Digitized by Google
Original from UNIVERSITY OF CALIFORNIA
Generated on 2019-10-24 09:18 GMT / http://hdl.handle.net/2027/uc1.b3252757
Public Domain in the United States, Google-digitized / http://www.hathitrust.org/access_use#pd-us-google



Digitized by Google
Original from UNIVERSITY OF CALIFORNIA
Generated on 2019-10-24 09:18 GMT / http://hdl.handle.net/2027/uc1.b3252757
Public Domain in the United States, Google-digitized / http://www.hathitrust.org/access_use#pd-us-google


Digitized by Google
Original from UNIVERSITY OF CALIFORNIA
Generated on 2019-10-24 09:18 GMT / http://hdl.handle.net/2027/uc1.b3252757
Public Domain in the United States, Google-digitized / http://www.hathitrust.org/access_use#pd-us-google

Generated on 2019-10-24 09:18 GMT / http://hdl.handle.net/2027/uc1.b3252757
Public Domain in the United States, Google-digitized / http://www.hathitrust.org/access_use#pd-us-google

Digitized by Google

Original from
UNIVERSITY OF CALIFORNIA

DR. HENRY HORN
Head Building
POST & GRANT AVE.
SAN FRANCISCO, CAL.

Generated on 2019-10-24 09:18 GMT / http://hdl.handle.net/2027/uc1.b3252757
Public Domain in the United States, Google-digitized / http://www.hathitrust.org/access_use#pd-us-google

Digitized by Google

Original from
UNIVERSITY OF CALIFORNIA

Generated on 2019-10-24 09:18 GMT / http://hdl.handle.net/2027/uc1.b3252757
Public Domain in the United States, Google-digitized / http://www.hathitrust.org/access_use#pd-us-google

Digitized by Google

Original from
UNIVERSITY OF CALIFORNIA

Monatsschrift

für

Ohrenheilkunde

und

Laryngo-Rhinologie.

Organ der Österreichischen otologischen Gesellschaft, der Wiener laryngologischen Gesellschaft und der Münchener laryngo-otologischen Gesellschaft.

Mitbegründet von

GRUBER, RÜDINGER, VOLTOLINI, WEBER-LIEL, L. v. SCHRÖTTER.

Unter Mitwirkung von

Priv.-Doz. Dr. G. ALEXANDER (Wien), Priv.-Doz. Dr. F. ALT (Wien), Dr. R. BÁRÁNY (Wien), Priv.-Doz. Dr. E. BAUMGARTEN (Budapest), Prof. Dr. A. BING (Wien), Dr. BLANLUET (Paris), Dr. G. BONDY (Wien), Prof. Dr. G. BRÜHL (Berlin), Prof. Dr. H. BURGER (Amsterdam), Prof. D. DEMETRIADES (Athen), Priv.-Doz. Dr. J. FEIN (Wien), Priv.-Doz. Dr. H. FREY (Wien), Prof. Dr. B. GOMPERZ (Wien), Prof. Dr. M. GROSSMANN (Wien), Priv.-Doz. Dr. M. HAJEK (Wien), Priv.-Doz. Dr. V. HAMMERSCHLAG (Wien), Dr. HEINZE (Leipzig), Prof. Dr. HEYMANN (Berlin), Dr. R. HOFFMANN (Dresden), Prof. Dr. HOPMANN (Köln), Dr. J. KATZENSTEIN (Berlin), Dr. KELLER (Köln), Prof. Dr. KIRCHNER (Würzburg), Dr. K. KOFLER (Wien), Priv.-Doz. Dr. H. KOSCHIER (Wien), Dr. LAW (London), Prof. Dr. LICHTENBERG (Budapest), Dr. LUBLINSKI (Berlin), Dr. L. MAHLER (Kopenhagen), Dr. H. MARSCHIK (Wien), Dr. MEKLER (Ufa), Dr. MENIER (Figeac), Priv.-Doz. Dr. H. NEUMANN (Wien), Prof. Dr. H. NEUMAYER (München), Prof. Dr. ONODI (Budapest), Prof. Dr. PAULSEN (Kiel), Prof. Dr. P. PIENIAZEK (Krakau), Dr. G. PIOLTI (Turin), Prof. Dr. L. RÉTHI (Wien), Prof. Dr. A. ROSENBERG (Berlin), Priv-Doz. Dr. W. ROTH (Wien), Dr. E. RUTTIN (Wien), Dr. A. SCHAPRINGER (New-York), Prof. Dr. A. SCHÖNEMANN (Bern), Dr. H. v. SCHRÖTTER (Wien), Dr. J. SENDZIAK (Warschau), Dr. A. SIKKEL (Haag), Dr. SPIRA (Krakau), Dr. E. STEPANOW (Moskau), Dr. H. STERN (Wien), Prof. Dr. STRÜBING (Greifswald), Dr. A. THOST (Hamburg), Dr. WEIL (Stuttgart), Dr. M. WEIL (Wien), Dr. ZIEM (Danzig)

herausgegeben von

Hofrat Prof. Dr. O. CHIARI
Wien,

Prof. Dr. A. JURASZ
Lemberg,

Prof. Dr. V. URBANTSCHITSCH
Wien,

Hofrat Prof. Dr. E. ZUCKERKANDL
Wien.

Sekretäre:

für Laryngo-Rhinologie:
Dr. OTTO KAHLER, klin. Assist.
Wien.

für Ohrenheilkunde:
Dr. ERNST URBANTSCHITSCH
Wien.

XLIII. Jahrgang.

URBAN & SCHWARZENBERG

BERLIN
N., FRIEDRICHSTRASSE 105b

WIEN
I., MAXIMILIANSTRASSE 4

1909.

Digitized by Google

Original from UNIVERSITY OF CALIFORNIA

Generated on 2019-10-24 09:18 GMT / http://hdl.handle.net/2027/uc1.b3252757
Public Domain in the United States, Google-digitized / http://www.hathitrust.org/access_use#pd-us-google

Generated on 2019-10-24 09:18 GMT / http://hdl.handle.net/2027/uc1.b3252757
Public Domain in the United States, Google-digitized / http://www.hathitrust.org/access_use#pd-us-google

Digitized by Google

Original from
UNIVERSITY OF CALIFORNIA

Hauptregister für den XLIII. Jahrgang.

Otologischer Teil.

Original-Artikel.

(Die Ziffern bedeuten die Seitenzahl, die Originalarbeiten sind durch fetten Druck angezeigt.)

Alt Ferdinand: Die Scharlachtaubheit 281.

Auerbach F.: Neuer Zerstäubungsapparat zum Cocainisieren 145.

Banrowics: Zur Kenntnis des Verlaufes einer retroauriculären Beinhautentzündung 333.

Biach Paul und Bauer Jul.: Ein otogener Abscess im Kleinhirnbrückenwinkel bei einem Kaninchen 441.

Bondy Gustav: Zur Pathogenese der Mittelohrtuberkulose 24.

— Entgegnung auf vorstehenden Aufsatz des Herrn Prof. Lucae 298.

— Zur Klinik und Pathologie der otitischen Sinusthrombose 641.

Buys: Beitrag zum Studium des galvanischen Nystagmus mit Hilfe des Nystagmographen 801.

Freystadtl Béla: Beitrag zur Untersuchung des calorischen Nystagmus 321.

Heiman Th.: Die Otosklerose 761, 804, 909.

Herschel Karl: Ein Fall von Spontanheilung des Cholesteatoms. Ein Fall von kongenitaler Atresie des Gehörganges bei normal gebildeter Ohrmuschel 167.

Lucae August: Zur Abwehr. Ein Beitrag zur Geschichte der Ohrenheilkunde 296.

Mayer Otto: Zur Entstehung der sogen. Labyrinthitis serosa im Verlaufe akuter Mittelohrentzündungen 601.

Mayr: Otitis media purulenta und Malaria 445.

Müller Art.: Das Sérum antisclérenx Malherbe 610.

Ruttin Erich: Klinische und patholog.-histolog. Beiträge zur Frage der Labyrinthfistel 121.

Schneider N.: Ein Fall von beiderseitiger Aufmeißlung des Warzenfortsatzes in den letzten Tagen der Schwangerschaft 331.

Theimer Karl: Über Borodat (Natriumperborat Coswig) 450.

Urbantschitsch Ernst: Zur Differentialdiagnose der otitischen Sinusthrombose: I. Malaria 29. II. Endocarditis 146. III. Septikämie 161.

— Über einen Fall von scheinbar behaartem Mittelohrpolyp bei vollständig eiterlosem Verlauf 291.

— Tubeneiterungen 481.

Urbantschitsch Viktor: Über die elektrische Behandlung des Ohres 1.

Sachregister.

Abducensparese 311, 313.

Absceß, extraduraler 186, 785, 824; intraduraler 785: Kleinhirn 300, 301, 303, 304, 341, 508; Kleinhirnbrückenwinkel **441**; metastatischer 823; peribulbärer 181, 784; perisinuöser 824; Schläfelappen 180, 186, 311, 314, 480, 520, 778, 797; Senkungsabsceß 313, 314, 351, 784; subduraler 479.

Abwehr **296**.

Acusticus, Affektion 780; Endigungsweise 36; Lähmung 839; Tumor 825.

Akumetrie 313.

Amboßluxation 160.

7235

Digitized by Google

Original from UNIVERSITY OF CALIFORNIA

Generated on 2019-10-24 09:18 GMT / http://hdl.handle.net/2027/uc1.b3252757
Public Domain in the United States, Google-digitized / http://www.hathitrust.org/access_use#pd-us-google

Anästhesierung des Trommelfells und der Paukenhöhle 253, 942.
Anatomie: pathologische A. der Labyrinthentzündung 37; topographischer Atlas 789; topographisch-chirurgischer 35.
Anencephalisches Gehörorgan 678.
Angiosarkom des Mittelohres 629.
Aphasie, sensorische A. bei Läsion der rechten ersten Schläfenwindung 944.
Arteria meningea media, Einklemmung eines Astes 179.
Atresie, congenitale, des Gehörganges **167**; der Ohrmuschel 786.
Aufmeißlung des Warzenfortsatzes: bei akuter Otitis 312; bei Schwangerschaft **331**; Verfassung des Patienten hernach 353.
Augenbewegung. Augenmuskellähmung 316.
Aussaugen des Eiters bei akuter Otitis 518.

Bakteriologie der Ohrkomplikationen 314, 477.
Beinhaut s. Periost.
Bewegungen des Trommelfells 353.
Beziehungen beider Ohren zueinander 472.
Bildungsfehler des äußeren Ohres 477.
Bismuthpasta 359.
Blutuntersuchung 314, 315.
Bogengangfistel s. Labyrinthfistel.
Borodat **450**.
Borozon 506.
Bulbusthrombose, spontane Ausheilung 790.

Caissonkrankheit 313.
Carcinom des äußeren Ohres 182, 183, 795.
Carotis freiliegend 821; Unterbindung 821, 822.
Cerebrospinalflüssigkeit, spontaner Austritt 199.
Charlatanismus 198.
Chlorom 640.
Cholesteatom, zentrales, im Polyp **291**; bei Kleinhirnabsceß 314; des Schläfelappens 785; Spontanheilung **167**.
Chondrom (Chondrosarkom) 829.
Cysticercus racemosus 159.

Differentialdiagnose der otitischen Sinusthrombose **29, 146, 161**.
Durchgängigkeit des Tränen-Nasenganges 631.
Dura mater, Zerreißung 179.

Elektrische Behandlung des Ohres **1**.
Elektrolyse bei Otosklerose 476.
Endolymphe 510.
Endoskopische Untersuchung der Tubaenface 639.
Entfernung der Gehörknöchelchen, Gehör nach 155.
Epidermiszysten 519.
Epitheliom des Tragus 182.
Exenteration der Trommelhöhle 313.

Facialisparese bei Erkrankung des Nerv. octavus 780; bei Labyrinthitis serosa 826, 829.
Facialisphänomen 189.
Farbeninversion **313**.
Felsenbein, Tumor 159.
Fibrolysin 349, 799.
Fistel, congenitale, präauriculare 35; im Bogengang, im Promontorium s. Labyrinth; Symptom s. Labyrinth.
Foramen stylomastoideum bei Sequestern 632.
Fremdkörper 478, 676.
Funktionsprüfung **336, 339, 352, 634, 635, 783**.

Gehör nach Entfernung von Trommelfell und Gehörknöchelchen 155, 506.
Gehörgang, äußerer: Fremdkörper s. Fremdkörper; Incisur. Santorini, Durchbruch eines Abscesses 503; Polyp 678; Tumoren 353; Wand, Entfernung bei Trepanation 824.
Gehörknöchelchen, Dämpfungsapparat 936; Histologie 518.
Gehörorgan Anencephaler 678; Beziehungen zu chronischen Infektionskrankheiten 155.
Gellé'scher Versuch 634.
Gesichtsfeldeinschränkung 313.
Gleichgewichtsstörung 199, 463, 464; mangelnde, trotz Labyrinthnekrose 938.
Goniometer 199.
Gumma des Warzenfortsatzes 160.

Halsphlegmone, otogene 823.
Hämatom, intrameningeales 179.
Hirnabsceß s. Absceß.
Hirnkomplikationen, Statistik 517.
Hirnnervenlähmung 159.
Hörmaß, einheitliches 940.
Hörmessung 350.
Hörnerverkrankung, Differentialdiagnose 357.
Hörprüfungen 473; s. auch Funktionsprüfung.

Digitized by Google
Original from UNIVERSITY OF CALIFORNIA
Generated on 2019-10-24 09:18 GMT / http://hdl.handle.net/2027/uc1.b3252757
Public Domain in the United States, Google-digitized / http://www.hathitrust.org/access_use#pd-us-google

Hörrohr 319.
Hörschärfe 515.
Hörvermögen, Beziehungen zum Sprachvermögen 474.
Hyalin im Labyrinth 940.
Hyster. Ersch. nach Rad.-Oper. 889.

Incisura Santorini 503.
Infektion, allgemeine otitische 350; durch pathogene Hefen 349; Krankheiten, Beziehungen zum Gehörorgan 155.
Insekten im Ohr 676.
Interferenzerscheinungen 938.

Jahresbericht des Kommunalhospitales zu Kopenhagen 799; der Universitäts-Ohrenklinik zu Halle a. d. S. 200.
Jochfortsatzerkrankung, otogene 824.
Jugularisentzündung 513.

Kalkablagerung 503.
Kitzelsymptom 781, 782.
Kleinhirnbrückenwinkel, otogener Abscess 441.
Kleinhirntumor 825.
Knochenleitung, Knorpelleitung s. Funktionsprüfung.
Knochenzangen 183.
Knochenveränderung bei Otitis 940.
Komplikation bei Totalaufmeißlung 515.
Konservative Behandlung der chronischen Mittelohreiterung 476.
Kopfnystagmus beim Menschen 189.
Kretinen-Gehörorgan 40, 678.
Kriegsdiensttauglichkeit von Totalaufgemeißelten 152.
Kuppeleiterung 509.

Labyrinth: Affektion, nicht akustische 193; differente Erregbarkeit 179; Eiterung ausgeheilt 189; Eiterung, Behandlung 940: Eiterung nach Cholesteatom 472; Eiterung und Gehör 356; Eiterung. Histologie 198; Eiterung. Klinik 318; Eiterung bei Otitis acuta 309, 464, 631; Eiterung mit Sequesterbildung 940; akute Entzündung 826; circumscripte Entzündung 197, 357; luetische Entzündung 183, 839; Entzündung, Pathologie und pathologische Anatomie 37, 940; postoperative Entzündung 471; seröse Entzündung (Labyrinthitis serosa) 175, 308, 445, 601, 826, 829; Erkrankung 357, 890; Fistel (u. Fistelsymptom) 121, 176, 185, 189, 190, 455, 344, 455, 504, 787, 790, 826; Gleichgewicht 938; Metallausgüsse 938; Operation 175, 190, 359; Prüfung mittelst Drehung 153; Sequestration 182; Veränderungen nach Kopfverletzung 840.
Lehrbuch der Ohrenheilkunde 635.
Licht, elektrisches, Einfluß auf das Gehörorgan 462.
Lokalisation des Schalles gegen die taube Seite 783.
Lues 839.
Luftdusche bei Kindern 320.
Luftpolyp des Trommelfelles 478.
Lumbalpunktion 520.
Lupus der Schleimhaut 510.
Luxation des Ambosses 160.
Lymphangiom der Ohrmuschel 316.

Maden 788.
Malaria bei Otitis med. pur. 445, 519.
Mastoiditis bei nicht perforiertem Trommelfell 829; mit Wegnahme der hinteren Gehörgangswand 824; Rezidiv 172.
Melanosarcoma mit Gleichgewichtsstörungen 464.
Menièresche Erkrankung 153, 197, 461.
Meningitis cerebrospin. epid., Taubh. 192; labyrinthogene 631; Operation 792; postoperative 794; tuberculosa mit akuter Mittelohreiterung 834.
Meningocele n. Labyrinthoperation 505.
Mentholdampfapparat 475.
Mikroakustik 938.
Mikrotelephon bei Simulation einseitiger Taubheit 197.
Mißbildung der Ohrmuschel 786.
Mittelohr, Entwicklung 354; Entzündung, Behandlung 39, 799; Polyp 306; Polyp, scheinbar behaart 291; Tuberkulose 24, 678.
Modelle des menschlichen Gehörorganes 320.
Monochord 639.
Mortalität der Ohrerkrankungen 317.

Naht, sekundäre, nach Trepanation 833.
Neuralgien, dentale 351.
Neurasthenie, otogene 779.
Noma 943.
Nystagmograph 801.
Nystagmus, Anfälle 181; Erscheinungen 184; galvanischer 801; kalorischer 321; vestibul. 355, 358.

Obergutachten, ärztliches 35.
Ohreiterungen Statistik 517.
Ohrgeräusch, objektiv 156.
Ohrläppchen, tuberkuloser Tumor 778.

Generated on 2019-10-24 09:18 GMT / http://hdl.handle.net/2027/uc1.b3252757
Public Domain in the United States, Google-digitized / http://www.hathitrust.org/access_use#pd-us-google
Digitized by Google
Original from UNIVERSITY OF CALIFORNIA

Ohrmuschel, Bedeutung für das Hören 475; Korrektur abstehender Ohren 829; Sarkom 829.
Ohrsauger 475.
Ohrschwindel 679.
Ohruntersuchung bei normalen und schwachsinnigen Kindern 316.
Ohrverletzung bei Schädelbasisfraktur 39.
Operationen, intratympanale 480.
Otitis media acuta, Ätiologie 518; Behandlung 39, 476; bei Kindern 355; Knochenveränderungen 940; Recid. 890.
Otitis med. pur. chronica, chirurgischer Eingriff 353; Exostosen 892; bei Malaria 445; Paratyphusbacillen 153.
Otolithen 510.
Otolithiasis 832.
Otologische Schriften von deutschen Universitäten 800.
Otosklerose 307, 308, 761, 804, 909, 940.

Paralabyrinthitis mit Fistelbildung im Bogengang 455.
Paratyphusbacillen bei Otitis med. 153.
Pars mastoidea, topograph. Anatomie 35.
Periostitis retroauric. 333.
Pfählung 777.
Plastik der Ohrenmuschel 314, 779.
Pneumomassage 314.
Polyp des Gehörganges 678.
Polyp des Mittelohres, scheinbar behaart 291, 306.
Präpariermethode des mittleren und inneren Ohres 313.
Pulsation am nicht perforierten Trommelfell 319.
Pyämie infolge Otitis med. pur. chr. 172; mit multiplen Abscessen 313; otogene 510, 941; bei Thrombose 316.
Pyramidenentfernung bei Kleinhirnabscessen 341.

Rachenmandel 632.
Radio- (Röntgeno-)graphie 313, 314. 349.
Ruptur des Trommelfelles, traumatische 348.

Saccus endolymphat., Taubheit nach Verletzung 941.
Salpingoskopie 639.
Sarkom der Ohrmuschel 829.
Saugbehandlung 799.
Schädelbasisfraktur 39, 179. 941, 942.
Schalleitungshindernis 336, 827.
Schallrichtung 838.
Schallübertragung im Gehörorgan 200.
Scharlachotitis 38, 281, 350, 354.
Scharlachrotsalbe 460.
Schilddrüse und Gehörorgan 936.
Schläfelappen, Absceß s. Absceß des Schl., Prolaps und Nekrose 179.
Schläfenbein, Chirurgie 320.
Schußverletzung des Warzenfortsatzes 789.
Schwerhörigkeit, experimentell erzeugte 197; bei Schulkindern 318.
Schwindel 311, 515; bei fehlender vestibul. Reaktion 346.
Sepsis nach Schädelbasisfraktur 309.
Sequester des Labyrinths 532; mit Foramen stylomastoideum 631.
Sérum antisclereux Malherbe 610.
Simulation, Entlarvung 313, 317.
Sinus-Entzündung 513.
Sinusthrombose 29, 146, 161, 172, 175. 181, 182, 190, 195, 316, 347, 641; mehrfache 309; mit Lungenabsceß 316; spontane Ausheilung 790, 791.
Sklerose s. Otosklerose.
Spontanheilung von Cholesteatom 167.
Sprachvermögen, Beziehung zum Hörvermögen 474.
Sprachverständnis, mangelhaftes, bei gutem Tongehör 830.
Stapesankylose ohne Spong. 354; Differentialdiagnose 679.
Statischer Sinn, Bedeutung 511.
Stauungshyperämie 638, 836.
Stauungspapille 311.
Stimmgabelapparat, elektrischer 940.
Stimmgabelversuch 456.
Subjektive Gehörsempfindungen, Ätiologie 314, 351; Labyrinthoperation 359; Lumbalpunktion 188; objektiv wahrnehmbar 156, 157; Therapie 315.
Sublimat gegen subjektive Gehörsempfindungen 315.

Taschenbuch für Ohrenärzte 798.
Taube ohne Semizirkularkanäle 313.
Taubheit durch Meningitis cerebrosp. epid. 192; durch Verletzung des Saccul. endolymphat. 941; hysterische 314.
Taubstummen-Funktionsprüfung 517.
Taubstummheit, Forschung, 352, 942; hereditär-degenerative 838; labyrinthäre 830; mit Retinitis pigment. 356.
Thiosinamin 314, 943.
Tongrenze, obere 939.
Totalaufmeißlung, komplette 515; mit Erhaltung der Gehörknöchelchen 185, 187; konservative 820; Kriegsdiensttauglichkeit 152.

Digitized by Google
Original from UNIVERSITY OF CALIFORNIA
Generated on 2019-10-24 09:18 GMT / http://hdl.handle.net/2027/uc1.b3252757
Public Domain in the United States, Google-digitized / http://www.hathitrust.org/access_use#pd-us-google

Toxinämie, otogene 941.
Trommelfell, Luftpolyp 478.
Trommelfelltonus, vergleichende Untersuchungen 639.
Tubeneiterungen 481, 941.
Tuberkulose des Gehörorganes 314; des Mittelohres 24; des Ohrläppchens 778.

Universitätsschriften, französische 360, deutsche 800.

Verschluß von Knochenwunden 37.
Vestibularapparat, Affektionen 478; beiderseits unerregbar 181; Differential-Diagnose 937; experimentelle Überreizung 936; Gleichgewicht 937.
Vibrationsmassage mit Metallmuschel 799.

Warzenfortsatz, Aufmeißlung bei Schwangerschaft 331; Gumma 159.
Wechselbeziehungen zwischen beiden Ohren 157.
Weberscher Versuch 158.

Zerstäubungsapparat, neuer, zum Cocainisieren 145.

Autorenregister.

Alexander 40, 517, 633, 822, 823, 840, 942.
Alt 190. 192, 281, 344, 480, 632. 633, 778.
Anrooy 515.
Auerbach 145.

Balla 314.
Bárány 175, 187, 188, 189, 316, 336, 339, 456, 461, 632, 634, 635, 789, 790, 791, 820, 823, 827, 936, 937, 938.
Bauer 441.
Baurowicz 333.
Benda 159.
Bénésy 348.
Bertram 478.
Bever 520.
Beyer 160.
Bezold 320.
Biach 441.
Biehl 183, 184.
Bielschofsky 159.
Bing 356, 634.
Blegvad 795, 796, 833.
Bondy 24, 172, 175, 176, 185, 186, 298, 641, 820, 822.
Botella 678.
Brat 509.
Braun 460, 780.
Brose 799.
Brunck 160.
Bruzzone 314.
Burger 509, 510, 512.
Buys 801.

Calamida 314.
Carldera 315.
Chavame 153.
Citelli 313, 314.
Claus 158.
Cott 199.
Crockett 311.
Cytowitsch 679.

Dalmer 35.
Denker 936, 942.
Dennert 200.
Dench 309.
Dimitriardis 676.
Dintenfass 347, 462.

Eiken 936.
Erbstein 799.
Eschweiler 353, 836.

Feldhaus 319.
Ferreri 313, 314, 480.
Fiedler 319.
Fleischmann 316.
Frederici 314.
Freer 832.
Frey 190, 457, 462, 505, 633, 678, 778, 779, 788. 825, 828, 831.
Freystadtl 321.
Friedemberg 312.
Fröschels 307, 781, 782, 830, 831.

Gallardo 943.
Gavello 314.
Geigel 475.
Gomperz 320, 777.
Görke 678.
Gradenigo 313, 473.
Grassmann 942.
Grossmann 156.
Gruening 309.
Grünberg 357.
Grünwald 351.
Guthried 354.
Gutzmann 940.

Habermann 678.
Hammerschlag 629, 631, 782, 838.
Haymann 941.
Hegener 517, 936.
Heimann 761, 804, 909.
Henkes 514.
Herschel 167, 349.
Herzog 940.
Hinsberg 356.
Homuth 943.
Horsloy 516.
Hudson Maknen 474.

Jankau 798.

Kan 513.
Kanasugi 35.
Keppler 638.
Kiár 795, 835
Kipp 311.
Koenig 196.
Kolmer 36.
Kümmel 941.

Lange 37.
Lannois 153.
Laser 318.

Digitized by Google
Original from UNIVERSITY OF CALIFORNIA
Generated on 2019-10-24 09:18 GMT / http://hdl.handle.net/2027/uc1.b3252757
Public Domain in the United States, Google-digitized / http://www.hathitrust.org/access_use#pd-us-google

Leidler **346**, 635, 791.
Leland 311.
Leuwer 475.
Levy 317.
Linck 942.
Lirecek 39.
Lucae 157, **296**, 472.

Mackenzie 199, 353, 358, 517.
Mader 475.
Malherbe 476.
Manasse 519, 940.
Maltese 314.
Mark 477.
Markmann 354.
Marum 153.
Marx 940.
Masmi 314.
Matini 313.
Matté 359.
Mayer O. **601**.
Mayr **445**.
Meyer 944.
Möller 796, 832, 834.
Mongardi 314.
Muck 518.
Mulder 511, 512.
Müller Artur **610**.
Müller F. 350, 799, 941.
Münnich 838.
Mygind 792, 794, 833, 835.

Nager 38, 155, 350.
Neumann 183, 458, 463, 464, 518, 633, 830, 942.
Nieddu 312.
Nürnberg 318.

Ostino 313.
Ostmann 635.

Panse 940, 942.
Parmentier 35.
Passow 38, 157.
Paunz 316.
Pfeiffer 640.
Pierce 312.
Polak 510.
Poli 313, 314.
Politzer 300, 779, 822, 823, 825.
Potts 308.
Poulsen 794.
Preobrajensky 799.
Preysing 940.

Quix 350, 507, 508, 509, 511, 515.

Randall 309.
Ravult 197.
Rauch 352.
Reinhold 476.
Reinking 839.
Rejtor 316, 355.
Rüedi 354.
Ruttin 121, 179, 180, 181, 190, 198, 300, 305, 320, 341, 357, 455, 464, 503, 504, 505, 518, 631, 635, 779, 784, 785, 786, 787, 788, 823, 829, 937.

Sacher 315.
Schäfer 936.
Schaldemose 794.
Scheibe 940.
Schilling 349.
Schilperoot 510.
Schmiegelow 464, 834, 835, 836.
Schneider N. **331**.
Schoetz 518, 519.
Schönemann 798.
Schulze 639.
Schutter 510, 512.
Schwabach 159.
Schwartze 200.
Scott 515, 517.
Siebenmann 39, 197, 356, 942.
Snow 312.
Solaro 314.
Spalteholz 939.
Stein 183.
Stenger 311, 840.
Stern 831.
Stratz 512.
Struycken 155, 506, 509.
Stübbs 839.

Tapia 478.
Tetens-Hald 468, 794, 796, 797, 799, 835.
Theimer **450**, 506.
Tiefenthal 942.
Tometti 314.
Tommani 314.
Tormene 314.
Torretta 193, 478.
Tretrop 193.
Tscherning 794.

Uffenorde 195, 479.
Urbantschitsch Ernst **29**, **146**, **161**, 182, 189, **291**, 306, **481**, 503, 629, 630, 779, 789, 790, 822, 826, 829, 941.
Urbantschitsch Viktor **1**, 172, 462, 633, 782, 783.

Vögeli 349.
Voss 941.

Wagener 158, 355.
Wanner 352, 940.
Werhorsky 351.
Wilberg 939.
Wild 350.
Winkler 941.
Wittmaak 936.
Wojatschek 153, 639.
Wunsch 477.

Yoshii 197, 357.

Zaufal 639.
Zemann 152.
Ziegler 316.
Zitowitsch 353.
Zwaardemaker 510, 512.

Register der Vereinsberichte:

s. am Ende des laryngologischen Teiles!

Digitized by Google
Original from UNIVERSITY OF CALIFORNIA
Generated on 2019-10-24 09:18 GMT / http://hdl.handle.net/2027/uc1.b3252757
Public Domain in the United States, Google-digitized / http://www.hathitrust.org/access_use#pd-us-google

Laryngo-Rhinologischer Teil.

Original-Artikel.

Baurowicz, Prof. Dr. Alexander: Zur Kenntnis einer Mukocele des Siebbeins 737.

Chiari, Hofrat Prof. Dr. O.: Über Blutungen aus den oberen Luftwegen mit Ausnahme der Nase 721.

Dimitriadis, Dr. Dimitrios Styl.: Über Inhalationen im Altertum und die mannigfachen Methoden derselben zur Heilung der verschiedenen Krankheiten mit zwei Abbildungen eines antiken gläsernen Inhalationsgefäßes 856.

Erkes Friedrich: Über einen Fall von narbigem Kehlkopfverschluß nach Intubation. (Mit 2 Figuren) 401.

Fein Johann: Ein Beitrag zur Vereinfachung der submukösen Fensterresektion 561.

— Bemerkungen zu dem Aufsatz L. Vachers: „Ablation des végétations adénoïdes. Nouvelle instrumentation. Nouvelle technique." Zur Wahrung der Priorität. (Mit 1 Figur) 367.

Grossmann M.: Über Dyspnoe und Apnoe 521.

Haberfeld Walther: Über ein bisher unbekanntes Knorpelgebilde in der Nasenscheidewand des Menschen. (Mit 2 Figuren im Text) 241.

Halász Heinrich: Die Behandlung der akuten Entzündung der Rachenwände und der Gaumenmandeln 364.

— Beitrag zu den durch Geschwülste der Sphenoidalhöhle entstandenen Augenveränderungen 691.

Heindl Adalbert: Beiträge zur direkten Tracheo-Bronchoskopie und zur Stenosenlehre der Trachea 681.

Kahler Otto: Über kongenitale knöcherne Choanalatresie. (Mit 2 Figuren) 41.

— Zur Bronchoskopie bei Fremdkörpern. (Hierzu Tafel I) 97.

Kellner Eduard: Beitrag zur Histologie der gutartigen Geschwülste des Rachens und Nasenrachenraumes. (Mit 4 Figuren) 91.

Kofler Karl: Ein Fall von Ödem im Larynx nach Jodkaligebrauch 88.

Lindström Seth: Ein Instrument zur Eröffnung der Siebbeinzellen von deren natürlichen Öffnungen aus. (Mit 3 Figuren) 361.

Löwe Ludwig: Die Freilegung der Keilbeinhöhle und des darüber gelegenen Abschnittes der Basis cerebri vom Rachen aus 201.

— Über die Indikationen für die Aufdeckung der Nasenscheidewand vom Munde her 527.

— Zur Frage der Blutstillung bei großchirurgischen Nasenoperationen 571.

Marschik, Dr. Hermann: Larynxcarcinom bei jugendlichen Personen 684.

— Pharyngitis haemorrhagica septica. (Mit 5 Figuren) 68.

Mühlenberg: Einiges über die Behandlung von Halskrankheiten vor ungefähr 100 Jahren 368.

Onodi, Prof. A.: Rhino-laryngologische Mitteilungen 841.

Reinewald Th.: Ein Fall von rhinogener Meningo-Encephalitis serosa 564.

Ruprecht: Die örtliche Anästhesie der Rachen- und Gaumenmandeln und des Trommelfells. (Mit 1 Figur) 81, 213, 247.

Ruttin, Dr. Erich: Zur Eröffnung der Kieferhöhle vom unteren Nasengang 860.

Törne F. V.: Vier Fälle von Zahnfleischtuberkulose 409.

Toyofuku, Dr. T.: Zur Kenntnis der Fremdkörper in den großen Luftwegen. (Mit 2 Textfiguren) 741.

Wieser, Dr. J.: Ein Fall von primärer Nasen- und Zahnfleischtuberkulose 689.

Digitized by Google
Original from UNIVERSITY OF CALIFORNIA
Generated on 2019-10-24 09:18 GMT / http://hdl.handle.net/2027/uc1.b3252757
Public Domain in the United States, Google-digitized / http://www.hathitrust.org/access_use#pd-us-google

Sachregister.

Adenoide Vegetationen (s. auch Rachenmandel) nach Abtragung der, Heilung einer Chorea minor 80; nach Operation durch die Tube gewandert 240; Resistenz der Blutkörperchen bei 552; Rezidiv 904; Schiefhals nach Operation der 707.
Adenoider Rachenring und Blinddarmentzündung 549.
Adenoider Schlundring und endothorakale Drüsen 901.
Adenotom 367.
Adenotomie 367.
Akromegalie 277; Hypophysektomie bei 552.
Aktinomykose 276, 595, 713; des Kehlkopfes 596.
Alkoholinjektion in den Nervus laryngeus superior 579.
Anästhesie, allgemeine, bei Rachenmandeloperation 893; lokale der Rachen- und Gaumenmandeln 81, 213, 247; lokale bei Radikaloperation der Kieferhöhleneiterung 274.
Angina phlegmonosa, Behandlung der 746; phlegmonosa, Hirnabsceß nach 759; pneumococcica 558; mit Sepsis 388; traumatische 876; ulcerosa 389, 390, 711.
Angioma uvulae 549.
Anosmie 759.
Ansaugung der Nasenflügel 387.
Apnoe 521; bei Morphiumintoxikation 545; bei Tabes dorsalis 547; nach Tracheotomie 547.
Aryknorpel, Exfoliation des 878.
Arytaenektomie 759.
Aspiration der Nasenflügel 266, 387.
Asthma bronchiale 863; nasalis 756.
Atresie der Choanen, kongenitale knöcherne 41; 900, 901, der Choanen 432.

Basedowsche Krankheit (s. Morbus Basedowi).
Blustillung bei großchirurgischen Nervenoperationen 571.
Blutung nach Tonsillotomie 559, 699, 863.
Blutungen aus den oberen Luftwegen 721.
Bronchialdrüsen 760.
Bronchien, Fremdkörper der 97, 118, 279, 372, 396, 583, 598, 718, 741, 758, 864.
Bronchoskopie 279, 396, 553, 581, 598, 681, 700, 718, 880; bei Fremdkörpern 97, 118, 543, 908; bei Sklerom 719; Technik der 759, 440.
Bronchoskopisches Instrumentarium 587; Bronchus, luetische Stenose des 116.
Bulbärparalyse 590.

Calmettesche Reaktion 556.
Chirurgie, die, im Dienste der Laryngologie 78.
Choanalatresie 432, 900, 901; über kongenitale knöcherne 41.
Cholesteatom der Stirnhöhle 796.
Chondrom der Sella turcica 760.
Chorea minor nach Abtragung der adenoiden Wucherungen geheilt 80.

Daueranalgesie bei Kehlkopftuberkulose 906.
Dekanülement, erschwertes 278, 588.
Diphtherie 595, 862, 905.
Dyspnoe 521; laryngospastische 596, 716.

Elektrolyse 510; bei Oesophagusstenose 550.
Empyem (s. auch Nebenhöhleneiterungen) bei Scharlach 112; geschlossenes E. der hinteren Siebbeinzellen und der Keilbeinhöhle 80.
Encephalocele basalis intranasalis 594.
Enuresis und Oto-Rhino-Laryngologie 552.
Epiglottis, Geschwulst der 552.
Epulis 759.
Estonpräparate 900.

Fremdkörper der Bronchien 97, 118, 372, 396, 543, 583, 598, 718, 741, 758, 864, 908; des Bronchus unter Stenosen 279; des Kehlkopfes 551, 879; der Kieferhöhle 380; der Nase 873; in der Nase als Ursache von Kieferhöhleneiterung 435; des Nasenrachenraumes 424; Oesophagoskopie bei 760; des Oesophagus 372, 381, 396, 598, 865, 908; des Siebbeins 118; im Sinus piriformis 880; der Stirnhöhle 880; der Trachea 598, 908; der Zunge 711.
Fulguration 702.
Funktionsstörung des Kehlkopfes 879.

Gastroskopie 593.
Gaumen, hoher 902; bei Choanalatresie 41, 901; Brustmaße bei 868; hysterische Spasmen des weichen 805; Carcinom des 430, 549; Lipom 906; Papillome des 390; und Schlundreflex 390.
Gaumenmandel (s. auch Tonsille), Aktinomycose der 874; akute Entzündung der 364; lokale Anästhesie der 81, 213, 247.

Digitized by Google
Original from UNIVERSITY OF CALIFORNIA
Generated on 2019-10-24 09:18 GMT / http://hdl.handle.net/2027/uc1.b3252757
Public Domain in the United States, Google-digitized / http://www.hathitrust.org/access_use#pd-us-google

Gaumensegelparese 862.
Gaumenspalte 866.
Gaumenverletzung 372.
Geruchsstörungen 854.
Geschwülste der Mandeln, Operation bösartiger 80.

Hämoptoe 704.
Halsabsceß 579; bei chronischer Mandelentzündung 549.
Halsentzündungen, scharlachähnliche Exantheme bei 905.
Halskrankheiten (s. auch Luftwege, obere), Behandlung der H. vor 100 Jahren 368.
Halsrippen 862, 865.
Heufieber 273, 386, 873.
Hirnabsceß 558; nach Tonsillarabsceß 759.
Hyperostose der Oberkiefer 387.
Hypopharyngoskopie 878; bei Fremdkörpern 905.
Hypophyse, operative Freilegung der 201.
Hypophysektomie bei Akromegalie 552.
Hysterie 554; des Kehlkopfes 596.

Immunkörperbehandlung der Tuberkulose 868.
Influenza 271.
Inhalationen im Altertum 856.
Inhalationstherapie 591, 384.
Instrumente, neue 383.
Intubation 396.
Intubationsstenose des Kehlkopfes 401.

Kehlkopf, Aktinomykose 437, 596, 760; Anästhesie 846; Anatomie 906; Angiom 796; Anomalie 715; Ästhesiometrie des 550; Bespiegelung mit Sonnenlicht 758; Carcinom 392, 424, 430, 438, 862, 864; Carcinom bei jugendlichen Personen 684; Cysten des 877; Enchondrom 277; Entzündung 712; Fremdkörper des 571, 874; Hysterie 596; Kaustik bei Tuberkulose 863; kongenitaler Stridor 438; Kontusion 278; Koordinationsstörungen 877; Lähmung 371, 393, 394, 510, 714; Lähmung der Stimmlippen 438; Leukämie 114, 595; multiple Sklerose 80; Narbenstenose 864; Pemphigus des 117, 234; perverse Aktion der Stimmlippen 117; Phlegmone 551; Recurrenslähmung, hysterische 430; Röntgenbehandlung 884; Spasmus 371; Stenosenbehandlung 395; Stimme und Sprache ohne 79; Syphilis 591. 713; Totalexstirpation des K. wegen Carcinom 116, 438; traumatische Perichondritis des 438; tuberkulöser Tumor 560; Verletzungen 551; Vernarbung von Wunden des 551; Verschluß narbiger nach Intubation 401.
Kehlkopfinstrumente 439.
Kehlkopfoperation, direkte 585.
Kehlkopfspiegel 509.
Kehlkopfstenose 550, 713; nach Intubation 759; nach Laugenverätzung 115.
Kehlkopftuberkulose 715, 879; Alkoholinjektion 579; Behandlung 391; bei Kindern 716; Daueranalgesie 906; Entstehung der 277; Galvanokaustik bei 559; galvanokaustische Behandlung 583; Radium bei 795; Röntgenbehandlung 584; Sonnenlichtbehandlung der 439, 758, 759. 907; Tracheotomie bei 907; und Gravidität 714, 715.
Kehlkopfzange 906.
Keilbeinhöhle, Carcinom der 836; die Freilegung der vom Rachen aus 201; Geschwulst der 691; geschlossenes Empyem der 80; Instrument zum Eröffnen der 553.
Kieferhöhle, Alveolarcyste 841; Cholesteatom 579; Endoskopie der 593; Eröffnung vom unteren Nasengang 860; Epitheliom der 901; Fibrom der 264; Fremdkörper 380; Radikaloperation, Haken zur 381; Tumoren der 274; Zahn in der 388, 708.
Kieferhöhleneiterung 509, 865, 896; Cholesteatom nach 579; beim Pferd 760; dentalen Ursprungs 578; Operation der 373, 760; Pyocyanasebehandlung d. 862; Radikaloperation der chronischen 756; Radikaloperation in Lokalanästhesie 274; verursacht durch einen Fremdkörper der Nase 435.
Kiemengangscyste, kongenitale 759.
Keratosis pharyngis 550.
Kontusion des Kehlkopfes 278.
Koordinationsstörungen des Kehlkopfes 877.
Kopflichtbad 586.

Lähmung, nervöse der Stimmbänder 438.
Laryngektomie 551; wegen Carcinom 438, 908.
Laryngitis crouposa 715; submucosa 712.
Laryngofissur 551.
Laryngologie, die Chirurgie im Dienste der 78; Entwicklung 701; Geschichte der L. an der Universität Heidelberg 237; und Otologie 752; und Röntgenstrahlen 237.

Generated on 2019-10-24 09:18 GMT / http://hdl.handle.net/2027/uc1.b3252757
Public Domain in the United States, Google-digitized / http://www.hathitrust.org/access_use#pd-us-google
Digitized by Google
Original from UNIVERSITY OF CALIFORNIA

Laryngoskopie, direkte 585, 895; subglottische 596.
Laryngospasmus 597, 117, 371.
Laryngostomie 396, 551.
Larynx s. Kehlkopf.
Laugenverätzung des Kehlkopfes 115.
Leukämie der Epiglottis 595; des Kehlkopfes 114.
Luftwege, obere, balneo-physikalische Therapie 702; Blutungen aus den 721; chronischer Katarrh 900; direkte Endoskopie der 430; hysterische Störungen in den 554; Krankheiten der o. L. bei Influenza 271; und Lungentuberkulose 869; Lupus 384; Lupus pernio der 752; psychisch bedingte Erscheinungen im Bereiche der 867; zur Röntgenbehandlung maligner Neoplasmen der 432; Syphilis 896; Tuberkulose 702; Tuberkulose, Jod- und Quecksilberbehandlung 382, 899; und Urogenitalapparat 702; vitale Färbung der Epithelien der 552.
Lungentuberkulose 555, 704, 705, 753. 754.
Lupus des Gesichtes 705; der Mundschleimhaut 759; pernio der oberen Luftwege 752.
Lymphdrüsen, interthorakale 759.

Mandel (s. auch Tonsille) Adenocarcinom der 549; Hypertrophie der 595; Sarkom 436.
Mandeln, Funktion der 431.
Mandelentzündung, Halsabsceß nach 549.
Mandelgeschwülste, Operation bösartiger 80.
Mandelstein 437.
Meningo-Encephalitis serosa 564.
Meningokokken, Rhino-Pharyngitis 549.
Morbus Basedowi und adenoide Vegetation 550; Beeinflussung von der Nase 757. 899; operative Therapie bei 759.
Morbus maculosus Werlhofii 269.
Mucocele der mittleren Muschel 852; des Siebbeins 737; der Stirnhöhle 594, 552.
Mundgangrän 550.
Mundhöhle, Drüsenerkrankungen am Boden der 276; die Krankheiten der 76; Lichen ruber 390; Lupus der 759; Rotz der 591; Schleimhauterkrankungen der M. bei Dermatosen 696; Stomatitis fibrinosa 558; Syphilis 905.
Mundschleimhaut, Rotz der 239.

Nase, Adenocarcinom 707; Anatomie 750; Anatomie und pathologische Anatomie 384; Aspergillus in der 240; nasales Asthma 750; Bakterienflora der 552; Chirurgie der 592; Deformität 706; Endotheliome der äußeren 904; Endotheliome der inneren 869; Fremdkörper der 435, 873; Fremdkörperhäkchen für die 887; Gehirnläsion durch die 870; Histologie 552; in ästhetischer und anthropologischer Beziehung 512; Lymphosarkom 267; Melanosarkom 707; Nävus der 706; pathologische Anatomie der 871; Plastische Operationen 864; Plastischer Ersatz 759; Polypen 388, 552; Reflexe der 434; Rhinolith 424; Rotz der 239, 864; Saugbehandlung 388; Sarkom 759; Schußverletzung 455; Sklerom der 556; Synechie 266; Syphilis 904; Tuberkulose 870; Tuberkulose, primäre 689.
Nasenatmung, behinderte 902.
Nasenbluten, Kälteapplikation auf den Nacken bei 871, 872; Serumanwendung bei 239; eines syphilitischen Neugeborenen 239.
Nasenerkrankungen und Augenerkrankungen 385, 903; Augenkomplikationen bei 760.
Nasenflügelansaugung 266.
Nasenhöhle, Lymphgefäßsysteme der 557.
Nasenkrankheiten, Behandlung mit Pyocyanase 751; und Taschentuch 553.
Nasenmuscheln, normaler Zustand der 755; Histologie der 272; lappige Hypertrophie der 755; Empyem der mittleren 388.
Nasenoperationen, Blutstillung bei 571.
Nasenrachenfibrom 388, 760.
Nasenrachenpolypen 436, 510, 707; Histologie der 240.
Nasenrachenraum, Entwicklung und Form 514; Fibrom 552, 865; Fremdkörper des 424; Geschwülste des 760; hereditäre Syphilis 904; Moulagen des 581; primäre Tuberkulose 757; Verwachsung, plastische Operation bei 904.
Nasenrachensyphilis 435.
Nasenrachentumoren 708.
Nasenreflex 552.
Nasenscheidewand, Anatomie 896; Resektion der 593; submuköse Fensterresektion der 543, **561**; Aufdeckung vom Munde aus 527; Deviation 707; Knorpelgebilde in der 241; Operationen im jugendlichen Alter 902; Perforation 630; submuköse Resektion 709; Sarkom der 583; Syphilis 779; Tuberkulose 595.

Digitized by Google
Original from UNIVERSITY OF CALIFORNIA
Generated on 2019-10-24 09:18 GMT / http://hdl.handle.net/2027/uc1.b3252757
Public Domain in the United States, Google-digitized / http://www.hathitrust.org/access_use#pd-us-google

Nasenschiene 871.
Nasenspecula 577.
Nasenstein 381, 832.
Nasenstenose 552.
Nasentamponade, epileptiforme Krampfanfälle nach 552.
Nebenhöhlen, Anatomie und pathologische Anatomie 384; Behandlung nach der Operation 577; pathologische Anatomie der 871; postembryonale Entwicklung der 581; Endotheliome der 869; Geschwülste maligne 901; Präparate der 552; Saugbehandlung bei Erkrankungen der 114.
Nebenhöhleneiterungen 431; Behandlung mit Lichtbad 586; Diagnose 388, 706; Komplikation von Seite des Auges 853, 863, 901.
Nebenhöhlenentzündungen 435.
Nebenhöhlenerkrankungen und Augenkomplikationen 274; Orbitalentzündung bei 760; die entzündlichen N. der Nase im Röntgenbild 77; bei Scharlach 118.
Neurektomie des Nervus supraorbitalis 849.
Neurosen der Stimme und Sprache 716.

Oberkiefer, Cylindrom 265; Fibrom 264; Hyperostose des 387; Osteomyelitis des 513, 594.
Oesophagoskop zur Dilatation 587.
Oesophagoskopie 381, 550, 560, 599, 719, 700, 880; bei Fremdkörpern 865, 908.
Oesophagospasmus 560.
Oesophagotomie 908; b. Fremdkörpern 760, interne 550.
Oesophagus, Atresie des 759; Broncho-Oesophagealfistel 760; Carcinom 279; Dilatation 759; Divertikel 835, 880, 908; Epithelcysten 760; Fremdkörper 372, 381, 396, 598, 685, 760, 908; Resektion 396; spontane Ruptur 759; Sondierungsverletzung 760; Stenose 600, 719, 759; Tuberkulose 759.
Oesophagusstenose, Elektrolyse bei 550.
Olfaktometer 902.
Operation bösartiger Mandelgeschwülste 80.
Osteom des Siebbeins 112.
Osteomyelitis des Oberkiefers 513.
Ozaena 273, 832; Behandlung mit Paraffininjektionen 434; Behandlung mit Röntgenstrahlen 549; Pathologie u. Therapie 578; Wassermannsche Reaktion bei 592.

Panelektroskop nach Kahler 543.
Pansinusitis, Operation der 896.
Paraffinspritze 580.
Parotitis 759.
Pemphigus des Kehlkopfs 117; der Mund-, Rachen- und Kehlkopfschleimhaut 234.
Perichondritis, traumatische laryngeale 438.
Periostitis, luetische 271.
Peritonsillitis, Behandlung der 746.
Pharyngitis haemorrhagica septica 68. keratosa punctata 432, 550, 712; lateralis 275.
Pharyngo-Laryngoskopie 878.
Pharyngotom 275.
Pharyngotomie 709.
Pharynx s. auch Rachen.
Pharynxerkrankungen bei Neurasthenie 432.
Pharynxaneurysmen 429.
Pharynx, Sarkom des 759; Tonsillotom 877.
Phlegmone des Rachens 265.
Phonasthenie 718, 875.
Pinselspritze 587.
Pneumokokkeninfektion 558.
Posticuslähmung 393, 906.
Pseudodiphtheriebazillen 759.
Pyocyanasebehandlung 862.

Rachen, akute Entzündung 364; Aneurysma im 429; Divertikel 905; Krankheiten des 76; Lymphosarkom 267; Papillom 711; Pemphigus des 234; Phlegmone 265; Syphilis 591; Tumoren 709.
Rachenmandel (s. auch Adenoide Vegetationen) 550; Abtragung der 367, 900; Angina nach Exstirpation 876; lokale Anästhesie 81, 213, 247; Herpes 275; Meningitis cerebrospinalis bei vergrößerter 549; und Morbus Basedow 550; Operation der 876, 893; Tuberkulose der 759.
Rachenpolyp, behaarter 759.
Radium 706; Behandlung bösartiger Tumoren mit 434; bei Kehlkopftuberkulose 795.
Recurrensfrage 278.
Recurrenslähmung 371, 394, 395, 548, 846, 907; bei Hysterie 430.
Reflexe, nasale 434.
Retropharyngeale Abscesse 437.
Riechlähmungen, traumatische 759.
Rhinitis hypertrophica 756; Histologie der 552.

Digitized by Google
Original from UNIVERSITY OF CALIFORNIA
Generated on 2019-10-24 09:18 GMT / http://hdl.handle.net/2027/uc1.b3252757
Public Domain in the United States, Google-digitized / http://www.hathitrust.org/access_use#pd-us-google

Rhinolalia aperta 378.
Rhinolith 381, 424, 832.
Rhinologie, Geschichte der R. in Japan 272.
Rhinophyma 388, 760.
Rhinoplastik 864; Beiträge zur 436.
Rhinosklerom 269, 388, 390; Behandlung mit Röntgenstrahlen 556; in Nordamerika 273.
Röntgenbehandlung des Kehlkopfes 584; maligner Neoplasmen 432; bei Sklerom 556, 557.
Röntgenstrahlen und Rhinolaryngologie 237.
Rotz, chronischer, der Nasen- und Mundschleimhaut 239.

Sattelnase 388.
Saugbehandlung bei Nebenhöhlenerkrankungen 114.
Scharlach, Empyeme bei 112.
Schiefhals 707.
Schilddrüse (s. auch Struma), Carcinoma epitheliale 760.
Schildknorpel, Aktinomykose des 437.
Schweigekur bei Kehlkopftuberkulose 585.
Septumabsceß 759.
Septumpolypen, blutende 552.
Siebbein, Fremdkörper des 118; Mucocele des 737; Osteom des 112; Recessus ethmolacrimalis 750; Sehnervenaffektion bei Erkrankung des 863.
Siebbeineiterung mit Thrombose des Sinus cavernosus 594.
Siebbeinempyem, Durchbruch in die Orbita bei Scharlach 112.
Siebbeinzellen. Eröffnung der 361; hintere, geschlossenes Empyem der 80.
Sigmatismus 782.
Sklerodermie 277.
Sklerom s. Rhinosklerom.
Sklerose, multiple 431.
Sonnenlichtbehandlung 585, 758, 759, 907.
Spasmus glottidis 552.
Speichelstein 276, 711.
Speicheltasche 900.
Sprache 760.
Sprachstörungen nach Unfällen 759; Übungstherapie bei 718.
Sprechen, inspiratorisches 277.
Stenose des Bronchus, luetische 116; des Kehlkopfs nach Intubation 401; der Trachea 396, 681.
Stimmband, Angiom 796; Regeneration nach Exstirpation 907.
Stimmbänder, Lähmung der 438, 597; Cordektomie bei 551.
Stimme, Neurose der 716, 863.
Stimme und Sprache ohne Kehlkopf 79.
Stimmlippenbewegung, perverse 117.
Stimmschwäche, funktionelle 717.
Stimmstärkemesser 748.
Stimmstörung, funktionelle, Behandlung der 583.
Stirnfortsatz, Mißbildung im Bereiche des 760.
Stirnhöhle, Anatomie 700; Cholesteatom der 796; Entzündung 706; Erweiterung der 513; Fremdkörper der 879; Gumma der 270; Mucocele der 594; Operation der 849; Osteom der 760; verkalktes Sarkom der 759.
Stirnhöhleneiterung 423, 509, 552; geheilter Hirnabsceß nach 558; Indikation bei Behandlung 756; Meningitis bei 854; neue Behandlungsmethode 111; Radikaloperation 423; Röntgenphotographie bei 388; Sehstörungen bei 853, Killiansche Operation 595.
Stirnhöhlenempyeme bei Scharlach 112; Todesfall nach Operation 118.
Stirnhöhlenentzündung 870.
Stirnhöhlenoperation, septale 750; Todesfälle bei 118, 425.
Stirnkopfschmerz, dentaler 594.
Stomatitis mercurialis 389.
Stridor, kongenitaler 438.
Struma, Beeinflussung von der Nase 757; congenita 759; Erstickungstod bei 759; intratrachealis 866; substernalis 863; Therapie 591.
Syndroma Avellis-Jackson 550.
Syndrom, glottisches, von den Nebennieren ausgelöst 596.

Tabes 714.
Tamponade mit Gummischwamm 586.
Thymus und Morbus Basedow 760; Trachealstenose durch die vergrößerte 759.
Thyreotomie 560.
Tonsillarabsceß, Hirnabsceß nach 759.
Tonsille (siehe auch Mandel), örtliche Anästhesie der 81; Lymphgefäßsystem der 557; Physiologie der 874; Rotlaufbazillen der Schweine in den 760; Sepsis nach Eiterung der 864.

Digitized by Google
Original from UNIVERSITY OF CALIFORNIA
Generated on 2019-10-24 09:18 GMT / http://hdl.handle.net/2027/uc1.b3252757
Public Domain in the United States, Google-digitized / http://www.hathitrust.org/access_use#pd-us-google

Tonsillektomie 750, 894; Tod nach 699.
Tonsillitis lacunaris acuta, Behandlung der 549, 881.
Tonsillotomie 553, 586; Blutungen nach 559, 699, 863; Instrumente zur Blutstillung nach 158.
Trachea, Carcinom der 543; Carcinom, primäres 580; Exostosen in der 866; Fremdkörper der 598, 741, 908; Intratracheale Injektion 439; Stenose 396, 681, 718; Stenose durch Thymusvergrößerung 759; Struma intratrachealis 866; Topographie der 587; primärer Tumor der 235.
Trachealkanüle 553.
Tracheitis sicca 893.
Tracheoskopie 553, 581, 681; direkte 235; direkte Gefahren der 235, 598.
Tracheotomie 396, 551; Apnoe nach 547.
Tubage perorale 884.
Tuberkulose 868, 869, 870, 890.

Uvula, Angiom der 549, 851; Rundzellensarkom der 583.

Vomer, Verkürzung des 112.

Wasserstoffsuperoxyd 864.

Zahncyste 707.
Zahnfleischtuberkulose 409, 689.
Zunge, Nigrities der 430.
Zungenbein, Sequesterbildung des 234.
Zungenspatel 586.

Autorenregister.

Aenetoots 756.
Albrecht 20, 277, 584.
Althoff 869.
Arslan 550.
Aschoff 866.
Avellis 580.

Baer S. 396.
Balla 552.
Ballenger 381.
Ballo O. 240.
Bartels 906.
Barth 396, 877.
Barwell 897.
Batavia 430.
Bauer A. 239.
Baum 269.
Baumgarten 702, 713, 880.
Baurowicz 275, 737.
Bayer 758.
Beck 381.
Beese 595.
Belajeff 559.
Berenbach 869.
Bergh 887.
Beyer 863.
Bieganski 431.
Birch-Hirschfeld 892.
Blegvad 900.
Blumenfeld 109, 110, 571, 577, 866, 901.
Boehm 889.
Bogowslowsky 902.
Bokai 438.
Botella 560, 598, 599.
Botey 718, 719.
Bösser 273.
Braat 893.
Braun 269.
Bregman 431, 432.
Brentana 866.
Brown-Kelly 894.
Bruck 76, 390, 707.
Brünings 279, 584, 585, 586, 587, 589.
Brunk 901.
Bruzzone 552.
Burger 237, 893.

Calamida 551.
Canepole 551.
Castex 908.
Charas 867.
Chiari 116, 264, 270, 372, 425, 428, 545, 547, 698, 699, 706, 721, 748, 758.
Cigna 550, 553.
Citelli 111, 549, 550, 552.
Cognola 550, 551.
Cohn G. 870.
Compaired 438.
Courtade 708.

Daae 870.
Dembinski 556.
Danielsen 600.
Denker 588.
Dimitriades 856.
Dionisio 579.
Dobrowolsky 716.
Domenech 434, 702.
Donclan 898.
Dorendorf 905.
Downie 895.

Ehrenfried 583, 588.
Ehrmann 276.
v. Eicken 384, 878.
Eisenlohr 592.

Digitized by Google
Original from UNIVERSITY OF CALIFORNIA
Generated on 2019-10-24 09:18 GMT / http://hdl.handle.net/2027/uc1.b3252757
Public Domain in the United States, Google-digitized / http://www.hathitrust.org/access_use#pd-us-google

Encina 713.
Engelhardt 274.
Erbrich 709.
Erkes **401**.
Eschweiler 388, 595.

Federici 549, 552.
Fein 115, 116, 117, 266, **367**, 543, 545, **561**, 589, 865, 876.
Ferreri 551.
Flatau 699, 717, 746, 748.
Font de Boter 434, 706.
French 897.
Frers 581.
Friedberg 381.
Frisch 711.

Galebsky 439.
Gaudin 906.
Gault 434.
Gavello 551, 552.
Gerber 878.
Gereda 434, 439.
Glas 117, 118, 235, 237, 372, 375, 380, 423, 424, 427, 544, 547, 715, 877.
Gluck 78.
Göbel 276.
Goldreich 865.
Goldschmidt G. 699.
Görke 871, 874.
Gottstein 440.
Gradenigo 551.
Gräffner 80.
Grant J. 894.
Grossmann 271, **521**, 545.
Grünberg K. 382, 899, 906.
Grünwald 698, 750, 867.
Günzel 863.
Gutmann A. 385.
Gutzmann 79, 589, 590, 716, 863.

Haberfeld **241**.
Haenel 390, 589.
Hahn 549, 559.
Haenlein 863.
Hajek 118, 234, 381, 428, 547.
Halasz 276, **364**, **691**.
Halle M. 78.
Hans 279.
Hanszel 118.
Harmer 756.
Hartleib 277.
Hartmann 900.
Hasslauer 275.
Haverschmidt 893.
Hecht 892.
Heermann 880.
Heindl A. **234**, 235, 236, 267, 270, 380, **681**, 699, 700.
Helman 429, 430, 702, 708.
Henrici 589.
Heryng 591.
Herz Alb. 279.
Herzfeld 902.
Herzog 890.
Heschelin 908.
Hett 896.
Hirsch O. 373, 376, 423.
Hoffmann R. 579, 595, 906.
Hofmeister 863.
Holinger 381, 750.
Holländer 864.
Hopmann 112.
Hopmann jun. 718.
Horn 114, 577.
Hutter 269, 379.

Imhofer 718, 865.
Isaak 880.
Iwanoff 396, 595, 904.

Jacobsen 905.
Jakob 715.
Janssen 907.
Januszkiewicz 432, 712.
Jereslaw 907.
Jessen 585.
Joseph 436.
Jurasz 237, 391, 872.

Kahler O. **41**, **97**, 115, 117, 118, 234, 264, 428, 543, 545, 547, 580, **699**, 700.
Karewski 753.
Kassel 900.
Katz 583, 585.
Kellner **91**.
Kenner 865.
Killian 113, 279, 558, 581, 583, 585, 588.
Kobrak 876.
Koch F. 275, 585.
Kofler 88, 266.
Köhler F. 754.
Kopczynski 432.
Körner 394, 395, 560, 596, 598.
Koschier 428.
Koslowsky 595.
Kraus 388, 439.
— E. 715.
Krebs 435.
Kren 696.
Kretschmann 276, 593.
Kronenberg 240.
Kubo 272, 755.
Kühne 437, 597.
Kümmel 588, 599.
Kutky 705.
Kuttner A. 77, 278.
Kysper 388.

Lamann 882.
Lake 553.
Landwehrmann 594, 907.
Lange 900.
Lannois 907.
Lautmann 273.
Ledermann 390.
Lehart 557.
Lemoine 707.
Lexer 392.
Levy Pr. 384.
Liebermann 873.
Lieven 896.
Linck E. 390.
Lindström **361**.
Lissauer 758.
Litthauer 437.
Littlen 597.
Litwinowicz 432.
Litzner 705.
Loeb F. 397, 759.
Lombkin 897.
Low 898.
Löwe L. **201**, **527**, **571**, 592.
Löwenstein 900.
Lubinski M. 384.
Lubliner 432.
Lucae 752.

Digitized by Google
Original from UNIVERSITY OF CALIFORNIA
Generated on 2019-10-24 09:18 GMT / http://hdl.handle.net/2027/uc1.b3252757
Public Domain in the United States, Google-digitized / http://www.hathitrust.org/access_use#pd-us-google

Maas 238.
Mackenzie 896, 898.
Mader 432, 585, 862.
Mahler 884.
Malaifé 862.
Maljutin 870.
Manasse 396, 879, 901.
Mancioli 548.
Mann 558, 581, 588.
Marchesa 552.
Marcus E. 116.
Marcuse 872.
Marschick H. 68, 265, 270, 372, 375, 423, 426, 545, 684.
Martens 388.
Martin A. 438, 559, 596, 713.
Marx 579, 707.
Masini 550.
Mayer Emil 273.
Melzi 551.
Mengotti 552.
Menier 80.
Menzel 266, 267, 268, 270, 371, 372.
Merkel 388, 757.
Meyer Art. 114.
— Ed. 586, 587, 864.
Miodowski 874, 878.
Möller 388.
Mongardi 553.
Moskowicz 718.
Muck 871.
Mühlenberg 368.
Mühlenkamp 873.
Müller 277, 594, 900.

Nadolecny 585, 698.
Nager F. R. 274.
Naumann 704.
Neisser 595.
Némai 435.
Neumayer 756.
Nicolai 550, 551, 552.
Nieddu 549, 552.
Nielsen 905.
Nyrop 906.

Okada 388.
Onodi 108, 549, 550, 552, 553, 703, 841.
Oppikofer 384.
Orlowski 706.

Paessler 684.
Parker 895.
Pelon 904.
Peters 905.
Petzner 862.
Piffl 240.
Pinaroli 551.
Polansky 271, 431, 596.
Poli 879.
Pollak 272.
Polyak 585.
Poppi 550.
Preobrasensky 591.
Preysing 112.
Pusateri 389, 552.
Putelli 549.
Putschkowsky 396.
Pynchon 383.

Quix 892.

Rabé 904.
Reale 894.
Reddoes 897.
Reiche 905.
Reinewald 564.
Reinking 277.
Réthi 273, 374, 381, 425, 902.
Reuter 905.
Rhoden 436.
Richter 902.
Risel 864.
Rödiger 583.
Rontaler 718.
Röse 866.
Rosenberg 274.
Rosenblat 430.
Roth 376, 424.
Rugani 551.
Ruprecht 81, 213, 247.
Ruttin 860.
Rydygier jun. 556, 709.

Safranell 702.
Sagajlo 432.
Sagebiel 594
Sargnon 593.
Schäfer 704.
Schaldemose 899.
Schilling 590.
Schlesinger 390, 711, 865.
Schmidt 279, 865.
Schmiegelow 908.
Schoenemann 577, 578, 581.
Schomerus 558.
Schötz 594.
Schröder 869.
Schuhmacher 903.
Schurmann 707.
Sebba 394.
Semon 897.
Senator 596.
Sendziak 392, 393, 554, 701, 712, 714.
Siebenmann 583, 585, 751, 752.
Siebert 389.
Simon 868.
Sims 907.
Sinotecki 432.
Skillern Ross Hall 80.
Skrypt 557.
Snellen 892.
Sokolowski 432, 710, 713.
Spitzer 898.
Sprenger 275.
Stenger 594.
Steppetas 877.
Stern H. 378.
Sternberg 902.
Stolte 381.
Strazza 551.
Streit H. 390.
Struyken 892.
Stubbs 381.
Suné y Medon 436.
Swerjewsky 903.
Szabóky 555, 705.
Szleifstein 716.

Tapia 438.
Theodore 904.
Thomson 894, 898, 901.
Tilmann 865, 907.
Toyofuku 741.
Tomassi 549.
Tormene 552.
Törne 409.
Trapenond 904.
Trautmann 751, 862.
Trumpp 715.
Turner 895.
Tweedie 895.

Digitized by Google
Original from UNIVERSITY OF CALIFORNIA
Generated on 2019-10-24 09:18 GMT / http://hdl.handle.net/2027/uc1.b3252757
Public Domain in the United States, Google-digitized / http://www.hathitrust.org/access_use#pd-us-google

Uffenheimer 862.
Uffenorde 275, 900.

Vargas 437.
Vas 437.
Viereck 715, 863.
Vohsen 80.

Wagener 863.
Walb 114, 388.
Waldmann 711.
Walliczek 387.
Weil 376, 380, 424, 425, 429, 545.
Weinstein 707.
Wendel 395.
Wertheim E. 278.
Wiegmann 112.
Wiehe 588.
Wieser 689.
v. Wild 388, 708.
Williams Watson 896.
Wilms 388.
Winkler E. 396, 578, 585, 590.
Wirth K. 239.
Wolf 863.
Wolff Eisner 386, 873.
Wretowski 611.

Zarniko 388.
Zenker 871.
Zenner 868.
Zickgraf 868, 869.
Zieler 239, 591, 707, 864.
Ziem 706.
Zwaardemaker 894.

Vereinsberichte:

American Otological Society (1908) 308.
Berliner otolog. Ges. 156, 158.
Chicago laryngolog. and otolog. Society 381.
Dänischer oto-laryngolog. Verein 464, 792, 832.
Deutsche otologische Gesellschaft, Versammlung (1909) 936.
Diverse Vereine 429, 862.
Italienische oto-rhino-laryngol. Ges., Kongreß (1908) 312, 548.
Münchener laryngo-otologische Gesellschaft 889.
Natur- und Heilkunde zu Utrecht, Kongreß (1909) 892.
Niederländ. Ges. für Hals-, Nasen- und Ohrenheilkunde (1909) 506.
Österreichische otologische Gesellsch. 171, 183, 299, 336, 455, 503, 629, 820.
Royal society of medic. (1909) 515, 896.
Verein deutscher Laryngol. 577.
Versammlung deutscher Naturforscher und Ärzte (1909) 696, 746.
Wiener laryngolog. Gesellsch. 115, 233, 264, 371, 422, 543.

Druck von Gottlieb Gistel & Cie., Wien, III., Münzgasse 6.

Generated on 2019-10-24 09:18 GMT / http://hdl.handle.net/2027/uc1.b3252757
Public Domain in the United States, Google-digitized / http://www.hathitrust.org/access_use#pd-us-google
Digitized by Google
Original from UNIVERSITY OF CALIFORNIA

MONATSSCHRIFT FÜR OHRENHEILKUNDE
UND
LARYNGO-RHINOLOGIE.

XLIII. Jahrg. 1909. 1. Heft.

Nachdruck verboten.

Otologischer Teil.

Original-Artikel.

Über die elektrische Behandlung des Ohres.

Von **Viktor Urbantschitsch** in Wien.

(Mit 12 Tabellen.)

Ich habe bereits im Jahre 1902 den günstigen Einfluß einer elektrischen Behandlung des Ohres auf Fälle von chronischem Mittelohrkatarrh und abgelaufener Mittelohreiterung mit persistenter Trommelfellperforation besprochen[1]) und die elektrokatalytische Wirkungsweise erörtert, die besonders dem konstanten Strome zukommt.

Da ich mich seither in vielen Fällen von dem günstigen Erfolge einer elektrischen Behandlung des Ohres überzeugt habe, möchte ich die Aufmerksamkeit neuerdings auf diese lenken für die Fälle von chronischen Mittelohrkatarrhen und von Schwerhörigkeit nach abgelaufenen perforativen Entzündungen der Paukenhöhle.

Die nachstehenden Mitteilungen beziehen sich auf 50 solcher Fälle, wo die meistens durch viele Wochen vorausgegangene übliche Ohrenbehandlung erfolglos geblieben war und nunmehr eine ausschließliche Behandlung mit dem galvanischen Strome stattfand, demzufolge der in den einzelnen Fällen erzielte therapeutische Erfolg nur der elektrischen Behandlung zugesprochen werden konnte.

1. Josef Leutgeb, 38 Jahre, leidet seit einer vor 2 Jahren überstandenen Mittelohreiterung an progressiver Schwerhörigkeit. Die Uhr wird weder mit dem rechten noch linken Ohr gehört. Eine monatliche Behandlung mit Bougierung blieb erfolglos. Die galvanische Behandlung beider Ohren fand binnen 14 Tagen 40mal statt. Es ergab sich kein Hörerfolg.

2. Josef Clement, 52 Jahre, leidet „seit mehreren Jahren“ an Sausen und zunehmender Schwerhörigkeit. Die Uhr wird weder rechts noch links gehört. Die durch einige Monate mit Bougie, Massage und Gehörsübungen vorgenommene Behandlung blieb erfolglos. Die galvanische Behandlung wurde innerhalb 52 Tagen 35mal vorgenommen, ohne Erfolg.

[1]) Monatsschr. f. Ohrenheilk., 1902, Nr. 11.

Digitized by Google
Original from UNIVERSITY OF CALIFORNIA
Generated on 2019-10-24 09:18 GMT / http://hdl.handle.net/2027/uc1.b3252757
Public Domain in the United States, Google-digitized / http://www.hathitrust.org/access_use#pd-us-google

3. Bernhard Königshofer, 42 Jahre, leidet seit 10 Jahren an zunehmender Schwerhörigkeit und starkem Sausen. Bougierung und Massage blieben erfolglos. Binnen 63 Tagen fanden 38 galvanische Sitzungen statt, die keine Änderung in den Erscheinungen herbeiführten. Die Uhr wird, wie früher, weder rechts noch links gehört. Das Sausen ist an beiden Ohren stark.

4. Ludwig Mahatsch, 27 Jahre, leidet seit 8 Jahren an zunehmender Schwerhörigkeit und am linken Ohr an starken Ohrengeräuschen; er wurde 6 Wochen ohne Erfolg bougiert. Die galvanische Behandlung erfolgte binnen 53 Tagen 35mal. Das rechte Ohr ergab eine Besserung des Gehörs für die Uhr von 0 auf 2 *cm*. Am linken Ohr blieb das Gehör auf 0, wogegen eine beträchtliche Abnahme der subjektiven Gehörsempfindungen stattfand.

5. Alois Kerner, 34 Jahre, leidet seit 7 Jahren an beiden Ohren an hochgradiger Schwerhörigkeit, am linken Ohr an starken, am rechten an mittelstarken subjektiven Geräuschen. Wiederholte Behandlungen mit Bougie und Massage blieben erfolglos. Der galvanische Strom wurde binnen 49 Tagen 30mal angewendet, ohne Erfolg für das Gehör (rechts und links Uhr 0) und für das starke subjektive Geräusch am linken Ohr, während das Geräusch am rechten bedeutend gebessert erschien.

6. Hermann Klinger, 44 Jahre, leidet seit 7 Jahren an beiden Ohren an Sausen und zunehmender Schwerhörigkeit. Behandlungen mit Bougie, Massage und Thiosinamin blieben erfolglos. Die galvanische Behandlung fand innerhalb 52 Tagen 35mal statt; sie ergibt für das Gehör keinen Erfolg (Uhr bilateral 0), wogegen sich die subjektiven Gehörsempfindungen an beiden Ohren bedeutend abschwächten (von mittelstark auf schwach).

7. Franz Branzl, 16 Jahre, hört seit früher Kindheit schlecht (Uhr bilateral 5 *cm*) und leidet an beiderseitigem Sausen (links stark, rechts mittelstark). Die galvanische Behandlung, 21mal in 49 Tagen, erwies sich ungünstig und wurde daher ausgesetzt. Das Gehör sank nämlich bilateral von 5 *cm* auf 0, die subjektiven Gehörsempfindungen blieben am linken Ohr unverändert und ergaben am rechten eine unbedeutende Steigerung.

8.[1]) Fanni Breitfelder, 39 Jahre, leidet seit 8 Jahren an zunehmender Schwerhörigkeit und Sausen. Wiederholte Behandlungen mit Bougie und Phytintabletten ergaben keine Besserung. Die galvanische Behandlung fand innerhalb 119 Tagen 66mal statt. Das Gehör stieg dabei am linken Ohr von 0 auf 6 *cm* für die Uhr, am rechten von 0 auf 10 *cm*. Das Gehör zeigte am linken Ohr kein stetiges Ansteigen, sondern kleine Schwankungen, die in viel geringerem Maße auch am rechten Ohr bestanden. Ein Vergleich des Hörzustandes am linken und rechten Ohr ergibt: Das Gehör blieb am linken Ohr bis zur 14. Sitzung auf 0 *cm* für die Uhr, während das rechte Ohr bereits innerhalb der ersten 8 Sitzungen eine Steigerung von 0 auf 3 *cm* aufwies, die sich bis zur 20. Sitzung (46. Tag) unverändert zeigte. Mittlerweile war das Gehör am linken Ohr von der 14. Sitzung an langsam gestiegen und hatte zur Zeit der 20. Sitzung 1 *cm* für die Uhr erreicht, während gleichzeitig das rechte Ohr die Uhr 3 *cm* weit hörte. Von der 20. bis 23. Sitzung trat rechts ein kleiner Gehörsabfall von 3 auf 2 *cm* ein, während

[1]) Siehe Tabelle I.

Digitized by Google
Original from UNIVERSITY OF CALIFORNIA
Generated on 2019-10-24 09:18 GMT / http://hdl.handle.net/2027/uc1.b3252757
Public Domain in the United States, Google-digitized / http://www.hathitrust.org/access_use#pd-us-google

sich das langsam ansteigende Gehör am linken Ohr auf $2^1/_2$ *cm* erhob, also über der Gehörsweite des rechten Ohres stand. Das Gehör blieb von der 23. bis 29. Sitzung an beiden Ohren gleichmäßig ansteigend, also das Gehör links um $^1/_2$ *cm* über dem rechts. Von der 29. Sitzung an sank das Gehör links, bis zur 35. Sitzung (70. Tag) von $4^1/_2$ auf 2 *cm*; dabei stieg das Gehör rechts stetig an und stand bei der 35. Sitzung auf 6 *cm*, also $1^1/_2$ *cm* über dem früher besseren linken Ohr. Im weiteren Verlaufe blieb die Hörweite am rechten Ohr über der des linken Ohres und erreichte mit der 66. Sitzung (am 119. Tage) 10 *cm*, während das linke Ohr von der 52. Sitzung an auf 6 *cm* verblieb. Die starken subjektiven Gehörsempfindungen schwächten sich am linken Ohr von stark auf mittelstark ab, und zwar begann die Besserung nach der 8. Sitzung (19. Tag der Behandlung) und erreichte mit der 14. Sitzung (34. Behandlungstag) das Minimum, ohne weitere Änderung im Verlaufe der Behandlung. Am rechten Ohr erfuhren die mittelstarken subjektiven Gehörsempfindungen ebenfalls mit der 8. galvanischen Behandlung eine Abschwächung, wurden mit der 20. Sitzung (am 46. Behandlungstage) schwach, zeigten mit der 40. Sitzung (79. Behandlungstag) eine weitere Abschwächung bis zur 45. Sitzung (86. Tag) und verblieben von da an kaum bemerkbar bis zum Ende der Behandlung (66 Sitzungen innerhalb 119 Tagen).

9.[1]) Marie Gartner, 47 Jahre, seit 7 Monaten bilateral schwerhörig, zunehmendes Sausen, dreiwöchentliche Behandlung mit Pneumomassage und Induktionsstrom ohne Erfolg. Die galvanische Behandlung erfolgte 36mal innerhalb 71 Tagen. Das Gehör stieg dabei links von $20^1/_2$ auf 27 *cm*, rechts von 15 auf 31 *cm*. Bei der 20. Sitzung (44. Tag) befand sich das Gehör am rechten Ohr (20 *cm*) noch unterhalb dem des linken Ohres ($24^1/_2$ *cm*), erreichte aber nach der 22. Sitzung die Hörweite des linken Ohres ($25^1/_2$ *cm*) und verblieb von da an über der Hörweite des linken Ohres um 3 bis 4 *cm*. Die starken subjektiven Gehörsempfindungen blieben bis zur 14. Sitzung (33. Tag) am linken Ohr unverändert und fielen von da an rasch bis auf 0 ab; deren Sistierung erfolgte mit der 20. Sitzung (44. Tag). Die bei weitem heftigeren subjektiven Gehörsempfindungen am rechten Ohr erfuhren bereits von der 6. Sitzung an (14. Tag) eine stetige Abnahme, erwiesen sich mit der 10. Sitzung (24. Tag) als gleich stark mit denen des linken Ohres und sanken hierauf unter die Stärke der subjektiven Gehörsempfindungen des linken Ohres. Infolge des raschen Sinkens der subjektiven Gehörsempfindungen des linken Ohres von der 14. Sitzung an erschienen die subjektiven Gehörsempfindungen zur Zeit der 17. Sitzung an beiden Ohren gleich schwach; während die subjektiven Gehörsempfindungen des linken Ohres von der 20. Sitzung (44. Tag) an verschwunden erschienen, erfolgte das Verschwinden am rechten Ohr mit der 25. Sitzung (57. Tag), also um 5 Sitzungen später.

10.[2]) Emma Titze, 33 Jahre, Telephonistin, leidet seit einigen Jahren an Schwerhörigkeit und subjektiven Gehörsempfindungen beider Ohren. Wiederholte Behandlungen mit Katheter und Faradisation waren erfolglos geblieben. Durch 60 galvanische Sitzungen (92 Tage) stieg das Gehör links von 3 *cm* auf 10 *cm*, rechts von 5 auf $20^1/_2$ *cm*, sowohl die starken subjektiven Gehörsempfindungen am linken Ohr sowie die

[1]) Siehe Tabelle II.
[2]) Siehe Tabelle III.

Digitized by Google
Original from UNIVERSITY OF CALIFORNIA
Generated on 2019-10-24 09:18 GMT / http://hdl.handle.net/2027/uc1.b3252757
Public Domain in the United States, Google-digitized / http://www.hathitrust.org/access_use#pd-us-google

schwachen rechts schwanden vollständig. Des Näheren wäre folgendes zu bemerken: Das Gehör blieb am linken Ohr unverändert auf 3 *cm* bis zur 21. Sitzung (40. Tag), ergab dann von der 21. bis 26. Sitzung eine Steigerung von 3 auf 5 *cm*, blieb unverändert von der 26. bis 40. Sitzung (70. Tag) und stieg von der 40. bis 56. Sitzung (87. Tag) von 5 auf 11 *cm*, ging hierauf von der 56. bis 60. Sitzung (92. Tag) von 11 auf 10 *cm* herab. Am rechten Ohr blieb das Gehör bis zur 10. Sitzung unverändert auf 5 *cm*, stieg dann bis zur 14. Sitzung um 2 *cm* (auf 7 *cm*), blieb auf 7 *cm* bis zur 32. Sitzung (59. Tag), stieg von der 32. bis 48. Sitzung (70. Tag) langsam von 7 auf $9^1/_2$ *cm*, weiters aber, von der 48. bis 56. Sitzung, rasch auf $20^1/_2$ *cm* und verblieb so bis zum Schlusse der Behandlung (60. Sitzung, 92. Tag). Die starken subjektiven Gehörsempfindungen links erhielten sich unverändert bis zur 14. Sitzung (32. Tag), sanken hierauf unter mittelstark von der 14. bis 32. Sitzung, blieben so gleichmäßig von der 32. bis 40. Sitzung und schwächten sich von der 40. bis 48. Sitzung rasch auf 0 ab. Die schwachen subjektiven Gehörsempfindungen des rechten Ohres blieben, wie die starken subjektiven Gehörsempfindungen links, bis zur 14. Sitzung unverändert und gingen von der 14. bis 21. Sitzung rasch zurück.

11. [1]) Emilie Zwierner, 44 Jahre, litt vor 5 Jahren an einer Mittelohrentzündung, seit welcher Zeit eine bilaterale Schwerhörigkeit und ein Sausen besteht, welche Symptome eine stetige Verschlimmerung aufweisen. Behandlungen mit Katheter, Massage, Bougie blieben erfolglos Durch eine 43malige galvanische Behandlung (innerhalb 79 Tagen) stieg das Gehör links von 4 auf 12, rechts von 5 auf 11 *cm*; die bilateral starken subjektiven Gehörsempfindungen schwanden vollständig. Bemerkenswert ist die am linken und rechten Ohr ungleiche Hörsteigerung, wodurch vorübergehend bald das linke, bald das rechte Ohr eine das andere Ohr übersteigende Hörweite aufweisen. Von der 23. Sitzung (47. Tag) an erhält sich das ursprünglich schlechtere Gehör des linken Ohres über dem des rechten Ohres um 1 bis 2 *cm*. Betreffs der subjektiven Gehörsempfindungen ist das völlig übereinstimmende Verhalten beider Ohren in der Abschwächung der starken subjektiven Gehörsempfindungen bis auf 0 (von der 30. Sitzung und 59. Tage an) zu erwähnen.

12. Therese Hüttel, 22 Jahre, leidet seit 6 Jahren an zunehmender Schwerhörigkeit, wurde jährlich durch 8 bis 10 Wochen ohne Erfolg bougiert. Durch die galvanische Behandlung (42 Sitzungen in 66 Tagen) hob sich das Gehör links von 3 auf 9 *cm*, rechts von 0 auf $2^1/_2$ *cm*; das mittelstarke Sausen am rechten Ohr ging in ein schwaches über. Das Gehör blieb am linken Ohr während der ersten 5 Sitzungen unverändert auf 3 *cm*, hob sich von der 5. bis 15. Sitzung allmählich auf $6^1/_2$ *cm*, blieb von der 15. bis 28. Sitzung unverändert und stieg von der 28. bis 37. Sitzung auf 9 *cm*, ohne durch die weiteren 5 Sitzungen eine Änderung zu erfahren. Am rechten Ohr änderten die ersten 15 Sitzungen das Gehör (0 *cm*) nicht. Nach der 15. Sitzung erfolgte ein langsames Ansteigen, das mit der 20. Sitzung $1^1/_2$ *cm* erreichte. Von der 20. bis 27. Sitzung (58. Tag) blieb das Gehör auf $1^1/_2$ *cm* und stieg von der 37. bis 42. Sitzung auf $2^1/_2$ *cm*. Das mittelstarke Sausen am rechten Ohr erlitt durch die ersten 15 Sitzungen keine Änderung, sank aber von der 15. Sitzung rasch ab und zeigte sich von der 20. Sitzung (34. Tag) an nunmehr schwach, ohne sich während der 20. bis 42. Sitzung weiter zu ändern.

[1]) Siehe Tabelle IV.

Digitized by Google
Original from UNIVERSITY OF CALIFORNIA
Generated on 2019-10-24 09:18 GMT / http://hdl.handle.net/2027/uc1.b3252757
Public Domain in the United States, Google-digitized / http://www.hathitrust.org/access_use#pd-us-google

13.[1]) Rudolf Till, 20 Jahre, ist seit Kindheit an beiden Ohren schwerhörig und leidet bilateral an starken subjektiven Gehörsempfindungen. Es besteht bilateral Perforatio sicca des Trommelfells. Eine sechsmonatliche Behandlung mit Katheter und faradischem Strom blieb erfolglos. Die galvanische Behandlung ergab in 49 Sitzungen (100 Tagen) eine Steigerung des Gehörs am linken Ohr von 0 auf 6, am rechten von 3 auf $11^1/_2$ *cm*. Dabei ist bezüglich des rechten Ohres zu bemerken, daß an diesem die galvanische Behandlung von der 21. bis 32. Sitzung wegen einer eitrigen Gehörgangsentzündung ausgesetzt wurde. Die bilateral starken subjektiven Gehörsempfindungen gingen an beiden Ohren bedeutend zurück. Am linken Ohr hob sich das Gehör innerhalb der ersten 3 Sitzungen von 0 auf 1 *cm*, sank von der 3. bis 7. Sitzung um $^1/_2$ *cm* und hob sich von der 7. bis 14. Sitzung (34. Tag) auf 4 *cm*. Von der 14. bis 32. Sitzung blieb das Gehör auf 4 *cm*, ging von der 32. bis 35. Sitzung auf 3 *cm* zurück, stieg von der 35. bis 40. Sitzung auf 6 *cm* und blieb so von der 40. bis 49. Sitzung (100. Tag). Am rechten Ohr hob sich das Gehör rasch und stetig, innerhalb der ersten 10 Sitzungen von 3 auf $10^1/_2$ *cm*, blieb von der 10. bis 14. Sitzung auf $10^1/_2$ *cm* und sank von der 14. bis 21. Sitzung auf 7 *cm* zurück. Nach Unterbrechung der Behandlung am rechten Ohr, von der 21. bis 32. Sitzung, ergab dieses zur Zeit der 32. Sitzung $5^1/_2$ *cm*, stieg dann von der 32. bis 35. Sitzung auf $10^1/_2$ *cm*, blieb so von der 35. bis 40. Sitzung und hob sich von der 40. zur 49. Sitzung auf $11^1/_2$ *cm*. Die an beiden Ohren stark vorhandenen subjektiven Gehörsempfindungen blieben innerhalb der ersten 10 Sitzungen unverändert, sanken dann von der 10. zur 14. Sitzung rasch auf schwach ab und verblieben so bis zum Schlusse der Behandlung (49 Sitzungen in 100 Tagen).

14. Stanislaus Kadzielsky, 66 Jahre, seit 3 Jahren starkes Sausen links und abnehmendes Gehör an beiden Ohren; vierwöchentliches Katheterisieren und Massieren erzielte keinen Erfolg. Die galvanische Behandlung (48 Sitzungen in 77 Tagen) ergab am linken Ohr eine Steigerung von 3 auf 8 *cm*, rechts von 10 auf 20 *cm*; das sehr starke Geräusch am linken Ohr ging in ein schwaches über. Das Gehör blieb am linken Ohr bis zur 9. Sitzung (19. Tag) unverändert auf 3 *cm*, hob sich von der 9. zur 12. Sitzung auf 4 *cm*, von der 12. zur 16. auf $4^1/_2$ *cm*, von der 16. zur 21. auf 8 *cm* und blieb so von der 21. bis 48. Sitzung (77. Tag). Das rechte Ohr ergab bis zur 5. Sitzung eine Steigerung von 10 auf 12 *cm*, blieb von der 5. bis 9. Sitzung auf 12 *cm*, hob sich von der 9. zur 12. auf $14^1/_2$ *cm* und blieb so von der 12. zur 16. Sitzung. Von der 16. Sitzung an erfolgte ein rasches Ansteigen, das mit der 28. Sitzung (53. Tag) 25 *cm* erreichte; von der 28. bis 35. Sitzung sank das Gehör auf 20 *cm* und blieb so von der 35. bis 48. Sitzung. Die sehr starken subjektiven Gehörsempfindungen links ergaben während der ersten 12 Sitzungen keine Änderung; nach der 12. Sitzung fand eine rasche Besserung statt, so daß die subjektiven Gehörsempfindungen bis zur 21. Sitzung auf mittlere Stärke sanken. Sie blieben so von der 21. bis 28. Sitzung und erfuhren von der 28. zur 35. Sitzung einen weiteren Abfall auf schwach, der sich von der 35. bis 48. Sitzung nicht weiter änderte.

15.[2]) Marianne Langfelder, 28 Jahre, seit 4 Jahren bilateral schwerhörig, besonders am rechten Ohr, wo auch starke subjektive Gehörsempfindungen bestehen.

[1]) Siehe Tabelle V.

[2]) Siehe Tabelle VI.

Digitized by Google
Original from UNIVERSITY OF CALIFORNIA
Generated on 2019-10-24 09:18 GMT / http://hdl.handle.net/2027/uc1.b3252757
Public Domain in the United States, Google-digitized / http://www.hathitrust.org/access_use#pd-us-google

Eine zehnwöchentliche Behandlung blieb erfolglos. Binnen 71 Tagen fanden 46 galvanische Sitzungen statt. Diese ergaben am linken Ohr eine Gehörssteigerung von 15 auf 100 *cm*, am rechten von 5 auf $7^1/_2$ *cm*. Die sehr starken subjektiven Gehörsempfindungen rechts schwächten sich bedeutend ab. Das Gehör am linken Ohr blieb in den ersten 12 Sitzungen unverändert auf 15 *cm*, hob sich von der 12. zur 20. Sitzung auf 20 *cm*, blieb so bis zur 24. Sitzung (42. Tag) und stieg dann von der 24. zur 40. rasch auf 100 *cm*, woselbst es verblieb. Das Gehör am rechten Ohr hob sich bis zur 16. Sitzung von 0 auf 4 *cm*, sank von der 16. zur 20. auf 3 *cm*, stieg von der 20. zur 24. wieder auf 4 *cm*, blieb daselbst bis zur 32. Sitzung und hob sich von der 32. zur 40. auf $7^1/_2$ *cm*. Die weiteren 6 Sitzungen ergaben keine Änderung. Die sehr starken subjektiven Gehörsempfindungen blieben durch 16 Sitzungen unverändert, verminderten sich aber dann sehr rasch, wurden von der 32. Sitzung an nur mehr schwach und von der 40. an kaum mehr vernommen.

16.[1]) Franz Böhm, 40 Jahre, leidet seit 9 Monaten infolge von Kopferysipel bilateral an Sausen und zunehmender Schwerhörigkeit. Eine zweimonatliche Behandlung mit Katheter, Massage und Faradisation blieb erfolglos. Die galvanische Behandlung ergab in 65 Sitzungen innerhalb 78 Tagen eine Gehörssteigerung am linken Ohr von 6 auf 17 *cm*, rechts von 10 auf 35 *cm*. Die starken subjektiven Gehörsempfindungen am linken und die schwachen am rechten Ohr gingen vollständig zurück. Das Gehör blieb am linken Ohr während der ersten 9 Sitzungen (9 Tage) auf 6 *cm*, hob sich von der 9. zur 15. Sitzung (18 Tage) auf $10^1/_2$ *cm*, blieb so von der 15. zur 30. Sitzung und hob sich dann von der 30. zur 40. Sitzung (59 Tage) auf 17 *cm*, auf welchem Standpunkte es bis zum Schlusse der Behandlung (65 Sitzungen in 78 Tagen) verblieb. Am rechten Ohr erfolgte innerhalb der ersten 4 Sitzungen eine Gehörsbesserung von 10 auf $12^1/_2$ *cm*, von der 4. bis 9. Sitzung blieb das Gehör gleich, stieg von der 9. zur 15. auf $18^1/_2$ *cm*, beharrte in diesem Zustande von der 15. bis 20. Sitzung und stieg von der 20. bis 40. von $18^1/_2$ auf 35 *cm*. Von der 40. bis 48. Sitzung fand ein Rückgang von 35 auf 32 *cm* statt, der von der 48. zur 58. Sitzung wieder schwand. Von der 56. bis 65. Sitzung erhielt sich das Gehör auf 35 *cm*. Die starken subjektiven Gehörsempfindungen am linken Ohr blieben bis zur 22. Sitzung (24. Tag) unverändert und nahmen dann von der 22. bis 40. Sitzung rasch bis auf 0 ab. Von der 40. bis 48. Sitzung stellten sie sich wieder schwach ein und klangen von der 48. bis 56. Sitzung langsam ab, um im weiteren Verlaufe der Behandlung (65 Sitzungen) nicht mehr aufzutreten. Die schwachen subjektiven Gehörsempfindungen rechts blieben bis zur 30. Sitzung (37 Tage) unverändert und gingen während der 30. bis 40. Sitzung stetig zurück. Von der 40. Sitzung an bestanden am rechten Ohr bis zum Schlusse der Behandlung (65 Sitzungen) keine subjektiven Gehörsempfindungen.

17. Wenzel Thier, 34 Jahre, ist seit 3 Monaten infolge eines Influenzaanfalles bilateral schwerhörig. Eine vierwöchentliche Behandlung mit Katheter und Massage war erfolglos. Die galvanische Behandlung ergab in 40 Sitzungen (63 Tagen) am linken Ohr eine Gehörssteigerung von 15 auf 17 *cm*, am rechten von $1^1/_2$ auf 6 *cm*. Am linken Ohr stieg das Gehör innerhalb der ersten 10 Sitzungen (18 Tage) von 10

[1]) Siehe Tabelle VII.

Digitized by Google
Original from UNIVERSITY OF CALIFORNIA
Generated on 2019-10-24 09:18 GMT / http://hdl.handle.net/2027/uc1.b3252757
Public Domain in the United States, Google-digitized / http://www.hathitrust.org/access_use#pd-us-google

auf 12 *cm*, sank von der 10. zur 15. Sitzung wieder auf 10 *cm* und hob sich von der 15. zur 34. Sitzung auf 17 *cm*, um so bis zum Schlusse der Behandlung zu verbleiben (40 Sitzungen in 63 Tagen). Rechts stieg das Gehör von der 3. zur 10. Sitzung von $1^1/_2$ auf $2^1/_2$ *cm*, blieb so bis zur 15. Sitzung und hob sich von der 15. bis 40. langsam auf 5 *cm*.

18. Felix Reisinger, 25 Jahre, leidet links seit 20 Jahren an zeitweiser Otorrhöe, ist rechts schwerhörig. Eine dreimonatliche Behandlung mit Bougie war erfolglos. Die galvanische Behandlung, 33 Sitzungen in 58 Tagen, ergab links keine nennenswerte Hörbesserung (Uhr von 5 auf 6 *cm*), rechts hob sich dagegen das Gehör von 0 auf $5^1/_2$ *cm*. Am linken Ohr trat innerhalb der ersten 14 Sitzungen (22 Tage) keine Höränderung ein, von der 14. zur 20. Sitzung sank das Gehör von 5 auf $2^1/_2$ *cm*, blieb so bis zur 24. Sitzung und stieg von der 24. zur 30. auf $5^1/_2$ *cm*, wo es bis zur 33. Sitzung (58. Tag) verblieb. Rechts wurde die Uhr bis zur 10. Sitzung nicht gehört, von der 10. zur 20. Sitzung hob sich das Gehör von 0 auf 4 *cm*, blieb so bis zur 24. Sitzung, stieg von der 24. zur 30. auf $5^1/_2$ *cm* und zeigte bis zur 33. Sitzung keine weitere Steigerung.

19. Marie Eitelberger, 36 Jahre, leidet „seit Monaten" an bilateraler Schwerhörigkeit und am rechten Ohr an Sausen. Eine zehnwöchentliche Behandlung mit Katheter und Massage ergab keine Besserung. Die galvanische Behandlung fand innerhalb 87 Tagen 40mal statt. Das Gehör blieb am linken Ohr unverändert (17 *cm*), am rechten Ohr hob sich das Gehör von 8 auf 15 *cm*. Dagegen erfuhr das heftige Ohrensausen rechts keine Veränderung. Für die Flüsterstimme trat links von der 1. zur 9. Sitzung eine Hörbesserung von 10 auf 25 *cm* ein, das Gehör blieb von der 9. zur 16. Sitzung auf 25 *cm* und hob sich von der 16. zur 25. Sitzung auf 32 *cm*. Am rechten Ohr trat innerhalb der ersten 5 Sitzungen keine Änderung ein, dann erfolgte von der 5. zur 25. Sitzung eine Hörsteigerung von 18 auf 52 *cm*. Die sehr starken subjektiven Gehörsempfindungen blieben durch die ersten 12 Sitzungen unverändert und schwächten sich von der 12. bis zur 28. Sitzung auf sehr schwach ab.

20. Katharina Fiedler, 30 Jahre, ist seit 5 Jahren schwerhörig und hat bilateral mittelstarkes Ohrensausen; sie wird seit mehreren Jahren jährlich durch 2 Monate behandelt, ohne Erfolg. Die galvanische Behandlung, 37 Sitzungen innerhalb 50 Tagen, nimmt auf die hochgradige Schwerhörigkeit links (Uhr 0) keinen Einfluß. Am rechten Ohr (Uhr 5 *cm*) findet nach der 13. Sitzung (15 Tage) eine allmähliche Steigerung des Gehörs statt, die mit der 24. Sitzung 2 *cm* beträgt (Uhr 7 *cm*) und von da an bis zum Schlusse der Behandlung (37. Sitzung) nicht weiter zunimmt. Die mittelstarken Ohrgeräusche an beiden Ohren blieben unverändert.

21.[1]) Marie Brzesina, 30 Jahre, leidet seit einem Jahr an bilateraler progressiver Schwerhörigkeit und heftigen Ohrengeräuschen, war bisher nicht behandelt. Die galvanische Behandlung (33 Sitzungen innerhalb 45 Tagen) ergab am linken Ohr eine Hörsteigerung von 9 auf $12^1/_2$ *cm*, rechts von $1^1/_2$ auf $5^1/_2$ *cm*. Die beiderseits heftigen subjektiven Gehörsempfindungen wurden am Schlusse der Behandlung nur mehr schwach gehört. Das Gehör stieg am linken Ohr gleich am Beginne der Behandlung etwas an, und zwar bis zur 5. Sitzung um 1 *cm* (von 9 auf 10 *cm*), blieb

[1]) Siehe Tabelle VIII.

Digitized by Google
Original from UNIVERSITY OF CALIFORNIA
Generated on 2019-10-24 09:18 GMT / http://hdl.handle.net/2027/uc1.b3252757
Public Domain in the United States, Google-digitized / http://www.hathitrust.org/access_use#pd-us-google

dann von der 5. bis 13. Sitzung unverändert, hob sich von der 13. bis 24. Sitzung von 10 auf 14 *cm* und ging dann bis zur 33. Sitzung um $1^1/_2$ *cm* zurück (auf $12^1/_2$ *cm*). Am rechten Ohr blieb das Gehör durch 5 Sitzungen auf $1^1/_2$ *cm*, hob sich von der 5. zur 9. Sitzung auf 3 *cm*, blieb so von der 9. zur 24. Sitzung und steigerte sich von der 24. zur 31. auf 5 *cm*. Die starken subjektiven Gehörsempfindungen an beiden Ohren blieben die ersten 5 Sitzungen unverändert, sanken von der 5. zur 9. Sitzung rasch unter mittelstark, von der 9. zur 27. Sitzung langsam auf sehr schwach und blieben so von der 9. zur 27. Sitzung.

22. Albertine Lotre, 35 Jahre, seit vielen Jahren bilateral hochgradig schwerhörig. Eine zweimonatliche Behandlung mit Bougie und Massage blieb erfolglos. Die galvanische Behandlung (40 Sitzungen innerhalb 50 Tagen) hob das Gehör links von 0 auf $1^1/_2$ *cm*, rechts von $^1/_2$ auf 3 *cm*.

23. Anna Roth, seit vielen Jahren beiderseits schwerhörig; rechts bestehen subjektive Gehörsempfindungen. Behandlung mit Katheter und Fibrolysininjektionen ohne Erfolg. Die galvanische Behandlung (50 Sitzungen innerhalb 160 Tagen, bei dreimonatlicher Pause während der Behandlung) ergab links eine Hörbesserung von 9 auf 15 *cm*, rechts von 6 auf 35 *cm*. Die mittelstarken subjektiven Gehörsempfindungen rechts gingen vorübergehend in stark über und sanken dann wieder auf mittelstark zurück. Das Gehör am linken Ohr (9 *cm*) blieb bis zur 9. Sitzung (10. Tag) unverändert, stieg von der 9. zur 18. Sitzung von 9 auf 12 *cm* und blieb so bis zur 34. Sitzung (55. Tag). Hier trat eine 90tägige Pause in der Behandlung ein. Nach deren Wiederaufnahme zeigte sich das Gehör gleichwie bei der letzten Sitzung auf 12 *cm*. Von da an stieg das Gehör bis zur Schlußsitzung (50.) von 12 auf 15 *cm*. Am rechten Ohr blieb das Gehör bis zur 5. Sitzung auf 6 *cm*, hob sich von der 5. zur 9. auf 7 *cm*, blieb bis zur 22. Sitzung (30. Tag) auf 7 *cm*, stieg von der 22. zur 25. Sitzung auf 8 *cm* und blieb so bis zur Unterbrechung der Behandlung (34. Sitzung). Bei der 90 Tage später stattfindenden 35. Sitzung erwies sich die Hörweite unverändert mit 8 *cm*. Von der 35. bis 50. Sitzung stieg das Gehör stetig von 8 auf 35 *cm*. Die subjektiven Gehörsempfindungen am rechten Ohr waren anfänglich mittelstark, erlitten von der 22. Sitzung an eine Verstärkung (gleichzeitig mit der Hörbesserung rechts von 7 auf 8 *cm*) bis zur Unterbrechung der Sitzungen und erwiesen sich auch 3 Monate später nicht abgeschwächt. Von der 38. bis 43. Sitzung erfolgte deren allmähliche Abschwächung auf mittelstark, also auf den Standpunkt, wie er am Beginn der Behandlung vorhanden war.

24.[1]) Alfred B., 18 Jahre, wurde vor 3 Wochen plötzlich auf beiden Ohren hochgradig schwerhörig und gleich seit Beginn der Erkrankung bisher erfolglos behandelt. Es liegt Lues hereditaria vor. Eine Prüfung mit verschiedenen Stimmgabeln läßt keine Beteiligung des schallempfindenden Apparates nachweisen. Die galvanische Behandlung, 34 Sitzungen innerhalb 52 Tagen, ergibt am linken Ohr eine Gehörssteigerung von 1 auf $17^1/_2$ *cm*, am rechten von 1 auf $18^1/_2$ *cm*. Die äußerst heftigen subjektiven Gehörsempfindungen gingen an beiden Ohren vollständig zurück. Das Gehör blieb am linken Ohr während der ersten 4 Sitzungen auf 1 *cm*, hob sich von der 4. zur 21. Sitzung von 1 auf $16^1/_2$ *cm*, blieb von der 21. zur 28. Sitzung (40. Tag)

[1]) Siehe Tabelle IX.

Digitized by Google
Original from UNIVERSITY OF CALIFORNIA
Generated on 2019-10-24 09:18 GMT / http://hdl.handle.net/2027/uc1.b3252757
Public Domain in the United States, Google-digitized / http://www.hathitrust.org/access_use#pd-us-google

auf $16^1/_2$ *cm* und hob sich von der 28. zur 34. (52. Tag) auf $17^1/_2$ *cm*. Am rechten Ohr begann das Gehör gleich am Beginn der galvanischen Behandlung zu steigen, anfangs langsam (bis zur 9. Sitzung von 1 auf 3 *cm*), dann rasch, von der 9. zur 28. Sitzung, von 3 auf $18^1/_2$ *cm* und blieb so bis zum Schlusse der Behandlung (34 Sitzungen). Die äußerst heftigen subjektiven Gehörsempfindungen an beiden Ohren ergaben während der ersten 9 Sitzungen keine Veränderung, schwächten sich aber von der 9. zur 21. Sitzung (36. Tag) rasch auf 0 ab.

25. Ursula Schmidt, 35 Jahre, leidet seit Jahren an Schwerhörigkeit, besonders links, und an bilateralem Ohrensausen; wiederholte Behandlung mit Katheter, Massage und Schwitzkur ergab keinen Erfolg. Die galvanische Behandlung (39 Sitzungen innerhalb 45 Tagen) ergab am linken Ohr eine Steigerung von 10 auf 17 *cm*, rechts von $25^1/_2$ auf 29 *cm*. Die bilateral starken subjektiven Gehörsempfindungen blieben unverändert. Das Gehör blieb an beiden Ohren durch die ersten 7 Sitzungen unverändert und hob sich dann bis zur 19. Sitzung links von $10^1/_2$ auf 16 *cm*, rechts von $25^1/_2$ auf 29 *cm*. Am linken Ohr blieb das Gehör von der 19. bis 27. Sitzung (35. Tag) auf 16 *cm* und hob sich von der 27. zur 39. um 1 *cm* auf 17 *cm*, während das Gehör am rechten Ohr von der 19. zur 39. Sitzung auf 29 *cm* blieb.

26. Luise Teufelhardt, 21 Jahre, seit Kindheit schwerhörig, ohne Erfolg wiederholt behandelt. Die galvanische Behandlung ergab in 24 Sitzungen (33 Tage) am linken Ohr eine Besserung für die Uhr von 10 auf $18^1/_2$ *cm*, für die Flüsterstimme von 60 auf 145 *cm*, am rechten Ohr für die Uhr von 9 auf 23 *cm*, für die Flüstersprache von 60 auf 175 *cm*. Das Gehör zeigte am linken Ohr die größte Steigerung innerhalb der ersten 12 Sitzungen (14 Tage), wobei es sich für die Uhr von 10 auf $18^1/_2$ *cm*, für die Flüsterstimme von 60 auf 125 *cm* hob und später, von der 12. zur 19. Sitzung, auf 145 *cm*. Am rechten Ohr trat eine langsame, aber weiter fortschreitende Hörbesserung ein, und zwar stieg das Gehör von der 1. zur 19. Sitzung (26. Tag) von 9 auf 23 *cm* für die Uhr und von 60 auf 175 *cm* für die Flüsterstimme. In den letzten 5 Sitzungen (19. zur 24.) fand weder rechts noch links eine weitere Hörsteigerung statt.

27. [1]) Flora Kaufmann, 28 Jahre, steht wegen ihres vieljährigen Mittelohrkatarrhs beider Ohren seit 4 Jahren mittelst Bougie und Massage in erfolgloser Behandlung. Die galvanische Behandlung (44 Sitzungen innerhalb 62 Tagen) ergibt am linken Ohr eine Gehörsbesserung von 0 auf $21^1/_2$ *cm* für die Flüsterstimme, am rechten von $8^1/_2$ auf $39^1/_2$ *cm*. Die Hörbesserung für die Uhr ergibt links eine Steigerung von 0 auf $1^1/_2$ *cm*, rechts von 1 auf 5 *cm*. Die bilateral heftigen subjektiven Gehörsempfindungen ermäßigten sich links auf mittelstark, rechts auf schwach. Das Gehör für die Uhr ergab links erst von der 5. Sitzung an eine kleine Steigerung von 0 auf 1 *cm* (8. Sitzung, 10. Tag); von der 8. bis 22. Sitzung blieb das Gehör auf 1 *cm* und stieg dann von der 22. zur 26. auf $1^1/_2$ *cm* ohne weitere Steigerung bis zur 44. Sitzung. Am rechten Ohr blieb das Gehör bis zur 8. Sitzung auf 1 *cm*, stieg dann von der 8. zur 16. Sitzung von 1 auf 4 *cm*; von der 16. bis 28. Sitzung erfolgte keine Änderung, von der 28. zur 36. eine weitere Steigerung auf 5 *cm*, die von der 36. zur 44. Sitzung so verblieb. Für die Flüsterstimme (ad concham) trat erst von

[1]) Siehe Tabelle X.

Digitized by Google
Original from UNIVERSITY OF CALIFORNIA
Generated on 2019-10-24 09:18 GMT / http://hdl.handle.net/2027/uc1.b3252757
Public Domain in the United States, Google-digitized / http://www.hathitrust.org/access_use#pd-us-google

der 12. Sitzung eine Besserung ein, die bis zur 16. Sitzung von ad concham auf $11^1/_2$ *cm* vorgeschritten war; von der 16. bis 26. Sitzung blieb das Gehör auf $11^1/_2$ *cm* und stieg von der 26. zur 36. Sitzung von $11^1/_2$ auf $21^1/_2$ *cm*, wo es bis zur 44. Sitzung blieb. Am rechten Ohr stieg das Gehör nach der 10. Sitzung bis zur 26. von $8^1/_2$ auf $22^1/_2$ *cm* und bis zur 44. Sitzung auf $39^1/_2$ *cm*. Die starken subjektiven Gehörsempfindungen blieben bilateral bis zur 8. Sitzung unverändert, schwächten sich bis zur 12. Sitzung auf mittelstark ab, blieben links mittelstark, während rechts von der 26. bis zur 36. Sitzung eine weitere Abschwächung auf schwach stattfand.

Bemerkenswert war in diesem Falle die unmittelbar nach der einzelnen galvanischen Behandlung erfolgte Hörbesserung für die Uhr links um $^1/_2$ bis 1 *cm*, rechts um 1 bis 2 *cm*, für die Flüsterstimme links um 3 bis 4 *cm*, rechts um 10 bis 12 *cm*.

28.[1]) Ida Charsanow, 24 Jahre, seit 1 Jahre schwerhörig, ohne Erfolg behandelt. Die galvanische Behandlung ergibt in 33 Sitzungen (40 Tagen) eine Gehörsbesserung für die Uhr links von 9 auf 20 *cm*, rechts von 15 auf $24^1/_2$ *cm*, für die Flüsterstimme links von 45 auf 112 *cm*, rechts von 50 auf 178 *cm*. Das Gehör für die Uhr hob sich links innerhalb der ersten 5 Sitzungen um 17 *cm* (von 9 auf 10 *cm*) und stieg dann von der 5. zur 19. Sitzung von 10 auf 19 *cm*, wo es bis zur 33. Sitzung blieb. Am rechten Ohr wurde die Uhr während der ersten 9 Sitzungen 15 *cm* weit gehört; von der 9. zur 33. Sitzung stieg es von 15 auf $24^1/_2$ *cm*. Für die Flüsterstimme stieg das Gehör links innerhalb der ersten 13 Sitzungen von 70 auf 74 *cm*, von der 13. zur 19. Sitzung von 74 auf 102 *cm*, von der 19. zur 25. Sitzung von 102 auf 112 *cm* und blieb so bis zur 33. Sitzung. Am rechten Ohr fand innerhalb der ersten 8 Sitzungen ein Ansteigen von 90 auf 98 *cm* statt, bis zur 13. Sitzung von 98 auf 124 *cm*, von der 13. zur 33. Sitzung von 124 auf 178 *cm*.

29. Cilli Edelmann, 20 Jahre. Die galvanische Behandlung (28 Sitzungen, 44 Tage) erzielte eine Hörsteigerung für die Uhr, links von 6 auf 15 *cm*, rechts von 8 auf 15 *cm*, für die Flüsterstimme links von 30 auf 55 *cm*, rechts von 50 auf 66 *cm*. Das Gehör für die Uhr stieg links bis zur 20. Sitzung (30. Tag) von 6 auf 15 *cm* und blieb so bis zur 28. Sitzung; rechts blieb das Gehör bis zur 17. Sitzung auf 8 *cm* und hob sich von der 17. zur 26. Sitzung von 8 auf 15 *cm*. Für die Flüsterstimme (30 *cm*) erfolgte links erst von der 7. Sitzung an eine Hörbesserung, die von der 7. zur 22. Sitzung von 30 auf 55 *cm* stieg und so bis zur 28. Sitzung blieb. Rechts stieg das Gehör von der 7. zur 11. Sitzung von 50 auf 66 *cm* und zeigte bis zur 28. Sitzung keine weitere Besserung.

30. Claire Jekl, 34 Jahre, chronischer Mittelohrkatarrh links, Radikaloperation rechts. Die galvanische Behandlung fand binnen 50 Tagen 35mal statt. Das Gehör bessert sich links von 10 auf 15 *cm* für die Uhr, rechts von $8^1/_2$ auf 12 *cm*; für die Flüstersprache links von 75 auf 290 *cm*, rechts von 50 auf 210 *cm*. Das Gehör für die Uhr blieb an beiden Ohren bis zur 5. Sitzung unverändert und hob sich am linken Ohr von der 5. zur 22. Sitzung von 10 auf 15 *cm*, rechts von der 5. zur 29. Sitzung von $8^1/_2$ auf 12 *cm*. Für die Flüsterstimme erfolgte links von der fünften Sitzung an eine allmähliche Hörsteigerung von 75 auf 290 *cm*, welche mit der 24. Sitzung erreicht wurde; am linken Ohr begann die Steigerung gleich an den ersten Sitzungen und stieg bis zur 25. (Schluß-) Sitzung von 50 auf 210 *cm*.

[1]) Siehe Tabelle XI.

Digitized by Google
Original from UNIVERSITY OF CALIFORNIA
Generated on 2019-10-24 09:18 GMT / http://hdl.handle.net/2027/uc1.b3252757
Public Domain in the United States, Google-digitized / http://www.hathitrust.org/access_use#pd-us-google

31. Rosa Nikota, 24 Jahre, chronischer Mittelohrkatarrh am linken Ohr; seit 1 Jahr mit Massage und Katheter erfolglos behandelt. Die galvanische Behandlung, 34 Sitzungen innerhalb 50 Tagen, ergab für die Uhr eine Besserung von 15 auf 24 *cm*, für die Flüsterstimme von 140 auf 360 *cm*. Das Gehör für die Uhr besserte sich erst von der 16. Sitzung an und stieg dann bis zur 34. (Schluß-) Sitzung von 15 auf 24 *cm*. Für die Flüsterstimme erfolgte eine Hörbesserung von der 5. Sitzung an und nahm von da an bis zum Ende der Behandlung stetig zu (140 auf 360 *cm*).

32. Heinr. Durstbauer, bilateral chronischer Mittelohrkatarrh. 14 Sitzungen in 25 Tagen ergaben weder am Gehör noch an dem subjektiven Gehörsempfindungen eine Besserung. Die Uhr- und Flüsterstimme wurden weder rechts noch links gehört, die subjektiven Gehörsempfindungen blieben an beiden Ohren in unverminderter Stärke.

33. Betti Fillip, an chronischem Mittelohrkatarrh erkrankt, seit 5 Jahren ohne Erfolg behandelt, erfuhr auch durch 22 galvanische Behandlungen (innerhalb 30 Tagen) keine Besserung: Uhr beiderseits nicht gehört, Flüsterstimme links auf 17, rechts auf 10 *cm*.

34. Juliane Haderer, 38 Jahre. Uhr bilateral 0, Flüsterstimme an der Ohrmuschel. 39 Sitzungen in 70 Tagen ergaben nur am rechten Ohr eine kleine Hörbesserung für die Flüsterstimme von 0 auf 5 *cm*.

35. Henriette Glasberg, 18 Jahre, seit 4 Jahren schwerhörig. 36 galvanische Sitzungen innerhalb 60 Tagen ergaben keine Hörbesserung für die Uhr (rechts und links 0), dagegen eine Hörsteigerung für die Flüsterstimme links von 0 auf 10 *cm*, rechts von 0 auf 15 *cm*. Die Hörbesserung begann links von der 8. Sitzung an und erreichte mit der 30. Sitzung den Höhepunkt (10 *cm*); rechts hob sich das Gehör von der 4. Sitzung an, stieg bis zur 17. Sitzung von 0 auf 12 *cm*, blieb so von der 17. zur 23. Sitzung und hob sich von der 23. zur 30. von 12 auf 15 *cm*.

36. Gusti Hohlmann, 26 Jahre, seit $1^1/_2$ Jahren bilateral schwerhörig, seit 1 Jahre mit Bougie und Massage erfolglos behandelt. Die galvanische Behandlung (40 Sitzungen innerhalb 65 Tagen) ergab eine Hörsteigerung für die Uhr links von $2^1/_2$ auf 7 *cm*, rechts von $^1/_2$ auf 26 *cm*; für die Flüsterstimme links von 70 auf 155 *cm*, rechts von 45 auf 115 *cm*. Das Gehör für die Uhr blieb links durch zwölf Sitzungen unverändert, hob sich von der 12. zur 18. Sitzung von $2^1/_2$ auf 5 *cm*, blieb von der 18. zur 22. Sitzung auf 5 *cm* und stieg von der 22. zur 36. Sitzung auf 7 *cm*. Das Gehör am rechten Ohr wies durch 22 Sitzungen keine Änderung auf und hob sich von der 22. zur 36. Sitzung von $^1/_2$ auf 2 *cm*. Für die Flüsterstimme erfuhr das Gehör links innerhalb der ersten 5 Sitzungen eine Steigerung von 70 auf 90 *cm*, blieb von der 5. zur 18. Sitzung auf 90 *cm* und hob sich von der 18. zur 30. Sitzung von 90 auf 155 *cm*. Am rechten Ohr verharrte das Gehör bis zur 12. Sitzung auf 45 *cm* und stieg von der 12. zur 30. Sitzung von 45 auf 115 *cm*.

37.[1]) Johanna Kninger, 37 Jahre, seit Kindheit schwerhörig, seit 15 Jahren zeitweise mit Bougie und Massage ohne Erfolg behandelt. Die galvanische Behandlung (31 Sitzungen in 40 Tagen) ergab für die Uhr eine Steigerung links von 2 auf $4^1/_2$ *cm*, rechts von 3 auf 5 *cm*, für die Flüsterstimme links von 10 auf 32 *cm*, rechts

[1]) Siehe Tabelle XII.

Digitized by Google
Original from UNIVERSITY OF CALIFORNIA
Generated on 2019-10-24 09:18 GMT / http://hdl.handle.net/2027/uc1.b3252757
Public Domain in the United States, Google-digitized / http://www.hathitrust.org/access_use#pd-us-google

von 18 auf 52 *cm*. Die bilateral heftigen subjektiven Gehörsempfindungen schwächten sich bedeutend ab. Das Gehör für die Uhr blieb links bis zur 5. Sitzung auf 2 *cm*, stieg von der 5. zur 9. Sitzung von 2 auf 3 *cm*, ergab bis zur 22. Sitzung keine Veränderung und hob sich von der 22. zur 25. Sitzung von 3 auf $4^1/_2$ *cm*. Am rechten Ohr blieb das Gehör bis zur 16. Sitzung auf 3 *cm* und stieg von der 22. zur 25. Sitzung.

38. Maria Schmalz, 40 Jahre, wurde vor 6 Jahren am cariös erkrankten linken Ohr einer operativen Eröffnung der Mittelohrräume unterzogen. Die Uhr wird weder rechts noch links gehört, Konversationssprache rechts 13, links 20 *cm* weit. Nach 15 galvanischen Sitzungen ergab sich eine Verschlimmerung des Gehörs, rechts von 13 auf 10, links von 20 auf 10 *cm*.

39. Anna Schmidt, 26 Jahre, seit vielen Jahren auf beiden Ohren schwerhörig. Uhr links 20, rechts 95 *cm*. Flüsterstimme links 1, rechts $3^1/_2$ *m*. Beiderseits besteht heftiges Sausen. Eine vierwöchentliche galvanische Behandlung blieb erfolglos.

40. Maria Hydina, 36 Jahre, seit vielen Jahren schwerhörig, leidet bilateral an heftigem Ohrensausen. Die Uhr wird nicht gehört, Konversationssprache links 30, rechts 48 *cm* weit. 30 galvanische Sitzungen bringen keine Besserung.

41. Anton Tranquilina, seit vielen Jahren hochgradig schwerhörig, hört die Uhr weder rechts noch links, Flüsterstimme nur rechts bis auf 12 *cm*. Eine vierwöchentliche galvanische Behandlung blieb erfolglos.

42. Therese Sommer, 55 Jahre, seit $1^1/_2$ Jahren schwerhörig, hört weder Uhr noch Flüsterstimme, die Konversationsstimme rechts bis auf 10 *cm*. Nach 26 galvanischen Sitzungen zeigte sich kein Erfolg.

In den folgenden 8 Fällen von Erwachsenen (Fall 43—50), wo eine langjährige hochgradige Schwerhörigkeit bestand, so daß weder Uhr noch Konversationsstimme gehört wurden, blieb die galvanische Behandlung erfolglos. Diese betraf im Falle 43 zwanzig Sitzungen, im Falle 44 einundzwanzig, im Falle 45 zweiundzwanzig, im Falle 46 einundzwanzig, im Falle 47 zweiunddreißig, im Falle 48 einundzwanzig, im Falle 49 zwanzig und im Falle 50 dreiundzwanzig Sitzungen. Im Falle 47 blieb auch das schwache, im Falle 49 das sehr heftige Sausen an beiden Ohren durch die galvanische Behandlung unbeeinflußt.

Eine übersichtliche Zusammenstellung der mitgeteilten 50 Fälle ergibt folgendes: Zur Behandlung kamen 50 linke und 49 rechte Ohren; im Falle 31 erwies sich das rechte Ohr normalhörig. Darunter erfolgte durch die galvanische Behandlung eine Verschlimmerung des Gehörs, am linken Ohr in zwei Fällen (7, 38), am rechten Ohr in denselben Fällen (7, 38); am rechten Ohr fand gleichzeitig eine Steigerung der subjektiven Gehörsempfindungen in einem Falle (7) statt.

Die Schwerhörigkeit und die subjektiven Gehörsempfindungen blieben durch die Behandlung ungebessert am linken Ohr 9mal (2, 3, 5, 20, 32, 39, 40, 47, 49), rechts 7mal (2, 3, 32, 39, 40, 47, 49). Bei fehlenden subjektiven Gehörsempfindungen erwies sich die Schwerhörigkeit unverändert, am linken Ohr 11mal (19, 33, 34, 41, 42, 43, 44, 45, 46, 48, 50), rechts 9mal (33, 41,

Digitized by Google
Original from UNIVERSITY OF CALIFORNIA
Generated on 2019-10-24 09:18 GMT / http://hdl.handle.net/2027/uc1.b3252757
Public Domain in the United States, Google-digitized / http://www.hathitrust.org/access_use#pd-us-google

42, 43, 44, 45, 46, 48, 50). Erfolglos blieb daher die galvanische Behandlung links 20-, rechts 16mal, wozu noch die Verschlimmerung in je 2 Fällen links und rechts kamen, demnach das linke Ohr 22, das rechte 18 resultatlose Fälle (unter je 50) betrafen.

Eine Hörbesserung bei Schwerhörigkeit ohne subjektive Gehörsempfindungen erfolgte am linken Ohr in 14 Fällen (1, 12, 15, 17, 18, 22, 23, 26, 28, 29, 30, 31, 35, 36), am rechten in 13 Fällen (1, 4, 14, 17, 18, 22, 26, 28, 29, 30, 34, 35, 36).

Eine Hörbesserung bei gleichbleibenden subjektiven Gehörsempfindungen fand am linken Ohr 1mal (25), am rechten 4mal (19, 20, 23, 25) statt, eine Besserung der subjektiven Gehörsempfindungen bei gleichbleibendem Gehör links 2mal (4, 6), rechts 2mal (5, 6).

Eine Besserung der Schwerhörigkeit und der subjektiven Gehörsempfindungen betraf links 11 Fälle (8, 9, 10, 11, 13, 14, 16, 21, 24, 27, 37), rechts 12 Fälle (8, 9, 10, 11, 12, 13, 15, 16, 21, 24, 27, 37).

Demzufolge wurde unter den 50 Fällen eine Besserung des Gehörs und der subjektiven Gehörsempfindungen gemeinschaftlich oder des Gehörs und der subjektiven Gehörsempfindungen allein, am linken Ohr 28-, am rechten 31mal angetroffen. (Im Falle 31 bestand vor der Behandlung am rechten Ohr ein normales Gehör.)

Betreffs des Grades der Hörbesserung ergab sich folgendes: Eine ursprünglich auch beim Anlegen an die Ohrmuschel nicht wahrnehmbare Uhr wurde schließlich gehört, am linken Ohr 2mal $1^1/_2$ *cm* weit (22, 27), 2mal 6 *cm* weit (8, 13), am rechten Ohr je einmal 2 (4), $2^1/_2$ (12), $5^1/_2$ (18), $7^1/_2$ (15), 10 (8) *cm* weit.

In den übrigen Fällen, wo die Uhr gleich anfänglich auf dem Wege der Luftleitung gehört wurde, erfolgte eine Hörbesserung bis um

5 *cm*: links in 6 Fällen (14, 18, 21, 30, 36, 37);
rechts in 9 Fällen (17, 20, 21, 22, 25, 27, 30, 36, 37);
10 *cm*: links in 10 Fällen (8, 9, 10, 11, 12, 17, 23, 25, 29, 31);
rechts in 8 Fällen (8, 11, 13, 14, 19, 26, 28, 29);
15 *cm*: links in 3 Fällen (16, 26, 28);
20 *cm*: links in 1 Falle (24);
rechts in 3 Fällen (9, 10, 24);
25 *cm*: rechts in 1 Falle (16);
30 *cm*: rechts in 1 Falle (23);
85 *cm*: links in 1 Falle (15).

Eine Besserung der subjektiven Gehörsempfindungen fand am linken Ohr in 15, am rechten in 12 Fällen statt, und zwar:

von sehr stark auf schwach: links 1mal (14);
von sehr stark auf sehr schwach: rechts 1mal (37);

Digitized by Google
Original from UNIVERSITY OF CALIFORNIA
Generated on 2019-10-24 09:18 GMT / http://hdl.handle.net/2027/uc1.b3252757
Public Domain in the United States, Google-digitized / http://www.hathitrust.org/access_use#pd-us-google

von sehr stark auf 0:	links	1mal (24), rechts 1mal (24);
von stark auf mittelstark:	links	2mal (8, 27), rechts 1mal (27);
von stark auf schwach:	links	2mal (4, 13), rechts 1mal (13);
von stark auf sehr schwach:	links	2mal (21, 37), rechts 2mal (15, 21);
von stark auf 0:	links	4mal (9, 10, 11, 16), rechts 2mal (9, 11);
von mittelstark auf schwach:	links	1mal (6), rechts 3mal (5, 6, 10);
von mittelstark auf 0:	rechts	1mal (8);
von schwach auf 0:	links	2mal (10, 16).

Den angeführten Beobachtungen zufolge kann eine länger fortgesetzte galvanische Behandlung des Ohres beachtenswerte Erfolge auch in jenen Fällen von Schwerhörigkeit und subjektiven Gehörsempfindungen erzielen, die durch die sonst üblichen Behandlungsmethoden, wie Luftdusche, Bougierung und Massage, keine Besserung aufgewiesen haben. Es erscheint demnach angezeigt, den galvanischen Strom besonders in Fällen von weit vorgeschrittenem chronischen Mittelohrkatarrh, ferner bei Schwerhörigkeit nach abgelaufenen Mittelohrentzündungen mit persistenter Trommelfellperforation häufiger anzuwenden, als es gegenwärtig noch geschieht. Ich meine jedoch keineswegs, daß die galvanische Behandlung in den angegebenen Fällen die alleinige Behandlungsmethode bilden möge wie bei den hier besprochenen 50 Patienten, wo die Wirkungsweise der galvanischen Behandlung für sich allein, ohne Mitwirkung anderer Behandlungsmethoden erhoben werden sollte, sondern ich empfehle eine kombinierte Behandlung mit Luftdusche, Bougie, Massage, Galvanisation oder Faradisation, eventuell eine Nasen-, Rachen- oder allgemeine Körperbehandlung, wie ich sie a. a. O.[1]) näher geschildert habe. Allerdings lasse ich vielen Kranken mit vorgeschrittenem Mittelohrkatarrh nach vorausgegangener Ohrbehandlung die Galvanisation der Ohren weiter fortsetzen, wobei der Strom täglich 20—30 Minuten lang, zuweilen darüber hinaus, durch viele Monate anzuwenden ist. Zu diesem Zwecke empfehle ich dem Patienten eine kleine, transportable Batterie mit Trockenelementen[2]), die der Kranke leicht handhaben kann. Die Elemente bleiben durch 6—12 Monate gebrauchsfähig und können im Erfordernisfalle umgetauscht werden. Als Elektroden verwende ich kleine Schraubenstifte, die mit feuchter Watte umwunden 1—2 *cm* tief in den Gehörgang des rechten und linken Ohres eingeführt werden.[3]) Bei Behandlung

[1]) Deutsche med. Wochenschr., 1905, Nr. 47 u. 48.

[2]) Diese sind bei dem Elektrotechniker L. Schulmeister in Wien, 9. Bez., Spitalgasse 5 und bei der Firma Reininger, Gebbert und Schall (Wien, 9. Bez., Garelligasse 1) erhältlich.

[3]) Im Falle einer galvanischen Behandlung durch den Arzt kann bei Perforation des Trommelfells die von dem Schraubenstifte vorragende Watte bis an das Promontorium oder selbst bis an das Vorhofsfenster vorgeschoben werden (siehe darüber Monatsschr. f. Ohrenheilk., 1902, Nr. 11).

Digitized by Google
Original from UNIVERSITY OF CALIFORNIA
Generated on 2019-10-24 09:18 GMT / http://hdl.handle.net/2027/uc1.b3252757
Public Domain in the United States, Google-digitized / http://www.hathitrust.org/access_use#pd-us-google

nur eines Ohres kommt der Elektrodenstift in dieses, während die andere breite Elektrode der Hand der anderen Körperseite angeschnallt wird.

Tritt im Verlaufe der täglich vorgenommenen galvanischen Behandlung eine Reizerscheinung der Cutis des äußeren Gehörganges ein, die sich durch ein stärkeres Brennen oder eine schmerzhafte Empfindlichkeit an den Hautstellen äußert, die mit den Elektrodenstiften in Berührung gekommen waren, so sind zur Vermeidung selbst tiefgehender Hautentzündungen den beiden Ohreingängen oder beiden Tragus durch mehrere Sitzungen Kugelelektroden aufzusetzen, bis die Entzündungserscheinungen im Gehörgange wieder geschwunden sind. Um das bei der langen Dauer der Sitzung lästige Halten der Elektroden zu vermeiden, ließ ich mir eine gekrümmte, leichte Stahlfeder anfertigen, die an jedem der beiden Enden eine Kugelelektrode trägt und diese durch die Federkraft der Ansatzstelle in einer leicht zu regulierenden Stärke andrückt. Während bei der inneren Anordnung der Ohrelektroden gewöhnlich eine Stromstärke von $^1/_2$ Milliampere [1]) oder nur etwas darüber vertragen wird, kann diese bei der äußeren Elektrodenapplikation bis auf $1^1/_2$, selbst 2 Milliampere erhöht werden. Für die Selbstbehandlung, wo dem Patienten gewöhnlich kein Galvanometer zur Verfügung steht, wird den Kranken eingeschärft, nur jene Stromstärke zu benutzen, bei der an den Applikationsstellen der Elektroden ein mäßiges Prickeln oder unbedeutendes Brennen auftritt. Ein stärkeres Brennen bedarf zur Hintanhaltung einer sich später einstellenden Hautentzündung eine Abschwächung des Stromes. Wenn sich im Gegenteil während des Elektrisierens keine Empfindung an den Elektrodenstellen zu erkennen gibt, so erfordert dies eine Verstärkung des galvanischen Stromes durch Zuschaltung eines weiteren Elementes. Es ist jedoch dabei aufmerksam zu machen, daß sich bei Benutzung schwacher Ströme, wie sich solche für eine $^1/_2$stündige und darüber währende Behandlungsdauer allein eignen, gleich am Beginn des Elektrisierens keine sensitive Empfindung der Haut an den Elektrodenstellen zeigt, wogegen nach einigen Minuten mit der stärkeren Hyperämisierung und Durchfeuchtung der Haut ein geringes Prickelgefühl hervortritt, während wieder ein gleich am Beginn des Elektrisierens bemerkbares Prickeln sich zumeist sehr bald zu einem stärkeren Brennen steigert, als Zeichen des zu intensiv einwirkenden Stromes.

Zur Beachtung der bei der Selbstbehandlung zu berücksichtigenden verschiedenen Kautelen erhält der Patient mit der galvanischen Batterie folgende Gebrauchsanweisung:

---

[1]) Beim Anlegen des Elektrodenstiftes an das Trommelfell und vor allem an die innere Wand der Paukenhöhle wird häufig nur eine Stromstärke von 0·2 bis 0·1 Milliampere vertragen.

Digitized by Google
Original from UNIVERSITY OF CALIFORNIA
Generated on 2019-10-24 09:18 GMT / http://hdl.handle.net/2027/uc1.b3252757
Public Domain in the United States, Google-digitized / http://www.hathitrust.org/access_use#pd-us-google

Gebrauchsanweisung.

Die schraubenzieherartigen Elektrodenstifte werden bis zu ihrer Hartgummihülse mit Watte umwunden, so daß diese über die freien Stiftenden herausragt; hierauf wird die Watte in Wasser getaucht. Um beim Einführen des Stiftes in den Gehörgang ein Ablaufen von Wasser zu verhindern, empfiehlt es sich, den nassen Tampon vorher mäßig stark auszudrücken.

Der so armierte Stift wird in den Gehörgang vorsichtig, etwa 2 *cm* tief eingeführt, so daß der ganze Tampon in den Gehörgang zu liegen kommt, also die Watte nicht aus dem Ohreingang hervorragt. Um eine möglichst horizontale Lage der Stifte und damit eine gleichmäßige Stromeinwirkung auf die von der Watte berührten Hautstellen zu erreichen, erweist sich eine Unterlage von trockener Baumwolle am Ohreingang zweckmäßig. Diese kommt nach Einführung der Stifte in den Gehörgang unterhalb dem Stift zu liegen. Ein Herabhängen der Stifte aus dem Ohr läßt sich auf andere Weise auch dadurch vermeiden, daß man die Batterie oberhalb des Kopfes, z. B. auf einen Kasten stellt und die Elektrodenschnüre dem Kopfe auflegt, so daß diese, vom Kopfe

Tabelle I (Fall 8).

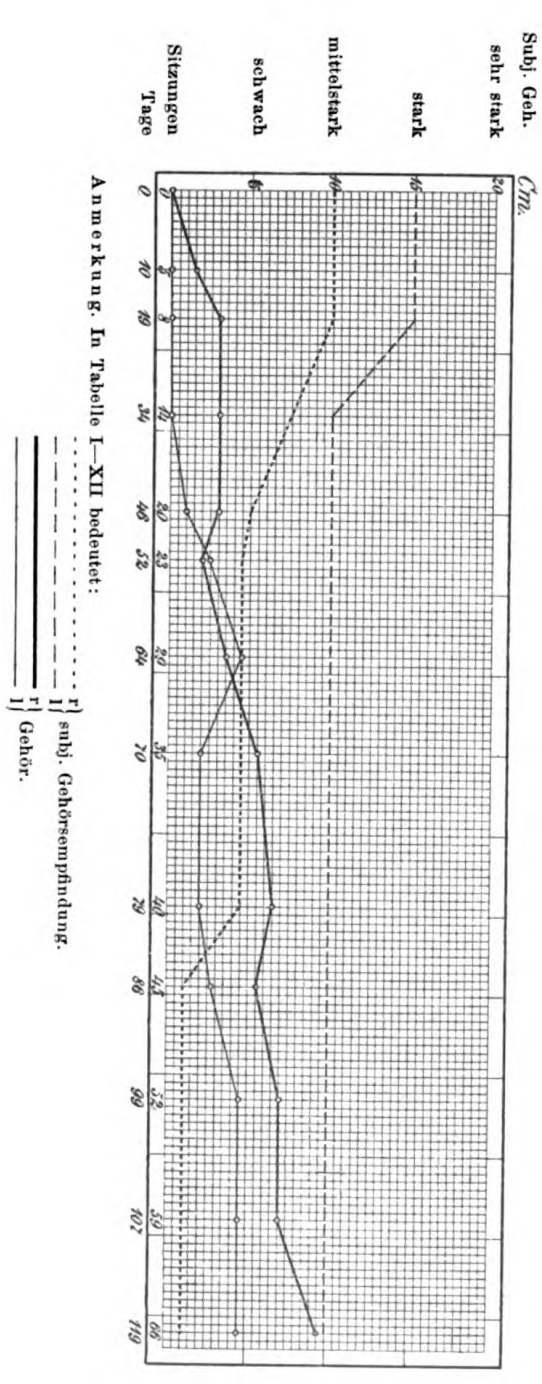

Anmerkung. In Tabelle I—XII bedeutet:

r) subj. Gehörsempfindung.
l)

r) Gehör.
l)

Digitized by Google
Original from UNIVERSITY OF CALIFORNIA
Generated on 2019-10-24 09:18 GMT / http://hdl.handle.net/2027/uc1.b3252757
Public Domain in the United States, Google-digitized / http://www.hathitrust.org/access_use#pd-us-google

getragen, keine Zugwirkung auf die im Gehörgange befindlichen Stifte ausüben.

Tabelle II (Fall 9).

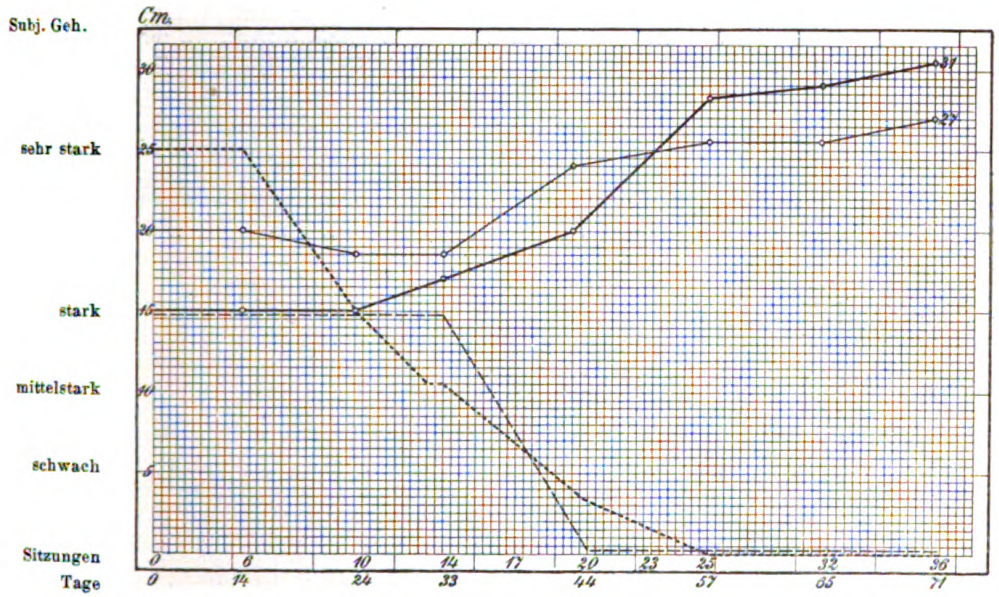

Tabelle III (Fall 10).

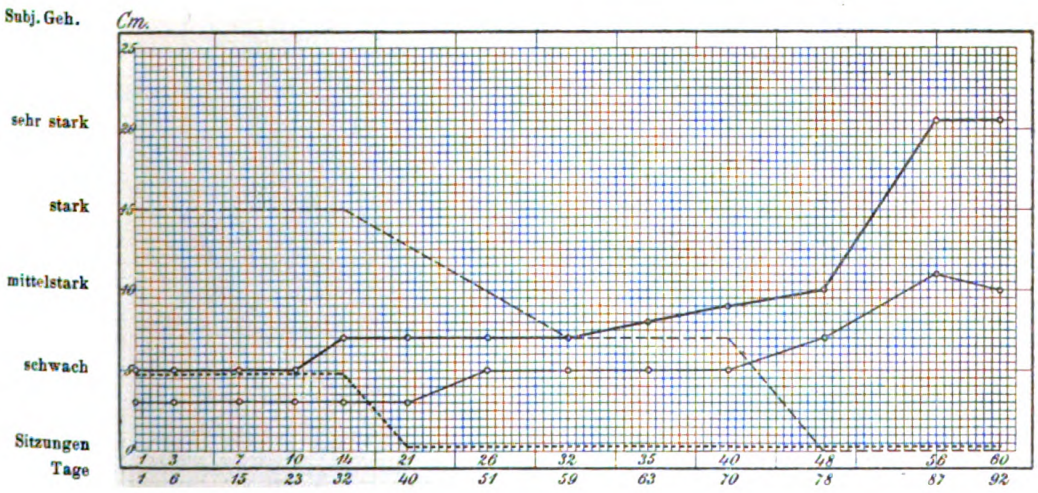

Die eine Schnur wird mit 0 des Apparates verbunden, die andere mit den die Elementenanzahl anzeigenden Nummern 2, 3, 4 bis 6 oder bei größeren

Digitized by Google
Original from UNIVERSITY OF CALIFORNIA
Generated on 2019-10-24 09:19 GMT / http://hdl.handle.net/2027/uc1.b3252757
Public Domain in the United States, Google-digitized / http://www.hathitrust.org/access_use#pd-us-google

Tabelle IV (Fall 11).

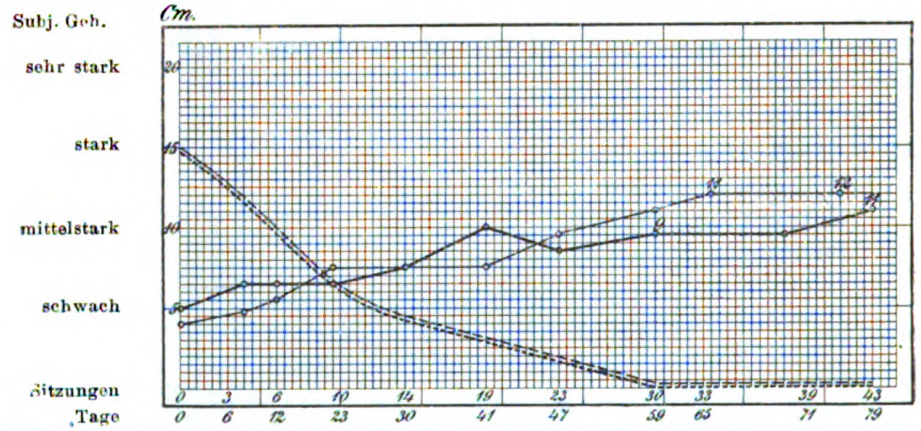

Tabelle V (Fall 13).

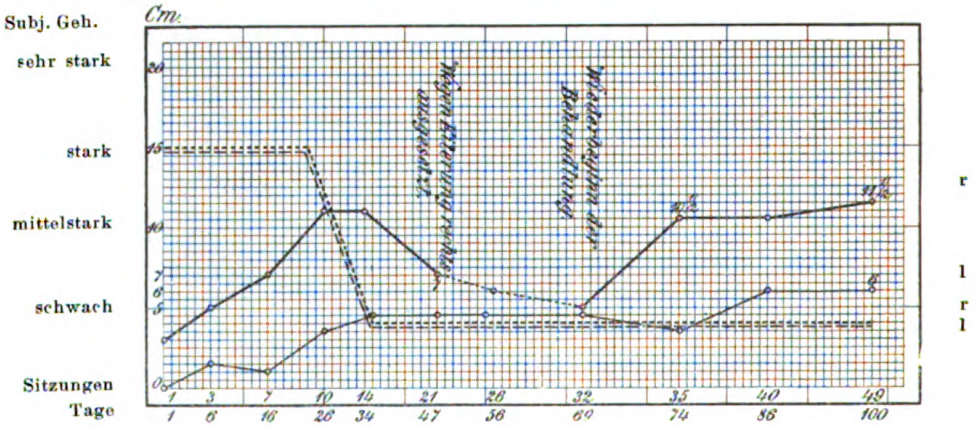

Tabelle VI (Fall 15).

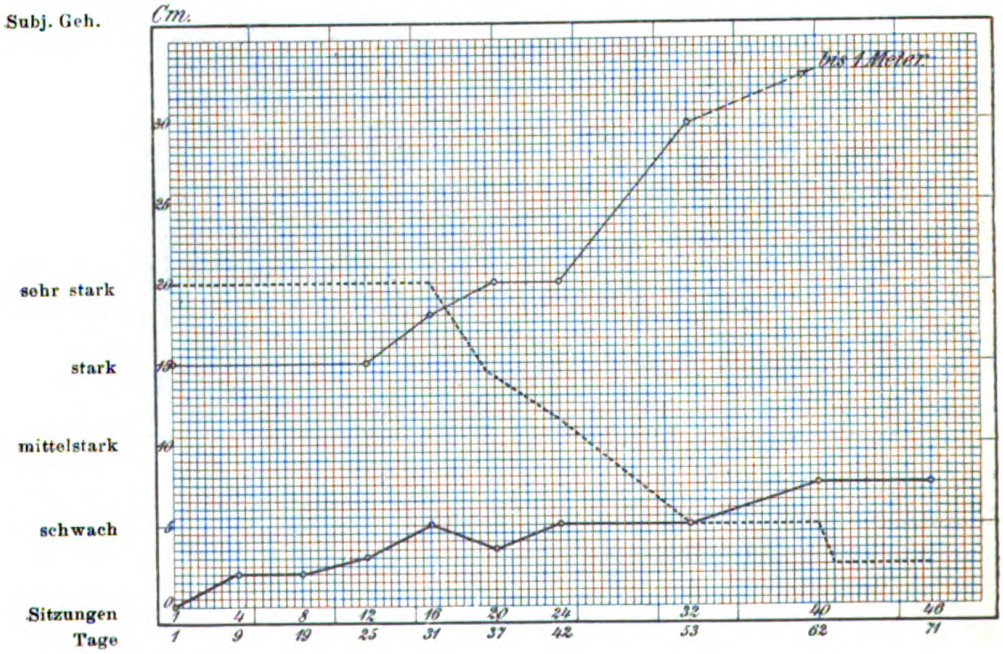

Digitized by Google
Original from UNIVERSITY OF CALIFORNIA
Generated on 2019-10-24 09:19 GMT / http://hdl.handle.net/2027/uc1.b3252757
Public Domain in the United States, Google-digitized / http://www.hathitrust.org/access_use#pd-us-google

Apparaten bis 10. Erfolgt bei Einschaltung von 2 bis 3 Elementen, auch nach einer 5 Minuten dauernden Stromeinwirkung kein Brennen an den Ansatzstellen

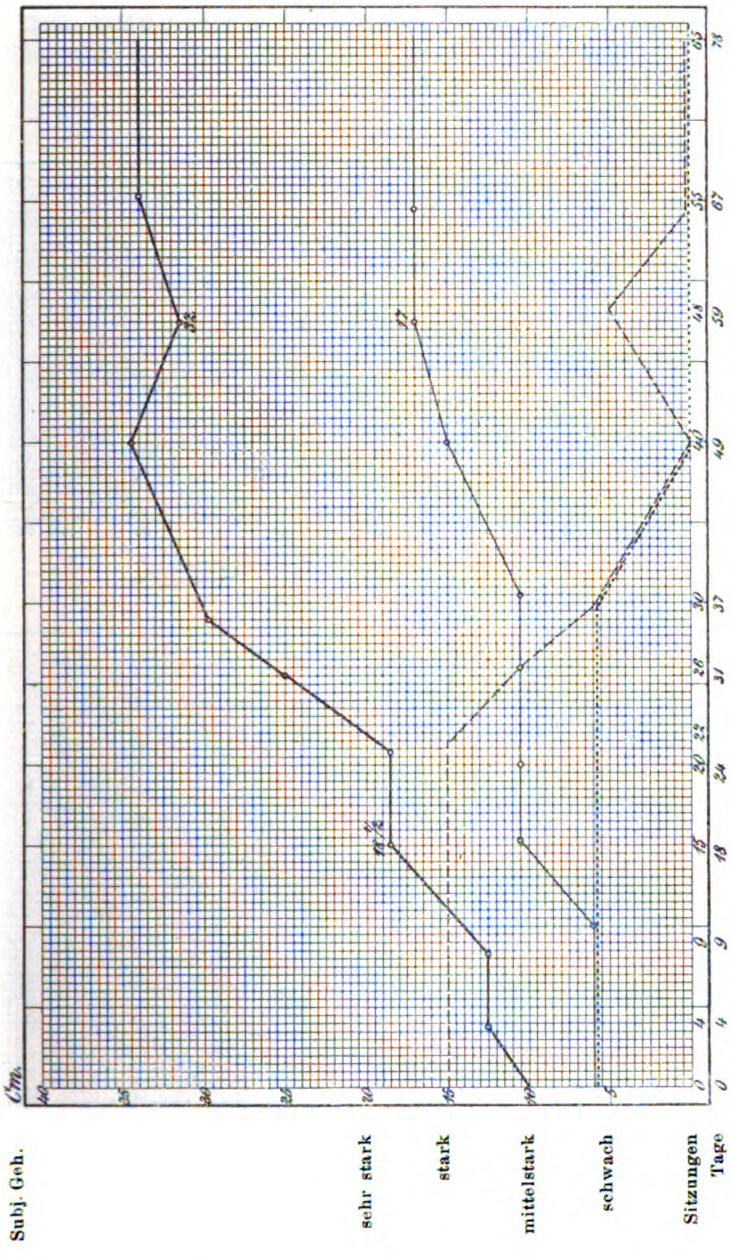

Tabelle VII (Fall 16).

der Elektroden, so ist ein weiteres Element dazu zu schalten. Zu diesem Zwecke wird also bei einer Einschaltung von 0:3 das bei 3 eingeführte Elektroden-

Digitized by Google
Original from UNIVERSITY OF CALIFORNIA
Generated on 2019-10-24 09:19 GMT / http://hdl.handle.net/2027/uc1.b3252757
Public Domain in the United States, Google-digitized / http://www.hathitrust.org/access_use#pd-us-google

ende auf 4 gesteckt und bei Abschwächung der Elemente im Verlaufe der durch Monate fortgesetzten weiteren Behandlung auf 5, 6 etc. Tritt schließlich auch bei Benutzung sämtlicher Elemente kein Brennen auf, so beweist dies, daß die Elemente erschöpft und gegen frisch gefüllte umzutauschen sind.

Tabelle VIII (Fall 21)

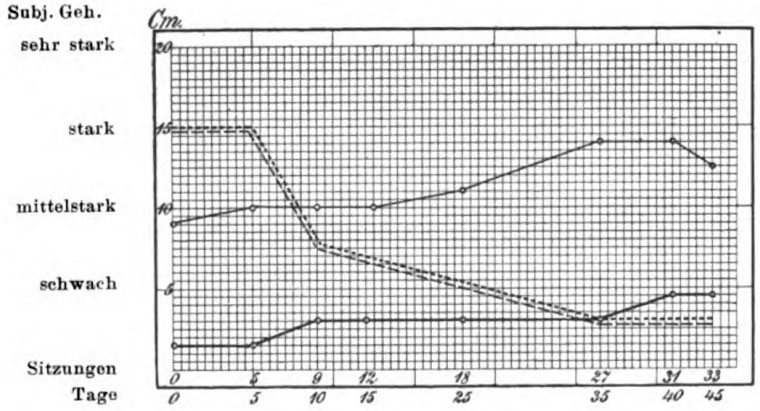

Tabelle IX (Fall 24).

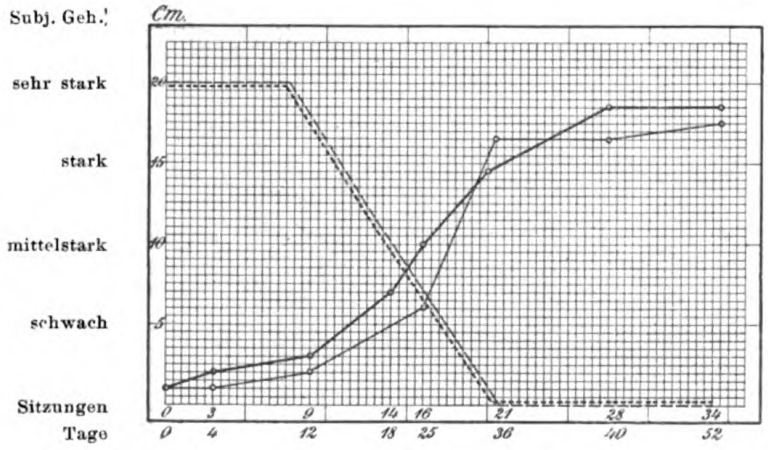

Bei den aufeinanderfolgenden Sitzungen hat ein Wechsel der Stromrichtung stattzufinden, weshalb die von O abgehende Elektrodenschnur den einen Tag mit dem rechten, den anderen mit dem linken Ohr verbunden wird.

Nach Beendigung der bis $^1/_2$ Stunde, eventuell noch darüber währenden Sitzung sollen die Elektroden nicht direkt aus dem Gehörgange herausgezogen

Digitized by Google
Original from UNIVERSITY OF CALIFORNIA
Generated on 2019-10-24 09:19 GMT / http://hdl.handle.net/2027/uc1.b3252757
Public Domain in the United States, Google-digitized / http://www.hathitrust.org/access_use#pd-us-google

werden, sondern man gleite mit ihnen vom Ohr langsam über die Wangen, um ein allmähliches Ausschalten des Stromes zu erzielen, und hebe sie erst dann ab.

Wenn sich durch das Elektrisieren eine Hautverschorfung einstellt oder auch nur eine stärkere Empfindlichkeit der Haut, so sind die Elektroden-

Tabelle X (Fall 27).

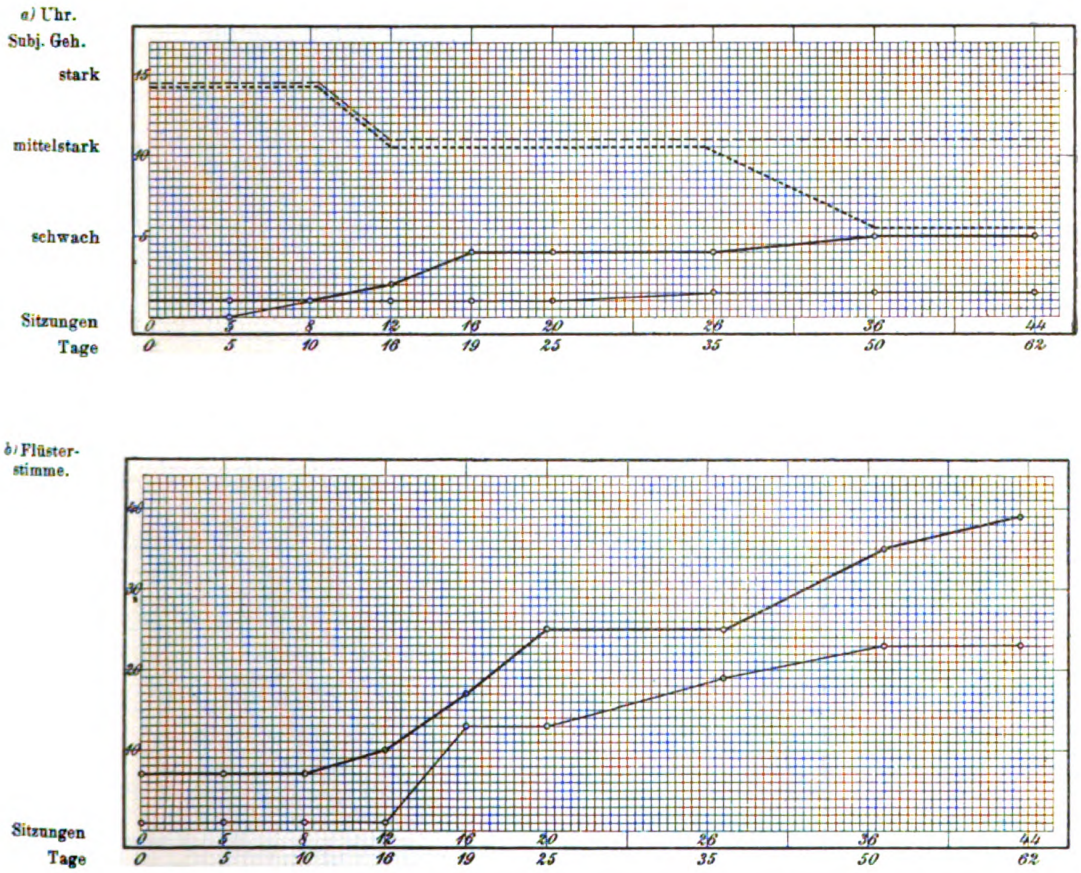

schnüre anstatt mit den Schraubenstiften mit Kugelelektroden zu verbinden. Die an einem federnden Stahlstreifen angebrachten Elektrodenkugeln werden gut durchfeuchtet, beiden Ohreingängen oder dem rechten und linken Tragus, also unmittelbar vor dem Ohreingange aufgesetzt. Die Stahlfeder von geringem Gewichte hält die Kugeln von selbst an die Ansatzstellen angedrückt und ermöglicht es, während des Elektrisierens die freien Hände zum Schreiben etc. zu gebrauchen.

Digitized by Google
Original from UNIVERSITY OF CALIFORNIA
Generated on 2019-10-24 09:19 GMT / http://hdl.handle.net/2027/uc1.b3252757
Public Domain in the United States, Google-digitized / http://www.hathitrust.org/access_use#pd-us-google

Infolge der bei weitem geringeren Empfindlichkeit der Haut am Ohreingange und Tragus, gegenüber der des Gehörganges, sowie der schwächeren

Tabelle XI (Fall 28).

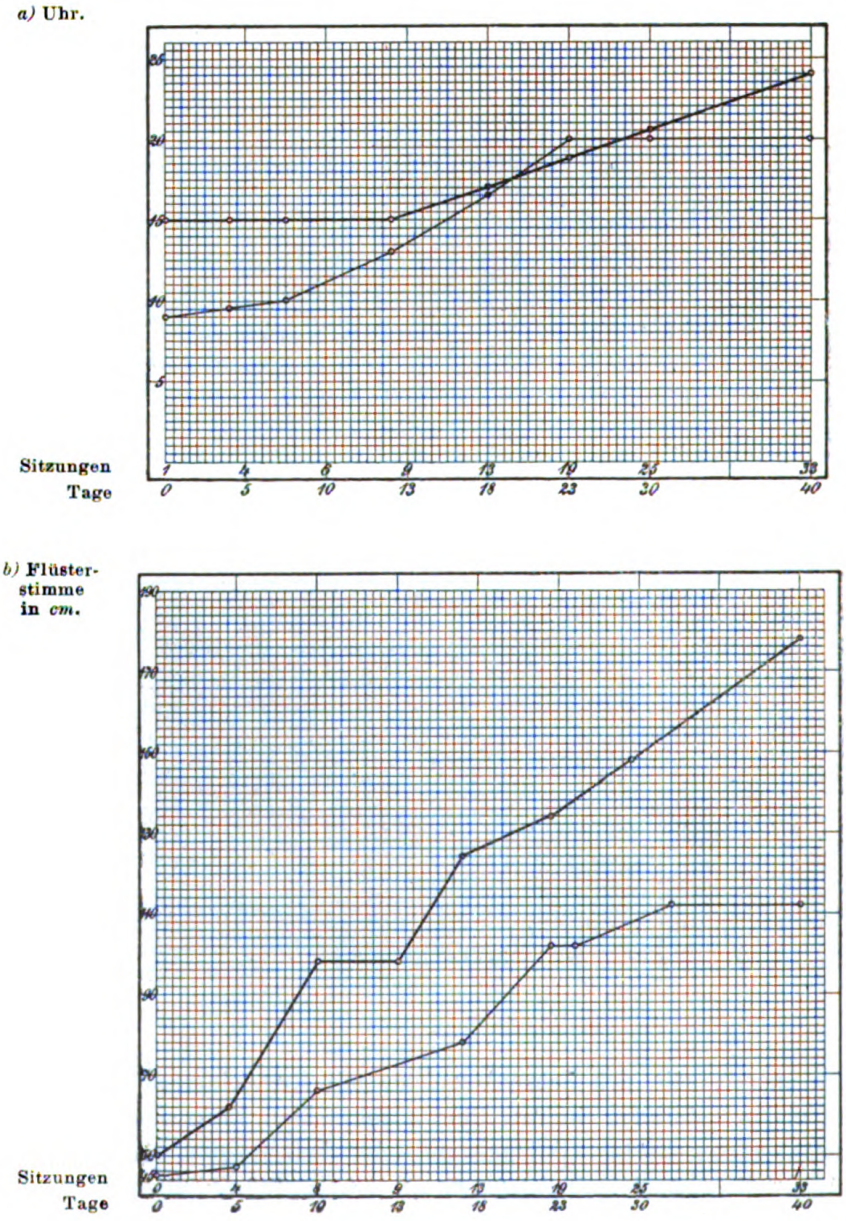

Wirkungsweise des galvanischen Stromes von den äußeren Ohrteilen aus, ist bei der äußeren Elektrodenanordnung ein stärkerer Strom zu verwenden als

Digitized by Google
Original from UNIVERSITY OF CALIFORNIA
Generated on 2019-10-24 09:19 GMT / http://hdl.handle.net/2027/uc1.b3252757
Public Domain in the United States, Google-digitized / http://www.hathitrust.org/access_use#pd-us-google

beim Elektrisieren vom Gehörgange aus. Übrigens soll auch hierbei jedes stärkere Hautbrennen zur Hintanhaltung einer nachfolgenden Verschorfung der Haut vermieden werden. Bei einer auch am folgenden Tage nach der Galvanisation noch sichtbaren Hautröte vermeide man, die Elektrode dieser Stelle neuerdings aufzusetzen.

Tabelle XII (Fall 37).

a) Uhr.

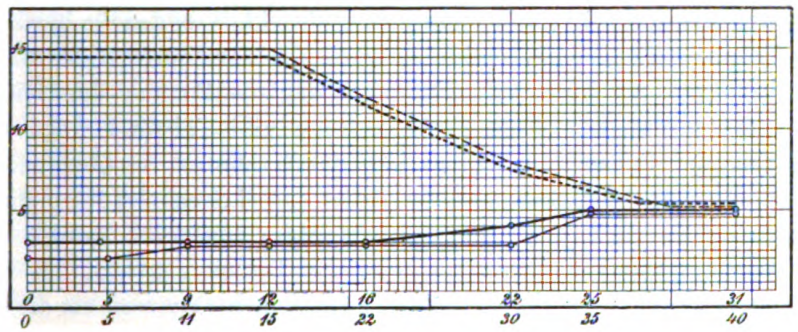

b) Flüsterstimme.

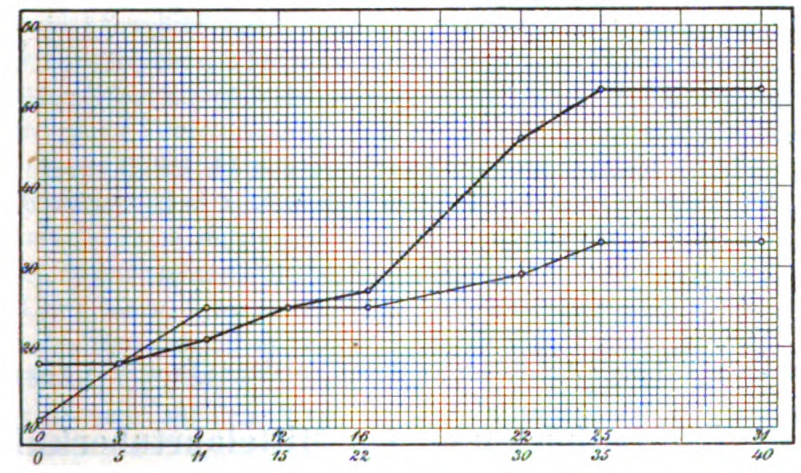

Nach dem Elektrisieren sind die Schnüre aus dem Apparate herauszunehmen.

Nach der Sitzung sind die Ohren im Freien durch etwa eine Stunde mit etwas Watte verstopft zu halten; in geschlossenem Raum ist ein solcher Schutz unnötig.

Im Falle sich infolge des Elektrisierens irgendwelche unangenehmen Allgemeinerscheinungen zeigen, ist dieses auszusetzen.

Digitized by Google
Original from UNIVERSITY OF CALIFORNIA
Generated on 2019-10-24 09:19 GMT / http://hdl.handle.net/2027/uc1.b3252757
Public Domain in the United States, Google-digitized / http://www.hathitrust.org/access_use#pd-us-google

In den dieser Abhandlung beigefügten Tabellen I bis XII beziehen sich die nicht unterbrochenen Linien auf die Hörweite, die unterbrochenen auf die subjektiven Gehörsempfindungen, wobei von den nicht unterbrochenen die dicken Linien dem linken, die dünnen dem rechten Ohr, von den unterbrochenen die strichlierten dem linken, die punktierten dem rechten Ohre zukommen. Die in dem vertikalen Teile der Tabellen stehenden Zahlen entsprechen der Hörweite in Zentimetern für die Uhr und bei den Tabellen X, XI und XII auch für die Flüsterstimme; mit der Bezeichnung „sehr stark, stark, mittelstark, schwach" ist die Stärke der subjektiven Gehörsempfindungen ausgedrückt. Von den im horizontalen Teile der Tabelle stehenden Zahlen beziehen sich die der oberen Reihe auf die Anzahl der Sitzungen, die der unteren Reihe auf die vom Beginne der elektrischen Behandlung verflossenen Tage. Beispielsweise gibt Tabelle I folgendes an: Am Beginne der Behandlung erwies sich das Gehör am rechten und linken Ohr auf 0 für das Uhrticken, während die subjektiven Gehörsempfindungen am linken Ohr als stark, am rechten als mittelstark angegeben wurden. Am 46. Tage der Beobachtung und dem 20. elektrischer Behandlung hört das linke Ohr die Uhr 1 *cm* weit, das rechte 3 *cm* weit; am linken Ohr war zu dieser Zeit eine Abnahme der subjektiven Gehörsempfindungen von stark gegen mittelstark erfolgt, am rechten Ohr von mittelstark gegen schwach. Am Schlusse der Behandlung, der am 119. Tage der Beobachtung und am 66. Behandlungstage stattfand, zeigte das Gehör am linken Ohr eine Steigerung bis auf 6 *cm*, am rechten bis auf 10 *cm* für die Uhr, während die subjektiven Gehörsempfindungen am linken Ohr als etwas über mittelstark, am rechten als sehr schwach bezeichnet wurden.

Herrn Assistenzarzt Dr. Rauch spreche ich für die große Mühe, die er bei der Anfertigung dieser Tabellen aufgewendet hat, hiermit meinen besten Dank aus.

Aus der k. k. Univ.-Ohrenklinik in Wien (Vorstand: Prof. V. Urbantschitsch).

Zur Pathogenese der Mittelohrtuberkulose.

Von Dr. **Gustav Bondy**, 1. Assistenten der Klinik.

(Mit 1 Figur.)

Die tuberkulöse Infektion des Mittelohrs kann per tubam auf zweierlei Art erfolgen, durch Hineinschleudern infektiöser Massen durch die Tube, die hierbei gar nicht oder nur in geringem Grade miterkrankt, oder durch kontinuierliches Übergreifen eines tuberkulösen Prozesses der Nase oder des Nasenrachenraumes auf die Tube und weiterhin die Trommelhöhle.

Digitized by Google
Original from UNIVERSITY OF CALIFORNIA
Generated on 2019-10-24 09:19 GMT / http://hdl.handle.net/2027/uc1.b3252757
Public Domain in the United States, Google-digitized / http://www.hathitrust.org/access_use#pd-us-google

Habermann[1]), dem wir die ersten eingehenden pathologisch-anatomischen Untersuchungen über diesen Gegenstand verdanken, nimmt an, daß die Tuberkelbazillen, an kleinen Sputapartikelchen haftend, beim Husten durch die Tube in die Paukenhöhle geschleudert werden. Die bekannte ungewöhnlich leichte Permeabilität der Tuba Eustachii bei Tuberkulösen erleichtere diese Art der Infektion. Die Möglichkeit eines direkten Übergreifens des tuberkulösen Prozesses vom Cavum pharyngonasale auf die Tube und durch diese auf die Paukenhöhle schließt er für seine Fälle teils mit Sicherheit, teils mit Wahrscheinlichkeit aus, da die Tube vollständig frei von Tuberkulose geblieben war, ferner die knöcherne Tube die hochgradigsten Erscheinungen am tympanalen Ostium und geringere gegen den Isthmus zeigte.

Barnick[2]) betrachtet gleichfalls diesen Weg als den weitaus häufigsten, da „bei Tuberkulösen ja anerkanntermaßen die Tuba Eustachii durch den Verlust ihres an der lateralen Wand angehäuften Fettpolsters außerordentlich weit ist, so daß sehr leicht bei den verschiedenen Exspirationsbewegungen, bei krampfartigem Husten, beim Schneuzen und Niesen Auswurfsteilchen in die Paukenhöhle getrieben werden können". Dazu komme, daß der Nasenrachenraum ein Liegenbleiben von Auswurfsstoffen begünstigt. Weitaus seltener führe die Blutbahn die Keime ins Mittelohr. Am seltensten werde durch direkten Kontakt eine Infektion der Mittelohrräume erfolgen.

Liebermann[3]) schreibt dem begleitenden Tubenkatarrh wesentliche Bedeutung für die Entstehung der Mittelohrtuberkulose zu. „Die pathologischen Veränderungen im Bereich der Schleimhaut der Nase und des Nasenrachenraumes bedingen einen Tubenabschluß, wie er bei der Rhinitis sicca universalis fast die Regel bildet; bei einem forcierten Schneuzakt wird durch die zusammengeklebte und sich öffnende Tube hindurch Sekret, das der Nase und dem Nasenrachenraum entstammt, mit der einströmenden Luft in das unter negativem Druck stehende Mittelohr geschleudert." „Es braucht dabei nicht," setzt Levy hinzu, „ein specifischer geschwüriger Prozeß im Nasenrachenraum zu bestehen, damit es zur Entstehung eines specifischen Mittelohrprozesses kommt; dieselben sind nach unseren Erfahrungen selten."

Brieger gelangte auf dem Wege klinischer Beobachtung zur Annahme einer direkten Propagation tuberkulöser Herde des Nasenrachenraumes entlang der Tube nach dem Mittelohr. Er formuliert seine Ansicht folgendermaßen:

---

[1]) Über die tuberkulöse Infektion des Mittelohrs. Prager Zeitschr. f. Heilk., 1885, VI und 1888, IX.

[2]) Die tuberkulösen Erkrankungen des Gehörorgans. Haugs klin. Vorträge, 1899, III, 4. Heft.

[3]) Zitiert nach Prosper Levy, Über Lupus der oberen Luftwege mit besonderer Berücksichtigung der Komplikationen von seiten des Gehörorgans. Zeitschr. f. Ohrenheilk., 1900, LV.

Digitized by Google
Original from UNIVERSITY OF CALIFORNIA
Generated on 2019-10-24 09:19 GMT / http://hdl.handle.net/2027/uc1.b3252757
Public Domain in the United States, Google-digitized / http://www.hathitrust.org/access_use#pd-us-google

„In der Mehrzahl der Fälle scheint sich die Tuberkulose im lymphoiden Gewebe des Nasenrachenraumes primär anzusiedeln und dann tubar weiter zu kriechen. Da bei diesen Formen der Rachenmandeltuberkulose Bazillen aus den Herden in der Tonsille fast nie frei an die Oberfläche gelangen, müssen wir uns vorstellen, daß der Transport der Bazillen zum Mittelohr in der Tubenschleimhaut erfolgt ist.“ [1])

Die Zahl der anatomisch untersuchten Fälle von direktem Übergreifen der tuberkulösen Erkrankung des Nasenrachenraumes auf die Tube und von dieser auf das Mittelohr ist eine äußerst geringe. Soweit ich die Literatur übersehen konnte, handelt es sich im ganzen um zwei Fälle, in denen dieser Infektionsmodus in einwandfreier Weise sichergestellt wurde.

Den ersten Fall beschreibt Gradenigo.[2]) Bei einem 14jährigen Knaben hatte sich der Lupus der Rachenschleimhaut durch die Ohrtrompete kontinuierlich in die Paukenhöhle fortgepflanzt und schließlich eine tuberkulöse Panotitis hervorgerufen. Den zweiten Fall veröffentlicht Grimmer.[3]) „Ihren Weg ins Mittelohr hatten die Bazillen offenbar durch die Tuba Eustachii genommen, da man sie von dem tuberkulösen adenoiden Gewebe im Nasenrachenraume aus längs der submukösen und Lymphgewebsschichten der Tuben verfolgen konnte.“ „Die tuberkulöse Infiltration fand sich in der ganzen Länge der Tube in der sie auskleidenden Schleimhaut. Reichliche Bazillen in den Lymphgeweben längs der Tuben.“

In zwei Fällen von Haike[4]) finden sich gleichfalls tuberkulöe Veränderungen der Tuben beschrieben. Die Kürze des Obduktionsbefundes sowie das Fehlen jeder Angabe, in welchem Teile der Tube sich die stärksten Veränderungen fanden, verhindern jedoch die sichere Entscheidung, ob es sich hier um reine Kontaktinfektion oder um gleichzeitige Erkrankung von Tuben und Mittelohr gehandelt habe.

Der folgende Fall, bemerkenswert auch durch die außerordentlich schweren Veränderungen der Nasenhöhlen, liefert einen weiteren Beitrag zur Kenntnis dieses Infektionsmechanismus.

Anna R., 34 Jahre alt, wurde am 7. XI. 1907 in fast bewußtlosem Zustande in die Klinik gebracht. Nach den Angaben des Gatten trat, ohne daß Schmerzen vorausgegangen waren, vor zwei Jahren eine Eiterung aus dem linken Ohr auf, die ihr außer Schwerhörigkeit keine besonderen Beschwerden verursachte. Vor zehn Tagen erkrankte sie plötzlich unter Fieber und Schüttelfrost. Das Fieber hielt an (an einem der nächsten Tage wurde vom Arzt eine Temperatur von 38·9 konstatiert), schon

[1]) Zur Klinik der Mittelohrtuberkulose. Festschr. f. Lucae, 1905, pag. 287.

[2]) Lupus des mittleren und inneren Ohres. Allg. Wiener med. Ztg., 1888, Nr. 33.

[3]) Beitrag zur Pathologie und Diagnose der tuberkulösen Mittelohrentzündung. Zeitschr. f. Ohrenheilk., 1903, XLIV, pag. 141.

[4]) Tuberkulöse Ohrerkrankungen im Säuglingsalter. Deutsche med. Wochenschr., 1905, Nr. 24, Fall 1 und 3.

Digitized by Google
Original from UNIVERSITY OF CALIFORNIA
Generated on 2019-10-24 09:19 GMT / http://hdl.handle.net/2027/uc1.b3252757
Public Domain in the United States, Google-digitized / http://www.hathitrust.org/access_use#pd-us-google

vom zweiten Tage der Erkrankung war sie zeitweise unbesinnlich, klagte häufig über Kopfschmerzen, war unruhig, phantasierte, den größten Teil des Tages schlief sie. Vor drei Jahren Influenza, nach der heftige Stirnkopfschmerzen zurückblieben. Vor zwei Jahren wurde angeblich eine Eiterung aus der linken Stirnhöhle konstatiert und ein operativer Eingriff in der Nase vorgenommen. Zwei Tage nachher erblindete sie auf dem linken Auge. Noch in der letzten Zeit sollen wiederholt Nasenpolypen entfernt worden sein.

Status praesens: Pat. fast vollkommen bewußtlos, nur auf lautes Anrufen reagierend. Temperatur 37·8. Puls 84. Nackenstarre. Taches cérébrales. Kernig nicht deutlich positiv. Hyperästhesie der Waden. Patellarreflexe etwas gesteigert. Keine Ataxie. Lupus der Nasenspitze. In inneren Organen nichts Abnormes. Otoskopischer Befund rechts normal. Links im Gehörgang fötider Eiter. In der Gegend der Shrapnellschen Membran eine granulierende, bei Sondenuntersuchung sofort blutende Stelle, so daß eine weitere Untersuchung unmöglich wird. Warzenfortsatz scheint druckempfindlich, die Hautdecken unverändert. Keine Facialislähmung. Kaltwassernystagmus prompt auslösbar. Hörprüfung und Stimmgabeluntersuchung bei dem Zustande der Pat. unmöglich.

7. XI. nachmittags: Totalaufmeißelung. Typischer Hautschnitt. Warzenfortsatz äußerlich unverändert. Antrum mit reichlichen schwammigen Granulationen erfüllt. In den Warzenzellen kein Eiter, nur leichte sulzige Verdickung der Schleimhaut. Gehörknöchelchen intakt. Freilegung der hinteren Schädelgrube. Sinus gut gefüllt, die Wand unverändert. Freilegung der mittleren Schädelgrube über dem Tegmen antri; die Dura hier gleichfalls normal. Bei Ausräumung der Granulationen aus der Paukenhöhle ist im vordersten Anteil des Tegmen tympani ein Sequester nachzuweisen, nach Extraktion desselben noch ein zweiter an der lateralen Wand, anscheinend vor dem Kiefergelenk, der gleichfalls entfernt wird. Beide Sequester in schwammige Granulationen eingebettet. Die Paukenhöhle zeigt nunmehr eine bedeutende Erweiterung ihres Lumens nach vorn zu. Von einer radikalen Ausräumung der Granulationen daselbst wird wegen der Nähe der Carotis Abstand genommen. Plastik nach Panse. Tamponade. Verband.

8. XI.: Temperatur 36·8 bis 37·5, Puls 80. Pat. vollständig bewußtlos.

10. XI.: Exitus, ohne daß Pat. noch zu Bewußtsein gekommen wäre.

Obduktionsbefund (Dozent Bartel): Lupus nasi. Nasen- und Nebenhöhlen von zum Teil verjauchenden tuberkulösen Granulationen erfüllt. Einwuchern der Granulationen links neben der Hypophysis in das Schädelinnere. Bildung eines größeren Keilbeinsequesters, ferner eines größeren Sequesters in der Gegend des linken Opticuseintrittes und zahlreicher flacher Sequester in der vorderen linken Schädelgrube und nahe den Keilbeinflügeln, über welche die Dura noch intakt hinwegzieht. Linker Opticus in granulierendes Gewebe eingeschlossen, flach, von grauer Farbe. Tuberkulöse Meningitis. Schwielige und teils verkalkende Tuberkulose der Bronchialdrüsen, Schwielen der Pleura und der Lungenspitze. Vereinzelte Konglomerattuberkel der Oberlappenspitze. Anwachsung der Spitzen und Lobulärpneumonie der Lungenunterlappen.

Behufs genauerer Untersuchung wurde ein großer Teil der Schädelbasis der Leiche entnommen.

Digitized by Google
Original from UNIVERSITY OF CALIFORNIA
Generated on 2019-10-24 09:19 GMT / http://hdl.handle.net/2027/uc1.b3252757
Public Domain in the United States, Google-digitized / http://www.hathitrust.org/access_use#pd-us-google

An diesem ausgeschnittenen Stück der Schädelbasis, welches die mittlere Schädelgrube und die hintere Schädelgrube bis in die Ebene der vorderen Grenze des Foramen occipitale enthält, bietet sich folgender Befund:

Linkerseits die typische Eröffnung der Mittelohrräume mit Freilegung des Sinus sigmoideus. In der Decke des Recessus epitympanicus eine Operationslücke mit glatten, scharfen Rändern. Medial von derselben findet sich, das Tegmen tympani und die Decke des Canalis musculotubarius betreffend, ein länglicher Knochendefekt mit stumpfen, rauhen, vielfach gekerbten Rändern. Die Dura an dieser Stelle bei der Sektion entfernt. Dieser Defekt bildet den Eingang zu einer allenthalben mit rauhen Wänden versehenen Knochenhöhle, groß genug, um den kleinen Finger eines erwachsenen Menschen zu beherbergen. Diese Höhle enthielt die beiden in der Operationsgeschichte beschriebenen Sequester. Folgt man der Höhle medialwärts, so gelangt man durch einen ganz kurzen engen Kanal in eine Eiterhöhle. Der Kanal, allseits von Geschwürsflächen umrandet, repräsentiert die Stelle des Isthmus tubae. Die laterale Pharynxwand ist völlig destruiert, vom Tubenwulst und dem in ihm enthaltenen Tubenknorpel ist nichts mehr auffindbar. Die Höhle, in die der beschriebene Kanal einmündet, reicht cranialwärts bis an die Sella turcica, in der sich eine Perforationsöffnung nachweisen läßt, lateral davon ist das vordere linke Ende der Pars basalis oss. occipit., ferner das Ursprungsstück der Proc. pterygoidei und ein Teil der anschließenden Teile des Sphenoidale vollkommen destruiert, so daß hier die Basis des Sinus cavernosus frei zutage tritt. In die mächtige, allseits mit Granulationen besetzte Eiterhöhle ist auch die gesamte Keilbeinhöhle mit einbezogen, da das Septum sphenoidale vollständig fehlt. Lateralwärts reicht die Destruktion des Knochens bis über das Foramen ovale hinaus, so daß auch hier ein Teil der knöchernen Schädelbasis defekt

Fig. 1.

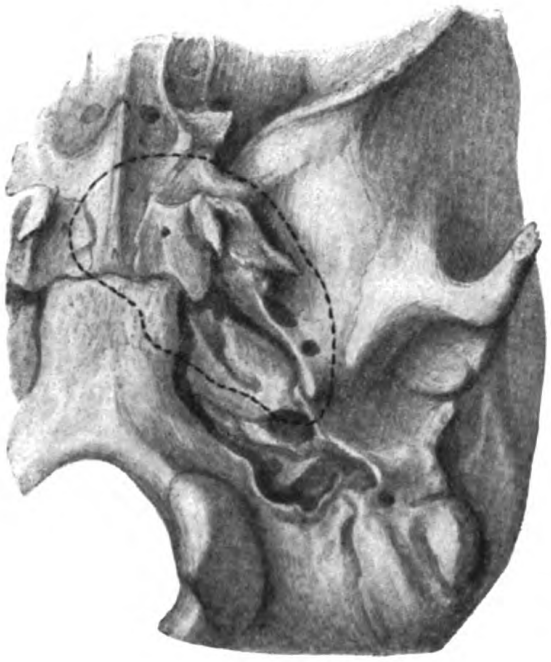

Normale Schädelbasis.
Die strichlierte Linie markiert die Grenzen der Sequestration.

Digitized by Google
Original from UNIVERSITY OF CALIFORNIA
Generated on 2019-10-24 09:19 GMT / http://hdl.handle.net/2027/uc1.b3252757
Public Domain in the United States, Google-digitized / http://www.hathitrust.org/access_use#pd-us-google

ist. Nach abwärts kommuniziert die Höhle mit dem Cavum pharyngonasale, dessen craniale und laterale Wand vollkommen zerfallen und mit Granulationen bedeckt ist. In der Höhle liegt ein allseitig rauher Sequester, der fast vollkommen dem beschriebenen Knochendefekt entspricht. So ist an ihm nachweisbar ein Halbkanal, entsprechend dem Verlaufe der A. carotis interna, die mediale Umrandung des For. ovale, ein Teil der vorderen Umrandung dieses Loches und ein kleinerer Ausschnitt für das Foramen spinosum, weiters der Ansatz des Proc. pterygoideus und die laterale und basale Wand des Sinus sphenoidalis.

Epikrise: Der jahrelang bestehende Lupus nasi bildet hier zweifellos den Ausgangspunkt für die tuberkulöse Erkrankung der Nase und deren Nebenhöhlen, als deren schwerst affizierte sich die linke Keilbeinhöhle darstellt. Hier kommt es zu umfangreichen Zerstörungen mit Bildung eines ungewöhnlich großen Sequesters. Das Fortschreiten des Prozesses gegen die vordere Schädelgrube führt zur Bildung weiterer Sequester, und zur Atrophie des linken Opticus. Dadurch, daß nahezu die ganze Tube von dem Zerstörungsprozeß befallen ist, kommt es zu breiter Kommunikation der Eiterhöhle mit den Mittelohrräumen und weiterhin zur Infektion derselben. Entsprechend der Entstehung und Weiterentwicklung der Erkrankung finden sich die schwersten Veränderungen — vollständige Destruktion — in dem erstaffizierten Teile, der knorpeligen Tube. Geringer sind die Veränderungen des knöchernen Abschnittes, dessen Schleimhaut aber auch schon geschwürig zerfallen ist. Die gleiche Abstufung der Erscheinungen findet sich im Bereiche der Mittelohrräume. Auch hier ist die schwerste Läsion in der unmittelbaren Nachbarschaft der Tube, insbesondere die bei der Operation entfernten Sequester. Nach rückwärts zu klingt der Prozeß allmählich ab. Paukenhöhle und Antrum sind noch erfüllt von reichlichen, schwammigen Granulationen bei makroskopisch nicht veränderten Gehörknöchelchen, im Warzenfortsatz finden sich nur mehr geringfügige Schleimhautveränderungen, der Knochen selbst ist intakt.

Die tuberkulöse Natur des Prozesses ist durch die primäre lupöse Affektion einerseits, durch die den schließlichen letalen Ausgang herbeiführende tuberkulöse Meningitis andererseits sichergestellt.

Zur Differentialdiagnose der otitischen Sinusthrombose.

Von Dr. **Ernst Urbantschitsch** in Wien.

(Mit 3 Kurven.)

Wenn auch die Diagnose einer otitischen Sinusthrombose heutzutage in den meisten Fällen auf keine erheblichen Schwierigkeiten stößt, so können doch

Digitized by Google
Original from UNIVERSITY OF CALIFORNIA
Generated on 2019-10-24 09:19 GMT / http://hdl.handle.net/2027/uc1.b3252757
Public Domain in the United States, Google-digitized / http://www.hathitrust.org/access_use#pd-us-google

andrerseits auch bei Mittelohrentzündungen zuweilen Symptome auftreten, wie wir sie beim Übergreifen der Entzündung auf den Sinus sigmoideus zu sehen gewohnt sind und die dennoch durch eine ganz andere Krankheit bedingt sind.

So führt F. Voss[1]) eine Reihe von Erkrankungen an, die bei eventueller Sinusthrombose differentialdiagnostisch in Betracht kommen: Malaria, Tuberkulose, septische Endokarditis, Hysterie, puerperale Prozesse, Typhus abdominalis, Pneumonie und Erysipel — und wir müssen daher auch bei scheinbar zweifellosen Fällen immerhin auch an die Möglichkeit einer derartigen Komplikation denken. Freilich kommt ein derartiges Zusammentreffen selten genug vor und man muß daher vorläufig noch alle einschlägigen Fälle sorgfältig sammeln und sondern, um ein klares Bild zu erhalten.

I. Sinusthrombose und Malaria.

Man findet in der Literatur über das gleichzeitige Auftreten von Otitis media und Malaria bloß sechs Fälle verzeichnet: drei in der erwähnten Arbeit

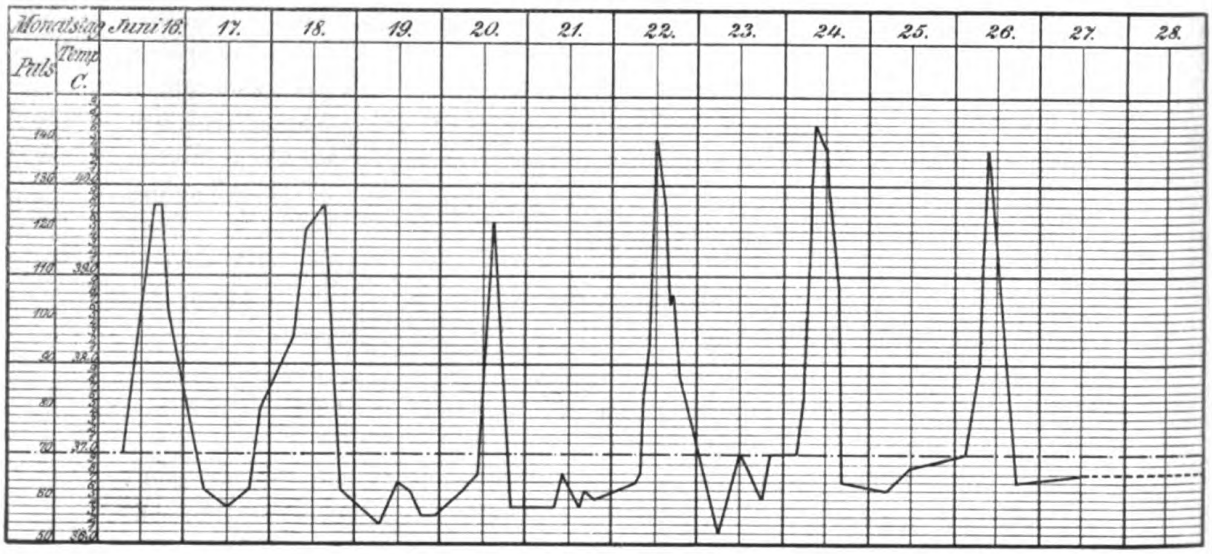

von Voss [1905] (ein dort angeführter vierter Fall kommt wohl kaum ernstlich in Betracht) und drei, die Berens[2]) in der New-Yorker otologischen Gesellschaft vorstellte [1902]. In all diesen Fällen handelte es sich um das Vortäuschen einer Sinuskomplikation bei bestehender Mittelohrentzündung,

[1]) Die Differentialdiagnose bei otitischer Sinusthrombose. Zeitschr. f. Ohrenheilkunde, 1905, pag. 17.

[2]) Bericht über drei Fälle von Mastoidkomplikation mit Malaria. Verhandl. d. New-Yorker otol. Gesellsch. am 27. Mai 1902.

Digitized by Google
Original from UNIVERSITY OF CALIFORNIA
Generated on 2019-10-24 09:19 GMT / http://hdl.handle.net/2027/uc1.b3252757
Public Domain in the United States, Google-digitized / http://www.hathitrust.org/access_use#pd-us-google

während in Wirklichkeit die Komplikation der letzteren in der Malaria gelegen war.

Um so interessanter mag ein von mir beobachteter Fall erscheinen, in dem nach einer konstatierten Sinusthrombose Malaria auftrat und so anfangs eine Verschlimmerung dieses Zustandes (etwa durch Vereiterung des Thrombus oder durch Metastasenbildungen) befürchten ließ.

Das 14jährige Mädchen M. T. aus Sofia erkrankte Anfang Februar 1908 an Otitis media purul. ac. sin.; nach ca. 3 Wochen traten mäßig starke Schmerzen im Warzenfortsatz hinzu sowie nicht sehr heftige Druckempfindlichkeit des Proc. mast. bei ziemlich profuser Eiterung. Die Trommelfellperforation lag im hinteren unteren Quadranten und war rundlich, etwa kleinlinsengroß; dabei bestand eine schwache Senkung der oberen Gehörgangswand; leichte Eingenommenheit des Kopfes, kein ausgesprochenes Fieber, nur mäßige Temperaturerhöhungen (37·4 bis 38·0); kein Hinweis auf eine besondere Komplikation.

Bei der Trepanation des Warzenfortsatzes (am 29. II. 1908) zeigte sich nun folgender Befund:

Die Vereiterung der Warzenzellen ging bis an den Sinus, dessen Wand verfärbt erschien und der allem Anschein nach kein flüssiges Blut enthielt. Tatsächlich fand sich auch der Sinus nach einer breiten Inzision von einem teilweise bereits organisierten, nicht eitrigen Thrombus ausgefüllt. In Anbetracht dieser Beschaffenheit des letzteren und des ein möglichst baldiges Ende erheischenden Narkoseverlaufes wurden nur die ganz leicht entfernbaren Gerinnsel entfernt, der übrige Thrombus aber unberührt gelassen, zumal keine beunruhigenden Symptome vorgelegen waren. Der Wundverlauf war tadellos; schon Ende März war die retroauriculäre Wundöffnung vollständig verheilt. Nur die kleine Trommelfellperforation im hinteren unteren Quadranten schloß sich nicht und es bestand hier auch eine minimale Sekretion. Am 2. IV. konnte Pat. nach Hause fahren, kam aber bereits am 1. VI. wieder nach Wien in meine Ordination — wegen Ohrensausen, vermindertem Gehör und da die Trommelfellperforation, die sich schon geschlossen haben sollte, wieder von neuem aufgebrochen sei. Im allgemeinen fand ich Pat. bei bestem Wohlbefinden, bloß der Appetit ließ zu wünschen übrig. Die retroauriculäre Narbe war unverändert, allerdings auch die Trommelfellperforation, doch bestand keine Otorrhöe, allerdings fand sich in der Paukenhöhle ein Tropfen Eiter. Auf Insufflationen von 10%iger Thigenolborsäure blieb das Ohr in den folgenden Tagen vollständig trocken, doch nahm die Appetitlosigkeit sowie ein allgemeines Schwächegefühl auffallend zu. Am 16. VI. klagte Pat. in meiner Ordination über Frösteln, war außerordentlich blaß und es zeigte sich beim Messen der Temperatur, daß ein Fieber von 39·8° C bestand (3 Uhr). Die interne Untersuchung ergab nichts Positives; auch die Harnanalyse gab keine Anhaltspunkte (es fanden sich nur Spuren von Nucleoalbumin).

Pat. mußte selbstverständlich sogleich zu Bett gehen; intern erhielt sie Kalomel, da seit 3 Tagen Obstipation bestanden hatte. Gegen das Fieber ließ ich nur kalte Einwicklungen machen, die einen sichtlich günstigen Einfluß ausübten.

17. VI.: Wohlbefinden, kein Fieber (höchste Temperatur 37·4° ($^1/_2$9 Uhr abends). Pat. nahm Früh nur eine Schale Kaffee, mittags eine Tasse Suppe zu sich. Ohrenzustand unverändert.

Digitized by Google
Original from UNIVERSITY OF CALIFORNIA
Generated on 2019-10-24 09:19 GMT / http://hdl.handle.net/2027/uc1.b3252757
Public Domain in the United States, Google-digitized / http://www.hathitrust.org/access_use#pd-us-google

18. VI.: Schon um 6 Uhr morgens Temperatur 38·3°; gegen 7 Uhr Frösteln, darauf stetiger Temperaturanstieg bis 39·8° (2 Uhr nachmittags), große Mattigkeit. Facialisparese rechterseits, besonders den Mundast betreffend; der otoskopische Befund rechts normal, links unverändert; keine lokalen Schmerzen. Interner Befund völlig negativ, Milz nicht palpabel. Je 0·5 Aspirin um 4, 7 und 10 Uhr p. m. Abfall des Fiebers unter Schweißausbruch von 39·8° (2 Uhr p. m) auf 37·9° (½6 Uhr p. m.). Danach relativ Wohlbefinden. Nachts sehr gut geschlafen.

19. VI.: Wohlbefinden. Höchste Temperatur 36·7°.

20. VI.: Vormittag Wohlbefinden. Gegen 2 Uhr p. m. Frösteln, danach Temperaturanstieg auf 39·6°. Schmerzen im Kreuz und im Nacken; leichte Eingenommenheit des Kopfes. Otoskopischer Befund unverändert (Ohr trocken, keine druckempfindliche Stelle am Kopf), desgleichen Facialisparese. Aspirin à 0·5 um 2, 4, 6 und 9 Uhr p. m. Entfieberung unter Schweißausbruch auf 36·4° (8 Uhr p. m.). Nacht durchgeschlafen.

21. VI.: Wohlbefinden. Höchste Temperatur 36·8°. Nacht sehr gut.

22. VI.: Vormittags Frösteln (10 Uhr), 12 Uhr mittags 40·5°. Trotz Aspirin (um 12 und 2 Uhr) noch 38·9° um 3 Uhr p. m. Facialisparese und Ohr unverändert.

23. VI.: Normal. Höchste Temperatur 37·0.

Infolge meines Verdachtes auf Malaria bat ich Herrn Kollegen Dr. Emil Epstein, eine Blutuntersuchung vorzunehmen, die folgendes Ergebnis hatte:

Zahl der Leukocyten 4500. Nativpräparat: Die Erythrocyten von normaler Form, Größe und Färbung, Geldrollenbildung gut ausgeprägt. Fibrinnetz spärlich. Blutplättchen nicht vermehrt. An den Leukocyten keine wesentlichen Abweichungen von der Norm. Trockenpräparat: Die roten Blutkörperchen von annähernd normaler Form, Färbung und Größe; in ganz vereinzelten Formen Andeutung von Poikilocytose. In einigen Präparaten sieht man in einzelnen Erythrocyten Jugendformen von Malariaplasmodien, teilweise in Ringform, sämtliche mit charakteristischem Pigment.

Das Blut wurde beiläufig 24 Stunden vor dem Tertianaanfall entnommen (trotz der für die Untersuchung auf Plasmodien ungünstigen Zeit), um möglichst bald eine Handhabe zu therapeutischen Eingriffen zu haben.

Die Milz hatte sich seit der letzten Untersuchung etwas vergrößert und überragte den Rippenbogen wenig; sie war von mäßig derber Konsistenz.

24. VI.: Da die Diagnose tags vorher durch das Nativpräparat nicht erwiesen war, das Trockenpräparat aber erst mittags Aufschlüsse geben konnte, wartete ich zur Sicherheit noch einen typischen Anfall ab, der sich auch zwischen 11 bis 12 Uhr a. m. einstellte (höchste Temperatur 40·2°).

25. VI.: Wohlbefinden. Höchste Tagestemperatur 36·7°.

26. VI.: Ich ließ um ½9, ½10 und ½11 Uhr je ⅓ *g* Chinin nehmen (mit Rücksicht auf das jugendliche Alter der Pat.). Trotzdem stieg die Temperatur um 11 Uhr auf 40·4°; allerdings erfolgte rasche Entfieberung (1 Uhr 37·9°, 2 Uhr 36·7°).

Leider mußte der Vater in dringender Angelegenheit nach Hause reisen. Ich verordnete für die Reise: liegender Transport; am 27. VI. abends ½ *g* Chinin; am 28. VI. früh, 6, 7 und 8 Uhr je ½ *g* Chinin und jedesmal darauf etwas Acidum muriaticum dilutum.

Digitized by Google
Original from UNIVERSITY OF CALIFORNIA
Generated on 2019-10-24 09:19 GMT / http://hdl.handle.net/2027/uc1.b3252757
Public Domain in the United States, Google-digitized / http://www.hathitrust.org/access_use#pd-us-google

Ich ließ mir über den Zustand vom Vater der Pat. brieflich berichten und entnehme aus dem Briefe folgendes:

Sofia, 18. Juli 1908 . . . „Dr. S. findet, daß das Ohr geheilt und keine Eiterung zu konstatieren ist. Am Tage der Ankunft war die Temperatur 36·3°. Die folgenden Tage ist die Temperatur nicht gestiegen und dieser normale Zustand dauert bis heute fort. Die Malaria ist mit unserer Ankunft in Sofia ganz vorbei. Was die Milz anbelangt, kann ich Ihnen nichts sagen, da sich meine Tochter diese von dem Arzt nicht untersuchen lassen wollte. Während der Fahrt und nach derselben, sogar bis heute noch, ist der allgemeine Zustand meiner Tochter sehr zufriedenstellend; sie hat keine Kopfschmerzen gehabt, im Gegenteil ist sie gut gelaunt und geht spazieren wie ganz gesund. Beim Zeigen der Zähne wird das Gesicht ein wenig schief, jedoch viel weniger als in Wien zur Zeit des Anfanges der Erkrankung. Ich danke . . . für die vollkommene Genesung meiner Tochter . . . .“

Epikrise. Der geschilderten Krankengeschichte zufolge erkrankte die jugendliche Patientin einige Zeit nach der operativ nachgewiesenen otitischen Sinusthrombose an großer Schwäche, Appetitlosigkeit, zeitweisem Frösteln mit darauf folgendem hohen Fieber, das wieder normalen Temperaturen Platz machte, Eingenommenheit des Kopfes, später auch Nackenschmerzen. Interner Befund negativ. Es wäre also naheliegend gewesen, anzunehmen, daß die Erscheinungen durch eine etwa eingetretene Vereiterung der Thrombenmassen im Sinus sigmoideus und dadurch bedingte Pyämie ausgelöst würden. Nun fehlten aber alle entzündlichen Reizwirkungen im Ohr, ein Umstand, der allerdings nicht beweiskräftig war, immerhin aber auch nicht zur otitischen Genesis hindrängte. Dazu kam aber, was meines Erachtens die Hauptsache war, daß die Patientin in der fieberfreien Zeit auffallend frisch war und verhältnismäßig gut aussah, sowie daß sie jede Nacht ausgezeichnet, ohne Erwachen, schlief. Bei pyämischen Patienten hingegen hat man in der Regel doch auch in den Stunden, in denen sie sich wohler fühlen, den entschiedenen Eindruck, daß es sich um mehr oder minder schwerkranke Patienten handelt. Außerdem ist es mir bisher noch nicht untergekommen, daß bei pyämisch Erkrankten die Nächte durchwegs so ausgezeichnete sind.

Eine Komplikation trat noch durch die plötzlich auftretende Facialisparese — glücklicherweise der ohrgesunden Seite — hinzu. Diese Facialisparese konnte nur rheumatischer Natur sein, zumal das rechte Ohr ganz gesund erschien. Die Ursache dieser rheumatischen Erkrankung dürfte in einer Verkühlung zu suchen sein, die sich Patientin durch stundenlanges Verweilen am Fenster (anläßlich des Kaiser-Jubiläumsfestzuges in Wien) bei angeblich sehr heftigem Luftzug vermutlich zugezogen hat. Es war wohl als glücklicher Zufall anzusehen, daß die rheumatische Parese an der ohrgesunden Seite auftrat, da man im entgegengesetzten Falle den otitischen Ursprung nicht ganz ausschließen hätte können, was die Auffassung des Krankheitsbildes bedeutend erschwert hätte.

Digitized by Google
Original from UNIVERSITY OF CALIFORNIA
Generated on 2019-10-24 09:19 GMT / http://hdl.handle.net/2027/uc1.b3252757
Public Domain in the United States, Google-digitized / http://www.hathitrust.org/access_use#pd-us-google

Durch genaue Beobachtung des Verlaufes, insbesondere durch die Fieberkurven, die ich anlegte — ich ließ zu diesem Zwecke die Temperaturen zeitweise stündlich messen —, kam ich zu der Überzeugung, daß es sich hier um eine Komplikation mit Febris intermittens tertiana (Anteponensform) handeln dürfte, was auch durch die mikroskopische Untersuchung des Blutes bestätigt wurde. Als Ursache dieser Erkrankung konnte ich bloß ermitteln, daß Patientin eine Woche vor dem ersten Fieber abends im Prater war, woselbst bekanntlich mitunter Fälle von Wechselfieber auftreten. Außerdem verweilte hier Patientin gerade zu der für eine Malariainfektion günstigsten Zeit — zwischen Sonnenunter- und -aufgang — und hat daselbst auch im Freien das Abendessen eingenommen. Eine Prädisposition mag in der kurz vorhergegangenen schweren otitischen Erkrankung und der dadurch bedingten herabgesetzten Widerstandskraft sowie in der ziemlich großen Chlorose der Patientin gelegen sein. Daß die Symptome der Infektion eine Woche später auftraten, würde überdies der Inkubationszeit der Malaria tertiana entsprechen. Patientin soll angeblich früher noch nie Wechselfieber gehabt haben, allerdings aber vor fast 2 Jahren ein heftiges „typhöses" Fieber, an dem auch andere Familienmitglieder erkrankt waren. Da nun in Bulgarien das Auftreten von Malaria gewiß nicht zu den Seltenheiten gehört, dürfte Patientin damals wohl an Malaria erkrankt gewesen sein, so daß es sich hier um eine Reinfektion, zu der bekanntlich einmal an Malaria erkrankte Personen zu neigen pflegen, gehandelt hat. Allerdings war die Milzvergrößerung anfänglich eine relativ geringe und bildete sich erst später deutlich aus. Es kommen übrigens Rückbildungen von Milztumoren nach einmaligen Attacken nicht allzu selten vor, so daß der Mangel eines chronischen Milztumors keineswegs als Beweis gegen eine bereits durchgemachte Malaria aufgefaßt werden kann.

Selbstverständlich wurde durch die erste Chininmedikation der Anfall nicht unterdrückt, wie dies ja im Wesen dieser Behandlung liegt; trotzdem die günstige Wirkung erst für den zweiten Anfall zu gewärtigen war, erhöhte sich doch für dieses eine Mal die Dosis mit Rücksicht auf die lange Reise. Der Erfolg war ein voller. Dieser zweite Anfall blieb ganz aus und es trat in der Folge auch kein weiterer auf. Zu Hause wurden noch kleine Dosen Chinin einige Zeit fortgegeben.

Es wäre in diesem Falle also sehr verlockend gewesen, eine eitrige Sinusthrombose anzunehmen; doch hat der günstige Zustand der Patientin in der fieberfreien Zeit, späterhin die Regelmäßigkeit der Fieberbewegungen und einigermaßen auch die Facialisparese an der anderen Seite vor einer Fehldiagnose bewahrt.

(Fortsetzung folgt.)

Digitized by Google
Original from UNIVERSITY OF CALIFORNIA
Generated on 2019-10-24 09:19 GMT / http://hdl.handle.net/2027/uc1.b3252757
Public Domain in the United States, Google-digitized / http://www.hathitrust.org/access_use#pd-us-google

Bücherbesprechungen.

Beiträge zur topographisch-chirurgischen Anatomie der Pars mastoidea. Von Hakase Dr. H. E. Kanasugi. Mit 40 Tafeln nach photographischen Aufnahmen der Präparate in natürlicher Größe. Wien und Leipzig 1908, Verlag von Alfred Hölder.

Der Autor übergibt uns in dem vorliegenden Werke einen Atlas über den Warzenteil des Schädels, der eine Darstellung seiner Untersuchungsergebnisse (an 4000 Schädeln von Erwachsenen) bildet. Die Abbildungen sind in drei Gruppen geteilt: die erste umfaßt die Pars mastoidea, von verschiedenen Seiten in ihren mannigfachen Varietäten betrachtet; die zweite bilden die Röntgenaufnahmen und die dritte endlich stellen die topographischen Schnitte durch die Pars mastoidea und das Gehörorgan dar. Bei Darstellung der Bilder der ersten Gruppe (Tafel I bis XXII) ging der Verf. von folgenden Gesichtspunkten aus: 1. Größe und Form des Processus mastoid.; 2. Kata- und anamastoideale Schädel; 3. Crista supramastoidea und Torus supramastoideus; 4. Incisura mastoidea; 5. Apex simplex und duplex; 6. Proc. mastoid. duplex; 7. Fissura mastoideo-squamosa; 8. Foramen occipito-mastoid.; 9. Proc. paramastoid.; 10. Dehiscenz des Proc. mastoid.; 11. Dehiscenz des Os tympanicum. Bei der zweiten Gruppe (Röntgenbilder; Tafel XXIII bis XXVI) läßt sich vor allem die diploetische bzw. pneumatische Struktur der Warzenfortsätze erkennen. Die dritte Gruppe (Schnitte; Tafel XXVII bis XL) soll die Kenntnis der topographischen Verhältnisse des Warzenfortsatzes zum Sinus und zum Gehirn fördern.

Die Erfahrungen, die der Autor auf Grund seiner Studien gemacht hat, sind in kurzen Zügen übersichtlich zusammengefaßt und den Abbildungen, die aber natürlich außerdem eine kurze Erläuterung des Dargestellten enthalten, vorangestellt. Sie bestätigen teilweise bekannte Tatsachen, so z. B., daß kleine, kurze Warzenfortsätze eine diploetische und große eine pneumatische Struktur besitzen. Zum Schluß gibt der Verf. noch ganz kurz einige „klinische Betrachtungen", wobei zum größten Teil anatomisch-topographische Bemerkungen anderer Autoren wiedergegeben werden.

Die Bilder sind geradezu in künstlerischer Meisterschaft ausgeführt und ihre Wiedergabe gereicht auch der Verlagsfirma, von der wir ja ohnedies nur das Beste gewohnt sind, zu größter Ehre. Ernst Urbantschitsch.

Ärztliche Obergutachten aus der Praxis eines Ohren-, Nasen- und Halsarztes. Von Dr. R. Dahmer in Posen. Berlin 1908, Verlag von S. Karger.

Aus einer größeren Reihe von Gutachten, die Verf. in den letzten Jahren abzugeben hatte, sind eine Anzahl „mit Rücksicht auf die Seltenheit der Fälle und der sie begleitenden Umstände" ausgewählt. Dem praktischen Arzte mag die Arbeit manches Interessante bringen, dem Spezialisten bietet sie gewiß nichts Neues. Bondy.

Referate.

Fistule congénitale préauriculaire. Par M. Parmentier. (Le progrès médical Belge, 15. November 1908, pag. 1.)

Verf. beschreibt zwei von ihm beobachtete Fälle von linkseitiger kongenitaler präauriculärer Fistel und gibt im Anschlusse daran eine Übersicht

Digitized by Google
Original from UNIVERSITY OF CALIFORNIA
Generated on 2019-10-24 09:19 GMT / http://hdl.handle.net/2027/uc1.b3252757
Public Domain in the United States, Google-digitized / http://www.hathitrust.org/access_use#pd-us-google

über die einschlägige Literatur. Er zitiert vor allem die Arbeiten von V. Urbantschitsch, Schwabach, Kipp und Kretz, welche nachgewiesen haben, daß der bis dahin angenommene direkte Zusammenhang dieser Fisteln mit der Entwicklung des Ohres nicht besteht. Nach Aufzählung der seit dem Jahre 1864 beschriebenen teils einfachen, teils mit Cysten oder Abscessen komplizierten präauriculären Fisteln wendet sich der Verf. neuerdings dem Wesen der Sache zu und erwähnt die über die Entwicklung des Ohres heute bestehenden Meinungen: die von Baer, Urbantschitsch, Moldonauer u. a. vertretene Ansicht, daß das Ohr durch Einstülpung des Ektoderms entsteht und die durch Kölliker und His aufgestellte Behauptung, daß an den beiden ersten Kiemengängen und der ersten Kiemenspalte das mittlere und äußere Ohr entstehe und die präauriculäre Fistel ein pathologischer Abkomme der Kiemen sei. Der Vermutung Mangakis, die erwähnte Anomalie sei viel häufiger als man annimmt und sie werde oft übersehen, setzt er Ostmanns Statistik gegenüber, welche zeigt, daß bei 7537 auf Mißbildung der Ohren untersuchten Kindern keine Fistel gefunden wurde. E. Fröschels.

Über die Endigungsweise des Acusticus im Labyrinth. Von W. Kolmer.

Verf. hat die Labyrinthe verschiedener Wirbeltiere mit der Silberreduktionsmethode von Ramon y Cajal untersucht, daneben zur Kontrolle andere Methoden angewendet. Die vollständigsten Bilder ergab das Labyrinth der Maus vom 6 *mm* langen Embryo bis zum erwachsenen Tier.

Es ließen sich in allen Endstellen des Acusticus zweierlei Arten von Fasern erkennen, solche, die zwischen den Zellen mit Endknöpfen endigen, die eine Fibrillenschleife enthalten, diese sind die Minderzahl, viel häufiger sind die dickeren Fasern, deren Neurofibrillen direkt in das Neurofibrillennetz der Sinneszellen übergehen. Alle Haarzellen der verschiedenen Nervenendstellen des Labyrinths enthalten ein dichtes echtes Gitterwerk von Neurofibrillen. Diese scheinen sich in den Haarzellen dann zu entwickeln, wenn die Zellteilungsvorgänge im Epithel abgelaufen sind und das Wachstum der Labyrinthendstellen nicht mehr durch Zellteilung, sondern nur durch Differenzierung der schon vorhandenen Sinnes- und Stützzellen erfolgt, Neurofibrillenbildung und Zellteilung scheinen Vorgänge zu sein, die auch im übrigen Nervensystem nie gleichzeitig ablaufen. Die Neurofibrillen entwickeln sich anscheinend zuerst unterhalb des Kerns und dann erst in dem distalen Teil der Zelle. Mit den Fibrillen der Acusticusachsenzylinder, die schon vorher oft mit feinen Spitzen im Epithel zu finden sind, erfolgt erst sekundär eine Verschmelzung, ein Vorgang, der nur selten und schwer zu verfolgen ist. Diese Entwicklungsvorgänge spielen sich zuerst in Macula und Crista, dann im proximalen und schließlich (schon beim neugeborenen Tier in den ersten zwei Wochen des Extrauterinlebens [Maus]) in den distalen Anteilen des Ductus cochlearis ab. Schließlich finden sich alle Haarzellen im Cortischen Organ mit ihren Neurofibrillennetzen

Digitized by Google
Original from UNIVERSITY OF CALIFORNIA
Generated on 2019-10-24 09:19 GMT / http://hdl.handle.net/2027/uc1.b3252757
Public Domain in the United States, Google-digitized / http://www.hathitrust.org/access_use#pd-us-google

an die Fasern, die auf äußerst komplizierten Wegen zu ihnen gelangen, angewachsen.

Die abweichenden Resultate, zu denen Bielschofski und Brühl gelangt sind, als sie die Nervenendstellen untersuchten, erklären sich durch einige Übelstände der von ihnen angewendeten Methodik (Formalinfixation, Gefrierschnitte), die, wenn auch sonst im Nervensystem äußerst brauchbar, im Gehörorgan wegen ihrer starken Schrumpfwirkung nicht von Vorteil ist. Die Stützzellen der Maculae sowie die Deitersschen Zellen des Cortischen Organs treten nie in Verbindung mit Nerven.

Dagegen finden sich im Cortischen Organ freie Nervenendigungen nach dem Typus derselben in den Maculae, Knöpfchen mit Neurofibrillenschleife im Epithel nach innen von der inneren Haarzelle in der Gegend der Grenzzelle, besonders deutlich bei Embryonen, und wo solche bisher nicht vermutet wurden, am Kopfe des inneren Pfeilers. Bezüglich der Stützelemente ist Vortr. zu den gleichen Resultaten wie Held gekommen, speziell wichtig erscheint es, daß die Haarzellen des Cortischen Organs in einem gewissen Spannungszustand an ihren beiden Enden frei ausgespannt befestigt zu sein scheinen und Einrichtungen vorhanden sein dürften, diesen Spannungszustand möglichst konstant zu erhalten; dieser Umstand sollte bei Untersuchungen über das Wesen des Hörvorganges näher berücksichtigt werden.

Beiträge zur pathologischen Anatomie der vom Mittelohr ausgehenden Labyrinthentzündungen. Von W. Lange. (Passow u. Schäfer, Beiträge etc., I.)

Das Material umfaßt 14, zumeist auch klinisch beobachtete Fälle mit 15 Felsenbeinen. Die Präparate wurden ohne vorherige Eröffnung von Bogengängen oder Schnecken in allgemein üblicher Weise gehärtet, entkalkt und in Serien zerlegt. L. teilt seine Fälle in zwei Kategorien, solche mit nur primären Einbrüchen, ein- oder mehrfachen, und solche mit primären Ein- und sekundären Durchbrüchen, und zwar fanden sich einfache primäre Einbrüche 3mal, mehrfache primäre Einbrüche 6mal, ein- oder mehrfache primäre Einbrüche mit sekundären Durchbrüchen 5mal. Der primäre Einbruch erfolgte 9mal an den Bogengängen, 4mal an den Fenstern, 1mal am lateralen Bogengang und den Fenstern.

Was die Pathogenese anlangt, so glaubt L., „daß auch in den schweren Fällen der primäre Einbruchsherd an den Bogengängen zu suchen ist, und daß bei ausgebreiteter Labyrintherkrankung, besonders wenn sie zur Nekrose im Labyrinth führt, immer sekundäre Einbrüche entstehen, sowohl an den Fenstern als auch an den Bogengängen und der übrigen Labyrinthkapsel". Als begünstigendes Moment für das Übergreifen der Eiterung auf das Labyrinth, was in seinen Fällen stets unter dem Bilde einer akuten Entzündung sowohl klinisch als pathologisch-anatomisch erfolgte, betrachtet Verf. bei akuten und subakuten Eiterungen die besondere Art der Infektion (Scharlach, Influenza, Infektion

Digitized by Google
Original from UNIVERSITY OF CALIFORNIA
Generated on 2019-10-24 09:19 GMT / http://hdl.handle.net/2027/uc1.b3252757
Public Domain in the United States, Google-digitized / http://www.hathitrust.org/access_use#pd-us-google

mit Streptococcus mucosus), bei chronischer Eiterretention durch Polypen und Granulationen sowie Cholesteatom. Die genauen histologischen Befunde sind im Original nachzusehen. Bondy.

Über den Verschluß von Knochenwunden nach Antrumoperationen. Von A. Passow. (Passow u. Schäfer, Beiträge etc., I.)

Von der Anschauung ausgehend, daß neuer Knochen und wahrscheinlich auch wirklich derbes Narbengewebe in größerer Ausdehnung nur vom Periost aus gebildet wird, trachtet P., dasselbe bei der einfachen Aufmeißelung so weit als möglich zu erhalten und für die solide Ausfüllung des Wundtrichters zu verwerten. Wenn keine Kontraindikation vorliegt, wird ein möglichst großer Teil der Hautperiostwunde, zumindest die obere Hälfte primär verschlossen, bei sehr großer Ausdehnung der Zerstörung das Nager-Siebenmannsche Verfahren angewendet. Ist der primäre Verschluß nicht möglich, so wird so bald als möglich sekundär genäht. Wichtig ist auch hier die Verwertung des Periosts, das eventuell vor der Sekundärnaht mobilisiert werden muß. Für Fälle, in denen keine vollständige Überhäutung eingetreten ist oder entstellende Narben zurückgeblieben sind, schlägt P. folgendes Verfahren vor. Bei nicht zu tiefen Einsenkungen wird die Hautnarbe bis auf den Knochen gespalten, mit dem Periost mobilisiert und beide über der Knochenwunde vernäht. Sehr breite und tief eingesunkene Antrumnarben werden durch Einpflanzung von Periostlappen ausgefüllt: Schnitt durch die alte Narbe, Abhebung der Haut, Anfrischung der Knochenhöhle mit dem scharfen Löffel. Nach Unterminierung und Abhebung der Haut in der Umgebung des Knochenrandes wird vor und hinter dem Knochentrichter je ein Periostlappen mit der Basis nach unten gebildet, die über dem Knochendefekt durch Catgutnähte vereinigt werden. Klammernaht der Haut bis auf den unteren Wundwinkel. Verf. hat diese Methode in 4 Fällen mit gutem Erfolge ausgeführt.

Bondy.

Über das Vorkommen und die Behandlung der Scharlachotitis. (Korrespondenzblatt f. Schweizer Ärzte, 1908.) Von Dr. F. Mayer.

Mayer will auf Grund seiner eigenen Untersuchungen sowie derjenigen, welche von Dr. Hug, Buser und Hopmann bei im ganzen 750 Scharlachkranken der medizinischen Klinik in Basel in den Jahren 1903—1907 vorgenommen wurden, die Frage beantworten, wie oft überhaupt das Ohr bei Scharlach erkrankte. Er kommt zu folgenden Resultaten: 1. Bei 59% (=442 Pat.) waren die Gehörorgane dieser Scharlachpatienten normal. 308 (=41%) zeigten eine Mitbeteiligung des Ohres, von denen aber nur 23% (Erkrankungsziffer) dem Scharlach zugeschrieben werden muß. — Die Beteiligung der Tube und des Mittelohres ist naturgemäß am häufigsten und tritt auf als Frühform (Lokalisation des Exanthems) oder als Sekundärinfektion gewöhnlich in der zweiten Krankheitswoche und induziert durch die fibrinöse Rhinitis. Die Früh-

Digitized by Google
Original from UNIVERSITY OF CALIFORNIA
Generated on 2019-10-24 09:19 GMT / http://hdl.handle.net/2027/uc1.b3252757
Public Domain in the United States, Google-digitized / http://www.hathitrust.org/access_use#pd-us-google

form verläuft unter dem Bild eines einfachen Katarrhs, die Sekundärinfektion gibt oft die Grundlage zum Cholesteatom des Mittelohres. Die Scharlachotitis kann nicht durch prophylaktische Maßnahmen verhindert werden. Adenoide Rachenmandelhyperplasie disponiert zur Mitbeteiligung des Mittelohres. Prophylaktisch empfiehlt Mayer Nasenspray (mit $^1/_2{}^0/_{00}$ Adrenalinlösung und Borsäure und $^1/_2{}^0/_0$ H_2O_2-Lösung). Nach Reinigung sollen die „Nasengänge" (soll wohl heißen „Naseneingänge", der Ref.) mit Borsalbe und Ol. Eucalypt. eingefettet werden. Ist eine Mittelohrentzündung eingetreten, so verfährt man nach den bekannten Regeln der Otiatrik. Schönemann (Bern).

Die Behandlung der Mittelohrentzündung. (Baseler Korrespondenzbl. f. Schweizer Ärzte, 1908, Nr. 2.) Von Prof. Dr. Siebenmann.

Nach einem Vortrag, welchen Siebenmann in der Versammlung der Schweizer Ärzte gehalten hat, wird die Behandlung der akuten und chronischen Otitis media behandelt.

Siebenmann empfiehlt das Auflegen des Eisbeutels bei der akuten Entzündung. Die Parazentese soll nur bei unerträglichen Schmerzen gemacht werden; sie kann aber die Dauer der Otitis media nicht abkürzen. Bei erfolgter Perforation Reinigung des Gehörganges, Luftdusche, Insufflation von Borsäure. (Die „trockene" Tamponade ist nicht zu empfehlen.) Mit dieser Behandlung heilen die meisten Otitiden ohne Operation.

Eine ähnliche Behandlung erfordern die chronischen Otitiden mit zentraler Perforation. Die chronischen Mittelohreiterungen mit Cholesteatom gehen einher mit randständiger Perforation. Bei diesen letzteren kommt hauptsächlich die Behandlung mit dem Hartmannschen Paukenröhrchen in Anwendung. Siebenmann ist der Ansicht, daß durch diese Behandlungsweise die Zahl der operativ in Angriff zu nehmenden Fälle sich vermindere.

Schönemann (Bern).

Beitrag zur Kenntnis der Ohrverletzungen bei Schädelbasisfraktur. (Aus der Klinik des Prof. Dr. Stenger, Königsberg.) Von Dr. A. Lircek. (Zeitschrift für Ohrenheilkunde, LVII, 1.)

Makro- und mikroskopische Beschreibung zweier Fälle von Felsenbeinverletzungen; von den epikritischen Bemerkungen des Autors sei hier nur hervorgehoben, daß die in beiden Fällen wesentlich stärkere Beteiligung des Ramus cochlearis gegenüber dem Facialis und Vestibularis und der Verletzung mit dem Hinweise darauf zu erklären gesucht wird, daß der Verlauf des Cochlearis ein wesentlich geraderer und kürzerer ist als derjenige der anderen Nervenstämme des Nervus acusticus, eine gewaltsame Zerrung sich also an jenem am stärksten äußern müsse; es komme noch hinzu, daß auch die plötzliche und totale Auffaserung des Cochlearisstammes von der Lamina cribrosa eine größere Verletzlichkeit Traumen gegenüber bedinge. Keller.

Digitized by Google
Original from UNIVERSITY OF CALIFORNIA
Generated on 2019-10-24 09:20 GMT / http://hdl.handle.net/2027/uc1.b3252757
Public Domain in the United States, Google-digitized / http://www.hathitrust.org/access_use#pd-us-google

Das Gehörorgan der Kretinen. (Aus der Ohrenabteilung der allgemeinen Poliklinik in Wien.) Von Privatdozent Dr. G. Alexander.

Alexander berichtet über vier Fälle von Kretinismus, welche er anatomisch untersucht hat. Es waren zwei Fälle von kretinischer Taubheit, ein Fall von hochgradiger Schwerhörigkeit bei einem kretinösen Kinde und ein Fall von Schwerhörigkeit bei einem kretinösen Hunde. Der anatomische Befund beim Hunde war folgender: Ceruminalpfröpfe des äußeren Gehörganges. Verdickung und bedeutende Durchfeuchtung der Mittelohrschleimhaut mit nahezu vollkommener Verdeckung des Reliefs der inneren Trommelhöhlenwand und bindegewebiger Füllung der Fensternischen. Verkleinerung und degenerative Atrophie der Macula sacculi. Partielle Verödung des häutigen Schneckenkanals vom oberen Teil der Basalwindung bis an die Spitzenwindung. Verdickung der Membrana basilaris. Umschriebene Verschmälerung (Hypoplasie?) der Stria vascularis. Partielle degenerative Atrophie (Schwund der Sinneszellen, der Kanalsysteme, Zunahme der Stützzellen) der Papilla basilaris. Umschriebene Atrophie der Cortischen Membran und der Crista spiralis (Fehlen des Labium vestibulare der Crista spiralis). Kugelige Körperchen (Corpora amylacea) im Ductus cochlearis. Reichliche Knorpelreste im Felsenbein. Otosklerotischer Knochenherd im Dach des inneren Gehörganges. Mangelhafte Gliederung und geringe Atrophie des Ganglion spirale. Geringgradige Atrophie des Ganglion spirale und des Nervus cochleae. Ein Fall von kretinöser Taubstummheit ergab folgenden, auf beiden Gehörorganen gleichen Befund: Bedeutende Verdickung der Mittelohrschleimhaut durch Einschaltung einer breiten Schichte myxödematösen Bindegewebes. Verdickung der häutigen Wände der Pars superior. Degenerative Atrophie des Sinnesepithels der Cristae ampullares und der Macula utriculi. Degenerative Atrophie der Macula sacculi und der Papilla basilaris cochleae. Spaltförmige Verengerung des Ductus chochlearis der Basal- und Mittelwindung. Konzentrische Verkleinerung der Spitzenwindung. Circumscripte Verödung des axialen und vestibularen (oberen) Winkels des Schneckenkanals. Verdickung der Membrana basilaris. Degenerative Atrophie des Ligamentum spirale, der Stria vascularis und der Crista spiralis. Atrophie und Abkapselung der Cortischen Membran, Septenbildung im häutigen Schneckenkanal. Ektasie des Ductus und Saccus endolymphaticus. Füllung der Fensternischen durch schleimiges Bindegewebe. Gänzlicher Pigmentmangel des Gehörorgans, Atrophie des perilymphatischen Gewebes, reichliche Knorpelinseln der Labyrinthkapsel. Geringe Atrophie (Hypoplasie) des Acusticus und seiner Ganglien. Hirnstamm und Hirnrinde ohne Veränderungen. (Arch. f. Ohrenheilk., LXXVIII.) Alt.

Digitized by Google
Original from UNIVERSITY OF CALIFORNIA
Generated on 2019-10-24 09:20 GMT / http://hdl.handle.net/2027/uc1.b3252757
Public Domain in the United States, Google-digitized / http://www.hathitrust.org/access_use#pd-us-google

Laryngo-Rhinologischer Teil.

Original-Artikel.

Aus der k. k. Universitätsklinik für Kehlkopf- und Nasenkrankheiten in Wien
(Vorstand: Hofrat Prof. Dr. O. Chiari).

Über kongenitale knöcherne Choanalatresie.

Ein Beitrag zur Frage des hohen Gaumens.

Von Dr. **Otto Kahler**, Assistenten der Klinik.

(Mit 2 Figuren.)

Die kongenitale knöcherne Choanalatresie ist eine Bildungsanomalie, die relativ nicht so selten beschrieben wurde und heute wohl den meisten Rhinologen ihrem klinischen Bilde nach bekannt ist. Eine eingehende Würdigung fand diese Erkrankung zuerst durch Schwendt, der in seiner klassischen Monographie alle bis dahin veröffentlichten Fälle von Choanalatresien zusammenstellte und die knöchernen Verschlüsse der Choanen in typische und atypische trennte. Die ersteren bezeichnet er auch als den Zaufal-Schrötterschen Typus, da wir diesen beiden Autoren die ersten genauen rhinologischen Beschreibungen verdanken. Die typischen Fälle zeigen ein ganz charakteristisches Bild, es findet sich stets etwas vor der Ebene der Choane, so daß das Septum deutlich zu erkennen ist, eine fast immer vollständige, meist ganz knöcherne Verschlußplatte, die etwas oberhalb der Mitte eine seichte Delle zeigt. Die meisten der bisher beschriebenen Fälle von knöchernem Choanalverschluß gehören in diese Gruppe. Zu den atypischen Verschlüssen zählt er diejenigen Fälle, bei denen der Verschluß in der Ebene der Choanen durch starke Verengerung der Nase (Hopmann) zustande kam.

Eine andere Einteilung der Choanalatresien schuf Kayser, der nach dem Sitze der verschließenden Membran 3 Gruppen unterscheidet: Zur ersten Gruppe, den intranasalen Atresien, zählt er die typischen Schwendts; es gehören in diese Gruppe alle jene Fälle, bei denen der Verschluß an der hinteren Nasenöffnung vor der Choanalebene zustande kommt. Die zweite Gruppe sind die marginalen Atresien, bei welchen eine Verwachsung der Choanalränder selbst nachzuweisen ist. Hierher gehören nur die von Hopmann publizierten Fälle. Als dritte Gruppe führt er die retronasalen, stets membranösen Verschlüsse an. Der erste hierher gehörige Fall wurde von Chiari beschrieben, auch in jüngster Zeit ein diesbezüglicher von demselben Autor beobachtet. Uns scheint es ungezwungener, die Einteilung Schwendts aufrecht zu halten und

Digitized by Google
Original from UNIVERSITY OF CALIFORNIA
Generated on 2019-10-24 09:20 GMT / http://hdl.handle.net/2027/uc1.b3252757
Public Domain in the United States, Google-digitized / http://www.hathitrust.org/access_use#pd-us-google

das ungleich häufigere Bild des knöchernen, zweifellos kongenitalen Choanalverschlusses vor der Choanalebene als den typischen, allen anderen Choanalatresien, seien sie nun membranös oder knöchern, als atypischen gegenüber zu stellen.

Wir hatten Gelegenheit, an der Klinik des Herrn Hofrat Chiari eine größere Anzahl von typischen knöchernen Choanalatresien zu beobachten. Da nun, trotzdem das klinische Bild in klarer Weise schon von den ersten Beobachtern gezeichnet wurde, einige Punkte in der Pathologie dieser Anomalie noch Interesse beanspruchen dürften, sollen diese Fälle im nachstehenden veröffentlicht werden. Speziell der Umstand, daß die kongenitale Choanalatresie als klassisches Beispiel der behinderten Nasenatmung zur Beantwortung der Frage über den Einfluß der Mundatmung auf die Gaumenbildung herangezogen werden kann, hat in letzter Zeit das Interesse an dieser Erkrankung wiederum neu erregt.

Was zunächst die Literatur betrifft, so finden sich seit der Publikation Schwendts zwei größere Zusammenstellungen einschlägiger Fälle. Haag, der als erster das Verhalten des hohen Gaumens bei dieser Erkrankung untersuchte — wir kommen darauf noch zurück —, verzeichnete 44 typische Fälle, außerdem bringt er 9 atypische und 19 ungenau beschriebene. Cohn setzte diese Zusammenstellung fort und fand 25 weitere Fälle.[1]) Seither wurden, soweit mir die Literatur zugänglich war, noch 21 Fälle publiziert, die nachstehend nebst den 9 von mir beobachteten, um mit den erwähnten Autoren konform vorzugehen, tabellarisch geordnet angeführt werden.

Zunächst die Krankengeschichten unserer Patienten:

Fall 1.

Antonia Sl., 23 Jahre alt, Magd, kommt auf unsere Klinik mit der Angabe, daß sie stets, soweit sie sich zurückerinnert, nur durch den Mund geatmet habe, durch die Nase hatte sie niemals Luft. Sonst war sie stets gesund. In ihrer Familie keine ähnliche Erkrankung. Sie wird seit einigen Jahren durch ein starkes Ekzem des Naseneinganges belästigt.

Status praesens: Pat. von kräftigem Knochenbau, gut entwickelter Muskulatur, entsprechendem Panniculus adiposus. Keine Anzeichen von Rachitis. Herz und Lungen normal.

Rhinoscopia anterior: Eczema introitus beiderseits. Beide Nasenhöhlen enthalten eine große Menge grauen zähen glasigen Schleim. Rechte Nasenhöhle ziemlich weit, die untere Muschel atrophisch, nur das hintere Ende zeigt eine papilläre Hypertrophie der Schleimhaut. Die mittlere Muschel setzt sich aus zwei Teilen zusammen, die durch eine sagittale Spalte voneinander getrennt sind, die Schleimhaut leicht hypertrophisch. Nach rückwärts ist die Nasenhöhle durch eine glatte, von normaler

[1]) Die Arbeit Ballas, der nach dem Referate, das ich nach Fertigstellung dieser Arbeit fand, eine größere Literaturübersicht bringt, war mir im Original leider nicht zugänglich.

Digitized by Google
Original from UNIVERSITY OF CALIFORNIA
Generated on 2019-10-24 09:20 GMT / http://hdl.handle.net/2027/uc1.b3252757
Public Domain in the United States, Google-digitized / http://www.hathitrust.org/access_use#pd-us-google

Schleimhaut bekleidete Membran verschlossen, die bei der Sondenberührung sich als knochenhart erweist.

Die linke Nasenhöhle im Bereiche der unteren Muschel, die ebenfalls eine papilläre Hypertrophie des hinteren Endes zeigt, ebenso geräumig wie rechts, die mittlere Muschel papillär hypertrophisch. Den Abschluß nach hinten bildet eine ebensolche Membran wie rechts. Septum vollkommen gerade.

Rhinoscopia posterior (s. Fig. 1): Nasenrachenraum weit. Beide Choanen durch eine von normaler Schleimhaut bedeckte Membran verschlossen. Das Septum hebt sich als flache Leiste von dieser Membran ab. In den die Choanen verschließenden Platten finden sich beiderseits, symmetrisch vom Septum gelegen, etwa 2*mm* im Durchmesser messende Grübchen, die den Beginn eines kurzen, scheinbar schief in der Membran nach oben verlaufenden Kanals darzustellen scheinen. Ob diese Kanäle für eine Sonde durchgängig sind, läßt sich nicht konstatieren. Bei der Rhinoscopia anterior keine Öffnung zu sehen. Die Tubenwültse beiderseits normal. Keine Vergrößerung der Pharynxtonsille.

Fig. 1.

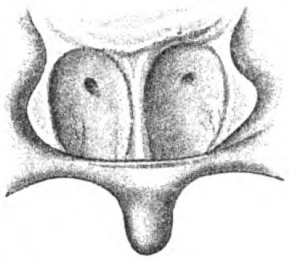

Um die Stärke der die Choanen verschließenden Membranen zu prüfen, wurde ein elektrisches Glühlämpchen behufs Durchleuchtung in den Nasenrachenraum eingeführt. Es zeigt sich die rechte Platte stärker durchleuchtet als die linke und beide Platten in ihrem lateralen Anteile weniger durchleuchtet als gegen das Septum hin.

Ein nach den Angaben Hopmanns mittelst Stentscher Masse und Gipsabguß gewonnener Choanalabdruck zeigt die Choanen beiderseits als flache Gruben, und zwar liegt die tiefste Stelle der Grube etwas näher dem Septum, so daß die laterale Begrenzung der Grube langsamer und flacher abfällt als die mediale. Absolute Undurchgängigkeit der Nase für Luft. Vollständiges Fehlen des Riechvermögens.

Die Inspektion des Gaumens ergibt auf den ersten Blick eine auffallende Höhe. Der Gaumen ist schmal, die Processus palatini steigen vom Alveolarfortsatz steil in die Höhe und vereinigen sich an der Raphe unter einem spitzen Winkel, so daß der Gaumen Spitzbogenform erhält. Der Alveolarfortsatz zeigt Andeutung der V-Form. Es fehlen 2 Schneidezähne. Die vorhandenen sind sehr breit im Gegensatz zu denen des Unterkiefers, wo sich 4 sehr schmale Schneidezähne finden. Die übrigen Zähne normal gestellt.

Der harte und weiche Gaumen vollkommen symmetrisch. Die folgenden Maße wurden nach dem Vorgange Siebenmanns aufgenommen.

Transversale Distanz zwischen den Prämolaren	3·5
Gaumenhöhe (an nämlicher Stelle gemessen)	2·6
$\text{Gaumenindex} = \frac{\text{Höhe}}{\text{Breite}} \times 100$	**74·3**
Länge des harten Gaumens	5·8
Obergesichtshöhe vom Alveolarrand bis zur Nasenwurzel . .	6·5
Jochbogenbreite	13·2

Digitized by Google
Original from UNIVERSITY OF CALIFORNIA
Generated on 2019-10-24 09:20 GMT / http://hdl.handle.net/2027/uc1.b3252757
Public Domain in the United States, Google-digitized / http://www.hathitrust.org/access_use#pd-us-google

$$\text{Obergesichtsindex} = \frac{\text{Höhe}}{\text{Breite}} \times 100 \ldots \ldots \ldots \ldots 49{\cdot}2$$

Größte Breite des knöchernen Naseneinganges . . . . . 2·6

Nasenhöhe . . . . . 4·6

$$\text{Nasenindex} = \frac{\text{Breite}}{\text{Höhe}} \times 100 \ldots \ldots \ldots \ldots 56{\cdot}5$$

Die Maße des Gaumens wurden nach einem Gipsabguß gemessen, die übrigen Maße mit einem Tasterzirkel.

Ohrenbefund: Links: Zerstörung des vorderen unteren und hinteren unteren Trommelfellquadranten, freiliegende Paukenschleimhaut, stark granulierend und rahmigen dicken Eiter sezernierend. Perforation der Shrapnelschen Membran und Eiterung aus dem Attik.

Rechts: Tubenmittelohrkatarrh.

Die Sprache hat deutlich nasalen Beiklang.

Operation unter Cocainanästhesie: Es wurden beiderseits die verschließenden Platten mit einem Meißel durchgestoßen, die Knochensplitter und Schleimhautfetzen mit einer Hartmannschen Zange entfernt. Tamponade mit Jodoformgaze durch 8 Wochen, da die Öffnungen die Tendenz zur Verkleinerung zeigten. Auffallend ist, daß Pat. gleich nach der Operation gut zu riechen angab. Wir gaben ihr verschiedene Stoffe zur Prüfung des Geruchssinnes und sie bezeichnete treffend einige Stoffe als angenehm, andere als unangenehm riechend.

Fall 2.

Cäcilie P., 12 Jahre alt, kann seit Geburt nicht durch die Nase atmen. Die Mutter gibt an, daß die Ernährung des Kindes große Schwierigkeit bot, es konnte nicht saugen, mußte die Milch mit dem Löffel erhalten. Sie beklagt sich weniger über den Luftmangel als darüber, daß sie von ihren Schulkolleginnen ausgelacht wird, da sie sich nicht schneuzen kann.

Status praesens: Kräftiges, normal entwickeltes, sehr unintelligentes Mädchen. Adenoider Habitus. Es besteht ausgesprochene Mundatmung. Keine Anzeichen von Rachitis. Innere Organe normal.

Ekzem des Naseneinganges beiderseits.

Rhinoscopia anterior: Leichte Deviation des Septums nach links. Die Muschelschleimhäute mäßig hypertrophiert. Die unteren Muscheln schmal, im knöchernen Anteil eher atrophisch. Beide Nasenlöcher angefüllt mit zähen, glasigen, grauweißen Schleimmassen. Nach Wegwischen derselben und Cocainisierung der Muscheln sieht man die Nasenhöhle nach hinten beiderseits vollständig abgeschlossen durch ein Diaphragma, das sich bei Sondenberührung als knöchern erweist. Vollständige Luftundurchgängigkeit.

Rhinoscopia posterior: Große adenoide Vegetationen, die die Choanen vollständig verdecken. Nach Entfernung derselben sieht man beide Choanen durch weißliche, von einigen Gefäßen durchzogene Membranen verschlossen. Die Septumkante springt in der Mitte deutlich vor. Im oberen Anteil der Membranen, symmetrisch beiderseits, ein kleines Grübchen zu sehen, im postrhinoskopischen Bild erscheinen die Verschlußplatten leicht konkav. Bei der Digitaluntersuchung erweisen sie sich als flache Gruben, die lateral sanfter abflachen als medial.

Digitized by Google
Original from UNIVERSITY OF CALIFORNIA
Generated on 2019-10-24 09:20 GMT / http://hdl.handle.net/2027/uc1.b3252757
Public Domain in the United States, Google-digitized / http://www.hathitrust.org/access_use#pd-us-google

Die Durchleuchtung zeigt, daß die Membranen in ihrem lateralen Anteil weniger durchleuchtet sind als in ihrem medialen.

Der weiche und harte Gaumen vollständig symmetrisch. Der Gaumen hoch und schmal, zeigt Andeutung von Spitzbogenform, der Zahnbogen normal gebildet. Keine Zahnanomalien.

Maße:

Transversale Distanz zwischen den 2. Prämolaren	4·1
Gaumenhöhe (an derselben Stelle)	2·4
Gaumenindex	58·5
Jochbogenbreite	13·1
Obergesichtshöhe	6·6
Obergesichtsindex	50·4
Nasenhöhe	4·6
Nasenbreite	2·3
Nasenindex	50·0

Es bestand vollständige Anosmie. Gehörorgan normal. Sprache nasal.

Operation in Chloroformnarkose nach sorgfältiger Cocainisierung und Adrenalisierung der Nase. Mit dem Meißel wurden beiderseits die verschließenden Platten nach Einführung des Fingers in den Nasenrachenraum durchgeschlagen. Dabei erwies sich der Knochen in der Nähe des Septums als sehr dünn, lateralwärts nahm er an Dicke zu. Die Öffnungen wurden mit der Hajekschen Keilbeinstanze erweitert. Tamponade mit dicken Jodoformdochten, die 6 Tage liegen blieben. Hierauf Einführung von dicken Drainröhren, die durch einen Monat getragen wurden. Dann mußte Pat. auf ihren eigenen Wunsch entlassen werden. Die Öffnungen sehr weit. Pat. schläft mit geschlossenem Mund. Schärfere Gerüche werden prompt aufgenommen, feinere Unterschiede werden nicht wahrgenommen, wohl infolge der geringen Intelligenz der Pat.

Ob, da die Nachbehandlung nur kurz war, die Choanen sich nicht wiederum verengerten, bleibt zweifelhaft. Wir hörten von der Pat. nichts mehr.

Fall 3.

Marie F., 11 Jahre, Schulkind. Die Mutter bringt das Kind auf die Klinik mit der Angabe, daß es seit der Geburt an Verstopfung der rechten Nasenhälfte leide, auch fließe aus dieser Seite immer Schleim. Stets bestand Mundatmung.

Status praesens: Pat. dem Alter entsprechend entwickelt. Knochenbau zart. Keine Anzeichen von Rachitis. Der Gesichtsausdruck nicht wie bei adenoiden Vegetationen. Innere Organe normal. Keine Gesichtsasymmetrie. Es besteht Mundatmung.

Bei der Rhinoscopia anterior sieht man die rechte Seite vollkommen mit grauweißen Schleimmassen ausgefüllt; nach Entfernung derselben sieht man die mit leicht hypertrophischer Schleimhaut bekleideten Nasenmuscheln. Der Durchblick durch die Nase nicht möglich. Links Hypertrophie der unteren Muschel. Die linke Nasenhälfte erweist sich für Luft in mäßigem Grade durchgängig, links vollkommen undurchgängig.

Bei der Rhinoscopia posterior sieht man links das normale Choanenbild, rechts ist die Choane durch eine mit blasser Schleimhaut bedeckte Membran vollkommen verschlossen. Im oberen Teile dieser Membran sieht man eine nischen-

Digitized by Google
Original from UNIVERSITY OF CALIFORNIA
Generated on 2019-10-24 09:20 GMT / http://hdl.handle.net/2027/uc1.b3252757
Public Domain in the United States, Google-digitized / http://www.hathitrust.org/access_use#pd-us-google

förmige Vertiefung, von der man nach unten ein feines Gefäßchen ziehen sieht. Das Septum scheint sich von der Membran nicht abzuheben, es macht den Eindruck, als ob der hintere Septumrand unmittelbar in die Membran übergeht. Die Digitaluntersuchung sowie ein Choanalabdruck zeigen jedoch, daß die Membran nicht eben, sondern nach vorn konvex ist. Die Sondenuntersuchung ergibt, daß der Verschluß der Choane ein knöcherner ist. Bei der Durchleuchtung zeigt sich der laterale Anteil etwas weniger durchleuchtet.

Der Tubenwulst und das Tubenostium beiderseits normal.

Die Otoskopie ergab das Bestehen einer beiderseitigen chronischen Mittelohreiterung.

Geruch rechts fehlend, links normal.

Der weiche Gaumen zeigt keine Asymmetrie. Der harte Gaumen ist hoch, und zwar steht die rechte Seite höher als die linke. Der Alveolarbogen U-förmig.

Die Maße (nach Siebenmanns Vorgang) sind folgende:

Gaumenhöhe	1·8
Gaumenbreite	3·5
Gaumenindex	**51·4**
Obergesichtshöhe	5·7
Jochbogenbreite	11·8
Obergesichtsindex	**48·3**
Nasenhöhe	3·7
Nasenbreite	1·9
Nasenindex	**51·4**

Unter Cocainanästhesie wurde die Membran durchgemeißelt, die Knochensplitter entfernt. Tamponade mit Jodoformgaze. Wegen einer akuten Exacerbation der Otitis media, die nach einigen Tagen entstand, mußte die Nachbehandlung jedoch unterbrochen werden. Nach Ablauf derselben fortgesetzte Tamponade mit Jodoformgaze, da die Öffnung eine starke Tendenz zur Verkleinerung zeigte. Pat. blieb dann aus der Behandlung aus, über ihr weiteres Schicksal konnte nichts mehr eruiert werden.

Fall 4.

Berta B., 36 Jahre alt, Wirtschafterin, gibt an, daß sie seit Geburt an totaler Verstopfung der rechten Nase leide. Nebst dem Luftmangel — sie muß immer mit offenem Munde schlafen — belästigt sie noch der starke Schleimausfluß aus der rechten Nase. In ihrer Familie kein ähnliches Leiden. 3 Kinder der Pat. sind gesund.

Status praesens: Gut ernährte Pat. von kräftigem Knochenbau. Innere Organe normal. Gesichtsausdruck zeigt adenoiden Habitus. Sprache nicht nasal. Ekzem des rechten Naseneinganges.

Rhinoscopia anterior: Die rechte Nasenhälfte von grauen Schleimmassen ausgefüllt. Nach Wegwischen des Schleimes sieht man die Nasenhöhle rechts sehr weit, die untere Muschel klein, zeigt die Schleimhaut hypertrophisch, das Septum steht gerade. Links normale Verhältnisse. Bei der Prüfung auf Luftdurchgängigkeit erweist sich die rechte Nase als gänzlich undurchgängig. Nach Cocainisierung der unteren Muscheln sieht man durch die linke Nase die Bewegungen des Gaumensegels, rechts ist die Nase nach hinten durch eine von normaler Schleimhaut bedeckte Membran

Generated on 2019-10-24 09:21 GMT / http://hdl.handle.net/2027/uc1.b3252757
Public Domain in the United States, Google-digitized / http://www.hathitrust.org/access_use#pd-us-google
Digitized by Google
Original from UNIVERSITY OF CALIFORNIA

verschlossen, die sich bei Sondenberührung als knochenhart erweist. Die rechte Nasenhälfte wird nach hinten zu enger, dadurch, daß die laterale Wand im hinteren Anteil mehr gegen das Septum rückt.

Bei der Rhinoscopia posterior sieht man links das normale Choanenbild, rechts ist die Choane verschlossen durch eine blaßrosa Membran, die muldenförmig vertieft erscheint und im oberen Drittel eine kleine Delle zeigt; das Septum hebt sich durch die Einsenkung als flache Kante von der Membran ab. Die Tube und ihre Öffnung normal. Bei der Durchleuchtung sieht man, daß die Membran in ihrem lateralen Anteil stärker ist. Der weiche Gaumen symmetrisch. Der Alveolarbogen ist U-förmig, der harte Gaumen wird dem Anscheine nach als mittelhoch geschätzt, doch fällt eine Asymmetrie auf. Die rechte Seite ist deutlich höher als die linke.

Die Zähne des Oberkiefers sind defekt, Pat. trägt eine Prothese, an der die Höhendifferenz der beiden Gaumenhälften deutlich zu sehen ist. Pat. gibt an, daß die Eckzähne innerhalb der Zahnreihe standen und deshalb vor mehreren Jahren extrahiert wurden.

Maße:

Transversale Distanz zwischen den Prämolaren	3·6
Gaumenhöhe	2·3
Gaumenindex	**63·9**
Obergesichtshöhe	5·9
Jochbogenbreite	14·2
Obergesichtsindex	**41·5**
Nasenhöhe	4·3
Nasenbreite	2·4
Nasenindex	**55·8**

Geruch rechts vollkommen fehlend, links normal.

Ohrenbefund normal.

Pat. konnte sich zu einem operativen Eingriff derzeit nicht entschließen und wurde daher ungeheilt entlassen.

Fall 5.

Emilie K., 27 Jahre, Näherin. Anamnestisch läßt sich erheben, daß Pat. seit ihrer Kindheit an Verstopfung der rechten Nasenseite leidet. Links hat sie jetzt gut Luft. Ferner gibt sie an, daß aus der rechten Nasenseite stets reichliche Mengen von grauem glasigen Schleim ausgeflossen seien. In ihrer Familie bestand keine ähnliche Erkrankung. In ihrem 4. Jahre soll sie an Drüsenschwellungen in beiden Ellbogengelenken gelitten haben; sie wurde damals operiert und war später einige Zeit wegen Skrofulose in Hall. Hauptsächlich wegen des reichlichen Schleimausflusses, sie leidet deshalb an unausgesetzt bestehendem Ekzem des Naseneinganges, sucht sie unsere Klinik auf.

Status praesens: Kleine, gut genährte Pat. Innere Organe normal. Es besteht eine Ankylose des linken Ellbogengelenkes. Auch das rechte Kniegelenk zeigt eine Einschränkung der Beweglichkeit.

Rhinoscopia anterior: Ekzem des Naseneinganges hauptsächlich rechts. Die Nasenschleimhaut graurötlich, leicht hypertrophisch. In der rechten Nasenhöhle

Digitized by Google
Original from UNIVERSITY OF CALIFORNIA
Generated on 2019-10-24 09:21 GMT / http://hdl.handle.net/2027/uc1.b3252757
Public Domain in the United States, Google-digitized / http://www.hathitrust.org/access_use#pd-us-google

reichliche, graue, glasige Schleimmassen. Nach Entfernung derselben sieht man die Muscheln, die leicht hypertrophisch sind. Leichte Deviation des Septums nach links. Nach hinten zu ist die Nasenhöhle durch eine mit grauweißer Schleimhaut überzogene Membran verschlossen, die sich bei der Sondenuntersuchung als knöchern erweist. Vollständige Undurchgängigkeit der rechten Nasenseite für Luft. Links vollständig normaler Befund. Gute Durchgängigkeit für Luft.

Rhinoscopia posterior: Die Schleimhaut des Nasenrachenraumes trocken, stellenweise mit grünen Borken belegt.

Choanalbefund links normal.

Die rechte Choane durch eine grauweiße Membran verschlossen. Das Septum hebt sich als Kante deutlich von der Membran ab. Die Membran ist muldenförmig vertieft. In ihrem oberen Anteil zeigt sich eine etwa 2 *mm* im Durchmesser große Vertiefung, die den Eindruck einer Kommunikationsöffnung mit der Nase macht.

Die Tubenwülste beiderseits normal.

Die otoskopische Untersuchung ergibt in beiden Ohren Residuen nach abgelaufener chronischer Mittelohreiterung. Links Destruktion des Trommelfells bis auf eine schmale sichelförmige Leiste, rechts ist das Trommelfell gleichfalls bis auf einen kleinen Saum zerstört und durch eine frei bewegliche Narbe ersetzt.

Geruch links normal, rechts fehlend.

Der weiche Gaumen symmetrisch. Der harte Gaumen wird als mittelhoch geschätzt, die rechte Seite steht höher als die linke. Der Alveolarbogen U-förmig. Zähne defekt.

Maße:

Gaumenhöhe	1·9
Gaumenbreite	3·8
Gaumenindex	**50·0**
Obergesichtshöhe	5·7
Jochbogenbreite	12·6
Obergesichtsindex	**45·2**
Nasenhöhe	4·2
Nasenbreite	2·9
Nasenindex	**69·0**

Operation: Unter Cocainanästhesie wird die Membran durchgemeißelt, die Splitter und Schleimhautfetzen mit einer Knochenzange entfernt. Tamponade mit Jodoformgaze. Dilatation durch Jodoformgaze und Drainrohre durch 10 Wochen, wonach sich keine Verkleinerung der Öffnungen mehr zeigte.

Fall 6.

Barbara L., 25 Jahre. Seit Geburt Verstopfung der rechten Nase, seit einigen Jahren auch links zeitweilig keine Luft. Stets Schnupfen mit sehr viel Sekret. Der Schleim rinnt besonders aus der rechten Nase und verursacht Rötung und Schwellung des Naseneinganges mit Rauheit der Oberlippenhaut. Dies führt Pat. hauptsächlich an die Klinik.

Status praesens: Kräftige, gut genährte Pat. von wenig intelligentem Aussehen. Das Gesicht zeigt den bekannten adenoiden Habitus. Ekzem und leichte Schwellung des Naseneinganges und der Haut der Oberlippe.

Generated on 2019-10-24 09:20 GMT / http://hdl.handle.net/2027/uc1.b3252757
Public Domain in the United States, Google-digitized / http://www.hathitrust.org/access_use#pd-us-google
Digitized by Google
Original from UNIVERSITY OF CALIFORNIA

Rhinoscopia anterior: Papilläre Hypertrophie der unteren Muschel, insbesondere des vorderen Endes. Deviation des knorpeligen Septums nach rechts. In der rechten Nase zähe, grauweiße Schleimmassen. Ein tieferer Einblick rechts durch die Deviation unmöglich gemacht. Links zeigt die untere Muschel eine glatte Hypertrophie, die nach Cocainisierung vollständig sich kontrahiert. Beim Durchblick durch die Nase Velumbewegung sichtbar.

Rhinoscopia posterior: Nasenrachenraum auffallend weit, die rechte Choane durch eine blaßrote, von normaler Schleimhaut bekleidete Membran verschlossen. Im oberen Drittel derselben ein etwa hirsekorngroßes Grübchen. Linke Choane normal, kleine adenoide Vegetationen. Es bestehen keine Größendifferenzen zwischen den Choanalumrandungen. Harter Gaumen auffallend hoch, jedoch nicht spitzbogenförmig, asymmetrisch, rechts deutlich höher als links.

Maße:

Transversale Distanz zwischen den Prämolaren	3·4
Gaumenhöhe (an derselben Stelle gemessen)	2·1
Gaumenindex	61·8
Obergesicht zeigt chamaeprosopen Typus.	
Obergesichtshöhe	6·6
Jochbogenbreite	13·3
Obergesichtsindex	49·6
Größte Breite des knöchernen Naseneinganges	2·7
Nasenhöhe	5·1
Nasenindex	52·9

Ohrenbefund normal.

Sprache ohne nasalen Beiklang.

Rechts besteht Anosmie, links normales Geruchsvermögen. Geschmacksempfindung intakt.

Therapie: Zunächst wurden beiderseits die Hypertrophien der unteren Muscheln mit Schlinge und Schere entfernt. Einige Tage darauf wurde mittelst Meißels unter Chloroformnarkose das Diaphragma durchgestemmt, das Loch mit der Hajekschen Keilbeinstanze erweitert. Das Diaphragma erwies sich als dünne Knochenplatte. Tamponade mit Jodoformgaze bis in den Nasenrachenraum.

Wegen Ansteigen der Temperatur wurde der Tampon am nächsten Tage entfernt. Es entwickelte sich ein Erysipel. Pat. wurde deshalb auf die dermatologische Klinik transferiert.

Nach ihrer Rücktransferierung zeigte sich die rechte Nasenhöhle infolge der ausgiebigen Conchotomie sehr weit, für Luft gut durchgängig. Man sieht in der die Nasenhöhle nach hinten abschließenden Membran ein etwa kleinfingerdickes, von scharfen Knochenrändern umgebenes Loch, dahinter sieht man die Bewegungen des Gaumensegels. Bei der Rhinoscopia posterior sieht man, daß die Öffnung bis gegen das Septum reicht, lateral ist offenbar wegen der größeren Dicke der Membran mehr vom Knochen stehen geblieben. Es wurde mit der Stanze die Öffnung noch etwas erweitert und nach einigen Tagen, während welchen Pat. einen Jodoformgazetampon trug. Pat. auf eigenes Ansuchen entlassen.

Digitized by Google
Original from UNIVERSITY OF CALIFORNIA
Generated on 2019-10-24 09:21 GMT / http://hdl.handle.net/2027/uc1.b3252757
Public Domain in the United States, Google-digitized / http://www.hathitrust.org/access_use#pd-us-google

Nach einigen Monaten suchte Pat. die Klinik wieder auf. Die Öffnung hatte sich ganz wesentlich verkleinert. Durch systematische Dilatation mit Jodoformgazetampons und Hartgummituben gelang es, die Öffnung auf das ursprüngliche Maß zu erweitern.

Ich sah Pat. jetzt ein Jahr, nachdem sie die Klinik verlassen hatte, wieder, die Öffnung hat sich nicht mehr verkleinert. Das Ekzem des Naseneinganges ist verschwunden. Es besteht genügende Luftdurchgängigkeit der Nase. Deutliche Geruchsempfindung rechts.

Fall 7.

Franz R., 17 Jahre, stand wegen Spondylitis cervicalis an der II. chirurgischen Klinik in Behandlung. Da er angab, seit Geburt keine Luft durch die linke Nase zu haben, wurde unsere Klinik behufs rhinoskopischer Untersuchung verständigt. Der schwächliche, für sein Alter entschieden unterentwickelte Pat. zeigte bei der Rhinoscopia anterior folgenden Befund:

Rechts leichte Hypertrophie der unteren Muschel. Gute Luftdurchgängigkeit. Links ist die Rhinoskopie erst nach der Entfernung der die Nase vollständig ausfüllenden charakteristischen glasigen grauweißen Schleimmassen möglich. Die untere Muschel auffallend klein, zeigt papilläre Hypertrophien mäßigen Grades. Die Nase nach hinten vollständig verschlossen durch ein bei Sondenberührung sich hart anfühlendes Diaphragma. Keine Verengerung der Nasenhöhle nach hinten zu zu sehen.

Die Rhinoscopia posterior war erschwert, da Pat. wegen einer Gipskrawatte, die er trug, den Mund nur wenig öffnen konnte. Trotzdem gelang es zu sehen, daß die linke Choane durch eine weißrötliche Membran vollständig verschlossen war, das Septum hob sich deutlich ab, rechte Choane normal. Eine genauere Untersuchung, insbesondere eine digitale Exploration sowie eine Durchleuchtung konnte, da der Pat. dabei heftige Schmerzen hatte, nicht ausgeführt werden. Doch konnten wir bei der oberflächlichen Untersuchung das uns vertraute, stets gleichartige Bild der typischen Atresie erkennen.

Die Gaumen auffallend hoch, die linke Seite deutlich höher stehend, das Gesicht dem Anschein nach chamaeprosop.

Maße:

Von der Messung des Gaumens mußte mit Rücksicht auf den Umstand, daß Pat. den Mund nicht öffnen konnte, abgesehen werden. Er war aber sicher über Mittelhöhe.

Jochbogenbreite	13·6
Obergesichtshöhe	6·6
Obergesichtsindex	48·5
Nasenhöhe	4·8
Nasenbreite	2·8
Nasenindex	58·3

Es bestand linkseitige Anosmie. Gehörorgan wurde nicht untersucht. Von einer Operation wurde natürlich mit Rücksicht auf den Zustand des Patienten Abstand genommen.

Digitized by Google
Original from UNIVERSITY OF CALIFORNIA
Generated on 2019-10-24 09:20 GMT / http://hdl.handle.net/2027/uc1.b3252757
Public Domain in the United States, Google-digitized / http://www.hathitrust.org/access_use#pd-us-google

Fall 8.

Paula E, 20jähriges Mädchen, sah ich erst nach der Operation, die neun Jahre vorher von Prof. Harmer ausgeführt worden war, der sie in der laryngologischen Gesellschaft am 4. März 1908 als Beispiel eines Falles von geheilter Choanalatresie vorstellte und mir den Fall zur Nachuntersuchung überließ. Es hatte sich um einen ganz typischen Fall, den meinen ganz ähnlichen, gehandelt. Vollständige Luftundurchgängigkeit der linken Nase. Dieselbe ausgefüllt mit Polypen, außerdem eine breite Crista septi. Nach Resektion derselben und Entfernung der Polypen konnte man einen kompletten knöchernen Verschluß konstatieren.

Die Membran wurde zunächst mit einer scharfen Sonde an der dünnsten Stelle perforiert, die dadurch entstandene Öffnung durch Drainrohre erweitert. Pat. blieb dann aus der Behandlung aus. Als sie nach einem Jahr wiederkam, war die künstlich geschaffene Öffnung nicht mehr zu sehen.

Abermals Perforation der Membran. Erweiterung der Öffnung mit Drainrohren (bis Nr. 9), hierauf Abmeißelung der knöchernen Ränder und weitere Dilatationsbehandlung mit Jodoformgazetampons durch 5 Monate. Seither hat sich die Öffnung nicht mehr verengert.

Man sieht jetzt die linke Choanalöffnung enger als die rechte durch einen etwas vor der Choanalebene liegenden lateralen breiteren Knochenwall. Nase für Luft gut durchgängig.

Der Gaumen hoch, nicht spitzbogenförmig, links entschieden höher als rechts.

Gaumenhöhe	1·9
Gaumenbreite	3·2
Gaumenindex	59·4
Obergesichtshöhe	7·3
Jochbogenbreite	14·2
Obergesichtsindex	51·4
Nasenbreite	2·9
Nasenhöhe	5·6
Nasenindex	51·8

Fall 9.

Antonia Sa., 28 Jahre alt, Dienstmädchen, sucht unsere Klinik wegen einer seit mehreren Jahren bestehenden Ozaena auf. Bei der Untersuchung fand sich folgender Befund:

Status praesens: Zart gebautes Mädchen in gutem Ernährungszustand. Innere Organe normal.

Rhinoscopia anterior. Beiderseits Atrophie der unteren Nasenmuscheln, nur das hintere Ende der unteren Muschel rechts zeigt eine papilläre Hypertrophie. Reichliche Krusten, die, wenn auch nicht sehr stark, den typischen Ozaenageruch geben. Die Durchsicht durch die Nase ist beiderseits möglich, man sieht die Bewegungen des Gaumensegels. Rechts sieht man hinten die Nase durch eine bis zum oberen Rand der unteren Muschel reichende mit einem konkaven Rand sich begrenzende Scheidewand verschlossen. Bei der Sondenuntersuchung erweist sich die mit normaler Schleimhaut bedeckte Membran als knöchern.

Digitized by Google
Original from UNIVERSITY OF CALIFORNIA
Generated on 2019-10-24 09:20 GMT / http://hdl.handle.net/2027/uc1.b3252757
Public Domain in the United States, Google-digitized / http://www.hathitrust.org/access_use#pd-us-google

Bei der Rhinoscopia posterior (s. Fig. 2) sieht man im Nasenrachenraum auch starke Krustenbildung. Nach Entfernung der Krusten sieht man die linke Choane normal, die rechte Choane bis zur Höhe der unteren Muschel durch eine Membran verschlossen, die in ihrem oberen Anteil eine 2 *mm* im Durchmesser fassende Öffnung zeigt. Das Septum hebt sich deutlich als Kante von der Membran ab. Die Membran begrenzt sich nach unten mit einem konkaven Rand, an der lateralen Seite reicht sie bis zum Nasenboden. Die Palpation ergibt, daß die Membran muldenförmig ist.

Fig. 2.

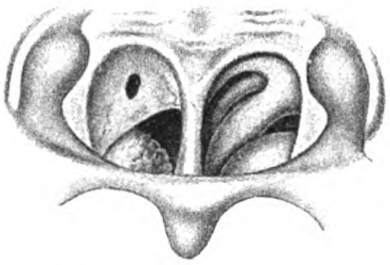

Die Tuben und ihre Öffnungen normal. Eine Verwachsung der Membran mit der mittleren Muschel besteht nicht.

Beide Nasenhälften für Luft gut durchgängig. Das Gesicht, der harte und weiche Gaumen vollkommen symmetrisch. Der Alveolarbogen U-förmig. Zähne defekt.

Die Messungen ergaben:

Transversale Distanz zwischen den 1. Molaren (die Prämolaren fehlen)	4·5
Gaumenhöhe	2·0
Gaumenindex	**44·4**
Obergesichtshöhe	6·7
Jochbogenbreite	13·1
Obergesichtsindex	**51·1**
Nasenhöhe	6·1
Nasenbreite	2·9
Nasenindex	**47·5**

Da durch die Membran keinerlei Beschwerden verursacht wurden, wurde von einem operativen Eingriff Abstand genommen. Es bestand stets freie Nasenatmung. Auch als Kind keinerlei Beschwerden von seite der Nase.

In allen unseren Fällen handelt es sich zweifellos um das typische Bild der kongenitalen knöchernen Choanalatresie, wie es zuerst von Zaufal und Schroetter beschrieben wurde. Die kongenitale Anlage der Membranen in unseren Fällen ist wohl nicht in Zweifel zu ziehen, es fanden sich weder nach dem Befunde noch anamnestisch Anzeichen für die Annahme einer postfoetalen entzündlichen Entstehung der Verschlüsse, wie sie bei Lues, Lupus und Sklerom nicht so selten vorkommt.

In 2 Fällen war die Atresie doppelseitig, in 7 Fällen saß der Verschluß einseitig, und zwar war die rechte Seite 5mal, die linke 2mal betroffen. Fall 9 zeigte einen inkompletten knöchernen Verschluß, doch dürfte dieser Fall zu derselben Kategorie zu rechnen sein wie unsere kompletten Verschlüsse, dafür spricht das Aussehen der verschließenden Membran, die nach Lage und Beschaffenheit den bei den anderen Pat. beobachteten Verschlußplatten vollkommen gleicht. Inkom-

Generated on 2019-10-24 09:20 GMT / http://hdl.handle.net/2027/uc1.b3252757
Public Domain in the United States, Google-digitized / http://www.hathitrust.org/access_use#pd-us-google
Digitized by Google
Original from UNIVERSITY OF CALIFORNIA

plette typische Choanalverschlüsse, als solche möchten wir diesen Fall bezeichnen, scheinen, der Literatur nach zu schließen, bedeutend seltener zu sein. In Haags Tabelle findet sich nur ein Fall (Beausoleil), bei dem links eine inkomplette Atresie gefunden wurde, während rechts das typische Bild des kompletten Verschlusses sich zeigte. In der neueren Literatur findet sich kein weiterer Fall, die Seltenheit dieser Beobachtung erklärt sich aber wohl aus dem Umstand, daß eine inkomplette Atresie wohl stets nur als Nebenbefund wird erhoben werden können, da solche Pat. keinerlei Beschwerden empfinden werden, die sie zum Arzte führen. Auch bei unseren Pat. war der Befund ein zufälliger. Hingegen kommen Fälle vor (Haag), bei denen das Diaphragma nur zum Teil knöchern im unteren Teil membranös gebildet ist. Vielleicht läßt sich unser Fall mit diesen in Parallele stellen.

Cohn fand keinen wesentlichen Häufigkeitsunterschied zwischen ein- und doppelseitigen Verschlüssen, bei Haags Fällen fand er doppelseitige Atresie in 44·8%, einseitige in 55·2%, seine Zusammenstellung zeigt 54·5% für doppelseitige Atresie, 45·5% für einseitige Atresie. Unter meinen Fällen finden sich 6 doppelseitige, 24 einseitige, also 20% zu 80%, somit ein entschiedenes Überwiegen der einseitigen Fälle.

Auffallend ist das Überwiegen des weiblichen Geschlechts bei unseren Kranken, da sich unter den 9 Pat. nur ein Mann findet. Aus der Literatur läßt sich jedoch eine besondere Disposition des weiblichen Geschlechtes für diese Bildungsanomalie nicht nachweisen; es dürfte dies daher ein zufälliges Zusammentreffen sein, um so mehr, da nicht einzusehen ist, warum sich beim weiblichen Geschlecht diese Bildungsanomalie häufiger finden sollte.

Die verschließende Membran war in allen unseren Fällen rein knöchern, in der oberen Hälfte derselben fand sich stets ein kleines Grübchen, das im 1. Fall das Aussehen eines kurzen Kanälchens bot, in Fall 9 fand sich eine direkte Öffnung, durch die man von der Nase mit einer Sonde in den Nasenrachenraum gelangen konnte. In den übrigen Fällen war eine Kommunikationsöffnung mit der Nase nicht nachzuweisen. Das Vorkommen dieser Grübchen wurde schon von verschiedenen Autoren beschrieben und abgebildet, es scheint also für diese Fälle charakteristisch zu sein. Der Vomerrand hob sich als vorspringende Kante deutlich ab, auch im Fall 3, bei dem das Diaphragma anscheinend in der Choanalebene lag, konnte durch die Palpation und durch den Choanalabdruck die Insertion der Membran vor dem Choanalrahmen festgestellt werden. Zur Feststellung der Form der verschließenden Platte wurden in einigen Fällen nach der von Hopmann empfohlenen Methode Choanalabdrücke Stentscher Masse und nachträglichem Gipsabguß angefertigt. Man erkennt an diesen, wie übrigens auch bei der Palpation mit dem Finger, daß die Platten leicht konkav sind, und zwar liegt der tiefste Punkt der Konkavität nicht in der Mitte der Choanalöffnung, sondern mehr gegen das Septum, so

Digitized by Google
Original from UNIVERSITY OF CALIFORNIA
Generated on 2019-10-24 09:20 GMT / http://hdl.handle.net/2027/uc1.b3252757
Public Domain in the United States, Google-digitized / http://www.hathitrust.org/access_use#pd-us-google

	Alter, Geschlecht	Seite und Art der Stenose	Diaphragma	Gaumen	Gesichtsform, Geruch, Gehör	Operation
1. Kutvirt, Wr. med. Wochenschrift, 1902, Nr. 43	6jähr. Mädchen	doppelseitig, knöchern	—	—	—	—
2. Sessous, D. med. Wochenschrift, 1904, Nr. 19	—	doppelseitig, knöchern	—	hoher, spitzbogenförmiger Gaumen	—	—
3. Levy, Berl. laryngol. Ges., 13./III. 1903	—	rechte Choane	—	hoher Gaumen	Hypoplasie, rechts Leptoprosopie	—
4. Mackenty, Zentralbl. f. Laryng., 1904, pag. 124	—	linke Choane knöchern	—	—	rechts Deviation des knöchernen und knorpeligen Septums	—
5. Bentzen, Zentralbl. f. Laryng., 1904, pag. 124	30jähr. Mädchen	doppelseitig, knöchern	Choane natürlich gestaltet, unmittelbar vor ihrem Frontalplan durch eine weißgelbe knochenähnliche Membran verschlossen. Im obersten Teil derselben beiderseits eine sondenfeine Öffnung resp. Vertiefung	Gaumen symmetrisch, sehr hoch, Index 96·6	Gesicht symmetrisch, Anosmie	Galvanokaustik

Generated on 2019-10-24 09:20 GMT / http://hdl.handle.net/2027/uc1.b3252757
Public Domain in the United States, Google-digitized / http://www.hathitrust.org/access_use#pd-us-google
Digitized by Google
Original from UNIVERSITY OF CALIFORNIA

Generated on 2019-10-24 09:20 GMT / http://hdl.handle.net/2027/uc1.b3252757
Public Domain in the United States, Google-digitized / http://www.hathitrust.org/access_use#pd-us-google

6. Hochheim, Dissert. Greifswald 1903	Mann	doppelseitig, knöchern	Septumkante vorspringend, feste, die Choanen total verschließende Wand, an der Grenze des oberen und mittleren Drittels seichte, dellenförmige Einsenkungen	Gaumen sehr hoch, Index 83·33	Leptoprosopie, Platyrhinie, Anosmie	Kornzange, Conchotom, wiederholte Operationen, Geruch wenig gebessert
7. Scheier, Berl. laryngol. Ges., 13./XI. 1903	Frau	rechts, knöchern	—	Gaumen nicht spitzbogig	Hypoplasie der rechten Gesichts- und Körperhälfte	—
8. Anton, Prag. med. Wochenschrift, 1905, Nr. 45	53jähr. Frau	links, knöchern	sehnig-weiße Platte mit Gefäßramifikation und einer mittleren Delle	hoher, spitzer Gaumen	—	—
9. 10. Birkett, Zentralbl. f. Laryngologie	8jähr. Mädchen, 23jähr. Mädchen	rechts, knöchern	—	—	Geruchs- und Gehörsempfindung herabgesetzt	elektrischer Drillbohrer, Heilung
11. Wagget, Zentralbl. f. Laryng., 1907, pag. 78	17jähr. Mann	rechts, knöchern	—	Gaumen völlig wohlgebildet	Gesicht symmetrisch	—
12. St. Clair-Thomson, Zentralbl. f. Laryng., 1907, pag. 78	—	einseitig	Diaphragma halb knöchern, halb membranös	Gaumen regelmäßig	Gesicht regelmäßig	Entfernung eines Stückes des Vomers, kein Rezidiv
13. Königstein, Zentralbl. f. Laryng., 1907, pag. 86	18jähr. Mädchen	knöchern	—	—	—	Ausmeißelung

Digitized by Google
Original from UNIVERSITY OF CALIFORNIA

	Alter, Geschlecht	Seite und Art der Stenose	Diaphragma	Gaumen	Gesichtsform, Geruch, Gehör	Operation
14. Fein, Wr. klin. Wochenschrift, 1907, Nr. 4	45jähr. Frau	links, knöchern	frontal stehende, knöcherne Wand	Gaumen hoch, symmetrisch	—	—
15. 16. 17. Texier	—	knöchern	—	—	—	Meißel und Hammer
18. Brose, Zentralbl. f. Laryng., 1908, pag. 433	—	rechts, knöchern	—	—	—	Troikart, Säge, Meißel
19. 20. Balla, Zentralbl. f. Laryng., 1908, pag. 433	25jähr. Frau, 45jähr. Frau	—	—	—	—	—
21. Uffenorde, Zeitschr. f. Laryng., Bd. I, H. 4	11jähr. Knabe	links, knöchern	—	Gaumen gleichmäßig, normal, flach gewölbt	—	—
22. Kahler (1.)	23jähr. Mädchen	doppelseitig, knöchern	typisches, knöchernes Diaphragma (siehe Krankengeschichte)	Gaumen hoch, spitzbogenförmig, 74·3	Chamaeprosopie, Anosmie	Meißel und Hammer
23. „ (2.)	12jähr. Mädchen	doppelseitig, knöchern	„	Gaumen hoch, 58·5	Leptoprosopie, Anosmie	„

Generated on 2019-10-24 09:20 GMT / http://hdl.handle.net/2027/uc1.b3252757
Public Domain in the United States, Google-digitized / http://www.hathitrust.org/access_use#pd-us-google
Digitized by Google
Original from UNIVERSITY OF CALIFORNIA

24.	„	(3.)	11jähr. Mädchen	rechts, knöchern	„	Gaumen hoch, asymmetrisch, 51·4	Chamaeprosopie, Anosmie	„
25.	„	(4.)	36jähr. Mädchen	rechts, knöchern	„	Gaumen hoch, asymmetrisch, 63·9	Chamaeprosopie, Anosmie	—
26.	„	(5.)	27jähr. Mädchen	reehts, knöchern	„	Gaumen hoch, asymmetrisch, 50·0	Leptoprosopie, Anosmie	Meißel und Hammer
27.	„	(6.)	25jähr. Mädchen	rechts, knöchern	„	Gaumen hoch, asymmetrisch, 61·8	Chamaeprosopie, Anosmie	„
28.	„	(7.)	17jähr. Mann	links, knöchern	„	Gaumen hoch, asymmetrisch	Chamaeprosopie, Anosmie	—
29.	„	(8.)	20jähr. Mädchen	links. knöchern	„	Gaumen hoch, asymmetrisch, 59·4	Leptoprosopie	Durchstoßung mit Sonde, Dilatationsbehandlung
30.	„	(9.)	28jähr. Mädchen	rechts, knöchern, partiell	typische, knöcherne Membran, den unteren Teil der Choane freilassend	Gaumen symmetrisch, flach, 44·4	Chamaeprosopie	—

Generated on 2019-10-24 09:20 GMT / http://hdl.handle.net/2027/uc1.b3252757
Public Domain in the United States, Google-digitized / http://www.hathitrust.org/access_use#pd-us-google
Digitized by Google
Original from UNIVERSITY OF CALIFORNIA

daß der laterale Teil der an Stelle der Choane befindlichen Grube flacher abfällt als der mediale, der somit steiler zur Septumkante ansteigt.

Der hintere Rand des harten Gaumens war als freier Rand bei der Palpation stets zu fühlen, ein direktes Übergehen der Membran in die knöcherne Gaumenplatte, wie es Schwendt in seinem Falle schematisch darstellt, ist nach diesem Befund auszuschließen.

Das Septum stand stets genau median. Eine Verengerung der Nase nach hinten zu, wie sie Hopmann beschreibt, konnten wir nicht beobachten, so daß wir seine Fälle mit Schwendt zu den atypischen rechnen müssen. Nur im Fall 4 war ein leichtes Engerwerden der Nase durch Hereinrücken der lateralen Nasenwand zu konstatieren, wir konnten jedoch nicht den Eindruck gewinnen, daß der Verschluß als höchster Grad der Choanalverengerung aufgefaßt werden kann. Eine wesentliche Größendifferenz der Choanen im postrhinoskopischen Bild, speziell eine Verschmälerung, war nicht nachzuweisen.

Zur Feststellung der Dicke der Verschlußplatten leistete uns die schon von Schroetter in seinem Falle angewendete Durchleuchtungsmethode gute Dienste. Zur Durchleuchtung vom Nasenrachenraum aus verwendeten wir ein an einem galvanokaustischen Nasenrachenraum-Schlingenschnürer montiertes Glühlämpchen, zur Durchleuchtung von vorne ein Hirschmannsches Antroskop, das, um Trugschlüsse durch die durch die Muscheln bedingten Schlagschatten auszuschließen, bis an die Membran geführt wurde. Wir konnten nun speziell schön im postrhinoskopischen Bilde nachweisen, daß die Membranen in ihrem lateralen Anteil stets weniger durchleuchtet waren als im medialen. Es mußte daraus geschlossen werden, daß die Verschlußplatten lateralwärts an Stärke zunehmen, ein Befund, der durch die Operation bestätigt werden konnte. Während nach Perforierung der Membranen medialwärts die Entfernung des restierenden Knochens mit der Knochenstanze ohne Schwierigkeit gelang, fand lateralwärts wegen der Dicke des Knochens die Stanze keinen Halt, es mußte hier meist zum Meißel gegriffen werden.

Leider konnten wir keine histologische Untersuchung der entfernten Membran ausführen. Die bei der Durchmeißelung gewonnenen Stückchen waren zumeist klein, von Schleimhaut entblößt, die Schleimhautfetzen wurden erst mit der Stanze entfernt und eigneten sich wegen der Quetschung nicht zur histologischen Untersuchung. Nur Hochheim bringt einen histologischen Befund der von ihm entfernten Membran. Sie erwies sich „in ihrem Baue wohl am meisten dem harten Gaumen entsprechend. Sie besteht wie dieser aus einer zentral gelegenen Knochenplatte, die auf der einen Seite von Nasenschleimhaut, auf der anderen Seite von modifizierter Rachenschleimhaut überzogen ist; modifiziert insofern, als sich auch in dieser Schleimdrüsen finden und das Epithel ein geschichtetes Epithel und nicht Plattenepithel ist“

Generated on 2019-10-24 09:20 GMT / http://hdl.handle.net/2027/uc1.b3252757
Public Domain in the United States, Google-digitized / http://www.hathitrust.org/access_use#pd-us-google
Digitized by Google
Original from UNIVERSITY OF CALIFORNIA

Speziell bei unseren beiderseitigen Atresien war der Nasenrachenraum auffallend weit, zeigte sonst keine Anomalien. In Fall 2 und 5 fanden sich adenoide Vegetationen. Die Rhinoscopia posterior gelang in allen Fällen außerordentlich leicht, dies erklärt sich einerseits durch die abnorme Weite des Nasenrachenraums, andrerseits durch leichte Unterempfindlichkeit des Velums, die wir speziell bei Fall 1 und 2 konstatieren konnten. Paresen des Gaumensegels beobachteten wir nicht.

Als charakteristisches Symptom des Choanalverschlusses möchten wir ferner die überaus reichliche Schleimansammlung in der betroffenen Nasenseite hervorheben, ein Befund, der schon von Ronaldson beschrieben wird. Er fehlte in keinem unserer Fälle. Das Aussehen der Schleimmassen ist ganz typisch, sie sind hellgrau glasig, sehr zäh und ähneln oft den Schleimpolypen, so daß in 2 Fällen (3 und 4) zuerst die Diagnose auf Polypen gestellt wurde. Auf dieses Symptom aufmerksam geworden, konnten wir in den später beobachteten Fällen schon bei der Rhinoscopia anterior aus dem Aussehen der Schleimmassen die Wahrscheinlichkeitsdiagnose „Choanalverschluß" stellen und fanden diese dann durch die Rhinoscopia posterior bestätigt.

Sehr häufig findet sich ein Ekzem des Naseneinganges auf der verschlossenen Seite, da der reichlich sich ansammelnde Schleim nur nach vorne Abfluß findet. Dieses Symptom zeigten alle unsere Patienten.

Die Muscheln wiesen Schleimhauthypertrophien auf, meist papillärer Natur. Eine Verwachsung zwischen Muschel und Verschlußplatte konnte in jedem Falle ausgeschlossen werden. In Fall 1 waren die unteren Nasenmuscheln auffallend klein, jedenfalls durch Atrophie des Os conchale, die Schleimhaut war jedoch papillär hypertrophisch, in Fall 8 fanden sich Schleimpolypen. Alle Autoren beschrieben das Vorkommen von chronischen katarrhalischen Veränderungen der Nasenschleimhaut, es wird leicht erklärt durch die Reizwirkung der sich ansammelnden Schleimmassen. Daß es offenbar infolge der Druckwirkung der zähen Schleimpfropfen auch zur Atrophie der Muschelknochen kommen kann, sahen wir in unserem Fall 1. Besondere Weite der unteren Nasengänge durch den atrophierenden Prozeß erklärlich fand sich auch in den Fällen Schwendts, Haags u. a.

Veränderungen von Seite des Ohres sahen wir bei den meisten Patienten, meist waren es Residuen eines alten Katarrhs, in Fall 3 kam es infolge der Tamponade zur Exazerbation des chronischen Prozesses, so daß die Behandlung unterbrochen werden mußte.

Die Sprache hatte in den beiden Fällen von doppelseitigem Verschluß den typischen Klang der Rhinolalia clausa, in den einseitigen Fällen waren keine deutlichen Veränderungen wahrnehmbar.

Besondere Beachtung verdient das Verhalten des harten Gaumens, der uns in allen Fällen durch die auffallende Höhe resp. Asymmetrie bei den

Digitized by Google
Original from UNIVERSITY OF CALIFORNIA
Generated on 2019-10-24 09:20 GMT / http://hdl.handle.net/2027/uc1.b3252757
Public Domain in the United States, Google-digitized / http://www.hathitrust.org/access_use#pd-us-google

einseitigen Verschlüssen imponierte. Es sei mir gestattet, auf dieses Symptom näher einzugehen.

Bekanntlich hat die Frage über den Einfluß der habituellen Mundatmung auf die Höhe des Gaumens in der letzten Zeit eine lebhafte Kontroverse hervorgerufen. Auf das so häufige Vorkommen von abnorm hohem Gaumen bei Personen mit habitueller Mundatmung haben zuerst Robert, Wagner und Michel hingewiesen, die ein Zurückbleiben im Wachstum der Nase als nicht funktionierendes Organ annahmen und den Anprall der In- und Exspirationsluft an den harten Gaumen für die abnorme Konfiguration desselben verantwortlich machten. Bloch, dem der hohe Gaumen als konstantestes Symptom nicht nur lang bestehender, sondern auch der ehemals vorhanden gewesenen Mundatmung erscheint, hält auch den Wangendruck bei geöffnetem Mund für geeignet, die Form des Gaumens zu verändern. Körner und Waldow bearbeiteten die Frage weiter und fanden eine Differenz zwischen dem Verhalten des Gaumens bei Nasenobstruktion vor und nach dem Zahnwechsel. Der Gaumenhochstand vor dem Zahnwechsel ist bedingt durch Zurückbleiben der Nase im Wachstum, der Alveolarfortsatz ist in diesen Fällen meist ellipsenförmig. Nach dem Zahnwechsel kommt es oft zur Spitzbogenform des harten Gaumens und zur winkeligen Knickung des Alveolarbogens. Dies ist nicht nur bedingt durch Zurückbleiben der Nase im Wachstum, sondern hauptsächlich durch den Druck der Backen; andere Autoren wollen in diesen Veränderungen nur die Anzeichen einer überstandenen Rachitis erblicken.

Der lange Zeit herrschenden Ansicht über den Einfluß der Mundatmung auf die Höhe des Gaumens traten Siebenmann und seine Schüler entgegen, indem sie nachzuweisen suchten, daß der hohe Gaumen nur eine Teilerscheinung gleichzeitig bestehender Leptoprosopie sei, es bestehe stets eine Korrelation zwischen Höhe des Gaumens und Gesichtsbildung. In letzter Zeit erschienen nun mehrere Arbeiten für und wider die Körner-Waldowsche Theorie. Alkan, Bentzen und Bloch kommen nach ihren an großem Materiale vorgenommenen Untersuchungen zu der Überzeugung, daß ein Zusammenhang zwischen nasaler Obstruktion und Gaumenhöhe besteht. Alkan findet bei adenoiden Vegetationen den Gaumen stets höher als normal, Bentzen resümiert zum Schluß, daß die adenoiden Vegetationen nicht stets Hypsistaphylie hervorrufen müssen, doch werde der hohe Gaumen stets höher, als er ohne adenoide Vegetationen geworden wäre. Bloch gibt die von Siebenmann gefundene Korrelation zwischen Gaumenform und Gesichtsschädelform zu, Schmalgesichter haben durchschnittlich einen höheren Gaumenindex als Breitgesichter, der hohe Gaumen bei Mundatmung sei aber nicht durch ein Zusammentreffen mit Leptoprosopie zu erklären, da die chamaeprosopen Mundatmer einen höheren Gaumen haben als die leptoprosopen Nasenatmer. Die letzte größere Arbeit zugunsten der Siebenmannschen Theorie ver-

Digitized by Google
Original from UNIVERSITY OF CALIFORNIA
Generated on 2019-10-24 09:20 GMT / http://hdl.handle.net/2027/uc1.b3252757
Public Domain in the United States, Google-digitized / http://www.hathitrust.org/access_use#pd-us-google

öffentlichte Buser. Er fand durch genaue Messungen an 514 Erwachsenen deutlich eine Korrelation der Form des Obergesichtsskelettes, des knöchernen Naseneinganges und des Gaumens. Durch adenoide Vegetationen werde nun die schmale Respirationsspalte des leptoprosopen Obergesichts häufiger verlegt als die breitere bei Chamaeprosopen, es werde daher bei Leptoprosopen mit Adenoiden öfters Mundatmung gefunden als bei Chamaeprosopen. Der hohe Gaumen als Teilerscheinung der mit Leptorhinie verbundenen Leptoprosopie sei daher nicht die Folge, sondern die Ursache der Mundatmung. Der Grund, warum Körner, Bloch, Alkan, Bentzen u. a. bei adenoiden Vegetationen einen hohen Gaumen finden, liege in der Einseitigkeit des Materiales. Wenn nur Fälle mit Mundatmung solchen ohne Mundatmung entgegengestellt werden, komme natürlich den ersteren ein höherer Gaumenindex zu, da eben bei diesen Fällen der leptoprosope Gesichtstypus überwiegt.

Gerade die Untersuchungen Blochs kann aber dieser Vorwurf nicht treffen.

In Tabelle X seiner letzten Arbeit stellt er leptoprosope Mund- und Nasenatmer chamaeprosopen Mund- und Nasenatmern gegenüber und findet zwar den höchsten Gaumenindex mit Rücksicht auf die Korrelation bei den leptoprosopen Mundatmern, der Gaumenindex bei den chamaeprosopen Mundatmern ist jedoch höher als der bei den leptoprosopen Nasenatmern, ein Umstand, der unserer Meinung nach als kräftige Stütze der Körner-Waldowschen Theorie angesehen werden muß.

Es lag der Gedanke nahe, die kongenitale Choanalatresie als „klassisches Beispiel der behinderten Nasenatmung zur Lösung der Frage des hohen Gaumens“ heranzuziehen. Schon bei den früher veröffentlichten Fällen findet die auffallende Höhe des Gaumens Erwähnung. Haag war aber der erste, der in 3 Fällen von doppelseitigem Choanalverschluß genaue Messungen vornahm. Er fand in allen 3 Fällen einen hohen Gaumen, jedoch gepaart mit Leptoprosopie, und will daher auch diese Fälle zum Beweis der Richtigkeit der Siebenmannschen Theorie herangezogen wissen. Unter den 68 von Haag aus der Literatur zusammengestellten Fällen wurde nur 21mal die Form des harten Gaumens erwähnt. In 15 Fällen war derselbe hoch, in 6 Fällen 1mal bei doppelseitiger, 5mal bei einseitiger Atresie normal. Bloch unterzieht Haags Arbeit einer eingehenden Kritik, es können diese 3 Fälle nicht gegen den Einfluß der Mundatmung zeugen, alle drei haben einen hohen Gaumen, es sei nicht zu entscheiden, wie groß dabei der Anteil der Leptoprosopie sei und wie viel auf die beständige und absolute Insuffizienz der Nasenatmung komme. Nur die doppelseitigen Atresien können zur Lösung der Frage herangezogen werden, hier sei nur der Fall Ronaldsons mit normalem Gaumen bekannt, der eben von Haag als Beweis angeführt wurde. Gerade dieser Fall spricht aber für die Körner-Waldowsche Theorie, es konnte ja, da das Kind

Digitized by Google
Original from UNIVERSITY OF CALIFORNIA
Generated on 2019-10-24 09:20 GMT / http://hdl.handle.net/2027/uc1.b3252757
Public Domain in the United States, Google-digitized / http://www.hathitrust.org/access_use#pd-us-google

gleich nach der Geburt starb, die Mundatmung keine Veränderung des Gaumens zur Folge haben.

Cohn fand bei den von ihm zusammengestellten Fällen die Form des harten Gaumens 12mal berücksichtigt. 9mal wird der Gaumen als hoch und schmal beschrieben, in 2 Fällen als normal bei doppelseitiger Atresie, 1mal als flach bei einseitigem Verschluß.

Wir wollen untersuchen, ob diese Fälle als Beweis für die Siebenmannsche Theorie verwertbar sind. Beide Fälle sind ohne Maßangaben. Der Fall Nordquist war mir im Original nicht zugänglich, im Fall Baurowicz wird der Gaumen als regelmäßig und normal gewölbt bezeichnet. Für beweisend können wir aber nur einen Fall mit Maßangaben halten, da Bloch gezeigt, wie sehr man sich bei der Schätzung der Höhe des Gaumens täuschen kann, so wurden Gaumen als flach geschätzt mit einem Index von 25·0—60·5, als mittel von 37·8—71·4, als höher mit 41·8 –84·6, als hoch von 48·6—114·2. Man sieht daraus, wie schwer es selbst bei großer Übung ist, die Höhe des Gaumens richtig zu beurteilen.

Unter den seit Erscheinen der Cohnschen Arbeit veröffentlichten Fällen wurde der harte Gaumen 9mal beschrieben, und zwar 6mal als hoch bezeichnet, 3mal, es handelte sich um einseitige Atresien, als normal (keine Maßangaben). Eine sichere Korrelation zwischen Obergesicht und Gaumenhöhe läßt sich aus der Literatur nicht nachweisen. Die Gesichtsform ist 13mal berücksichtigt worden. Leptoprosopie nebst hohem Gaumen wurde 8mal beobachtet (Haag [3], Morf, Wolff, Levy, Hecht, Hochheim), 5mal bestand Chamaeprosopie, dabei wurde 3mal (Iwanoff, Bleyl, Cohn) der Gaumen hoch befunden, 2mal (der schon erwähnte Nordquistsche Fall und ein Fall von einseitiger Atresie [Hanszel]) normal.

Wie ist nun das Verhalten des harten Gaumens in unseren eigenen Fällen?

Die Messungen wurden nach dem Vorgange der Siebenmannschen Schule vorgenommen. Zur Bestimmung der Gaumenhöhe verwendeten wir das von Buser angegebene Palatometer; es wurde stets die höchste Stelle des harten Gaumens bestimmt, das Breitenmaß wurde zwischen der Mitte der Kaufläche der II. Prämolaren genommen. Die Obergesichts- und Nasenmaße sind nach der gewöhnlichen anthropometrischen Methode gewonnen.

In allen unseren Fällen findet sich nun ein ausgesprochen hoher Gaumen mit Ausnahme des Falles 9 von inkompletter Atresie, bei dem keine Mundatmung bestand. Als hoch wird von der Schule Siebenmann ein Gaumen mit einem Index $>$ als 46·0 bezeichnet, Bloch will von hohem Gaumen erst bei einem Index von $>$ 58·0 sprechen. Auch nach Bloch sind alle Gaumen als hoch zu bezeichnen, da den Indices der mit unserer Methode gemessenen Gaumen nach seinen Angaben 10 zu addieren ist, um sie seinen Indices

Digitized by Google
Original from UNIVERSITY OF CALIFORNIA
Generated on 2019-10-24 09:21 GMT / http://hdl.handle.net/2027/uc1.b3252757
Public Domain in the United States, Google-digitized / http://www.hathitrust.org/access_use#pd-us-google

gleichzustellen (er mißt die Breite nicht von der Mitte der Kaufläche, sondern vom Innenrand der Zähne). Folgende Tabelle erleichtere den Vergleich der Gaumenindices mit den Obergesichts- und Nasenindices unserer Patienten. (Fall 9 wurde als zur Lösung der Frage nicht verwendbar weggelassen.)

	Gaumen-	Obergesichts-	Nasen-
		Index	
Nr. 1	74·3	49·2	56·6
„ 2	58·5	50·4	50·0
„ 3	51·4	48·3	51·4
„ 4	63·9	41·5	55·8
„ 5	50·0	45·2	69·0
„ 6	61·8	49·6	52·9
„ 7	hoch	48·5	58·3
„ 8	59·4	51·4	51·8

Wir können daraus eine Korrelation zwischen Höhe des Gaumens, Obergesicht und Nasenindex nicht erblicken. In 6 Fällen findet sich Chamaeprosopie, nur 2 Fälle sind leptoprosop (Grenze zwischen Chamaeprosopie und Leptoprosopie 50·1 angenommen).

Die Betrachtung der Nasenindices ergibt ebenfalls keine Korrelation im Sinne Siebenmanns, in allen Fällen besteht Platyrhinie. Die Höhe dieses Index wird hauptsächlich bedingt durch die über das Mittelmaß hinausgehende Breite des knöchernen Naseneinganges. Dieselbe ist in unseren Fällen im Mittel 26·3 *mm*, als Mittelmaß gibt Buser 21·5 *mm* an. Obwohl bei der geringen Anzahl von Fällen vielleicht der Zufall eine Rolle spielt, läßt es sich doch immerhin denken, daß die auffallende Breite der Nase bei der kongenitalen Atresie durch die dilatierende Wirkung der sich ansammelnden Schleimmassen verursacht wird. Bekannt ist ja, daß durch Schleimpolypen selbst bei Erwachsenen außerordentliche Verbreiterungen der knöchernen Nase entstehen können, so wäre bei den weichen kindlichen Knochen ein deformierender Einfluß der zähen Schleimmassen wohl denkbar.

Wir können nach unseren Untersuchungen das Verhalten des Gaumens bei der kongenitalen Choanalatresie nicht wie Haag mit der Siebenmannschen Theorie in Einklang bringen, sondern müssen dasselbe als neuerlichen Beweis für den Einfluß der Mundatmung auf die Höhe des Gaumens ansehen. Auch unsere einseitigen Fälle konnten hier verwertet werden, da bei allen Patienten ausgesprochene Mundatmung bestand. Besondere Beachtung verdient der Umstand, daß bei unseren unilateralen Verschlüssen der Gaumen asymmetrisch war, stets auf der verschlossenen Seite deutlich höher stand. Diese Asymmetrie wurde erst in 4 Fällen beobachtet; es liegt dies vielleicht daran, daß die Asymmetrie oft

Digitized by Google
Original from UNIVERSITY OF CALIFORNIA
Generated on 2019-10-24 09:21 GMT / http://hdl.handle.net/2027/uc1.b3252757
Public Domain in the United States, Google-digitized / http://www.hathitrust.org/access_use#pd-us-google

gering und nicht auffällig ist, erst an einem Gaumenabdruck kann sie deutlich nachgewiesen werden. So wurde in der Laryngologischen Gesellschaft von Doz. Dr. Fein ein Fall von einseitiger kongenitaler Atresie vorgestellt, deren Gaumen als symmetrisch bezeichnet wurde. Ich und mit mir einige andere Herren konnten uns damals der Ansicht des Vortragenden nicht anschließen. Wir hielten die der erkrankten Seite entsprechende Gaumenhälfte entschieden für höher.

Wir glauben die einseitige Höhe des Gaumens bei einseitiger Atresie — sie fehlte in keinem unserer Fälle — auch zugunsten der Körner-Waldowschen Theorie verwerten zu können. Bekanntlich wurden verschiedene Hypothesen über die Entstehung der Formveränderung des Gaumens bei der Mundatmung aufgestellt; so wurde der Wangenzug, der Anprall der In- und Exspirationsluft etc. dafür verantwortlich gemacht. Uns scheint die von Robert aufgestellte und von Körner übernommene Hypothese des Zurückbleibens der Nase als nicht gebrauchtes Organ im Wachstum und dadurch bedingtes Höhertreten des Gaumens am plausibelsten und durch das Verhalten des Gaumens bei einseitigem Choanalverschluß neuerlich gestützt. In diesen Fällen bleibt die verschlossene Nasenseite mehr im Wachstum zurück, wodurch die stärkere Wölbung des Gaumens auf der dem Verschlusse entsprechenden Seite hervorgerufen wird.

Solche Asymmetrien des Gaumens wurden auch bei andersartigen Nasenverschlüssen beschrieben, merkwürdigerweise war in einigen Fällen jedoch der Gaumen auf der nicht erkrankten Seite stärker gewölbt. Für diese Fälle dürfte die Ansicht Wincklers zutreffend sein, der sich diese Anomalie durch ein zufällig stärkeres Herabtreten des Fundus der Kieferhöhle erklärt.

Buser hält die Fälle von kongenitaler Atresie der Choanen zur Lösung der Frage des Einflusses der Mundatmung auf die Gaumenbildung für nicht geeignet. Der Gaumen bei Choanalverschluß sei stets auch ein auffallend kurzer Gaumen. Die Kürze desselben lasse sich aber durch die Mundatmung und ihren „Wangendruck“ nicht erklären, sie spreche vielmehr wie auch die übrigen häufig vorkommenden Abnormitäten solcher Kiefer, wie Asymmetrie des Gaumens und Zahnbogen, für die Mitwirkung einer angeborenen Hemmungsbildung bei der Entstehung dieser Formen.

In unseren Fällen fiel eine besondere Kürze des Gaumens nicht auf. Auch scheint uns hier der schon erwähnte Fall von Ronaldson wieder verwertbar. Wenn die Höhe des Gaumens bei der Choanalatresie als kongenital angelegt aufgefaßt wird, so müßte auch in diesem Falle ein Hochstand des Gaumens zu verzeichnen gewesen sein.

Die von Körner als charakteristisch für nach dem Zahnwechsel fortbestehende Nasenobstruktion beschriebene V-Form des Oberkiefers fand sich nur im Fall 1 angedeutet. Ohne auf diese Frage näher eingehen zu wollen,

Generated on 2019-10-24 09:21 GMT / http://hdl.handle.net/2027/uc1.b3252757
Public Domain in the United States, Google-digitized / http://www.hathitrust.org/access_use#pd-us-google
Digitized by Google
Original from UNIVERSITY OF CALIFORNIA

soll nur erwähnt werden, daß wir dieses Symptom nicht als Folge der Mundatmung erklären wollen, da wir mit Buser einen deformierenden Einfluß des „Wangendruckes“ aus anatomischen Gründen negieren möchten. Hier dürften andere Momente, vielleicht die Rachitis, mitspielen, die gewiß häufig die Ursache von Formveränderungen des harten Gaumens ist.

Hypoplasien einer Gesichtshälfte, die bisher in 10 Fällen (9mal bei einseitigem, 1mal [Haag] bei doppelseitigem Verschluß) beobachtet wurden, fanden sich bei keinem unserer Patienten.

Zu dem subjektiven Symptome der Choanalatresien übergehend, kann bemerkt werden, daß die Beschwerden oft auffallend gering sind, was schon von mehreren Autoren betont wurde. Die Patienten kommen meist erst in späterem Alter zur Beobachtung; gerade einseitige Atresien wurden oft als zufällige Nebenbefunde entdeckt. Speziell im Säuglingsalter muß der beiderseitige Choanalverschluß stets erhebliche Symptome machen, es sind ja die Kinder, wie übereinstimmend mehrere Fälle berichten, durch den gänzlichen Wegfall der Nasenatmung im Saugen gehindert. Bei einem unserer Fälle ließ sich anamnestisch darüber nichts eruieren, sie suchte uns hauptsächlich wegen des Schleimausflusses aus der Nase und der dadurch hervorgerufenen Ekzembildung auf. Die behinderte Nasenatmung war ihr natürlich nicht fühlbar, da sie die Annehmlichkeit der freien Nasenatmung nie gefühlt hatte. In dem 2. Falle wurde von der Mutter berichtet, daß die Ernährung des Kindes in den ersten Lebensmonaten große Schwierigkeiten geboten hatte. Sie konnte die Brust nicht nehmen und mußte mit dem Löffel ernährt werden. Sie suchte uns auf, weil sie von ihren Mitschülerinnen stets verlacht wurde, da sie sich nicht schneuzen konnte. Bei ihrer mangelhaften Intelligenz war sie auf die Idee der Patientinnen Zaufals und Schwendts, die ihren Zustand dadurch zu verbergen suchten, daß sie das Geräusch des Schneuzens mit dem Munde täuschend nachahmten, nicht verfallen. Die durch das herausfließende Sekret hervorgerufene Ekzembildung war es, die auch einige Fälle von einseitiger Atresie uns zuführte.

Als konstantes Symptom können wir ferner die Anosmie hervorheben. Da sich in allen unseren Fällen post operationem der Geruchsinn prompt einstellte, können wir unsere Patienten nicht den Arhinencephalen Kundrats, bei denen bekanntlich auch Choanalverschluß gefunden wurde, in Parallele stellen und wie Schroetter und Schwendt den Grund der Anosmie in einer Defektbildung des Riechhirns sehen. Wir müssen mit Hems, Haag und Cohn annehmen, daß die Ursache der Anosmie in einer Störung des Riechmechanismus durch Ausfall des Inspirationsluftstromes zu suchen ist.

Über die Diagnose ist nicht viel zu sagen. Dieselbe wird, wo die Rhinoscopia posterior möglich — und diese scheint in Fällen von Choanalverschluß, wie schon erwähnt, besonders leicht ausführbar zu sein —, sofort eindeutig

Digitized by Google
Original from UNIVERSITY OF CALIFORNIA
Generated on 2019-10-24 09:21 GMT / http://hdl.handle.net/2027/uc1.b3252757
Public Domain in the United States, Google-digitized / http://www.hathitrust.org/access_use#pd-us-google

zu stellen sein. Verwertbar zur Diagnosestellung erscheinen uns die in allen Fällen gefundenen charakteristischen glasigen zähen Schleimmassen, die wir derart bei keiner anderen Nasenerkrankung zu sehen Gelegenheit hatten.

Zur Behandlung der Choanalatresie wurden verschiedene Methoden angegeben. Galvanokaustische oder scharfe Durchtrennung der Membran sind die Methoden der Wahl. Von einigen Autoren wurde die Resektion des hinteren Septumendes empfohlen (Symonds, Haag). Wir gingen nach der von Haag publizierten Methode Siebenmanns vor: Durchstoßung der Membran mit Meißel und Hammer unter Kontrolle des in den Nasenrachenraum eingeführten Fingers. Als besonders geeignet zur Erweiterung der mit dem Meißel geschaffenen Öffnung haben sich uns die zur Eröffnung der Keilbeinhöhle angegebenen Stanzen (Hajek, Cordes) erwiesen.

Mit den früheren Autoren müssen wir die absolute Wichtigkeit der längeren Nachbehandlung betonen, die geschaffenen Öffnungen haben eine enorme Tendenz, sich zu verkleinern. Wir sahen in Fall 3 und 8, die aus der Behandlung ausblieben, in kurzer Zeit wiederum einen vollständigen Verschluß.

Zur Erweiterung der Öffnung verwendeten wir Jodoformgazetampons, manchmal auch Drainrohre, in Fall 6 Hartgummirohre. Will man ganz sicher gehen, so muß die Nachbehandlung durch einige Monate ausgeführt werden, dieselbe läßt sich, wenn man Hartgummirohre verwendet, von den Patienten selbst durchführen. Wir hatten Gelegenheit, die Dauerresultate in einigen Fällen bestätigen zu können. So sahen wir Fall 1 $2^1/_2$ Jahre nach der Operation, Fall 5 nach einem Jahre, Fall 8 acht Jahre nach der Operation mit unverändert großer Öffnung. Die Prognose ist also nach unseren Fällen bei genügend langer Nachbehandlung als günstig zu bezeichnen.

Zum Schlusse noch einige Bemerkungen über die Ätiologie unserer Mißbildung, die schon von Haag ausführlicher behandelt wurde. Ein Aufschluß über die Entstehung dieser Anomalien kann nur durch ein anatomisches Präparat in befriedigender Weise gegeben werden, doch existiert ein solches noch nicht. Das Präparat von Choanalatresie, das von Prof. Heymann in der Berliner laryngologischen Gesellschaft demonstriert wurde und mir auf meine Bitte von ihm in der liebenswürdigsten Weise zur Untersuchung übersendet wurde, repräsentiert keinen typischen Verschluß wie unsere Fälle und läßt sich daher zur Lösung der Frage nicht verwerten. Der Erklärung Hopmanns der kongenitalen Atresie als höchster Grad der Choanalverengerung können wir, wie schon erwähnt, nicht beipflichten. Die Ansichten der anderen Autoren stützen sich auf die Befunde bei anatomisch beschriebenen Monstren mit Choanalverschlüssen. So sieht ein Teil der Autoren die Ursache des Verschlusses in einer Wucherung der horizontalen Gaumenbeinplatte (Luschka, Schwendt), ein Teil nimmt eine Wucherung der vertikalen Platte des Os palatinum, wie sie in den Kundratschen Fällen beschrieben wurde, an. Schroetter schließt

Digitized by Google
Original from UNIVERSITY OF CALIFORNIA
Generated on 2019-10-24 09:23 GMT / http://hdl.handle.net/2027/uc1.b3252757
Public Domain in the United States, Google-digitized / http://www.hathitrust.org/access_use#pd-us-google

sich dieser Hypothese an, da er in seinem Fall die Membran in ihrem lateralen Anteil dicker fand. Auch in unseren Fällen wurde bei der Durchleuchtung und Operation die größere Dicke der Membran im lateralen Anteil nachgewiesen. Dies würde scheinbar für die Schroettersche Ansicht sprechen, zumal die Besichtigung von Embryonenschädeln noch einen anderen Anhaltspunkt für diese Hypothese zu geben scheint. Man sieht nämlich bei Betrachtung von solchen Schädeln, daß die vertikalen Platten des Gaumenbeins nicht wie beim Erwachsenen sagittal und parallel gestellt sind, sondern mehr schräg von seitwärts hinten nach medial vorn stehen. Diese Lage läßt die Möglichkeit einer Verwachsung mit dem Septum leichter erklärlich erscheinen.

Doch spricht gegen die Wahrscheinlichkeit der Entstehung in so spätembryonaler Zeit der Umstand der absoluten Gleichartigkeit der Fälle. Bekanntlich zeigen Mißbildungen um so mehr Variabilität, je später sie entstehen. Wir möchten uns daher lieber der Ansicht Haags anschließen, der die Entwicklungsstörung als Folge einer Persistenz der Membrana bucconasalis (Hochstetter) ansieht. Herr Professor Hochstetter hatte die Freundlichkeit, mir die Entwicklung der primären Nasenhöhlen an den von ihm angefertigten Plattenmodellen zu demonstrieren, er hält die Entstehung unserer Mißbildung durch mesodermale Durchwucherung der epithelialen Verschlußplatte der primären Nasenhöhlen für nicht unwahrscheinlich. Klarheit über die Genese dieser interessanten Anomalie wird erst ein exakt anatomisch untersuchter Fall bringen. Solange ein solcher nicht vorliegt, wird jeder Versuch einer Erklärung der Ätiologie der kongenitalen Choanalatresie eben nur hypothetisch zu verwerten sein.

Literaturverzeichnis: Alkan, Gewisse Formen des harten Gaumens und ihre Entstehung. Arch. f. Laryng., Bd. XI. — Baurowicz, Arch. f. Laryng., Bd. XI. — Bentzen, Arch. f. Laryng., Bd. XII. — Bloch, Der hohe Gaumen. Zeitschr. f. Ohrenheilk., Bd. XLIV. — Buser, Gaumenform und Mundatmung. Arch. f. Laryng., Bd. XV. — Chiari, Membranöser Verschluß beider Choanen. Wiener med. Wochenschrift, 1885, Nr. 48. — Cohn, Über angeborene Choanalatresie. Monatsschr. f. Ohrenheilk., 1904. — Haag, Über Gesichtsschädelform, Ätiologie und Therapie der angeborenen Choanalatresie. Arch. f. Laryng., Bd. IX. — Hems, zitiert bei Cohn. — Hochheim, Zur Kasuistik der doppelseitigen kongenitalen Choanalatresien. Dissert. Greifswald 1903. — F. Hochstetter, Über die Bildung der primitiven Choanen beim Menschen. Verhandl. d. anatom. Gesellsch., 1892. — Hopmann, Zwei weitere Fälle von kompletter einseitiger Choanalatresie. Arch. f. Laryng., Bd. I, 1894. — Kayser, Handbuch f. Laryng. u. Rhinol., Bd. III/1. — Kundrat, Arhinencephalie als typische Art der Mißbildung. 1882. — Luschka, Über angeborenen Choanalverschluß. Virchows Arch., Bd. XVIII. — Morf, Über angeborenen Choanalverschluß. Arch. f. Laryng., Bd. X, 1900. — Nordqvist, Semons Zentralbl. f. Laryng., 1902. — Ronaldson, zitiert bei Schwendt. — Schroetter, Über angeborenen knöchernen Verschluß der Choanen. Monatsschr. f. Ohrenhk., 1885. — Schwendt,

Digitized by Google
Original from UNIVERSITY OF CALIFORNIA
Generated on 2019-10-24 09:21 GMT / http://hdl.handle.net/2027/uc1.b3252757
Public Domain in the United States, Google-digitized / http://www.hathitrust.org/access_use#pd-us-google

Die angeborenen Verschlüsse der hinteren Nasenöffnungen. Basel 1889. — Waldow, Kiefermißbildungen bei Verlegung der Nasenatmung. Arch. f. Laryng., Bd. III, 1895. — Winckler, zitiert bei Waldow. — Wolff, Über angeborenen knöchernen Choanalverschluß. Arch. f. Laryng., Bd. XIII, 1902. — Zaufal, Prager med. Wochenschrift, 1896.

Aus der k. k. Universitätsklinik für Kehlkopf- und Nasenkrankheiten in Wien (Vorstand: Hofrat Prof. Dr. O. Chiari).

Pharyngitis haemorrhagica septica.

Von Dr. **Hermann Marschik**, Assistenten der Klinik.

(Mit 5 Figuren.)

Unter den Erkrankungen des Rachens, die zur Sepsis führen und daher auch septische genannt werden, verstehen wir die am häufigsten beobachtete, sogenannte septische Angina, zumeist bei Scharlach auftretend, das Rachenerysipel und die submuköse Phlegmone. Alle diese Formen sind, obwohl sie als septische Erkrankungen von vornherein die schwerste Form der Infektion mit Eitererregern darstellen, nicht als absolut deletär zu bezeichnen. Einerseits sind genug Fälle von spontaner Ausheilung beobachtet worden, andrerseits besteht die Möglichkeit, durch energische Desinfektion bzw. Zerstörung des Herdes, bei der Angina der Tonsillen, bei der Phlegmone des Abscesses auch der Allgemeininfektion Herr zu werden. Nun ist man aber seit Senators Veröffentlichung auf eine Form der Phlegmone des Rachens aufmerksam geworden, die dadurch ausgezeichnet ist, daß die eitrige Infiltration und Einschmelzung sich ganz diffus im Gebiet des Rachens und Kehlkopfs submukös ausbreitet und, ein Zeichen der außergewöhnlich schweren Infektion, unaufhaltsam weitergreift und in wenigen Tagen meist zum Tode führt. Diese sogenannte infektiöse Pharynxphlegmone ist auch deshalb so ungünstig, da sie infolge der ganz gleichmäßig diffusen Eiterung nirgends der Therapie einen Anhaltspunkt bietet. Auch ist sehr leicht einzusehen, daß auch durch ausgiebige Inzisionen des ganzen Rachens, abgesehen von den technischen und lokalen Hindernissen, wenig gedient wäre, da das durch die Allgemeininfektion geschädigte Gewebe die Abgrenzungsfähigkeit verloren hat. Tatsächlich sind auch von dieser den Pathologen schon vor Senator lange bekannten[1]), besonders bei Kindern beobachteten Form nur ganz vereinzelte Heilungen bekannt geworden. Der einzige aussichtsreiche Weg wäre noch, der Allgemeininfektion des Körpers durch Allgemeindesinfektion zu begegnen, id est Injektionen von Antistreptokokkenserum. Doch sind die damit bisher angeblich erzielten Erfolge noch sehr ungleichmäßig und anfechtbar.

[1]) Chiaris Lehrbuch der Rachenkrankheiten.

Digitized by Google
Original from UNIVERSITY OF CALIFORNIA
Generated on 2019-10-24 09:21 GMT / http://hdl.handle.net/2027/uc1.b3252757
Public Domain in the United States, Google-digitized / http://www.hathitrust.org/access_use#pd-us-google

Der Hauptgrund der negativen Erfolge scheint, wie ja auch von serotherapeutischer Seite stets betont wird, in der zu späten Anwendung des Serums zu liegen. Dies hängt damit zusammen, daß einerseits diese schweren Fälle so foudroyant verlaufen, andrerseits die Sepsis zu spät erkannt wird. Es ist daher die weitere Ausbildung der Symptomatologie und die allgemeine Verbreitung der Diagnostik wünschenswert. Wir möchten in dieser Beziehung besonders auf die Zeichen von hämorrhagischer Diathese hinweisen, stets ein Symptom der schweren septischen Erkrankung. Nach Lenhartz, dem wir den klassischen Artikel über die septischen Erkrankungen in Nothnagels Handbuch verdanken, kommen die fleckenartigen Hautblutungen außerordentlich häufig bei den septischen Krankheiten vor. Man darf annehmen, daß sie wohl in der Hälfte aller tödlichen Fälle erscheinen. Bei den bisher beobachteten Fällen von septischer Pharynxphlegmone waren hin und wieder septische Hautblutungen vor dem Tode zu konstatieren, dagegen zeigte die Lokalerkrankung rein eitrige Infiltration der Submucosa, das Aussehen war dementsprechend neben der Schwellung graugelblich oder graurötlich.

Denselben Befund haben auch die Fälle, die auf unserer Klinik beobachtet und von Hutter in der Klin. Rundschau, 1904, Nr. 47 beschrieben sind, wo sich auch die Literatur über die infektiöse Pharynxphlegmone zusammengestellt findet. Im Folgenden soll nun über einen an derselben Klinik beobachteten, besonders schweren Fall von septischer Erkrankung des Rachens und Kehlkopfs berichtet werden, dadurch ausgezeichnet, daß es nicht zu eitriger, sondern zu serös-hämorrhagischer Entzündung kam. Nicht in wenigen Tagen, sondern in weniger als 24 Stunden hatten die Bakterien ihr unheimliches Werk vollendet. Unsere Therapie war diesem Verlaufe gegenüber natürlich machtlos und beschränkte sich auf symptomatische Maßnahmen.

Schleimhautblutungen sind auch bei den Fällen mit hämorrhagischer Diathese etwas sehr Seltenes. Lenhartz sah vereinzelt das Auftreten kleiner Blutflecken an der Conjunctiva und an der Mund- und Rachenschleimhaut. Sonst sind es nur die ganz malignen Infektionskrankheiten, wie der Milzbrand, dessen charakteristische Erscheinungsform ja die hämorrhagische Pustel ist, die Pest, das Gelbfieber, bei welchen Haut- und Schleimhautblutungen vorkommen, aber auch da nur selten. Doch sind diese selbst sekundär und bei verschiedenen Sepsisformen auftretenden Schleimhauthämorrhagien von der primären hämorrhagischen Entzündung unseres Falles, die erst zur allgemeinen Sepsis geführt hat, wohl zu unterscheiden. Jedenfalls scheint eine Erkrankung wie diese sehr selten beobachtet zu werden, wenigstens ist es uns nicht gelungen, in der Literatur einen ähnlichen Fall aufzustöbern.

In der Nacht vom 6. auf den 7. Februar 1908 wurde mittelst Rettungswagens ein 54jähriger Briefträger unter Erscheinungen von Atemnot eingebracht. Seine Frau gab an, da er selbst sich nicht mehr verständlich machen konnte, er habe sich,

Digitized by Google
Original from UNIVERSITY OF CALIFORNIA
Generated on 2019-10-24 09:21 GMT / http://hdl.handle.net/2027/uc1.b3252757
Public Domain in the United States, Google-digitized / http://www.hathitrust.org/access_use#pd-us-google

vorher stets gesund, am Morgen unwohl gefühlt und über Kopfschmerzen geklagt. Erst in der Nacht traten rasch zunehmende Schling- und Atembeschwerden mit Fieber auf, welche die schleunige Überführung ins Spital notwendig machten. Pat. wußte keine Ursache der Erkrankung anzugeben.

Der sonst kräftig gebaute und gut genährte Kranke bot nebst der stridorösen, angestrengten Atmung das Bild schwerer Allgemeininfektion, das Gesicht sehr blaß, die Augen halb geschlossen, Puls 140, Atmung trotz der Stenose beschleunigt. Die Unterkieferpartie des Gesichts und der Hals waren stark geschwollen, prall gespannt. Die Unterlippe auf das Doppelte ödematös angeschwollen, das Ödem setzte sich auf die Innenseite der linken Wange fort.

Die weitere Untersuchung ergab: Rachen stark verschwollen, in Form von unförmlichen Wülsten das Lumen fast verschließend. Das Auffallende an der Schleimhautschwellung ist aber, daß sie neben mehr sulziggrau aussehenden, ödematösen Stellen auch an mehreren Stellen leicht prominente, dunkelblaurot oder braunrot gefärbte Flecken zeigt, die leicht als Hämorrhagien zu erkennen sind. Insbesondere ist so fast die ganze auf Fingerdicke angeschwollene Uvula blaurot verfärbt. Ähnliche Hämorrhagien finden sich an den Gaumenbögen in der Nähe der Tonsillen, an der hinteren Rachenwand und an der Epiglottis. Die Schwellung erstreckt sich dann weiter nach abwärts, hauptsächlich rechts, und ist so bedeutend, daß der Larynx nicht zu sehen ist. Die Rhinoskopie ergibt im rechten mittleren Nasengang kleine Polypen.

An der Haut der Streck- und Beugeseiten der Oberarme und der unteren Extremitäten sowie auch vereinzelt des Rückens finden sich zahlreiche, stecknadelkopfgroße Petechien. Über der rechten Lunge bronchiales Atmen, hinten unten auch Dämpfung.

Die hochgradige Stenose, die anscheinend mehr am Kehlkopfeingang als intralaryngeal saß, machte die sofortige Tracheotomie notwendig (Dr. Marschik). Schon während der Operation zeigte der Pat., der bei der Ankunft noch selbständig die Stiege heraufkam, zunehmende Benommenheit und Prostration. Demgemäß war auch die Tracheotomie nicht von dem gewöhnlichen Erfolg begleitet. Die Atmung blieb angestrengt und beschleunigt, obwohl die Luftzufuhr jetzt ungehindert war. Bald stellte sich auch immer reichlicher werdende, serös-eitrige Sekretion aus der Fistel ein. Das Sekret wurde nur zum Teil expektoriert und erzeugte Trachealrasseln. Ein Abstrichpräparat zeigte reichlich Streptokokken als einzige Bakterienart, meist in Diploverbänden, nebst zahlreichen Eiterkörperchen. Der Puls wurde immer rascher und undeutlicher. Injektionen von Digalen intramuskulär und intravenös blieben erfolglos. Unter zunehmendem Sopor trat um 11 Uhr vormittags der Exitus ein.

Die wegen Verdachtes einer malignen Infektionskrankheit noch am selben Tage vorgenommene Autopsie ergab (Hofr. Weichselbaum):

Akute, serös-hämorrhagische Entzündung des weichen Gaumens, des Pharynx, des Aditus ad laryngem und des Vestibulum laryngis. Hämorrhagische Entzündung des übrigen Larynx und der Trachea. Die Schleimhaut der beiden Bronchien leicht geschwollen und stark injiziert. Akute Rhinitis. Akute Entzündung des linken Antrum Highmori, das Involucrum sehr stark ödematös. Hämorrhagische Lobulärpneumonie im rechten Unterlappen, akutes Ödem beider Lungen, seröse Perikarditis, akuter Milz-

Digitized by Google
Original from UNIVERSITY OF CALIFORNIA
Generated on 2019-10-24 09:23 GMT / http://hdl.handle.net/2027/uc1.b3252757
Public Domain in the United States, Google-digitized / http://www.hathitrust.org/access_use#pd-us-google

tumor, parenchymatöse Degeneration des Myokards und der Nieren, zahlreiche Ekchymosen der Magenschleimhaut und der Haut (hämorrhagische Diathese); im hämorrhagischen Infiltrat der Uvula sind Streptokokken. Chronisches Ödem der Hirnhäute, chronischer Hydrocephalus internus. Partielle Anwachsung der Lungen. Fettinfiltration und geringe Induration der Leber. Chronischer Magenkatarrh.

Fig. 1.

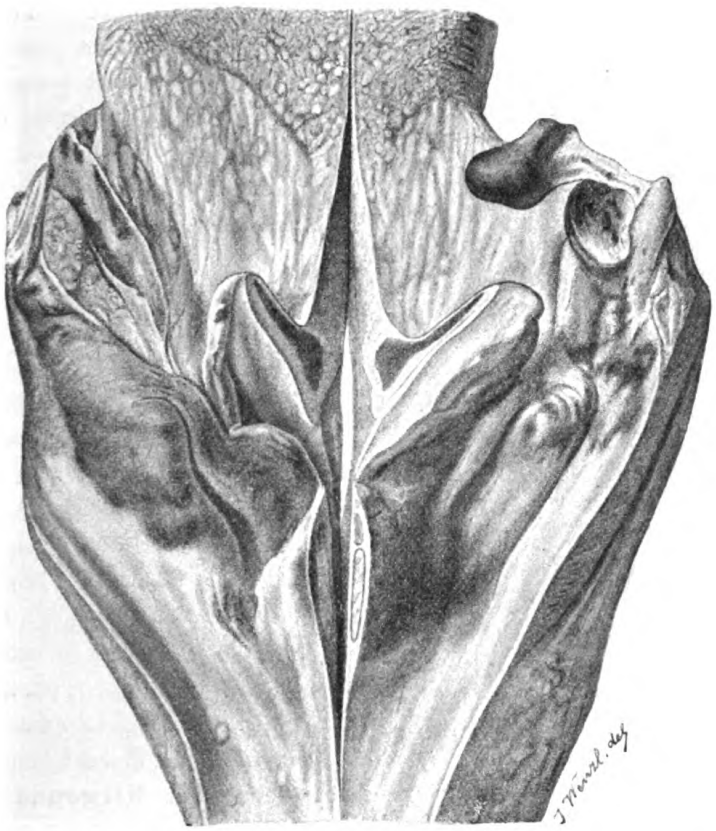

Pharynx, Recessus piriformes, Oesophagus. Die dunklen Stellen sind Hämorrhagien. $^3/_4$ Größe.

An dem klinischen und nekroskopischen Bild ist zunächst auf die Zeichen hinzuweisen, die für die meisten septischen Erkrankungen typisch sind. Beginn ohne lokale Symptome, mit Kopfschmerzen, kleiner, sehr frequenter Puls, Blässe des Gesichts. Ferner die als Sekundärerscheinung die schweren Sepsisformen begleitende hämorrhagische Diathese, die sich in den Blutungen der Haut und der Magenschleimhaut äußert. Speziell die Ekchymosen der Magenschleimhaut sind auch bei den infektiösen Phlegmonen des Pharynx beobachtet

Digitized by Google
Original from UNIVERSITY OF CALIFORNIA
Generated on 2019-10-24 09:23 GMT / http://hdl.handle.net/2027/uc1.b3252757
Public Domain in the United States, Google-digitized / http://www.hathitrust.org/access_use#pd-us-google

worden. Auch die hämorrhagische Lungenentzündung ist als Erscheinung der hämorrhagischen Diathese aufzufassen (Fig. 1 und 2).

Was nun die Lokalerkrankung betrifft, so ist es neben der unheimlichen Raschheit, mit der der ganze Prozeß verlief, vor allem die ungewöhnliche Form derselben, die hämorrhagisch-seröse, die uns interessiert. An dem pathologisch-anatomischen Präparat sieht man, daß die Hämorrhagien eigentlich viel zahlreicher und ausgebreiteter sind, als ante mortem konstatiert worden war. Es scheint allerdings, daß es noch in den wenigen Stunden nach der Tracheotomie (Pat. starb 9 Stunden nachher) zur Ausbildung neuer Blutflecken und zum Fortschreiten des Prozesses gekommen war. An den beiden makroskopischen Bildern sind ausgebreitete Suffusionen vor allem an der lingualen Fläche der Epiglottis, Uvula, Taschenfalten und Recessus piriformes zu erkennen. Interessant sind auch die Blutungen im Larynx und Trachea, wo die Schwellung weniger ausgesprochen ist. Besonders wichtig aber ist, zum Unterschied von der sogenannten septischen Angina, daß die Tonsillen keine Beläge zeigen, ja kaum nennenswert geschwollen sind. Nirgends sind Anzeichen eines Abscesses oder eitrigen Infiltrats zu sehen.

Fig. 2.

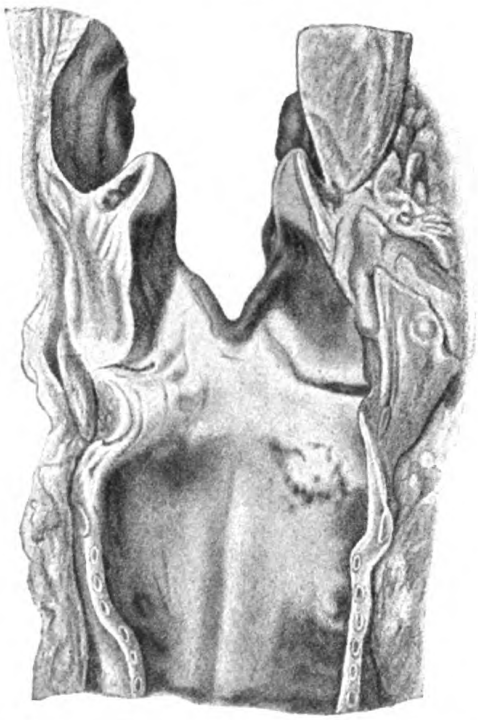

Larynx und Trachea. Hämorrhagien an den Taschenfalten und in der Trachea. $^3/_4$ Größe.

Es wurden nun von der Uvula, von der rechten Tonsille und von der Epiglottis, lauter hämorrhagische Stellen, Schnitte entnommen und in Müller-Formalin fixiert.*) Sie zeigen alle als Substrat der Schwellung ein seröszelliges Infiltrat, welches unter dem Epithel beginnt und bis in die Muskelschicht reicht, die Muskeln, besonders aber das submuköse Bindegewebe auseinander drängt und in einzelne Faserzüge auflöst. An den hämorrhagischen Stellen ist dasselbe natürlich durch Blutextravasat ersetzt, vereinzelte Rund-

*) Herrn Prof. Stoerk für die freundliche Unterstützung beim histologischen Teil herzlichsten Dank!

Digitized by Google
Original from UNIVERSITY OF CALIFORNIA
Generated on 2019-10-24 09:21 GMT / http://hdl.handle.net/2027/uc1.b3252757
Public Domain in the United States, Google-digitized / http://www.hathitrust.org/access_use#pd-us-google

zellen enthaltend. Die Blutung ist besonders mächtig an der Uvula, die halbe Dicke einnehmend; an den anderen Schnitten ist sie mehr streifig, in mehreren Schichten auftretend. Gleichzeitig ist auch in mehr minder breiter Lage Fibrinausscheidung vorhanden, vornehmlich in den tieferen Schichten der Mucosa. So reichlich aber auch stellenweise die Rundzellenanhäufung ist, es zeigen sich dabei auch die Lumina der kleinen Venen von Rundzellen dicht angefüllt — nirgends ist eitrige Einschmelzung zu konstatieren, die Gewebsfasern sind, wie

Fig. 3.

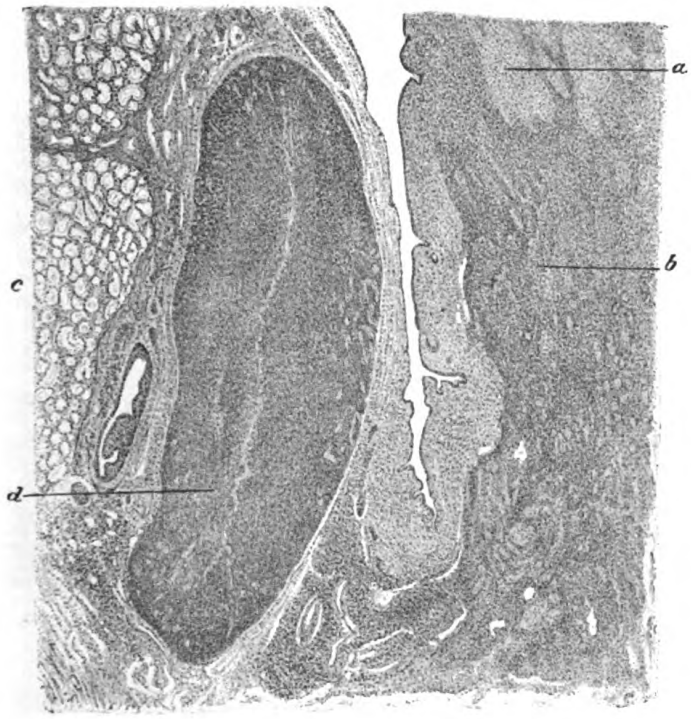

Rechte Vallecula.
a = Blutextravasat, b = serös-zelliges Infiltrat, c = Schleimdrüsen der Zunge, d = Zungenfollikel.
Vergr. 24.

sich durch Bindegewebsfärbung nachweisen ließ, nur auseinander gedrängt. Auch sind nirgends wirkliche Eiterkörperchen zu sehen, das zellige Infiltrat besteht nur aus mono- und polynukleären Leukozyten (Fig. 3, 4, 5).

Von allen drei Schnitten wurden auch Gramfärbungen hergestellt. Sie zeigen die Streptokokken in reichlicher Menge in dem serös-zelligen Infiltrat in der Submucosa, während die oberflächlichen Schichten und namentlich auch die Blutergüsse bakterienfrei erscheinen. Nur in dem Schnitt durch die Uvula sind die Kokken reichlich in der subepithelialen Schicht und im Epithel ver-

Digitized by Google
Original from UNIVERSITY OF CALIFORNIA
Generated on 2019-10-24 09:21 GMT / http://hdl.handle.net/2027/uc1.b3252757
Public Domain in the United States, Google-digitized / http://www.hathitrust.org/access_use#pd-us-google

Fig. 4.

Rechte Tonsille. *a* = Blut, *b* = serös-zelliges Infiltrat, *c* = adenoides Gewebe. Vergr. 60.

streut. Sie erscheinen zumeist in Diploverbänden, seltener in kurzen Ketten zu vier bis sechs. Die Größe der einzelnen Kokken ist ziemlich wechselnd.

Digitized by Google
Original from UNIVERSITY OF CALIFORNIA
Generated on 2019-10-24 09:22 GMT / http://hdl.handle.net/2027/uc1.b3252757
Public Domain in the United States, Google-digitized / http://www.hathitrust.org/access_use#pd-us-google

Das Epithel zeigt bereits postmortale Veränderungen. Es ist zumeist sehr verschmälert, stellenweise scheint es zu fehlen, an der Uvula ist es nur in zwei bis drei Lagen von Zellen vorhanden. Es erscheint wie aufgelockert, auseinander gezogen, die Hornschicht fehlt. Doch finden sich nirgends diphtheritische Membranen. Auch die Tonsillen sind frei von Belägen. An den mikroskopischen Bildern möchten wir noch besonders, wie schon auch makroskopisch sichtbar, auf die nahezu normale Beschaffenheit des adenoiden Gewebes hinweisen — die Follikel sind gut abgegrenzt, die vorhandenen Keimzentren von gewöhnlicher Ausdehnung. Einen eigentümlichen Befund von Degeneration

Fig. 5.

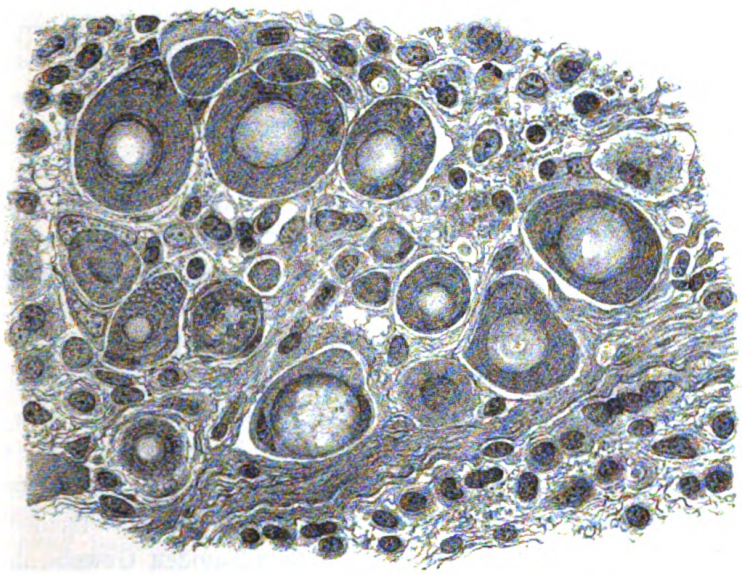

Uvula. Vakuolen in den Muskelfasern. Vergr. 720.

zeigen die Muskelfasern, in denen meist zentral gestellte Vakuolen auftreten (s. Fig. 5).

Das klinische und pathologisch-anatomische Bild ist somit klar und eindeutig. Wir haben es mit einer Streptokokkeninfektion eines ungewöhnlich virulenten Stammes zu tun, die, vom Beginn der lokalen Symptome gerechnet, innerhalb 14 Stunden zum Tode führte. Die subjektiven Symptome und den unaufhaltsamen deletären Verlauf hat sie mit der infektiösen Phlegmone des Pharynx gemein, doch ist sie, was das pathologisch-anatomische Bild betrifft, wohl davon unterschieden, insofern als es nicht zu eitriger, sondern zu serös-hämorrhagischer Entzündung kam. Es wäre ja nicht ausgeschlossen, daß sich, wenn die Erkrankung langsamer verlaufen wäre, das serös-zellige Infiltrat in

Digitized by Google
Original from UNIVERSITY OF CALIFORNIA
Generated on 2019-10-24 09:23 GMT / http://hdl.handle.net/2027/uc1.b3252757
Public Domain in the United States, Google-digitized / http://www.hathitrust.org/access_use#pd-us-google

ein eitriges umgewandelt hätte; indes ist es viel ungezwungener anzunehmen, daß eben jene Infektion von derartiger Malignität war, daß es nur zu der geschilderten Art der Entzündung wie auch zu dem raschen Exitus kam. Tatsächlich ist, wie gesagt, von Eiterung, dem anatomischen Substrat der Phlegmone, bei unserem Fall nicht die Rede. Bei dem foudroyanten Verlauf war auch eine Seruminjektion aussichtslos. Leider unterblieb die Entnahme von Blut ante und post mortem. Doch sind die diesbezüglichen Versuche von Eiselsberg, Lenhartz u. a. zu bekannt, als daß bei dem eindeutigen Bakterienbefund eine solche von Wert erschienen wäre. Bekanntlich sind bei den schweren septischen Erkrankungen fast immer Bakterien auch im Blut nachzuweisen, die sich post mortem ungeheuer rasch vermehren. Ein Umstand an dem nekroskopischen Befund gibt uns noch zu denken, und das ist die gleichzeitig bestehende akute Kieferhöhlenentzündung rechts. Wenn wir bedenken, daß der Lokalerkrankung des Rachens und Kehlkopfs Kopfschmerzen vorausgingen und die Seite der Kieferhöhlenentzündung auch die Seite der stärkeren Infiltration des Rachens war, so drängt sich die Annahme auf, diese als die Primärerkrankung und die Rachenaffektion als metastatische Entzündung zu bezeichnen. Dagegen spricht aber der Umstand, daß die Kieferhöhlenschleimhaut nicht hämorrhagisch noch eitrig entzündet war, sondern sich im ersten Stadium des entzündlichen Ödems befand, sowie daß die Rachenentzündung ganz entschieden im Vordergrund des Krankheitsbildes steht.

Mit Rücksicht auf diese wesentlichen Unterscheidungsmerkmale und die außerordentliche Rarität erscheint es angezeigt, diese Erkrankung von der sogenannten akuten infektiösen Phlegmone des Pharynx und Larynx zu trennen und dürfte hierfür die Bezeichnung „Pharyngitis bzw. Laryngitis haemorrhagica septica“ konform den hämorrhagisch-septischen Entzündungen anderer Organe die passendste sein, namentlich auch zum Unterschied von der sogenannten septischen Angina, welche ja vom adenoiden Gewebe ihren Ausgangspunkt nimmt und sich vornehmlich dort abspielt.

Bücherbesprechungen.

Die Krankheiten der Nase und Mundhöhle sowie des Rachens und des Kehlkopfes. Ein Lehrbuch für praktische Ärzte und Studierende von Dr. Alfred Bruck, Berlin. Mit 217 Abbildungen. Berlin-Wien 1907, Urban & Schwarzenberg.

Bei der großen Anzahl von laryngo-rhinologischen Lehrbüchern, die schon auf dem Büchermarkte kursieren, muß man sich fast wundern, daß abermals ein solches erscheint. Nach näherer Durchsicht des Bruckschen Werkes können wir aber ruhig prophezeien, daß es seinen Platz behaupten, ja wohl bald weite Verbreitung finden wird. Das vorliegende Buch will, wie

Digitized by Google
Original from UNIVERSITY OF CALIFORNIA
Generated on 2019-10-24 09:23 GMT / http://hdl.handle.net/2027/uc1.b3252757
Public Domain in the United States, Google-digitized / http://www.hathitrust.org/access_use#pd-us-google

Verf. im Vorworte schreibt, in erster Linie praktischen Bedürfnissen Rechnung tragen. Es ist für den praktischen Arzt und für den Studierenden geschrieben. Die meisten bisher erschienenen Lehrbücher waren nun entweder als zu umfangreich nur für den Spezialisten geeignet oder konnten wegen ihrer kompendienhaften Kürze den gewissenhaften Arzt nicht befriedigen. Verf. hat den goldenen Mittelweg sehr glücklich getroffen.

Das Buch besteht entsprechend dem Titel aus vier Teilen, ein jeder gegliedert in einen allgemeinen und speziellen Teil. Ersterer enthält Anatomie, Physiologie, Untersuchungsmethoden, Gang der Untersuchung, Allgemeine Therapie, Hygiene und Prophylaxe, im zweiten werden die einzelnen Erkrankungen und ihre spezielle Therapie besprochen. Nichts Wesentliches ist vergessen, auch die neueren Methoden, wie Bronchoskopie etc., werden erwähnt. Hervorzuheben ist die große Anzahl vorzüglicher Illustrationen, die das Buch Dank dem liberalen Entgegenkommen der Verlagsbuchhandlung enthält. Die anatomischen Abbildungen sind dem bestbekannten Toldtschen Atlas entlehnt, viele Kehlkopfbilder dem Chiarischen Lehrbuch und dem Türckschen Atlas entnommen. Eine glückliche Idee war es, die einzelnen Untersuchungsmethoden auch bildlich darzustellen, besonders wertvoll sind die teilweise schematischen Illustrationen, durch welche die einzelnen Operationsmethoden, so die Operation eines Nasenpolypen, die Adenotomie, Tonsillotomie, die Abtragung der Epiglottis, die Curettage der Taschenfalte dargestellt werden. Wer sich rasch über unser Spezialfach orientieren will, wird in dem schön ausgestatteten Lehrbuch den besten Wegweiser finden. O. Kahler.

Die entzündlichen Nebenhöhlenerkrankungen der Nase im Röntgenbild. Von Prof. Dr. A. Kuttner, Berlin. Mit 20 photographischen Tafeln. Berlin-Wien 1908, Urban & Schwarzenberg.

Das vorliegende Werk enthält 20 Tafeln, die nach Originalaufnahmen von der Elektrizitätsgesellschaft „Sanitas", Berlin, hergestellt sind und durch das Kilometerverfahren der Neuen Photographischen Gesellschaft in Steglitz vom Negativ reproduziert wurden. Als Instrumentarium wurde das Rotax-Röntgeninstrumentarium benutzt.

In den einleitenden Worten hebt Verf. die Vorteile des Röntgenverfahrens zur Erkennung pathologischer Zustände der Nase und ihrer Nebenhöhlen hervor, er versucht an der Hand dieser Bilder zu zeigen, wie uns das Röntgenbild fördert, aber auch wie leicht es uns zu falschen Schlußfolgerungen führt. Mit Recht betont Verf., daß es keine andere Methode gibt, die uns, wie das Röntgenverfahren, über die Existenz, über die Gestalt und Ausdehnung der vorderen Nebenhöhlen gleich zuverlässig Auskunft gibt. Nicht so zuverlässig ist das Ergebnis der Röntgenaufnahme für die Diagnose der Nebenhöhlenerkrankungen. Verf. kam zu der Überzeugung, und deren Richtigkeit wird durch einige Bilder (Taf. XVII, XIX) illustriert, daß selbst eine deutlich ausgesprochene, auf eine oder die andere Nebenhöhle streng begrenzte Verdunklung des Röntgenbildes keinen Beweis für eine floride Erkrankung bildet. Wer von dem Wert des Röntgenverfahrens für die Diagnose und Therapie der Nebenhöhlenerkrankungen noch nicht überzeugt war, wird es zweifellos nach der Durchsicht des schönen Atlasses werden. Die tadellose Ausstattung und die vorzügliche Reproduktion der Tafeln können nicht genug gelobt werden.
O. Kahler.

Generated on 2019-10-24 09:23 GMT / http://hdl.handle.net/2027/uc1.b3252757
Public Domain in the United States, Google-digitized / http://www.hathitrust.org/access_use#pd-us-google
Digitized by Google
Original from UNIVERSITY OF CALIFORNIA

Referate.

Die submuköse Septumoperation. Ein Beitrag von Dr. M. Halle, Berlin. Zeitschr. f. Laryng., Rhinol. und ihre Grenzgebiete. Bd. I, H. 3.

Verf. teilt die Erfahrungen mit, die er bei 500 in den letzten 5 Jahren ausgeführten submukösen Septumresektionen gewonnen. Die hohe Anzahl der Operationen erklärt sich aus der Indikationsstellung. Verf. unterscheidet absolute und relative Indikationen. Absolut ist sie, wenn

1. exzessive Deviationen, Cristen, Subluxationen die eine Nasenatmung unmöglich machen oder hochgradig erschweren;

2. wenn Empyeme vorhanden sind, die endonasal nicht angegriffen werden können, so lange die Deformitäten des Septums vorliegen oder durch die jede Nachbehandlung — auch bei externem Eingriff — erheblich erschwert würde:

3. wenn Reize auf andere Organe ausgelöst werden.

Relativ ist die Indikation:

1. Wenn behufs Herstellung genügender Atmung größere Teile der Muscheln auf der verengten Seite fortgenommen werden müßten;

2. wenn die eine Nasenseite sehr weit, die andere relativ eng ist und dadurch Rachenkatarrhe, Borkenbildung in der weiten Seite, Trockenheit im Halse u. a. veranlaßt werden.

Das Instrumentarium ist dem Killianschen ähnlich. Als Schnitt bevorzugt Verf. den Knopflochschnitt. Bei Subluxationen entfernt er nicht wie Hajek den ganzen vorderen knorpeligen Teil des Septums, sondern erhält einen stützenden Pfeiler. Um das oft lästige Flattern der Mucosa septi post operationem zu verhindern, implantiert er zwischen die Schleimhautblätter gerade geschnittene Stücke des resezierten Knorpels oder Knochens, die Einheilung erfolgte stets tadellos. Nur muß behufs Festhalten des implantierten Knorpels der Schleimhautschnitt genäht werden.

Hypertrophien der Muscheln werden gleichzeitig mit dem Septum operiert.

Zur Anästhesierung verwendet Verf. Einreibungen von 10% Cocainlösung und Adrenalin mit Wattepinseln. Nur an der Schnittstelle Injektion von Schleichscher Lösung. Zur Tamponade werden Airol, Dermatol und Jodoformgazestreifen genommen, die vorher in Gelatinelösung getränkt werden. Entfernung der Streifen nach 3 Tagen. Verf. sah nach dieser Art der Tamponade nie Komplikationen. O. Kahler.

Die Chirurgie im Dienste der Laryngologie. Von Gluck. Zeitschr. f. Laryngologie etc., 1908, H. 2.

Dem Artikel liegt des Verf. Vortrag auf dem I. internationalen Rhinolaryngologenkongreß in Wien, 1908, zugrunde, welcher Vortrag berechtigtes Aufsehen hervorgerufen hat. Das Bedeutendste ist darin die schon bekannte

Digitized by Google
Original from UNIVERSITY OF CALIFORNIA
Generated on 2019-10-24 09:23 GMT / http://hdl.handle.net/2027/uc1.b3252757
Public Domain in the United States, Google-digitized / http://www.hathitrust.org/access_use#pd-us-google

Glucksche Methode, die bei den großen Kehlkopfoperationen die ehedem so gefürchtete Schluckpneumonie mit Sicherheit ausschließt, das ist präliminare Abtrennung und Einnähung der Trachea. Gluck ist indes neuerdings davon wieder zurückgekommen, beziehungsweise hat seine Methode modifiziert, indem er das zu exstirpierende Organ, den Larynx oder den Pharynx oder beide zusammen möglichst freilegt und dann zuerst oben abtrennt und sofort die Schleimhautwunde durch Naht oder Tampons und Tamponnähte schließt. Eine weitere bisher noch zu wenig beobachtete Forderung ist die gründliche vorbereitende Reinigung und Desinfektion der Mundhöhle und des Rachens, eventuell noch des Magens. Durch diese beiden Methoden hat die Chirurgie jenes Gebietes bedeutend an Zielbewußtheit gewonnen, und wir sehen, daß sich ihre allgemeinen Gesichtspunkte nicht wesentlich von der Therapie anderer röhrenförmiger Organe, vor allem des Magendarmrohrs, unterscheiden. Die eigenen Erfolge Glucks scheinen ihm nur zu sehr recht zu geben. Er hat 43 Hemilaryngektomien nach seiner Methode der Hautplastik und 128 totale Exstirpationen zu verzeichnen, ohne Todesfall, was die Operation selbst betrifft. Eine weitere Bedeutung seiner Ergebnisse liegt in dem Fortschritt, daß es jetzt gelingt, ganz ungewöhnlich ausgedehnte Resektionen der Halsorgane auszuführen, ohne den Patienten gesundheitlich, noch sozial oder ästhetisch besonders zu schädigen, Eingriffe, die noch vor nicht so langer Zeit für direkt unmöglich bezeichnet wurden und auch leider jetzt noch von namhaften Chirurgen abgelehnt werden. Marschik.

Stimme und Sprache ohne Kehlkopf. Von Hermann Gutzmann. Zeitschr. f. Laryngologie etc., 1908, H. 2.

Eine Fortsetzung des Gluckschen bildete der Vortrag Gutzmanns. Gluck zeigte an seinen Patienten die durch Gutzmann und andere experimentell und klinisch erhärtete Tatsache, daß der Kehlkopf nicht wesentlich zum Sprechen nötig ist. Die Stimme der Kehlkopflosen kann entweder eine Mund- oder eine Pharynxstimme sein. Der Patient bildet durch Luftschlucken einen Windkessel und vor demselben eine Stenose, die die Glottis ersetzt. Diese Pseudoglottis kann sein: die Lippen und die Zähne, der dem harten Gaumen genäherte Zungenrücken, der der hinteren Rachenwand genäherte Zungengrund, die Epiglottis oder endlich der Killiansche Oesophagusmund. Daß diese Pharynxstimme modulationsfähig ist, beweist ein Fall, der sogar ein Lied singen konnte. Diese Pharynxstimme hat besonderes Interesse insoferne, als die künstlichen Kehlköpfe wieder aus der Mode gekommen sind, da die Patienten infolge der großen Anstrengung beim Gebrauche derselben bald überdrüssig werden und sogar noch die Zeichensprache vorziehen. Gutzmann zeigte, daß die Laryngektomierten die Pharynxstimme, zum Teil durch Zufall darauf geführt, selbst erlernen, daß sie aber ganz gut durch systematische Übung gelehrt werden kann. Sobald der betreffende Muskelmechanismus einmal ausgelöst ist, üben

Digitized by Google
Original from UNIVERSITY OF CALIFORNIA
Generated on 2019-10-24 09:23 GMT / http://hdl.handle.net/2027/uc1.b3252757
Public Domain in the United States, Google-digitized / http://www.hathitrust.org/access_use#pd-us-google

die Patienten von selbst so eifrig, daß man sie eher vor zu vielem Sprechen im Anfang zurückhalten muß. Marschik.

Operation bösartiger Mandelgeschwülste. Von Dr. Karl Vohsen, Frankfurt a. M. Zeitschrift f. Laryngol., Rhinolog. u. ihre Grenzgebiete. Bd. I, H. 2, S. 161 ff.

Die auf dem I. internationalen Laryngo-Rhinologenkongreß demonstrierte Operation bösartiger Mandelgeschwülste unterscheidet sich von der bekannten Mikuliczschen Methode dadurch, daß nicht die totale Resektion des aufsteigenden Unterkieferastes vorgenommen wird, um die Zugänglichkeit zum Pharynx- und Larynxeingang zu erleichtern, sondern daß durch Verschieben des hinteren Unterkieferfragmentes nach außen, vorn und oben von dem vorderen Fragmente ein vollständiger Überblick über das Operationsfeld ermöglicht wird. Dem Verf. erscheint die Methode bestimmt, die normale zur Entfernung maliger Neubildungen der Mandel zu werden, die nicht auf die Gegend zwischen Ober- und Unterkiefer übergreifen; für letztere erscheint die Mikuliczsche Methode zweckmäßiger. O. Kahler.

Larynx und multiple Sklerose. Von Sanitätsrat Dr. Graeffner. Zeitschrift f. Laryngol., Rhinolog. u. ihre Grenzgebiete. Bd. I, H. 2.

Der Arbeit liegen die Untersuchungen von 39 Fällen von multipler Sklerose zugrunde (darunter 4 Obduktionsbefunde). Nach seinem Materiale findet Verf. in mehr als 50% der Fälle von multipler Sklerose im Kehlkopfe Veränderungen teils stabiler, teils labiler Art. Überwiegend sind die labilen Erscheinungen, Tremor und Ataxie, letztere zumal bei der Abduction am auffallendsten, seltener kommen auch Muskelparesen besonders der Postici und Anteriores in Betracht. O. Kahler.

Ein Fall von Chorea minor nach Abtragung der adenoiden Wucherungen geheilt. Von M. H. Menier (Figeac, Frankreich). Zeitschrift f. Laryngol., Rhinol. u. ihre Grenzgebiete. Bd. I, Heft 3.

Der Titel besagt den Inhalt.

Ein Fall von geschlossenen Empyemen der hinteren Siebbeinzellen und der Keilbeinhöhle, welche erst nach Entfernung der mittleren Muschel akut geworden sind. Von Dr. Ross Hall Skillern, Philadelphia, U. S. A. Zeitschrift f. Laryngol., Rhinol. u. ihre Grenzgebiete. Bd. I, Heft 3.

Krankengeschichte.

Für den wissenschaftlichen Teil verantwortlicher Redakteur: Dr. Ernst Urbantschitsch, Dr. Otto Kahler.
Herausgeber, Eigentümer und Verleger: Urban & Schwarzenberg.

Druck von Gottlieb Gistel & Cie., Wien, III, Münzgasse 6.

Digitized by Google
Original from UNIVERSITY OF CALIFORNIA
Generated on 2019-10-24 09:23 GMT / http://hdl.handle.net/2027/uc1.b3252757
Public Domain in the United States, Google-digitized / http://www.hathitrust.org/access_use#pd-us-google

MONATSSCHRIFT FÜR OHRENHEILKUNDE
UND
LARYNGO-RHINOLOGIE.

XLIII. Jahrg. 1909. 2. Heft.

Nachdruck verboten.

Laryngo-Rhinologischer Teil.

Original-Artikel.

Die örtliche Anästhesie der Rachen- und Gaumenmandeln und des Trommelfells.

Ein weiterer Beitrag zur Technik der Anästhesie in der Praxis des Hals-, Nasen- und Ohrenarztes.

Von Dr. med. **Ruprecht**, Bremen.

(Mit 1 Figur.)

I. Narkose oder Lokalanästhesie.

Die Frage, ob eine Anästhesie der Rachenmandeln, der Gaumenmandeln und des Trommelfells notwendig sei, wird verschieden beantwortet. Habe ich auch bei Erörterung dieses Themas im Kollegenkreise gefunden, daß die überwiegende Zahl ein zu diesem Zwecke brauchbares Verfahren als wünschenswert ansieht, so haben mich doch andrerseits auch zu meiner Überraschung erfahrene Spezialkollegen versichert, daß sie eine auf dieses Ziel gerichtete Arbeit für ziemlich überflüssig ansähen. Der Schmerz sei gar nicht so sehr das Wesentliche bei diesen Eingriffen; zumal die kindlichen Mandeln seien wegen der Gebrechlichkeit des Gewebes wenig empfindlich. Die Aufregung und die Blutung bringe das Kind doch in einen Zustand, daß Allgemeinnarkose oder die bekannte fesselnde Umklammerung durch den Assistenten und rasches, rücksichtsloses Vorgehen seitens des Operateurs das einzig Zweckmäßige sei. Die Lokalanästhesie dieser Teile schaffe schließlich nur eine weitere Komplikation unseres ohnehin schon genügend komplizierten Apparates.

Wie steht es nun mit der Wichtigkeit einer Lokalanästhesie der genannten Organe? Sind die angeführten Einwände berechtigt?

In den letzten $2^1/_2$ Jahren sind mir hier am Ort drei Fälle von Chloroformtod allein bei Mandeloperationen bekannt geworden. Ich glaube nicht zu weit zu gehen, wenn ich nach dieser und früheren Erfahrungen annehme, daß fast jeder beschäftigte Praktiker, der in der Regel Chloroform bei diesen

Digitized by Google
Original from UNIVERSITY OF CALIFORNIA
Generated on 2019-10-24 09:23 GMT / http://hdl.handle.net/2027/uc1.b3252757
Public Domain in the United States, Google-digitized / http://www.hathitrust.org/access_use#pd-us-google

Narkosen verwendet, im Laufe der Zeit ein solches Ereignis erleben wird. Der Statistik sind ja solche Fälle nicht zugänglich. Der Herztod bei Chloroform ist ebenso bekannt, wie seine letzte Erklärung schwierig und strittig ist. Neue Aufklärung bieten die Fälle meist nicht. So fühlt man sich sehr begreiflicherweise der Verpflichtung zur Mitteilung an die Fachkollgen enthoben, geht stillschweigend zum Äther über — oder auch nicht — und tröstet sich und die Angehörigen damit, daß eben auf 2500 Chloroformanwendungen ein Todesfall komme. Der Frage: War die Anwendung des Chloroforms notwendig, geht man in solchem Falle selten nach. Das Chloroform ist nun einmal als Narkoticum fest eingebürgert und hat, wenn man von seiner Tücke absieht, viele gute und bequeme Eigenschaften. Aber gerade diese Frage muß immer wieder erhoben werden! Nicht zur Erreichung zweckloser Sentimentalität, sondern weil es unsere vornehmste Pflicht ist, die Gefahren, die unsere Eingriffe mit sich bringen, auszuschalten oder soweit zu reduzieren, wie es in unseren Kräften steht.

Wenn ich selbst ein derartiges beklagenswertes Ereignis noch nicht erlebt habe, so bin ich mir vollkommen klar, daß ich das zunächst einer freundlichen Laune des Glückes zu danken habe. Dann aber bin ich dem Chloroform schon in den ersten Jahren meiner Praxis feind geworden, durch zwei Fälle, die ich bereits in meiner vorigen Arbeit über Lokalanästhesie[1]) erwähnt habe: Bei zwei Kindern mit hochgradiger Vergrößerung aller drei Mandeln trat in der Chloroformnarkose eine so schwere, zunehmende Asphyxie infolge von Glottiskrampf ein, daß ich in dem einen Falle sofort mit einem durchgehenden Schnitt, im anderen nach zirka einer Viertelstunde anderweitiger vergeblicher Versuche, die Atmung wieder herzustellen, tracheotomieren mußte.

Seitdem habe ich überhaupt kein reines Chloroform mehr gebraucht, sondern, da die reine Äthernarkose bei Mandeloperationen manche Nachteile hat, das Schleichsche Gemisch: Äther 6, Chloroform 2, Äthylchlorid 1 Volumen. Und zwar habe ich dieses Gemisch stets in Form der Tropfnarkose mit der sich auch aus Sauberkeitsgründen empfehlenden Roth-Draegerschen Maske angewandt. In den Helm dieser Maske pflege ich nicht einfache Tupfer, sondern passende kleine, mit feinster Holzwolle getränkte Kissen einzulegen, in welchen das Gemisch sofort beim nächsten Atemzug verdunstet, so daß fast gar keine Niederschläge entstehen.

Auch vom Ätherrausch habe ich oft Gebrauch gemacht; doch kommen seine Vorzüge mehr bei Erwachsenen als bei Kindern zur Geltung, welch letztere schwer zu tiefem Atmen zu bewegen sind und stark unter dem Angstgefühl leiden.

---

[1]) Ruprecht, Alypin und Novokain. Ein Beitrag zur Technik der Anästhesie in der Praxis des Hals-, Nasen- und Ohrenarztes. Diese Zeitschrift, 1906, H. 6.

Generated on 2019-10-24 09:23 GMT / http://hdl.handle.net/2027/uc1.b3252757
Public Domain in the United States, Google-digitized / http://www.hathitrust.org/access_use#pd-us-google
Digitized by Google
Original from UNIVERSITY OF CALIFORNIA

Bin ich in den letzten fünf oder sechs Jahren mit der Schleichschen Tropfnarkose, die ich mit allen Kautelen, wie sie bei einer Chloroformnarkose üblich sind, verwende, auch sehr zufrieden gewesen, so daß ich der Meinung zuneige, daß das Chloroform tatsächlich zum großen Teil durch seinen hohen Siedepunkt und die dadurch in den oberen Luftwegen entstehenden Niederschlagdepots so verhängnisvoll wirkt — die Tatsache, daß das Chloroform in den Tropen unschädlicher ist als in gemäßigten Zonen, bestärkt mich darin —, so sehe ich doch auch in dieser Form der Allgemeinnarkose bei den an sich ungefährlichen Eingriffen immer noch eine Komplikation, deren Gefahr, wenn auch wesentlich geringer als die des reinen Chloroforms, sich doch der Berechnung im einzelnen Falle vorläufig noch entzieht. Ein ungefährlicher Eingriff ist eben nicht mehr ungefährlich, sobald er unter Anwendung eines zwar segensreichen, aber zweifellos nicht vollständig gefahrlosen Mittels ausgeführt werden muß.

Die völlige Unberechenbarkeit der Wirkung des reinen Chloroforms auf das einzelne Individuum dürfte nun endlich als erwiesen angesehen werden, auch bei tadelloser Marke und Beschaffenheit. Wir dürfen uns nicht darüber hinwegtäuschen, daß über dieses Mittel eine ungeschriebene Statistik besteht, die noch weit ernster mahnt als die Statistiken großer Kliniken, nämlich die Zahl der Todesfälle, in denen die verhängnisvolle Chloroformnarkose durch ein unschädliches Verfahren hätte ersetzt werden können, in denen sie durch die Schwere des Eingriffes nicht unbedingt geboten war. Würde man das Konto der einzelnen Spezialfächer mit diesen Fällen belasten, so fürchte ich, daß auch wir Ohren-, Nasen- und Halsärzte nicht eben gut abschneiden würden.

Schätze ich, daß in Deutschland jährlich 50 bis 60 Kinder (? die Redaktion) allein durch Anwendung der allgemeinen Narkose bei Mandeloperationen sterben, so dürfte diese Zahl hinter der Wirklichkeit sicher zurückbleiben. Können von diesen 50 bis 60 nur 25 bis 30 am Leben erhalten werden durch Anwendung örtlich anästhesierender Verfahren, so ist über die Berechtigung eines solchen Verfahrens kaum noch zu diskutieren.

Ich muß hier auf einen kürzlich erschienenen Aufsatz Hopmanns[1]): „Die Furcht vor Mandeloperationen“ eingehen, soweit er die Narkosengefahr betrifft. Hopmann führt seine „auf mehrere Dezennien und eine ungewöhnlich große Zahl von Operationen sich erstreckende Erfahrung“ gegen die „immer wieder behauptete Gefährlichkeit der Narkose“ ins Feld. Hopmann macht es sich mit dieser doch wahrhaftig nicht ohne Grund immer wiederkehrenden Behauptung meines Erachtens zu leicht, wenn er einfach argumentiert: „Todesfälle, welche sich während oder infolge der Narkose oder durch

[1]) Hopmann, Die Furcht vor Mandeloperationen. Münchner med. Wochenschr., 1908, Nr. 38.

Digitized by Google
Original from UNIVERSITY OF CALIFORNIA
Generated on 2019-10-24 09:23 GMT / http://hdl.handle.net/2027/uc1.b3252757
Public Domain in the United States, Google-digitized / http://www.hathitrust.org/access_use#pd-us-google

Verblutung tatsächlich ereignet haben[1]), hatten gewiß teilweise mit der Operation selbst nichts zu tun, sondern bedeuten nur ein zufälliges unglückliches Zusammentreffen." Fälle von Verblutung, die „mit der Operation nichts zu tun haben", sind wohl eine Contradictio in adjecto. Ich versuche vergeblich, mir solche Fälle vorzustellen. Ein Narkosentod aber, der mit der Operation nichts zu tun hat, weil er vielleicht zufällig bereits vor Ausführung der Operation eintrat oder durch Status thymicus oder dergleichen bedingt war, hat um so mehr mit der Indikation zur Operation und vor allem mit der Indikation zur Narkose zu tun. Und das ist schwerwiegender und unter Umständen belastender als ein gelegentlich einer unvermeidlichen, anerkannt gefährlichen Operation eingetretener Narkosenunglücksfall. War die Operation in ihrem ganzen Umfange streng indiziert und war die tiefe Narkose eine unumgängliche Vorbedingung, dann mag man darüber zur Tagesordnung übergehen. Anders aber, wenn die Notwendigkeit des Umfanges der Operation oder die der Narkose im Einzelfalle des Beweises bedarf, wenn eine nicht kleine Zahl der Kollegen vielleicht nicht ohne weiteres diese Notwendigkeit anerkennen würde.

Die „Furcht vor einem größeren, in Narkose vorzunehmenden Eingriff", welche Hopmann aus der Welt schaffen möchte, ist etwas völlig berechtigtes. Diese Furcht würde noch bedeutend größer sein, wenn die Narkosentodesfälle statistisch ebenso zugänglich wären wie die unfallfreien Reihen von Narkosen. Vor jeder Narkosenoperation klingt mir die Mahnung eines meiner Lehrer in den Ohren: Treffen Sie Ihre Entscheidungen ohne Sentimentalität. Haben Sie aber alles erwogen, dann denken Sie die Sache noch einmal durch und setzen Sie den Fall, es handle sich um Ihre eigene Person oder um Ihre Frau oder um Ihr eigenes Kind. Kommen Sie dann zu einem anderen Resultat, dann war Ihre erste Entscheidung falsch.

Selbstverständlich bin ich der Meinung, daß Hopmann diese Fragestellung in keinem seiner Fälle scheut. Jeder hat eben seine Ansichten und seine Gründe dafür. Ich frage mich aber: Ist es objektiv, die Gefahr der Narkose nur nach der im Verhältnis zu dem Spielen des Zufalls stets beschränkt zu nennenden eigenen Erfahrung zu bemessen? Mögen Serien von 10.000 Narkosen[2]) ohne Todesfall verlaufen sein. Das beweist doch gar nichts gegen die Gefährlichkeit der Narkose. Im Roulette schlägt des öfteren ein Dutzend und mehrmal hintereinander rouge. So wenig man daraus ein Gesetz ableiten

[1]) Es ist nicht aus Hopmanns Aufsatz zu ersehen, ob ihm selbst solche Fälle vorgekommen sind oder ob er Unglücksfälle anderer Autoren meint. Hopmann gibt in dem Aufsatz auch nicht an, ob er Äther oder Chloroform verwendet hat.

[2]) Ich wiederhole, daß es unklar ist, ob Hopmanns Statistik frei von Todesfällen ist oder ob Hopmann auch ihm selbst unterlaufene Unglücksfälle mit seiner oben zitierten Argumentation aus der Gefahrenberechnung ausschalten will.

Digitized by Google
Original from UNIVERSITY OF CALIFORNIA
Generated on 2019-10-24 09:23 GMT / http://hdl.handle.net/2027/uc1.b3252757
Public Domain in the United States, Google-digitized / http://www.hathitrust.org/access_use#pd-us-google

kann, so wenig beweist eine große Reihe unfallfreier Narkosen die Ungefährlichkeit der Narkose im allgemeinen; denn andere Kollegen, die vielleicht nicht weniger sorgfältig und gewissenhaft, aber weniger glücklich waren, könnten die wenig erfreuliche Ergänzung zu solch einer Statistik liefern. Daß sie es ungern oder meist überhaupt nicht tun, wer wird das nicht verstehen? Aber darum dürfen wir doch unsere Augen nicht verschließen gegen das, was nicht auf dem Papier geschrieben steht. Hält man sich aber an die Statistiken einzelner großer Institute, so gelten immer noch die Durchschnittswerte: auf 2500 Chloroformnarkosen ein Todesfall, auf 5000 Äthernarkosen ein Todesfall. Darüber aber besteht wohl kaum ein Zweifel, daß diese Statistik schlechter aussehen würde, wenn es möglich wäre, alle Narkosen und alle Narkosentodesfälle heranzuziehen.

Hopmann vergleicht die Narkosengefahr an anderer Stelle mit der des Eisenbahnfahrens. Nun, bei der Eisenbahn kommt nach den statistischen Nachweisen für 1906 ein tödlicher Unglücksfall auf 170 Millionen Reisende![1]) Die Todesgefahr der Chloroformnarkose ist somit rund 70.000mal so groß! Es spricht nicht für die Objektivität seiner Auseinandersetzungen, wenn Hopmann einerseits die Gefahren, denen die Mandelkranken ausgesetzt sind, so überaus ernst und schwarz darstellt, andrerseits aber die Gefahr der Narkose durch oberflächliche Argumentationen und einen so unzutreffenden Vergleich geringer erscheinen läßt, als sie ist. Wie selten sind ganz im allgemeinen tödliche septische Halserkrankungen! Man vergleiche Semons Arbeiten über diese Krankheiten.[2]) Und dabei kommt, wie ich an anderer Stelle einmal berechnet habe[3]), das adenoide Gewebe nur für etwa ein Viertel bis ein Fünftel der Halsphlegmonen als Ausgangspunkt in Betracht! Ich habe in den letzten zehn Jahren nur eine Halsphlegmone mit letalem Ausgang gesehen. Und die ging von cariösen Zähnen aus.

Hopmanns Inhaltszusammenfassung lautet in nuce etwa: 1. Die radikale Evulsion der Tonsillen ist für die Mehrzahl der Fälle das einzig richtige Verfahren. 2. Diese Operation erfordert Narkose. 3. Diese Form der Therapie ist nicht gefährlicher als einfache kleinere Eingriffe an den Tonsillen, denn Narkosen und Verblutungsfälle sind gewiß als Force majeur anzusehen.

Ich bin überzeugt, daß die Tatsachen Thesen dieser Art nicht rechtfertigen. Mir erscheint die Hopmannsche, die Narkose zur Bedingung machende Therapie nicht minder gefahrbringend, als das zu behebende Leiden.

---

[1]) O. v. Mühlenfels, Schutz des Publikums auf Reisen. Deutsche Revue, 1908. Augustheft.

[2]) Semon, A lecture on acute septic inflammation of the throat and neck. Brooklyn Med. Journ., January 1905.

[3]) Ruprecht, Zur Kenntnis der Laryngitis submucosa acuta. Diese Monatsschrift, 1905, Nr. 2.

Digitized by Google
Original from UNIVERSITY OF CALIFORNIA
Generated on 2019-10-24 09:23 GMT / http://hdl.handle.net/2027/uc1.b3252757
Public Domain in the United States, Google-digitized / http://www.hathitrust.org/access_use#pd-us-google

Wie steht es nun mit dem Einwand, die allgemeine Aufregung der Kinder mache eine Lokalanästhesie unmöglich? Für eine beschränkte Anzahl von Fällen ist seine Richtigkeit ohne weiteres zuzugeben. Wird ein Kind schreiend in die Sprechstunde gebracht, das auf den Besuch beim Arzt vielleicht schon mit der von manchen Eltern oder Kindermädchen beliebten Drohung vorbereitet ist: „Warte, wenn du nicht artig bist, gehen wir zum Doktor, der schneidet", so bleibt uns allerdings nur die Narkose oder die Vergewaltigung des Kindes übrig. Aber die Regel ist das nicht. Viele Kinder kommen voller Vertrauen, viele kommen unsicher oder auch ängstlich und gewinnen schnell Vertrauen, wenn man sich ein klein wenig darum bemüht und vor allem sie nicht überrascht und hintergeht. Solche Bemühung bedeutet in der Regel nicht verlorene Zeit, sondern Zeitersparnis. Stehen die Eltern vertrauensvoll auf Seite des Arztes, so hat man bei solchen Kindern gewonnenes Spiel, sobald man sich bei allen unangenehmen Manipulationen, wie Anwendung des Zungenspatels, des Nasensprays, Einführung der Sonden, gewissermaßen einschleicht und alle groben Untersuchungsmethoden, wie das Tuschieren des Nasenrachenraumes, bei ängstlichen Kindern vermeidet. Bei vorsichtigem aufmunternden Verfahren verläuft dann die ganze Untersuchung und Operation in bestem Einvernehmen. Mitunter wirkt aber auch ein energisch verweisendes Wort beruhigender als alles andere. Der eine Arzt wird mehr Talent entwickeln, die Kinder richtig zu nehmen als der andere und dementsprechend bessere Resultate mit der Lokalanästhesie haben. Ich bin für meine Person davon überzeugt, von diesem Talent gewiß nicht mehr als den Durchschnitt mitbekommen zu haben. Aber das genügt auch, um bei gutem Willen erfreuliche Resultate zu erzielen.

Gewiß: die Narkose läßt sich fast bei allen Kindern anwenden. Die Lokalanästhesie mit Vorteil nur bei einem Teil, etwa der Hälfte der Kinder zwischen 5 und 10 Jahren, bei vier Fünftel der von 10 bis 14 Jahren und bei allen älteren Kindern und Erwachsenen. Das ist aber ein Nachteil, den nur der Schematiker schmerzlich empfinden wird.

Daß die Mandelausräumung beim Erwachsenen ohne örtliche oder allgemeine Betäubung meist eine recht schmerzliche Prozedur darstellt, ist mir nie bestritten. Sonderbarerweise aber hörte ich mehrfach die Ansicht vertreten, daß Mandeloperationen bei Kindern nur geringe Schmerzen bereiteten. Daß wir beim Kinde meist — nicht immer! — lockere, weniger fibröse Mandeln finden, ist zuzugeben. Dafür ist das Kind aber auch entsprechend sensibler. Was dem Kinde bei der Mandelausräumung an Schmerzertragung zugemutet wird, macht man sich selten ganz klar. Kinder schreien; und schwer läßt sich entscheiden, wie weit ihr Geschrei begründet ist. Dem in der Umklammerung festgehaltenen Kinde steht kein anderes Ausdrucks- und Abwehrmittel zu Gebote. Der überlegenen Kraft erliegend, kann es auch beim heftigsten Schmerz

Generated on 2019-10-24 09:23 GMT / http://hdl.handle.net/2027/uc1.b3252757
Public Domain in the United States, Google-digitized / http://www.hathitrust.org/access_use#pd-us-google
Digitized by Google
Original from UNIVERSITY OF CALIFORNIA

nicht mehr tun als schreien, wie es vorher in seiner Angst vielleicht auch schon geschrien hat. Mag sein, daß der absolute Schmerz bei der größeren Nachgiebigkeit des kindlichen Gewebes durchschnittlich geringer ist als beim Erwachsenen. Im Verhältnis zu der geringeren psychischen Widerstandsfähigkeit dürfte das Kind bei der Adenotomie und Tonsillektomie das gleiche Maß an Schmerz zu ertragen haben wie der Erwachsene. Was aber den Erwachsenen vor allem zur Schmerzertragung bis zu einem gewißen Grade befähigt: die Einsicht und Überzeugung von der Nützlichkeit und Notwendigkeit des Eingriffes, das kommt beim Kinde ganz oder fast ganz in Wegfall![1]) —

Bei der Trommelfellanästhesie handelt es sich zwar nicht um einen Ersatz der Narkose, da diese zum Zwecke der Parazentese nicht in Frage kommt, sondern nur um Beseitigung oder Milderung des Schmerzes. Immerhin ist dieser Schmerz, wenn auch kurz, so doch so heftig, daß man ihn zu mildern gesucht hat, solange wir überhaupt anästhesierende Mittel kennen, freilich bisher mit wenig befriedigendem Erfolg. Es erübrigt sich deshalb wohl, über die Zweckmäßigkeit einer leicht ausführbaren und als wirksam erprobten Trommelfellanästhesie Worte zu verlieren.

Wie stellt sich nun die Klientel zu der Frage der Lokalanästhesie? Im allgemeinen setzen die Patienten bei allen Nasenoperationen die örtliche Betäubung bereits als etwas Selbstverständliches voraus. Sie erwarten überhaupt heutzutage vom chirurgisch tätigen Arzt, daß er ihnen Schmerzen durch allgemeine oder örtliche Betäubung erspart. Der Gedanke, daß der Schmerz bei einer Operation voll in den Kauf genommen werden müsse, liegt der Mehrzahl bereits ganz fern. Welch ein Fortschritt seit den Zeiten Velpeaus, dessen Ausspruch Braun in seinem verdienstvollen Werk über die Lokalanästhesie anführt: „Éviter la douleur dans les opérations est une chimère, qui n'est pas permise de poursuivre!“

Bietet nun die lokale Anästhesie der Mandeln so gute Resultate, daß man sie dem heutigen, in bezug auf Schmerzlosigkeit verwöhnten Geschlecht vorschlagen darf, ohne peinliche Enttäuschungen befürchten zu müssen? Diese Frage kann ich — die nötige Sorgfalt und einige Übung vorausgesetzt — unbedingt bejahen. Ich habe mein ganzes Verfahren ausschließlich in meiner Privatpraxis ausprobiert und entwickelt. Und zu meiner Freude kommen, von anderen ermutigt, jetzt nicht ganz wenig Patienten, die von vornherein den Wunsch äußern, ohne Narkose schmerzlos von ihren Mandelwucherungen befreit zu werden. Bei den Mandeloperationen ist der Schmerz im schlimmsten Falle bei Anwendung dieses Verfahrens so geringfügig, daß er den unangenehmen Eindrücken und den Nachwehen einer allgemeinen Betäubung weitaus vorzuziehen ist.

---

[1]) Braun, Die Lokalanästhesie, ihre wissenschaftlichen Grundlagen und praktische Anwendung. Leipzig 1907 bei J. A. Barth.

Digitized by Google
Original from UNIVERSITY OF CALIFORNIA
Generated on 2019-10-24 09:23 GMT / http://hdl.handle.net/2027/uc1.b3252757
Public Domain in the United States, Google-digitized / http://www.hathitrust.org/access_use#pd-us-google

Sind alle drei Mandeln zu entfernen, so wird man auch dies oft bei verständigen, ruhigen, älteren Kindern einzeitig oder zweizeitig mit lokaler Betäubung ausführen. Man wird, wenn dies ohne Schwierigkeit ausführbar ist, erst die Rachenmandel, dann die Gaumenmandeln entfernen. Im allgemeinen wird dabei aber der Narkose mit dem Schleichschen Gemisch bei Kindern unter 12 Jahren der Vorzug zu geben sein.

Bei der Parazentese wird kein Arzt an Narkose denken. Wohl aber der ängstliche Patient! Unter allen Umständen hofft er zum mindesten auf genügende Schmerzlinderung, und seine Ansprüche in dieser Hinsicht werden sich naturgemäß steigern, je mehr unsere Technik fortschreitet.

Dementsprechend gibt es bei der Frage der Lokalanästhesie auch auf unserem Gebiete nur eine Marschrichtung: Vorwärts! Stehenbleiben hieße die Zeit an sich vorbeieilen lassen. (Fortsetzung folgt.)

Aus der k. k. Universitätsklinik für Kehlkopf- und Nasenkrankheiten in Wien (Vorstand: Hofrat Prof. Dr. O. Chiari).

Ein Fall von Ödem im Larynx nach Jodkaligebrauch.

Von Dr. **Karl Kofler**, Assistenten der Klinik.

Es ist eine bekannte Tatsache, daß die Schleimhäute der oberen Luftwege auf innere Anwendung von Jodpräparaten bei verschiedenen Individuen verschieden stark reagieren. Fast regelmäßig finden wir die Schleimhaut der Nase dabei beteiligt — wir sprechen dann von Jodschnupfen —, seltener in stärkerem Ausmaße jene des Pharynx, Larynx und der Trachea, diese letzteren hauptsächlich dann, wenn es sich um eine sogenannte Idiosynkrasie gegenüber Jod handelt, viel weniger häufig, wenn die Dosis zu groß war. Die Erfahrung und die Berichte verschiedener Autoren, unter anderen Lublinskis[2]) und Bresgens[2]), zeigen nämlich, daß kleine Dosen eher die Symptome des Jodismus hervorrufen als große. Nun waren aber die von den genannten und anderen Autoren angeführten Dosen, nach denen akute Jodintoxikation aufgetreten war, so klein, daß ich die in meinem Falle auf einmal genommene Menge von 3 *g* Jodkali geradezu als große Dosis bezeichnen und in dieser Hinsicht meinen Fall den anderen Fällen gegenüberstellen muß. Es ist natürlich damit nicht gesagt, daß mein Pat. nicht auch auf eine viel kleinere, sagen wir z. B. fünfmal kleinere Menge des Präparates vielleicht ebenfalls Intoxikationserscheinungen bekommen hätte, deshalb könnte die Frage, ob die Intoxikation bei meinem Pat. durch Idiosynkrasie oder die zu große Einzelgabe bedingt war, nur dadurch entschieden werden, daß man den Pat. später einmal nach Verabreichung einer viel kleineren Menge Jodkali beobachten würde. Der Fall bietet auch in anderer Hinsicht ein gewisses Interesse und sei daher in Kürze wiedergegeben:

Digitized by Google
Original from UNIVERSITY OF CALIFORNIA
Generated on 2019-10-24 09:23 GMT / http://hdl.handle.net/2027/uc1.b3252757
Public Domain in the United States, Google-digitized / http://www.hathitrust.org/access_use#pd-us-google

Der 37jährige Koch W. B. suchte im Dezember v. J. wegen Schluckschmerzen auf der rechten Halsseite ein hiesiges Spital auf. Bei dem Pat., der vor 3 Jahren Lues akquiriert hatte, wurde die Diagnose „Rhinopharyngitis chron. et Lymphadenitis colli" gestellt und ihm in der Annahme, daß es sich um eine Drüsenschwellung luetischer Natur handle, Jodkali in der Weise verordnet, daß er 3 *g* des Präparates in einem halben Liter Milch tagsüber, wie ich wohl glauben muß, zu sich nehmen sollte. Der Pat. trank aber die Lösung nachts vor dem Schlafengehen auf einmal aus und erwachte 4 Stunden später mit großen Beschwerden.

Die Nase war vollständig verlegt, aus derselben floß reichlich Sekret wässeriger Natur; die Naseneingänge waren gerötet, ebenso die Bindehaut, die unteren Augenlider geschwollen. Im Halse verspürte der Pat. starke Schluckschmerzen und hatte dabei das Gefühl des Verschwollenseins und der Austrocknung in dem Maße, daß er fast zu ersticken glaubte; außerdem klagte er über Hustenreiz, Heiserkeit und brennende Schmerzen in der Brust, und zwar in der Gegend rechts neben dem Sternum in der Höhe zwischen Mamilla und Clavicula in einer Ausdehnung von zirka Handtellergröße; zu den genannten Beschwerden gesellten sich Kopfschmerzen und das beängstigende Gefühl des Luftmangels.

Tags darauf kam der Pat., der das Jodkali nicht weiter genommen hatte, da er demselben die ganze Schuld an der plötzlich aufgetretenen heftigen Erkrankung zuschob, in unsere Ambulanz, woselbst ich folgenden Befund erheben konnte: Pat. von kräftigem Körperbau, Herz- und Nierenbefund normal; Conjunctiva bulbi et palpebrarum injiziert, Ödem der Augenlider, Tränenfluß; die Haut der Naseneingänge und der Oberlippe gerötet; beide Nasenhöhlen vollständig verlegt, die Schleimhaut der Nase, besonders an den unteren Muscheln, enorm geschwollen, blaßrot, gegen Berührung außerordentlich empfindlich, die Sekretion reichlich, wässeriger Natur; die Mucosa des Epipharynx injiziert, jene des Meso- und Hypopharynx außerdem verdickt und matt glänzend. Die Schleimhaut des Larynx war lebhaft gerötet und succulent, an den Stimmlippen sogar ödematös; symmetrisch unterhalb beider Stimmlippen konnte man stark rote, erhabene Wülste sehen, welche die Stimmlippen medianwärts überragten und den subglottischen Raum von beiden Seiten her verengerten; die Trachealschleimhaut war ebenfalls intensiv gerötet, an einzelnen Stellen mit Schleim bedeckt; die Stimme klang vollständig heiser, ab und zu hustete der Pat.; Stridor war nicht vorhanden, der Puls beschleunigt.

Ich verordnete dem Pat. 3%iges Mentholvaselinöl für die Nase, Codein gegen den Hustenreiz und Stimmschonung; schon am nächsten Tage waren die subglottischen Schwellungen vollständig zurückgegangen und außer einer leichten Schwellung der Nasenschleimhaut nur mehr eine Injektion der Pharynx-, Larynx- und Trachealmucosa sichtbar; die eingangs erwähnten Schluckschmerzen waren ganz verschwunden und Pat. fühlte sich wiederum gesund.

Das Auftreten von ödematösen Schwellungen im Larynx gehört gewiß zu den Seltenheiten. Bei keinem von den vielen Pat., die innerhalb eines Zeitraumes von 5 Jahren an unserer Klinik aus irgend einer Ursache Jodkali verordnet bekamen, habe ich jemals etwas ähnliches beobachten können. Schon Gottstein [2]), Charazac [2]), Ehrlich [2]) u. a. machten auf den gelegentlich

Digitized by Google
Original from UNIVERSITY OF CALIFORNIA
Generated on 2019-10-24 09:23 GMT / http://hdl.handle.net/2027/uc1.b3252757
Public Domain in the United States, Google-digitized / http://www.hathitrust.org/access_use#pd-us-google

sogar gefährlich werdenden Einfluß des Jodkali aufmerksam. Fehnrich[2]) erwähnt eines Falles, den er wegen hochgradiger Dyspnoe tracheotomieren mußte, Fournier[2]) sogar 4 derartige Fälle und 2, die zum Exitus führten, bevor noch die Tracheotomie ausgeführt werden konnte. Rosenberg[1]) erwähnt in seiner umfassenden Ahhandlung „Larynxödem nach Jodkaligebrauch" (Deutsche med. Wochenschr., 1890) eines Falles, der auf eine sehr geringe Dosis Jodkali — nicht einmal 1 *g* — hin ähnliche Krankheitserscheinungen darbot wie mein Fall, nur mit dem Unterschiede, daß die Atemnot hochgradig war und verbunden mit inspiratorischem Stridor, und daß die Krankheitserscheinungen erst innerhalb mehrerer Tage verschwanden. Chiari[3]) sah nach Einatmung von etwas Jodoformpulver bei einem ihm befreundeten Arzte ein Ödem der linken aryepiglottischen Falte auftreten, welches nach vier Stunden wieder verschwand. Binz[2]) erwähnt, daß bei Ulcerationen im Larynx Jodkaliaufnahme Larynxödem erzeugen kann; dem gegenüber muß ich hervorheben, daß in meinem Falle keinerlei Ulceration im Larynx zu finden war, andrerseits aber an den vielen in unserer Klinik behandelten Fällen von ulcerierten Gummen des Kehlkopfes meines Wissens in keinem einzigen Falle das Auftreten eines Ödems nach innerlicher Anwendung von Jodkali zu beobachten, ja im Gegenteile bei Pat., die wegen hochgradiger Atemnot in Beobachtung gehalten werden mußten, eine baldige Abnahme der dyspnoischen Beschwerden auf Jodkaligebrauch zu sehen war, was wohl nicht möglich gewesen wäre, wenn zu dem die Atemnot bedingenden Krankheitsprozesse im Larynx sich noch ödematöse Schwellungen gesellt hätten. Als charakteristisch hebt Rosenberg[1]) das baldige und plötzliche Auftreten der Intoxikationserscheinungen, wie dies auch bei meinem Pat. der Fall war, hervor und begründet dies mit der schnellen Aufnahme des Jod in den Organismus. Der Sitz des Ödems bei unserem Pat. ist ein verhältnismäßig seltener. Das Auftreten von ödematösen Schleimhautschwellungen ist von zweierlei Bedingungen abhängig, erstens von der Gegenwart von Drüsen, zweitens von der lockeren Beschaffenheit des submukösen Gewebes; daher treten solche Ödeme im Larynx am häufigsten an den aryepiglottischen Falten auf. Nachdem nun aber die subglottische Schleimhaut auch beide Bedingungen erfüllt, so nimmt es eigentlich wunder, warum der subglottische Raum so selten Sitz solcher Ödeme ist, und auch Rosenberg[1]) macht in einem späteren Abschnitte seiner Abhandlung auf eben diesen Umstand aufmerksam.

Eine andere interessante Erscheinung in unserem Falle war das Auftreten von starken, in das Innere des Brustraumes verlegten brennenden Schmerzen in der sub Anamnese näher bezeichneten Brustregion; ich habe diesbezüglich in der Literatur nichts ähnliches gefunden. Da objektiv daselbst nichts nachweisbar war, muß die Frage, wodurch diese Schmerzen bedingt waren, offen gelassen werden. Es wäre wohl möglich, daß dieselben durch Schwellung der Schleimhaut der feinen und feinsten Bronchien in dem dieser

Digitized by Google
Original from UNIVERSITY OF CALIFORNIA
Generated on 2019-10-24 09:23 GMT / http://hdl.handle.net/2027/uc1.b3252757
Public Domain in the United States, Google-digitized / http://www.hathitrust.org/access_use#pd-us-google

Lokalisation entsprechenden Lungenbezirke hervorgerufen wurden. Ich möchte nun weiter anführen, daß dieselben am nächsten Tage ebenfalls gänzlich verschwunden waren. Was die Therapie anlangt, so lehrt die Erfahrung, daß die Intoxikationserscheinungen von selbst in kurzer Zeit zurückgehen; auch bei meinem Pat. konnte ich dieselbe Wahrnehmung machen. Günstige Resultate erzielten Röhmann [2]) und Malachowski [2]) mit dem Na-Bikarbonat, indem sie, ausgehend von ihrer Theorie der Entstehung des Jodismus, dasselbe entweder gleichzeitig mit dem Jodpräparat oder kurz nach dem Auftreten der ersten Vergiftungserscheinungen nehmen ließen; trotzdem hat aber dasselbe in einem Falle versagt, indem Jodintoxikation auftrat; immerhin empfiehlt es sich, diese Kombination von Jod mit Na-Bikarbonat in jedem Falle zu versuchen.

Literatur: [1]) A. Rosenberg, Larynxödem nach Jodkaligebrauch. Deutsche med. Wochenschr., 1890, II. — [2]) Lublinski, Bresgen, Gottstein, Charazac, Ehrlich, Fehnrich, Fournier, Binz, Röhmann, Malachowski zit. bei Rosenberg [1]). — [3]) Chiari, Die Krankheiten des Kehlkopfes und der Luftröhre. Wien 1905.

Aus der k. k. Universitätsklinik für Nasen- und Halskrankheiten in Wien
(Vorstand: Hofrat Prof. Dr. O. Chiari).

Beitrag zur Histologie der gutartigen Geschwülste des Rachens und Nasenrachenraumes.

a) Fibrolipom der Rosenmüllerschen Grube.
b) Drüsenpolyp des weichen Gaumens.

Von Dr. **Eduard Kellner**, Hospitanten der Klinik.

(Mit 4 Figuren.)

Der eigenartige histologische Bau wird die Veröffentlichung nachstehender Geschwülste rechtfertigen. Das Fibrolipom entstammt einer 58jährigen, sehr anämischen und abgemagerten Frau, die seit mehreren Jahren an starker Schleimabsonderung und Fremdkörpergefühl im Halse litt. Zeitweise stellten sich auch Schmerzen ein, namentlich beim Schlingen, die gegen das rechte Ohr ausstrahlten. Die Besichtigung der Rachenorgane ergab außer einer hochgradigen Anämie der Schleimhaut und einer vermehrten Speichel- und Schleimabsonderung nichts Abnormes. Wenn man aber mit dem Spatel den Zungengrund niederdrückte und hierdurch eine Würgebewegung auslöste, so wurde zwischen Velum und hinterer Rachenwand der untere Pol der abgebildeten Geschwulst sichtbar. Die Rhinoscopia posterior zeigte einen walzenförmigen Polypen, der hinter dem rechten Tubenwulste in der Rosenmüllerschen Grube seinen Ursprung nahm; die Geschwulst war auch bei der Besichtigung mittelst der Rhinoscopia anterior sichtbar, da infolge einer ziemlich starken Atrophie der Nasenschleimhaut die hintere Rachenwand in größerer Ausdeh-

Digitized by Google
Original from UNIVERSITY OF CALIFORNIA
Generated on 2019-10-24 09:23 GMT / http://hdl.handle.net/2027/uc1.b3252757
Public Domain in the United States, Google-digitized / http://www.hathitrust.org/access_use#pd-us-google

nung zu sehen war und man namentlich beim Schlingakte mit der Bewegung der an der Tube ihren Ansatz nehmenden Muskulatur sehen konnte, wie der Tumor sich mitbewegte. Die Abtragung der Geschwulst erfolgte sehr leicht durch die Nase mittelst der kalten Schlinge (Fig. 1 und 2).

Fig. 1.

Die genauere Besichtigung des Polypen sowie die histologische Untersuchung[1]) ergab nun folgendes: Der Tumor hat im ganzen eine walzenförmige Gestalt, ist 2·5 *cm* lang, 1·1 *cm* breit und 0·8 *cm* dick. Der Polyp besitzt eine glatte, glänzende Oberfläche, die nur an zwei Stellen quer verlaufende Furchen aufweist, die eine in der Mitte der Länge, die andere mehr am Stiel. Im Bereiche der ersteren ist die Schleimhaut lädiert (die Furche ist durch das Fassen mit der Schlinge entstanden). Gegen den Stiel hin findet sich die vollständig unebene, fetzige Abtragungsfläche. Auf der durch den Tumor in der Längsrichtung angelegten Schnittfläche von weißlichgrauer Farbe sieht man einen axialen, längsgefaserten Stromazug, von dem gegen die Peripherie undeutlich fächerige Züge mit gelblichen, fleckchenförmigen Einsprengungen abgehen.

Mikroskopisch besteht der Polyp im wesentlichen aus einem Fettläppchen führenden, gefäßreichen Bindegewebe und ist in seiner ganzen Peripherie von geschichtetem Plattenepithel überzogen. Im Bereiche des Stieles findet sich unter dem Epithel eine gegen die Kuppe des Tumors rasch abnehmende Schichte adenoiden Gewebes, in dem auch schön ausgebildete Follikel mit hellen Keimzentren deutlich hervortreten. Der epitheliale Überzug besteht aus einem stellenweise mehr, stellenweise weniger geschichteten Pflasterepithel, welches nur an der Spitze des Tumors in seiner oberflächlichen Schichte defekt erscheint. Das geschichtete Pflasterepithel sitzt einem Papillarkörper auf, welcher stellenweise sehr gut ausgeprägt ist, stellenweise bald mehr, bald weniger, zuweilen sogar vollständig verstrichen erscheint. Mit Ausnahme des Stieles, wo im Stroma vereinzelte, mit zweischichtigem Zylinderepithel ausgekleidete Drüsengänge anzutreffen sind, ist der gesamte epitheliale Überzug des Polypen frei von drüsigen Anhängen. Die Hauptmasse des Polypen besteht aus einem faserigen, kernarmen Bindegewebe. In dasselbe eingelagert finden sich, vom Stiel angefangen, meist kleine Läppchen bildend, ausgebildete

[1]) Für die gütige Unterstützung bei der histologischen Untersuchung spreche ich Herrn Assistenten Dr. J. Erdheim meinen verbindlichsten Dank aus.

Digitized by Google
Original from UNIVERSITY OF CALIFORNIA
Generated on 2019-10-24 09:23 GMT / http://hdl.handle.net/2027/uc1.b3252757
Public Domain in the United States, Google-digitized / http://www.hathitrust.org/access_use#pd-us-google

Fettzellen. Das Bindegewebe weist insbesondere in der Nähe des Epithels vielfach auch Rundzelleninfiltrate auf, welche jedoch nirgends in so großer Menge vorhanden sind, als daß man von adenoidem Gewebe sprechen könnte. Mit Vorliebe finden sich Lymphozytenansammlungen in und um die Fettläppchen. Das Stroma ist stellenweise recht reich an Blut- und Lymphgefäßen. Im Stiele treten nämlich in den Tumor in der Längsrichtung und axial liegend neben größeren Arterien mit recht dicker Mediaschicht auch größere Venen und Lymphgefäßstämme ein, welche in der axialen Richtung noch

Fig. 2.

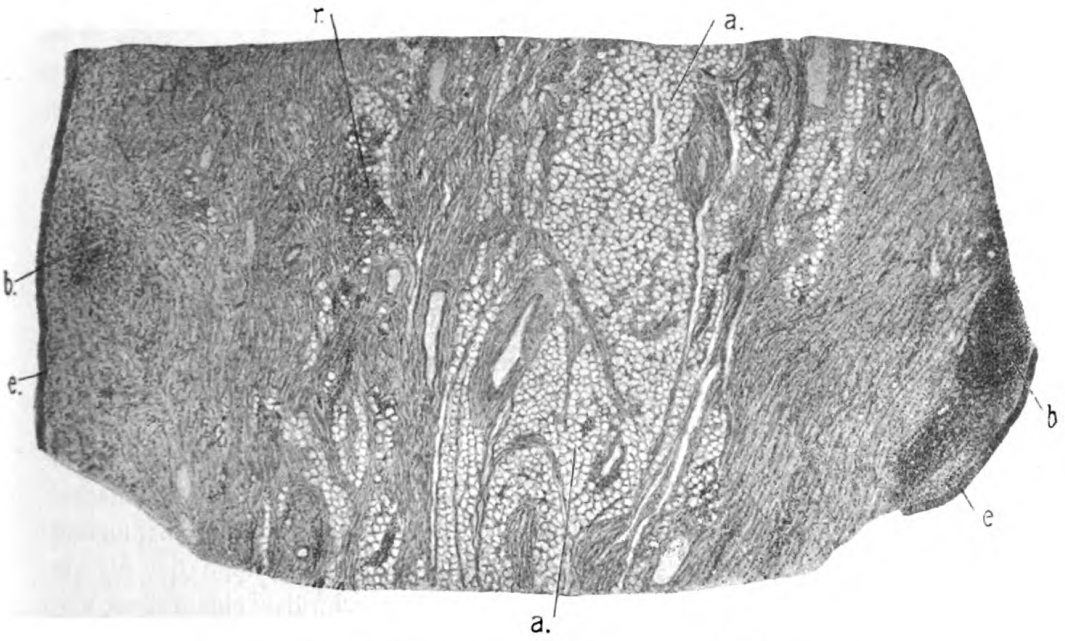

a = Fettläppchen, *b* = Follikel, *e* = Epithelium, *r* = Rundzelleninfiltrat.

einige Zeit verharren und dann insbesondere gegen die Kuppe des Tumors hin sich verzweigen und in radiärer Richtung gegen die Oberfläche des Tumors hinstreben. In den Lymphgefäßen, welche wandungslos sind und bloß eine endotheliale Auskleidung besitzen, findet sich als Inhalt Lymphe, in der nach der einen Richtung hin sedimentierte Lymphozyten suspendiert sind. Entsprechend der im makroskopischen Befunde beschriebenen Schnürfurche findet sich mikroskopisch ein Defekt des Deckepithels und das darunter liegende Stroma weist als Quetschungseffekt eine stellenweise diffuse Blaufärbung auf, während die eigentlichen Zellkerne als solche nicht mehr darstellbar sind. Das eigentliche Stroma des Polypen ist recht arm an elastischen Fasern; solche finden

Digitized by Google
Original from UNIVERSITY OF CALIFORNIA
Generated on 2019-10-24 09:23 GMT / http://hdl.handle.net/2027/uc1.b3252757
Public Domain in the United States, Google-digitized / http://www.hathitrust.org/access_use#pd-us-google

sich nur um die Gefäße und überdies im axialen Teile des Polypenstieles im Bindegewebe.

Der beschriebene Tumor stellt also ein Fibrolipom dar, dessen äußere Bedeckung mit seinem geschichteten Plattenepithel und einem papillarkörperbildenden Stroma ganz gut mit der Schleimhautauskleidung des Nasenrachenraumes in Übereinstimmung zu bringen ist. Denn das Epithel des Cavum pharyngo-nasale ist nur bei Embryonen und Neugeborenen ein durchwegs geschichtetes, zylindrisches Flimmerepithel, während beim weiteren Fortschreiten des Wachstums sich große Partien geschichteten Plattenepithels vorfinden, das dem Epithel der Pars oralis pharyngis vollkommen gleicht. Auch das reichliche Vorkommen adenoiden Gewebes in der Geschwulst weist eine Übereinstimmung mit dem Bau des Mutterbodens, dem es entstammt, auf. Dagegen erweist sich der lipomatöse Anteil als eine außerordentliche Seltenheit und findet sich in der Literatur nur ein sowohl dem Bau, als auch dem Sitze nach analoger Tumor verzeichnet, der von J. A. Back beschrieben wurde (Chiari, Die Krankheiten der Nase, des Rachens etc., 1905, II, pag. 221 und Handbuch der Laryngologie und Rhinologie, II, pag. 441; J. A. Back, A rep. of fatty tumor of the phar. or nosophar. Med. Age, 1891, 25. Mai). Der Tumor gehört in die Gruppe jener seltenen Fettgeschwülste, welche in Körperregionen vorkommen, wo in der Regel Fettgewebe nicht angetroffen wird. Diese Lipome verdienen deshalb ein besonderes Interesse, weil sie eine Hauptstütze der von einigen Autoren vertretenen Lehre sind, daß Fettgewächse außer aus Fettgewebe auch aus anderen Formen der Bindesubstanz, insbesondere aus dem fibrillären Bindegewebe sich entwickeln können, während andere Autoren auch für die Entstehung dieser Lipome verirrte Fettgewebskeime verantwortlich machen. Die mit dem Bau der Schleimhaut des Nasenrachenraumes übereinstimmende Decke des Polypen schützt uns davor, denselben in die Gruppe der als „behaarte Rachenpolypen" bekannten teratoiden Mischgeschwülste einzureihen, wozu die äußere Form, der reiche Fettgehalt und der Ursprung von der Tubengegend — eine entwicklungsgeschichtlich begründete Prädilektionsstelle für derartige Tumoren — verleiten könnten.

Die zweite Geschwulst ergab sich als Nebenbefund bei einem wegen Rachenkatarrh zur Behandlung kommenden älteren Herrn, saß am rechten vorderen Gaumenbogen in der Nähe der Tonsille und konnte man dieselbe ihrem Aussehen nach für eine Nebentonsille halten, während die mikroskopische Untersuchung eine ganz andere Deutung ergibt (Fig. 3 und 4).

Die an einem kurzen Stiele hängende Geschwulst von birnförmiger Gestalt ist mit einem geschichteten Pflasterepithel vom Charakter der Mundschleimhaut überkleidet. Erscheinungen von Verhornung sind in diesem Epithelüberzuge nicht wahrnehmbar, ebensowenig irgend welche Anhangsgebilde der

Generated on 2019-10-24 09:23 GMT / http://hdl.handle.net/2027/uc1.b3252757
Public Domain in the United States, Google-digitized / http://www.hathitrust.org/access_use#pd-us-google
Digitized by Google
Original from UNIVERSITY OF CALIFORNIA

Haut (Haare, Talgdrüsen, Schweißdrüsen). Der Papillarkörper dieses Schleimhautüberzuges ist durchwegs gut ausgebildet und stellenweise von kleinen Rundzellen erfüllt. Auf den Papillarkörper folgt in der ganzen Peripherie

Fig. 3.

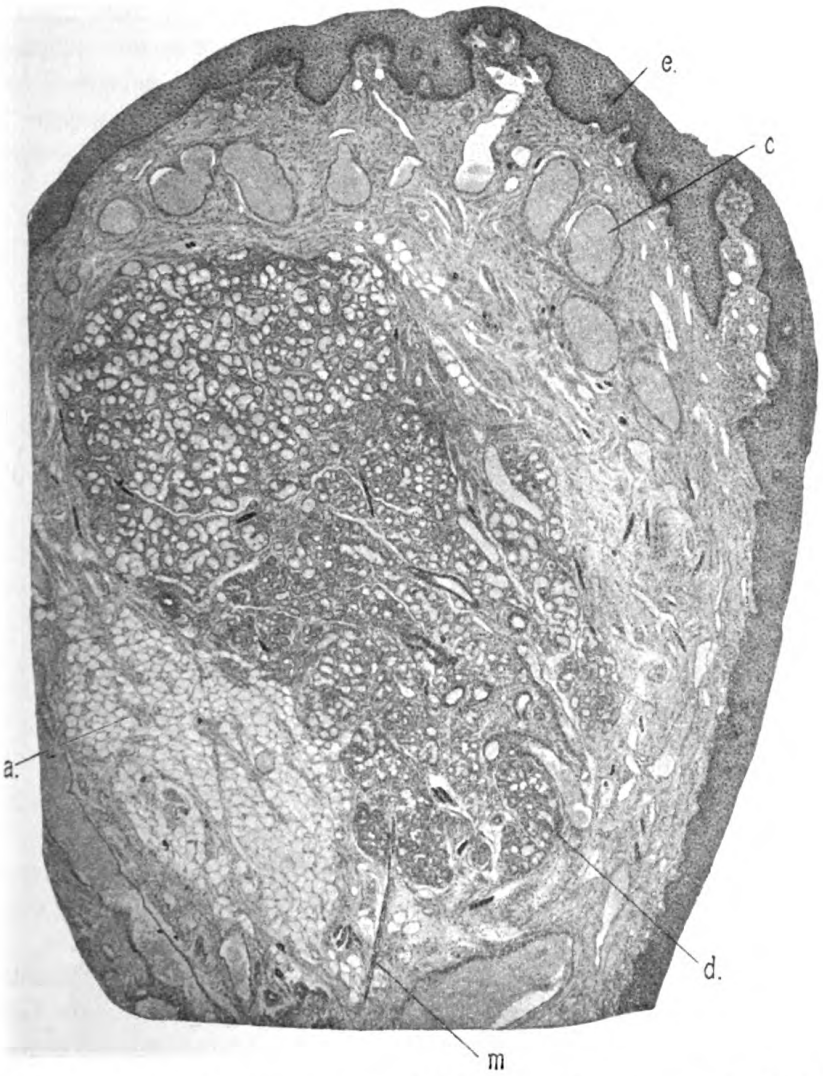

e = Epithel, *a* = Fettläppchen, *m* = quergestreifte Muskelfasern, *d* = Drüse, *c* — großes Blutgefäß.

eine Lage lockeren Bindegewebes, welches sich durch einen großen Reichtum von teils kleinen, teils recht großen, in der Regel sehr dickwandigen Gefäßen auszeichnet. Diese Gefäße sind mit Blut strotzend gefüllt. Dort, wo diese großen Gefäße in den Stiel des Tumors eintreten, weisen sie mehrfach gut

Digitized by Google
Original from UNIVERSITY OF CALIFORNIA
Generated on 2019-10-24 09:23 GMT / http://hdl.handle.net/2027/uc1.b3252757
Public Domain in the United States, Google-digitized / http://www.hathitrust.org/access_use#pd-us-google

ausgebildete Klappen auf, die sich gegen den Stielansatz hin öffnen. Auf diese gefäßreiche Bindegewebslage folgt zentralwärts ein stellenweise an Fettzellen reiches Stroma und ganz zentral den Hauptinhalt des Polypen ausmachend findet sich eine völlig normal aussehende, läppchenförmig gebaute Schleimdrüse, deren größere Gefäße ebenfalls stark gefüllt sind. Die größeren Ausführungsgänge dieser Schleimdrüse sind mehr gegen den Stiel des Polypen gerichtet. Im ganzen Stroma der polypösen Bildung, von der subpapillären Schichte angefangen, und selbst im Stroma der zentral gelegenen Schleimdrüsen finden sich nicht selten quergestreifte Muskelfasern, welche in der Regel einzeln, seltener in kleinen Bündeln zu 2 bis 3 nebeneinander verlaufen.

Fig. 4.

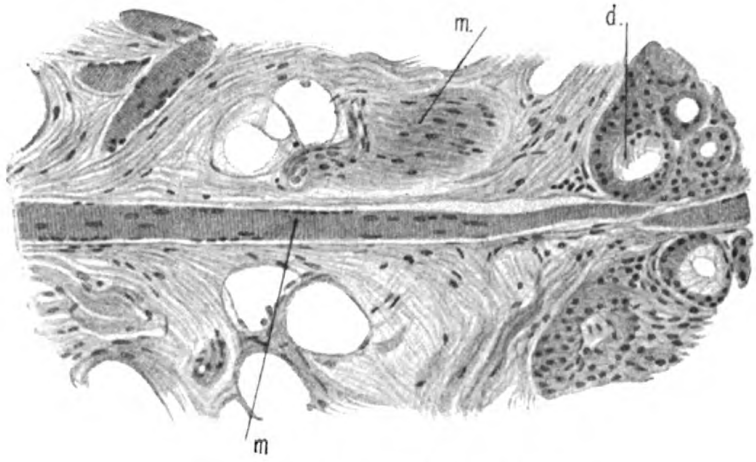

m = quergestreifte Muskulatur, *d* = Drüse.

In der Nachbarschaft der Schleimdrüsen finden sich einzelne kleine Nervenstämmchen.

Wenn man das sonderbare Gemenge von scheinbar so verschiedenartigen Gewebsbestandteilen, wie Drüsengewebe, quergestreifte Muskulatur, Fettgewebe und Nerven, betrachtet, so könnte man auf den Gedanken kommen, daß es sich hier um eine der nicht gar so seltenen teratoiden Mischgeschwülste handelt. Dieser Gedanke wird aber sofort hinfällig, wenn wir einen Vergleich zwischen dem Polypen und dem Muttergewebe, dem er entstammt, ziehen. Wir haben hier genau dasselbe Epithel, denselben Papillarkörper, dasselbe Stroma wie in der Mundhöhlenschleimhaut. Der Bau der Schleimdrüsen unterscheidet sich in keiner Beziehung von dem der Mundhöhlenschleimhaut, und genau dieselbe innige Durchflechtung von Muskel- und Drüsengewebe finden wir gerade in den Gaumenbögen, wo die von den verschiedenen Richtungen herkommenden Muskelfasern sich nach allen Richtungen durchkreuzen und ihre

Digitized by Google
Original from UNIVERSITY OF CALIFORNIA
Generated on 2019-10-24 09:24 GMT / http://hdl.handle.net/2027/uc1.b3252757
Public Domain in the United States, Google-digitized / http://www.hathitrust.org/access_use#pd-us-google

Fig. 1.

$^2/_1$

Fig. 2.

$^1/_1$

Fig. 3.

$^2/_1$

Fig. 4.

$^1/_1$

Verlag von Urban & Schwarzenberg, Berlin u. Wien. Druck von Gottlieb Gistel & Cie., Wien.

Digitized by Google
Original from UNIVERSITY OF CALIFORNIA
Generated on 2019-10-24 09:24 GMT / http://hdl.handle.net/2027/uc1.b3252757
Public Domain in the United States, Google-digitized / http://www.hathitrust.org/access_use#pd-us-google

Generated on 2019-10-24 09:24 GMT / http://hdl.handle.net/2027/uc1.b3252757
Public Domain in the United States, Google-digitized / http://www.hathitrust.org/access_use#pd-us-google

Digitized by Google

Original from
UNIVERSITY OF CALIFORNIA

Ausläufer in die drüsenreiche Schleimhaut aussenden. Die Anwesenheit von Nervenstämmchen in der Mundhöhlenschleimhaut ist selbstverständlich. Nicht so selbstverständlich ist die Anwesenheit des Fettgewebes. Jedoch ist das Vorkommen von Fettgewebe in Geschwülsten des Mesopharynx ein häufigeres wie im Epipharynx.

Nachdem wir es also mit einer in ihrem Baue vollkommen mit dem Mutterboden analogen Geschwulstbildung zu tun haben, in der der drüsige Anteil in hyperplastischer Form zu finden ist, so müssen wir unsere Geschwulst jenen umschriebenen glandulären Hyperplasien zugesellen, wie sie in der Schleimhaut anderer Organe, z. B. der Nase, des Magens, des Uterus etc., so häufig vorkommen und die man als Drüsenpolypen bezeichnet. Es wäre nun noch zu betonen, daß es sich in diesem Falle nicht um ein Adenom handeln kann. Das Adenom ist eine echte Neubildung, welche sowohl physiologisch durch ihre Unfähigkeit, normales Sekret zu produzieren, als auch anatomisch durch ihre Emanzipierung vom Mutterboden sich als eine solche bekundet. Der histologische Bau des Adenoms ist immer mehr oder weniger von dem normalen Bau des betreffenden Organes verschieden. In unserem Falle handelt es sich nicht um eine isolierte Drüsenwucherung, sondern um eine Schleimhautwucherung in toto, bei welcher die in loco vorhandenen Drüsen sich in ganz besonders hervorragender Weise mitvergrößerten.

Aus der k. k. Universitätsklinik für Kehlkopf- und Nasenkrankheiten in Wien (Vorstand: Hofrat Prof. Chiari).

Zur Bronchoskopie bei Fremdkörpern.[1])

Kasuistischer Beitrag von Dr. **Otto Kahler**, Assistenten der Klinik.

(Hierzu Tafel I.)

Seit Killian im Jahre 1897 den ersten Fall von erfolgreicher Fremdkörperextraktion mittelst der oberen Bronchoskopie publizierte, hat sich diese Methode über die ganze Welt verbreitet und die Literatur zeigt, welch schöne Erfolge mit ihr erreicht wurden. Von Jahr zu Jahr steigert sich die Zahl der publizierten Fälle, schon ist die Zahl von 200 fast erreicht. Das anfänglich noch ziemlich unvollkommene Instrumentarium ist speziell durch die Bemühungen der Killianschen Schule in letzter Zeit bedeutend verbessert worden. Bis vor kurzem war es die bei engen Röhren für Ungeübte unzureichende Beleuchtung, die diese Methode für Anfänger kaum anwendbar erscheinen ließ. Mit der Kirsteinschen Stirnlampe hatten wir zwar ein sehr geeignetes Beleuchtungs-

---

[1]) Nach einer Demonstration in der Wiener laryngologischen Gesellschaft am 4. November 1908 und 13. Januar 1909.

Digitized by Google
Original from UNIVERSITY OF CALIFORNIA
Generated on 2019-10-24 09:25 GMT / http://hdl.handle.net/2027/uc1.b3252757
Public Domain in the United States, Google-digitized / http://www.hathitrust.org/access_use#pd-us-google

instrument für die tracheoskopischen Rohre, immerhin aber gehörte längere Übung dazu, um den Gebrauch der Stirnlampe zu erlernen. Durch das Brüningsche Panelektroskop, das im wesentlichen auf dem Prinzip der Kirsteinschen Lampe beruht, ist nun ein Beleuchtungsinstrument geschaffen worden, mit dem auch der Ungeübte wird arbeiten können. Das von Brünings[1]) auf dem ersten internationalen Kongreß demonstrierte Instrumentarium hat aber auch noch sonst wesentliche Vorteile. Es ist dies vor allem die Vereinfachung respektive Verbilligerung durch Einführung der verlängerbaren Rohre. Während früher sehr viele Rohre nötig waren, um für alle Fälle gewappnet zu sein, kommen wir jetzt mit 3—5 Rohren in allen Fällen aus. Ein wesentlicher Vorteil liegt auch in der Beibehaltung des schon früher von Killian angewendeten Röhrenspatels als Einführungsinstrument. Durch das schräg abgeschnittene Ende desselben wird das Gesichtsfeld gegenüber dem bei gerade abgeschnittenen Rohren, wie sie früher verwendet wurden, wesentlich erweitert, die Orientierung im Halse außerordentlich erleichtert, so daß selbst ein Anfänger fast stets das erste Mal zum Ziele kommt. Nach Brünings beträgt die dadurch erreichte Vergrößerung des Gesichtsfeldes 100% und mehr. Mit Recht und Stolz kann die Killiansche Schule sagen, daß seit der Verbesserung des Instrumentariums die Bronchoskopie unbedingt leichter erlernbar sei als die Laryngoskopie.

Wir verwenden an unserer Klinik jetzt ausschließlich die Killian-Brüningsschen Instrumente und ich kann Brünings[2]) nach den Erfahrungen in unseren bronchoskopischen Kursen nur beipflichten. Fast nie kommt es vor, daß selbst an ungeübten Patienten nicht schon das erste Mal auch Anfängern in dieser Methode die Einführung des Bronchoskopes gelingt.

Im nachstehenden sollen drei in letzter Zeit an unserer Klinik beobachtete Fälle von Fremdkörpern des Bronchus veröffentlicht werden, bei denen sich uns das Killian-Brüningssche Bronchoskop bestens bewährt hat. Im ersten Falle handelt es sich um einen $6^1/_2$monatlichen Säugling der sub Prot.-Nr. 173/08 an unsere Klinik aufgenommen wurde. Die Mutter gab bei der Aufnahme an, daß sie dem Kinde tags vorher, 29 Stunden vor der Aufnahme an die Klinik, etwas Fleischsauce zu trinken gab. Dabei begann das Kind plötzlich zu würgen und zu husten, wurde blau und sehr unruhig, beruhigte sich jedoch nach einiger Zeit wieder halbwegs. Sie suchte sofort das Spital der nächsten Stadt auf, wo ihr bedeutet wurde, daß der Fremdkörper in der Luftröhre stecke und ihr angeraten wurde, unsere Klinik aufzusuchen. Extraktionsversuche wurden bisher nicht angestellt. Der Status praesens ergab: Kräftiges, gut genährtes Brustkind, dasselbe zeigt beim ersten Anblick starke

[1]) Verhandlungen des I. intern. Laryngo-Rhinologenkongresses, Wien 1903.
[2]) l. c.

Digitized by Google
Original from UNIVERSITY OF CALIFORNIA
Generated on 2019-10-24 09:25 GMT / http://hdl.handle.net/2027/uc1.b3252757
Public Domain in the United States, Google-digitized / http://www.hathitrust.org/access_use#pd-us-google

Dyspnoe. Lippen leicht cyanotisch, inspiratorische Einziehungen am Thorax, das Atemgeräusch leicht stridorös. Bei der Inspektion des Thorax fällt sofort auf, daß die linke Brustseite nachschleppt. Die Perkussion ergibt keine Schalldifferenzen, bei der Auskultation ist das Atemgeräusch links kaum hörbar, rechts diffuses Giemen und Pfeifen. Wir konnten hiermit sicher die Diagnose auf Fremdkörper des linken Bronchus stellen. Auf Befragen gab die Mutter an, daß es leicht möglich sei, daß ein Stückchen Fleisch oder Knochen in der Sauce enthalten war. Auf eine Röntgenaufnahme glaubten wir nach diesem sicheren auskultatorischen Befunde verzichten zu können, zumal ja bekanntlich kleinere Knochen oder Fleischstücke keinen wesentlichen Schatten zeigen. Ich schritt daher sofort zur oberen Bronchoskopie, die ich in Narkose ausführte. Ich benutzte einen Brüningsschen Röhrenspatel von 7 *mm* Durchmesser und 19 *cm* Länge, dessen Einführung ich unter der Beleuchtung mit dem Panelektroskop in sitzender Position vornahm. Es gelang mir leicht, den Larynx einzustellen und mit dem abgeschrägten sagittal gestellten Ende zwischen den Stimmlippen hindurch in die Trachea zu gelangen. Beim tieferen Eingehen zeigte sich deutlich die Bifurkation und im Anfangsteile des linken Bronchus ein glänzend weißer Fremdkörper (siehe Fig. 1). Der Sporn lag etwas rechts von der Mittellinie, so daß der linke Bronchus leichter zu übersehen war als der rechte. Vorsichtig ging ich bis an den Fremdkörper heran, der sich bei Berührung mit der zunächst als Sonde benutzten Pinzette deutlich als knöchern erkennen ließ. An der hinteren Bronchialwand war ein Zwischenraum zu sehen, während die vordere Wand stärker gerötet und geschwollen den freien Rand des Fremdkörpers verdeckte. Zur Extraktion verwendete ich eine gewöhnliche Fremdkörperpinzette, da für die Einführung des für Knochen besonders geeigneten Killianschen Doppelhakens der Zwischenraum zwischen Knochen und Bronchialwand zu klein erschien. Bei dem ersten Versuch, den Knochen zu fassen, glitt die Pinzette ab, doch schon bei dem zweiten Versuch fühlte ich deutliche Resistenz, lockerte durch vorsichtig drehende Bewegungen den recht festsitzenden Fremdkörper und zog ihn mit dem Rohre zugleich heraus. Der Knochen imponierte uns durch seine auffallende Größe, er stellt ein rhombisches Blättchen dar (siehe Fig. 2), eine Fläche vollständig glatt, die andere zeigt zwei etwas vorspringende Kanten. Sein Längsdurchmesser ist $12^1/_2$ *mm*, sein Querdurchmesser 9 *mm*. Die Operation hatte nur wenige Minuten gedauert.

Ich ging sofort nochmals mit dem Bronchoskope ein, um mich zu überzeugen, ob keine stärkeren Schleimhautverletzungen durch die doch immerhin etwas schwierige Extraktion entstanden waren. Nur an der Stelle im linken Bronchus, wo er gesessen hatte, zeigten sich zwei kleine, leicht blutende Stellen. Die Bronchialschleimhaut hier leicht gerötet, keine Granulationen; in der Trachea und an den Stimmbändern waren keine Verletzungen zu sehen. Die nach der Extraktion vorgenommene Lungenuntersuchung ergab jetzt keine deutliche Atem-

Digitized by Google
Original from UNIVERSITY OF CALIFORNIA
Generated on 2019-10-24 09:24 GMT / http://hdl.handle.net/2027/uc1.b3252757
Public Domain in the United States, Google-digitized / http://www.hathitrust.org/access_use#pd-us-google

differenz zwischen beiden Seiten. Temperatur abends 38·2, das Kind war ruhig, nahm willig die Brust, die es vor der Operation verweigert hatte. Das Stenosengeräusch vollends aufgehört. Die Untersuchung am nächsten Morgen ergab eine leichte diffuse Bronchitis, keine Temperatursteigerung und keine Heiserkeit mehr. Zwei Tage nachher konnte das Kind bei vollem Wohlbefinden geheilt entlassen werden.

Es gelang mir also, bei einem $6^1/_2$monatlichen Kinde in der Narkose mittelst oberer Bronchoskopie rasch und glatt einen auffallend großen Fremdkörper aus dem linken Bronchus in einer Sitzung zu entfernen. Heilung ohne Komplikation.

Bemerkenswert in diesem Falle erscheint mir zunächst das jugendliche Alter des Kindes. Es dürfte wohl das jüngste Kind sein, an dem bisher die Bronchoskopie ausgeführt wurde. Gottstein[1]) zitiert in seiner Arbeit 6 Fälle von Bronchoskopie bei Kindern unter einem Jahre. In 4 Fällen handelte es sich um untere Bronchoskopien. In dem Gottsteinschen Falle wurde zuerst die obere Bronchoskopie versucht, wegen Mißlingen derselben sofort die untere angeschlossen. Nur in einem Falle führte die obere Methode direkt zum Ziele. Neumayer gelang es bei einem 9monatlichen Kinde, das schon behufs Tracheotomie auf dem Operationstische lag, mittelst dieser Methode ein Fleischstück zu entfernen. Ich fand, soweit mir die Literatur zugänglich war, seit dieser Zeit noch zwei Bronchoskopien in so jugendlichem Alter. Über den einen Fall berichtet H. v. Schrötter[2]); es gelang ihm, „. . . bei einem 10 Monate alten Kinde, durch äußere Umstände (Fehlen eines Tubus von entsprechenden Dimensionen) um einen Tag verzögert, ein scharfkantiges Knochenstück von auffallender Größe, Dimension 9 × 11, das sich schließlich an der Teilungsstelle des rechten Bronchus verankert hatte, im Wege der oberen Methode, Tubus von 5 *mm* Durchmesser und 18 *cm* Länge, Pinzette, ohne Narkose, ohne Lokalanästhesie mit Sicherheit und schonend zu entfernen. Erscheinungen von Bronchopneumonie mäßigen Grades, Heilung. . ." Dieser Fall gleicht dem meinen in vieler Beziehung. Der zweite Fall wurde an unserer Klinik beobachtet. Mein Chef, Herr Hofrat Chiari[3]), extrahierte aus der Trachea eines 8monatlichen Kindes eine Bohne. In diesem Falle war er wegen des Fehlens eines passenden Rohres genötigt, die Tracheotomie auszuführen und die untere Bronchoskopie anzuschließen; ein Zuwarten war in diesem Falle bei der starken Dyspnoe und dem Umstand, daß es sich um einen quellbaren Fremkörper handelte, kontraindiziert.

Bei Fehlen der geeigneten Instrumente werden wir bei akuten Fremdkörperfällen, zumal in so jugendlichem Alter, stets die untere Bronchoskopie

[1]) Mitteilungen aus den Grenzgebieten (Mikulicz-Gedenkband), 1907.

[2]) Wiener klin. Wochenschr., 1907, Nr. 25 u. 26.

[3]) Wiener klin. Wochenschr., 1907, Nr. 50, pag. 1596.

Digitized by Google
Original from UNIVERSITY OF CALIFORNIA
Generated on 2019-10-24 09:24 GMT / http://hdl.handle.net/2027/uc1.b3252757
Public Domain in the United States, Google-digitized / http://www.hathitrust.org/access_use#pd-us-google

vorziehen. Wir halten es für zu gewagt, zum Zwecke der Beschaffung von geeigneten Instrumenten auch nur einen Tag zuzuwarten, obwohl der Erfolg in dem Schrötterschen Falle nicht dagegen spricht. Die Tracheotomie halten wir für die geringere Gefahr als das Zuwarten. Die klassische Methode der Tracheotomie zur Entfernung von Fremdkörpern aus den Bronchien, die schon so segensreiche Erfolge in den Händen der Chirurgen gezeitigt, darf jedenfalls nicht im Bestreben, durch Verwendung der oberen Bronchoskopie zum Ziele zu gelangen, zum eventuellen Schaden des Patienten vernachlässigt werden. Ich selbst sah mich bei einem $3^1/_2$jährigen Kinde, welches eine Bohne aspiriert hatte, wegen eines suffokatorischen Anfalles ebenfalls zur Tracheotomia inferior genötigt.

Der Knochen fand sich im Anfangsteil des linken Bronchus. Bekanntlich kommen Fremdkörper des linken Bronchus seltener zur Beobachtung als solche des rechten. Gottstein fand unter 125 Fällen 25 im linken, 77 im rechten Bronchus; es fällt also auf den linken Bronchus ein Prozentsatz von 24·5. Dieses Verhalten erklärt sich einerseits aus dem Verhalten des Spornes, andrerseits aus dem Neigungswinkel der Stammbronchien zur Trachea. Nach H. v. Schrötter[1]) steht der Sporn in mehr als der Hälfte der Fälle links von der Mittellinie. Bei seinen anatomischen Untersuchungen fand er die Carina in 57% der Fälle extramedian links.

Sehr häufig bildet der rechte Bronchus die direkte Fortsetzung der Trachea, was schon von Türk mit dem Laryngoskop beobachtet wurde. Die exakten anatomischen Untersuchungen Aebys[2]) und anderer ergaben, daß der Neigungswinkel des rechten Bronchus stets kleiner ist als der des linken. In unserem Falle stand der Sporn extramedian rechts, ein Verhalten, das wohl äußerst selten beobachtet wird. Auch scheint der Neigungswinkel links hier kleiner als rechts gewesen zu sein, da der linke Bronchus leichter zu übersehen war als der rechte. Ein solches Verhalten wurde in Fällen von Situs viscerum inversus von Aeby u. a. beobachtet. In unserem Falle war diese Anomalie nicht nachzuweisen.

Bemerkenswert erscheint weiters die auffallende Größe des Fremdkörpers. Nach Merkel beträgt der Durchmesser der Luftröhre im ersten Lebensjahr 5—6 *mm*. Es ließe sich also die Aspiration des Knochens in den linken Bronchus nach den anatomischen Verhältnissen schwer erklären. Auf das Mißverhältnis der Größe des aspirierten Corpus alienum zur Weite der Trachea machten schon Schrötter und Chiari aufmerksam. Mit Recht zieht Schrötter die Dehnbarkeit der Trachea und den mechanischen Effekt des inspiratorischen Luftstromes als Erklärung heran, doch dürften vermutlich auch individuelle

[1]) Klinik der Bronchoskopie. Jena 1906.

[2]) Der Bronchialbaum der Säugetiere und Menschen.

Digitized by Google
Original from UNIVERSITY OF CALIFORNIA
Generated on 2019-10-24 09:24 GMT / http://hdl.handle.net/2027/uc1.b3252757
Public Domain in the United States, Google-digitized / http://www.hathitrust.org/access_use#pd-us-google

Größenverhältnisse hier eine Rolle spielen. Durch die infolge des Hustenreizes auftretenden forcierten Inspirationen kommt es nach Schrötter häufig zu einem Tieferdringen des Fremdkörpers in den Bronchialraum. Auch in unserem Falle scheint der Knochen zuerst in der Trachea gelegen zu sein und wurde erst nach einiger Zeit in den Bronchus aspiriert; dafür spricht die aus der Anamnese eruierte starke Dyspnoe gleich nach der Aspiration, die sich nach einiger Zeit legte.

Ich entschloß mich, in unserem Falle allgemeine Narkose anzuwenden. Kokainanästhesie erschien bei dem Alter des Kindes von vornherein als nicht anwendbar. Ohne Anästhesie vorzugehen, wie es Schrötter getan, hielt ich aber doch für zu gewagt, da selbst bei exakter Fixation Bewegungen des kräftigen, sehr unruhigen Kindes unvermeidlich gewesen wären und es wohl auch bei vorsichtigem Nachgeben zu kleinen Schleimhautverletzungen gekommen wäre. Um so mehr glaubte ich zur Narkose berechtigt zu sein, da ja bekanntlich Kinder diese vorzüglich vertragen.

Auffallend war die geringe Reaktion, die der Fremdkörper in unserem Falle verursacht hatte. Die Bronchialschleimhaut war kaum gerötet, keinerlei Schleimansammlung. Es war bei der Extraktion weder die Anwendung von Tupfern noch der Gebrauch der Speichelpumpe nötig. Dies hängt wohl mit der Beschaffenheit des Knochens zusammen, der, mit der Suppe gekocht, als steriles Corpus alienum aufgefaßt werden kann.

Zur Extraktion verwendete ich ein Rohr von 7 *mm* Durchmesser. Die Einführung vom rechten Mundwinkel gelang leicht, es ist dies wohl hauptsächlich dem Umstande zu verdanken, daß der Röhrenspatel am Ende keilförmig abgeschrägt ist, mit einem geraden Rohre von 7 *mm* wäre die Einführung kaum geglückt, da auch bei dem nur $3^1/_2$ Monate älteren Kinde Schrötters die Bronchoskopie mit einem 7 *mm* Rohr nicht gelang. Ich konnte das Rohr in der Trachea frei bewegen, was schon dafür spricht, daß die Luftröhre in unserem Falle weiter als 5 *mm* war. Es war in unserem Falle nicht nötig, das Verlängerungsrohr einzuführen; da der Sporn rechts von der Mittellinie stand, war der Einblick in den linken Bronchus nach leichter Verdrängung der Trachealwand mit dem schnabelförmigen Ende des Rohres bei dem großen Gesichtsfeld ein ganz ausgezeichneter. Ich konnte mich rasch orientieren, den möglichen Angriffspunkt der Pinzette an dem Fremdkörper leicht feststellen. Bei der Enge des Rohres war ein Sehen neben der eingeführten Pinzette nicht möglich, doch gelang es mir trotzdem, schon beim zweiten Versuch den Knochen an der vorher ins Auge gefaßten Stelle zu fassen und zu extrahieren.

Der zweite Fall betrifft ein 6jähriges Mädchen, welches 6 Stunden, nachdem es einen Zwetschenkern aspiriert hatte, an die Klinik gebracht und sub Pr.-Nr. 89/1908 aufgenommen wurde. Das Kind hatte mit Zwetschenkernen im Sande gespielt, dabei einen in den Mund genommen, gleich darauf starker

Digitized by Google
Original from UNIVERSITY OF CALIFORNIA
Generated on 2019-10-24 09:24 GMT / http://hdl.handle.net/2027/uc1.b3252757
Public Domain in the United States, Google-digitized / http://www.hathitrust.org/access_use#pd-us-google

Husten und Atembeschwerden. Status praesens: Schwächliches, für sein Alter zartes Kind, schlecht entwickelter Panniculus und Muskulatur. Lippen sehr stark cyanotisch. Augen vorgetrieben, lebhafte inspiratorische Einziehungen am Thorax, Atemgeräusch sehr stark stridorös. Das musterhafte Kind ließ sich ausgezeichnet laryngoskopieren; ich sah nun in der Trachea ungefähr am 4. Trachealring, das Lumen der Trachea fast ganz verschließend, den Fremdkörper stecken. Zum Zwecke der endolaryngealen Entfernung desselben, — da das Kind so leicht zu laryngoskopieren war, dachte ich zuerst nicht an die direkte Methode —, träufelte ich vorsichtig Cocain in den Larynx ein. Das Kind bekam einen Hustenanfall, das Atemgeräusch war nicht mehr so stridorös. Das Kind gab an, jetzt viel leichter zu atmen, ich schloß daher auf eine Dislokation des Fremdkörpers und konnte denselben bei der Laryngoskopie auch nicht mehr sehen. Die Untersuchung der Lungen ergab nun ein Zurückbleiben der linken Seite bei der Atmung, worauf auf eine Aspiration des Fremdkörpers in den linken Bronchus geschlossen wurde. Ich schritt daher zur direkten Untersuchung, die ich wegen des musterhaften Verhaltens der Patientin mittelst Cocainanästhesie vorzunehmen gedachte. Sorgfältige Cocainisierung des Larynx mittelst Pinsel, der Trachea mittelst Spritze. Während das Kind behufs Bronchoskopie in das Dunkelzimmer gebracht wurde, kam es zu einer Lockerung des Zwetschenkernes. Er war nun in der Trachea frei beweglich, wir hörten bei der Auskultation deutlich das „Floppgeräusch" des an die Stimmbänder anschlagenden Fremdkörpers. Die Einführung des Rohres in sitzender Position gelang leicht unter Leitung des Auges. Wir sahen den frei beweglichen Fruchtkern, der bei jeder Inspiration in den linken Bronchus hineingezogen, bei der Exspiration an das Rohrende geschleudert wurde. Es gelang jedoch nicht, denselben mit der Fremdkörperpinzette zu fassen. Nach einigen vergeblichen Versuchen blieb nach neuerlicher Inspiration der Fremdkörper im linken Bronchus stecken. Ich versuchte nun die Extraktion im Liegen. Das Rohr wurde ein zweitesmal eingeführt und unter Zuhilfenahme des Vorschieberohres der Kern 25 *cm* von der Zahnreihe im linken Bronchus gesichtet. Bei dem ersten Versuch, den mit der Spitze nach oben gerichteten Fruchtkern mit der Fremdkörperpinzette zu erfassen, glitt dieselbe ab. Bei dem zweiten Versuche fühlte ich deutlichen Widerstand, ich spürte, daß sich das Corpus alienum lockerte und extrahierte zugleich mit dem Rohr. Zu meinem Erstaunen zeigte sich die aus dem Munde entfernte Pinzette jedoch leer. Ich dachte, daß der Fremdkörper noch in der Trachea der Pinzette entglitten wäre, ging daher noch einmal ein, fand jedoch die Trachea und beide Bronchien frei. Vermutlich war der Fremdkörper der Pinzette erst im Munde entglitten und von der Patientin geschluckt worden. Die sofortige Untersuchung der Lunge ergab, daß die linke Seite nunmehr nicht mehr nachschleppte, Atemgeräusch auf beiden Seiten gleich. Es wurde sofort eine Röntgenaufnahme angeschlossen, die jedoch, wie zu erwarten,

Digitized by Google
Original from UNIVERSITY OF CALIFORNIA
Generated on 2019-10-24 09:24 GMT / http://hdl.handle.net/2027/uc1.b3252757
Public Domain in the United States, Google-digitized / http://www.hathitrust.org/access_use#pd-us-google

negativ ausfiel. Die Operation hatte ungefähr eine Stunde in Anspruch genommen. Ausdrücklich sei erwähnt, daß, trotzdem nur lokale Anästhesie angewendet wurde, das Kind sich musterhaft gehalten hatte. Bei der letzten Inspektion der Trachea sah man an der Hinterwand und links in der Höhe des vierten Ringes, wo der Fremdkörper zuerst gesessen hatte, eine weißlich belegte, etwa hellergroße Stelle. Im linken Bronchus etwas blutig tingierter Schleim, sonst keinerlei sichtbare Verletzungen in der Trachea. Leider war jedoch der Verlauf nach der Operation kein günstiger.

Status am nächsten Morgen: Starke Cyanose, sehr frequente Atmung, frequenter Puls. Temperatur 39, inspiratorische Einziehung des Thorax, keine Differenz beider Seiten. Perkussion normal, bei der Auskultation auf beiden Seiten gleichlautes Vesiculäratmen, daneben diffuse bronchitische Geräusche. Die Laryngoskopie ergibt eine mäßige subglottische Schwellung.

Nachmittags verschlechterte sich der Zustand, die Atmung sehr stridorös, Puls klein, starke Cyanose. Obwohl die subglottische Schwellung nicht stärker geworden, entschlossen wir uns doch zur Tracheotomie, durch die jedoch keine Besserung der dyspnoischen Zustände eintrat. Es entwickelte sich am nächsten Tage rechts unten ein pneumonischer Herd. Exitus am dritten Tage nach der Operation.

Die Autopsie (Prof. Stoerk) ergab: Tracheitis und Bronchitis crouposa, ausgedehnte Lobulärpneumonie aller Lungenabschnitte, insbesondere der Unterlappen. Fibrinöse Exsudation der Pleura der letzteren mit Verklebungen an der Pleura diaphragmatica. Trübe Schwellung der Nieren und der Leber, Gastrointestinalkatarrh. Ein Fremdkörper wurde nicht gefunden.

Obwohl wir den Fremdkörper nicht als sichtbares Zeichen der gelungenen Extraktion aufbewahren konnten, bleibt doch wohl kein Zweifel, daß uns die Extraktion gelungen ist. Dafür spricht sowohl der bronchoskopische als auch der auskultatorische Befund sowie die Autopsie. Wohin der Fremdkörper geraten, ist zweifelhaft. Mehrere Möglichkeiten liegen vor. Der Fremdkörper kann der Pinzette im Munde entglitten und von der Patientin geschluckt worden sein. Im Stuhle wurde derselbe nicht gefunden. Allerdings blieb ein Abgang durch Verschulden einer Wärterin ununtersucht. Da Patientin gleich nach der Untersuchung erbrach, ist die Möglichkeit, daß der Kern mit dem Erbrochenen entleert worden, nicht auszuschließen. Der Fremdkörper kann auch außerhalb des Mundes der Pinzette entfallen und auf dem Boden verloren worden sein. Es geschah uns schon einmal bei einer Ösophagoskopie, daß der nach dem Gefühl extrahierte Knochen, der bei der abermaligen ösophagoskopischen Untersuchung nicht mehr gesehen wurde, sich nachträglich auf dem Boden fand. Daß ein, auch gut gefaßter Fremdkörper im Munde leicht entgleiten kann, ist wohl einzusehen. Ein Anstoßen an der Epiglottis,

Generated on 2019-10-24 09:24 GMT / http://hdl.handle.net/2027/uc1.b3252757
Public Domain in the United States, Google-digitized / http://www.hathitrust.org/access_use#pd-us-google
Digitized by Google
Original from UNIVERSITY OF CALIFORNIA

am Zungengrund, an den Zähnen kann dies ermöglichen. So berichtet v. Eicken[1]) auch über einen Fall von Extraktion einer Bohne, bei dem der erfaßte Fremdkörper im Munde der Pinzette entglitt; er konnte jedoch noch rasch mit dem Finger entfernt werden.

Der Ausgang in unserem Falle war leider ein letaler. Daß ich ihn trotzdem veröffentliche, scheint mir darin begründet, daß es meiner Ansicht nach nur der Schaden einer Methode sein kann, wenn allein Erfolge publiziert werden, denn gerade aus unglücklich verlaufenen Fällen lernt man oft mehr als aus den erfolgreich behandelten.

Todesfälle nach Bronchoskopien sind meistens auf die Lungenkomplikationen zurückzuführen. Nach Killians[2]) Zusammenstellung kommen auf 159 Fälle 21 gleich 13% letal verlaufende. Davon fallen fünf der neuen Methode zur Last. In 2 Fällen war Cocainintoxikation die Ursache des Exitus, 2 Fälle waren durch gleichzeitige Bronchialstenosen kompliziert, in einem Falle war trotz oberer und unterer Bronchoskopie Erstickung eingetreten. Die übrigen 16 Fälle starben an den Lungenkomplikationen.

Ich glaube, daß auch in unserem Falle nicht die neue Methode an dem schlechten Ausgange Schuld trug. Die Operation hatte zwar längere Zeit in Anspruch genommen, doch finden sich in der Literatur Berichte über noch längere, ohne Schaden verlaufene Untersuchungen. Es fanden sich bei der letzten Untersuchung keine Verletzungen der Schleimhaut, nur an der Hinterwand der durch das Festsitzen des Fremdkörpers in der Trachea entstandene Belag. Von hier aus kam es wohl zur deszendierenden croupösen Entzündung der Schleimhaut, die also durch Infektion durch den Fremdkörper erklärt werden kann. Daß dieselbe durch das Trauma der Untersuchung ausgelöst wurde, ist wohl kaum wahrscheinlich. Die croupöse Entzündung im Verein mit den konfluierenden Lobulärpneumonien, Lungenkomplikationen, ist als die Todesursache anzusehen.

Auch in diesem Falle handelt es sich um einen Fremdkörper des linken Bronchus. Der Sporn stand hier genau median; die Aspiration in den linken Bronchus ist hier also eine rein zufällige und nicht durch die anatomischen Verhältnisse zu erklären. Zum Fassen des Zwetschenkernes hätte sich besser als die von uns benutzte Fremdkörperpinzette die von Brünings empfohlene Hakenfaßzange geeignet, doch paßte unglücklicherweise die auf der Klinik vorhandene nicht auf das Gewinde des Führungsrohres der Pinzette. Mit dem Brüningsschen Instrument wäre uns der Kern wohl kaum entglitten.

Der unglückliche Zufall des Hinuntergleitens des Fremdkörpers aus der Trachea während der Cocainisierung in den Bronchus ist schon öfters beob-

---

[1]) Deutsche med. Wochenschr., 1908, Nr. 17.

[2]) Zeitschr. f. Ohrenheilk., LV.

Digitized by Google
Original from UNIVERSITY OF CALIFORNIA
Generated on 2019-10-24 09:24 GMT / http://hdl.handle.net/2027/uc1.b3252757
Public Domain in the United States, Google-digitized / http://www.hathitrust.org/access_use#pd-us-google

achtet worden und wohl kaum zu vermeiden und läßt sich, wie schon erwähnt, durch die forcierten Inspirationen beim Husten erklären, der wohl auch bei vorsichtiger Cocainisierung stets ausgelöst wird. An unserer Klinik wurde ein ähnlicher Fall vom Kollegen Marschik[1]) beobachtet, der eine Fischgräte im subglottischen Raume sah, die während der Cocainisierung bis zur Bifurkation aspiriert wurde, von wo sie mittelst der direkten Methode leicht extrahiert werden konnte.

Unser Fremdkörper war einige Zeit, wie erwähnt, in der Trachea frei beweglich. Auf dieses Vorkommen machte schon L. v. Schrötter[2]) aufmerksam, der ein charakteristisches Floppgeräusch, das bei der Auscultation zu hören ist, beschrieb. Wir konnten dieses Symptom auch bei unserer Patientin nachweisen. Es gelang uns nicht, den freibeweglichen Fremdkörper zu fassen, erst nach der Festsetzung im linken Bronchus war dies möglich. Es dürfte dies wohl auch kaum je gelingen; in dem schon früher erwähnten v. Eickenschen Falle flottierte die Bohne auch zuerst in der Luftröhre. Das Erfassen gelang aber erst, als sie sich im Bronchus festgekeilt hatte.

Der dritte Fall betraf einen 17jährigen Bergmann, der am 2. Januar 1909 an unserer Klinik aufgenommen wurde. Er wurde uns mit der Diagnose Fremdkörper im Oberlappenbronchus von dem Bergwerksarzt zugeschickt. Die Anamnese ergab folgendes: Am 27. Dezember, also 6 Tage vor der Aufnahme, war ihm beim Aufknacken einer Haselnuß ein Stück der harten Schale in die unrechte Kehle gekommen. Gleich darauf Hustenreiz und Atembeschwerden, die sich jedoch nach kurzer Zeit legten. Auf Anraten des befragten Kassenarztes sucht er unsere Klinik auf.

Status: Kleiner, seinem Alter entsprechend entwickelter Patient. Gesichtsfarbe blaß, nicht cyanotisch. Nur bei genauem Hinhören und Aufforderung zur tiefen Inspiration ein leichter inspiratorischer Stridor hörbar. Exspiration frei. Hals sehr kurz. Besichtigung des Thorax ergibt kein auffallendes Zurückbleiben der rechten Seite. Keine inspiratorischen Einziehungen am Thorax, keine Zuhilfenahme der Auxilliärmuskulatur. Perkussion: Rechte Spitze hinten leichte Dämpfung, sonst überall normaler Lungenschall, links hinten etwas geringere Verschieblichkeit der Lungengrenzen. Bei der Auscultation der rechten Lunge hört man ein pfeifendes Inspirationsgeräusch, verlängertes Exspirium vesiculären Charakters. Links diffus vereinzelt trockene Ronchi.

Die Röntgenuntersuchung ließ einen Fremdkörper nicht erkennen, dagegen zeigte sich ein deutliches Zurückbleiben der rechten Zwerchfellkuppe bei der Respiration und inspiratorische Anziehung des Mediastinums nach rechts. Es konnte daraus die Diagnose eines Fremdkörpers, vermutlich des rechten Hauptbronchus gestellt werden.

[1]) Wiener klin. Wochenschr., 1907, Nr. 46, pag. 1454.

[2]) Die Krankheiten der Luftröhre. Wien 1906.

Digitized by Google
Original from UNIVERSITY OF CALIFORNIA
Generated on 2019-10-24 09:24 GMT / http://hdl.handle.net/2027/uc1.b3252757
Public Domain in the United States, Google-digitized / http://www.hathitrust.org/access_use#pd-us-google

Wir schritten sofort zur Extraktion. Larynx normal, bei der indirekten Tracheoskopie war die Trachea bis zur Bifurkation zu übersehen, sie zeigte normale Schleimhautverhältnisse. Ein Einblick in den rechten Bronchus war nicht möglich. Cocainisierung des Larynx und des oberen Trachealabschnittes mit 20%igem Cocain, Einführung eines Rohres von 12 *mm* Durchmesser in sitzender Position. Patient wurde hierauf umgelegt, das Verlängerungsrohr eingeführt und gegen die Bifurkation in den rechten Bronchus vorgeschoben. Sofort konnte ich den Fremdkörper 26 *cm* von der Zahnreihe sichten, er lag mit der Konkavität nach oben, an der vorderen Bronchialwand war der freie Rand der Fruchtschale zu erkennen (s. Fig. 3). Mit der Brüningsschen Hakenfaßzange wurde der Fremdkörper gleich beim ersten Versuch gefaßt und nach allmählicher Lockerung zugleich mit dem Rohre extrahiert.

Patient hielt sich musterhaft, die Operation hat nur ganz kurze Zeit gedauert.

Temperatur abends 37·6, am nächsten Morgen 37·8, darauf Entfieberung, Patient konnte nach wenigen Tagen geheilt entlassen werden.

Der Fall bietet nur wenig bemerkenswertes. Auffallend ist, wie wenig Veränderungen der Fremdkörper trotz des längeren Verweilens im Bronchialbaum verursacht hatte. Vor seiner Entlassung wurde noch einmal die Bronchoskopie ausgeführt. Die Schleimhaut der Bronchien war vollständig blaß, nur an der hinteren Bronchialwand, 26 *cm* von der Zahnreihe, wo der Fremdkörper gesessen, sah man eine hirsekorngroße, weißlich belegte Stelle. Granulationen waren nicht zu sehen.

Die bronchitischen Erscheinungen waren vollständig verschwunden, die Dämpfung an der Spitze bestand noch, war, wie sich jetzt herausstellte, auf einen alten spezifischen Prozeß zurückzuführen.

Zur Diagnosestellung hat sich uns in diesem Falle auch das Röntgenverfahren bewährt. Während bei der Inspektion ein Zurückbleiben der rechtseitigen Thoraxhälfte bei der Atmung nicht zu erkennen war, sah man auf dem Röntgenschirm deutlich die Exkursionsdifferenz der Zwerchfellkuppen. Auch das zuerst von Jacobsohn und Holzknecht beschriebene Phänomen der inspiratorischen Anziehung des Mediastinums, das von den Autoren als charakteristisch für Bronchostenose angegeben wird, konnte in unserem Falle konstatiert werden. Der Fremdkörper selbst war, wie vorauszusehen, nicht sichtbar. Vielleicht hätte die radiographische Untersuchung ein positives Resultat ergeben, wir wollten aber mit derselben keine Zeit verlieren.

In zweifelhaften Fällen wird, wie auch Burger[1]) betont, die Röntgenuntersuchung jedenfalls sehr wertvoll sein. In unserem Falle war die Diagnose wohl auch schon nach dem auscultatorischen Befunde klar.

[1]) Was leisten die Röntgenstrahlen in der Rhinolaryngologie? Wiesbaden 1908, F. Bergmann.

Digitized by Google
Original from UNIVERSITY OF CALIFORNIA
Generated on 2019-10-24 09:24 GMT / http://hdl.handle.net/2027/uc1.b3252757
Public Domain in the United States, Google-digitized / http://www.hathitrust.org/access_use#pd-us-google

Die Brüningssche Hakenfaßzange erwies sich in diesem Falle als sehr brauchbar, wir konnten die Schale exakt und vollkommen fest damit fassen.

Der Fremdkörper saß quer eingekeilt im rechten Hauptbronchus, und zwar oberhalb des Einganges in den rechten Oberlappenbronchus. Die Diagnosestellung des Arztes auf Corpus alienum im Oberlappenbronchus war wohl mit Rücksicht auf den Perkussionsbefund gestellt worden, der sich, wie nachträglich konstatiert wurde, als durch einen alten Prozeß bedingt erwies.

In allen 3 Fällen hat sich uns also das Killian-Brüningssche Instrumentarium vollkommen bewährt. Die Beleuchtung mittelst des Panelektroskopes war trotz der in den beiden ersten Fällen verwendeten engen Rohre eine ganz ausgezeichnete, nicht zu vergleichen mit der durch die früher verwendeten Panelektroskope von Casper, Leiter erzielbaren.

Äußerst wertvoll war auch, daß uns durch die Benutzung des Panelektroskopes statt der wohl das gleiche Licht bietenden Stirnlampe die Möglichkeit gegeben war, die einzelnen Phasen der Operationen einer größeren Anzahl von Ärzten an der Klinik zu demonstrieren, ein Vorteil, der in einem klinischen Betriebe gewiß nicht zu unterschätzen ist.

Unsere Fälle können als ein neuer Beweis der Leistungsfähigkeit der oberen Bronchoskopie angesehen werden, die, wie unser erster Fall sowie die Fälle von Neumayer und H. v. Schrötter zeigen, auch im frühesten Säuglingsalter anwendbar erscheint.

Bücherbesprechungen.

Das Gehirn und die Nebenhöhlen der Nase. Von Dr. A. Onodi, Prof. der Rhino-Laryngologie an der Universität in Budapest. Mit 63 Tafeln nach photographischen Aufnahmen. Verlag von Alfred Hölder (Wien und Leipzig), 1908.

Das vorliegende Werk stellt einen Atlas der topographisch-anatomischen Verhältnisse zwischen Nebenhöhlen der Nase (insbesondere Stirnhöhle) und Gehirn dar und bildet insofern eine Ergänzung bzw. Fortsetzung des bekannten Atlasses desselben Autors „Die Nebenhöhlen der Nase". Die Abbildungen sind, da nach Photographien angefertigt, vollkommen naturgetreu, in vorzüglicher Schärfe dargestellt und ausgeführt sowie äußerst instruktiv. Dadurch, daß die Maße der Entfernungen der einzelnen Gehirnteile von der Stirnhöhle angegeben sind, gewinnen die Bilder an praktischer Bedeutung für chirurgische Eingriffe (Gehirnpunktionen etc.).

Die einzelnen Figuren sind in natürlicher Größe ausgeführt; sehr sorgfältig sind alle Details bezeichnet, so daß auch der mit der Gehirnlokalisation minder Vertraute sich sehr rasch orientieren kann und überdies ist jede Tafel noch mit einer kurzen Erläuterung versehen. — Auch Röntgen- und elektrische Durchleuchtungsbilder fehlen nicht, was wohl mit Freuden zu begrüßen ist.

Daß die bestbekannte Verlagsbuchhandlung alles aufgeboten hat, das Werk zu einem wahren Musteratlas zu gestalten, bedarf wohl kaum mehr einer besonderen Erwähnung; so kann wohl auch der Preis von 10 Mark im Verhältnis des Gebotenen als ein äußerst niedriger bezeichnet werden.

Ernst Urbantschitsch.

Generated on 2019-10-24 09:24 GMT / http://hdl.handle.net/2027/uc1.b3252757
Public Domain in the United States, Google-digitized / http://www.hathitrust.org/access_use#pd-us-google
Digitized by Google
Original from UNIVERSITY OF CALIFORNIA

Verhandlungen des Vereines süddeutscher Laryngologen 1908. Herausgegeben vom Schriftführer Dr. F. Blumenfeld, Wiesbaden. Würzburg, Kurt Kabitzsch (A. Stubers Verlag), 1908.

Das vorliegende Heft bildet den Schluß des II. Bandes der Verhandlungen des Vereines süddeutscher Laryngologen, der nach Fusionierung mit der Deutschen laryngologischen Gesellschaft seinen Namen in „Verein deutscher Laryngologen" geändert hat.

Die wissenschaftliche Ausbeute der letzten Versammlung ist recht ansehnlich.

Brünings hielt einen Vortrag: „Über die Beleuchtungsprinzipe endoskopischer Rohre." Er unterscheidet drei Typen: 1. Rohre mit Innenlampe: 2. Rohre mit Außenlampe; 3. Rohre mit Außenlampen und verdeckter Lichtleitung. Erstere eignen sich nur für Cystoskopie, die beiden anderen Typen für die Untersuchung röhrenförmiger Organe, die Brünings als Syringoskopie bezeichnet. Er bespricht dann ausführlich sein in seinen Vorzügen wohl schon allgemein anerkanntes Beleuchtungsinstrument und demonstriert auch ein von ihm konstruiertes Rohr mit Außenlampe und gedeckter Lichtleitung. Eingehend werden die Nachteile des L. v. Schroetterschen Rohres erörtert.

Körner besprach die Analogien im klinischen Verlaufe der Oculomotorius- und Recurrenslähmungen. Goris demonstrierte ein beginnendes Sarkom der Nasenscheidewand, das radikal operiert wurde; Guyot (Genf) berichtete über einen Fall von tumorartiger Tuberkulose der Nase und der Kieferhöhle. Die Untersuchung des aus der Nase entfernten dunkelroten himbeerähnlichen Tumors ergab die Diagnose weiches Fibrom eventuell Sarkom. Da der Stiel vom mittleren Nasengang ausging, wurde die Kieferhöhle zunächst vom unteren Nasengang eröffnet, und da die Antroskopie knollige Wucherung im oberen Teil der Kieferhöhle ergab, das Antrum von der Fossa canina eröffnet und der Granulationstumor entfernt. Die histologische Untersuchung ergab nun Tuberkulose. Manasse (Straßburg) berichtet über eine eigentümliche Mischgeschwulst der Stirnhöhle und Siebbeinzellen (inklusive mittlerer Muschel), die einerseits charakterisiert war durch die Bildung eines Atheroms oder Cholesteatoms, andrerseits eines Spindelzellensarkoms, also einer gutartigen epithelialen und einer malignen Geschwulst. A. Meyer zeigte Präparate eines Falles von leukämischer Affektion des Kehlkopfes. Kander (Karlsruhe) berichtet über einen Fall von Acusticustumor (Kleinhirnbrückenwinkeltumor), bei dem es zu Ausfluß von Liquor cerebrospinalis aus der Nase kam. Bei der Autopsie zeigte sich, daß der Tumor, ein Gliosarkom, nebst der Pyramide des Os petrosum auch die benachbarten Teile des Os sphenoidale zerstört hatte. Nager (Basel) hielt einen Vortrag „Über Nasenrachentumoren". Er behandelt zuerst die Tuberkulose (7 Fälle eigener Beobachtung), berichtet ferner über drei Nasenrachenfibroide (König), die mit der Zange von Escat auf buccalem Wege erfolgreich operiert wurden, und über ein Nasenrachensarkom auf pseudoleukämischer Grundlage. F. Schäfer (München) demonstrierte einen Untersuchungs- und Operationsstuhl für das Sprechzimmer des Otolaryngologen, der umlegbar auch zur Oesophagoskopie und Bronchoskopie verwendbar ist. Jurasz (Heidelberg) zeigte eine merkwürdige Anomalie des Nasenrachenraumes, eine gardinenartige Faltenbildung, die „spindelförmig von einem Tubenwulst über den Choanen zieht und sich mit dem anderen Tubenwulst verbindet". Er ist geneigt, diese Anomalie als anatomische Variante oder Mißbildung anzusehen, während Killian (Freiburg) diese Gar-

Digitized by Google
Original from UNIVERSITY OF CALIFORNIA
Generated on 2019-10-24 09:24 GMT / http://hdl.handle.net/2027/uc1.b3252757
Public Domain in the United States, Google-digitized / http://www.hathitrust.org/access_use#pd-us-google

dinenbildung auf eigentümliche Rückbildungsvorgänge im Bereiche der Rachentonsille beziehen will.

Verhandlungen des Vereines deutscher Laryngologen. Herausgegeben vom Schriftführer Dr. med. F. Blumenfeld (Wiesbaden). Würzburg, Kurt Kabitzsch (A. Stubers Verlag), 1908.

Körner (Rostock) demonstrierte ein Carcinom des Hypopharynx, das in den Kehlkopf hineingewachsen war. v. Eichborn (Heidelberg) berichtet über die Anwendung der Fulguration; in der Laryngologie bei einem 60jährigen Manne mit Carcinom des Larynx wurde nach Thyreotomie und Excision der Neubildung das Innere des Kehlkopfes während 5 Minuten fulguriert. Der zweite Fall betrifft ein 11jähriges Mädchen mit einer malignen Mischgeschwulst der hinteren Rachenwand, bei dem nach Exstirpation des Tumors ebenfalls Fulguration angewendet wurde. Es trat jedoch bald ein Rezidiv auf. Verwendet wurden Funkenbüschel von 2—5 *cm* Länge. Killian (Freiburg) skizziert an der Hand von sechs eigenen Beobachtungen und der wenigen Fälle aus der Literatur das Bild der Nebenhöhlenerkrankungen bei Scharlach. Zur Beobachtung kommen zwei Formen, die einfache und die komplizierte Sinuitis scarlatinosa. Erstere ist wahrscheinlich sehr häufig, wird wohl, da sie meistens spontan zur Ausheilung gelangt, selten beachtet. Die komplizierte kennzeichnet sich meistens durch ein sehr früh auftretendes äußeres Ödem (in zwei Fällen schon am fünften Tage beobachtet). Am häufigsten wird sich eine Siebbeinerkrankung finden, Stirnhöhlen und Keilbeinhöhle sind bei Kindern noch so klein, daß sie kaum in Betracht kommen, die Kieferhöhlenentzündung wird nicht so leicht einen komplizierten Verlauf nehmen, da sie in bequemer Verbindung mit der Nase steht. Sehr rasch erkrankt bei diesen Entzündungen der Knochen, es kommt zu Perforation und Sequesterbildungen, meist in der Lamina papyracea, aber auch im Dach des Antrum und in der vorderen und unteren Stirnhöhlenwand. Am gefährlichsten ist die Sinuitis frontalis scarlatinosa, da sie häufig Meningitis zur Folge hat; vier derartige Fälle weist die Literatur auf. Da nach der bisherigen Erfahrung wenig Tendenz zur spontanen Rückbildung der Nebenhöhlenerkrankungen bei Scharlach besteht, empfiehlt Killian nach dem Beispiel Preysings, chirurgisch vorzugehen. Durch die Radikaloperation hat er in einem seiner Fälle vollen Erfolg erzielt.

v. Eicken bespricht an der Hand von 22 Fällen seine Erfahrungen über die Komplikationen bei Erkrankungen der Nasennebenhöhlen, es kamen entzündliches Ödem, regionäre Abscesse, extradurale Abscesse (3mal), Meningitis, ein Fall von Stirnlappenabsceß (der mit Erfolg operiert wurde), Osteomyelitis cranii (1mal) sowie Sinusthrombosen zur Beobachtung. v. Eicken demonstriert außerdem eine Patientin, bei der infolge einer Fistel in der vorderen Wand der Kieferhöhle, die in der gleichen Höhe mit dem Ductus parotideus lag, Speichelfluß durch die Nase aufgetreten ist.

Brünings brachte Beiträge zur submukösen Septumresektion, demonstrierte einige neue Instrumente (Messer, Septumzange, Tamponadezange) und bespricht eingehend die Mängel der bisherigen Tamponademethoden. Er empfiehlt Gummischwammtampons, hergestellt aus den bekannten porösen Gummibadeschwämmen. 20 Septumresektionen wurden nach dieser Methode tamponiert, als Vorteile hebt Brünings hervor: Geringe Druckwirkungen und Stauungserscheinungen, schmerzlose frühzeitige Entfernbarkeit ohne Blutungen, geringere Reizwirkung auf die Schleimhaut als bei Wattetamponade. Noch besser hat

Generated on 2019-10-24 09:24 GMT / http://hdl.handle.net/2027/uc1.b3252757
Public Domain in the United States, Google-digitized / http://www.hathitrust.org/access_use#pd-us-google
Digitized by Google
Original from UNIVERSITY OF CALIFORNIA

sich der Versuch bewährt, die Septumblätter durch Kompressorien zu vereinigen, so daß dabei die Nasenatmung frei bleibt. Brünings hat zu diesem Zwecke Drahtklammern konstruiert, deren Vorteile sich bei 31 Septumresektionen zeigten. Die Einführung der Klammern ist schmerzlos, die Durchsichtigkeit derselben ermöglicht die exakte Adaption von Schleimhautrissen. Alle anderen Tamponadebeschwerden fallen weg. Entfernung der Klammern nach 24—48 Stunden. Kontraindikation der Klammerbehandlung ist nur in starker anhaltender Nachblutung zu sehen. Goris (Brüssel) demonstrierte Präparate von einer primären Mandeltuberkulose bei einer 23 Jahre alten Patientin mit vollständig negativem Lungenbefund. Neugass (Mannheim) berichtete über einen Fall von syphilitischem Primäraffekt der Nasenscheidewand. Das etwa zehnpfennigstückgroße Ulcus war zuerst für ein gummöses gehalten worden, erst das Auftreten eines Exanthems führte zur richtigen Diagnose.

O. Kahler.

Referate.

Über eine neue Behandlungsmethode der chronischen Stirnhöhleneiterungen (experimentelle und histologische Untersuchungen). Von Prof. S. Citelli (Catania). Zeitschrift f. Laryngol., Rhinol. u. ihre Grenzgebiete. Bd. I, H. 2, S. 143.

Nach einer Besprechung der Literatur über die Radikalbehandlung der Stirnhöhleneiterung kommt Verf. zu dem Schlusse: 1. daß die ideale Behandlung solcher Affektionen bestehen würde in der möglichst vollständigen Obliteration der Höhle, ohne jede Entstellung des Kranken; 2. daß selbst die besten bisher bekannten Methoden nicht nur stets Entstellung veranlassen, sondern auch, da sie weder eine völlige Obliteration der Höhle, noch eine genügend weite und dauernde Kommunikation zwischen Sinus und Nase verbürgen, noch nicht einmal sicher die Heilung des Eiterungsprozesses in allen Fällen erzielen. Er versucht daher die Obliteration des Sinus frontalis durch Eingießen von weichem, geschmolzenem Paraffin (Schmelzpunkt 45—50°) zu erzielen, eine Methode, die schon von Politzer, Urbantschitsch, Botella u. a. mit gutem Erfolg nach Mastoidotomie angewendet wurde. Zu diesem Versuche verwendete er drei Hunde. Bei den ersten zwei Hunden wurde nach Excochleation der Schleimhaut Paraffin eingegossen; es ergab sich, daß dasselbe reaktionslos einheilte und ohne Schaden vertragen wurde. Um die Bedingungen, die ungefähr die gleichen Verhältnisse darbieten, wie sie ein mit chronischer Stirnhöhleneiterung behafteter Mensch bietet, zu erfüllen, infizierte er beide Stirnhöhlen des dritten Versuchstieres mit Staphylococc. alb. und konnte dadurch tatsächlich eine beiderseitige Stirnhöhleneiterung erzielen. Durch Ausfüllung der Höhlen mit Jodoformparaffin gelang nun tatsächlich die völlige klinische und anatomische Heilung der $5^1/_2$ Monate dauernden chronischen eitrigen Stirnhöhlenentzündung auf einer Seite, auf der anderen Seite wurde offenbar infolge ungenügender Sterilisierung keine Heilung erzielt. Verf. glaubt nach dieser Erfahrung seine Methode zur Erprobung in der Klinik empfehlen zu können, er ist der Meinung,

Digitized by Google
Original from UNIVERSITY OF CALIFORNIA
Generated on 2019-10-24 09:24 GMT / http://hdl.handle.net/2027/uc1.b3252757
Public Domain in the United States, Google-digitized / http://www.hathitrust.org/access_use#pd-us-google

daß diese Methode höchst wahrscheinlich einen bemerkenswerten Fortschritt in der Therapie der Stirnhöhlenaffektionen bedeutet. An Hofrat Chiaris Klinik wurden vor Jahren Versuche der Kieferhöhlenplombierung mit Mosetigs Jodoformplombe gemacht, die auch vom Verf. zitiert werden. Die Resultate waren absolut nicht befriedigend, sämtliche Plomben mußten wieder entfernt werden, die Patienten beklagten sich alle über den stets „entsetzlichen Jodoformgeruch, den sie gar nicht los wurden". Ref. möchte daher speziell vor der Anwendung von Jodoformparaffin warnen. O. Kahler.

Verkürzung und Verlagerung des Vomer. Von Prof. Dr. Hopmann. Zeitschrift f. Laryngol., Rhinolog. u. ihre Grenzgebiete. Bd. I, H. 3.

Die Untersuchungen wurden an durch Abdruck der Choanen mittelst Stentscher Maße und nachträglichem Gipsabguß gewonnenen Moulagen vorgenommen. Verlagerung des Vomers nennt Verf. eine Anomalie, bei der der Vomer verkürzt und mit seinem hinteren Rande und den Alae nicht an normaler Stelle, sondern vor denselben angelagert ist, so daß es nicht zur Bildung regulärer Choanen kommt. Das Vorrücken des Vomerrandes kann so erheblich sein, daß er sich bis zu 25 *mm* vor der Ebene der Plica salpingo palatina entfernt. Er findet diese Vomerverlagerung häufig bei Ozaenakranken neben der schon früher von ihm beschriebenen Septumkürze und sieht in diesen Symptomen einen Beweis für die Annahme vorwiegend hereditärer Momente in der Ätiologie der Ozaena. O. Kahler.

Ein Fall von Osteom des Siebbeins. (Aus der Ohren- etc.-Abteilung am Eppendorfer Krankenhause.) Von Dr. P. Wiegmann. (Zeitschrift für Ohrenheilkunde, LVII, 1.)

Beschreibung eines Falles von rasch rezidivierendem Elfenbeinosteom in der Nase einer 26jährigen Patientin; erst als die aus weicher, spongiöser Knochensubstanz bestehende Matrix mitentfernt wurde, war die Heilung eine konstante. Als Ausgangspunkt der Tumoren war der hintere Teil des Siebbeins anzunehmen; das Gewicht des größten Osteoms betrug 18·7 *g*. Keller.

Über den Durchbruch von Siebbein- und Stirnhöhlenempyemen in die Orbita, eine typische Komplikation bei Scharlach. Sonderabdruck aus der Deutschen Zeitschrift für Chirurgie, Bd. 94. Von Prof. Dr. Hermann Preysing in Köln.

Verfasser entwirft in erschöpfender Weise das klinische Bild einer Scharlachkomplikation, von der er nicht begreift, warum es nicht längst in das offizielle Verzeichnis der möglichen Scharlachkomplikationen aufgenommen ist. Es handelt sich um das Siebbein- und Stirnhöhlenempyem bei Scharlach mit Nekrose der Knochenwandungen, und zwar in dem Zeitpunkte, wenn es zu einer beginnenden oder ausgedehnteren Phlegmone der Orbita geführt hat. Daß gerade diese beiden Höhlen mit Vorliebe befallen werden und nicht die Oberkieferhöhle, von der nur ein solcher Fall bisher bekannt ist, hat seines Erachtens seine Erklärung darin, daß letztere mit ihren widerstandsfähigeren

Generated on 2019-10-24 09:24 GMT / http://hdl.handle.net/2027/uc1.b3252757
Public Domain in the United States, Google-digitized / http://www.hathitrust.org/access_use#pd-us-google
Digitized by Google
Original from UNIVERSITY OF CALIFORNIA

Wandungen gegenüber den papierdünnen Lamellen weniger Gelegenheit zu Retentionen und zu Durchbruch des Empyems gibt. Im übrigen spielt nach Preysing in ätiologischer Hinsicht die Schwere der Scharlachinfektion eine große Rolle. Für die Diagnose wichtig ist außer der eben überstandenen Scharlacherkrankung sowie des Vorhandenseins von septischem Fieber und gleichzeitiger Halslymphdrüsenvereiterungen eine gleichzeitige Otitis media mit Knochenaffektion. Als das ausschlaggebendste Symptom aber bezeichnet er das entzündliche Lidödem. Therapeutisch kommt in prophylaktischer Beziehung eine frühzeitige Entfernung hyperplastischer Tonsillen in Frage, insbesondere der Rachenmandel, möglichst vor der Scharlachinfektion; jedenfalls muß nach Preysing während des Scharlachs der Nasenpflege größte Aufmerksamkeit gewidmet werden. Bei in die Orbita durchgebrochenem Empyem kann die Therapie nur eine chirurgische sein, und zwar muß sofort breit eröffnet werden. Verfasser schildert die Operation eingehend und illustriert dieselbe durch eine Reihe von Illustrationen im Text. Man dringt durch die Stirnhöhle in das Siebbein vor, welches vollständig ausgeräumt und mit der Lamina papyracea entfernt wird. Die Nachbehandlung ist langwierig und schwankt zwischen acht Wochen bis zu sechs Monaten. Noch nach dieser Zeit können sich aber einzelne Sequester abstoßen, auch wenn man bei der Operation noch so sorgsam alles Kranke entfernt zu haben glaubt. Die Prognose ist bei gründlicher Operation günstig, wenn nicht andere Komplikationen die Aussichten trüben. Wird nicht eingegriffen, so bestehen die Hauptgefahren in:

1. tödlicher Sepsis,
2. Meningitis,
3. Verlust des Auges.

Reinhard.

Die Erkrankungen der Nebenhöhlen der Nase bei Scharlach. Von Gust. Killian in Freiburg i. Br. (Zeitschr. f. Ohrenheilk., LVI, 3.)

Killian weist darauf hin, daß bisher den Erkrankungen der Nebenhöhlen der Nase bei Scharlach nur geringe Aufmerksamkeit geschenkt worden ist, trotzdem dieselben, wie die literarischen Hinweise und eigene Erfahrungen des Autors zeigen, gar nicht so selten zu sein scheinen, besonders die der Kieferhöhle und des Siebbeines. Die Zeit des Beginnes der Erkrankung der Nebenhöhlenschleimhaut dürfte schon zu Anfang des Scharlachs anzunehmen sein, jedoch ist die Diagnose, so lange es sich um einfache Sinusitis handelt, nicht leicht, weil ihre Symptome durch das Gesamtbild des Scharlachs verdeckt werden; bei den komplizierten Fällen aber wird die Diagnose erleichtert durch die lokale Schmerzhaftigkeit, Naseneiterung und besonders Ödeme, die sich bei Erkrankung der Siebbeinzellen am inneren Teile des oberen Augenlides und am inneren oberen Augenwinkel ausbilden, bei Kieferhöhlenaffektionen am unteren Lide, über dem Stirnbein bei Stirnhöhlenerkrankung; die Keilbeinhöhle wird ihrer geringen Entwicklung wegen bei kleinen und auch größeren Kindern

Digitized by Google
Original from UNIVERSITY OF CALIFORNIA
Generated on 2019-10-24 09:24 GMT / http://hdl.handle.net/2027/uc1.b3252757
Public Domain in the United States, Google-digitized / http://www.hathitrust.org/access_use#pd-us-google

nur selten betroffen. Für die Diagnosenstellung wird besonders die Bedeutung der Röntgenaufnahme in der Richtung von hinten nach vorn betont, welche nicht bloß über eine Erkrankung der Kieferhöhle und Siebbeinzellen Aufschluß geben kann, sondern auch darüber, ob schon Stirnhöhlen vorhanden, wie groß und in welchem Zustande dieselben sind. Die Prognose scheint im allgemeinen auch bei den komplizierten Fällen eine günstige zu sein, nur die Stirnhöhlenerkrankungen dürften durch die relative Häufigkeit der intrakraniellen Komplikationen hiervon eine Ausnahme machen. Was die Behandlung anbelangt, so genügen bei Scharlachsinusitis leichten Grades Schwitzkuren und eventuell Antistreptokokkenserum; bei schwereren Fällen soll frühzeitig operiert werden. „Da es sich in der Mehrzahl der Fälle, wenn einmal äußeres Ödem eingetreten ist, um Prozesse handelt, die erst zur Ausheilung kommen, wenn alles Krankhafte sorgfältig entfernt wurde, so wird man durch einen operativen Eingriff den Prozeß um so mehr abkürzen, je früher man sich zu dieser Art von Therapie entschließt. Alle Unsicherheiten in der Beurteilung des Falles, die Besorgnisse über den weiteren Verlauf und die Gefahren werden beseitigt, wenn der Entzündungsherd von außen her freigelegt ist." Keller.

Über Saugbehandlung bei Erkrankungen der Nebenhöhlen der Nase. Von Geheimrat Walb und Dr. Horn. (Aus der Ohren- etc. Abteilung des Friedrich Wilhelm-Stifts in Bonn.) Zeitschr. f. Ohrenheilk., I, VII, 1.

Um der Saugbehandlung der Nase, welche durch Sondermann aufs neue angeregt und wesentlich gefördert worden ist, eine feste wissenschaftliche Unterlage zu geben, hat Walb zunächst ein Manometer behufs Messung der Zugkraft konstruiert; letztere ergab, daß der bekannten chirurgischen Saugpumpe zur Aussaugung bei Empyemen etc. bei weitem der Vorzug vor allen Gummiballons gebühre. Als Nasenansatz verwendet Walb ein gläsernes Kännchen mit dicker Olive. Das Manometer ist durch einen Gummischlauch einerseits mit der Saugpumpe, andrerseits mit dem Nasenansatze verbunden. Prinzipiell wird auf gleichzeitige Ansaugung beider Nasenhöhlen verzichtet, weil bei nur einseitiger Erkrankung die gesunde Seite unnützerweise hyperämisiert würde, bei doppelseitiger Erkrankung aber der Maßstab für die Beurteilung der Menge des Sekrets einer einzelnen Nasenhöhle wegfällt. Der Beschreibung des Apparats fügt Walb das Ergebnis seiner praktischen Erfahrungen hinzu, demnach die Haupterfolge der Saugbehandlung bei den akuten Erkrankungen der Nebenhöhlen zu erzielen sind. Ihrer praktischen Bedeutung halber verdient die Arbeit allgemeineres Interesse. Keller.

Über leukämische Veränderungen im Kehlkopf. Von Dr. Artur Meyer in Berlin. Zeitschr. f. Laryngologie etc., Bd. I, Heft 3.

Bei dem 49jährigen Patienten fanden sich einzelne linsengroße flache Höcker an den aryepiglottischen Falten, subglottisch eine völlig symmetrisch angeordnete Verdickung der Seitenwände von blaßgraurötlicher Farbe. Die wegen des

Generated on 2019-10-24 09:24 GMT / http://hdl.handle.net/2027/uc1.b3252757
Public Domain in the United States, Google-digitized / http://www.hathitrust.org/access_use#pd-us-google
Digitized by Google
Original from UNIVERSITY OF CALIFORNIA

blassen Aussehens der Infiltrate und wegen der Schwellung der Cervical- und Supraclaviculardrüsen gestellte Wahrscheinlichkeitsdiagnose Leukämie wurde durch den Blutbefund bestätigt und als lymphatisch myeologene differenziert. Wegen zunehmender Stenose Tracheotomie. Exitus 10 Tage post operat. an Bronchopneumonie. Interessant ist die bei der Autopsie gefundene Veränderung des Ringknorpels, er ist stark verdickt, anscheinend vollständig verknöchert und enthält in dünner harter Schale einen weiten, mit himbeerartigem Mark angefüllten Raum. Diese Knorpelaffektion entspricht dem myelogenen Anteil der Blutkrankheit und verhält sich analog den Vorgängen im Röhrenknochen. Die Schleimhaut zeigte lymphocytäre Infiltration. Besprechung der Symptome, Diagnose und Therapie an der Hand dieses Falles und der Literatur.

O. Kahler.

Vereinsberichte.

Wiener Laryngologische Gesellschaft.

Sitzung vom 13. Januar 1909.

Vorsitzender: Hofrat O. Chiari. Schriftführer: Dr. Emil Glas.

Hofrat Chiari begrüßt die Herren Dr. Marcus und Fränzer als Gäste. Hierauf verliest er das Dankschreiben von Sir Felix Semon und teilt mit, daß er von nun an als Mitherausgeber der „Monatsschrift für Ohrenheilkunde“ fungieren werde.

I. Privatdozent Dr. Fein stellt einen 17jährigen Burschen vor, welcher im Juli 1908 in selbstmörderischer Absicht Kalilauge getrunken hatte. Als der Vortragende nach einigen Wochen den Patienten, welcher in der Atmung und bei der Nahrungsaufnahme behindert war, zum ersten Male sah, konnte er eine fast vollständige Verwachsung des hinteren Randes der Epiglottis mit der hinteren Rachenwand feststellen. Nur der oberste Teil des Randes war frei und ließ eine ungefähr bohnengroße Lücke offen. Da die Speisen durch diese Öffnung fast immer in den Kehlkopf anstatt in die Speiseröhre gelangten, war der Kranke zum Skelett abgemagert, so daß Primarius Prof. Schnitzler auf seiner Abteilung im Krankenhaus Wieden die Gastrostomie auszuführen genötigt war. Auch heute noch muß der Mann durch die Magenfistel genährt werden. Fein hatte anfänglich versucht, die Öffnung durch stumpfe Dilatation mit den Schrötterschen Röhren, hierauf durch Ablösen des Epiglottisrandes von der hinteren Rachenwand mit dem Messer zu erweitern. Alle diese Versuche mißlangen, weil die Verwachsungen sich als zu derb und ausgebreitet erwiesen und weil immer wieder von den Winkeln her neuerlich Anwachsung und damit Verkleinerung der Öffnung, welche jetzt nur mehr erbsengroß ist, erfolgte. Nunmehr beabsichtigt Primararzt Prof. Schnitzler, die seitliche Pharyngotomie auszuführen und mit einer Schleimhautplastik die Wiederverwachsung der gegenüberliegenden Partien zu verhindern.

Dr. Kahler erwähnt, daß vor einigen Jahren an der Klinik Hofrat Chiaris ein ganz ähnlicher Fall zur Beobachtung kam. Es handelte sich um ein 14jähriges Mädchen, bei dem durch Laugenverätzung eine ebensolche Stenose des Oesophagus

Digitized by Google
Original from UNIVERSITY OF CALIFORNIA
Generated on 2019-10-24 09:24 GMT / http://hdl.handle.net/2027/uc1.b3252757
Public Domain in the United States, Google-digitized / http://www.hathitrust.org/access_use#pd-us-google

und Kehlkopfeinganges zustande gekommen war. Es gelang jedoch in diesem Falle, durch endolaryngeale Behandlung (Incision) Entfernung von Membranstücken mit dem Locheisen und Erweiterung durch Schröttersche Bougies bis Nr. 12 die Öffnung dauernd erweitert zu erhalten. Wir konnten die dauernde Erweiterung noch 1 Jahr nach Entlassung der Patientin konstatieren. Sie führte sich jedoch alle 8 Tage selbst ein Schröttersches Rohr Nr. 12 behufs Dilatation der Stenose ein. Sie konnte Flüssigkeiten schlucken. Patientin starb dann an einer Mediastinitis, sie war zur Erweiterung ihrer Oesophagusstenose an einer chirurgischen Klinik retrograd bougiert worden.

Privatdozent Dr. Fein erwähnt gegenüber den Bemerkungen des Dr. Kahler, daß in seinem Falle die Verkleinerung der Öffnung unaufhaltsam stattgefunden habe, trotzdem der Kranke Monate hindurch bougiert worden sei. Im übrigen hätte eine etwa erreichte dauernde Vergrößerung der Lücke bis zum größten Kaliber der Schrötterschen Röhren für den Patienten nur insoferne einen Wert, als dann die Respiration erleichtert wäre. Die Nahrungsaufnahme kann durch diese Öffnung nicht erfolgen, da eben die Speisen in den Kehlkopf gelangen und nicht in den Oesophagus dirigiert werden können. Nur die vollkommene Ablösung des Kehldeckels von der Rachenwand kann da helfen.

II. Dr. E. Marcus stellt einen Fall von Bronchostenose vor. Die 35jährige Lehrerin hat vor 14 Jahren Lues akquiriert. Nach fast 13jährigem rezidivfreien Intervalle Mitte Mai des Vorjahres Gumma am Septum nasi und hartem Gaumen. Nach interner Jodverabreichung prompte Heilung. Ende Mai tritt Atemnot auf. Jod- und Quecksilberbehandlung ohne wesentlichen Einfluß. Bei Türck-Killianscher Untersuchung und direkter Untersuchung mit Killians und dem eine Modifikation des Brüningsschen Instrumentes darstellenden Leiterschen Panelektroskope zeigt sich Kehlkopf und Trachea frei, hingegen die Bronchiallumina (rechts mehr als links) durch ein von der vorderen zur hinteren Trachealwand ziehendes, die Bronchien zirkulär einschnürendes Narbengewebe verengt. (Die direkte Bronchoskopie wurde von Herrn Dr. Emil Glas ausgeführt.) Außer Verschärfung und Verlängerung des Inspiriums kein charakteristischer physikalischer Befund. Ein schon in der Ruhe hörbarer Stridor behindert die Patientin in Ausübung ihres Berufes. Sonst nur bei stärkerer Bewegung Atemnot. Der Fall erscheint interessant: 1. wegen relativer Seltenheit solcher Fälle; 2. wegen vermutlichen Zusammenhanges der mangelhaften initialen Behandlung mit dem Auftreten schwerer Erscheinungen nach so langer Zeit; 3. wegen Einflusses der örtlichen dilatierenden Behandlung (nach jedesmaliger Einführung des Bronchotracheoskops trat erhebliche Besserung auf) auf gegen spezifische Behandlung refraktäre Fälle.

III. Hofrat Prof. Chiari demonstriert einen Fall von Totalexstirpation des Larynx wegen Ca:

Herr R., 48 Jahre alt, kam am 10. September 1908 in meine Sprechstunde, weil er seit einem Jahre heiser sei. Beide Stimmlippen waren rot, verdickt, wulstig und höckerig, aber gut beweglich. Links fanden sich mehrere umschriebene Wucherungen, rechts war die Stimmlippe in toto dicker. Am 11. entfernte ich Wucherungen aus dem linken Ventriculus Morgagni, welche sich als Carcinoma epitheliale erwiesen. Ich riet zur Thyreotomie behufs Entfernung der Weichteile. Am 23. Oktober 1908 Konsilium mit Kollegen Dozenten Dr. Hajek, nachdem Hajek viele Stücke aus dem Larynx entfernt hatte, welche sich alle als chronisch entzündliches Gewebe erwiesen. Mitte Oktober auf dem Semmering Atemnot, Tracheotomie von Dr. Hansy ausgeführt. Am 23. Oktober Aryknorpel geschwollen, beide Stimmlippen geschwollen, wenig beweglich. Da von einem

Generated on 2019-10-24 09:24 GMT / http://hdl.handle.net/2027/uc1.b3252757
Public Domain in the United States, Google-digitized / http://www.hathitrust.org/access_use#pd-us-google
Digitized by Google
Original from UNIVERSITY OF CALIFORNIA

Tumor nichts zu sehen, wurde beschlossen, etwas zu warten. Doch erst am 15. Dezember kam Patient wieder: Rechte Kehlkopfseite beweglich, wenig verändert. Links Taschenfalte stark infiltriert, vorne vor ihr eine kleine Wucherung (wird exstirpiert) und linker Aryknorpel geschwollen und unbeweglich. Histologische Untersuchung Carcinoma epitheliale. Daher Larynxexstirpation beschlossen, welche am 22. XII. als halbseitige begonnen, als totale vollendet wurde. Vornähung der Trachea. Vollständiger Pharynxverschluß. Heilung ohne Komplikation. Reaktionsloser Wundverlauf. Es bildete sich nur unterhalb des Zungenbeins eine kleine Fistel, die sich jedoch per granulationem alsbald schloß. Patient kann vollkommen gut schlucken. Er kann mit Flüstersprache sprechen, es soll jetzt mit Sprechübungen begonnen werden.

IV. Dr. Emil Glas demonstriert folgende Fälle:

1. Einen Fall von primärem Schleimhautpemphigus (ohne Hauteffloreszenzen).

Bei dem 63jährigen Patienten finden sich an der lingualen und laryngealen Fläche der Epiglottis, im vallekularen Gebiete, an den aryepiglottischen Falten sowie unterhalb der Zunge nahe dem Frenulum verschiedene große, mit trübem Inhalte gefüllte schlappe Blasen. Eine größere Zahl derselben ist geplatzt und hängen die Epithelfetzen nach Art des Decollement über suffundiertem Coriumgebiete. Man kann bei diesem Patienten das akute Werden der Blasen oft von Tag zu Tag beobachten, während die Ausheilung viel langsamer erfolgt. Die Arsentherapie ist in diesem Falle erfolglos. Gegen die relativ geringen dysphagischen Beschwerden Orthoformmorphiuminsufflationen, bzw. Cocaininstillationen.

2. Einen Fall von perverser inspiratorischer Stimmbandbewegung mit hochgradigen laryngospastischen Anfällen.

Der 60jährige Patient, welcher psychisch sehr reizbar ist, bekommt wiederholt, zumal zur Nachtzeit, hochgradige Atemnotanfälle, welche entsprechend dem laryngologischen Befunde als laryngospastische zu deuten sind. Wenn wir den Patienten auffordern, tief einzuatmen, bekommt er einen typischen, lange andauernden Adductorenkrampf, welcher auch künstlich, zum Beispiel durch Berührung der Stimmbänder mit der Sonde, provoziert werden kann. Solche Anfälle finden sich, wie Vortr. auch entsprechende Fälle zu demonstrieren Gelegenheit hatte, nicht selten als Initialsymptome der Tabes in Gemeinschaft mit Erscheinungen von Posticusparese (laryngeale Krisen). Doch ist bei vorgestelltem Fall kein Moment nachweisbar, das auf Tabes hindeuten würde; auch Tetanie, an die man ursprünglich mit Rücksicht auf die Andeutung von Chvostekschem Facialisphänomen denken mußte, ist im Hinblick auf den elektrischen Befund auszuschließen (Doz. Erben). Es handelt sich also hier jedenfalls um eine besondere Übererregbarkeit des Adductorenzentrums, gegen welche bisher sämtliche therapeutische Versuche nichts auszurichten vermochten (Bromtherapie, Atropin, Cocainpinselungen).

Dr. Kahler stellt die Anfrage, ob das Phänomen auch bei Cocainisierung des Patienten wahrnehmbar ist.

Priv.-Dozent Dr. Fein erinnert an den Fall von perverser Aktion der Stimmlippen bei einem jungen Mädchen, das er vor einigen Jahren hier vorgestellt hat. Diese Patientin hatte hysterische Stigmata verschiedener Art und einen ähnlichen Kehlkopfbefund gezeigt, wie der eben vorgestellte Patient. Fein hatte mit der Patientin Atemgymnastk unter Leitung des Kehlkopfspiegels vorgenommen und nach einigen Wochen eine Heilung des Zustandes erzielt. Wenn auch nicht mit Bestimmt-

Digitized by Google
Original from UNIVERSITY OF CALIFORNIA
Generated on 2019-10-24 09:25 GMT / http://hdl.handle.net/2027/uc1.b3252757
Public Domain in the United States, Google-digitized / http://www.hathitrust.org/access_use#pd-us-google

heit behauptet werden kann, daß nur die Atemübungen die Heilung verursacht haben, so würde es sich doch empfehlen, auch bei dem vorgestellten Fall diese Therapie zu versuchen.

Dr. Glas: Patient bekam sowohl bei Cocaininstillation als auch bei Berührung mit dem Pinsel so hochgradige Anfälle, daß ein völliges Abcocainisieren der Schleimhäute unmöglich war. Es sollen nun noch atemgymnastische Übungen sowie Cocainsprayeinatmungen eventuell Narkose versucht werden, über deren Erfolg dereinst berichtet werden soll.

V. Dr. Kahler demonstriert ein Stück einer Haselnusschale, die er mittelst oberer Bronchoskopie unter Cocainanästhesie aus dem rechten Bronchus eines 18jährigen Burschen extrahierte. Heilung ohne Komplikation (siehe unter den Originalien dieser Nummer).

VI. Dr. Hanszel demonstriert einen Bilderhaken, der durch 48 Jahre im Siebbein eines Patienten verborgen geblieben war, bis er zufällig bei Freimachung der für die Atmung gänzlich verschlossenen Nase extrahiert wurde. Interessant sind die Art des Hineingeratens, die Lokalisation, der Umstand, daß trotz Eiterung in der Stirn- und Siebbeinhöhle die Kieferhöhle gesund blieb sowie die Veränderungen, welche der Fremdkörper in seiner Struktur erlitt.

VII. Dozent Dr. M. Hajek macht Mitteilung über zwei operative Todesfälle nach Stirnhöhlenoperation. Der erste Fall betrifft einen 35jährigen Kollegen, der schon früher anderweitig wegen eines linkseitigen Stirnhöhlenempyems operiert wurde. Es bestand eine eiternde Fistel über der linken Augenbraue. An der rechten Seite ließ sich kein Eiterherd nachweisen. Weder der nasale noch der Röntgenbefund ließen eine rechtseitige Erkrankung vermuten. Bei der Operation zeigte sich der Stirnteil der kranken linken Stirnhöhle größtenteils verödet, es bestand nur ein weit nach rückwärts reichender orbitaler Recessus, welcher noch eiterte. Es wurde typisch nach Killian vorgegangen, nach außen und nasalwärts drainiert. Der Wundverlauf ging in den ersten Tagen normal vor sich, das Ödem auf dem linken oberen Lid zeigte nur mäßige Intensität. Am fünften Tage klagte der Kranke über heftige Kopfschmerzen rechts. Es zeigte sich eine Schwellung über dem rechten Augenlide und eine Chemosis conjunctivae bubi rechts. Temperatur 37·5°. Die Schwellung über der rechten Stirnseite nahm in den nächsten 5 Tagen zu und es unterlag keinem Zweifel, daß es sich hier um eine tiefsitzende Phlegmone handelte, welche, offenbar von den Nähten der linken Seite ausgehend, sich nach rechts fortsetzte. Ich eröffnete den Abscess mittelst eines die beiderseitigen Augenbrauen durchgreifenden Schnittes, welcher eine Menge Eiter zutage förderte und behandelte die Wunde offen. Da an der bloßgelegten vorderen Wand der rechten Stirnhöhle nirgends eine verdächtige Stelle zu sehen war, wurde von der Eröffnung der rechten Stirnhöhle Abstand genommen. Die Wunde sezernierte sehr stark. Zwar blieb die Temperatur auch in weiterer Folge stets unter 38, aber das Allgemeinbefinden verschlechterte sich stets, insbesondere traten heftige Kopfschmerzen in der rechten Scheitelgegend und im Hinterkopf auf, allem Anscheine nach schritt die Eiterung rechts subperiostal weiter vor. Am 15. Tage der 1. Operation reagiert der Kranke träge auf an ihn gestellte Fragen. Am Abend Parese der linkseitigen Extremitäten und Facialislähmung nebst erheblicher Trübung des Sensoriums vorhanden. Am nächsten Tage wird die Lähmung ausgesprochener, dagegen das Sensorium etwas freier, so daß die Annahme einer cerebralen Komplikation an der Hirnrinde an Wahrschein-

Digitized by Google
Original from UNIVERSITY OF CALIFORNIA
Generated on 2019-10-24 09:25 GMT / http://hdl.handle.net/2027/uc1.b3252757
Public Domain in the United States, Google-digitized / http://www.hathitrust.org/access_use#pd-us-google

lichkeit gewinnt. Am nächsten Tage eröffnete ich zuerst die rechte Stirnhöhle, welche eine sehr dicke resistente Knochenwand hatte. Die Stirnhöhle war wider alles Erwarten krank, enthielt Eiter, die hintere Wand dagegen ebenfalls vollkommen normal. Ich entfernte auch die hintere Wand, und die sich vorwölbende, stark gespannte und nicht pulsierende Dura zeigte, daß dahinter Exsudat sein müsse. Ich entfernte in großem Umfange die Knochenwand und erst nach außen von der Begrenzung der Stirnhöhle stieß ich auf einen extraduralen Absceß, ein Beweis, daß die cerebrale Komplikation nicht von der rechten Stirnhöhle, sondern weiter nach außen von ihr, offenbar durch den die Weichteile unterminierenden subperiostalen Absceß, mittelst kommunizierender Venen entstanden ist. Nun eröffnete ich auch die breit freigelegte gespannte Dura mittelst Kreuzschnittes und entleerte eine dicke Eitermenge von mindestens 200 *g*. Es war ein großer Intraduralabsceß vorhanden, die weiche Hirnhaut schien intakt. Leider nützte die Operation nichts mehr, der Patient starb am nächsten Tag. An dem Falle ist nebst der verderblichen Komplikation einer tiefen Phlegmone, welche in weiterer Folge zu der Cerebralkomplikation führte, das Übersehen des rechtseitigen Stirnhöhlenempyems von Interesse. Es war hier der merkwürdige und sehr seltene Fall vorgelegen, daß die Rhinoskopie vollkommen negativen Befund zeigte, trotzdem die Stirnhöhle intensiv erkrankt war. Daß der radiologische Befund in diesem Falle im Stich ließ, ist ebenfalls leicht erklärlich, wenn man erwägt, daß auf der linken Seite die Stirnhöhle verödet war und demzufolge die rechte Seite im Verhältnis zur linken relativ deutliche Konturen zeigte. — Der zweite Fall betraf einen über 50 Jahre alten Mann, der mit den Symptomen einer sehr heftigen Kieferhöhlen- und Stirnhöhlenentzündung in mein Ambulatorium kam. Die Kieferhöhle wurde von der Alveole aus perforiert, die Stirnhöhle, nach erfolglosem Bemühen von der Nase aus den Sekretabfluß herbeizuführen, durch meinen Assistenten Dr. Hutter zuvörderst an dem inneren Augenbrauenende trepaniert, drainiert und täglich ausgespült. Doch hörte die Eiterung nicht auf, und die Spekulierung des Stirnhöhleninnern mittelst eines durch die Trepanationsöffnung eingeführten Trichters zeigte chronische, bewegliche Schwellungen. Die Kieferhöhleneiterung besserte sich rasch. Ich entschloß mich nach 6wöchentlicher Spülung zur Radikaloperation der Stirnhöhle, welche eine sehr große Stirnhöhle mit dünnen Knochenwänden und mit recht veränderter Schleimhaut ergab. Die Operation ging typisch und glatt vonstatten. Ich drainierte nasalwärts und nach außen mit Rücksicht auf den besonders großen Umfang der Höhle doppelt am inneren und am äußeren Augenbrauenende. Der Verlauf zeigte eine rapid entstandene Meningitis. Nach 3 Tagen Exitus. Die nach 2 Tagen vorgenommene Eröffnung der Nähte und Prüfung der Wundhöhle ergab nichts abnormes. Die hier mitgeteilten 2 Fälle repräsentieren den Typus der sogenannten operativen Todesfälle nach Stirnhöhlenoperation, welche in den letzten Jahren nach der Zusammenstellung Gerbers die Zahl 36 erreicht haben, nicht mit eingerechnet die Fälle Chiaris, ferner eine ganze Anzahl nicht publizierter Fälle. Zweifellos wird es uns im Laufe der Zeit gelingen, diese Komplikationen teilweise auszuschalten; leider geht aber nicht aus den publizierten Fällen mit Sicherheit hervor, welcher speziellen Ursache die letale Komplikation zuzuschreiben ist. Was meine zwei Fälle betrifft, so könnte man noch den ersten Fall als eine unglückliche Wundinfektion auffassen, wie sie noch mitunter zur Beobachtung gelangt. Unter 43 Fällen kann sich auch einmal dergleichen ereignen. Viel entmutigender ist der zweite Fall, welcher einen typischen, technisch außerordentlich glatt ausgeführten Fall re-

Digitized by Google
Original from UNIVERSITY OF CALIFORNIA
Generated on 2019-10-24 09:25 GMT / http://hdl.handle.net/2027/uc1.b3252757
Public Domain in the United States, Google-digitized / http://www.hathitrust.org/access_use#pd-us-google

präsentiert, und bei welchem der letale Ausgang so rasch eingetreten ist. Nur als hypothetische Vermutung möchte ich in Analogie mit veröffentlichten ähnlichen Fällen aussprechen, daß es vielleicht angezeigt wäre, von der gründlichen Ausräumung des Daches der Siebbeinzellen Abstand zu nehmen, selbst auf die Gefahr hin, ein wenig verdickte Schleimhaut zurücklassen zu müssen. Das häufigere Vorkommen von operativen Todesfällen zeigt, daß die radikale Operation der Stirnhöhle denn doch nicht als ein ganz harmloser Eingriff aufzufassen ist, und daß wir, solange es nicht gelingt, mit einiger Sicherheit die Gefährlichkeit auszuschließen, die radikale Operation nur mit strenger Indikation anwenden dürfen. Zu diesen gehören die schweren Fälle mit Knochenveränderungen, mit bereits eingetretener Fistelbildung, mit drohender Orbital- und Cerebralkomplikation. Die große Mehrzahl der unkomplizierten, chronischen Empyeme wird indes nach der endonasalen Behandlung so weit gebessert, daß die belästigendsten Symptome aufhören. Bei diesen Fällen drängt es gar nicht mit der Radikaloperation, nur wenn für die Dauer die Eiterung und Kopfschmerzen gar nicht weichen wollen, muß zur Radikaloperation gegriffen werden. Endonasal gebesserte Stirnhöhlenentzündungen, wenn sie auch nicht geheilt sind, sind noch lange nicht reif für die Radikaloperation; die Furcht vor der eintretenden Cerebralkomplikation ist bei diesen Fällen eine übertriebene. Jedenfalls ist nicht ohne weiteres zu entscheiden, ob im speziellen Falle das weitere Verbleiben einer Sekretion der Stirnhöhle oder die Radikaloperation das Gefährlichere ist.

Die Diskussion wird wegen vorgerückter Zeit vertagt.

Notizen und Personalien.

Ernannt: Der Privatdozent Dr. L. Harmer (Wien) zum a. o. Professor der Laryngologie in Prag, Herr Prof. Gluck (Berlin) zum Geheimen Sanitätsrat, Doktor Köllreuter (Wiesbaden) zum Oberarzt der Ohren-, Nasen- und Halsabteilung am Vincentius-Krankenhaus in Karlsruhe.

Verliehen: Der Titel eines a. o. Professors dem Privatdozenten Dr. L. Rethi (Wien) und Dr. C. v. Eicken (Freiburg i. B.).

Habilitiert: Dr. O. Mayer (Graz) für Nasen- und Ohrenkrankheiten.

Prof. Dr. Edmund Meyer, Leiter der Universitäts-Poliklinik für Hals- und Nasenkrankheiten in der Charité in Berlin, ist aus der Poliklinik ausgeschieden, die Stelle eines Leiters wurde eingezogen.

Das Internationale Zentralblatt für Laryngologie, Rhinologie und verwandte Wissenschaften beginnt in diesem Jahre seinen 25. Jahrgang. Herr Prof. Sir Felix Semon, der Begründer und unermüdliche Förderer dieses Blattes, tritt in diesem Jahre, gewiß zum lebhaften Bedauern aller Kollegen, von der Redaktion zurück; der bisherige Vizeredakteur Dr. G. Finder (Berlin) tritt an seine Stelle. Mit Stolz kann Prof. Semon auf sein Werk zurückblicken, die Vorzüge des Zentralblattes sind allgemein anerkannt; wir hoffen, daß das Blatt im Sinne Semons weitergeführt werde.

Generated on 2019-10-24 09:25 GMT / http://hdl.handle.net/2027/uc1.b3252757
Public Domain in the United States, Google-digitized / http://www.hathitrust.org/access_use#pd-us-google
Digitized by Google
Original from UNIVERSITY OF CALIFORNIA

Otologischer Teil.

Original-Artikel.

Aus der k. k. Universitäts-Ohrenklinik (Prof. Urbantschitsch) und dem k. k. pathol.-anatomischen Institut (Hofr. Weichselbaum) in Wien.

Klinische und pathologisch-histologische Beiträge zur Frage der Labyrinthfistel.

Von Dr. **Erich Ruttin**, klinischem Assistenten.

(Mit 8 Figuren.)

Die Diagnose „Labyrinthfistel" konnte lange Zeit nur intra operationem oder am Präparate gestellt werden. Dies gilt auch heute noch für diejenigen Fälle, bei denen die Labyrinthfunktion zur Zeit der ersten Untersuchung bereits zugrunde gegangen ist. Dagegen sind wir heute in der größten Zahl der Fälle mit ganz oder zum Teil erhaltener Labyrinthfunktion in der Lage, die Diagnose Labyrinthfistel schon klinisch in einfacher Weise durch das sogenannte „Fistelsymptom" zu stellen. Das Fistelsymptom wurde zuerst von Lucae, Herzfeld, Kipp, Jansen, Gradenigo gesehen, seine systematische Verwendung zur Diagnose der Labyrinthfistel wurde von Barany angebahnt. Neumann, Alexander, Ruttin und Barany haben die ersten Fälle von Fistelsymptom beschrieben und die operative Indikationsstellung bei Vorhandensein des Fistelsymptoms behandelt.

Das Fistelsymptom besteht darin, daß bei Kompression und Aspiration der Luft im äußeren Gehörgang assoziierte Bewegungen beider Augen von einem bestimmten, entgegengesetzten Typus zustande kommen. Die Bewegungen bestehen meist aus einer langsamen Bewegung und einer raschen Rückbewegung.

Die Art und Intensität der Bewegung ist verschieden und gestattet im Zusammenhalt mit der übrigen Funktionsprüfung Schlüsse, die wir am besten nach Zusammenstellung unserer Fälle ziehen können.

Zur Beobachtung kamen 16 Fälle, von denen einer (Nr. 16) auch histologisch genau untersucht werden konnte. Die Untersuchung dieses Falles wird ausführlich beschrieben, weil es der erste Fall ist, bei dem das Fistelsymptom beobachtet, sein Erlöschen festgestellt und die Ursachen dieser Erscheinungen histologisch erwiesen werden konnten.

Fall 1. G. E., 19 Jahre. Angeblich seit 4 Jahren Ohrenfluß links, doch war ihm schon vor 4 Jahren ein Polyp aus dem linken Ohr entfernt worden. In der letzten Zeit Schmerzen und Schwindelanfälle.

Status praes. L. O. Perforation der Shrapnellschen Membran, fötide Eiterung. Cs. Sp. 6 *m*, Fl. Sp. 6 *m*. Zeitweilig Sausen. Weber l. R. +. Kopfknochen-

Digitized by Google
Original from UNIVERSITY OF CALIFORNIA
Generated on 2019-10-24 09:25 GMT / http://hdl.handle.net/2027/uc1.b3252757
Public Domain in the United States, Google-digitized / http://www.hathitrust.org/access_use#pd-us-google

leitung etwas verkürzt. C_1 15″ verk., C^4 5″ verk. Uhr 45 *cm*. Kein spontaner Ny. Calorischer Ny. prompt. Kein Fistelsymptom. 2 Wochen konservative Behandlung mit dem Paukenröhrchen. R. O. normal.

17. VII.: Totalaufmeißelung, nichts Besonderes.

25. VII.: In ambulatorische Behandlung entlassen.

31. VIII.: Wiederaufnahme wegen Labyrinthfistel. Cs. Sp. 1 *m*, Fl. Sp. 10 *cm*. Baranys Lärmapparat rechts appliziert. Fl. Sp. gut. Schwindelanfälle mit wechselndem Ny. Kein spontaner Ny. Bei Kopfbewegungen Ny., und zwar bei Bewegungen nach rückwärts und zur kranken Seite. Calorischer Ny. typisch, doch schwach.

R. Dr. Ny. rot. nach l. Dauer 25″.

L. Dr. Ny. rot. nach r. Dauer 25″.

Fistelsymptom +, und zwar bei Kompression sehr starker Ny. rot. nach l., bei Aspiration schwächerer rot. nach r.

3. IX.: Unverändert, jedoch ist kein calorischer Ny. auslösbar.

5. IX.: Fistelsymptom gerade umgekehrt wie bisher. Bei Kompression schwächerer Ny. nach r., bei Aspiration stärkerer nach l.

10. IX.: Calorischer Ny. sehr schwach auslösbar. Bei Druck Ny. stark rot. nach l. Operation (Barany): Stecknadelkopfgroße Fistel in der Ampulle des horizontalen Bogenganges. Eröffnung des horizontalen Bogenganges, der Ampulle des horizontalen und oberen Bogenganges. Eröffnung des Promontorium. Kein Liquorabfluß.

Nach der Operation Ny. rot. nach r., Schwindel, Erbrechen. Ny. rot. nach r., Schwindel und Erbrechen nehmen bis 17. IX. allmählich ab.

Fall 2. F. M., 21 Jahre. Im 8. Lebensjahre bekam Pat. im Anschluß an eine Fremdkörperextraktion aus dem linken Ohr Ohrenfluß, der nach 14 Tagen sistierte. Seit einem Jahre wieder Ohrenfluß im Anschluß an ein Trauma. Seit einer Woche Kopfschmerz, Schwindel und Ohrensausen.

Status praes. L. O. knöcherner Gehörgang verengt. Polypen. R. O. normal.

L. O. Cs. Sp. 5 *m*, Fl. Sp. 1 *m*, Weber links, R—, $C_1 + c^4 +$ (bei lautem Anschlag).

Spontaner Ny. wechselnd, bald nach rechts, bald nach links. Bei Neigung des Kopfes nach rückwärts rotatorischer Ny. nach rechts. Fistelsymptom +, und zwar bei Kompression Ny. rot. nach l., bei Aspiration Ny. rot. nach r.

R. Dr. Ny. rot. nach l. Dauer 22″.

L. Dr. Ny. rot. nach r. Dauer 22″.

Calorische Reaktion links nicht auslösbar, rechts prompt. Totalaufmeißelung 24. VIII. (Prof. Urbantschitsch). Fistel im horizontalen Bogengang.

30. VIII.: Schwindel. Ny. rot. nach r. Im Laufe des Tages häufiger Wechsel des Ny. in der Intensität. Abends 38·0°.

31. VIII.: Kopfschmerz. 37·0, 37·9. Ny. rot. nach r. wechselt in der Intensität.

1. IX.: 37·1, 37·9. Kopfschmerz. Leichte Druckempfindlichkeit der Halswirbelsäule. Ny. rot. nach r. wieder sehr stark. Schwindel. Total taub links.

Labyrinthoperation nach Neumann (Prof. Urbantschitsch).

Nach der Operation Ny. rot. nach r. noch stärker. Schwindel und Ny. rot. nach r. nehmen kontinuierlich ab. Am 8. IX. kein Schwindel, kein Ny.

Generated on 2019-10-24 09:25 GMT / http://hdl.handle.net/2027/uc1.b3252757
Public Domain in the United States, Google-digitized / http://www.hathitrust.org/access_use#pd-us-google
Digitized by Google
Original from UNIVERSITY OF CALIFORNIA

Fall 3. M. R., 33 Jahre. Im 17. Lebensjahre unter lebhaften Schmerzen Ohrenfluß links. Der Ohrenfluß hörte nach einem halben Jahre auf, doch hörte sie seither auf dem linken Ohr schlechter. Einige Jahre später häufig Kopfschmerz, Erbrechen und Schwindel, letzteren nur beim Bücken, heftigen Kopfbewegungen und Schneuzen. Diese Symptome dauern an, seit 2 Monaten auch wieder Ohrenfluß.

Stat. praes. L. O. Totaldestruktion. Granulationen und Cholesteatommassen aus Attik und Antrum. R. O. normal. L. O. Cs. Sp. (Zahlen 3—5 *m*, Worte 1—3 *m*) mit Hörschlauch prompt, Weber rechts. R. —, Kopfknochenleitung verkürzt.

R.: c 15″ c^1 20″ c^2 25″ c^3 45″ c^4 35″ c^5 30″.

L.: C_2 25″ C_1 28″ C 31″ c 35″ c^1 50″ c^2 57″ c^3 210″ c^4 85″ c^5 65″.

Calorische Erregbarkeit prompt.

Fistelsymptom deutlich ausgeprägt. Bei Kompression grobschlägiger rotatorischer Ny. nach rechts.

Totalaufmeißelung am 7. IX. 1908 (Ruttin). Großes Cholesteatom, das den Warzenfortsatz zum Teil zerstört hat. Im horizontalen Bogengang eine etwa $1^1/_2$ *mm* lange verfärbte Fistel. Abends nach der Operation keine Spur von Ny. Pat. steht auf.

8. IX.: Geringer Ny. rot. nach l.

9. IX.: Ny. rot. nach r. stark, Schwindel, liegt rechts, Erbrechen, Übelkeit.

10. IX.: Ny. rot. nach r. geringer. Wenig Schwindel. Liegt auf dem Rücken. Befindet sich im ganzen besser.

11. IX.: Kein Ny. Steht auf.

12. IX.: Status id.

13. IX.: I. Verbandwechsel. Fistel am Bogengang noch deutlich sichtbar. Bei Herausnahme der Tampons bekommt Pat. Schwindel, wird blaß, schwitzt und bekommt Ny. rot. nach r. Prüfung des Fistelsymptoms mit Kautschukglocke, deutlich langsame Augenbewegung rechts. Lärmapparat, rechts appliziert, absolut taub. a^1 vor dem Ohr 0, C_1 0, c^4 stark verkürzt. Kopfknochenleitung stark verkürzt. Calorische Reaktion typisch.

18. IX.: Status id. Fistelsymptom nicht mehr auslösbar. Calorisch typisch.

Fall 4. K. K., 32 Jahre. Seit Kindheit ohrenleidend. Vor 18 Jahren angeblich auf dem rechten Ohr operiert. Der Ausfluß dauerte weiter. Vor 4 Wochen Schmerzen. Vor einer Woche Schwellung hinter dem rechten Ohr. Kein Schwindel. Kein Erbrechen.

Status praes. R. O. in der Tiefe Polypen. Schwellung hinter dem Ohr. L. O. normal. R. O. Cs. Sp. 5 *m*, Fl. Sp. ac. Mit Hörschlauch Cs. Sp. gut. Mit Baranys Lärmapparat laute Cs. Sp. gehört. Fl. Sp. 0, a^1 vor dem Ohr lange gehört. Weber im Kopf, R. —, Kopfknochenleitung verkürzt. C_1 0, c^4 +, kein spontaner Ny. Calorischer Ny. prompt. Fistelsymptom negativ.

Totalaufmeißelung am 8. IX. (Ruttin): Sehr großes Cholesteatom, welches die ganze hintere Gehörgangswand zerstört hat. Im horizontalen Bogengang eine $1^1/_2$—2 *mm* lange, graurot verfärbte Fistel, die anscheinend durchgängig ist. Abends nach der Operation Ny. rot. nach r. nicht sehr stark, doch deutlich, kein Schwindel. Erbrechen. Kopfschmerz.

Digitized by Google
Original from UNIVERSITY OF CALIFORNIA
Generated on 2019-10-24 09:25 GMT / http://hdl.handle.net/2027/uc1.b3252757
Public Domain in the United States, Google-digitized / http://www.hathitrust.org/access_use#pd-us-google

9. IX.: Ny. rot nach r. stärker. Kein Schwindel. Kein Kopfschmerz. Kein Erbrechen.

10. IX.: Ny. rot. nach r. und rot. nach l. gering. Wohlbefinden.

12. IX.: Wohlbefinden. Ny. rot. nach l. verstärkt.

13. IX.: I. Verbandwechsel. Am Bogengangswulst die Fistel noch deutlich sichtbar. Bei Druck auf die Fistel kein Fistelsymptom auslösbar. Mit Saugglocke kein Fistelsymptom auslösbar. Lärmapparat, links appliziert, auf dem rechten Ohr absolut taub. a^1 0, C_1 0, c^4 bei lautem Anschlag +. Kein spontaner Ny., calorische Reaktion typisch. Minimale Facialparese (nur mit dem vom Autor angegebenen Kunstgriff nachweisbar).

Fall 5. J. W., 27 Jahre. Angeblich seit 3 Monaten Ohrenfluß links, doch wurden damals schon Polypen entfernt. Seit 8 Tagen Schwindel.

Status praes. L. O. in der Tiefe Polypen. Reichliche, wenig fötide Sekretion. R. O. normal. L. O. Cs. Sp. $^3/_4$ *m*, Fl. Sp. ac. Weber links. C_1 0, c^4 0. Starker Schwindel. Spontaner Ny. rot. wechselnd zur kranken und gesunden Seite. Bei Kopfbewegungen wechselnder Ny. rot. zur kranken und gesunden Seite. Calorischer Ny. prompt auslösbar. Fistelsymptom +, und zwar bei Kompression starker Ny. rot. links, bei Aspiration schwächerer Ny. rot. rechts.

Totalaufmeißelung in Lokalanästhesie (Barany) am 9. IX. Fistel in der Ampulle des horizontalen Bogenganges. Beim Eingehen in die Fistel mit Labyrinthsonde Schwindel. Eröffnung des Labyrinths nach Hinsberg. Die Eröffnung des horizontalen Bogenganges bis zur Umbiegungsstelle nach rückwärts macht keinen Schwindel. Kein Liquorabfluß. Eröffnung der Ampullen des horizontalen und oberen Bogenganges macht starken Schwindel. Nach Eröffnung der Ampullen besteht sehr starker rotatorischer Ny. nach rechts. Bei Druck mit dem scharfen Löffel sieht man jedesmal mitten in diesen Ny. hinein eine langsame Bewegung nach rechts auftreten. Mehrmaliges heftiges Erbrechen. Unmittelbar nach Beendigung der Operation erklärt Pat. keinen oder nur geringen Schwindel zu verspüren, obwohl noch sehr starker Ny. rot. nach r. besteht.

10. IX.: Ny. rot. nach r. viel geringer. Geringer Schwindel.

19. IX.: Minimaler Ny. rot. nach r. Kein Schwindel. Entlassen.

Fall 6. A. St., 31 Jahre. Seit einem Jahr Phthisis pulm. Seit 9 Monaten Ohrenfluß rechts. Seit etwa 2 Wochen öfter spontaner Schwindel. Pat. gibt außerdem spontan an, daß er bei Druck auf den Gehörgang Schwindel bekomme.

Status praes. R. O. Cholesteatom im Attik. L. O. normal. Leichte Facialparese.

Funktionsprüfung. Rechts: mit Baranys Lärmapparat, links appliziert, Cs. Sp. 4 *m*, Fl. Sp. ac. Weber nach r., Rinne --, Kopfknochenleitung verkürzt. C_1 +, c^4 +. Spontaner Ny. 0. Dreh-Ny. (10 Umdrehungen). Dauer r. 23". Dauer l. 25". Links normal.

Calorischer Ny. (Wasser von 30° C). L.: Beginn bei Blick nach links nach 13", bei Blick geradeaus nach 25" (Ende der Spülung). Gesamtdauer des Ny. 1' 20". R.: Beginn bei Blick nach rechts nach 1', bei Blick geradeaus nach 1' 25". Gesamtdauer des Ny. 2' 25". Fistelsymptom deutlich auslösbar. Schon bei schwacher Luftverdichtung Ny. rot. nach rechts, bei schwacher Luftverdünnung Ny. rot. nach links.

Digitized by Google
Original from UNIVERSITY OF CALIFORNIA
Generated on 2019-10-24 09:25 GMT / http://hdl.handle.net/2027/uc1.b3252757
Public Domain in the United States, Google-digitized / http://www.hathitrust.org/access_use#pd-us-google

Operation (Prof. Urbantschitsch). Totalaufmeißelung in Lokalanästhesie nach Neumann. Zwei Sequester im Antrum. Bei Entfernung des einen äußert der Patient spontan, daß er Zuckungen der Augen nach rechts und links verspürt habe und sich jetzt freier fühle. Am horizontalen Bogengang eine spaltförmige Fistel. Nach der Operation Ny. nach l. Kein Schwindel.

Fall 7. F. S., 32 Jahre, Kutscher. Seit Kindheit Mittelohreiterung links. Seit 4 Wochen Kopfschmerz und Schwindel.

Status praes. L. O. Perforation hinten unten, fötide Eiterung. R. O. normal. Weber links. L. O. Cs. Sp. 2 *m*, Fl. Sp. ac. Mit Hörschlauch Fl. Sp. gut gehört. R. —. Kopfknochenleitung verlängert. C_1 0, C^4 +, kein spontaner Ny. Fistelsymptom +, und zwar bei Kompression langsame Augenbewegung nach links, Spuren von Ny. nach rechts, bei Aspiration langsame Augenbewegung nach rechts, Spuren von Ny. nach links. Bei Aufsetzen einer stark angeschlagenen Stimmgabel auf den linken Warzenfortsatz erfolgt einmalige Augenbewegung nach links (Barany und F. A. Schwarz). Calorischer Ny. schwer auslösbar und schwach. R. Dr. Ny. nach l. Dauer 7". L. Dr. Ny. nach r. Dauer 18".

Totalaufmeißelung (Ruttin) am 5. I. Stecknadelkopfgroße Fistel im horizontalen Bogengang. Nach der Operation Ny. rot. nach r. nicht sehr groß. Schwindel. Dauert bis 17. I.

Prüfung am 17. I.: Cs. Sp. 0, Fl. Sp. 0. Mit Hörschlauch Fl. Sp. 0, Cs. Sp. gehört. Weber rechts. R. ∞ —, Kopfknochenleitung stark verkürzt. a^1 bei stärkstem Anschlag 10" in Luftleitung, C_1 0, c^4 stark verkürzt. Spontaner Ny. Spuren rot. nach r. und nach l. Calorisch unerregbar. Fistelsymptom negativ. Bei Druck auf den Bogengang kein Ny. Leichte Facialparese. R. Dr. Ny. nach l. 9 Schläge in 10". L. Dr. Ny. nach r. 16 Schläge in 15". Galvanische Reaktion beiderseits prompt. Wiederholte Kontrolluntersuchung bis 13. III. ergibt stets dasselbe Resultat.

Fall 8. R. S., 47 Jahre. Tuberc. pulmon. seit 13 Jahren. Seit 11 Jahren Otorrhoe links. Seit einigen Jahren kurz dauernder, zeitweise auftretender Schwindel. Am Tage vor der Aufnahme in die Klinik war Pat. plötzlich zusammengestürzt und konnte sich wegen heftigen Schwindels nicht mehr aufrecht erhalten.

Status praes. L. O. Totaldestruktion. Cholesteatom. R. O. auch chronische Eiterung. L. O. Cs. Sp. 0, Fl. Sp. 0, Weber im Kopf. R. —, Kopfknochenleitung verkürzt. C_1 0, c^4 0. R. O. Cs. Sp. $^1/_2$ *m*, Fl. Sp. ac. Kopfknochenleitung verkürzt, C_1 0, c^4 verkürzt. Spontaner Ny. rot. nach r. Fistelsymptom sehr deutlich bei Kompression innerhalb des schnellen spontanen Ny. rot. nach r., eine langsame Bewegung rechts. Bei Aspiration umgekehrte schwächere Bewegung. Calorische Erregbarkeit prompt.

Totalaufmeißelung am 14. IX. (Ernst Urbantschitsch). Labyrinthoperation nach Hinsberg. Blutstillung mit Cocaïn-Tonogenbäuschchen. Fistel am Promontorium deutlich sichtbar, die Labyrinthsonde dringt in dieselbe ein. In den nächsten Tagen Ny. rot. nach r., dabei anfangs Schwindel. Der Ny. rot. nach r. dauert bis zum 21. IX. Am 22. IX. nur mehr Spuren von Ny. rot. nach r. und nach l.

Fall 9. B. B., 59 Jahre, Bedienerin. Ohrenfluß rechts seit vielen Jahren. Vor 4 Tagen zum erstenmal Schwindel und Gleichgewichtsstörungen, und zwar mehrere Male des Tages Anfälle von Schwindel; während dieser Anfälle kann Pat. nicht stehen.

Digitized by Google
Original from UNIVERSITY OF CALIFORNIA
Generated on 2019-10-24 09:25 GMT / http://hdl.handle.net/2027/uc1.b3252757
Public Domain in the United States, Google-digitized / http://www.hathitrust.org/access_use#pd-us-google

Status praes. R. O. Totaldestruktion, fötide Sekretion L. O. normal. R. O. Cs. Sp. 6 *m*, Fl. Sp. 4 *m* (zuverlässig wiederholt geprüft). Weber unbestimmt. R. —, Kopfknochenleitung normal. Spontaner Ny. von wechselnder Intensität und wechselnder Richtung. Verstärkung bei Kopfbewegungen. Fistelsymptom +, und zwar bei Kompression Ny. rot. nach r., bei Aspiration schwächerer Ny. rot. nach l. Calorisch typisch erregbar. R. Dr. Ny. nach l. Dauer 45". L. Dr. Ny. nach r. Dauer 40".

Ein nicht wesentlich verschiedener Befund (mit Ausnahme des Fistelsymptoms) war von Dr. Kiproff vor der Entstehung der Fistel konstatiert worden.

Totalaufmeißelung 5. VII. (Prof. Urbantschitsch). Lange rinnenförmige Fistel am horizontalen Bogengang. Nachmittags nach der Operation starker Schwindel. Scheinbewegung der Gegenstände nach rechts. Starker Ny. rot. nach l.

7. VI.: Schwindel geringer. Ny. rot. nach l. geringer.

8. VI.: Verbandwechsel. Weber links. a^1 verkürzt. C_1 0, c^4 verkürzt. Ausspritzen mit heißer Kochsalzlösung hebt den Ny. rot. nach l. vollständig auf. Fistelsymptom auf Druck noch auslösbar.

13. VI.: Auf Druck kein Fistelsymptom mehr auslösbar.

6. X.: Abermalige Aufnahme, weil die Schwindelanfälle noch immer auftreten und Pat. unbedingt davon befreit sein möchte. Fistelsymptom nicht mehr auslösbar. Calorischer Ny. sehr schwach auslösbar. Schwindelanfälle bei Kopfneigung, dabei Ny. Baranys Lärmapparat, links appliziert, rechts laute Cs. Sp. a. c. gehört. Wundhöhle noch sezernierend.

Operation am 5. X. (Prof. Urbantschitsch). Die Fistel im Bogengang noch auffindbar. Eröffnung des ganzen horizontalen Bogenganges und der Ampulle von vorn. Eröffnung des Promontorium (Labyrinthoperation nach Hinsberg). Nach der Operation Ny. rot. nach l. Kein Schwindel.

8. X.: Ny. rot. nach l. noch sehr groß.

10. X.: Ny. rot. nach l. noch sehr groß und bei jeder Blickrichtung.

12. X.: Ny. rot. nach l. nur bei Blick links und geradeaus.

18. X.: Ny. rot. nach l. nur mehr gering.

Fall 10. T. O., 26 Jahre. Seit dem 10. Lebensjahr Ohrenfluß rechts. Seit 9 Wochen Lähmung des rechten Facialis. Vor 6 Wochen Schwellung über dem Jochbogen, die incidiert wurde und reichlich Eiter enthielt.

Status praes. R. O. Gehörgang verengt. In der Tiefe Cholesteatom. Trommelfell nicht sichtbar. R. O. Cs. Sp. $1^1/_2$ *m*, mit Hörschlauch 0. Weber rechts. C_1 0, c^4 +. Kein Schwindel. Kein spontaner Ny. Calorisch typisch, schwer auslösbar und von kurzer Dauer. L. Dr. Ny. r. Dauer 17". R. Dr. Ny. l. Dauer 35". Typisches Fistelsymptom.

Totalaufmeißelung am 10. III. (Prof. Urbantschitsch): Fistel am horizontalen Bogengang. Nichts weiter notiert.

Fall 11. J. H., 4 Jahre. Seit 3 Jahren Ohrenfluß rechts. Seit 14 Tagen Anschwellung hinter dem Ohr.

Status praes. R. O. Im Gehörgang foetider Eiter. Polypen. Senkung der hinteren oberen Wand. Warzenfortsatz geschwollen, druckempfindlich. L. O. normal. Hör- und Stimmgabelprüfung unmöglich. Kein spontaner Ny. Calorisch rechts uner-

Generated on 2019-10-24 09:25 GMT / http://hdl.handle.net/2027/uc1.b3252757
Public Domain in the United States, Google-digitized / http://www.hathitrust.org/access_use#pd-us-google
Digitized by Google
Original from UNIVERSITY OF CALIFORNIA

regbar, links prompt. L. Dr. Ny. r. Dauer 18". R. Dr. Ny. l. Dauer 36". Keine groben Gleichgewichtsstörungen. Fistelsymptom rechts typisch.

Totalaufmeißelung am 12. XI. (Bondy). Fistel am horizontalen Bogengang. Labyrinthoperation nach Neumann. Die von rückwärts eröffneten Bogengangslumina des hinteren und horizontalen Bogenganges schwärzlich verfärbt.

13. XI. und in den nächsten Tagen Ny. rot. nach l.

Fall 12. A. W., 31 Jahre. Im 10. Lebensjahre Typhus. Damals wurde er angeblich ganz taub, bekam jedoch nach überstandener Krankheit das Hörvermögen wieder. Später (er kann den Zeitpunkt nicht genau angeben) Ohrenfluß rechts. Er hört schon seit längerer Zeit auf dem rechten Ohr nichts mehr. Vor 8 Tagen heftige Schmerzen im rechten Ohr. Schwindel nicht notiert.

Status praes. R. O. Aus Attik und Antrum Granulationen und Cholesteatom. L. Verkalkung. R. O. Cs. Sp. 6 *m*, Fl. Sp. $^1/_4$ *m*. Mit Hörschlauch Fl. Sp. mit Fehlern, Cs. Sp. prompt. Weber unsicher, R. —, Kopfknochenleitung normal. C_1 0, c^4 verkürzt. Spontaner Ny. rot. nach r. gering. Calorischer Ny. prompt. Fistelsymptom +, und zwar bei Kompression deutlich langsame Augenbewegung nach rechts.

Totalaufmeißelung am 19. XI. (Prof. Urbantschitsch). Große Fistel am horizontalen Bogengang. Nach der Operation und am 20. XI. Ny. rot. nach r. nicht sehr groß. Kein Schwindel.

21. XI.: $^1/_2$12 Uhr mittags Erbrechen ohne Übelkeit, sehr starker rotatorischer Ny. nach l. bei jeder Blickrichtung. Kein Schwindel. Um 4 Uhr nachmittags Schwindel, um $^1/_2$5 Uhr nachmittags kein Schwindel. Wohlbefinden. Ny. nach l. bei jeder Blickrichtung. Pat. mußte bald in seine Heimat Czernowitz entlassen werden.

Fall 13. L. M., 23 Jahre, Jurist. Seit Kindheit Ohrenfluß links post scarlatin. Seit 1$^1/_2$ Jahren geringe Eiterung, Schwindelanfälle vom Typus des Drehschwindels.

Status praes. L. O. Totaldestruktion des Trommelfells. Labyrinthwand epidermisiert. R. O. Narbe und Verkalkung. L. O. Cs. Sp. 6 *m*, Fl. Sp. 3 *m*. Weber links, R. —, Kopfknochenleitung verlängert, C_1 verkürzt, c^4 +. Kein spontaner Ny. Fistelsymptom +. Calorische Erregbarkeit prompt.

Totalaufmeißelung am 21. II. (Prof. Urbantschitsch). Deutliche lange Fistel am horizontalen Bogengang. Pat. hat sich der Behandlung bis zum Mai entzogen. Am 21. V. gibt Pat. an, seit der Operation noch stets an Schwindelanfällen zu leiden. Hört mit Lärmapparat, rechts appliziert, Cs. Sp. tadellos. Weber links, R. —, Kopfknochenleitung verkürzt, a^1 vor dem Ohr fast bis zum Verklingen. C_1 +, c^4 +. Calorischer Ny. prompt. Fistelsymptom nicht auslösbar.

Fall 14. M. A., 15 Jahre. Mit 3 Jahren Scarlatina, seither Otorrhöe rechts, links normal. Seit einer Woche Kopfschmerz, Erbrechen und Schwindel. Epileptiker seit 4 Jahren.

Status praes. R. O. Totaldestruktion, foetide Eiterung. L. O. normal. Hörprüfung wegen Fremdsprachigkeit unmöglich. Spontaner Ny. horiz. nach r. Calorisch typisch erregbar. Rechts typisches Fistelsymptom.

Totalaufmeißelung am 21. III. (Ernst Urbantschitsch). Fistel kann nicht gefunden werden. Doch große Zerstörung des Knochens rund um das Labyrinth, so daß das Labyrinth eröffnet werden muß. Labyrinthoperation nach Neumann.

Digitized by Google
Original from UNIVERSITY OF CALIFORNIA
Generated on 2019-10-24 09:25 GMT / http://hdl.handle.net/2027/uc1.b3252757
Public Domain in the United States, Google-digitized / http://www.hathitrust.org/access_use#pd-us-google

22. III.: Ny. rot. nach l. Schwindel. Diese Erscheinungen gehen bis 27. III. vollständig zurück.

Fall 15. L. A., $5^1/_2$ Jahre alter Knabe. Im Anschluß an Masern Ohrenfluß links, der seither zeitweilig rezidivierte. Seit 8 Tagen Schwellung hinter dem Ohr.

Status praes. L. O. Perforation im vorderen unteren Quadranten. Schwellung hinter dem Ohr. R. O. Verkalkung. Hör- und Stimmgabelprüfung nicht verläßlich. Calorische Reaktion typisch. R. Dr. Ny. l. Dauer 30". L. Dr. Ny. r. Dauer 30". Fistelsymptom nicht geprüft.

Totalaufmeißelung am 7. X. (Prof. Urbantschitsch). Cholesteatom. Fistel im horizontalen Bogengang, die ganze Länge des Wulstes einnehmend. Nach der Operation Ny. rot. nach l. Muß nach einigen Tagen in die Heimat entlassen werden.

Fall 16. N. W., 51 Jahre. Seit 4—5 Jahren Ohrenfluß, der ohne Schmerzen und ohne bekannte Ursache begann. Anfangs fühlte Pat. nur Sausen und Verlegtsein, später Stechen im Ohr und endlich begann das linke Ohr zu fließen. Seit Beginn Sausen, und zwar „Brummen", besonders beim Bücken im linken Ohr. Große Schwerhörigkeit seit 3 Jahren. Schwindel seit 2 Tagen mit dem Gefühl, nach links gedreht zu werden. Auch vor einem Jahre soll er schon etwas Schwindel gehabt haben, der nur kurze Zeit, „einige Tage", gedauert habe. Seither bis jetzt nie Schwindel. Pat. leidet an einer schweren Phthise.

Befund am 28. VIII.: L. O. Totaldestruktion, die innere Trommelhöhlenwand mit schwammigem Granulationsgewebe bedeckt, keine Details sichtbar. R. O. normal. Weber links, R. ∞ —, S. 36" verk., c 0, C_1 0, c^4 bei Metallanschlag, Cs. Sp. 0, Fl. Sp. 0. geschriene Worte a. o., Hörschlauch 0. Spontaner Ny. rot. nach l. $>$ rot. nach r. Fistelsymptom. Bei Kompression Ny. links (rasche Augenbewegung links, langsame rechts). Bei Aspiration umgekehrt. Calorische Reaktion (Barany) typisch.

Ich untersuchte den Pat. seither öfter und fand erst nach etwa $1^1/_2$ Monaten das Fistelsymptom erloschen. Eine Woche später erlag Pat. seiner schweren Phthise, nachdem wenige Tage vor dem Tode komplette linkseitige Facialislähmung eingetreten war.

Histologische Untersuchung. Die Technik der Untersuchung war folgende:

1. Fixierung in 10%igem Formalin.
2. Einbettung des uneröffneten verkleinerten Felsenbeins in Celloidin (nach Alexander-Schaffer).[1])
3. Entkalkung in 6—8%iger Salpetersäure.
4. Entwässern in 5%igem Natr. sulfur.
5. Abermalige Celloidineinbettung.
6. Anfertigung von Serienschnitten in frontaler Schnittrichtung. (41 Platten mit 595 Schnitten.)
7. Färbung mit Hämalauneosin.

[1]) Das Felsenbein verdanke ich der Liebenswürdigkeit der Herren Prof. Ghon und Dr. Erdheim.

Digitized by Google
Original from UNIVERSITY OF CALIFORNIA
Generated on 2019-10-24 09:25 GMT / http://hdl.handle.net/2027/uc1.b3252757
Public Domain in the United States, Google-digitized / http://www.hathitrust.org/access_use#pd-us-google

Hinterer vertikaler Bogengang (Schnitt 595 [Platte 41] bis Schnitt 311 [Platte 20]). Die Kapsel des Bogenganges ist allenthalben normal. Sowohl der peri- als endolymphatische Raum sind mit einer körnig-fädigen, wenig gefärbten Masse erfüllt. Das Endost ist verdickt, von strotzend gefüllten, in das Lumen prominierenden Gefäßen durchsetzt. Die hyalinen Wandbuckel überall deutlich sichtbar. Stellenweise ist das Endothel des membranösen Bogenganges sehr deutlich, stellenweise ist es nicht zu sehen, dafür aber abgestoßene Zellen im Lumen des Bogenganges. Im unteren ampullären Schenkel ist das

Fig. 1.

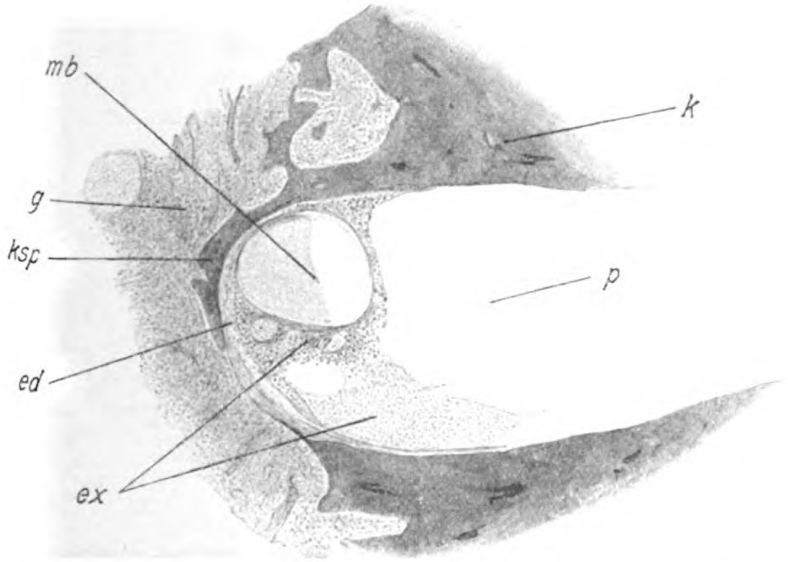

k = knöcherne Kapsel, g = Granulationsgewebe, ksp = Knochenspange (Rest der knöchernen Kapsel), ed = Endost, mb = membranöser Bogengang, p = perilymphatischer Raum, ex = Exsudat im perilymphatischen Raum.

Exsudat viel reichlicher und dichter als am oberen glatten Schenkel, auch sind im Exsudat einzelne Rundzellen eingestreut, die den entzündlichen Charakter des Exsudates ebenfalls manifestieren. Je näher zur Ampulle, desto dichter wird das hier schon deutlich fibrinöse Exsudat und desto mehr eingestreute Rundzellen enthält es. Nahe der Ampulle (Platte 25) ist bereits der Querschnitt des unteren Schenkels des hinteren Bogenganges vollständig mit einem dichten Fibrinnetz ausgefüllt, das zwischen den Maschen reichlich Rundzellen aufweist. Das den membranösen Bogengang an der hinteren Wand des knöchernen Kanals befestigende Bindegewebe ist hier stark zellig infiltriert (Platte 24). Die Wand des membranösen Kanals ist deutlich sichtbar, das Lumen desselben hier reichlich mit Eiter und Detritusmassen erfüllt. In der Ampulle selbst sind

Digitized by Google
Original from UNIVERSITY OF CALIFORNIA
Generated on 2019-10-24 09:25 GMT / http://hdl.handle.net/2027/uc1.b3252757
Public Domain in the United States, Google-digitized / http://www.hathitrust.org/access_use#pd-us-google

nur mehr Reste der membranösen Wand vorhanden, eingebettet in reichlichem Eiter.

Der horizontale Bogengang (Schnitt 549, Platte 38). Die knöcherne Kapsel desselben ist an der Trommelhöhlenseite (Prominenz) durch eine breit aufsitzende Granulationsmasse arrodiert, so daß nur eine dünne knöcherne Schale den Bogengang an dieser Stelle bedeckt (Fig. 1). In den nächsten Schnitten (von 533, Platte 37, an), ist die Arrosion bis an das Endost des Bogenganges vorgeschritten, und zwar so, daß die Arrosion zunächst an einzelnen kleinen umschriebenen Bezirken das Endost erreicht, zwischen diesen Stellen aber noch dünne Knochenlamellen liegen. In weiteren Schnitten

Fig. 2.

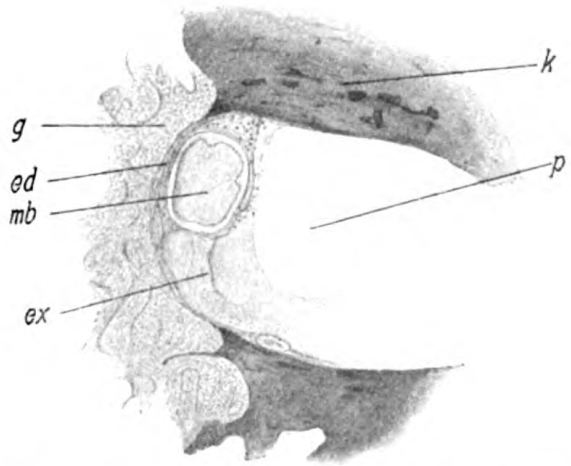

k = knöcherne Kapsel, *g* = Granulationsgewebe, den Knochen ersetzend, *ed* = Endost, *mb* = membranöser Bogengang, *p* = perilymphatischer Raum, *ex* = Exsudat im perilymphatischen Raum.

(Schnitt 519, Platte 36 f.) sitzt das Granulationsgewebe direkt dem Endost auf (Fig. 2).

Endlich (in Schnitt 517, Platte 36 bis Schnitt 491, Platte 34) ist auch das Endost entsprechend der Bogengangsprominenz zerstört und das Granulationsgewebe dringt in der ganzen Breite des Bogengangwulstes in den horizontalen Kanal ein (Fig. 3), dabei ist der häutige Kanal intakt, nur stellenweise etwas eingedrückt, nur mit homogener Masse ohne jedweden Zellbestandteil erfüllt, so daß das eindringende Granulationsgewebe ihn allseitig umgibt. Doch ragt das Granulationsgewebe nicht viel über die Breite des häutigen Bogenganges in den perilymphatischen Raum hinein. Dies ist also die eigentliche Fistel; sie beginnt bei Schnitt 517 und reicht bis Schnitt 491. Den Schnitt mit der höchsten Dicke zu 15 μ gerechnet, würde die eigentliche Fistel etwa $^1/_2$ *mm* lang sein; die Breite ist ungefähr gleich. In den nächsten Schnitten (Platte 34) ist wieder

Digitized by Google
Original from UNIVERSITY OF CALIFORNIA
Generated on 2019-10-24 09:25 GMT / http://hdl.handle.net/2027/uc1.b3252757
Public Domain in the United States, Google-digitized / http://www.hathitrust.org/access_use#pd-us-google

der Bogengang mit einer dünnen, stellenweise bis zum Endost arrodierten (stellenweise nur 1 μ dicken) Knochenschale bedeckt, die in den weiteren Schnitten dicker und dicker wird und endlich (bei Schnitt 481, Platte 34) die größte Dicke erreicht, ohne jedoch der Dicke der Labyrinthkapsel gleichzukommen. Die Fistel ist somit etwa $^1/_2$ *mm* im Durchmesser wirkliche, auch durch das Endost gehende Fistel, die von einer schmalen (etwa 30 μ breiten) Zone umgeben ist, in welcher das Endost erhalten ist und die Granulationsmasse dem Endost direkt aufsitzt. Um diese Zone schließt sich eine andere

Fig. 3.

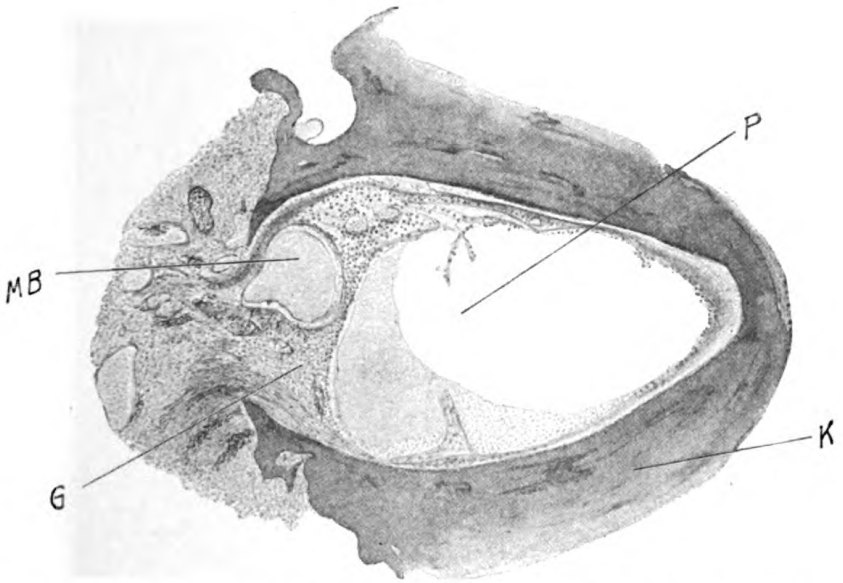

K = Knöcherne Bogengangskapsel, *MB* = Membranöser Bogengang, *P* = Perilymphatischer Raum, *G* = Granulationsgewebe, in den perilymphatischen Raum eindringend.

(30 Schnitte umfassende, also etwa $^1/_2$ *mm* breite), in welcher die knöcherne Kapsel nur stellenweise bis zum Endost arrodiert ist. Endlich wird diese Zone von einer anderen (etwa 180 μ breiten [Platte 34, Schnitt 492—481]) umschlossen, in welcher die knöcherne Kapsel wohl erhalten, doch stark verdünnt ist. Selbstverständlich ist jede dieser konzentrischen Zonen nicht ein überall gleich breiter Ring, sondern an verschiedenen Stellen verschieden breit, die Zahlen stellen daher nur ungenaue Durchschnittswerte vor.

Im perilymphatischen Raum des horizontalen Bogenganges finden sich nur vereinzelte ganz kleine Anhäufungen von Rundzellen, den Wänden anliegend, ebenso Siegelringzellen und einzelne Fibrinfäden. Rings um den häutigen Bogengang, insbesondere in den zwischen der membranösen Bogengangswand und der knöchernen Wand bestehenden Winkeln, findet sich fibrinöses, mit

Digitized by Google
Original from UNIVERSITY OF CALIFORNIA
Generated on 2019-10-24 09:25 GMT / http://hdl.handle.net/2027/uc1.b3252757
Public Domain in the United States, Google-digitized / http://www.hathitrust.org/access_use#pd-us-google

Rundzellen durchsetztes Exsudat (Fig. 1 und 2 *ex*). Der endolymphatische Raum des horizontalen Bogenganges ist völlig frei von zelligen Elementen, aber

Fig. 4.

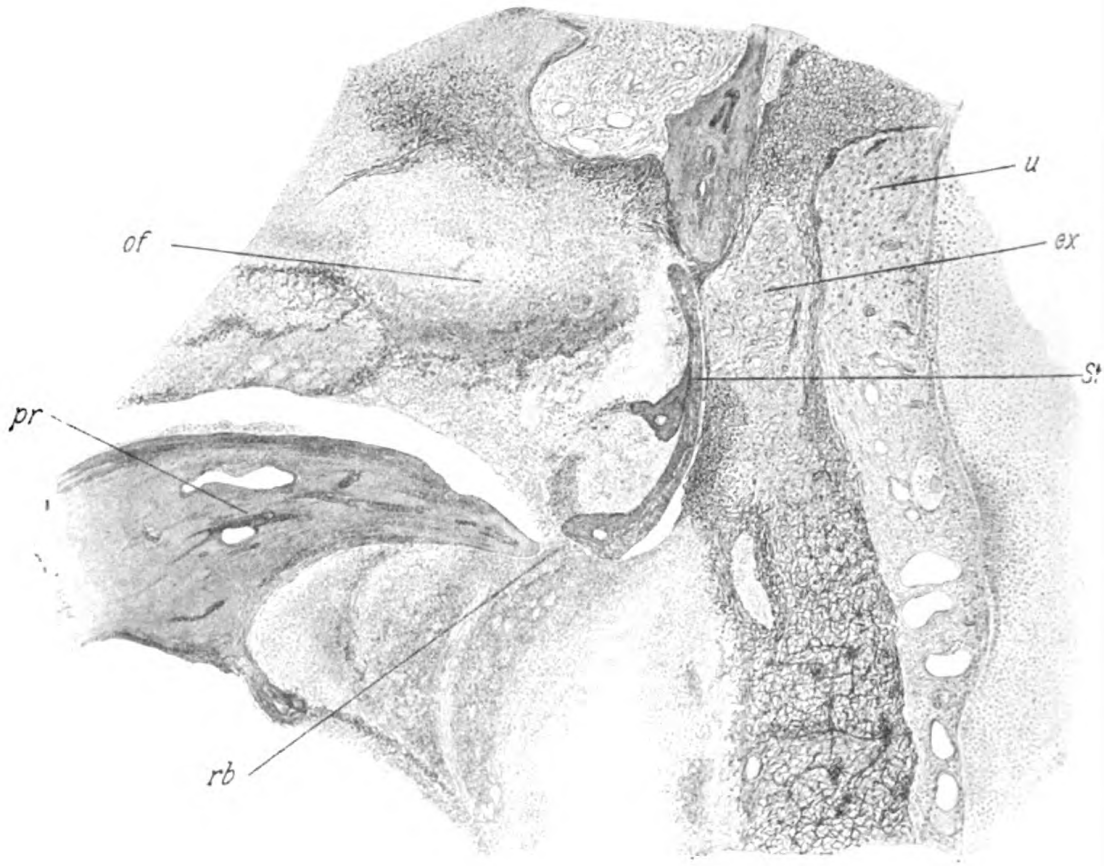

of = ovale Fensternische mit Exsudat und Detritus ausgefüllt, *St* = Stapes, *rb* = Ringband durchbrochen, *pr* = Promontorium, *ex* = Exsudat (fibrinöses) zwischen vorderer Utricularwand und Stapesfußplatte, *u* = entzündlich geschwollene vordere Utriculuswand.

von einer ganz schwach gefärbten homogenen Masse erfüllt (geronnene Endolymphe?).

Nach vorn von dieser Fistel (schon in Schnitt 479 auf Platte 33) beginnt eine durchgreifende Arrosion der knöchernen Bogengangskapsel. Man sieht hier ein Granulationsgewebe direkt dem Endost aufsitzen; das Endost ist aber überall deutlich erkennbar und in normaler Lage. Das Lumen des Bogenganges ist hier an keiner Stelle eröffnet. Diese Arrosion geht bis Schnitt 373,

Digitized by Google
Original from UNIVERSITY OF CALIFORNIA
Generated on 2019-10-24 09:25 GMT / http://hdl.handle.net/2027/uc1.b3252757
Public Domain in the United States, Google-digitized / http://www.hathitrust.org/access_use#pd-us-google

Platte 25, umfaßt also 106 Schnitte und ist somit etwa 1600 μ, d. h. $1^1/_2$ *mm* lang und, da sie fast die ganze Breite der Bogengangsprominenz einnimmt, ebenso breit. Die Schnitte der Platte 25 gehen schon nahe der Ampulle des

Fig. 5.

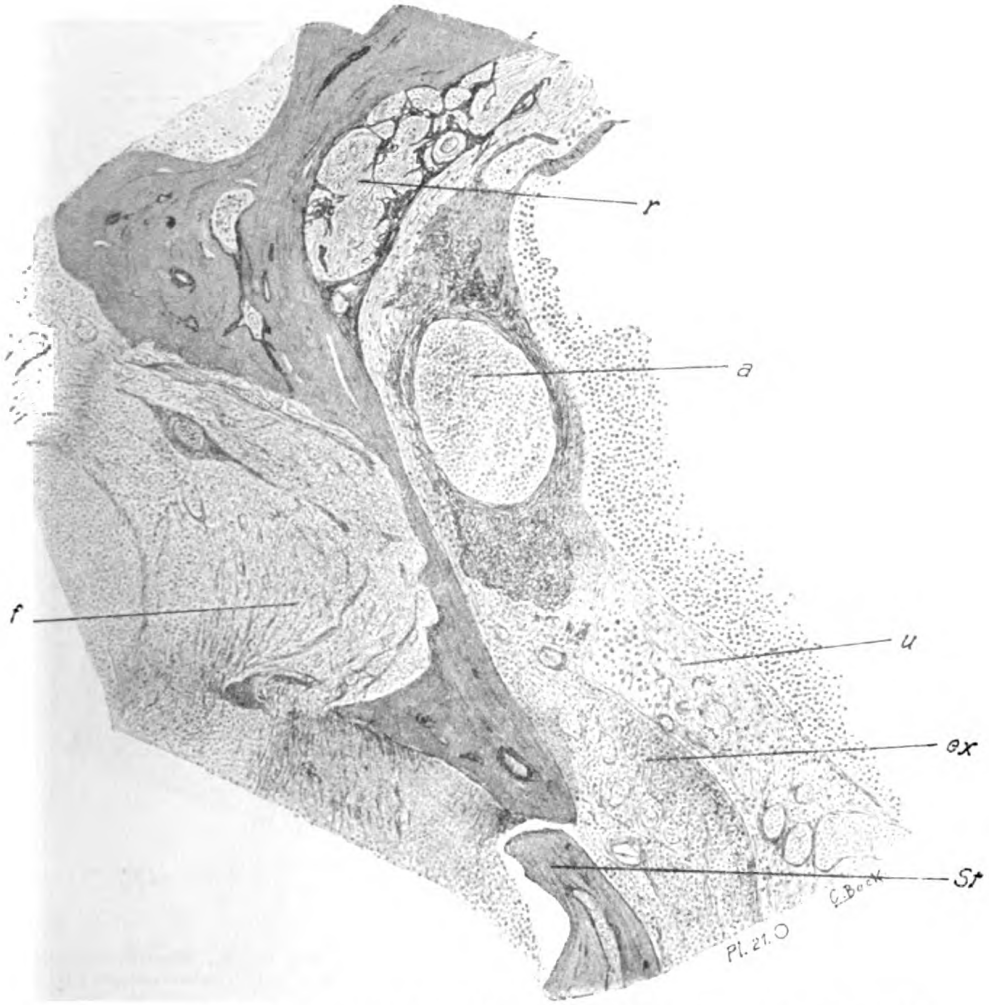

f = Facialis, *St* = Stapes, *ex* = Exsudat zwischen Utriculuswand und Stapes, *u* = Utriculuswand, *a* = Abscеß in der Utriculuswand, *r* = Ramus utriculo-ampullaris.

horizontalen Bogenganges vorbei, so daß also die Arrosion bis in die Nähe der Ampulle reicht. In allen die Arrosion enthaltenden Schnitten sind im perilymphatischen Raum dieselben Veränderungen zu bemerken wie in den Schnitten der Serie bis zur Arrosion. Der endolymphatische Raum ist überall völlig intakt, die Wand des membranösen Bogenganges deutlich, ihre hyaline Schichte

Digitized by Google
Original from UNIVERSITY OF CALIFORNIA
Generated on 2019-10-24 09:25 GMT / http://hdl.handle.net/2027/uc1.b3252757
Public Domain in the United States, Google-digitized / http://www.hathitrust.org/access_use#pd-us-google

mit reichlichen Lucaeschen hyalinen Wandbuckeln versehen, ihr Endothel gut erhalten und distinkt gefärbt.

In den Schnitten (der Platten 24 und 23), welche durch die Ampulle selbst gehen, ist die knöcherne Kapsel nur wenig durch etwas aus dem Facialkanal heranwucherndes Granulationsgewebe verdünnt. Das periampulläre Binde-

Fig. 6.

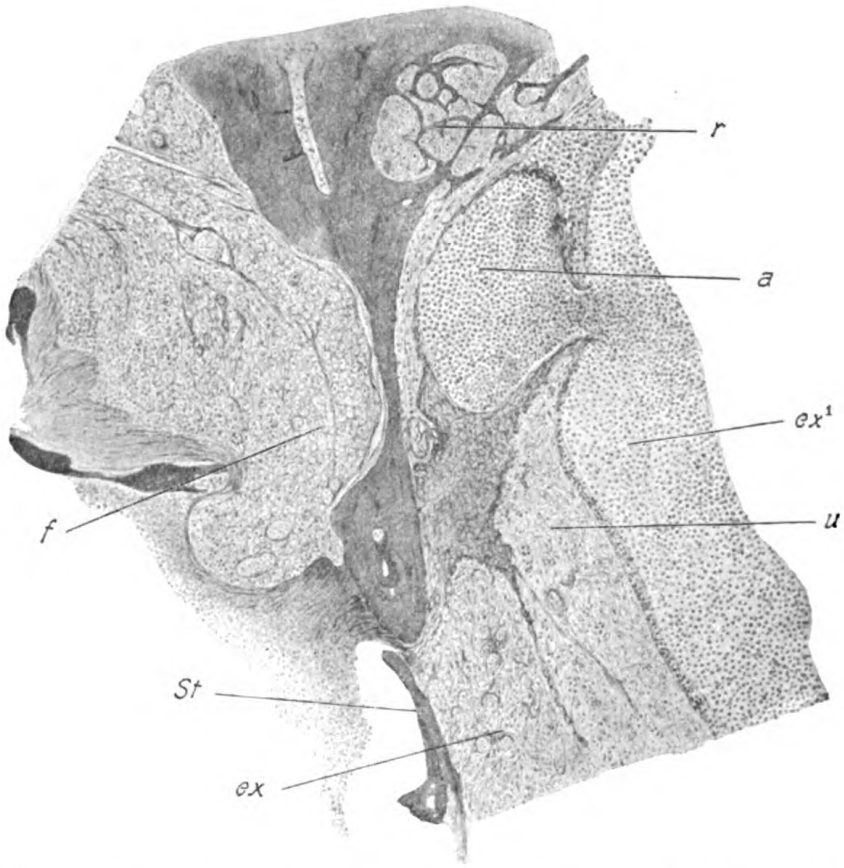

f = Facialis, *St* = Stapes, *ex* = Exsudat zwischen Utriculuswand und Stapes, *u* = Utriculuswand. *a* = Abscess in der Utriculuswand in den Utriculus durchgebrochen, *ex*¹ = frisches eitriges Exsudat im Utriculus, *r* = Ramus utriculo-ampullaris.

gewebe sowie die äußeren bindegewebigen Schichten der Ampullarwand sind reichlich vaskularisiert und von Rundzellen durchsetzt. Das Lumen der Ampulle ist bis auf einzelne kleine, den Wänden anliegende Häufchen von Rundzellen frei von zelligen Elementen und mit einer körnig-fädigen, schwach gefärbten Masse (fixierte Endolymphe?) erfüllt. Die Crista ampullaris ist niedrig, ebenfalls von Rundzellen durchsetzt, die epithelialen Gebilde sind undeutlich

Digitized by Google
Original from UNIVERSITY OF CALIFORNIA
Generated on 2019-10-24 09:25 GMT / http://hdl.handle.net/2027/uc1.b3252757
Public Domain in the United States, Google-digitized / http://www.hathitrust.org/access_use#pd-us-google

Fig. 7.

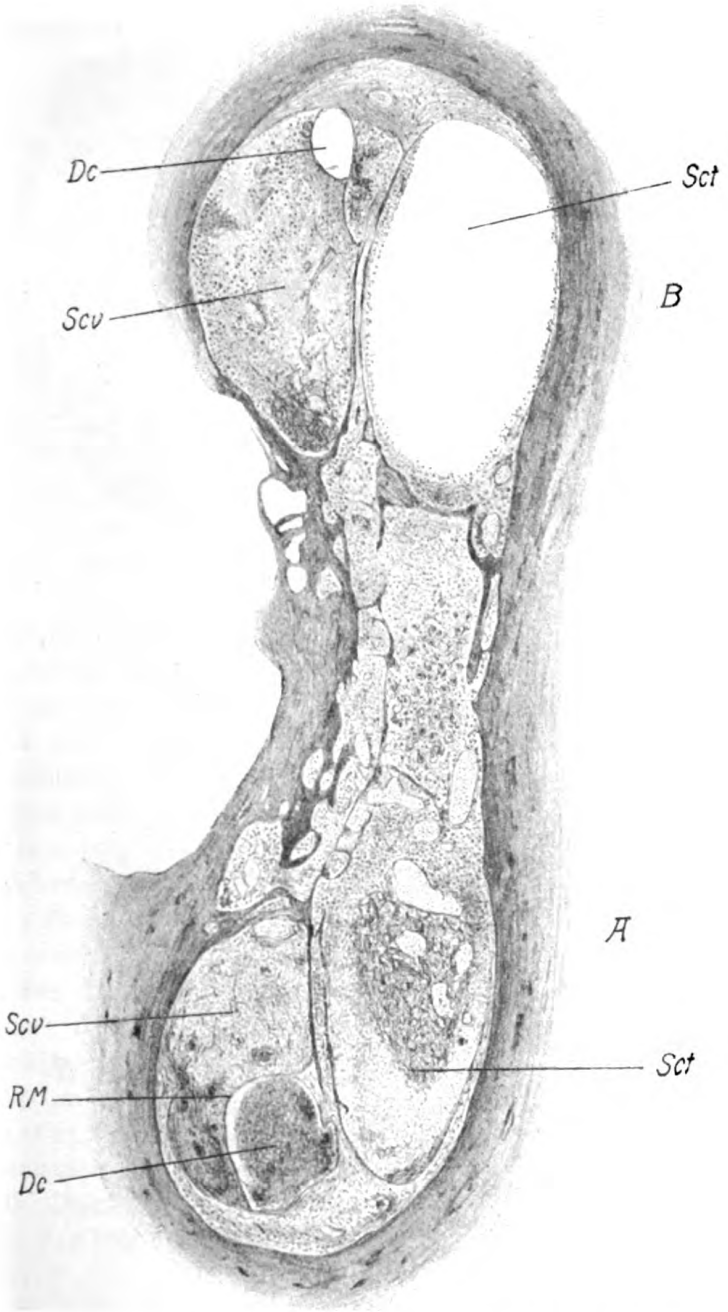

A = untere Hälfte, *B* = obere Hälfte der Basalwindung, *Sct* = Scala tympani (in der unteren Hälfte mit fibrinös-eitrigem Exsudat erfüllt), *Scv* = Scala vestibuli mit in Organisation begriffenem Exsudat erfüllt, *Dc* = Ductus cochlearis, *RM* = *Reissner*sche Membran.

Digitized by Google
Original from UNIVERSITY OF CALIFORNIA
Generated on 2019-10-24 09:25 GMT / http://hdl.handle.net/2027/uc1.b3252757
Public Domain in the United States, Google-digitized / http://www.hathitrust.org/access_use#pd-us-google

Fig. 8.

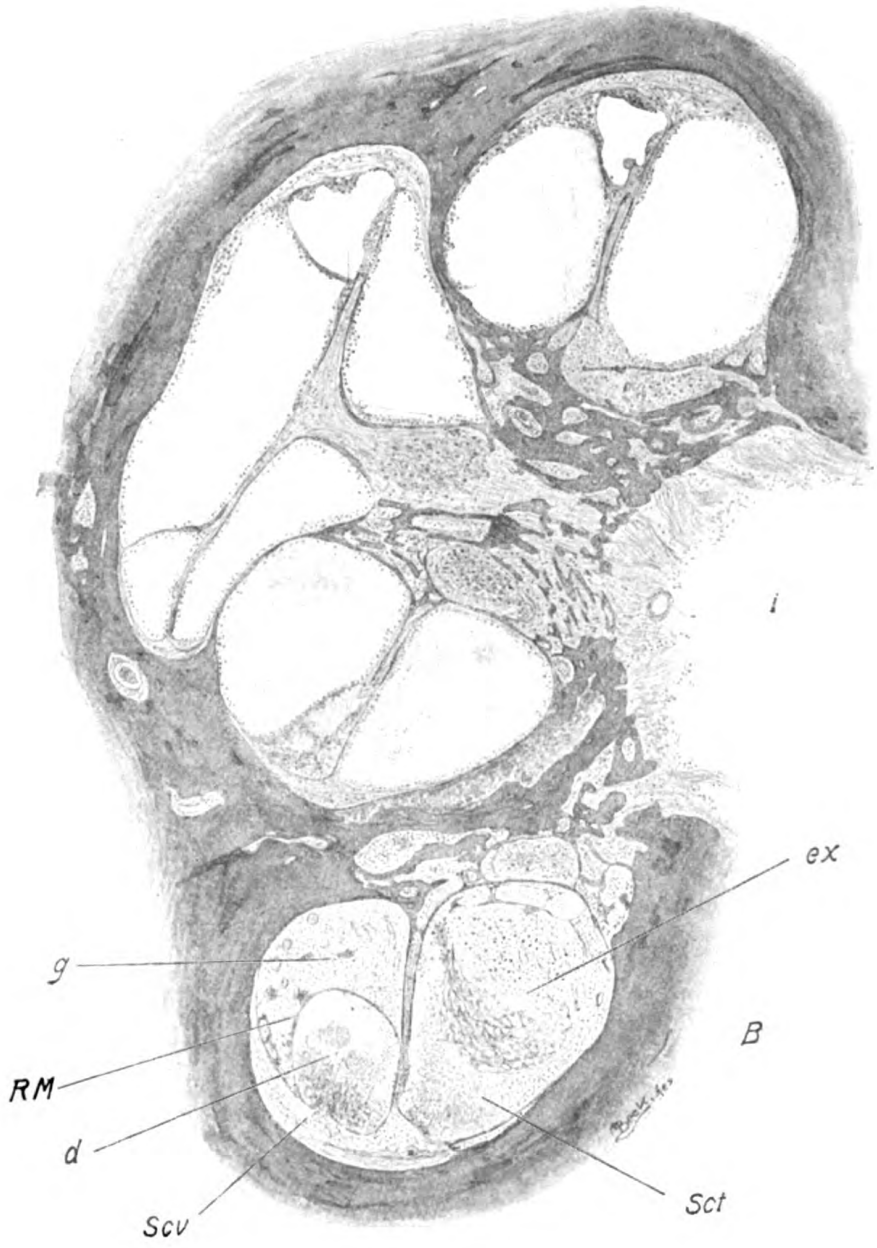

Schnecke. *i* = innerer Gehörgang, *B* = Basalwindung, *Sct* = Scala tympani, *ex* = fibrinös-eitriges Exsudat, *Scv* = Scala vestibuli, *d* = Ductus cochlearis, *RM* = *Reissner*sche Membran, *g* = Granulationsgewebe.

Digitized by Google
Original from UNIVERSITY OF CALIFORNIA
Generated on 2019-10-24 09:25 GMT / http://hdl.handle.net/2027/uc1.b3252757
Public Domain in the United States, Google-digitized / http://www.hathitrust.org/access_use#pd-us-google

und weisen zahlreiche Lücken auf; die Cupula ist sehr gut erhalten, nur von spärlichen Rundzellen durchsetzt.

In Schnitt 358, Platte 23 bemerkt man an der vorderen unteren Wand des Recessus utriculi einen Durchbruch und Anfüllung des untersten Teiles des Recessus utriculi mit frischem Eiter.

Der obere Bogengang. Im oberen Bogengang (beginnt auf Platte 28, Schnitt 419; auf Platte 26 in Schnitten 396—393 in seiner ganzen Länge getroffen) sind nur geringe Veränderungen zu konstatieren. Das Endost des knöchernen Kanals ist von strotzend gefüllten, in das Lumen prominierenden Gefäßen durchsetzt. Auch die Rüdingerschen Bänder enthalten große, stark gefüllte Blutgefäße und sind von großen blasigen Zellen flankiert. Den Wänden liegen einzelne große blasige Zellen (abgestoßene Endothelzellen?) an. Die Wand des häutigen Kanals ist vollständig intakt, nur sind zahlreiche hyaline Wandbuckel zu sehen. Sowohl der peri- als endolymphatische Raum sind mit einer körnig-fädigen, schwach gefärbten Masse (geronnene Endolymphe) gefüllt. Diese entzündlichen Veränderungen sind im und am Crus commune etwas ausgesprochener, ebenso in der Ampulle. In dieser ist die Cupula sehr gut erhalten, sie ist utricularwärts geneigt und von einzelnen Rundzellen durchsetzt.

Vestibulum, Utriculus und Sacculus. Durchbruch durch die untere Circumferenz des Ringbandes. Auflagerung eines organisierten, von großen Gefäßen durchsetzten Exsudatklumpens an der Innenseite der Stapesplatte. Auf diesem Exsudat liegt noch eine Schichte von mit Rundzellen durchsetzten Fibrins, von der Stapesplatte bis zur Utriculuswand den perilymphatischen Raum durchsetzend (Fig. 4). Der perilymphatische Raum zwischen knöcherner Vestibularwand und vorderer Utriculuswand ist vollständig mit Detritus, Eiter und Fibrin ausgefüllt. In diesen Massen liegt vorn oben in der Höhe des Facialis eine die vordere Utricularwand gegen das Lumen des Utriculus vorstülpende abgesackte Eiteransammlung (Absceß) (Platte 21) (Fig. 5), welche in Platte 20, Schnitt 322 bereits durch die mächtig verdickte, von großen, strotzend gefüllten Gefäßen durchzogene, von Rundzellen und fibrinösem Exsudat durchsetzte vordere Utricularwand in den Utriculus durchgebrochen ist (Fig. 6). Dieser Durchbruch ist auf allen Schnitten der Platte 20 bis zu Schnitt 301 auf Platte 19 zu sehen, also auf 14 Schnitten à höchstens 20 μ, ist somit etwa 280 μ groß. Von Schnitt 301 an sieht man im histologischen Bilde wieder nur mehr abgesackten Eiter. Dieser Absceß ist nun in den Schnitten bis zu Schnitt 300, Platte 18 zu sehen, d. h. der Absceß kommt in 60 Schnitten à höchstens 20 μ vor. Er hat deutlich runde Form, ist also etwa 1 *mm* im Durchmesser.

Der Sacculus und das Coecum vestibulare sowie der ganze vestibulare Schneckenteil sind zum Teil zerstört, zum Teil mit Fibrin, Eiter und nekrotischen Massen erfüllt. Im vestibularen Schneckenanteil sowie in der ganzen ersten

Digitized by Google
Original from UNIVERSITY OF CALIFORNIA
Generated on 2019-10-24 09:25 GMT / http://hdl.handle.net/2027/uc1.b3252757
Public Domain in the United States, Google-digitized / http://www.hathitrust.org/access_use#pd-us-google

Halbwindung kommunizieren beide mit nekrotischen Massen ausgefüllten Skalen an der Stelle der zerstörten Membrana basilaris und des zum Teil zerstörten Lig. spirale miteinander und an der Stelle des runden Fensters, von dessen Membran keine Spur erhalten ist, mit der Trommelhöhle. Auch der Aquaeductus cochleae (Platte 15, Schnitt 257—251) ist mit nekrotischen Massen erfüllt. Erst in Schnitt 250 (einzelner Schnitt) bemerkt man in den mit nekrotischen Massen ausgefüllten Skalen eine Spur von Organisation, und zwar in der Scala tympani, vom Endost des unteren axialen Winkels ausgehend. Dieses organisierte Gewebe nimmt rasch zu. In Schnitt 247, Platte 14 ist bereits die untere Hälfte der Scala tympani der ersten Halbwindung mit solchem Granulationsgewebe erfüllt, während noch in der Scala vestib. keine Spur von Organisation zu bemerken ist. Die Ausfüllung der Scala tymp. mit nekrotischen Massen, Eiter und Granulationsgewebe reicht nur bis zur Umbiegungsstelle der ersten Halbwindung, die Ausfüllung der Scala vestib. noch etwas in die zweite Hälfte der ersten Windung hinein (Fig. 7). Es ist dies das typische Verhalten des Einbruches in die Basalwindung[1]; während in den näher zum Vestibulum liegenden Schnitten durch den Anfangsteil der Basalwindung (bis Platte 8) der häutige Schneckenkanal noch völlig zerstört ist, kann man in den näher zur Schnecke liegenden Schnitten die Stelle und Form des offenbar früher ektasierten Ductus cochlearis an einem vom übrigen die Scala vest. füllenden Exsudate sich abhebenden Exsudatklumpen erkennen (von Platte 8 an). Die übrigen Windungen sind allenthalben mit einer wolkigen, schwach gefärbten Masse (geronnene Peri- und Endolymphe) erfüllt; den Wänden liegen überall reichlich Rundzellen und große blasige Zellen (abgestoßene Endothelzellen) an.

Der Ductus cochlearis ist in den übrigen Windungen gut erhalten, die Reissnersche Membran in der zweiten Windung etwas deprimiert, in der dritten Windung etwas konvex vorgewölbt. Das Cortische Organ ist hier überall noch zu sehen, und zwar ist es in der zweiten Hälfte der ersten Windung nur mehr ein unregelmäßiger Haufen gequollener Zellen, in dem nur eine Partie der Hensenschen Zellen noch deutlich sichtbar ist. In den übrigen Windungen ist es überall gut erhalten und sowohl die Stütz- als Sinneselemente mit ihren Kernen deutlich sichtbar. Die Membr. Corti ist nirgends erhalten, an einzelnen Stellen als ein zusammengeschrumpfter Klumpen erkennbar. An mehreren Stellen sind knötchenartige Infiltrate, und zwar in der zweiten Hälfte der Basalwindung zwei, einer in der Stria vascularis, einer im Sulcus spir. internus, in der zweiten Windung einer, und zwar im oberen medialen Ansatzwinkel der Reissnerschen Membran.

Fassen wir die Veränderungen zusammen: Durch die knöcherne Labyrinthwand und das Endost in den perilymphatischen Raum durchgehende Fistel.

[1]) Siehe Ruttin, Beiträge zur Histologie der Labyrintheiterungen. Passows Beiträge, I, H. 5 u. 6.

Digitized by Google
Original from UNIVERSITY OF CALIFORNIA
Generated on 2019-10-24 09:26 GMT / http://hdl.handle.net/2027/uc1.b3252757
Public Domain in the United States, Google-digitized / http://www.hathitrust.org/access_use#pd-us-google

Daneben bis an das Endost reichende Arrosion. Durchbruch durch die untere Circumferenz des Ringbandes. Mehrfache Arrosionen des Promontorium bis zum Endost.

1. Circumscripte Eiterung im perilymphatischen Raum des horizontalen Bogenganges bei Freisein des oberen Bogenganges. Serös-eitrige Entzündung des unteren Bogenganges, je näher zur Ampulle, desto intensiver. Infolge des Durchbruches durch das Ringband Eiterung im perilymphatischen Raum.

Hier chronisch-eitrige Entzündung zwischen knöcherner Wand und lateraler Utricularwand und in der Utricularwand selbst. Bildung eines Abscheßchens in der Utricularwand und Durchbruch desselben in den Utriculus. Eitersenkung in den perilymphatischen Raum der Scala vestibuli, Empyem des Coecum vestibulare mit Ektasie des Ductus cochlearis der ersten Hälfte der Basalwindung. Geringere entzündliche Veränderungen in den übrigen Windungen. Vollständige Zerstörung des runden Fensters und Ausfüllung der Scala tymp. der ersten Halbwindung mit Exsudat.

Lokalisation.

Der Sitz der Fistel läßt sich oft schon intra operationem genau bestimmen. Nach den bisher in der Literatur vorliegenden Befunden ist der Wulst des horizontalen Bogenganges die am häufigsten befallene Stelle. Diese Tatsache dürfte auch nach unserer Erfahrung sowie aus theoretischen Gründen den Tatsachen entsprechen. Allerdings würde sich das Verhältnis zwischen den Fisteln am horizontalen Bogengang und den anders lokalisierten sicherlich quantitativ etwas verschieben, wenn die an anderen Stellen lokalisierten Fisteln ebenso leicht und sicher sichtbar wären, wie dies bei den am horizontalen Bogengang befindlichen der Fall ist. Dagegen sind die anderen Einbrüche prognostisch ungünstiger als die Bogengangsdefekte und sind daher häufiger der histologischen Untersuchung zugänglich. Dementsprechend finden wir auch bei den in der Literatur[1]) niedergelegten Fällen von intra operationem beobachteten Fisteln die Bogengangsfisteln gegenüber den anderen Einbrüchen überwiegend, bei den histologisch untersuchten Fällen die anderen Einbrüche

[1]) Habermann, Über Erkrankungen des Felsenteiles und des Ohrlabyrinths. Archiv f. Ohrenheilk., XLII, S. 129. — Jansen, Archiv f. Ohrenheilk., XLV. — Friedrich, Eiterungen des Ohrlabyrinths. Wiesbaden 1905. — Panse, Klinische und pathologische Mitteilungen. Archiv für Ohrenheilk., LVI. — Zeroni, Die postoperative Meningitis. Archiv f. Ohrenheilk., LXVI, S. 220. — Hinsberg, Zeitschr. f. Ohrenheilk., XL. — Freytag, Zeitschr. f. Ohrenheilk., LI. — Nuernberg, Archiv f. Ohrenheilk., LXXVI. — Politzer, Labyrinthbefunde bei chronischen Mittelohreiterungen. Archiv f. Ohrenheilk., LXV. — Meyer, Zur Bedeutung des Schneckenfensters für den Übergang von Eiterung aus dem Mittelohr ins Labyrinth. Zeitschr. f. Ohrenheilk., LV. — Ruttin, l. c.

Digitized by Google
Original from UNIVERSITY OF CALIFORNIA
Generated on 2019-10-24 09:26 GMT / http://hdl.handle.net/2027/uc1.b3252757
Public Domain in the United States, Google-digitized / http://www.hathitrust.org/access_use#pd-us-google

häufiger als die Bogengangsfisteln. Damit stimmt auch unsere Erfahrung ganz gut überein. Von den angeführten 33 Fällen von Labyrintheiterung saß die Fistel 20mal am horizontalen Bogengang allein, 1mal am horizontalen und oberen, 1mal am horizontalen und hinteren Bogengang, 1mal im ovalen Fenster, 1mal am Promontorium, 9mal konnte intra operationem kein Durchbruch ins Labyrinth gefunden werden.

Von diesen hatten 16 Fälle einen noch nicht völlig zerstörten Vestibularapparat. Diese 16 Fälle verteilen sich in Rücksicht auf das Fistelsymptom, die calorische Erregbarkeit und die Lokalisation der Fistel folgendermaßen: 12 Fälle hatten Fistelsymptom und waren erregbar, 2 Fälle hatten Fistelsymptom und waren nicht erregbar, 1 Fall hatte kein Fistelsymptom, aber eine Fistel und war erregbar, in einem Falle war das Fistelsymptom nicht geprüft, doch fand sich eine Fistel und er war erregbar.

In allen Fällen, bis auf einen, war die Fistel gefunden worden; sie saß 14mal im horizontalen Bogengang, 1mal (Fall 8) im Promontorium.

Nehmen wir dazu noch diejenigen Fälle, bei denen eine Labyrinthfistel intra operationem gefunden wurde, die Funktionsprüfung aber eine vollständige Zerstörung des Labyrinths bewies. Es sind 17 Fälle, die sich folgendermaßen verteilen: Fistel im horizontalen Bogengang allein 4mal, im horizontalen und oberen Bogengang 1mal, im horizontalen und hinteren Bogengang 1mal, im ovalen Fenster 1mal, im Promontorium 1mal, Fistel bei der Operation nicht gefunden 9mal.

Diese Zahlen bestätigen auch die schon früher von mir ausgesprochene Ansicht, daß schon aus anatomischen Gründen die Lokalisation am horizontalen Bogengangswulst die für die Funktion des Labyrinths relativ günstigste sein muß, da ja bei der größten Zahl der am horizontalen Bogengang lokalisierten Fisteln das Fistelsymptom und die calorische Erregbarkeit die Funktionsfähigkeit des Vestibularapparates bewiesen. Da wir jeden Fall von chronischer Mittelohreiterung systematisch calorisch und auf Fistelsymptom untersuchen, hätten uns bei einem für die Funktion des Vestibularapparates gleich günstigen Verhalten anders lokalisierter Fisteln diese wohl nicht entgehen können.

Zu bemerken wäre noch, daß nicht alle in der Literatur niedergelegten Beobachtungen über Fisteln ohne Einschränkung aufzunehmen sind. Viele sind nur intra operationem so gedeutet und weder Fistelsymptom noch histologische Untersuchung als Bestätigung gebracht worden, und nur eines dieser beiden Kriterien ist als beweisend anzusehen, zeigt doch der vorliegende Fall 16, daß es möglich ist, daß das Endost des Bogenganges noch von einer ganz dünnen, nur mikroskopisch konstatierbaren Knochenschale gedeckt sein kann. Auch kann ich die Behauptung Briegers und Heines bestätigen, daß auch in normalen Fällen der häutige Bogengang durch eine dünne knöcherne Kapsel durchscheinen und somit eine Fistel vortäuschen kann.

Generated on 2019-10-24 09:26 GMT / http://hdl.handle.net/2027/uc1.b3252757
Public Domain in the United States, Google-digitized / http://www.hathitrust.org/access_use#pd-us-google
Digitized by Google
Original from UNIVERSITY OF CALIFORNIA

Auch über die Größe und Beschaffenheit der Fistel gibt der makroskopische Befund nur eine unklare Vorstellung. Der vorliegende Befund zeigt interessante Details, die nur mikroskopisch zu erkennen sind. Nach dem mikroskopischen Bild ist nur im Zentrum des Bogengangdefektes eine wirkliche Fistel mit Eröffnung des perilymphatischen Raumes durch Zerstörung des Endost vorhanden, rings um diese ist ein nur bis zum Endost reichender Defekt des Knochens vorhanden, der streng genommen nicht mehr als Fistel zu bezeichnen ist, endlich kommt eine stellenweise bis zum Endost siebförmig durchbrochene Zone und schließlich eine Zone, in der noch ein ganz dünnes Knochenblättchen das Endost deckt. Es ist klar, daß man annehmen kann, daß die ersten drei Zonen das Fistelsymptom möglich machen, die letzte Zone sicherlich kein Fistelsymptom mehr geben wird. Ob alle diese Zonen jedesmal beim Vorhandensein einer durch positiven Ausfall des Fistelsymptoms nachweisbaren Labyrinthfistel vorhanden sein müssen, ist fraglich. Es ist ja möglich, daß die Übergänge vom intakten Knochen zum Defekt in anderen Fällen krasser sind, das eine Mal nur eine das Endost durchsetzende, das andere Mal eine bis zum Endost gehende Fistel allein vorhanden ist oder endlich nur eine bis zum Endost siebförmig durchbrochene Platte. Die große Verschiedenheit in der Intensität der Augenbewegungen und Schwindelanfälle bei den von uns beobachteten Fällen von Fistelsymptom spricht wohl für eine solche Verschiedenheit.

Arten des Fistelsymptoms.

Wir sind vorerst nur imstande, für die im horizontalen Bogengang lokalisierte Fistel einen bestimmten Typus des Fistelsymptoms anzugeben. Es besteht – dabei kann ich die schon von Barany gemachten Angaben vollkommen bestätigen — in der Regel in einer langsamen Bewegung beider Augen bei Kompression der Luft im äußeren Gehörgang zur entgegengesetzten Seite, bei Aspiration zur Seite der Aspiration. Oft ist allein nur diese langsame Hin- und Rückbewegung der Augen vorhanden, in anderen Fällen erfolgt auf die langsame Bewegung eine kleine schnelle Rückbewegung. In anderen Fällen löst die Kompression beziehungsweise Aspiration eine Reihe gleicher, rhythmisch aufeinander folgender Bewegungen beider Augen — einen Nystagmus – aus, bei dem dann beide Komponenten deutlich sichtbar sind. Da wir die Richtung des Nystagmus nach der schnellen Komponente zu bezeichnen gewohnt sind, beobachten wir dann bei Kompression einen zur Seite der Kompression, bei Aspiration zur entgegengesetzten Seite gerichteten Nystagmus. Dies ist die Regel. Allein von dieser Regel konnten wir auch Ausnahmen finden. So Fall 1. Dies ist um so bemerkenswerter, als der Fall anfangs das der Regel entsprechende Verhalten bot und sich das Bild innerhalb weniger Tage umkehrte. Barany glaubt dieses Phänomen in der Weise erklären zu

Generated on 2019-10-24 09:26 GMT / http://hdl.handle.net/2027/uc1.b3252757
Public Domain in the United States, Google-digitized / http://www.hathitrust.org/access_use#pd-us-google
Digitized by Google
Original from UNIVERSITY OF CALIFORNIA

können, daß er annimmt, daß der ampullare Schenkel des Bogenganges vielleicht durch ein dichteres Exsudat verlegt sei und sich der Stoß durch das glatte Ende fortpflanze. Das histologische Bild des Falles 16 würde allerdings eine solche Annahme ins Bereich der Möglichkeit ziehen, da wir sehen, daß das glatte Ende des hinteren Bogenganges fast vollständig leer, das ampullare aber mit dichtem Exsudat vollgestopft ist. Für Fall 16 kommt allerdings die Erklärung nicht in Betracht, da die am horizontalen Bogengang gelegene Fistel ja typisches Verhalten zeigte. Unter den 16 Fällen findet sich, wie erwähnt, nur 1 Fall mit Lokalisation der Fistel am Promontorium. Dieser Fall besitzt um so größere Wichtigkeit, da das Fistelsymptom das typische Verhalten zeigte, man also ebensogut eine Fistel am horizontalen Bogengang hätte vermuten können. Neumann hat seinerzeit aus theoretischen Erwägungen angenommen, daß eine in der Stapesplatte oder im Promontorium sitzende Fistel in bezug auf das Fistelsymptom sich umgekehrt verhalten müsse als eine im horizontalen Bogengang lokalisierte. Dieser Fall (Fall 8) bestätigt die Vermutung nicht. Bemerkenswert ist noch, daß uns die Schwäche des Fistelsymptoms schon vor der Operation aufgefallen war und daß sich die durch die Kompression und Aspiration hervorgerufenen Bewegungen mit außerordentlicher Schärfe gegenüber dem spontan bestehenden großen rotatorischen Nystagmus nach rechts als gleich-, d. h. rechtsgerichtete langsame Bewegung erkennen ließ.

Verhältnis des Fistelsymptoms zu den übrigen Labyrinthfunktionen.

Wir haben bereits erwähnt, daß von den 16 Fällen 12 Fälle Fistelsymptom und calorische Erregbarkeit aufwiesen. In zwei von diesen 12 Fällen war aber die calorische Erregbarkeit außerordentlich schwach. Diese Verhältnisse werden uns nicht wundern, wenn wir bedenken, daß der Vestibularapparat auch nach unseren und Herzogs bisherigen Erfahrungen anscheinend noch bei ziemlich hochgradigen Veränderungen, auf die der Cochlearapparat längst mit Einstellung der Funktion antwortet, auf verschiedene Reize ansprechbar bleibt und daß auch unter diesen Reizen die verschiedenen (Drehen, calorischer Reiz und mechanischer Reiz beim Fistelsymptom) nicht gleichwertig sein werden. Die Reaktion auf den calorischen Reiz dürfte aber an die intakte Beschaffenheit des Vestibularapparates größere Anforderungen stellen als die Reaktion auf den Drehreiz und den beim Fistelsymptom in Betracht kommenden mechanischen Reiz. Vielleicht ist es eine veränderte Beschaffenheit (Barany meint Gerinnung) der Endolymphe, welche die Reaktion auf calorischen Reiz bereits unmöglich macht, die Reaktion auf mechanischen Reiz aber noch nicht verhindert. Daß die Entstehung des Fistelsymptoms auf die Erregbarkeit nicht unbedingt einen Einfluß hat, zeigt Fall 9. Daß aber in Fällen von Fistelsym-

Digitized by Google
Original from UNIVERSITY OF CALIFORNIA
Generated on 2019-10-24 09:26 GMT / http://hdl.handle.net/2027/uc1.b3252757
Public Domain in the United States, Google-digitized / http://www.hathitrust.org/access_use#pd-us-google

ptom nicht selten abnorm geringe Erregbarkeit besteht, geht aus Fall 1 und 7 und aus einigen von uns ambulatorisch beobachteten Fällen von Fistelsymptom hervor. Wie erwähnt, hat Barany darauf aufmerksam gemacht, daß man sich vor Verwechslung von Fistelsymptom mit calorischer Reaktion zu hüten habe. Dies kann besonders in Fällen von prompter calorischer Erregbarkeit und sehr geringem Fistelsymptom der Fall sein. Man muß sich daher in solchen Fällen zum Zwecke der Differentialdiagnose stets auch der Probe durch Aspiration bedienen. Erreicht man durch Aspiration die umgekehrte Augenbewegung, so kann man nicht mehr im Zweifel sein, daß es sich um das Fistelsymptom handelt.

Der vorliegende histologische Befund zeigt, daß calorische Erregbarkeit und Fistelsymptom noch unter sehr veränderten Verhältnissen bestehen können. Wir müssen annehmen, daß das Granulationsgewebe (Fig. 8*g*) in die Basalwindung bereits eingebrochen war, als calorische Reaktion und Fistelsymptom noch bestanden.

Das Alter der Veränderungen in der Cisterna perilymphatica läßt sich schwer bestimmen, jedenfalls sind sie jüngerer Natur. Die jüngsten Veränderungen sind aber sicherlich die Veränderungen, d. h. der Eitereinbruch in den Utriculus, und wir werden wohl kaum fehlgehen, wenn wir das Erlöschen des Fistelsymptoms damit in Zusammenhang bringen. Diese große Widerstandsfähigkeit des Vestibularapparates erklärt uns auch, warum das Fistelsymptom insbesondere bei tuberkulösen Ohreiterungen durch Monate nachweisbar sein kann. Ich habe bei mehreren ambulatorisch behandelten Phthisikern das Fistelsymptom durch Monate unverändert nachweisen können. Was das Gehör bei Fällen mit Fistelsymptom anlangt, so besaßen einige der angeführten Fälle zweifellos ein Hörvermögen auf dem erkrankten Ohr. Besonders sicher war dies in jenen Fällen nachweisbar, in denen sich im Anschluß an die Operation eine diffuse Labyrinthitis mit Verlust des Hörvermögens einstellte (Fall 2, 3, 4, 7, 9, 13). [1]) Man kann sich dies auch pathologisch-histologisch ganz gut vorstellen. Es wäre kein Grund anzunehmen, weshalb eine Veränderung, wie sie im vorliegenden histologischen Befund an der Bogengangsfistel allein gegeben ist, absolute Taubheit zur Folge haben müßte.

Welche histologischen Veränderungen können wir voraussetzen, wenn wir klinisch das Fistelsymptom nachweisen können?

Für die Beantwortung dieser Frage scheint der vorliegende histologische Befund besonders geeignet. Wir sehen, daß hier eine Fistel des perilymphati-

[1]) Letzthin hat auch Bondy in der Öst. otol. Gesellsch. (November-Sitzung) einen Fall von Fistelsymptom mit ausgezeichnetem Hörvermögen gezeigt, bei dem nach der Totalaufmeißelung sogar eine Verbesserung des Hörvermögens bei noch erhaltenem Fistelsymptom eingetreten war.

Digitized by Google
Original from UNIVERSITY OF CALIFORNIA
Generated on 2019-10-24 09:26 GMT / http://hdl.handle.net/2027/uc1.b3252757
Public Domain in the United States, Google-digitized / http://www.hathitrust.org/access_use#pd-us-google

schen Raumes im engeren Sinne des Wortes vorliegt, indem hier auch das Endost durchbrochen ist (Fig. 3). Wir werden wohl nicht fehlgehen, wenn wir annehmen, daß das Fistelsymptom jedoch auch hervorgerufen werden kann, wenn die Erkrankung nur bis zum Endost reicht, dieses jedoch nicht durchbrochen ist. Auf letztere Möglichkeit hat schon Alexander aufmerksam gemacht. Dagegen müssen wir aus theoretischen Gründen annehmen, daß die Intaktheit des membranösen Bogenganges für das Zustandekommen des Fistelsymptoms nötig ist; diese Intaktheit des häutigen Kanals ist am Präparate besonders schön zu sehen (Fig. 2).

Bei klinisch nachgewiesenem Fistelsymptom sind wir daher berechtigt, einen durchgehenden Defekt der knöchernen Labyrinthkapsel anzunehmen, auch wenn wir denselben bei der Operation nicht auffinden können, da der Defekt an der übrigen Labyrinthwand viel schwieriger nachweisbar ist als am Bogengangswulst. Unter all unseren Fällen von Fistelsymptom konnten wir nur einmal die Fistel intra operationem nicht finden. Dagegen scheint Alexander mehrere solche Fälle von Fistelsymptom ohne auffindbare Fistel gesehen zu haben.

Auch die Bilder, die gelegentlich histologischer Untersuchungen, insbesondere bei tuberkulösen Mittelohr- und Labyrintherkrankungen, erhoben wurden, berechtigen uns anzunehmen, daß der Sitz der Fistel gelegentlich unentdeckt bleiben kann. Besonders bei tuberkulösen Mittelohreiterungen kann das Endost sehr lange Widerstand leisten und sieht man histologisch häufig bis zum Endost reichende Knochendefekte an verschiedenen Stellen der Wand, insbesondere auch am Promontorium.[1]) Auch ein solcher Defekt wird wahrscheinlich ein Fistelsympton geben.

Die Frage endlich, welche Veränderungen im Labyrinthinnern durch Entstehung der Fistel selbst bedingt werden, läßt sich an einem histologisch untersuchten Falle natürlich nicht beantworten, doch zeigt der vorliegende Fall jedenfalls, daß es sich hier um eine Fistel mit circumscripter Eiterung im perilymphatischen Raum gehandelt hat, da dieser Schenkel des horizontalen Bogenganges außer der circumscripten Eiterung im perilymphatischen Raum keine bedeutenden Veränderungen zeigt, insbesondere auch der endolymphatische Raum intakt ist. Im Gegensatz dazu zeigen alle übrigen Teile des Vestibularapparates, ausgenommen den oberen Bogengang, viel hochgradigere Veränderungen, die sich zwanglos durch den akuten Einbruch des Wandabscesses in den Utriculus und die Verbreitung in die benachbarten Gebiete erklären lassen.

[1]) Ruttin, Histologische Studien über die Veränderungen der tympanalen Labyrinthwand etc. Archiv f. Ohrenheilk., LXXVI. S. 91. — Herzog, Labyrintheiterung und Gehör. München 1907.

Digitized by Google
Original from UNIVERSITY OF CALIFORNIA
Generated on 2019-10-24 09:26 GMT / http://hdl.handle.net/2027/uc1.b3252757
Public Domain in the United States, Google-digitized / http://www.hathitrust.org/access_use#pd-us-google

Neuer Zerstäubungsapparat zum Cocainisieren.

Von Dr. **F. Auerbach,** Spezialarzt in Detmold.

(Mit 1 Figur.)

Die sicherste Methode, die Schleimhäute der Nase unempfindlich zu machen, besteht sicherlich darin, daß man die anästhesierende Flüssigkeit mittelst Wattetampons an den betreffenden Stellen in die Schleimhaut hineinreibt.

Dem Verfahren haften aber doch einige Mängel an. Erstens ist es etwas umständlich und zeitraubend, was besonders dann lästig ist, wenn man die Nasenschleimhaut nur zu flüchtiger Untersuchung oder etwa zum Katheterisieren unempfindlich machen oder zum Abschwellen bringen will. Sodann sind die ersten Pinselungen in der Nase empfindlichen und ängstlichen Patienten, besonders auch Kindern oft derart unangenehm, daß sie weiterem Vorgehen den energischsten Widerstand entgegensetzen.

Fig. 1.

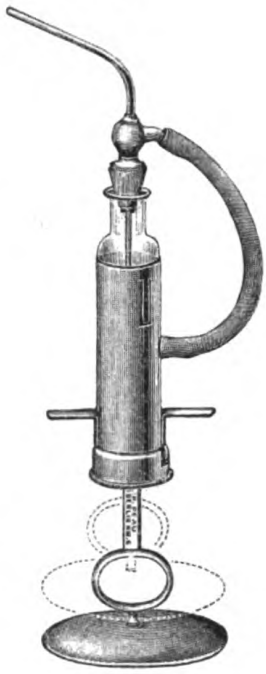

Genug, jeder Praktiker wird es sicherlich häufig schon als wünschenswert empfunden haben, für die Nase eine einfachere und angenehmere Methode des Cocainisierens zu besitzen.

Man hat auch schon vielfach das Anästheticum mittelst Zerstäubung in die Nase gebracht; doch hat sich das Verfahren nicht eingebürgert, da sämtliche bisher vorhandenen Zerstäubungsapparate mit zwei Händen bedient werden müssen. Es war also dabei bisher nicht möglich, mit einer Hand das Speculum zu halten und mit der anderen gleichzeitig den Zerstäuber in Tätigkeit zu setzen.

Diesem Mangel soll nun vorstehend abgebildeter Apparat abhelfen.

Seine Konstruktion ist aus der Figur leicht zu verstehen.

Er besteht aus einer Luftpumpe, die oben eine gewöhnliche Fünfgrammflasche trägt. Auf der Flasche befindet sich der Stopfen mit der Zerstäubungsvorrichtung, die in eine passend gebogene Canüle endigt. Der Stempel der Luftpumpe hat unten eine kleine Fußplatte, so daß der ganze Apparat überall leicht abgesetzt werden kann, was beim Arbeiten in der Sprechstunde von großem Vorteil ist. Die Luftpumpe kann mit drei Fingern spritzenartig leicht in Betrieb gesetzt werden. Luftpumpe und Zerstäubungsvorrichtung sind durch einen kurzen Schlauch verbunden. Drückt man nun die Luftpumpe mit einem kurzen Ruck zusammen, so tritt die Flüssigkeit fein zerstäubt zur Canüle

Digitized by Google
Original from UNIVERSITY OF CALIFORNIA
Generated on 2019-10-24 09:26 GMT / http://hdl.handle.net/2027/uc1.b3252757
Public Domain in the United States, Google-digitized / http://www.hathitrust.org/access_use#pd-us-google

heraus und läßt sich leicht überall hindirigieren. Alle beweglichen Teile sind leicht zu entfernen und auszuwechseln.

Der Apparat ermöglicht es also, mit einer Hand das Nasenspeculum zu halten und mit der anderen gleichzeitig Flüssigkeit in Staubform in die Nase hinein zu bringen.

Zum Zerstäuben benutze ich 5%ige Cocainlösung, die ich mir der Einfachheit wegen aus der gewöhnlich gebrauchten 10%igen durch Verdünnen mit Wasser selbst herstelle, eventuell unter Zusatz von einigen Tropfen Suprarenin.

Bei Benutzung des Apparates sind zwei Dinge zu beobachten:

1. Die Zerstäubung muß während der Einatmung erfolgen, da dann die Flüssigkeit am weitesten eindringt. Will man zum Zwecke des Katheterismus anästhesieren, so muß der Zerstäubungsstrahl etwas nach unten gerichtet werden.

2. Man muß bis zur Berührung der Nasenschleimhaut mit Instrumenten nach der Zerstäubung einige Zeit verstreichen lassen. Um also die Vorteile des Apparates voll ausnutzen zu können, tut man gut, wenn man in diese Wartezeit andere notwendige Verrichtungen legt; also zum Beispiel vor dem Katheterismus: Untersuchung und Funktionsprüfung der Ohren. Oder man schiebt nach der Einstäubung des Cocains erst die Untersuchung des Larynx oder Pharynx ein etc. etc.

Beachtet man diese beiden Dinge, so wird der Apparat dem Untersucher viel Zeit und Mühe und dem ängstlichen Patienten viel Aufregung ersparen.

Der Zerstäuber soll nicht etwa andere Anästhesierungsmethoden bei operativen Eingriffen verdrängen; er soll vielmehr nur für die Fälle angewandt werden, wo es zunächst nicht auf ganz exakte Anästhesie ankommt oder wo nur ein Abschwellen der Nasenschleimhaut zum Zwecke besserer Untersuchung erzielt werden soll.

Der Apparat, Gebr.-M. Nr. 352.781, ist von H. Pfau, Berlin NW., Luisenstraße 48, zu beziehen.

Zur Differentialdiagnose der otitischen Sinusthrombose.

Von Dr. **Ernst Urbantschitsch** in Wien.

(Mit 3 Kurven.)

(Fortsetzung.)

II. Akute Endokarditis mit konsekutiven Lungeninfarkten bei Mastoiditis purulenta acuta.

Durch akut auftretende Entzündungen des Herzens, die ihrerseits durch Thrombenbildungen und Verschleppung dieser Thromben in den kleinen Kreis-

Digitized by Google
Original from UNIVERSITY OF CALIFORNIA
Generated on 2019-10-24 09:26 GMT / http://hdl.handle.net/2027/uc1.b3252757
Public Domain in the United States, Google-digitized / http://www.hathitrust.org/access_use#pd-us-google

lauf multiple Lungeninfarkte herbeiführen, kann, besonders im Anfang der Erkrankung, leicht der Verdacht einer otitischen Sinusaffektion wachgerufen werden, wenn gleichzeitig eine eitrige Mittelohr- und Warzenfortsatzentzündung besteht.

Frau M. S. erkrankte während ihres Landaufenthaltes plötzlich am 3. VII. 1908 an einer sehr heftigen Halsentzündung, die nach den gemachten Angaben höchstwahrscheinlich Diphtherie gewesen sein dürfte. Der grauweiße Belag betraf vor allem die rechte Seite und bestand aus kleinen Rasen, zwischen denen rote, geschwollene Schleimhaut sichtbar war. Ob sich der Belag auch über die Mandeln auf den weichen Gaumen und Rachen erstreckte, kann Pat. nicht angeben. Der Hals war einigermaßen schon am selben Abend, vollständig aber tags darauf verschwollen, so daß Pat. gar nichts schlucken konnte; dabei bestand Fieber (die Temperatur wurde leider nicht gemessen) und hochgradige Mattigkeit. Pat. erhielt von

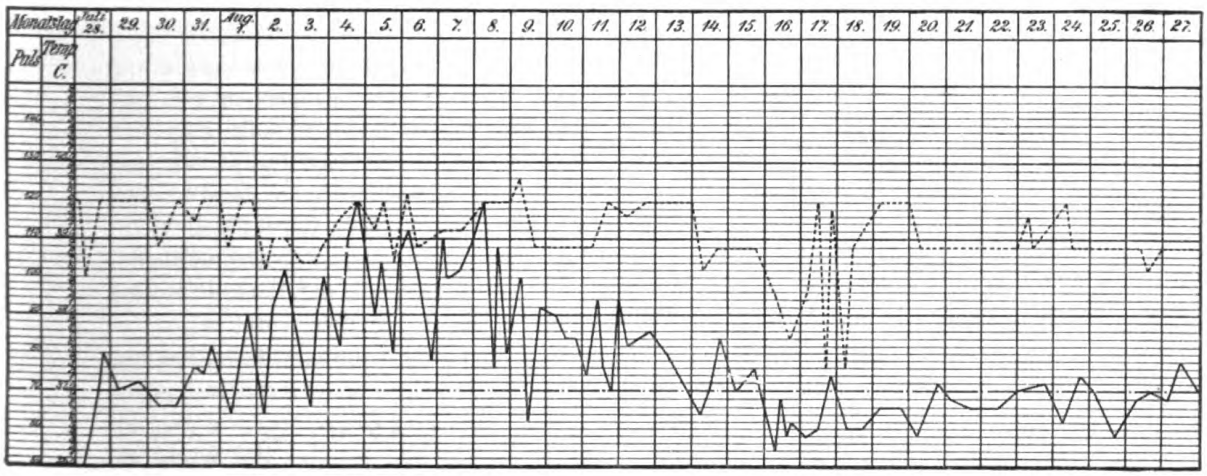

dem gerufenen Arzt ein Schwitzmittel, worauf es ihr am 5. und 6. VII. ein wenig besser ging, doch hielten Belag und Schwellung im Halse an. Am 7. VII. fühlte Pat. ihre Nase stark verlegt, am 8. VII. war diese bereits innerlich vollständig verschwollen „wie noch nie". Leider erhielt Pat. von dem behandelnden Arzt dagegen ein Niespulver sowie Nasendurchspülungen verordnet.

Am 12. VII. fühlte Pat. das rechte Ohr stark verlegt, tags darauf das linke; hier traten alsbald auch heftige Schmerzen auf und am 14. VII. eine Otorrhöe. Erst am 21. VII. war Pat. so weit transportfähig, daß sie nach Wien gebracht werden konnte.

Ich fand Pat. sehr herabgekommen, äußerst blaß; den linken Gehörgang mit Eiter erfüllt, nach dessen Entfernung das etwas gerötete und stark geschwellte Trommelfell zum Vorschein kam (mit einer hirsekorngroßen Perforation an der Grenze zwischen hinteren-oberen und hinteren-unteren Quadranten). Schon 2 Tage später zwängten sich durch die Trommelfellperforation dunkelrote Granulationsmassen vor, die auch den hinteren-oberen Anteil des Trommelfells etwas vorwölbten. Außerdem

Digitized by Google
Original from UNIVERSITY OF CALIFORNIA
Generated on 2019-10-24 09:26 GMT / http://hdl.handle.net/2027/uc1.b3252757
Public Domain in the United States, Google-digitized / http://www.hathitrust.org/access_use#pd-us-google

bestand eine beginnende leichte Senkung der hinteren-oberen Gehörgangswand und Druckempfindlichkeit des Warzenfortsatzes. Kein Fieber, relatives Wohlbefinden, Schlaf und Appetit zufriedenstellend. Ich verordnete Instillationen von Perhydrolspiritus, Einreibungen von Unguentum argent. colloid. (Credé) und Umschläge mit 70%igem Alkohol. Gleichzeitig stellte ich die Wahrscheinlichkeit eines operativen Eingriffes in Aussicht.

Am 28. VII. traten Übelkeiten und Erbrechen, Beklemmung, Ohnmachtsanfälle, hochgradige Mattigkeit, Eingenommenheit des Kopfes bei ziemlich unverändertem Ohrbefund, dabei wachsartig glänzende Blässe der Haut mit einem Stich ins Gelbliche auf. Temperatur 36·0; Puls 120, ziemlich schwach, doch regelmäßig. Ich ordnete sogleich die Überführung der Pat. in ein Sanatorium an, woselbst sie in sehr elendem Zustande ankam: Ohnmachtsanwandlungen, Brechreiz mit Aufstoßen, starke wandernde Schmerzen in der Brust, Seite und im Rücken, kein Kopfschmerz; starke Blässe, Zunge feucht, Hände und Füße kalt. Diastolisches Geräusch an der Herzspitze. Therapie: intern Digalen, das in der folgenden Nacht noch zweimal gegeben werden mußte, und Kampferinjektionen.

29. VII.: Nacht unruhig, Schmerzen im Abdomen und Rücken; Ausdruck etwas besser als tags vorher. Digalen, Eisbeutel aufs Herz. Feuchte Kompressen aufs Abdomen, da die Menstruation schon vor 8 Tagen hätte eintreten sollen, statt ihrer aber am 29. VII. eine irreguläre Genitalblutung für eine Stunde eingetreten war, so daß auch an die Möglichkeit einer Extrauteringravidität gedacht wurde. Eiterung aus dem Ohr eher geringer, Druckempfindlichkeit des Warzenfortsatzes stärker, kein Ödem daselbst. Instillationen von 6% Perhydrol, Dunstumschläge. Temperaturen und Puls siehe Tabelle.

30. VII.: Herztöne reiner. Ausstrahlende Schmerzen von der Leber-(Nieren-) gegend in den rechten Arm. Zunge feucht belegt. Digalen. Herzeisbeutel.

31. VII.: Nacht sehr unruhig, fast schlaflos. Geringer Schulterschmerz. Sputum reichlich mit kleinen Blutspuren durchsetzt. Kein Stuhl. Ohrbefund unverändert. Codein. Leiterscher Kühlapparat aufs Herz.

1. VIII.: Nacht schlecht, Aussehen sehr schlecht. Hustenreiz, Schmerzen in der Brust bei tiefem Atmen. Lungeninfarkt (Doz. Dr. R. Kaufmann). Zunge belegt. Stuhl. Digalen; Kühlapparat aufs Herz.

2. VIII.: Nacht unruhig. Hustenreiz, hämorrhagischer Auswurf geringer. Zunge schwach belegt. 6 Uhr abends Frösteln. Schmerzen im Ohr stärker. Behandlung unverändert.

3. VIII.: Nacht nicht gut. Auswurf stark blutig. Zunge feucht, rein. Auf Irrigation Stuhl. Ohrenschmerzen etwas geringer. Therapie gleich.

4. VIII.: Nacht schlecht. Geringe Schmerzen in der linken Brustseite; Auswurf blutig, ziemlich reichlich; neuer Lungeninfarkt. Zunge etwas belegt. Auf Irrigation Stuhl.

5. VIII.: Schlaf mit Unterbrechungen. Atmung kurz, angestrengt, Sputum weniger blutig, dunkel. Pleuritis sin. Nachmittags linkseitige Kopfschmerzen und Hitzegefühl, abends Spannung und Schmerzen im linken Ohr. Kein Ödem des Proc. mastoid.; Eiterung aus dem Ohr sehr gering. Stammumschläge.

6. VIII.: Atmung ruhiger, Zunge belegt, Sputum sanguinolent. Etwas Stirnkopfschmerz links. Umschläge, Aspirin, Digalen. Trepanation des Warzenfort-

Generated on 2019-10-24 09:26 GMT / http://hdl.handle.net/2027/uc1.b3252757
Public Domain in the United States, Google-digitized / http://www.hathitrust.org/access_use#pd-us-google
Digitized by Google
Original from UNIVERSITY OF CALIFORNIA

satzes in Lokalanästhesie. Operationsbefund: Vereiterung des sehr zellenreichen Warzenfortsatzes bis zur Warzenspitze, die ganz entfernt werden mußte, und Eröffnung des Antrum, das sich mit Granulationen erfüllt zeigt. Mit Rücksicht darauf, daß sich der Knochen gegen den Sinus ganz gesund erwies, und des Umstandes, daß infolge der Aufregung der Pat. — trotz der fast völligen Schmerzlosigkeit — eine baldige Beendigung der Operation höchst wünschenswert erschien, sah ich von der Bloßlegung des Sinus sigm. ab, zumal ich die Krankheitserscheinungen der Pat. nicht von einer Sinusthrombose ausgehend annahm. Tamponade mit Jodoformgaze. Okklusivverband.

7. VIII.: In der Nacht nicht sehr viel geschlafen; Hustenreiz, Sputum sanguinolent, Atmung freier, Zunge etwas belegt.

8. VIII.: Nachts starker Hustenreiz, Sputum sanguinolent. Wundschmerz gering, etwas Kopfschmerzen. Verband trocken. Aspirin, dreimal täglich Strophantuspillen.

9. VIII.: Hustenreiz, Sputum reichlicher, keine Kopfschmerzen. Verband trocken. Strophantus, $^1/_2$ Tablette Aspirin.

10. VIII.: Hustenreiz, Sputum geringer.

11. VIII.: Schlaf besser, Hustenreiz anhaltend, Sputum reichlicher, sanguinolent. Keine Schmerzen. Hie und da ein Pulsschlag aussetzend.

12. VIII.: Ungefähr jeder sechste Pulsschlag aussetzend. Am Perikard Reibegeräusch, gespaltener erster Ton. Im Sputum hellrotes Blut. Wundverlauf normal. Strophantus.

13. VIII.: Hustenreiz geringer, Sputum vermehrt. Puls sehr häufig aussetzend (ungefähr jeden zweiten bis sechsten Schlag). Erster Verbandwechsel: Wunde gut heilend, kein freier Eiter, Gehörgang und Paukenhöhle trocken.

14. VIII.: Puls gleichmäßig; nachts auf 20 Tropfen Morphium kein Husten.

15. VIII.: Ganze Nacht hindurch erbrochen. Puls oft aussetzend, abends irregulär, auf Strophantus wieder regelmäßig (120), hie und da aussetzend. Verbandwechsel (normale Heilung).

16. VIII.: Keine Benommenheit noch Kopfschmerz. Puls gleichmäßig. Einmaliges Erbrechen (auf Anästhesin).

17. VIII.: Nacht gut. Etwas Wundschmerz. Puls hie und da aussetzend, zeitweise zirka jeden dritten Schlag (72 + 36). Abends (9 Uhr) Puls gleichmäßig. Keine Medikation.

18. VIII.: Nachts starker, trockener Husten; vermindert auf Dionin. Reichlich dunkelsanguinolentes Sputum. Neuer Lungeninfarkt nachweisbar. Puls jeden dritten Schlag aussetzend, abends jeder dritte Schlag schwächer.

20. VIII.: Puls wieder gleichmäßig, Sputum dunkelsanguinolent.

21. VIII.: Unverändert.

22. VIII.: Sputum etwas weniger blutig. Hustenreiz stark.

23. VIII.: Hustenreiz geringer, sonst unverändert.

24. VIII.: Reichlich dunkelbraunes Sputum.

25. VIII.: Sputum geringer, weniger sanguinolent. Herzklopfen auf Digalen.

26. VIII.: Sputum wieder dunkelsanguinolent.

27. VIII.: Schmerz im Verlaufe der V. femoralis.

28. VIII.: Stärkerer Schmerz im linken Oberschenkel.

Digitized by Google
Original from UNIVERSITY OF CALIFORNIA
Generated on 2019-10-24 09:26 GMT / http://hdl.handle.net/2027/uc1.b3252757
Public Domain in the United States, Google-digitized / http://www.hathitrust.org/access_use#pd-us-google

29. VIII.: Sputum und Oberschenkelschmerz im gleichen.

30. VIII.: Linker Oberschenkel etwas geschwollen.

31. VIII. bis 5. IX.: Befund schwankend, doch im allgemeinen unverändert.

6. IX.: Auf Druck kein Schmerz mehr in der Gegend des Schenkelthrombus. Oberflächlicher Schmerz im linken Arm, vom Hals angefangen zum Mittelfinger.

7. IX.: Schmerzen nachgelassen. Husten und Auswurf minimal. Heilung der Trepanationswunde, die kaum mehr bohnengroß ist, sehr gut; gesunde Granulationsbildung; kleiner Pflasterverband.

8. bis 10. IX.: Befinden sichtlich besser.

11. IX.: Erstes Mal aufgestanden. Pat. fühlt sich selbstverständlich noch sehr matt und sieht sehr schlecht aus.

12. IX.: Zweites Mal aufgestanden. Herumgehen aber schon wegen der Schenkelthrombose nicht möglich.

13. IX.: Entlassung der Pat. aus dem Sanatorium und Überführung in ihre Wohnung.

14. IX.: Große Mattigkeit, offenbar infolge des Transportes. Neuerlich Schmerzen im linken Oberschenkel und Anschwellung desselben, daher von neuem Bettruhe, etwas Hochlagerung des Schenkels und Umschläge. Lungenbefund und Ohrenzustand sehr günstig.

15. bis 21. IX.: Allmähliche Besserung. Kein Husten und Auswurf mehr.

22. IX.: Wieder außer Bett.

26. IX.: Ohr (Trepanationswunde) vollständig ausgeheilt. Langsames Gehen ohne besondere Schmerzen möglich. Lunge ausgeheilt. Menstruation normal wie vor der Erkrankung. Aus der regelmäßigen ärztlichen Behandlung entlassen.

Epikrise: Die ca. 30jährige Pat. erkrankte am 3. Juli 1908 höchstwahrscheinlich an Diphtherie. Da sich Pat. damals am Lande befunden hatte, wurde diese Diagnose allerdings nicht durch die bakteriologische Untersuchung erhärtet, doch ist sie anzunehmen: 1. nach der Beschreibung des Belages; 2. infolge der exzessiven Beteiligung des Nasenrachenraumes an der Entzündung; 3. durch das Bestehen von 2 Diphtheriefällen in nächster Nachbarschaft der Pat. (im Nachbarhause, ca. 100 Schritte entfernt); 4. endlich würde das Auftreten der Herzaffektion der Zeit entsprechen, nach welcher die Pathologen die Entstehung einer postdiphtheritischen Endokarditis zu sehen gewohnt sind.

Am 13. Juli trat am linken Ohr eine eitrige Mittelohrentzündung hinzu, doch war es keine diphtheritische; vermutlich wurde sie durch die von dem Landarzt verordnete Nasendurchspülung und den Gebrauch des „Niespulvers“ verursacht.

Am 28. Juli trat eine plötzliche Verschlimmerung des Zustandes ein: Schwindel, Ohnmachtsanfälle, Übelkeiten, Erbrechen, Eingenommenheit des Kopfes. Da die Pat. allem Anschein nach nur an der Mittelohr- und Warzenfortsatzentzündung litt, konnte die Möglichkeit einer akut auftretenden Sinusthrombose nicht von der Hand gewiesen werden. Allerdings war der nachweisbare Ohrzustand nicht verschlechtert, sondern unverändert. Auffallend war aber

Digitized by Google
Original from UNIVERSITY OF CALIFORNIA
Generated on 2019-10-24 09:26 GMT / http://hdl.handle.net/2027/uc1.b3252757
Public Domain in the United States, Google-digitized / http://www.hathitrust.org/access_use#pd-us-google

immerhin das Vorherrschen der Symptome einer schweren Gefäßsystemstörung: hochfrequenter Puls bei normaler Temperatur, Herzgeräusche, grünlichweiße Färbung der Haut. Das ganze Bild bot den Eindruck wie nach einer schweren inneren Blutung, durch die ja schließlich die anderen Zustände (Schwindel, Ohnmacht, Übelkeiten usw.) auch hätten erklärt werden können. Gegen eine Sinusthrombose sprachen: 1. Das plötzliche Einsetzen der schweren Symptome ohne einen Schüttelfrost oder ein Äquivalent desselben. 2. Der Mangel jeglicher Temperaturerhöhung bei so überaus frequentem Puls. Da es sich um keinen schleichenden Verlauf noch um eine entkräftete Person gehandelt hat, wäre bei Beginn einer eitrigen Sinusthrombose unbedingt Fieber zu erwarten gewesen, wenn es auch nur ganz kurz angehalten hätte. 3. Die bald zu Beginn einsetzende Herzaffektion, der erst verhältnismäßig viel später die Lungenerkrankung gefolgt ist. Bei Loslösung und Verschleppung von Thrombenteilchen in den Kreislauf sehen wir zunächst die Lunge betroffen, das Herz in der Regel überhaupt nicht. Es wäre übrigens auch vom theoretischen Standpunkt aus nicht einzusehen, daß Thrombenteilchen, selbst wenn sie infektiös sind, falls sie mit dem Blutkreislauf in ein gesundes Herz gebracht werden, mit solcher Schnelligkeit eine Endo- und Myokarditis hervorrufen können, da doch die Wände stets mit kreisendem Blute bespült werden. Etwas anderes ist es selbstverständlich, wenn solche in den Lungenkapillaren stecken bleiben, wo es dann rasch zu entzündlichen Erscheinungen kommen kann. 4. Wäre es, was allerdings erst nachträglich in Betracht kommt, nicht bei blanden Lungeninfarkten geblieben, vielmehr hätten sich bei eitriger Sinusthrombose höchstwahrscheinlich Lungenabscesse gebildet.

Die Erscheinungen einer inneren Blutung, das übernormale Aussetzen der Menstruation, die kurzdauernde irreguläre Genitalblutung im Verein mit der gynäkologischen Untersuchung seitens des Spezialkollegen ließ eine Wahrscheinlichkeitsdiagnose auf „Extrauteringravidität“ zu, eine Diagnose, die aber in der Folge hinfällig wurde; die irreguläre Menstruation dürfte bloß auf die anämischen Zustände der Pat. zurückzuführen sein. Späterhin trat die Periode wie vor der Erkrankung auf.

Neben den Herzerscheinungen wurde alsbald das ganze Krankheitsbild durch die multipel auftretenden hämorrhagischen Lungeninfarkte, denen sich noch eine leichte Pleuritis anschloß, beherrscht. Durch den dadurch bedingten, häufig sehr heftigen Husten erfuhr das Ohr begreiflicherweise eine Verschlechterung. Das hinzugekommene Fieber dürfte zum Teil otogener Natur gewesen sein.

Die Mastoiditis pur. drängte schließlich (am 6. August) zur Trepanation, nicht etwa, da inzwischen die Entzündung einen solchen Grad angenommen hätte, daß der Ohrzustand schon als gefährlich angenommen werden mußte, sondern da die Gefahr bestand, daß die eitrige Warzenfortsatzentzündung bei

Digitized by Google
Original from UNIVERSITY OF CALIFORNIA
Generated on 2019-10-24 09:26 GMT / http://hdl.handle.net/2027/uc1.b3252757
Public Domain in the United States, Google-digitized / http://www.hathitrust.org/access_use#pd-us-google

einer so entkräfteten Person leicht zu einer schwereren intrakraniellen Komplikation führen könnte, wogegen die Möglichkeit einer spontanen Resorption geschwunden war. Eine weitere Verzögerung der Operation war nicht angeraten, da eine Trepanation in Allgemeinnarkose mit Rücksicht auf Herz und Lunge der Pat. undurchführbar war, also nur eine Lokalanästhesie in Betracht kam, die aber hinfällig geworden wäre, sobald ein retroauriculäres Ödem hinzugetreten wäre, eine Möglichkeit, mit der man sehr rechnen mußte. Vor dem genannten Tage wäre aber Pat. voraussichtlich zu schwach gewesen, um selbst eine Trepanation in Lokalanästhesie zu überstehen.

Die Pat. überstand die Operation sehr gut und erwies sich hierbei nur als äußerst aufgeregt, ohne aber besondere Schmerzen zu leiden. Der Wundverlauf spielte sich bis zur endgültigen Heilung am 26. September vollkommen glatt ab. Die Kopf- und Ohrschmerzen (abgesehen von dem anfänglich zeitweise bestandenen leichten Wundschmerz) hörten ganz auf. Die Herz- und Lungenerscheinungen erfuhren natürlich durch die Operation keinerlei Beeinflussung. Der Puls war in der Folge noch sehr frequent (meist bei 120) und setzte wiederholt aus; es bildeten sich auch noch neue Lungenherde. Genau 3 Wochen später erfuhr der Zustand durch Thrombose der Femoralis (Druckschmerz und Weichteilschwellung längs derselben!) eine weitere Verschlimmerung, während sich Herz und Lunge langsam, aber sichtlich besserten. Die Oberschenkelthrombose bildete sich aber erst im Laufe von zirka einem Monat zurück; auch sie ist selbstverständlich auf die Endokarditis zurückzuführen.

(Fortsetzung folgt.)

Referate.

Sind „Totalaufgemeißelte" kriegsdiensttauglich? (Aus der Abteilung für Ohren-, Nasen- und Halskranke im k. u. k. Garnisonsspital Nr. 1 in Wien, Vorstand Regimentsarzt Privatdozent Dr. C. Biehl.) Von Dr. W. Zemann, Sekundarius der Abteilung.

Die volle Kriegsdiensttauglichkeit ist vorhanden bei jenen „Totalaufgemeißelten", welche 1. die vorgeschriebene Funktion besitzen (Hörschärfe, Intaktheit des statischen Apparates); 2. bei welchen keine „retroauriculäre Öffnung" besteht (Verunstaltung, Gefährdung); 3. die Operation erfolgreich war (vollständige Heilung der Eiterung) und 4. die Operationshöhle allseits von Knochen umgeben ist. Dagegen wird die Tauglichkeit zu jedem Dienste aufgehoben: 1. Bei beiderseits operierten wegen der Gefährdung durch den meist hochgradigen Funktionsausfall (bei entsprechender Hörschärfe, das ist bei einer Hörweite von mindestens 2 *m* für die akzentuierte Flüsterstimme, ist die Einstellung in die Ersatzreserve möglich); 2. bei Schwerhörigkeit unter 2 *m* (für die akzentuierte Flüsterstimme), Störungen des statischen Apparates; 3. bei

Digitized by Google
Original from UNIVERSITY OF CALIFORNIA
Generated on 2019-10-24 09:26 GMT / http://hdl.handle.net/2027/uc1.b3252757
Public Domain in the United States, Google-digitized / http://www.hathitrust.org/access_use#pd-us-google

unvollständiger Heilung der Eiterung (Sekretion, mangelhafte Epidermisierung, Granulationsbildung, Cholesteatomrecidiven); 4. bei Bestehen einer „retroauriculären" Öffnung; 5. bei allen sonst tauglichen Operierten, deren Operationshöhle gegen Sinus, Schädelhöhle oder Carotis interna nicht durch Knochen abgegrenzt ist; 6. bei geringer Hörschärfe (unter 6 *m* für die akzentuierte Flüsterstimme), Narben, Defekten in der Membran sowie auch einfachen (Schleimhaut-) Eiterungen im nicht operierten Ohre. (Arch. f. Ohrenheilk., LXXVII.) Alt.

Über das Vorkommen von Paratyphusbacillen bei Otitis media. (Aus der Großherzoglichen Universitäts-Ohrenklinik zu Freiburg im Breisgau, Direktor Professor E. Bloch.) Von Dr. A. Marum, Assistenten der Klinik.

Marum berichtet über zwei Fälle von eitriger Mittelohrentzündung, bei welcher im Ohreiter der Paratyphusbacillus B vorgefunden wurde. In dem ersten Falle war eine Aufmeißelung nach Schwartze notwendig, im zweiten Falle eine Radikaloperation und die Eröffnung eines rechtseitigen Schläfenlappenabscesses. In dem Absceßeiter wurde gleichfalls Paratyphus B gefunden. Der zweite Fall gelangte zur Obduktion. Aus dem linken Vorhof entnommenes Herzblut ergab Paratyphus B in Kultur. Die Autopsie ergab keinen Anhaltspunkt für eine überstandene Infektion, vor allem war der Intestinaltraktus völlig frei von pathologischen Veränderungen. Der Autor kommt zu folgenden Schlußfolgerungen: Der Paratyphusbacillus B kann wie so manche andere Entzündungserreger eine spezifische Otitis media erzeugen. Ob hierzu erst eine Erkrankung an Paratyphus notwendig ist oder ob der Mikroorganismus als genuiner Erreger von Otitiden auftreten kann, läßt sich von dem heutigen, in der Paratyphus B-Frage noch sehr schwankenden Standpunkte aus nicht entscheiden. Der Verlauf der beiden Fälle spricht doch in manchem für letztere Auffassung. (Arch. f. Ohrenheilk., LXXVIII.) Alt.

Zur Frage der vergleichenden Prüfung des rechten und linken Labyrinths mittelst der Drehung. (Aus der Ohren- etc.-Klinik der Militärmediz. Akademie in St. Petersburg.) Von Dr. Wojatschek. (Zeitschrift f. Ohrenheilkunde, LVII, 1.)

Wojatschek hat statt der von Bárány geübten Drehung mit der Hand eine mechanische Drehung bei den Drehungsversuchen angewandt, welcher er in mehrfacher Beziehung bessere und exaktere Resultate zuschreibt. Die Arbeit eignet sich nicht zu einem kurzen Referate. Keller.

Formes cliniques du Syndrome de Menière (suite). Par M. Lannois et F. Chavanne (de Lyon).

In dieser als Fortsetzung erschienenen Arbeit zählen die Verfasser folgende Formen auf, unter denen der Menièresche Symptomenkomplex auftreten kann:

Digitized by Google
Original from UNIVERSITY OF CALIFORNIA
Generated on 2019-10-24 09:26 GMT / http://hdl.handle.net/2027/uc1.b3252757
Public Domain in the United States, Google-digitized / http://www.hathitrust.org/access_use#pd-us-google

a) Formes alternées, die unter den verschiedensten Bildern, zum Beispiel vorübergehender Blendung, kurzdauernder Schwerhörigkeit, momentanem Schwindel bei irgend einem Einfluß (Aufsetzen, Umdrehen, Verdauung, brüsker Schalleinwirkung) auftreten.

b) Formes frustes (Frankl-Hochwart), gekennzeichnet durch das starke Zurücktreten oder Fehlen eines der Symptome aus der Trias (Schwerhörigkeit, subjektive Geräusche, Schwindel). Die schwindelfreie Form fließt in die sogenannte „Ohrenmigräne" über, wie sie von Weber-Liel, Urbantschitsch, Robistis und Escat beschrieben wurde. Die Verfasser nehmen einen chronisch toxischen Zustand als Auslösungsursache dieser Krankheit an, welcher eine Schädigung der Zentren und reflektorisch-sensorische, motorische oder trophische Störungen im Trigeminusgebiet herbeiführen kann. Sensorisch: Neuralgien, motorisch: Geräusche durch Spasmen des Tensor tympani. So konnte Urbantschitsch durch Tenotomie die Geräusche dauernd beseitigen. Trophisch: atrophische oder hyperplastische Sklerose des Hörapparates.

Es werden zwei Fälle beschrieben, wo Migräneanfälle von Geräuschen und Hemianopsie begleitet waren.

c) Psychische Formen, das sind solche, wo unter der Menièreschen Krankheit Intelligenz und Willenskraft leiden und die ihren Höhepunkt in Halluzinationen finden, die den Patienten zur Brutalität treiben. Diese Form wird mit reichlichen Beispielen eigener Beobachtung belegt.

Was die Diagnose Menière betrifft, so meinen die Verfasser, die Ansicht Bonniers, diese lasse sich nicht mit Sicherheit stellen, sei übertrieben. Das wichtigste Symptom, der Schwindel, könne nach Déjerine ausgelöst werden:

1. peripherer, zum Beispiel Augen-Nasenschwindel, ferner bei Facialparalyse durch Fehlen der Gegenwirkung gegen den Musc. int. des Hammers und auch bei Tabes, wo es sich um Erkrankung des peripheren Neurons handelt;

2. zentraler, zum Beispiel durch Epilepsie, Hirntumoren, Basilarmeningitis, multiple Sklerose, Chorea, allgemeine Arteriosklerose. Bonnier suchte Beziehungen zwischen Nephritis und Menière festzustellen und konnte bei Menière oft Albumen im Urin nachweisen und andrerseits bei verschiedenen Fieberzuständen Eiweiß im inneren Ohr. Arteriosklerose im inneren Ohr führe zu Verwechslung mit Otosklerose, wenn das Individuum im Alter der Arteriosklerose ist, da bei beiden die höheren Töne früher schwinden als die tiefen. Bei Arteriosklerose werden allerdings die hohen Töne noch rapider weggerafft. Endlich tritt auch bei Erkrankung des Deitersschen Kernes Schwindel auf.

3. Schwindel bei Allgemeinerkrankungen und Vergiftungen. Dieser entsteht durch Beeinflussung der Labyrinthzirkulation von Seite des allgemeinen Blutkreislaufes oder durch direkte Schädigung der Labyrinthgefäße.

4. Reflexschwindel wie Magen-Darmschwindel.

Generated on 2019-10-24 09:26 GMT / http://hdl.handle.net/2027/uc1.b3252757
Public Domain in the United States, Google-digitized / http://www.hathitrust.org/access_use#pd-us-google
Digitized by Google
Original from UNIVERSITY OF CALIFORNIA

5. Neuropathischer Schwindel, ausgelöst durch Neurasthenie und Hysterie, besonders bei dieser kann die Differentialdiagnose sehr schwer sein, wird aber durch das Vorhandensein von anderen Stigmata geklärt.

6. Schwindel bei der in Japan herrschenden Sommerkrankheit — Kubisagari —, wo sich zu ihm Sehstörungen, Paresen, Lumbago, Neuralgien gesellen und nach wenigen Minuten in der Regel Besserung auftritt.

Den Schluß der Ausführungen bildet die Prognose, die je nach der Menge des Blutergusses ins Labyrinth verschieden ist und in Heilung, aber auch in Taubheit bestehen kann. (Arch. internat. de Laryng., d'Otol. et de Rhin., 1908, Nr. 5.) Fröschels.

Relations de l'organe auditif avec les maladies infectieuses chroniques. Par F. R. Nager (de Bâle). (Traduction par M. Menier, de Figeac.)

Infolge seiner Beziehungen zur Haut, zur Rachenhöhle und zum Schädelinnern ist das Ohr leicht infizierbar. Verfasser betrachtet Lues und Tuberkulose gesondert von den übrigen Infektionskrankheiten, von denen er folgende anführt:

Malaria. Die Beteiligung des Ohres kann bestehen in intermittierender Otalgie, intermittierender Schwerhörigkeit oder intermittierender Mittelohrentzündung. Urbantschitsch beschreibt Auftreten von intermittierender Menièrescher Krankheit. Artoni beschreibt tiefgehende Nekrosen des äußeren Ohres bei „bouton d'orient".

Bei Lepra wird nach Geßner nur das äußere Ohr befallen. Bei Aktinomykose wird häufig der Knochen ergriffen.

Osteomyelitis führt erst spät zur Ohraffektion, und zwar entsteht Labyrinthtaubheit ohne Beteiligung des Mittelohres. Welche Rolle dabei der Acusticus spielt, ist nicht klar; vielleicht handelt es sich um toxische Wirkungen auf den Nerven.

Es folgt eine ausführliche Beschreibung der Lues des Ohres und der Tuberkulose, bei der vollständigkeitshalber noch hätte erwähnt werden können, daß die Otitis med. tuberculosa auch unter stürmischen Erscheinungen auftreten kann.

Verfasser will mit seinen Ausführungen zeigen, welcher Platz der Otiatrie in der gesamten Medizin gebührt und hat sich damit einer anerkennenswerten Aufgabe unterzogen. (Arch. internat. de Laryng., d'Otol. et de Rhin., 1908, Nr. 5.) Fröschels.

L'ouïe après l'ablation du tympan et des osselets. Par Struycken (de Bréda).

Der Verfasser stellt sich zwei Fragen: Erstens, wie beeinflußt die Entfernung von Trommelfell und Gehörknöchelchen den Hörakt, und zweitens, wird im Falle einer Operation durch die Art derselben auf das Gehör des Patienten eingewirkt?

Er bedient sich nur solcher Fälle, die weder im inneren Ohr einen Defekt haben, noch an „Sklerose" leiden und stellt das Hörvermögen mit der

Digitized by Google
Original from UNIVERSITY OF CALIFORNIA
Generated on 2019-10-24 09:26 GMT / http://hdl.handle.net/2027/uc1.b3252757
Public Domain in the United States, Google-digitized / http://www.hathitrust.org/access_use#pd-us-google

Edelmannschen Reihe und der Sprache fest. Um sich ein gleichartiges Maß für Luft und Knochenleitung bei Stimmgabeln zu verschaffen, bestimmt er die Schwingungsamplitude mit den Gradenicoschen Dreiecken und berechnet daraus das „Minimum perceptible" nach folgender Beobachtung:

Die Zeit, in welcher sich die Amplitude auf den zehnten, von da auf den hundertsten, von da wieder auf den tausendsten Teil verringert, ist immer gleich (Dezimalzeit). Wenn nun ein Patient zum Beispiel 120" nach der Amplitude von 10 μ nichts mehr hört und die Dezimalzeit 40" sei, so hört er 10 μ durch $10 \times 10 \times 10 \left(\frac{120}{40} = 3\right) = \frac{1}{100}\,\mu$ nicht mehr.

Bei der Knochenleitung nimmt Verfasser an, daß die Differenz zwischen der groben und der molekularen Bewegung von uns als Ton empfunden wird. Verlängerung der Knochenleitung wurde nie gefunden, sie war also, da Affektion des inneren Ohres ausgeschlossen wurde, normal. Durch Zusammenstellung der Logarithmen der „Minima perceptibel" ergeben sich Kurven, die mit den normalen annähernd parallel laufen, so daß also hohe und tiefe Töne etwa gleichmäßig kürzer gehört werden.

Zur zweiten Frage sagt Verfasser, daß das Gehör um so besser sei, je rascher nach der Operation die Epidermisierung beendet sei. Zu diesem Zwecke führt er Modifikationen an. Während man Schläfenbein und den Processus mastoideus ebenso wie die laterale Partie des unteren knöchernen Gehörganges sehr ausgedehnt entfernt, soll man beim Antrum möglichst wenig entfernen. Kleine Hautläppchen, vom Knorpel abgelöst, werden in die Höhle geführt: dann alle 24 Stunden Verbandwechsel und nach 10—12 Tagen Einlegen von Thierschschen Lappen in den äußeren Teil des Gehörganges. So erzielt Verfasser 1—2 *m* Gehör für Flüstersprache.

Es wäre interessant gewesen, wenn Verfasser die Fälle, an denen er untersuchte, in größerer Zahl angeführt hätte. Denn im allgemeinen ist es wohl selten, Fälle von Entfernung der Gehörknöchelchenkette zu beobachten, bei denen die Knochenleitung nicht gestört ist. Der Leser bekommt so kein rechtes Bild über den Gesamtweg des Experimentierens. (Arch. internat. de Laryng., d'Otol. et de Rhin., 1908, Nr. 5.) Fröschels.

Vereinsberichte.

Berliner otologische Gesellschaft.

Sitzung vom 6. November 1908.

Vors.: Herr Lucae. Schriftf.: Herr Schwabach.

Vor der Tagesordnung demonstriert Herr Grossmann eine 32jährige Patientin, welche ein deutlich objektiv hörbares knipsendes Ohrgeräusch hat,

Digitized by Google
Original from UNIVERSITY OF CALIFORNIA
Generated on 2019-10-24 09:26 GMT / http://hdl.handle.net/2027/uc1.b3252757
Public Domain in the United States, Google-digitized / http://www.hathitrust.org/access_use#pd-us-google

eigentlich mehr als Nasengeräusch zu bezeichnen, da es aus der Nase zu kommen scheint. Die Ursache ist ein klonischer Krampf des M. tensor veli palatini, der durch die Rhinoskopie direkt beobachtet werden kann.

Herr Passow demonstriert eine Röntgenaufnahme von einer Patientin, bei der der Untersucher durch den Hörschlauch ein lautes mit dem Puls synchrones Blasen hörte. Bei Druck auf die Carotis wurde das Geräusch subjektiv und objektiv unterdrückt. Auf dem Röntgenbilde sieht man die Art. maxillaris int. und den Abgang der Art. auricul. profunda wohl deshalb so deutlich, weil es sich um hochgradige Arterienverkalkung handelt. Eine spindelförmige Erweiterung des letzten Gefäßes läßt die Annahme eines Aneurysmas als berechtigt erscheinen.

Tagesordnung.

Herr Lucae: Über Wechselbeziehungen zwischen beiden Ohren.

Erfahrungsgemäß läßt sich die Funktion beider Ohren hinsichtlich des Sprachgehörs nicht mit Sicherheit isoliert prüfen. Neuerdings hat Barany einen Apparat, die sogenannte Lärmtrommel, konstruiert, bei dessen Gebrauch das gesunde Ohr taub gemacht wird. Vor einem Jahre schon benutzte Vortr. dieselbe Methode, indem er das gesunde Ohr durch den Lärm des Pneumomotors bei der Pneumomassage außer Funktion setzte.

Vortr. berichtet sodann über einen 65jährigen Patienten, welchen er lange Jahre in Beobachtung hatte. Es handelte sich um ausgedehnte Caries und Cholesteatombildung des rechten Ohres, welche konservativ behandelt werden mußten, da jede eingreifende Operation verweigert wurde. Nach einjähriger Behandlung stießen sich 2 Sequester aus dem inneren Ohre los, welche den größten Teil der Schnecke darstellten. Kurze Zeit darauf trat Heilung mit vollständiger Epidermisierung ein, und besteht auch jetzt noch. Kurz vor der Entfernung der Schnecke bemerkte Patient, daß er auf dem rechten Ohr entschieden besser als früher hörte, und es zeigte sich bei der Kontrolle mit dem Dennert-Lucaeschen Versuch, daß es gleichgültig war, ob das rechte Ohr offen oder geschlossen blieb. Das linke Ohr war dabei stets verschlossen. Der Patient bemerkte auch, daß er in geräuschvoller Gesellschaft ein rechtseitiges Gespräch besser verstand, wenn er das linke gute Ohr verschloß. Es beruht dies wahrscheinlich auf Interferenz der Schallwellen. Normalhörende und Labyrinthkranke hören im Lärm schlechter, Otosklerotiker besser. Die Gabeln c^4 c^3 und c^2 wurden rechts gehört, wobei der Versuch so gemacht wurde, daß, wenn der Ton vom verschlossenen rechten Ohre nicht mehr gehört wurde, dieses geöffnet wurde, worauf er von neuem gehört wurde. C^5 und c^6 wurden nicht gehört. Da nicht bekannt ist, wie viel von der Schnecke erhalten ist, ist die Erklärung dieses Falles schwer, jedenfalls ist der Basalteil noch erhalten.

Herr Schäfer erklärt dieses letztere Phänomen mit dem sogenannten Durchhören durch den Schädel. Wenn der Verschluß des kranken Ohres aufgehoben wird, dringt der Ton durch das kranke Ohr und den Knochen in das gesunde Ohr und wird wieder gehört. Vielleicht kommen auch taktile Reize hier in Frage.

Herr Dennert machte dieselben Beobachtungen wie Herr Lucae in einem Falle, in welchem er Vorhof, halbzirkelförmige Kanäle und Schnecke wegen Caries entfernen mußte.

Digitized by Google
Original from UNIVERSITY OF CALIFORNIA
Generated on 2019-10-24 09:26 GMT / http://hdl.handle.net/2027/uc1.b3252757
Public Domain in the United States, Google-digitized / http://www.hathitrust.org/access_use#pd-us-google

Herr Wagener macht darauf aufmerksam, daß beim Zuhalten eines Ohres Geräusche entstehen, welche das andere Ohr ungünstig beeinflussen. Die Hörverbesserung in dem Lucaeschen Falle würde also nicht für erhaltenes Hörvermögen, sondern für den Fortfall störender Geräusche für das gesunde Ohr zu erklären sein.

Herr Lucae bemerkt Herrn Schäfer, daß er den Versuch auch so anstellte, daß er bei geöffnetem kranken und geschlossenem gesunden Ohre und bei für das kranke Ohr nicht ausgeklungenem Ton plötzlich das gesunde Ohr öffnen ließ, und daß dann auch der Ton auf dem kranken Ohre verblieb, weil das andere Ohr im Schallschatten lag. Die Tatsache, daß noch einige musikalische Töne und Sprache auf dem kranken Ohre gehört wurden, läßt darauf schließen, daß die Schallperzeption noch an einer anderen Stelle des Labyrinths stattfand.

Herr Clauss: Bemerkungen zum Weberschen Versuch.

Wenn die Stimmgabel beim physiologischen Weberschen Versuch auf den Scheitel gesetzt wird, gehen die Schallwellen auf den Knochen über und setzen auch die Luft im Gehörgang in Schwingungen, wie Vortr. durch Versuche am toten Schläfenbein und am Lebenden nachwies. Durch Ohrverschluß werden die Schallwellen reflektiert, auf das Trommelfell zurückgeworfen und verstärken den Ton. Über Untersuchungen über den sogenannten klinischen Weberschen Versuch will Vortr. später berichten.

Herr Dennert bemerkt, daß periodische Schwingungen in bezug auf die Intensität des Mitschwingens von Körpern gleicher Schwingungsperiode am schwächsten in luftförmigen, am stärksten in festen Medien fortgeleitet werden. In differentialdiagnostischer Beziehung hat der Webersche Versuch geringen Wert wegen der Inkonstanz der Beschaffenheit des Schädels, der Hohlräume und der Lagerung derselben; er kommt nur als unterstützendes Moment in Betracht. Der Hauptwert ist auf die Hörprüfung in der Luftleitung zu legen.

Herr Lucae möchte erwähnen, daß er früher einen Versuch beschrieben hat, welcher zeigt, daß die Tonverstärkung beim Weberschen Versuch auf das Verhältnis des Gehörganges zu den benutzten tieferen Stimmgabeln zurückzuführen ist, es kommt auf das Verhältnis der Wellenlänge zum Gehörgang an. Die Tonverstärkung kommt durch Resonanz zustande.

Herr Dennert möchte empfehlen, bei Untersuchungen mit Schläuchen vorsichtig zu sein, weil man je nach größerem oder geringerem Durchmesser der Schläuche verschiedene Resultate bekommt. A. Sonntag-Berlin.

Berliner otologische Gesellschaft.

Sitzung vom 4. Dezember 1908.

Vorsitzender: Herr Schwabach.

Vor der Tagesordnung demonstriert Herr Wagener ein Instrument, um nach Tonsillotomien auftretende starke Blutungen zu stillen. Es ist ein an einem Krauseschen Griff sitzendes, seitwärts fassendes Instrument, durch welches die bekannten Michelschen Klammern in etwas vergrößerter Form angelegt werden und durch Kompression die Blutungen stillen.

Generated on 2019-10-24 09:26 GMT / http://hdl.handle.net/2027/uc1.b3252757
Public Domain in the United States, Google-digitized / http://www.hathitrust.org/access_use#pd-us-google
Digitized by Google
Original from UNIVERSITY OF CALIFORNIA

Tagesordnung:

Herr Benda (als Gast) und Herr Schwabach: Cysticercus racemosus der Hirnbasis mit Gehörstörungen.

Eine Frau war mit Schwindel, linkseitigen Kopfschmerzen und starker Schwerhörigkeit links erkrankt. Der Trommelfellbefund war beiderseits normal, die Hörfähigkeit für Flüstersprache r. normal, l. fast 0. Es bestand Stauungspapille, linkseitige Facialislähmung, geringe Dysarthrie. Der Webersche Versuch wurde ins gesunde Ohr lateralisiert, es bestand kein Nystagmus. Die Lumbalpunktion ergab klaren Liquor unter erhöhtem Druck. Es wurde eine Krankheit des schallempfindenden Apparates, und zwar ein den Acusticus komprimierender Tumor des Kleinhirns diagnostiziert. Bei der Autopsie zeigte sich als Ursache ein Cysticercus racemosus der Hirnbasis mit Verdickung des Facialis und Acusticus.

Herr Benda, der den Fall sezierte, fand einen Cysticercus racemosus, eine Form des Cysticercus cellulosae, wie er sich nach der Entdeckung Zenkers mit Vorliebe in den Meningen entwickelt. Er braucht eine ziemlich lange Zeit zur Ausbreitung. Man konnte schon makroskopisch sehen, daß er in die Medulla spinalis hineinwucherte, auch mikroskopisch war dies im Rückenmark nachweisbar. Ebenfalls befanden sich einige Cysticerken im Ependym. Mikroskopisch fanden sich auch Fremdkörperriesenzellen, so daß der Befund eine gewisse Ähnlichkeit mit Syphilis oder Tuberkulose hatte.

Herr Bielschowsky (als Gast) und Herr Schwabach: Tumor des Felsenbeins, multiple Hirnnervenlähmung.

Herr Schwabach: Bei einer Frau, welche bei normalem Trommelfellbefunde mit Facialislähmung, Schwindel und Erbrechen erkrankt war, wurde ein Tumor am Kleinhirnbrückenwinkel, jedenfalls ein Acusticustumor, diagnostiziert. Gehör r. normal, l. vollkommene Taubheit. Kein Nystagmus, Weber nach dem gesunden Ohr.

Bei der Sektion fand sich ein Tumor, in den fast das ganze linke Felsenbein aufgegangen war, ein Mixofibrom.

Herr Bielschowsky zeigt die anatomischen Verhältnisse an Diapositiven. Differentialdiagnostisch wichtig ist die Ausdehnung der Nervenlähmung, es waren nicht weniger als acht Hirnnerven gelähmt, was durch den Druck des Felsenbeintumors gegen die Austrittsstellen der Nerven an den Foramina zu erklären war. Bei einem Tumor am Brückenwinkel können die Nerven längere Zeit ausweichen. Dagegen ist die Dauer der Erkrankung bei Felsenbeintumoren eine längere. Dann spricht das Fehlen von Kleinhirnsymptomen, cerebellarer Ataxie und konjugierter Blickrichtung für Felsenbeintumor.

Herr Sturmann hat den Fall laryngoskopisch untersucht und zuerst eine Posticuslähmung feststellen können, die nachher in vollständige Recurrenslähmung überging.

Herr Wagener fragt, ob auf calorischem Nystagmus untersucht wurde.

Herr Schwabach bemerkt, daß dies nicht geschehen ist, da zu der Zeit, als der Fall beobachtet wurde (vor 3 Jahren), noch nicht auf calorischen Nystagmus geachtet wurde.

Herr Wagener meint, daß das Fehlen des calorischen Nystagmus ein sehr frühes Symptom bei Acusticustumor ist. Differentialdiagnostisch wäre wohl die Lähmung vieler Nerven nicht so zu beachten, da die Vorbereitungsweise der Felsenbeintumoren sehr wechselnd ist. Der sicherste Anhaltspunkt ist wohl

Generated on 2019-10-24 09:26 GMT / http://hdl.handle.net/2027/uc1.b3252757
Public Domain in the United States, Google-digitized / http://www.hathitrust.org/access_use#pd-us-google
Digitized by Google
Original from UNIVERSITY OF CALIFORNIA

das Trommelfellbild, da bei Felsenbeintumoren fast immer eine chronische Mittelohreiterung besteht. Auch das Röntgenbild wäre heranzuziehen, da zum Beispiel im Warzenfortsatze Zerstörungen mit großer Sicherheit durch dieses diagnostiziert werden können.

Herr Grabower ist in bezug auf den Kleinhirnbrückenwinkeltumor sehr für Bielschowskys Ansicht, da bei diesen fast nie Ausfallserscheinungen an vielen Hirnnerven bestünden.

Herr Wagener hat bei 9 Fällen von Acusticustumoren in der Literatur immer dasselbe typische Bild gefunden: Stauungspapille, tote Cochlea, Fehlen der Vestibularreaktion, Affektion des Facialis.

Herr Bielschowsky will sich nicht auf einzelne Symptome versteifen, ist im übrigen in bezug auf die Stauungspapille bei Acusticus und Kleinhirntumoren mit dem Vorredner einer Meinung.

Herr Schwabach (Schlußwort) bemerkt, daß in diesem Falle die Ansicht von Herrn Wagener, daß bei Felsenbeintumoren fast stets eine chronische Mittelohreiterung zu konstatieren sei, nicht zutreffe, die Trommelfelle waren in seinem Falle ganz normal.

Herr Brunck stellt einen Fall von Gumma des Warzenfortsatzes und Lues des Nasenbodens vor.

Herr Beyer: Amboßluxation. Ein Patient war nach einem Sturze von der Treppe an Ohrlaufen und starkem Ohrsausen erkrankt; r. hörte er normal, l. Flüstersprache an der Ohrmuschel. Weber wurde im kranken Ohr lateralisiert, Stimme war negativ. Als die Ohreiterung abgelaufen war, konnte man im hinteren oberen Quadranten eine weißliche Vorwölbung bemerken, welche sich mit der Sonde knochenhart anfühlte und welche nur durch den luxierten Amboß bewirkt sein konnte. Herr Passow entfernte den Amboß nach Ablösung des Gehörganges in Narkose, es zeigte sich, daß der lange Schenkel abgebrochen war. Das Ohrsausen hörte sofort nach der Operation auf, der Patient hat jetzt eine Hörfähigkeit von 3 bis 4 *m* für Flüstersprache.

A. Sonntag (Berlin).

Notizen und Personalien.

Dr. **K. Grünberg** in Rostock und Dr. **De Carli** in Rom habilitierten sich als Privatdozenten für Oto-, Rhino- und Laryngologie.

Professor Dr. **Lüscher** in Bern wurde zum Direktor des Institutes für Laryngologie und Otologie ernannt.

Dr. **H. Gutzmann** in Berlin erhielt den Titel Professor.

In Königsberg i. Pr. soll die otiatrische Poliklinik zu einer Ohrenklinik ausgestaltet werden.

In dem Referate „Über das Vorkommen und die Behandlung der Scharlachotitis" (Monatsschr. f. Ohrenheilk., 1909, Nr. 1, pag. 38) setze man als Autor statt Meyer richtig Nager.

Für den wissenschaftlichen Teil verantwortlicher Redakteur: **Dr. Ernst Urbantschitsch, Dr. Otto Kahler.**
Herausgeber, Eigentümer und Verleger: **Urban & Schwarzenberg.**

Druck von Gottlieb Gistel & Cie., Wien, III, Münzgasse 6.

Digitized by Google
Original from UNIVERSITY OF CALIFORNIA
Generated on 2019-10-24 09:26 GMT / http://hdl.handle.net/2027/uc1.b3252757
Public Domain in the United States, Google-digitized / http://www.hathitrust.org/access_use#pd-us-google

MONATSSCHRIFT FÜR OHRENHEILKUNDE
UND
LARYNGO-RHINOLOGIE.

XLIII. Jahrg. 1909. 3. Heft.

Nachdruck verboten.

Otologischer Teil.

Original-Artikel.

Zur Differentialdiagnose der otitischen Sinusthrombose.

Von Dr. **Ernst Urbantschitsch** in Wien.

(Mit 3 Kurven.)

(Schluß.)

III. Septikämie (Bakteriämie) bei Otitis media purulenta chronica.

Die Fälle, in denen ein Übertritt des im Gehörorgan erzeugten Giftstoffes oder der Bakterien selbst in den allgemeinen Blutkreislauf ohne bestimmte Lokalisation erfolgt, bieten wohl diagnostisch die größten Schwierigkeiten, da in der Regel alle sicheren Anhaltspunkte fehlen und meist nur die genaue Blutuntersuchung genauere Aufschlüsse geben kann; und selbst dann lassen sich keine bindenden Schlüsse ziehen, da es doch zu einer Sinusthrombose und gleichzeitiger Infektion des Blutes kommen kann, in gleicher Weise, wie erstere auch fehlen könnte. Zum Glück gehören derartige Ereignisse zu den größten Seltenheiten.

Wie schwierig die Beurteilung eines derartigen Falles werden kann, mag der im folgenden mitgeteilte Fall zur Anschauung bringen.

Graf T. T., 16 Jahre, war von etwas schmächtiger Statur, die Gesichtsfarbe sehr blaß; der Eindruck war der eines sehr schwächlichen Patienten. Häufig Kopfschmerzen, Otorrhöe beiderseits seit Kindheit. Beiderseits Otitis media purul. chron. mit dem Hauptsitz der Erkrankung im Antrum; spärliche Granulationen daselbst. Eiterung aus dem rechten Ohr bedeutend stärker als links; Sitz der Kopfschmerzen mehr rechts. Kein spontaner Nystagmus; Labyrinth reagierend; Gehör stark herabgesetzt; Rinne beiderseits negativ, Weber nicht lateralisiert, Kopfknochenleitung etwas verlängert. Eitererreger: Streptococcus pyogenes.

Mit Rücksicht auf die stärkeren Entzündungserscheinungen rechts und den rechtseitigen Kopfschmerzen Radikaloperation des rechten Ohres am 27. X. 1906 (Prof. Urbantschitsch). Typische Operation (Narkose [36 cm^3] mit Billrothmischung): Entfernung der cariösen Gehörknöchelchen, breite Aufmeißelung des

Digitized by Google
Original from UNIVERSITY OF CALIFORNIA
Generated on 2019-10-24 09:26 GMT / http://hdl.handle.net/2027/uc1.b3252757
Public Domain in the United States, Google-digitized / http://www.hathitrust.org/access_use#pd-us-google

cariösen Antrum; Excochleation. Plastik, Jodoformgazetamponade, Verband. Nach dem Eingriff fühlte sich Pat. begreiflicherweise sehr schwach und litt an häufigem Erbrechen, das auch noch tags darauf anhielt. Die folgenden Tage fühlte sich Pat. etwas wohler. Normale Temperaturen (zwischen 36·7—37·2°); Puls am Tage nach der Operation verlangsamt (48), später normal (64 bis 68). Stuhl auf Irrigationen. Entlassung aus dem Sanatorium am 2. XI. 1906. Bis 5. XI. ging es Pat. relativ zufriedenstellend, so daß er selbst in meine Ordination kommen konnte.

6. XI.: Allgemeines Unwohlbefinden, Schwäche, Fieber (38·6° C). An der Wunde nichts Besonderes; anscheinend sogar sehr gute Heilung. Bettruhe.

8. bis 12. XI.: Allgemeinbefinden besser, doch Appetitlosigkeit. Temperatur schwankend zwischen 38 bis 39° C.

14. XI.: Wundheilung normal, Allgemeinzustand schlecht; Übelkeiten und Erbrechen, besonders nach der stets geringen Nahrungsaufnahme. Augenspiegelbefund

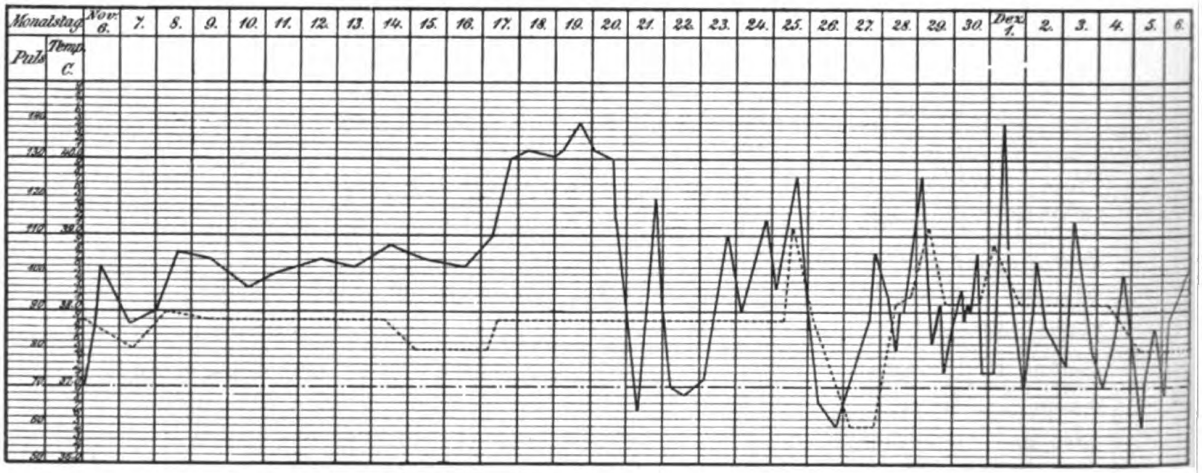

(Hofrat Fuchs): geringe Erweiterung der Retinalvenen, wie sie aber auch normalerweise mitunter bei jugendlichen Personen vorkommen.

15. bis 17. XI.: Zustand im allgemeinen unverändert. 17. XI. abends Ansteigen der Temperatur auf 40° C.

18. XI.: Interner Befund (Prof. Ortner): Die Milz etwas vergrößert, sehr hart, desgleichen die Leber; Bronchitis rechterseits; Fieber 40·3°; sehr große Schwäche. Wundheilung normal, minimale Sekretion aus dem linken Ohr. Einreibung von Unguentum argenti colloid. Credé, täglich zwei haselnußgroße Stücke, abwechselnd an Waden, Oberschenkel und Bauch.

17. bis 20. XI. abends: Konstant Fieber zwischen 40·0 bis 40·5° C; zeitweise Frösteln bzw. Schüttelfrost. Harnanalyse (Dr. Emil Epstein): Spez. Gewicht 1018, Eiweißgehalt gering, Zucker 0, Indican vorhanden, Sediment 0.

20. XI.: Status idem. Da die Pulszahl im Vergleich zum Fieber auffallend niedrig war (88 bei 40°), mußte auch an die Möglichkeit eines Typhus gedacht werden. Blutuntersuchung (Dr. Emil Epstein): Fleischl 65, rote Blutkörperchen 4,600.000,

Digitized by Google
Original from UNIVERSITY OF CALIFORNIA
Generated on 2019-10-24 09:26 GMT / http://hdl.handle.net/2027/uc1.b3252757
Public Domain in the United States, Google-digitized / http://www.hathitrust.org/access_use#pd-us-google

weiße 8600, keine Plasmodien. Vidalsche Reaktion bei Verdünnungen von 1 : 10, 1 : 50 und 1 : 100 negativ.

21. XI.: Morgentemperatur 36·7° (nach 0·5 Aristochin), Abendtemperatur 39·5°.

22. XI.: Nachts wieder 0·5 Aristochin. Temperatur hierauf normal. Allgemeinbefinden sehr schlecht.

23. und 24. XI.: Zustand ziemlich unverändert, Temperatur zwischen 38 bis 40° schwankend, zeitweise Schüttelfrost.

25. XI.: Allgemeinzustand noch schlechter, leichte Somnolenz. Schüttelfrost, hierauf 39·6; Puls 112. Ohrzustand sehr zufriedenstellend.

Mit Rücksicht auf den Allgemeinzustand, die Schüttelfröste und das Fieber drängte die Diagnose zu einer otitischen Sinusthrombose, weshalb nach Überführung in ein Sanatorium am Abend des 25. XI. die Sinusoperation ausgeführt wurde. Unterbindung und Durchtrennung der Vena jugularis interna; breite Bloßlegung des Sinus;

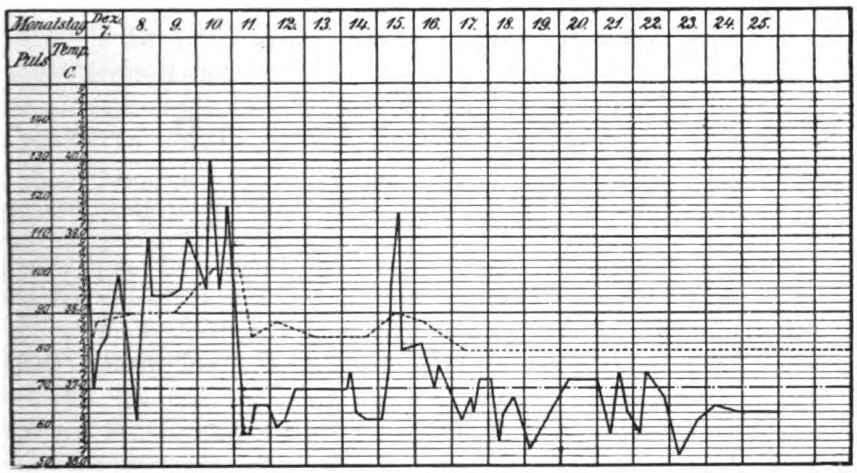

Incision desselben. Der Sinus hatte flüssiges, doch nicht normal aussehendes (äußerst dunkles) Blut. Tamponade mit Jodoformgaze. Primäre totale Naht der Halswunde. Narkose sehr gut (18 cm^3 Billrothmischung), keine üble Nachwirkung desselben, insbesondere kein Erbrechen; nur Unruhe bis Mitternacht, hierauf Schlaf.

26. XI.: Schmerzen erträglich, keine Übelkeiten noch Erbrechen. Temperatur normal (s. Kurve).

27. XI.: Nacht sehr unruhig. Keine Schmerzen, Appetit gut. Pat. konnte nicht spontan urinieren (daher Thermophor auf die Blase mit gutem Erfolg!). Abends Fieber (38·9° C).

28. XI.: Schlaf und subjektives Befinden verhältnismäßig gut; morgens leichter Schweißausbruch (spontan). Keine Wundschmerzen; Urinentleerung spontan. Schmerzen im rechten Schultergelenk. Wundsekret ziemlich reichlich, sanguinolent. Collargolklysma.

29. XI.: Nacht unruhig, Somnolenz, Fieber (39·8° C). Collargolklysma. Abends Verbandwechsel, hierbei Sinusblutung, die aber leicht zu stillen war. Halswunde per primam heilend.

Digitized by Google
Original from UNIVERSITY OF CALIFORNIA
Generated on 2019-10-24 09:27 GMT / http://hdl.handle.net/2027/uc1.b3252757
Public Domain in the United States, Google-digitized / http://www.hathitrust.org/access_use#pd-us-google

30. XI.: Nachts schlaflos. Oberarm rechts paretisch, bei passiven Bewegungen Schmerz. Röntgenisierung des Schultergelenkes (Dr. v. Schmarda): keine nachweisliche Veränderung. Appetit besser. Collargol; Alkohol (Kognak, Liköre, Weine).

1. XII.: Allgemeinbefinden im gleichen, Schluckbeschwerden ohne ersichtliche Ursache. Fieber (40·5° C).

2. XII.: Nacht ziemlich gut, Schlucken besser, Schmerzen in der Achsel heftig. Collargol; Alkohol.

3. XII.: Nachts erst von 3 Uhr an geschlafen; Schmerzen im Arm anhaltend; im Kopfe zeitweise ein „scharfes" Klopfen". Höchste Temperatur 39·2° C. Collargol; Alkohol.

4. XII.: Nacht sehr unruhig. Befinden etwas besser. Verbandwechsel. Wundheilung normal; Entfernung der Halsnähte. Collargol.

5. XII.: Zustand im gleichen, nur Nachmittag Übelkeiten. Collargol; Alkohol.

6. XII.: Nacht unruhig, subjektives Wohlbefinden. Höchste Temperatur 38·5° C. Collargol; Alkohol.

7. XII.: Befinden und Temperatur wie tags vorher.

8. XII.: Nacht gut. Schmerzen in der Schulter persistent. Höchste Temperatur 39° C. Collargol; Alkohol.

9. XII.: Nacht sehr unruhig. Unverändert. Höchste Temperatur 39° C. Collargol; Alkohol.

10. XII.: Verbandwechsel. Schwellung rechts am Halse entlang dem Sternocleidomastoideus. Mittagtemperatur 40° C. Nachmittags Operation wegen anscheinend vorhandenen Halsabscesses (unter der Fascie): kein Eiter, bloß akut entzündete Lymphdrüsen. Anläßlich dieses Eingriffes Entnahme von Blut behufs eingehender bakteriologischer Blutuntersuchung. Abends Schüttelfrost.

11. XII.: Nacht schlaflos, aber ruhig; subjektives Wohlbefinden. Collargol; Alkohol.

12. XII.: Sehr heftige Schmerzen im rechten Oberarm, etwas geringer im Schultergelenk.

13. XII.: Gelenkschmerzen etwas geringer.

14. XII.: Gelenkschmerzen stärker, große Schwäche. Bakteriologischer Blutbefund: Reinkultur von Streptococcus pyogenes.

15. XII.: Subcutane Injektion von 10 cm^3 Antistreptokokkenserum (aus dem k. k. serotherapeutischen Institut in Wien). Typische Reaktion: Anstieg der Temperatur im Laufe von $2^1/_2$ Stunden auf 38·4° C, nach weiteren $2^1/_2$ Stunden auf 39·3° C, dann allmählicher Abfall nach je 2 Stunden auf 38·5° C und 37·5° C.

16. XII.: Wesentlich besseres Wohlbefinden. Pat. kann sich zum ersten Male seit der Erkrankung allein im Bett umdrehen und sogar aufsetzen. Oberarm- und Schulterschmerzen bedeutend besser. Temperatur zwischen 37 bis 37·6° C.

17. XII.: Abermals Injektion von 10 cm^3 Antistreptokokkenserum; kein Temperaturanstieg mehr. Leichte Anschwellung der inguinalen Drüsen (die Injektion erfolgte unter die Bauchdecke). Verbandwechsel; der Sinus blutet noch in geringem Grade. Wundheilung zufriedenstellend.

18. XII.: Auffallend steigendes Wohlbefinden.

19. XII.: Wie tags vorher. Schulter- und Armschmerzen ganz verschwunden.

Digitized by Google
Original from UNIVERSITY OF CALIFORNIA
Generated on 2019-10-24 09:27 GMT / http://hdl.handle.net/2027/uc1.b3252757
Public Domain in the United States, Google-digitized / http://www.hathitrust.org/access_use#pd-us-google

20. XII.: Verbandwechsel; keine Blutung vom Sinus mehr.

21. XII.: Wohlbefinden. Normale Temperatur.

22. XII.: Wie tags vorher. Schwellung der inguinalen Lymphdrüsen noch vorhanden.

23. XII.: Wohlbefinden. Lymphdrüsen (auf Umschläge) in Abschwellung.

24. XII.: 1. Bad, worauf sich Pat. sichtlich erfrischt fühlt.

25. bis 31. XII.: Stetig zunehmende Besserung bei sehr gutem Wundverlauf; Schlaf, Appetit und Laune gut.

1. I. 1907: Entlassung aus dem Sanatorium.

Epikrise: Der körperlich äußerst schwächliche Pat. erkrankte zirka 10 Tage nach der Radikaloperation des rechten Ohres unter Symptomen, die keine zweifellose Diagnose zuließen. Beherrscht wurde das Bild vor allem durch den außerordentlichen Kräfteverfall. Dazu kamen Temperatursteigerungen, die schließlich in einem konstanten, volle drei Tage anhaltenden Fieber von mindestens 40° C ihren Höhepunkt erreichten; hie und da trat Frösteln auf, das als Schüttelfrost aufgefaßt werden mußte. Dabei war der Wundverlauf der Operationshöhle ausgezeichnet. Vom Augenspiegelbefund erhielt man keine Anhaltspunkte. Der interne Befund konnte das Fieber nicht aufklären; Malaria und Typhus konnten durch die Blutuntersuchung ausgeschlossen werden; die Bronchitis war so geringfügig, daß sie nicht die schweren Erscheinungen erklären konnte. Es lag daher die Wahrscheinlichkeitsdiagnose einer otitischen Sinusthrombose nahe; dafür sprach das Fieber mit den Schüttelfrösten bei fehlender anderwärtiger Erklärung nach jahrelangem Bestand einer eitrigen Mittelohrentzündung. Dagegen sprachen allerdings die Art des Fiebers (ohne Remissionen), der anscheinend gesunde Zustand des Knochens über dem Sinus sowie die sichtlich gute Heilung der Operationshöhle. Nun waren aber die Gründe, die dagegen sprachen, doch nicht derart, daß sie eine Sinusthrombose ausschließen konnten. Infolgedessen wurde mit Rücksicht darauf, daß ohne ärztlichen Eingriff ein letaler Ausgang unvermeidlich erschien, die Sinusoperation vorgenommen. Früher hätte die Operation bei dem Schwächezustand des Pat., der einen Transport, eine immerhin etwas längere Narkose und einen Blutverlust nach dem Ausspruche des Internisten fast unmöglich machte, nicht ausgeführt werden können. Bei der Sinusoperation fand sich der Sinus mit flüssigem, wenngleich nicht normal aussehendem Blut gefüllt, es bestand also keine Thrombose. Trotzdem war der Erfolg ein zweifellos guter, vermutlich durch die Entziehung einer genügend großen Menge des septischen Blutes; die Operation hatte also wie ein energischer Aderlaß gewirkt, der bei dem septischen Zustand des Blutes auf den Allgemeinzustand sowie auf das Fieber besonders günstig einwirkte: die Temperatur sank für fast 48 Stunden zur Norm, das Frösteln trat in dieser Zeit nicht mehr auf, das subjektive Befinden war entschieden besser. Daß in der Folge die Blutbeschaffenheit wieder ihre Rechte forderte, kann nicht verwundern; immerhin haben doch die zwei besseren Tage

Digitized by Google
Original from UNIVERSITY OF CALIFORNIA
Generated on 2019-10-24 09:27 GMT / http://hdl.handle.net/2027/uc1.b3252757
Public Domain in the United States, Google-digitized / http://www.hathitrust.org/access_use#pd-us-google

dem Pat. neue Kräfte zur Fortsetzung des Kampfes gegen die Krankheitserreger gegeben.

Die Schmerzen, die nunmehr im Oberarm und im Schultergelenk auftraten, waren allerdings nicht durch makroskopisch-anatomische Veränderungen herbeigeführt (die spezialistisch-chirurgische Untersuchung sowie die Röntgenisierung konnten nichts Pathologisches feststellen), immerhin ist es aber nicht auszuschließen, daß durch Zirkulationsstörungen im Knochen die Schmerzen hervorgerufen waren. Die Hauptbehandlung bestand (abgesehen von der lokalen Behandlung) in Einverleibung von Argentum colloidale (Credé), teils in Form von Klysmen, teils als percutane Einreibung, sowie von Alkohol.

Eine akut entzündliche Anschwellung einer subfascialen Halslymphdrüse, die den Verdacht eines Drüsenabscesses hervorrief, drängte zur Bloßlegung des Entzündungsherdes. Diese Operation erwies sich anscheinend als unnötig, brachte aber insofern einen günstigen Erfolg, als dadurch Gelegenheit zur Entnahme einer hinreichend großen Menge Blutes zwecks eingehender bakteriologischer Untersuchung geboten war, die ergab, daß sich im Blut der Bacillus streptococcus pyogenes (in Reinkultur) vorfand. Diese Tatsache veranlaßte mich zu einem Versuche mit subcutaner Injektion von Antistreptokokkenserum, der augenfällig in Bezug auf das Allgemeinbefinden des Pat. glänzend ausfiel. Das Ansteigen und Abfallen der Temperatur unmittelbar nach der Injektion verlief vollständig der normalen Reaktion entsprechend; das Serum schien demnach die erhoffte Wirkung im Blute zu entfalten. Letztere bekundete sich nicht so sehr bezüglich der Temperatur, da diese in den letzten vier Tagen ohnedies der normalen entsprach, als rücksichtlich des Allgemeinzustandes, der im Anschluß an die Einverleibung des Serums einen jähen Umschwung erfuhr, so daß dieser meiner Ansicht nach mit Recht auf die Wirkung des Serums zurückzuführen war: die Kräfte hoben sich zusehends, so daß Pat. bereits am nächsten Tag sich ohne Hilfe im Bett aufsetzen konnte, Appetit und Schlaf nahmen zu, die Schulter- und Armschmerzen sehr rasch ab, das Aussehen besserte sich unglaublich schnell. Da diese Besserung so mit einem Schlage, und zwar gleich nach der Serumtherapie vor sich ging und das Serum selbst eine nachweisbare und der Erfahrung entsprechend typische Reaktion zeitigte, halte ich die Seruminjektion für das Ausschlaggebende in dieser Behandlung. Es traten in der Folge auch nie mehr Fieber noch Schüttelfröste auf. Die Erholung erfolgte sehr rasch, so daß Pat. schon zwei Wochen nach der Serumbehandlung (in der Hauptsache geheilt) das Sanatorium verlassen konnte.

Es handelte sich hier also um einen Fall von Bakteriämie, wodurch zum großen Teil ähnliche Erscheinungen hervorgerufen wurden wie bei Septicopyämie infolge otitischer Sinusthrombose. Daß die Erkrankung vom Ohr ausging, schien fast zweifellos; da es sich in derartigen Fällen fast durchwegs um Sinuserkrankungen handelt, war auch hier eine analoge Annahme berech-

Digitized by Google
Original from UNIVERSITY OF CALIFORNIA
Generated on 2019-10-24 09:27 GMT / http://hdl.handle.net/2027/uc1.b3252757
Public Domain in the United States, Google-digitized / http://www.hathitrust.org/access_use#pd-us-google

tigt. Wenn auch diese Fehldiagnose einen zweifellos günstigen Erfolg im therapeutischen Handeln nach sich zog, so wäre in diesem Falle der operative Eingriff möglicherweise zu umgehen gewesen, wenn man die bakteriologische Blutuntersuchung vor der Operation vorgenommen und eine auf Grund dessen eingeleitete Serumbehandlung einen günstigen Erfolg gezeitigt hätte. In zweifelhaften Fällen wäre jedenfalls, wenn es die Zeit und die Umstände erlauben, eine bakteriologische Blutuntersuchung sehr angezeigt. Aber es ist andrerseits auch in Erwägung zu ziehen, daß eine Bakteriämie gleichzeitig mit Sinusthrombose bestehen kann. In solchen Fällen wäre eine Kombination von Sinusoperation mit Seruminjektion (falls es sich um Reinkulturen im Blute handelt) wohl gerechtfertigt.

---

1. Ein Fall von Spontanheilung des Cholesteatoms. 2. Ein Fall von kongenitaler Atresie des Gehörganges bei normal gebildeter Ohrmuschel.

Von Dr. **Karl Herschel**, Halle a. S.

(Mit 1 Figur.)

In der am 4. Oktober 1908 in Jena abgehaltenen Sitzung der Gesellschaft sächsisch-thüringischer Kehlkopf- und Ohrenärzte stellte ich zwei interessante Fälle aus meiner Praxis vor, die ich hiermit dem statistischen Teil der otologischen Literatur überliefern möchte:

I. Ein Fall von Spontanheilung des Cholesteatoms.

Eine solche kommt ja dadurch zustande, daß das Cholesteatom im Warzenfortsatz die hintere Gehörgangswand zerstört und sich nun durch die hier geschaffene Öffnung den Weg nach außen bahnt. Aus der Krankengeschichte des jetzt 40 Jahre alten Patienten hebe ich nur kurz hervor, daß derselbe von Kind an an einer Eiterung des rechten Ohres gelitten hat. Vor 15 Jahren kam er in spezialärztliche Behandlung; es sollen damals Polypen und Granulationen entfernt sein, ebenso „weiße Häute", die sich auch öfters im Spülwasser vorfanden. Ärztlicherseits wurde ihm damals die Aufmeißelung vorgeschlagen, die er jedoch verweigerte. Über irgendwelche Beschwerden von seiten des kranken Ohres oder über Kopfschmerzen hat er nie zu klagen gehabt. Als Patient vor 6 Jahren zu mir kam, zeigte er auf dem rechten kranken Ohre folgenden Befund: Trommelfell und Gehörknöchelchen fehlten gänzlich. In der hinteren Gehörgangswand war ein großer Defekt, von dem aus man mit der Sonde in eine etwa kleinkirschengroße Höhle des Proc. mastoid. gelangte. Diese Höhle war mit fötidem Eiter und einer Geschwulstmasse ausgefüllt; letztere

Digitized by Google
Original from UNIVERSITY OF CALIFORNIA
Generated on 2019-10-24 09:27 GMT / http://hdl.handle.net/2027/uc1.b3252757
Public Domain in the United States, Google-digitized / http://www.hathitrust.org/access_use#pd-us-google

ließ sich durch Ausspritzen entfernen und erwies sich als ein Cholesteatom, bestehend aus zwiebelschalenartig angeordneten Epidermislamellen. Bei Anwendung von Tetraborsäure trocknete das Ohr bald aus und ist mit kurzer Unterbrechung bis heute ausgeheilt geblieben. Der Befund ist jetzt der, daß im Grunde des Gehörganges die äußere Labyrinthwand frei vorliegt. Vom Trommelfell und den Gehörknöchelchen ist nichts mehr vorhanden, dagegen steht noch der vordere Teil der lateralen Attikwand. Die hintere Gehörgangswand fehlt fast in ganzer Ausdehnung, so daß man gut die Knochenhöhle im Warzenfortsatz überblicken kann. Ein Operateur hätte hier allenfalls durch noch weitere Abtragung des Sporns und Wegnahme auch des äußersten Teils der hinteren knöchernen Gehörgangswand die Knochenhöhle übersichtlicher und etwas besser zugänglich gemacht; immerhin ist es auch jetzt ein leichtes, vom Gehörgang aus eventuelle Verunreinigungen der Höhle zu entfernen.

Man hat es also hier mit einem typischen Fall von Spontanheilung des Cholesteatoms zu tun, und ein solcher Befund gehört immerhin zu den Seltenheiten. Etwas anderes ist es allerdings, wenn es sich um bloße Zerstörung der hinteren Gehörgangswand handelt, wie solches häufig bei Cholesteatomen im Warzenfortsatz beobachtet wird. Ein derartiger Befund ist aber von einer Spontanheilung noch himmelweit entfernt, zumal er als Indikation zur Radikaloperation oft genug mit schweren Symptomen verbunden ist, so daß man am allerwenigsten daran denken kann, den Prozeß einer Naturheilung zu überlassen.

Es war mir nun interessant, mich in der Literatur nach analogen Fällen umzusehen; ich habe davon nur 7 entdecken können. Die ersten 4 Fälle veröffentlichte Redmer im Jahre 1896 aus der Rostocker Klinik[1]); später beschrieb Voss[2]) einen nämlichen Fall, zwei weitere Mitteilungen rühren von Spira[3]) und Thanisch[4]) her.

Gefragt habe ich mich nun: Wie kommt es, daß das Cholesteatom in dem einen Falle die hintere Gehörgangswand durchbricht, ja hier sogar Defekte von ganz beträchtlicher Ausdehnung — wie zum Beispiel im vorliegenden Falle — schafft, während im anderen Falle der Gehörgang intakt bleibt und der Zerstörungsprozeß sich an der knöchernen Sinuswand oder dem Tegmen antri abspielt? Ich möchte diese Frage dahin beantworten, daß der sklerosierende Knochenprozeß, der ja einen regelmäßigen Befund bei allen chronischen Entzündungen und Eiterungen im Warzenfortsatz darstellt, im ersten Falle namentlich die Sinusgegend und das Dach des Antrums berücksichtigt,

---

[1]) Zeitschr. f. Ohrenheilk., 1896, XXVIII, 3. Heft.
[2]) Charité-Annalen, Jahrg. XXVII, pag. 14.
[3]) Monatsschr. f. Ohrenheilk., 1906, XL, pag. 163.
[4]) Monatsschr. f. Ohrenheilk., 1906, XL, pag. 363.

Digitized by Google
Original from UNIVERSITY OF CALIFORNIA
Generated on 2019-10-24 09:27 GMT / http://hdl.handle.net/2027/uc1.b3252757
Public Domain in the United States, Google-digitized / http://www.hathitrust.org/access_use#pd-us-google

während die hintere Gehörgangswand weniger widerstandsfähig bleibt und so am ehesten dem Drucke des sich vergrößernden Cholesteatoms nachgibt und der Zerstörung anheimfällt. Bei den anderen Fällen liegen die Verhältnisse einfach nur umgekehrt. Neben dieser rein mechanischen Wirkung des Cholesteatoms spielen natürlich entzündliche Prozesse im Knochen auf bakterieller Basis sowie Ernährungsstörungen eine ebenso große Rolle.

Des weiteren verdienen die Fälle von Spontanheilung des Cholesteatoms ein noch ganz besonderes Interesse dadurch, daß sie eine der wenigen Operationen darstellen, die die Natur uns voroperiert hat und womit sie den Weg weist, den wir für unsere operative Methode zu wählen haben. Und Stacke hat denn auch diesen Weg eingeschlagen mit seiner Radikaloperation, deren Charakteristisches ja gerade darin zu suchen ist, daß nicht von außen der Warzenfortsatz zuerst eröffnet wird, sondern daß man von innen — vom Gehörgang aus — das Antrum aufsucht und freilegt. Die Erfolge dieser Operation bestätigen aber gleichzeitig, wie wertvoll die uns von der Natur gegebenen Winke sind und daß auch hier der Satz zu Recht besteht:

Naturam si sequemur ducem, nunquam aberrabimus.

II. Ein Fall von kongenitaler Atresie des Gehörganges bei normal gebildeter Ohrmuschel (nebst Abbildung).

Während die kongenitale Gehörgangsatresie — an sich keine gar zu seltene Abnormität — meist mit Verkrüppelung der Ohrmuschel verbunden ist, fand ich in der Literatur nur 4 Fälle verzeichnet, in denen sich neben dieser Hemmungsbildung eine normal entwickelte Concha vorfand. In zwei Fällen von Oberteuffer[1]) und Blau[2]) war die Atresie des Gehörganges einseitig, in einem dritten Falle von Jacobson[3]) bestand doppelseitige Atresie, und zwar war hier die rechte Ohrmuschel normal, während die linke rudimentär entwickelt war. Ein vierter Fall, den Wolf[4]) in der II. Versammlung der otologischen Gesellschaft zu Frankfurt a. M. demonstrierte, ist dadurch interessant, daß eine doppelseitige Atresie vorlag, und zwar ohne Deformität beider Ohrmuscheln.

Mein Fall betrifft nun eine ältere Dame, die aus einer Blutsverwandtenehe stammt. Sie selbst ist übrigens wieder eine Blutsverwandtenehe eingegangen, ihre Kinder sind jedoch sämtlich gesund und weisen bei gutem Hörvermögen weder Defekte noch Mißbildungen auf. Während also bei diesem

---

[1]) Lincke, Handb. d. Ohrenheilk., I, pag. 622, Leipzig 1837.

[2]) Arch. f. Ohrenheilk., XIX, pag. 206.

[3]) Arch. f. Ohrenheilk., XIX, pag. 34.

[4]) Bericht über die II. Versammlung der Deutschen otolog. Gesellsch. im Arch. f. Ohrenheilk., 1893, XXXV.

Digitized by Google
Original from UNIVERSITY OF CALIFORNIA
Generated on 2019-10-24 09:27 GMT / http://hdl.handle.net/2027/uc1.b3252757
Public Domain in the United States, Google-digitized / http://www.hathitrust.org/access_use#pd-us-google

Fall die Ohrmuschel ganz normal gebildet ist, sieht man den Tragus auffallend verdickt. Patientin gibt an, daß hier eine lappige Geschwulst gesessen habe, die kurz nach der Geburt exstirpiert sei. An Stelle des Gehörganges findet sich nun ein häutiger Verschluß und darunter solider Knochen. Am hinteren oberen Rande dieser Atresie erkennt man ein kleines Grübchen, wo sich die Haut mit der Sonde leicht eindrücken läßt. Aller Wahrscheinlichkeit nach existiert hier ein rudimentärer, blindsackartiger Rest des Gehörgangslumens.

Die Hörprüfung ergab folgendes:

Flüstersprache wird auf diesem Ohr in einer Entfernung von 10 *cm* gehört. Die untere Tongrenze ist die C-Stimmgabel. Perception für hohe Töne ist nur wenig herabgesetzt: mithin ist hier eine gute Funktion des Labyrinthes anzunehmen, was ja nach den bisherigen Beobachtungen bei kongenitalen Atresien als Regel gelten soll. Weiterhin ist die Tube hier gut durchgängig; man hört bei der Luftdusche ein normales, wenn auch etwas entfernt klingendes Blasegeräusch.

Fig. 1.

Das Trommelfell fehlt, wie Untersuchungen an der Leiche ergeben haben, in derartigen Fällen kongenitaler knöcherner Atresie meistens, weil es hier niemals zur Entwicklung eines Annulus tympanicus kommt. Nach Bezold sollen auch die Gehörknöchelchen verkümmert sein.

Es sind nun wiederholt schon Versuche gemacht, die kongenitale Gehörgangsatresie operativ zu beseitigen, doch sind diese Versuche bisher als gänzlich gescheitert zu betrachten.

Jüngst veröffentlichte Alexander[1]) einen Fall von kongenitaler Atresie — hier war übrigens die Ohrmuschel nur rudimentär angedeutet —, der wegen Mastoideiterung zur Aufmeißelung kam. Er fand Gehörknöchelchen vor, das Trommelfell fehlte und war durch eine knöcherne Platte ersetzt. Es bestand ein vollkommener Defekt des knöchernen Gehörganges. Alexander gelang es, durch Plastik einen Gehörgang zu schaffen. Nach Ausheilung ergab sich ein ausgezeichnetes funktionelles Resultat.

[1]) G. Alexander, Zeitschr. f. Ohrenheilk., 1908, LV, 1. u. 2. Heft.

Digitized by Google
Original from UNIVERSITY OF CALIFORNIA
Generated on 2019-10-24 09:27 GMT / http://hdl.handle.net/2027/uc1.b3252757
Public Domain in the United States, Google-digitized / http://www.hathitrust.org/access_use#pd-us-google

Ich möchte mich der Ansicht Alexanders anschließen, daß in Fällen kongenitaler knöcherner Atresie überhaupt nur die Radikaloperation mit breiter Freilegung des Antrums in Frage kommen kann, wobei ganz genaue Kenntnis der anatomischen Verhältnisse Hauptbedingung für das Gelingen der Operation ist.

Nach ihm sind die Fälle mit undurchgängiger Tube und gleichzeitiger Verödung der Paukenhöhle von der Operation auszuschließen. Wo übrigens dieser letztere Befund vorliegt, dürfte meiner Ansicht nach die Entstehung einer Mastoideiterung auf dem sonst üblichen Wege undenkbar sein, da hierzu die Vorbedingung — eine Infektion des Mittelohrs per tubam — nicht existiert.

Vereinsberichte.

Österreichische Otologische Gesellschaft.

Offizielles Protokoll der Sitzung vom 26. Oktober 1908.

Vorsitzender: Politzer; Schriftführer: Bondy.

A. Politzer: Meine Herren! Unsere heutige Sitzung muß zu unserem tiefen Bedauern mit einer Trauerkundgebung eingeleitet werden für einen Fachgenossen, dessen Hinscheiden für die Ohrenheilkunde einen schweren Verlust bedeutet. Prof. Friedrich Bezold ist am 6. d. M. nach langem Leiden mit dem Tode abgegangen. Mit ihm ist eine Persönlichkeit aus dem Leben geschieden, die wesentlich zur Umgestaltung der modernen Ohrenheilkunde beigetragen hat. Was er für unsere Spezialwissenschaft geleistet, ist uns allen, die wir seinen wissenschaftlichen Publikationen stets mit großem Interesse gefolgt sind, zur Genüge bekannt. Kein Zweig unserer Disziplin, den er nicht durch neue Ideen und Tatsachen gefördert und befruchtet hätte. Es sei nur auf seine physiologisch-experimentellen Arbeiten und auf den Aufbau der Funktionsprüfungen des Gehörorgans hingewiesen, um die Bedeutung Bezolds als Forscher zu würdigen. Aber auch auf praktischem Gebiete haben wir Bezold viel zu verdanken. Ich möchte da nur auf seine mit vielem Erfolge durchgeführten Bestrebungen, die Hörreste der Taubstummen für die Sprache zu verwerten, hinweisen. Was die Arbeiten Bezolds charakterisiert, das ist Gründlichkeit und Gewissenhaftigkeit. So wird der Name Bezolds für alle Zeiten einen ruhmreichen Platz in der Geschichte unseres Faches behaupten und dem unermüdlichen Forscher die Unsterblichkeit sichern.

Ich habe ferner die traurige Pflicht, Ihnen den Tod eines anderen Kollegen, des Professors Richard Hagen in Leipzig, mitzuteilen. Er gehörte zu meinen ältesten Schülern, besuchte meine Kurse im Jahre 1862 und 1863, wurde 1865 Dozent, später Extraordinarius. Er entfaltete in jüngeren Jahren eine rege wissenschaftliche Tätigkeit. Seine Arbeiten über Ohrpolypen und über Pilzerkrankungen des äußeren Gehörgangs haben bleibenden Wert; bekannt ist ja der nach ihm benannte Otomyces Hageni. Ein Augenleiden verhinderte ihn im späteren Alter an weiterer wissenschaftlicher und praktischer Tätigkeit. Ich bitte Sie, den verdienstvollen und durch Bescheidenheit ausgezeichneten Verstorbenen durch Erheben von den Sitzen die Trauer zu bezeugen. (Geschieht.)

Generated on 2019-10-24 09:27 GMT / http://hdl.handle.net/2027/uc1.b3252757
Public Domain in the United States, Google-digitized / http://www.hathitrust.org/access_use#pd-us-google
Digitized by Google
Original from UNIVERSITY OF CALIFORNIA

Professor Zaufal in Prag ist im Sommer 1908 vom Lehramte zurückgetreten und wurde ihm bei dieser Gelegenheit der Titel eines Hofrates verliehen. Ich erlaube mir zu beantragen, daß die Österreichische Otologische Gesellschaft dem hochverdienten Vertreter unseres Faches an der Prager Universität zu dieser allerhöchsten Auszeichnung beglückwünschen und ihn in Anbetracht seiner großen Verdienste um die Otiatrie zum Ehrenmitgliede unserer Gesellschaft ernennen möge. (Einstimmig angenommen.)

Wissenschaftliche Sitzung.

I. V. Urbantschitsch demonstriert das Präparat eines zur Sektion gekommenen Falles von Pyämie. Es handelte sich um einen 10jährigen Knaben mit chronischer Mittelohreiterung und Cholesteatom, bei welchem vor einigen Tagen bereits pyämische Symptome aufgetreten waren. Urbantschitsch nahm die Radikaloperation vor, fand eine Sinusthrombose, unterband die Jugularis und räumte den Sinus aus. Nach der Operation bestanden jedoch die pyämischen Symptome unverändert weiter. Deshalb wurde zur Bulbusfreilegung nach Tandler geschritten. Diese Operation wurde nur insofern nicht vollständig ausgeführt, als die äußere Knochenspange des Bulbus stehen blieb. Urbantschitsch unterließ ihre Abmeißelung, da man aus der bis nahe an den Bulbus geschlitzten Vene ganz leicht durch den Bulbus hindurch in den Sinus gelangen und den im Bulbus befindlichen Eiter ausspülen konnte. In diesem Falle verlief der Nervus accessorius vor der Vene. Die Vene wurde unter ihm durchgezogen. Der Facialis wurde auf eine größere Strecke freigelegt, jedoch nicht verletzt. Nach der Operation war eine Facialisparese nicht vorhanden. Trotz dieser Operation kam es zum Exitus. Es fanden sich zahlreiche alte Lungenabscesse, die offenbar schon vor der ersten Operation entstanden waren.

Bemerkenswerterweise zeigte sich an der Einmündungsstelle der Vena jugularis in die Vena anonyma ein zerfallener Thrombus, während 4 *cm* nach aufwärts bis zur Unterbindungsstelle die Vene frei von Thromben war. Derartige entfernte wandständige Thrombosen sind, wenn auch selten, bereits beobachtet.

II. G. Bondy, Rezidivierende Mastoiditis, Sinusthrombose, Pyämie, Heilung.

Der Patient, der vor $5^1/_2$ Jahren wegen akuter Mastoiditis operiert worden war, erkrankte anfangs Oktober wieder an akuter Otitis. Bereits 12 Stunden nach Auftreten der ersten Symptome starke Druckempfindlichkeit des Warzenfortsatzes und leichte Schwellung und Dehnung der Narbe.

Am neunten Tage Aufmeißelung. Es fand sich eine bleistiftdicke Fistel im Warzenfortsatz entsprechend der Hautnarbe. Der Proc. mast. erfüllt mit Granulationen. Nach Ausräumung desselben resultiert eine große glattwandige Höhle, in deren Grunde der mit Auflagerungen bedeckte Sinus freiliegt. Als neugebildeter Knochen konnte nur die dünne Corticalis angesprochen werden. Im Innern des Proc. mast. und gegen das Antrum zu war eine Knochenneubildung ausgeblieben.

Am 7. Tage Auftreten von pyämischem Fieber, am 10. Tage Jugularisunterbindung. Eröffnung und Ausräumung des Sinus. Heilung.

In Übereinstimmung mit den Beobachtungen von Wolff konnte auch hier die überaus rasche Entwicklung der Symptome festgestellt werden, sowie die äußerst spärlich eingetretene Neubildung von Knochen.

Im Anschluß daran teilt Bondy zwei weitere Beobachtungen von rezidivierender Mastoiditis mit. Der erste Fall betrifft ein Kind, das im Alter von

Digitized by Google
Original from UNIVERSITY OF CALIFORNIA
Generated on 2019-10-24 09:27 GMT / http://hdl.handle.net/2027/uc1.b3252757
Public Domain in the United States, Google-digitized / http://www.hathitrust.org/access_use#pd-us-google

10 Monaten wegen Mastoiditis operiert wurde und 3 Monate nach der Heilung eine neuerliche Otitis akquirierte, die innerhalb 8 Tagen zur Trepanation führte. Eine Knochenneubildung war hier vollständig ausgeblieben. In einem 2. Falle endlich war bei einem 5jährigen Kinde $2^1/_2$ Monate nach vollständiger Heilung infolge von Pertussis ein Hautemphysem aufgetreten. Die Knochenneubildung mußte also zu dieser Zeit noch eine unvollkommene gewesen sein.

Diskussion.

H. Frey hat seinerzeit in der Gesellschaft ähnliche Fälle vorgestellt. Es ergibt sich für ihn eine ähnliche Auffassung wie Bondy. Es handelt sich um die Bildung eines bindegewebigen Maschenwerkes im Proc. mast., das länger persistiert, als wir bisher angenommen haben, und auch schon bei relativ geringen Entzündungsvorgängen zur Vereiterung kommt.

A. Politzer: Aus Freys Falle scheint hervorzugehen, daß manchmal Lücken im Warzenfortsatze zurückbleiben, die mit der Trommelhöhle kommunizieren und von hier aus infiziert werden können. Bei den genuinen Mastoiditiden kommt es in der Regel zur Ausfüllung der pneumatischen Zellräume mit später verknöcherndem Granulationsgewebe, wovon man sich öfters bei Aufmeißelung des Warzenfortsatzes und bei Sektionen abgelaufener Mastoiditiden überzeugen kann.

P. erwähnt einen Fall von operierter beiderseitiger Mastoiditis, bei dem die Sektion in späterer Zeit eine nach Typhus vollständige Eburneisierung des Warzenfortsatzes ergab.

H. Frey: Ich glaube nicht, daß die Frage so steht, ob der Proc. mast. verknöchert, sondern wann er verknöchert.

C. Biehl: Die Neubildung von Knochen im operierten Warzenfortsatz ist eine durch Sektionsbefunde erhärtete Tatsache. Wenn dieselbe manchmal ausbleibt und wir bei einer rezidivierenden Mastoiditis eine mehr minder große, glattwandige Höhle vorfinden, welche mit dem Mittelohr meist breit kommuniziert, so hat dies nach meiner Meinung folgenden Grund. Der oberste Grundsatz ist ja, wenn wir eine Mastoiditis operativ angehen, dem Eiter im Mittelohr, welcher ja meist unter hohem Druck steht, einen Abfluß durch einen knöchernen Kanal zu ermöglichen. Der beste Beweis, daß uns dies gelungen ist, ersehen wir beim Verbandwechsel, wenn schon die ersten Male der in den Gehörgang eingelegte Tampon trocken ist. Nun kann es sich ereignen, daß die Sekretion vom Mittelohr gegen die Wundhöhle entweder zu lange andauert — meist wohl infolge gleichzeitig bestehender Katarrhe der Nase oder des Nasenrachenraumes (Adenoide) — oder daß durch vielleicht allzu große Vorsicht dieser Kanal übermäßig lang offen erhalten wurde. Beide Male wird so der Schleimhaut des Mittelohres Gelegenheit gegeben, in die Operationshöhle des Warzenfortsatzes hinüberzuwuchern. Auf diese Weise kann sich die Höhle wohl durch Neubildung von Knochen allseitig verkleinern, ja sogar schließen. Bei der geringsten Infektion des Mittelohres wird aber wiederum auch diese neugebildete Höhle sich mitinfizieren und zu einer rezidivierenden Mastoiditis Anlaß geben. Da nun dies bei weiter Tube und einem Hindernis in der Nase oder im Nasenrachenraum — ein Befund, welchen wir ja meist bei Kindern feststellen — um so leichter möglich ist, so glaube ich, daß hierin der Grund gelegen ist, warum wir Rezidive gerade bei Kindern so häufig sehen. Wir müssen also gegebenen Falles, wenn die Entzündungserscheinungen im Mittel-

Digitized by Google
Original from UNIVERSITY OF CALIFORNIA
Generated on 2019-10-24 09:27 GMT / http://hdl.handle.net/2027/uc1.b3252757
Public Domain in the United States, Google-digitized / http://www.hathitrust.org/access_use#pd-us-google

ohr abgelaufen sind, immer darauf bedacht sein, einen soliden Verschluß gegen die Narbe im Warzenfortsatz hin zu erzielen.

H. Neumann: Ich hatte Gelegenheit, den Warzenfortsatz einer vor 6 Jahren wegen akuter Mastoiditis operierten Patientin histologisch zu untersuchen und möchte, bevor ich diesen Befund ausführlich mitteile, nur so viel bemerken, daß die dabei gefundene Knochennarbe nur histologisch, nicht aber makroskopisch feststellbare Unterschiede aufweist. Ich bin jedoch sicher, daß das nicht immer der Fall ist; maßgebend für die Unterschiede ist auch nicht das Alter, das heißt, ob ein Kind oder ein Erwachsener operiert wurde, sondern die Art des Operierens ebenso wie die Art der Nachbehandlung und vielleicht auch die Konstitution. Um jedoch dies zu verstehen, ist auf die Heilung selbst zurückzugreifen. Jede operativ geschaffene Warzenfortsatzhöhle füllt sich durch Granulationen, die zum Teil von den Weichteilbedeckungen und Periost, zum Teil mit solchen, die von Knochen geliefert werden, und zwar so, daß die Tiefe des Trichters durch die vom Knochen gelieferten Granulationen, die Oberfläche hingegen durch die vom Periost gelieferten gefüllt wird. Bleiben nun die in der Tiefe sich bildenden Granulationen in ihrem Wachstum zurück, so vereinigen sich die oberflächlichen, schließen die retroauriculäre Wunde und bilden die Narbe, die den in der Tiefe sich befindenden und mit dem Antrum kommunizierenden Hohlraum nach außen überbrücken. Der mit dem Antrum kommunizierende Hohlraum ist glattrandig oder zeigt einen wabenartigen Aufbau und ist mit Epithel ausgekleidet. Jede neuerliche Infektion gefährdet den Hohlraum, als Empyem zur Erkrankung zu bringen und die Narbe zu bersten. Dieser Hohlraum verdankt den früher erwähnten Umständen sein Zustandekommen, und zwar auf mehrfache Art, so zum Beispiel, wenn das Antrum zu weit gemacht wird, so kann das Epithel aus dem Antrum durch Überwachsen der Granulationen dieselbe niederdrücken, während die vom Periost gelieferten sich noch ganz gut entwickeln. Derselbe Effekt kann sich aber noch einstellen bei nicht zu weit eröffnetem Antrum, dann wenn wir bei der Ausräumung des Warzenfortsatzes bedacht waren, nirgends Dura oder Sinus freizulegen, sondern so exakt als möglich die innere Corticalis des Warzenfortsatzes glatt darzustellen. Was ist nun die Folge? Die Corticalis granuliert langsam, das Epithel der Trommelhöhlenschleimhaut wächst rasch, überreicht die im Wachstum begriffene Granulation der Corticalis, es entsteht ein mehr oder weniger entwickelter, mit Epithel überzogener und mit der Trommelhöhle durch das Antrum kommunizierender Hohlraum, der nach außen hin durch die peripher sich bildende Narbe abgeschlossen wird. Bleibt die Granulationsbildung auch im peripheren Anteil durch mangelhafte Granulationsbildung oder durch frühzeitiges Epidermisieren aus, so behalten wir eine persistente retroauriculäre Öffnung, die in das Antrum führt. Diese Erklärung erscheint uns noch mehr plausibel, wenn wir uns an die rasche Heilung der retroauriculären Wunde bei jenen Fällen, wo wir durch eine kranielle Komplikation gezwungen waren, die Dura in weiterer Ausdehnung freizulegen, erinnern.

G. Bondy: Die Eburneation des Knochens ist aus den Befunden bei Radikaloperationen zur Genüge bekannt. In diesen Fällen geht die Knochenneubildung von der gesamten Schleimhautperiostauskleidung der Warzenzellen aus. In den hier in Betracht kommenden Fällen handelt es sich um operative Entfernung größerer Teile des Warzenfortsatzes. Für die Knochenneubildung hat ausschließlich das Periost aufzukommen und dies scheint eben nur in unvollkommenem Maße zu geschehen.

Digitized by Google
Original from UNIVERSITY OF CALIFORNIA
Generated on 2019-10-24 09:27 GMT / http://hdl.handle.net/2027/uc1.b3252757
Public Domain in the United States, Google-digitized / http://www.hathitrust.org/access_use#pd-us-google

III. G. Bondy: Totalaufmeißelung, Labyrinthitis serosa mit Facialisparese.

Es handelt sich um einen Fall, wo am Tage nach der typischen Totalaufmeißelung Erscheinungen einer Labyrinthaffektion (Schwindel, Erbrechen, Nystagmus zur gesunden Seite bei jeder Blickrichtung, calorisch nicht erregbares Labyrinth, komplette Taubheit) aufgetreten waren. Während die Erscheinungen langsam abklangen, trat am fünften Tage eine leichte Facialisparese auf, die nur mittelst des von Ruttin gefundenen, noch nicht publizierten Symptoms erkennbar war. Das Symptom besteht darin, daß man den Patienten bei maximal nach rückwärts gebeugtem Kopf die Augen ganz langsam schließen läßt. Hierbei bleibt das obere Lid der affizierten Seite etwas zurück, was wegen des von außen nach innen erfolgenden Lidschlusses besonders im inneren Augenwinkel deutlich wird. Gegenwärtig findet sich vollständig unerregbares Labyrinth, komplette Taubheit, leichte Facialparese, kein Schwindel, kein spontaner Nystagmus. Die Parese ist wohl auf derselben Basis entstanden wie die seröse Labyrinthitis.

IV. G. Bondy: Sinusthrombose nach operativer Verletzung, Jugularisunterbindung, Sinusoperation, Heilung.

Typische Aufmeißelung, bei der es zu einer geringfügigen Verletzung des weit vorgelagerten Sinus kam. Nach vier Tagen Auftreten von pyämischem Fieber. Bei der breiten Freilegung des Sinus kommt es während des Meißelns zu einer Blutung aus der verletzten Stelle. Jugularisunterbindung, Tamponade nach Whiting. Incision des Sinus, wobei ein wandständiger Thrombus entfernt wird. Die bakteriologische Untersuchung ergibt Streptococcus pyogenes. Absinken der Temperatur, nach weiteren drei Tagen neuerlicher Schüttelfrost. Beim Verbandwechsel wird ein obturierender Thrombus entfernt (bakteriologische Untersuchung: Streptococcus pyogenes). Durch Spülung des Bulbus, Einnähung des peripheren Jugularisendes Heilung.

V. R. Bárány berichtet 1. über einen Fall von Labyrinthoperation in Lokalanästhesie. Es bestand chronische Eiterung, Cholesteatom, ausgesprochene Symptome einer Labyrinthfistel, Schwindelanfälle beim Gehen, bei Kopfbewegungen, enormer Nystagmus zur kranken Seite bei Kompression, schwächerer zur gesunden Seite bei Aspiration. Calorische Reaktion war erhalten. Gehör mit Lärmapparat Fl. a. c., das andere Ohr normal. Außerdem bestand eine schwere Aorteninsuffizienz. Mit Rücksicht auf die schweren Schwindelanfälle und das nur geringfügige Hörvermögen schlug Bárány die sofortige Vornahme der Labyrinthoperation vor. Er machte den Patienten darauf aufmerksam, daß sein Gehör nach der Operation auf diesem Ohr erloschen sein werde, versprach ihm jedoch, daß dann der Schwindel vollständig sistieren werde. Patient erklärte sich mit der Labyrinthoperation einverstanden. Des schweren Herzfehlers halber führte Bárány die Operation in Neumannscher Lokalanästhesie aus. Die Operation verlief vollkommen schmerzlos. Nur der Boden der Trommelhöhle und die Gegend der Tube waren trotz Injektion von Cocain auch in die untere Gehörgangswand schmerzempfindlich. Es gelang Bárány jedoch, eine vollkommene Anästhesie auch dieser Stellen dadurch herbeizuführen, daß er in 20%ige Cocainlösung getauchte Wattetampons außerordentlich fest antamponierte. Mit Rücksicht auf die nachfolgende Labyrinthoperation war dieser Vorgang vollkommen ungefährlich. Die Labyrinthfistel saß in der Ampulle des horizontalen Bogenganges. Bei Sondierung daselbst trat starker Schwindel und Nystagmus auf. Unmittelbar nach Eröffnung der Am-

Generated on 2019-10-24 09:27 GMT / http://hdl.handle.net/2027/uc1.b3252757
Public Domain in the United States, Google-digitized / http://www.hathitrust.org/access_use#pd-us-google
Digitized by Google
Original from UNIVERSITY OF CALIFORNIA

pullen zeigte sich außerordentlich heftiger Nystagmus zur gesunden Seite. Es wurde sodann das Promontorium eröffnet und mit einem kleinen scharfen Löffel ins Vestibulum eingegangen. Beim Eingehen mit diesem Löffel gab Patient jedesmal einen heftigen Schmerz an. Es scheint also, daß von der inneren Labyrinthwand oder dem häutigen Labyrinth selbst Schmerzempfindungen ausgelöst werden können. Noch ein anderes Phänomen konnte man beim Eingehen mit dem scharfen Löffel beobachten. Es trat nämlich jedesmal eine langsame Augenbewegung zur gesunden Seite auf, und zwar mitten in dem stürmischen Nystagmus zur gesunden Seite. Man konnte also ganz deutlich damit die noch vorhandene Erregbarkeit des operierten Labyrinths beweisen.

Eine ganz ähnliche Beobachtung konnte Bárány wenige Tage später bei einem Falle mit Labyrinthfistel und starkem, andauerndem Nystagmus zur gesunden Seite beobachten. Auch hier ließ sich durch Luftverdichtung im äußeren Gehörgang mitten in den zur gesunden Seite gerichteten, starken Nystagmus hinein eine langsame Augenbewegung zur gesunden Seite erzeugen, die ja einem Nystagmus zur kranken Seite entspricht. Damit ist die Möglichkeit der von Bárány in der Junisitzung besprochenen Differentialdiagnose zwischen seröser Labyrinthitis und Labyrinthfistel zum ersten Male demonstriert. Interessant war noch die Beobachtung, daß mit dem Moment der Labyrinthausschaltung trotz des heftigen Nystagmus der Schwindel wesentlich geringer wurde. Es rührt dies nach Báránys Erfahrung davon her, daß andauernder, nach einer und derselben Richtung gerichteter und gleich starker Nystagmus bald zu einer Adaptation der Zentren führt, während auch nur geringfügiger, wechselnder Nystagmus eine Adaptation der Zentren nicht aufkommen läßt und daher den Patienten in viel höherem Maße belästigt.

VI. Bárányi berichtet 2. über einen radikal operierten Mann, bei welchem zirka 6 Wochen nach der Operation Schwindel und die Erscheinungen der Labyrinthfistel auftraten. Bei der Kompression im Gehörgang trat starker, rotatorischer Nystagmus zur kranken Seite, bei Aspiration schwächerer zur gesunden Seite auf. Die calorische Reaktion war schwach auslösbar. Bei Drehung fanden sich gleiche Zeiten für den Nystagmus sowohl nach rechts wie nach links. Patient wurde wiederholt untersucht, wobei es auch zu Blutungen aus der granulierenden Wunde kam. Zwei Tage nach der ersten Untersuchung konstatierte Bárány zu seiner Überraschung, daß das Fistelsymptom nunmehr umgekehrt sich verhielt. Bei Aspiration trat enorm starker Nystagmus rotatorius zur kranken Seite auf, bei Kompression nur geringer zur gesunden Seite. Die calorische Reaktion war jetzt nicht auslösbar. Der Drehnystagmus war unverändert.

Bárány schloß aus diesem Verhalten auf eine Blutung in die Ampulle des horizontalen Bogenganges. Die Fistel saß an der Konvexität des horizontalen Bogenganges. Bei Kompression muß die Endolymphbewegung zunächst gegen die Ampulle des horizontalen Bogenganges stattfinden und sodann in die Ampulle des vorderen vertikalen Bogenganges sich hineinerstrecken. Der Druck muß sich dann durch den Utriculus gegen die gemeinsame Mündung der beiden vertikalen Bogengänge und gegen die Ampulle des vertikalen Bogenganges zu fortsetzen. Es ist klar, daß der Druck dann zunächst in der Ampulle des hinteren vertikalen Bogenganges wirksam werden muß, da er ja durch die gemeinsame Mündung hindurch einen viel längeren Weg zurückzulegen hätte. Diese Art der Fortpflanzung des Druckes erklärt den nach der kranken Seite gerichteten horizontalen und rotatorischen Nystagmus. Kommt es jetzt zu einer

Generated on 2019-10-24 09:27 GMT / http://hdl.handle.net/2027/uc1.b3252757
Public Domain in the United States, Google-digitized / http://www.hathitrust.org/access_use#pd-us-google
Digitized by Google
Original from UNIVERSITY OF CALIFORNIA

Blutung in die Ampulle, so wird dieselbe abgesperrt. Es pflanzt sich jetzt bei Druck auf den Bogengang der Druck gegen das glatte Ende des horizontalen Bogenganges zu fort und trifft jetzt zunächst auf die gemeinsame Mündung der beiden Vertikalkanäle und die Ampulle des hinteren Bogenganges. Dringt er jetzt zuerst in die gemeinsame Mündung der beiden Vertikalkanäle ein, so muß jetzt der entgegengesetzte rotatorische Nystagmus zur gesunden Seite auftreten. Das beobachtete Verhalten beweist, daß man aus der Richtung des rotatorischen Nystagmus nicht in der Art auf den Sitz der Fistel schließen kann, wie dies Neumann tun wollte. Wenn man sich die Sache theoretisch überlegt, so kann bei einer Fistel im Stapes der rotatorische Nystagmus nicht anders verlaufen als bei einer Fistel im horizontalen Bogengang. Es wäre nur möglich, daß die horizontale Komponente dieses Nystagmus zur gesunden Seite gerichtet ist, während die Rotation zur kranken Seite stattfindet. Aus dieser Kombination könnte man eine Fistel im Stapes diagnostizieren. Ein derartiger Fall ist bisher noch nicht bekannt.

Was die starke Verminderung, ja sogar das Fehlen der calorischen Reaktion bei vorhandenem Fistelsymptom anbelangt, so ist dies ein Verhalten, welches Bárány seither schon einige Male gesehen hat. Alle diese Fälle hatten ein sehr ausgesprochenes Fistelsymptom, einen außerordentlich heftigen Nystagmus bei Kompression und Aspiration, so daß von einer Herabsetzung der Erregbarkeit nicht gesprochen werden konnte. Auch war der Nystagmus nach Drehung normal. Trotzdem war die calorische Reaktion außerordentlich schwach, ja sie fehlte sogar ganz.

Bárány benutzt den Gegensatz zwischen der Stärke des Fistelsymptoms und der Schwäche des calorischen Nystagmus zur Differentialdiagnose zwischen Labyrinthfistel und pathologischer Erregbarkeit des Vestibularapparates. Ist auf Luftverdichtung und Luftverdünnung sehr starker Nystagmus vorhanden, die calorische Reaktion normal, herabgesetzt oder fehlend, so handelt es sich um eine Labyrinthfistel. Sind jedoch bei Kompression und Aspiration nur ganz geringfügige, langsame Augenbewegungen vorhanden, die calorische Reaktion aber normal, so ist eine Labyrinthfistel mit Sicherheit ausgeschlossen. Sind die Augenbewegungen bei Kompression sehr gering, die calorische Reaktion ebenfalls stark herabgesetzt oder fehlend, dann ist gleichfalls Labyrinthfistel bei herabgesetzter Erregbarkeit des Labyrinths zu diagnostizieren Bei Fällen von Labyrinthfistel kommt es sehr leicht zu Gerinnungen der Endolymphe. Dies muß bereits die calorische Reaktion aufheben oder sehr stark vermindern, während die Erregbarkeit des Endorgans noch ganz normal sein kann. In derartigen Fällen wird aber der Drehnystagmus normal sein, da ja auch eine geronnene Endolymphe den Ruck im Beginne und im Ende der Bewegung in gleicher Weise ausführen muß wie eine vollkommen bewegliche.

Bárány hat auch in diesem zweiten Falle die Labyrintheröffnung vorgenommen. Da mit Sicherheit vorauszusagen war, daß eine Komplikation der Labyrintheiterung nicht vorliegt, so begnügte er sich mit der Eröffnung des Promontoriums und der Ampullen des horizontalen und vertikalen Bogenganges sowie mit der Auskratzung des Vestibularinhaltes und der Schnecke (ähnlich der Hinsbergschen Methode). Bárány ist der Meinung, daß man in derartigen Fällen die große, eingreifende Labyrinthoperation nach Neumann zweckmäßig vermeiden kann. Bezüglich der Indikationsstellung ist Bárány der Ansicht, daß man in Fällen von hochgradig vermindertem Gehör und starkem Schwindel infolge von Labyrinthfistel am Patienten die Labyrinthoperation

Digitized by Google
Original from UNIVERSITY OF CALIFORNIA
Generated on 2019-10-24 09:27 GMT / http://hdl.handle.net/2027/uc1.b3252757
Public Domain in the United States, Google-digitized / http://www.hathitrust.org/access_use#pd-us-google

unter dem ausdrücklichen Hinweise auf die vollständige Ertaubung durch die Operation vorschlagen kann. Die Gefahren der Operation sind nach Báránys Meinung gewiß nicht größer als die Gefahren ohne Operation. Auch ohne Labyrinthoperation kommt es sehr häufig zu vollständiger Ertaubung, der Schwindel aber pflegt nicht zu sistieren, bevor nicht das Labyrinth gründlich ausgeräumt ist. Auch Prof. Urbantschitsch hat in jüngster Zeit einen Fall von Labyrinthfistel nach dieser Indikationsstellung mit bestem Erfolge labyrinthoperiert. Ursprünglich war nur die Radikaloperation vorgenommen worden, worauf Patientin ihr ursprünglich gutes Gehör fast vollkommen verlor, aber durch 3 Monate hindurch beständig an Schwindel litt. Seit der Labyrinthoperation ist sie schwindelfrei.

Diskussion:

H. Neumann: Daß der Schwindel unter bestimmten Umständen eine Indikation zur Labyrinthoperation abgeben kann, ist von sehr vielen Otologen anerkannt worden. Während die anderen Otologen zur Behebung dieses Schwindels sich mit der einfachen Eröffnung des Labyrinths begnügten, halte ich nur die totale Entfernung des Labyrinths, wie dies meine Methode ermöglicht, auf Grund folgender Überlegung für gerechtfertigt. Meine Untersuchungen von Labyrinthkranken mit Schwindel haben ergeben, daß bei vollständiger Zerstörung des Labyrinths bloß ein einmaliger, ziemlich vehementer Schwindel auftritt, der allmählich abklingt, um nicht wiederzukehren. Ist hingegen der Vestibularapparat circumscript erkrankt, so wiederholen sich die Schwindelattacken so lange, bis der circumscripte Herd vollständig ausheilt oder bis durch Vergrößerung der umschriebenen krankhaften Stelle der ganze Vestibularapparat konsumiert würde. Wenn wir nun bei einem Patienten wegen häufiger Vestibularstörungen uns zur Operation entschließen, so glaube ich, daß die von mir geübte Operation die allein gerechtfertigte und zweckdienliche ist, und zwar deshalb, weil nur bei dieser Art der Labyrintheröffnung der ganze Vestibularapparat zerstört wird, hingegen bei den anderen Methoden noch immer funktionsfähige Teile zurückbleiben können, um weitere den Patienten sehr belästigende Attacken auszulösen. Der von Herrn Dr. Bárány vorgestellte Fall ist nach Hinsbergs Methode operiert und hat nach der Operation noch immer Nystagmus, aber keinen Schwindel, das beweist eben nur, daß der Schwindel nicht die Folge des Nystagmus sei. Herr Dr. Bárány ist der erste, der die Eröffnung des Labyrinths in der von mir angegebenen Lokalanästhesie mit Erfolg durchgeführt hat. Wenn ihn nun bei der Auskratzung der Tube die Anästhesie erst dann befriedigt hat, nachdem er einen mit 20%igem Cocain inhibierten Wattebausch an die innere Trommelhöhlenwand angedrückt hat, so ist möglich, daß der Grund darin liegt, daß er an der unteren Gehörgangswand zu wenig injiziert hat, ein Umstand, auf den mich Herr Dr. Bárány selbst aufmerksam gemacht habe.

Zu dem von Dr. Bárány vorgestellten zweiten Falle erlaube ich mir folgendes zu bemerken: Wenn ich der Meinung Ausdruck gegeben habe, durch das Fistelsymptom auch den Sitz der Fistel aus der dabei beobachteten Art der Augenbewegungen feststellen zu können, so ist dieser Fall nicht nur nicht geeignet, diese meine Annahme zu entwerten, sondern sie als in vielen Fällen zutreffend erscheinen zu lassen, denn infolge der von Herrn Dr. Bárány supponierten Blutung in der Ampulle wird die Endolymphbewegung gezwungen, jetzt eine der früheren entgegengesetzte Strömungsrichtung einzuschlagen, und

Digitized by Google
Original from UNIVERSITY OF CALIFORNIA
Generated on 2019-10-24 09:27 GMT / http://hdl.handle.net/2027/uc1.b3252757
Public Domain in the United States, Google-digitized / http://www.hathitrust.org/access_use#pd-us-google

damit war auch die Art der Augenbewegungen geändert. Je nach dem Sitz der Fistel ändert sich entsprechend der Aspiration oder Kompression der Nystagmus qualitativ und quantitativ oder nur quantitativ, und zwar so, daß das eine Mal der Aspiration eine ausgiebigere Augenbewegung folgt als der Kompression, und das andere Mal umgekehrt, oder es ändert sich auch die Richtung der Augenbewegung, was ich als qualitativ bezeichne. Ich glaube aber, daß wir noch andere Beobachtungen abwarten müssen und hoffe eine solche baldigst von Dr. Holmgrön zu erfahren, der sich an mich schriftlich mit einer Anfrage in dieser Angelegenheit gewendet hat.

E. Ruttin: Ich habe mir selbst oft die Frage vorgelegt, ob die Fistel am Promontorium das Fistelsymptom ergibt, da ich bis an das Endost reichende Zerstörung am Promontorium oft histologisch gesehen habe. Dies kann ich jetzt bejahen. Wir haben unlängst in einem von E. Urbantschitsch operierten Falle die Fistel aus dem Fistelsymptom vorher diagnostiziert und sie bei der Operation wirklich am Promontorium gefunden. In diesem Falle war das Fistelsymptom genau so wie bei Fistel im horizontalen Bogengang.

H. Frey: Nach Versuchen mit Hammerschlag muß ich bemerken, daß man nicht in jedem Falle das Labyrinth nach der Neumannschen Methode von hinten her freilegen muß. Es gelingt nämlich sehr wohl, vom horizontalen Bogengang ausgehend, von außen her das Vestibulum zu eröffnen und vom Promontorium aus das Vestibulum und die Schnecke. Schon Hinsberg und andere haben so operiert, wenn sie auch nicht eine so ausgiebige Freilegung des Labyrinths erzielt haben wie Neumann. Es scheint uns aber, daß es auch ohne Freilegung der hinteren Schädelgrube möglich ist, das Labyriuth ausgiebigst zu eröffnen. (Diskussion hierüber verschoben.)

VII. E. Ruttin erstattet eine vorläufige Mitteilung, betreffend eine Methode zur raschen Konstatierung einer eventuell bestehenden differenten Erregbarkeit der Labyrinthe beider Seiten.

Ruttin geht von dem Gedanken aus, daß die gleichzeitige Ausspülung beider Ohren mit Wasser von derselben Temperatur unter demselben Drucke und in derselben Menge bei exakt beiderseits gleicher Einstellung des Spülröhrchens eine Differenz in der Erregbarkeit beider Labyrinthe durch Auftreten eines zur weniger erregbaren Seite gerichteten Nystagmus zeigen müßte. Tatsächlich war dies auch bei einer Reihe von einseitig Labyrintherkrankten der Fall. Bei einem einseitig labyrintherkrankten Patienten trat schon nach ganz kurzer Ausspülung heftiger Nystagmus nach der gesunden Seite mit Erbrechen und starkem Schwindel auf. In diesem Falle nimmt Ruttin an, daß es sich um eine Übererregbarkeit der einen Seite gehandelt habe. In der nächsten Sitzung wird Ruttin weitere Einzelheiten über seine Untersuchungen mitteilen.

VIII. E. Ruttin: Schädelbasisfraktur, intrameningeales Hämatom, Zerreißung der Dura des Schläfelappens, Prolaps und oberflächliche Nekrose eines Teiles des Schläfelappens, Einklemmung eines Astes der Arteria meningea media, Infektion von einer chronischen Mittelohreiterung derselben Seite her, Operation, Heilung.

Franz D., 29jähriger Kutscher, der am 9. IX. in alkoholisiertem Zustande von einer 4 *m* hohen Mauer herabgestürzt war, wurde am 13. IX. auf die psychiatrische Klinik eingeliefert. Daselbst wurde vom Dozenten Stransky Korsakoffsches Symptom und die Erscheinungen einer beginnenden Meningitis konstatiert und, da ein Ausfluß aus dem linken Ohr bestand, der Patient

Digitized by Google
Original from UNIVERSITY OF CALIFORNIA
Generated on 2019-10-24 09:27 GMT / http://hdl.handle.net/2027/uc1.b3252757
Public Domain in the United States, Google-digitized / http://www.hathitrust.org/access_use#pd-us-google

der otologischen Untersuchung zugeführt. Ruttin fand chronische Mittelohreiterung mit Polypenbildung, links an der vorderen Gehörgangswand eine frakturverdächtige Stelle und die Zeichen einer beginnenden Meningitis, Kopf- und Kreuzschmerzen, Kernig schwach positiv, Reflexe gesteigert, Pupillen reagierend, leichte Nackenstarre. Lumbalpunktation trüb (bakteriologische Untersuchung negativ). Auf Grund dieser Symptome wurde eine vom Ohr aus infizierte Basisfraktur angenommen und von Ruttin die Operation ausgeführt. Totalaufmeißelung. Es findet sich eine Frakturlinie, die, an der Schläfebeinschuppe beginnend, durch das Tegmen antri und tympani verläuft, den Karotischen Kanal durchquert und auf die Wand des Gehörganges zurückkehrt. Das Tegmen antri und tympani ist vollständig zersplittert, nach Wegnahme der Splitter zeigt sich ein beiläufig 3 *cm* langer Riß in der Dura mit nekrotischen Rändern, aus dem koagulierte Blutmassen und nekrotisches Gehirn vordringen. Weite Freilegung und Abtragung der zersplitterten Schläfebeinschuppe, wobei ein zwischen zwei Splittern eingeklemmter Ast der Arteria meningea media zu bluten beginnt. Unterbindung dieses Astes. Es resultiert nach Versorgung der Knochenwunde ein kindhandtellergroßer Defekt in der Schläfebeinschuppe. Tegmen antri und tympani sind vollkommen entfernt. In den nächsten Tagen klangen die Erscheinungen ab, der sich entwickelnde Prolaps bedeckte sich mit Granulationen. Patient befand sich vollkommen wohl und es konnte bei der neuerlichen Untersuchung durch Dozent Stransky außer einem Fehlen des rechtseitigen Bauchdeckenreflexes und einer Erinnerungslücke für die Zeit vom Unfall bis zur Operation keinerlei Störung nachgewiesen werden. Dieser Fall ist nicht nur wegen der ungewöhnlichen Ausdehnung und Lokalisation der Frakturlinie und der übrigen intrakraniellen Verletzungen interessant, sondern auch wegen der durch die Infektion vom Mittelohr aus gegebenen besonderen Indikationsstellung eines operativen Eingriffes. Ruttin ist der Meinung, daß, wenn auch eine Basisfraktur für den Chirurgen ein Noli me tangere ist, dies doch nicht für Fälle gilt, bei denen eine gleichzeitig bestehende Mittelohreiterung die Gefahr der Infektion zu einer eminenten macht. In der Literatur konnte Ruttin nur einen von Neumann operierten Fall von Basisfraktur auffinden.

IX. E. Ruttin: Operativ geheilter Fall von Schläfelappenabsceß.

Die 56jährige Bäuerin Josefa Sp. wurde am 30. VIII. 1908 in apathischem Zustande auf die Abteilung Prof. Ortners gebracht. Die otologische Untersuchung ergab eine rechtseitige chronische Eiterung mit Polypenbildung. Hörweite nicht prüfbar, da Patientin auf Fragen nur mit ja oder nein antwortet, zu längeren Auskünften jedoch nicht zu bewegen ist. Herabsetzung der Sensibilität des ganzen Körpers, links stärker als rechts, leichte linke Facialisparese und minimale Parese der linken oberen Extremität. Eine Stunde später, unmittelbar vor der Operation tiefe Bewußtlosigkeit, Reflexe lebhaft gesteigert, Puls 64, Temperatur normal. Auf dem Operationstische kommt die Patientin wieder zu sich, antwortet auf Fragen, keinerlei Sprachstörung, Weber nach rechts, Rinne negativ, Kopfknochenweitung verlängert, c^4 gut, C_1 nicht gehört. Kein Fistelsymptom, kein spontaner Nystagmus, calorische Erregbarkeit schwach, aber deutlich. Pupillen maximal verengt, auf Licht nicht reagierend, Akkommodation nicht prüfbar. Augenhintergrund normal. Ruttin stellte sofort die Diagnose auf rechtseitigen Schläfelappenabsceß und nahm die Operation in Allgemeinnarkose vor. Totalaufmeißelung mit breiter Freilegung der mittleren und

Digitized by Google
Original from UNIVERSITY OF CALIFORNIA
Generated on 2019-10-24 09:27 GMT / http://hdl.handle.net/2027/uc1.b3252757
Public Domain in the United States, Google-digitized / http://www.hathitrust.org/access_use#pd-us-google

hinteren Schädelgrube. Die Dura der mittleren Schädelgrube pachymeningitisch verändert. Incision in den Schläfelappen daselbst, worauf sich sehr reichlich (zirka $^1/_4$ *l*) höchst fötider, teils flüssiger, teils krümeliger, mit Hirnfetzen durchsetzter Eiter entleert. Bei der Exploration dringt der kleine Finger bis zum Metakarpophalangealgelenk in die Höhle ein, deren Wand nach hinten vorn und unten erreicht wird, während die obere Wand nicht erreichbar ist. Keine Kapsel. Einführung eines fingerdicken Drains. Am nächsten Tage bedeutende Besserung aller Symptome: Pupillen mittelweit und gleichweit, reagieren auf Licht und Akkommodation prompt. Sensibilitätsstörungen zurückgegangen, Paresen vollständig zurückgegangen. Vom dritten Tage post operationem angefangen jeden zweiten Tag Verbandwechsel und Einführung eines dicken durchlöcherten Drains, später eines in H_2O_2 getauchten Gazestreifens. Bis zum 24. Tage post operationem Abfluß von Sekret und Liquor. Im übrigen normaler Wundverlauf mit allmählicher Verkleinerung der Wundhöhle ohne Prolaps. Am 10. X. wurde Patientin geheilt entlassen. Das Interessante an diesem Falle ist insbesondere außer der Größe des Abscesses der rapide mehrmalige Wechsel zwischen Bewußtlosigkeit und klarem Bewußtsein innerhalb kurzer Zeit, während im Gegenteil zur Zeit vollkommen klaren Bewußtseins die Drucksymptome (Paresen) am meisten zugenommen hatten, ferner der vollständige Schwund sämtlicher Erscheinungen kurze Zeit nach der Operation.

X. E. Ruttin zeigt ferner einen Fall von Thrombose des Sinus und Bulbus mit peribulbärem Absceß und Durchbruch desselben in die Trommelhöhle.

Im Anschluß an eine sechs Wochen dauernde akute Otitis trat bei dem 18jährigen Gymnasiasten Georg G. unter hohem Fieber eine Schwellung hinter dem Ohr auf. Die von Ruttin vorgenommene Operation ergab einen hochgradig zerstörten Warzenfortsatz mit Fistelbildung im Verlaufe der Fissura mastoidea — Dura der hinteren Schädelgrube — lagen im großen Umfange frei und waren mit schwartigen Granulationen bedeckt. Das Emissarium war thrombosiert. Ein peribulbärer Absceß war über dem Trommelhöhlenboden in die Trommelhöhle durchgebrochen, wie sich mit der Sonde nachweisen ließ. Der Weg des Durchbruches war ähnlich dem bei der Voßschen Operation zu wählenden Weg. Jugularisunterbindung, die sich wegen Vorhandensein einer die Jugularis überlagernden und verdrängenden Struma schwierig gestaltet. Eröffnung des Sinus. Unterhalb des Knies ist derselbe bluthaltig. In seinem mittleren Teile sind die beiden Sinuswände miteinander verklebt, lassen sich jedoch noch voneinander isolieren, gegen den Bulbus zu besteht totale Obliteration. 38 Tage nachher wurde Patient geheilt entlassen. Interessant an diesem Falle ist die Bildung eines peribulbären Abscesses mit Durchbruch desselben in die Trommelhöhle über den Trommelhöhlenboden. Offenbar hatte erst nach vollständiger Obturation des Bulbus der peribulbäre Absceß diesen Weg genommen.

XI. E. Ruttin: Fall von beiderseitiger Unerregbarkeit des Vestibularapparates mit eigentümlichen Nystagmusanfällen.

Der 45jährige Hilfsarbeiter J. G. kam mit heftigem Schwindel, großem rotatorischen Nystagmus zur linken Seite und so großen Gleichgewichtsstörungen, daß er kaum stehen konnte, auf die Klinik. Ruttin fand eine mäßige Herabsetzung der Hörweite auf dem linken Ohr. (C. Spr. 4, Fl. Spr. $^1/_2$ *m*, mit dem Hörschlauch Fl. nicht, mit Lärmapparat Báránys beiderseits gut gehört.) Auf dem rechten Ohr normale Hörweite. Die Trommelfelle waren normal. Die calorische Reaktion war beiderseits vollständig aufgehoben, auf Drehung nor-

Digitized by Google
Original from UNIVERSITY OF CALIFORNIA
Generated on 2019-10-24 09:27 GMT / http://hdl.handle.net/2027/uc1.b3252757
Public Domain in the United States, Google-digitized / http://www.hathitrust.org/access_use#pd-us-google

male Reaktion. Ruttin beobachtete den Patienten täglich und fand, daß der Nystagmus Richtung und Intensität mehrfach wechselte. Erst am vierten Tage war die linke Seite wieder calorisch erregbar, die rechte jedoch noch nicht. Es trat also bei Ausspritzen des linken Ohres Nystagmus nach rechts auf. Unmittelbar nach Beendigung der Spülung setzte heftigster, zur linken Seite gerichteter rotatorischer Nystagmus mit mäßigem Schwindel ein, der durch einige Minuten anhielt. Dieser Nystagmus ist calorisch nicht gut verständlich und glaubt Ruttin, ihn nur durch die Annahme eines „Nystagmusanfalles" (Bárány) erklären zu können. Am neunten Tage nach der ersten Untersuchung war auch die rechte Seite wieder calorisch erregbar, es bestanden keinerlei Symptome einer Ohrenaffektion bis auf die noch immer herabgesetzte Hörweite auf dem linken Ohr. Ruttin will keine sichere Diagnose stellen, denkt aber an die Möglichkeit einer doppelseitigen Neuritis.

XII. E. Urbantschitsch demonstriert 1. ein 15jähriges Mädchen, das im siebenten Jahr eine Ohreiterung gehabt hatte, sodann bis vier Tage vor der Aufnahme in die Klinik (20. VII.) angeblich stets ohrgesund gewesen war. Am 24. VII. Schüttelfrost. Temperatur 40°. In der Nacht Sinusoperation. Bei der Operation ergab sich das Antrum von verjauchtem Cholesteatom, das bis zur mittleren und hinteren Schädelgrube reichte, erfüllt, bei Bloßlegung des Sinus entleert sich ein Eßlöffel voll stinkenden, grünlich gefärbten Eiters. Die Sinuswand war verfärbt. Jugularisunterbindung. Sinusschlitzung. Der ganze Sinus bis zum Bulbus mit nichtvereiterten Thrombenmassen ausgefüllt. Gegen den Sinus transversus waren die Sinuswände vollständig verwachsen. Eine Stunde post operationem Temperatur 37·9, seither vollständiges Wohlbefinden. Da die Sinusthrombose vier Tage nach Auftreten der ersten Symptome schon so große Dimensionen zeigte, ist es wahrscheinlich, daß sie schon länger latent bestand. Weiters ist die Verwachsung der Sinuswände interessant.

XIII. E. Urbantschitsch demonstriert 2. eine Patientin mit chronischer Eiterung und Cholesteatom, bei welcher vollständige Taubheit und Unerregbarkeit des Labyrinths für Dreh- und calorische Reize bestand. Kein Fistelsymptom. Labyrinthoperation nach Neumann. Bei der Operation wurde der Facialis bloßgelegt. Es trat jedoch nur eine leichte Parese des unteren Astes auf. Patientin kam sehr unregelmäßig zur Nachbehandlung. Die Parese des Facialis ging nach Monaten in eine Paralyse über. Es trat sehr starke Granulationsbildung und starke Eiterung auf. Am 19. X. wurde Patientin neuerlich operiert. Dabei fand Urbantschitsch gegen die Pyramide zu zwei Sequester. Einer davon enthielt den Labyrinthrest. Nach der Operation lag die Carotis scheinbar frei. Am Grunde der Wunde zeigte sich deutliche Pulsation.

XIV. E. Urbantschitsch demonstriert 3. einen Patienten, dem anfangs Juni ein „kleines Wimmerl" am linken Tragus von einem Arzt excidiert worden war. Nach einigen Tagen entwickelte sich eine neue kleine Geschwulst auf der alten Basis, die innerhalb einer Woche Pfirsichkerngröße erreichte. Urbantschitsch hat die Geschwulst bis in den gesunden Knorpel inzidierend entfernt, also den ganzen Tragus amputiert. Die mikroskopische Untersuchung ergab ein Plattenepithelcarcinom, das an manchen Stellen besonders malignen Charakter zeigt.[1])

---

[1]) Nachträgliche Bemerkung bei der Korrektur: Ungefähr einen Monat nach der Operation erwies sich der Fall als derzeit vollständig geheilt.

Generated on 2019-10-24 09:29 GMT / http://hdl.handle.net/2027/uc1.b3252757
Public Domain in the United States, Google-digitized / http://www.hathitrust.org/access_use#pd-us-google
Digitized by Google
Original from UNIVERSITY OF CALIFORNIA

XV. H. Neumann demonstriert für Dr. Fletscher drei von diesem konstruierte Knochenzangen.

XVI. Konrad Stein stellt einen 45jährigen Beamten vor, bei dem acht Wochen nach luetischer Infektion — eine Woche vor Ausbruch des Exanthems — Symptome einer Erkrankung des linken Ohres auftraten. Es stellte sich zuerst Sausen, dann Verringerung des Hörvermögens und schließlich Schwindel ein. Die am 14. X. vorgenommene otoskopische beziehungsweise funktionelle Untersuchung ergab: Beide Trommelfelle leicht retrahiert und getrübt, Tubenpassage beiderseits frei, Weber nach der gesunden Seite, Rinne beiderseits positiv, Schwabach links verkürzt. Hörvermögen rechts normal, links wird C. Spr. $2^1/_2$ *m*, Fl. Spr. $1^1/_2$ *m* weit gehört. Hördauer (links) für alle Töne, vorwiegend für hohe, stark herabgesetzt. Der Vestibularapparat wies sowohl bei calorischer wie galvanischer Prüfung, wie auch bei der Untersuchung auf dem Drehstuhl eine beträchtlich gesteigerte Erregbarkeit auf. Die auf Grund der Anamnese und des Untersuchungsergebnisses gestellte Diagnose einer Labyrinthitis luetica wurde durch den eklatanten Erfolg der antiluetischen Therapie bestätigt. Die 12 Tage nach der ersten Untersuchung nach Applikation von sechs Injektionen von Hydrargyr. salicyl. vorgenommene neuerliche Funktionsprüfung ergab eine bedeutende Rückbildung des Krankheitsprozesses (Weber im Kopf, Schwabach beiderseits normal, Hördauer links nur noch für c^4 leicht verkürzt, Hörweite für Fl. Spr. 5 *m*, die Erregbarkeit des Vestibularapparates nahezu normal). Bemerkenswert in diesem Falle ist zunächst das Auftreten der Labyrintherkrankung (die sonst meist im tertiärluetischen Stadium zur Beobachtung gelangt) im Beginne des sekundären Stadiums der Lues, zweitens die Coincidenz der Erkrankung des Cochlear- und Vestibularapparates und drittens der therapeutische Erfolg, der die günstige Prognose solcher Fälle bei rasch einsetzender antiluetischer Behandlung zum Ausdruck bringt.

Sitzung vom 30. November 1908.

Vorsitzender: Politzer; Schriftführer: Bondy.

A. Politzer: Hochverehrte Versammlung! Am Vorabende der Feier des 60jährigen Jubiläums des Regierungsantrittes Sr. Majestät des Kaisers, an welchem Tage alle Völker Österreichs mit Liebe und Verehrung zur hehren Gestalt Sr. Majestät emporblicken, drängt es auch uns, mit Dankbarkeit der großen Förderung zu gedenken, die die medizinische Wissenschaft unter der glorreichen Regierung Sr. Majestät erfahren. Die Geschichte der Medizin wird es mit ehernem Griffel verzeichnen, daß die Blütezeit der Wiener medizinischen Schule, in der die unsterblichen Heroen Rokitansky, Skoda, Oppolzer, Arlt, Hebra u. a. gewirkt haben, und die Reformierung der Medizin, die von hier ausging, in die Regierungszeit unseres Kaisers fallen. Wir speziell aber müssen unserem Kaiser doppelt dankbar sein, weil die Lehrkanzel unseres Faches als erste unter seiner Regierung kreiert wurde. So vereinen sich unsere Wünsche mit denen eines jeden Österreichers: Se. Majestät unser geliebter Kaiser möge noch lange Jahre als Schutz und Schirm unserer Alma mater erhalten bleiben.

I. C. Biehl demonstriert das Präparat eines Falles von Carcinom der Ohrmuschel.

Es handelt sich um einen höheren Offizier, dem im August a. c. in der Concha der rechten Ohrmuschel eine Kruste auffiel, die er wegen Juckens

Digitized by Google
Original from UNIVERSITY OF CALIFORNIA
Generated on 2019-10-24 09:27 GMT / http://hdl.handle.net/2027/uc1.b3252757
Public Domain in the United States, Google-digitized / http://www.hathitrust.org/access_use#pd-us-google

entfernte. Da dieselbe sich immer wieder bildete und zu einem Geschwür mit stark aufgeworfenen Rändern sich entwickelte, suchte er im Oktober die Abteilung auf. Die Probeexcision ergab ein rasch wachsendes Plattenepithelcarcinom. Da Patient die Operation verweigerte, wurde ein Versuch mit Röntgenbestrahlung vorgenommen. Zwar zeigte sich oberflächlich eine Besserung, indem das Geschwür abflachte, aber die Schmerzen nahmen zu, weshalb Patient nunmehr (Ende November) die Operation zugab. Drüsen waren nirgends tastbar. Die Operation ergab, daß bereits die Weichteile am Kieferwinkel krebsig infiltriert waren. Der Fall zeigt, daß selbst für oberflächliche und anscheinend nicht virulente Epitheliome das Messer die beste Therapie darstellt. Das Geschwür ging nur bis zum Eingang, der Gehörgang selbst war frei.

Diskussion.

A. Politzer: Dieser Fall ist von großer Wichtigkeit und ich stimme mit Biehl überein, daß man da nicht lange mit der Amputation der Ohrmuschel zögern darf. Ich habe einen Fall beobachtet und beschrieben, wo das Carcinom allerdings schon in den äußeren Gehörgang gewuchert und das Trommelfell infiltriert, jedoch die Trommelhöhle selbst noch frei von Carcinom war. In den Knochenräumen des Labyrinths aber waren schon Krebszellen vorhanden. Biehls Fall scheint eine besonders virulente Form zu repräsentieren und ich glaube, daß bald eine Rezidive eintreten dürfte.

H. C. Biehl demonstriert ferner einen Fall mit eigentümlichen Nystagmuserscheinungen. Es handelt sich um einen Patienten, welcher im August 1908 mit Sausen und Schmerzen im linken Ohr erkrankte. Patient kam im Oktober 1908 auf Biehls Abteilung, bot den Befund einer acuten Otitis, Temperatur über 39°, Paracentese. Nach einigen Tagen wurde die Temperatur normal, der Puls betrug 70. Bei sonstigem Wohlbefinden des Patienten trat jetzt Schwindel und Nystagmus rotatorius und horizontalis nach der kranken Seite auf. Beim Aufsetzen schlug dieser Nystagmus in einen Nystagmus nach der gesunden Seite um. Fistelsymptom bestand keines. Die calorische Erregbarkeit war vorhanden. Auffallend war eine Pulsverlangsamung auf 40 und unter 40 Schläge, welche durch mehrere Tage bestand. Allmählich kehrte die Pulszahl zur Norm zurück, der Schwindel und die Sekretion hörten auf. Heute ist das Ohr vollständig ausgeheilt. Es besteht Fl. Spr. 6 *m*, Weber auf das gesunde Ohr. Kein Fistelsymptom, calorische Erregbarkeit normal.

Auffallend ist das verschiedene Verhalten des Nystagmus, das Heruntergehen der Pulszahl bei sonstigem normalen somatischen Befund (der gute Appetit des Patienten erforderte die Verabreichung einer verstärkten Diät) und dann das langsame Abklingen der Symptome. Biehl stellt die Diagnose dieses Falles zur Diskussion, wobei er bemerkt, daß er in diesem Falle, weil der Patient Trompeter ist, zögern muß, den Patienten schon Dienst machen zu lassen.

Diskussion.

Bárány: Die Labyrintherscheinungen dieses Falles sprechen für eine circumscripte Erkrankung im Bereiche des Vestibularapparates. Es kann sich dabei um eine seröse Labyrinthitis oder um eine seröse Meningitis, eventuell auch um einen Kleinhirnabsceß handeln, wenn man lediglich das Verhalten des Vestibularapparates berücksichtigt. Bárány ist der Meinung, daß die Pulsverlangsamung mit dem Ohrenleiden vielleicht nicht direkt in Beziehung zu

Generated on 2019-10-24 09:27 GMT / http://hdl.handle.net/2027/uc1.b3252757
Public Domain in the United States, Google-digitized / http://www.hathitrust.org/access_use#pd-us-google
Digitized by Google
Original from UNIVERSITY OF CALIFORNIA

bringen ist. In letzterem Falle müßte man die Diagnose einer serösen Labyrinthitis stellen. Würde man die Pulsverlangsamung als ein Symptom gesteigerten Hirndruckes betrachten, so wäre die Diagnose auf seröse Meningitis naheliegend.

A. Politzer: Ich glaube nicht, daß man unbedingt hier eine Fistel annehmen muß. Es können bei den bestehenden Gefäßanastomosen zwischen Trommelhöhle und Labyrinth derartige Nystagmussymptome durch geringe Veränderungen an den Bogengängen ausgelöst werden, so zum Beispiel durch eine starke Hyperämie mit Reizung der Bogengänge.

C. Biehl: Ich habe mir die Sache auch ähnlich vorgestellt wie Politzer. Durch den Beruf des Patienten ist ja ganz gut eine derartige Reizung möglich. Nur die Nystagmusveränderung beim Sitzen oder Liegen wäre damit nicht erklärt.

III. G. Bondy: 1. Demonstration eines Falles von chronischer Mittelohreiterung; Fistelsymptom; Totalaufmeißelung mit Erhaltung der Gehörknöchelchen; Heilung.

E. F., 27 Jahre alt, wurde am 20. X. wegen chronischer Mittelohreiterung aufgenommen. Der Befund ergab ein vollständig erhaltenes Trommelfell, große Perforation in der Shrapnellschen Membran mit reichlicher fötider Sekretion. Exquisites Fistelsymptom. Hörweite: Fl. 6 *m*, Cv. 10 *m*. Mit Rücksicht auf das gute Gehör wurde die Totalaufmeißelung mit Erhaltung der Gehörknöchelchen vorgenommen. Die Operation wurde zum Schutze des Trommelfells vor eventuellen Verletzungen wie eine einfache Aufmeißelung begonnen, das Antrum vollständig ausgeräumt. Die Dura der mittleren Schädelgrube zeigte sich in großer Ausdehnung freiliegend und mit Granulationen bedeckt. Dann wurde der Gehörgang abgelöst, die hintere Gehörgangswand und die laterale Attikwand abgetragen. Typische Fistel im horizontalen Bogengang. Plastik nach Panse mit Naht beider Lappen, lockere Tamponade der Wundhöhle. Derzeit ist der Attik vollständig, das Antrum zum größten Teil epidermisiert, die Paukenhöhle gegen den Attik zu abgeschlossen, das Trommelfell gut beweglich. Hörweite: Fl. 8 *m*, Cv. 12 *m*.

Bondy hebt hervor, daß dieser Fall erstens deshalb interessant ist, weil trotz Radikaloperation bei einem Falle von zweifelloser Labyrinthfistel keine tiefergehende Erkrankung des Labyrinths aufgetreten ist. In zweiter Linie empfiehlt er von neuem die Operationsmethode mit der Erhaltung des Trommelfells und der Gehörknöchelchen in Fällen, bei welchen das Trommelfell intakt und das Gehör noch gut ist. Sollte es sich später ergeben, daß die Extraktion der Gehörknöchelchen dennoch notwendig ist, so läßt sich diese auch nach der Operation mit Leichtigkeit ausführen.

Diskussion.

Leidler meint, daß man über die definitive Hörweite erst nach einem halben Jahre ein Urteil abgeben kann, da sich durch Adhäsionsbildung erst in späterer Zeit dasselbe oft noch verschlechtert. Leidler hat zwei derartige Fälle in Erinnerung. Bei Cholesteatom hält er diese Operationsmethode für kontraindiziert wegen der Rezidivgefahr des Cholesteatoms.

E. Urbantschitsch erwähnt, daß in dem von ihm vor ungefähr einem Jahre vorgestellten analogen Falle die Hörweite sich seither nicht verschlechtert hat. Sie beträgt 20 *cm* für die Uhr gegen 2 *cm* vor der Operation.

Digitized by Google
Original from UNIVERSITY OF CALIFORNIA
Generated on 2019-10-24 09:27 GMT / http://hdl.handle.net/2027/uc1.b3252757
Public Domain in the United States, Google-digitized / http://www.hathitrust.org/access_use#pd-us-google

Ruttin bemerkt gegenüber Leidler, daß man den sich eventuell entwickelnden chronischen Adhäsivprozeß nach den dafür geltenden Regeln behandeln müsse, um eine Hörverschlechterung hintanzuhalten. Er ist der Ansicht, daß man in Fällen, bei welchen die Hörweite über 2 *m* beträgt, diese Operationsmethode ausführen kann, da erfahrungsgemäß in der Mehrzahl der Fälle von Radikaloperation eine Hörweite, welche mehr als 2 *m* beträgt, durch die Operation herabgesetzt wird.

Hammerschlag hält diese Operationsmethode für gewagt, insbesondere deshalb, weil man eventuell zu einem zweiten Eingriff zur Entfernung der Gehörknöchelchen gezwungen werden könnte. Ist das andere Ohr normal, so liegt nicht viel daran, wenn das kranke Ohr in seiner Hörweite selbst wesentlich geschädigt wird. Nur bei schwer hörendem anderen Ohr würde er diese Operation vornehmen.

Politzer wünscht, daß Bondy diesen Fall in Evidenz halten möge.

Frey sagt, daß man kein besonderes Gewicht auf die Erhaltung der Gehörknöchelchenkette legen solle. Es kommt ja nur auf die Schwingfähigkeit des Stapes an. Auch Fälle mit typischer Radikaloperation können Flüstersprache 10 bis 11 *m* hören. Frey hält es für unwahrscheinlich, daß die Erhaltung des Trommelfells, des Hammers und Ambos für die Hörvermessung von Einfluß sind. Er glaubt, daß lediglich der Umstand, daß an der lateralen Labyrinthwand nicht gekratzt wird, daß somit der Stapes nicht geschädigt wird, die Ursache für das gute Resultat bilden.

Bondy bemerkt gegenüber Leidler, daß die Anwendung von Cholesteatom keine Kontraindikation gegen diese Methode bilde, da ja die Mittelohrräume genau so übersichtlich sind wie bei der typischen Radikaloperation.

Gegenüber Frey bemerkt Bondy, daß seiner Überzeugung nach bei Entfernung von Hammer und Ambos das Gehör des Patienten sicherlich verschlechtert werden würde.

IV. G. Bondy: Demonstration eines Falles von Extraduralabsceß mit Durchbruch nach außen. Operation; Heilung.

Der 16jährige L. S. wurde wegen chronischer Mittelohreiterung und retroauriculären Abscesses am 4. XI. aufgenommen. Totalaufmeißelung. Beim Hautschnitt entleert sich Eiter aus einer Fistel der Schläfebeinschuppe, 2 *cm* oberhalb und $1^1/_2$ *cm* hinter der Spina supra meatum. Der Knochen daselbst pergamentartig dünn. Großer extraduraler Absceß beider Schädelgruben mit Pachymeningitis externa. Tegmen erweicht. Im Eiter Streptococcus pyogenes. Glatter Verlauf. Der Absceß dürfte von innen nach außen perforiert haben.

Diskussion.

Politzer macht auf die Möglichkeit aufmerksam, daß es sich um einen Durchbruch eines periostalen Abscesses von außen nach innen gehandelt habe. Dies wäre speziell bei der papierdünnen Beschaffenheit des Knochens möglich.

V. G. Bondy: Demonstration eines geheilten Falles von Schläfelappenabsceß.

Chronische Eiterung, Cholesteatom, Radikaloperation, bei welcher die Dura der mittleren Schädelgrube freigelegt wird. Einige Tage nach der Operation Temperatursteigerung auf 39·1°. Nackenschmerzen, leichte Somnolenz, sensorische Aphasie; rechtseitige Hemianopsie. Reflexe und Augenhintergrund normal. Es wird die Diagnose auf Schläfelappenabsceß gestellt und eine neuerliche Operation mit breiter Freilegung der Dura ausgeführt. Die Incision ent-

Digitized by Google
Original from UNIVERSITY OF CALIFORNIA
Generated on 2019-10-24 09:27 GMT / http://hdl.handle.net/2027/uc1.b3252757
Public Domain in the United States, Google-digitized / http://www.hathitrust.org/access_use#pd-us-google

leerte sehr dünnflüssigen Eiter mit stinkenden schwarzen Bröckeln gemischt. Die bakteriologische Untersuchung ergab grampositive Bakterien und Kokken. Die Austastung ergab, daß der Hirnabsceß keine Kapsel hatte und im Grunde desselben nur matsche Hirnsubstanz sich befand. Die Absceßhöhle reichte 3 *cm* hinter den Sinus petrosus superior. Einführung eines Gummidrains. Verband.

Nach der Operation waren die typischen Symptome der sensorischen Aphasie ausgeprägt. Allmählich gingen dieselben zurück. Patient bot dann einige Zeit die Zeichen der amnestischen Aphasie. Jetzt ist Patient bereits vollständig wieder hergestellt, nur findet er nach längerem Sprechen manchmal Namen nicht und in der zuletzt erlernten französischen Sprache bestehen noch beträchtliche Störungen; er versteht sehr wenig von dem, was er liest. Interessant sind die Selbstbeobachtungen des Patienten, welcher ganz gut weiß, daß er nach der Operation kein Sprachverständnis gehabt hat und selbst beobachtete, wie allmählich die Störungen des Sprachverständnisses sich zurückbildeten. Die Läsion sitzt in der dritten Schläfewindung. Es ist daher erklärlich, daß das in der ersten Schläfewindung befindliche sensorische Sprachzentrum nicht direkt getroffen wurde und daher die Erscheinungen sich sukzessive wieder ausglichen.

Diskussion.

V. Urbantschitsch erwähnt, daß Patient auf der linken Seite weniger riecht, eine Beobachtung, welche auch schon wiederholt bei Schläfelappenabscessen gemacht wurde.

VI. Bárány demonstriert im Anschlusse an den von Bondy vorgestellten Fall einen von ihm operierten und fast vollkommen ausgeheilten Fall von Cholesteatom des Attiks und Antrums, bei welchem er wegen des guten Gehörs und weil das Trommelfell vollkommen erhalten war, die Radikaloperation mit Erhaltung des Trommelfelles und der Gehörknöchelchen sowie einer zirka 1 *mm* breiten Spange des Trommelfellrahmens ausgeführt hat. Bei der Operation ist Bárány etwas anders vorgegangen als Bondy. Er hat die Radikaloperation in typischer Weise ausgeführt, lediglich das Trommelfell durch einen kleinen Wattetampon gedeckt und den Assistenten angewiesen, nicht in die Trommelhöhle zu tupfen. Bei der Nachbehandlung ergab sich eine Schwierigkeit darin, daß die Granulationen am Hammerkopfe mit den Granulationen vom Tegmen her wiederholt verwuchsen und getrennt werden mußten. Schließlich ist es gelungen, vollständige Überhäutung zu erzielen. Man sieht sehr schön den Kopf des Hammers frei stehen, der Amboßkörper ist ebenfalls zu sehen. Die Trommelhöhle ist nach oben vollständig abgeschlossen. Die Übersichtlichkeit der Wundhöhle ist eine ausgezeichnete. Bárány ist der Meinung, daß man überall dort, wo die Trommelhöhle selbst nicht erkrankt ist, das Trommelfell schonen solle, da in derartigen Fällen sicherlich die Schleimhaut der Trommelhöhle intakt ist und man auch bei gründlicher Auskratzung der Trommelhöhle nicht imstande wäre, sie vollständig zu entfernen. Man läuft infolgedessen Gefahr, eine chronische Schleimhauteiterung zu bekommen. Bárány schont auch in Fällen, bei welchen der Trommelfellrest am Promontorium angewachsen ist und die Tube verschließt, diesen Rest aus eben demselben Grunde, wie dies ja auch schon mehrfach empfohlen worden ist.

Diskussion:

Frey ist der Meinung, daß auch bei intakter Schleimhaut in der Mehrzahl der Fälle es zu Epidermisation komme.

Digitized by Google
Original from UNIVERSITY OF CALIFORNIA
Generated on 2019-10-24 09:27 GMT / http://hdl.handle.net/2027/uc1.b3252757
Public Domain in the United States, Google-digitized / http://www.hathitrust.org/access_use#pd-us-google

Neumann bemerkt, daß die Epidermis in derartigen Fällen wieder Cholesteatom produzieren werde und ein derartiger Fall daher dauernd in ärztlicher Beobachtung stehen müsse. Er hat es aufgegeben, in solchen Fällen das Trommelfell zu erhalten. Seiner Ansicht nach heilen nur solche Fälle bei dieser Operationsmethode aus, bei welchen die Radikaloperation nicht indiziert war.

Bárány bemerkt gegenüber Neumann, daß in jedem Cholesteatomfalle, gleichgültig, ob man mit Erhaltung oder ohne Erhaltung des Trommelfells operiert, der Patient wegen der Rezidivgefahr dauernd in ärztlicher Beobachtung stehen muß. In dem vorgestellten Falle ist die Gefahr des Rezidivs und seiner Folgen nicht größer, wie in einem anderen Falle mit Entfernung des Trommelfelles und der Gehörknöchelchen.

VII. Bárány stellt eine Patientin vor, bei welcher ein chronischer Adhäsivprozeß des linken Ohres mit Sausen und Schwindel seit über einem Jahre besteht. Patientin wurde im vorigen Jahre mit allen Mitteln der ohrenärztlichen Therapie behandelt, jedoch ohne Erfolg. Suggestionen in Hypnose waren ebenfalls erfolglos. Der Schwindel und die Übelkeiten besserten sich nicht. Außerdem litt Patientin an zunehmendem, auf die Seite der Erkrankung begrenztem Kopfschmerz. Im März dieses Jahres machte Bárány die Lumbalpunktion nach dem Vorschlage von Babinski. Der Erfolg war ein auffallender. Der Schwindel hörte sofort auf, das Ohrensausen besserte sich und auch das Gehör war vielleicht eine Spur besser. Unmittelbar nach dieser Lumbalpunktion traten äußerst heftige Kopfschmerzen und Übelkeiten auf, welche durch zirka 8 Tage anhielten und einen solchen Grad erreichten, wie ihn Patient noch nie verspürt hatte. Dann verschwanden der Kopfschmerz, die Übelkeiten und der Schwindel für beinahe 6 Monate und Patientin konnte wieder ihrem Berufe vollkommen regelmäßig nachgehen. Im September laufenden Jahres trat neuerlich leichter Schwindel auf und nach zirka 4 Wochen verstärkte sich derselbe. Auch stellten sich wieder Übelkeiten ein. Bárány nahm daher abermals eine Lumbalpunktion vor. Beim ersten Einstich gelang es jedoch nicht, Flüssigkeit abzulassen. Patientin jammerte sehr und Bárány wollte mit Rücksicht auf die Schmerzhaftigkeit den Eingriff nicht sofort wiederholen. Er versuchte Suggestion anzuwenden, indem er Patientin eine mit Liquor gefüllte Eprouvette zeigte, mit dem Bemerken, dies sei bei der Operation abgelassen worden. Diese Suggestion hatte jedoch keinerlei Wirkung. Patientin hatte nach wie vor Schwindel, Übelkeiten und wunderte sich nur, daß sie keine so heftigen Kopfschmerzen habe wie nach der ersten Lumbalpunktion. Drei Wochen später wiederholte Bárány den Eingriff, da die Beschwerden zugenommen hatten. In Narkose gelang es leicht, die Lumbalpunktion vorzunehmen und wurden 5 cm^3 klaren Liquors abgelassen. Der Liquor stand nicht unter besonderem Druck. Nach der Lumbalpunktion war nun wieder der Schwindel geschwunden. Wie bei der ersten Punktion bestanden wieder äußerst heftige Kopfschmerzen. Sehr interessant ist jedoch das Folgende: Vor der Lumbalpunktion hatte auf der kranken Seite ein minimales, sogenanntes Fistelsymptom bestanden, d. h. bei Kompression und Aspiration der Luft im äußeren Gehörgange traten minimalste, langsame Augenbewegungen zur kranken und gesunden Seite auf. Dabei empfand Patientin lebhaftes Schwindelgefühl. Die calorische Prüfung ergab auf der kranken Seite keine deutliche Reaktion. Bei der Untersuchung nach der Lumbalpunktion waren auf Kompression und Aspiration genau dieselben Augenbewegungen erhältlich wie vor der Lumbalpunk-

Digitized by Google
Original from UNIVERSITY OF CALIFORNIA
Generated on 2019-10-24 09:27 GMT / http://hdl.handle.net/2027/uc1.b3252757
Public Domain in the United States, Google-digitized / http://www.hathitrust.org/access_use#pd-us-google

tion, doch empfand Patientin dabei keinerlei Schwindel. Es scheint also durch die Lumbalpunktion lediglich die zentrale, subjektive Empfindlichkeit für den Schwindel vermindert worden zu sein. Merkwürdig ist, daß Patientin jetzt sowohl auf dem kranken wie auf dem gesunden Ohre calorisch gut erregbar ist. Auch hierbei empfindet sie jedoch keinerlei Schwindel, während sie früher bei viel geringerer calorischer Reaktion heftigen Schwindel empfunden hatte. Den bei diesem Falle konstatierten Erscheinungen soll weiter nachgegangen werden.

VIII. Bárány stellt einen Fall vor, bei welchem er bereits vor der Operation die Diagnose auf latente, möglicherweise ausgeheilter Labyrintheiterung stellen konnte. Patient war auf dem kranken Ohre vollständig taub, calorisch vollkommen unerregbar. Es bestand kein Fistelsymptom und kein spontaner Nystagmus. Der Drehnystagmus ergab 20" zur kranken Seite, 26" zur gesunden Seite. Diese geringe Differenz wies darauf hin, daß die Labyrintheiterung schon sehr lange Zeit bestehen mußte, vielleicht also ausgeheilt sei. Bei der Operation fand sich die laterale Labyrinthwand hyperostotisch. Bei der Eröffnung des Labyrinthes zeigte sich der horizontale Bogengang vollkommen verknöchert, nur die Ampulle war noch als Lumen auffindbar. Labyrinthoperation nach Hinsberg. Nach der Operation keinerlei Erscheinungen. Der Drehnystagmus ergab auch jetzt die gleichen Werte wie vor der Operation.

IX. E. Urbantschitsch stellt einen Patienten vor, bei welchem er vor 3 Jahren die Radikaloperation ausführte und eine Bogengangsfistel konstatiert hat. Bei konservativer Behandlung heilte die Wundhöhle vollständig aus, die Fistel verschloß sich durch eine Membran. Vor 2 Tagen erkrankte Patient an Schwindel und Kopfschmerzen. Bei der Untersuchung fand Urbantschitsch die über der Fistel gelegene Membran stark ausgebuchtet. Bei Druck auf eine Stelle dieser Membran trat neben dem deutlichen Augennystagmus zur kranken Seite (Fistelsymptom) ein sehr deutlicher, kräftiger Kopfnystagmus auf. Es sind dies Bewegungen des Kopfes um eine sagittale Achse. Sie erfolgen nach beiden Richtungen ungefähr gleich rasch und stehen zwar anfangs, späterhin aber nicht mehr ganz in Koordination mit den Nystagmuszuckungen des Auges. Sie treten ebenso auf, wenn man die Luftverdichtung vornimmt. Bei Drehung mit aufrechtem Kopfe zeigt sich keinerlei Kopfnystagmus. Die Dauer des Nystagmus zur gesunden Seite nach 10maliger Drehung beträgt 16", die zur kranken Seite 8". Nach Drehung mit vorgeneigtem Kopfe tritt ebenfalls typischer, rotatorischer Nystagmus auf; dabei ist etwas Kopfzittern, aber kein Kopfnystagmus zu bemerken.

X. E. Urbantschitsch demonstriert einen Fall, bei welchem er wegen akuter Labyrinthitis im Verlaufe einer chronischen Mittelohreiterung die Labyrinthoperation ausgeführt hat. Der Fall ist deswegen interessant, weil, während heftiger Nystagmus zur gesunden Seite bestand und die calorische Reaktion bereits fehlte, sich noch ein ganz deutliches Fistelsymptom erzeugen ließ, mitten in den stürmischen Nystagmus zur gesunden Seite hinein. Bei der Operation fand sich eine Promontoriumfistel. Urbantschitsch machte die Labyrinthoperation nach Hinsberg. Nach der Operation war der Facialis intakt, es trat jedoch mehrere Tage später Erysipel auf und es entwickelte sich eine Facialislähmung, welche bisher nicht zurückgegangen ist.

XI. E. Urbantschitsch demonstriert einen Fall, welcher das Ruttinsche Facialisphänomen vor der Operation zeigte, während sonst der Facialis scheinbar vollkommen intakt war. Bei der Operation fand sich eine Dehiscenz im Facialiswulst über dem ovalen Fenster, 1 *mm* breit und 4 *mm* lang. Beim

Digitized by Google
Original from UNIVERSITY OF CALIFORNIA
Generated on 2019-10-24 09:27 GMT / http://hdl.handle.net/2027/uc1.b3252757
Public Domain in the United States, Google-digitized / http://www.hathitrust.org/access_use#pd-us-google

Betupfen daselbst traten starke Facialiszuckungen des Mundastes auf. Das Freiliegen des Facialis bei der chronischen Eiterung erklärt die minimale Schwäche des Facialis, welche das Ruttinsche Phänomen bewirkt.

XII. E. Ruttin demonstriert einen Patienten, welcher auf einem Ohr schon lange Zeit vollständig taub war. Das Trommelfell zeigte Narben und Adhäsionen. Auf dem anderen Ohr bestand eine chronische Eiterung und hochgradige Schwerhörigkeit. Beide Vestibularapparate reagierten normal. Vor 8 Tagen trat plötzlich Schwindel, Erbrechen, Gleichgewichtsstörungen und Nystagmus auf und Ruttin konstatierte ein typisches Fistelsymptom auf dem eitrig erkrankten Ohr. Es bestand starker, spontaner Nystagmus zur gesunden Seite, welcher jedoch beim Aufstehen in einen starken Nystagmus zur kranken Seite umschlug. Das Gehör war fast geschwunden. Die calorische Reaktion war bereits an diesem Tage beiderseits nicht mehr auslösbar. Auch die Drehung ergab weder zur eitrig erkrankten noch zur anderen Seite eine deutliche Reaktion. Nur die galvanische Reaktion war noch deutlich wahrzunehmen. Am Tage darauf war das Gehör vollkommen erloschen, das Fistelsymptom nicht mehr auslösbar; es bestand dauernder starker Nystagmus zur gesunden Seite. Typische, vestibulare Gleichgewichtsstörungen. Ruttin führte die Labyrinthoperation nach Neumann aus. Nach derselben ist der Nystagmus bereits rasch wesentlich schwächer geworden, die Gleichgewichtsstörungen sind schon fast geschwunden. Die Würdigung der theoretischen und klinischen Bedeutung dieses Falles erfolgt demnächst ausführlich in einer abgesonderten Publikation.

Diskussion.

Bárány bemerkt, daß dieser Fall auch interessant ist für die Beurteilung der Gleichgewichtsstörungen durch Ausfall der beiden Vestibularapparate. Da in diesem Falle beide Vestibularapparate für physiologische Reize unerregbar geworden sind, so muß man annehmen, daß die physiologische Funktion beider Vestibularapparate aufgehoben ist. Man kann also diesen Fall gleich setzen einem Falle mit totaler Zerstörung beider Vestibularapparate. Irgendwelche deutliche Ausfallserscheinungen bei der Erhaltung des Körpergleichgewichtes sind bereits jetzt, eine Woche nach der Operation, kaum bemerkbar. Es spricht dieser Fall somit für die Ansicht Báránys, daß die doppelseitige Zerstörung der Vestibularapparate allein keine Gleichgewichtsstörungen außerhalb des akuten Stadiums verursacht und daß die bei Meningitis cerebrospinalis vorhandenen Gleichgewichtsstörungen cerebellarer Natur sind.

XIII. Alt stellt einen Fall vor, bei welchem nach einer Entbindung Schüttelfröste auftraten. Dann entwickelte sich eine Schwellung an der linken Halsseite; es zeigte sich eine Otorrhöe und Cholesteatom links. Alt diagnostizierte Sinusthrombose und nahm die Jugularisunterbindung vor. Die Jugularis erwies sich als thrombosiert, der Sinus enthielt noch flüssiges Blut. Ein Stückchen des in der Jugularis befindlichen Thrombus ergab Streptococcus pyogenes. Trotzdem Alt die Unterbindung noch im Bereiche der Thrombose durchgeführt hat und nicht glaubte, zufällig an der untersten Grenze des infizierten Thrombus unterbunden zu haben, trat nach der Operation kein Schüttelfrost mehr auf. Unter langsamer Entfieberung erfolgte vollständige Heilung. Wir müssen also Fälle, wo man noch im Bereiche der Thromben unterbinden muß, nicht immer verlieren.

XIV. H. Frey: Wir (Hammerschlag und ich) haben in der letzten Sitzung gelegentlich einer Demonstration über die Technik der Labyrintheröffnung uns

Digitized by Google
Original from UNIVERSITY OF CALIFORNIA
Generated on 2019-10-24 09:27 GMT / http://hdl.handle.net/2027/uc1.b3252757
Public Domain in the United States, Google-digitized / http://www.hathitrust.org/access_use#pd-us-google

geäußert, nicht ohne dabei Widerspruch zu finden. Wir wollen Ihnen heute die Methode demonstrieren, nach der wir die Labyrintheröffnung vorzunehmen vorschlagen. Es ist uns wohlbekannt, daß wir einen schon vor uns, insbesondere von Hinsberg gewählten Weg einschlagen, und der Zweck unserer Demonstration ist nur der, den anatomischen Nachweis zu erbringen, daß man das Labyrinth von der medialen Trommelhöhlenwand her vollständig freilegen und ausräumen kann, ohne die Dura überhaupt freizulegen, wie es nach der Methode von Jansen und von Neumann nötig ist. Wir wollen heute nicht über die Indikationen dieses Eingriffes sprechen, sondern uns begnügen, die Technik, wie wir sie am Kadaver ausgearbeitet haben, zu zeigen. Wenn die Totalaufmeißelung vollendet ist, wobei insbesondere der ganze Processus mastoideus und dessen hinterer Rand möglichst weit abgetragen werden müssen, wird mittelst eines Meißelschlages die Kuppe des horizontalen Bogenganges abgeschlagen, was immer gelingt, ohne den Facialis zu eröffnen. Nach ein oder zwei Meißelschlägen wird man zweier Lumina, des vorderen und hinteren Schenkels des Bogenganges ansichtig. Man kann bereits jetzt mit einer feinen Nadel von beiden Öffnungen aus in das Vestibulum eindringen. Wenn man sich nun auf der Verbindungslinie dieser beiden Lumina als Hypotenuse ein rechtwinkeliges Dreieck aufgerichtet denkt, dessen Katheten parallel mit dem Tegmen antri einerseits und mit dem Sinus andrerseits verlaufen, so kann man von diesem dreieckigen Felde aus direkt gegen das Vestibulum von außen hervordringen. Wir schlagen mit einem ganz kleinen, aber sehr gut geschärften Hohlmeißel den Knochen längs dieser Katheten durch und setzen dann einen ganz feinen, schmalen, abgeschrägten Flachmeißel in die Verbindungslinie zwischen die Bogengangslumina ein, wodurch ein dreieckiges Knochenstück losgeht, das nun den Eingang in das Vestibulum von hinten her frei eröffnet. Manchmal gelingt es, diesen Knochen auf einmal zu entfernen, häufig ist man allerdings genötigt, dies stückweise in kleinen Portionen zu tun. Nun kann man vom Vestibulum aus mit einem Häkchen den Facialkanal von hinten her umgreifend beim ovalen Fenster herausbekommen und kann die Promontorialwand eventuell mit dem Meißel abtragen, um den vorderen Anteil des Vestibulum und auch die untere Schneckenwindung zu eröffnen. Die Technik ist keine besonders schwierige. Es handelt sich nur um ein tadelloses Instrumentarium, da die kleinen Meißel an den Labyrinthknochen rasch ihre Schärfe einbüßen. Eine Anzahl von Knochenschnitten zeigt Ihnen, daß man in dieser Weise vorgehen kann, ohne den Facialis mehr zu gefährden, als dies bei der jetzt hier üblichen Methode der Labyrintheröffnung geschieht. Unser Zweck ist es, wie gesagt, nur neuerlich an der Hand dieser Präparate Ihre Aufmerksamkeit auf die anatomische Möglichkeit einer Ausräumung des Labyrinths von außen her zu lenken, die an Vollständigkeit kaum etwas zu wünschen übrig lassen dürfte, und aus verschiedenen Demonstrationen in dieser Gesellschaft werden Sie sich erinnern, daß die Eröffnung des Labyrinths von außen her mehrmals erwähnt wurde, allerdings immer in der Form einer unvollständigen Methode. Wenn Sie sich aus den Präparaten, die wir Ihnen hier demonstrieren, überzeugen können, daß der oben geschilderte Weg ein gangbarer ist, so ist der Zweck unserer Demonstration erfüllt.

Diskussion.

Ruttin wendet gegen diese Operationsmethode ein, daß es nur in einzelnen Fällen gelingt, ohne Freilegung der Dura der hinteren Schädelgrube

Digitized by Google
Original from UNIVERSITY OF CALIFORNIA
Generated on 2019-10-24 09:27 GMT / http://hdl.handle.net/2027/uc1.b3252757
Public Domain in the United States, Google-digitized / http://www.hathitrust.org/access_use#pd-us-google

das Vestibulum in der beschriebenen Weise zu eröffnen, dort nämlich, wo der Sinus weit rückwärts gelagert ist. In den anderen Fällen wird man beim Versuche dieser Operation den hinteren Bogengang und die Dura der hinteren Schädelgrube freilegen müssen, somit also die Operation nach Neumann ausführen.

Neumann bemerkt, daß er die angegebene Operation auch in einzelnen Fällen ausgeführt hat, in welchen der Sinus sehr weit rückwärts gelagert war. Er empfiehlt jedoch, diese Methode nur in Ausnahmsfällen anzuwenden. In den meisten Fällen sei es richtiger, die Dura der hinteren Schädelgrube sogleich freizulegen, da man dann bei Komplikationen sowohl diagnostisch als operativ besser daran ist.

Frey: Selbstverständlich ist die Basis für unser Vorgehen die von Jansen und Hinsberg beschriebene und geübte Methode. Die Herren, die sich an die Beschreibung dieser Methoden durch die Autoren erinnern, werden wissen, daß es sich bei ihrer Methode um eine Eröffnung und nicht um eine vollständige Ausräumung des Labyrinths handelt. Wir glauben, eben zu zeigen, daß man auch nach diesem Verfahren eine vollständige Ausräumung des Labyrinths vornehmen kann, ohne die Dura freizulegen. Die Indikationsstellung, wann die eine und die andere Methode anzuwenden ist, steht heute nicht zur Diskussion.

Bücherbesprechungen.

Die Taubheit infolge von Meningitis cerebrospinalis epidemica. Von Doktor Ferdinand Alt, Privatdozent an der k. k. Wiener Universität. Mit 12 Tafeln. Verlag von Franz Deuticke, Wien und Leipzig 1908.

Verfasser unterzog sich 1907 der Aufgabe, 50 Fälle von Meningitis cerebrospinalis epidemica auf Störungen seitens des Gehörganges zu untersuchen. Von drei verstorbenen Patienten benutzte Verfasser die Schläfebeine beider Seiten zu anatomisch-mikroskopischen Studien; die Krankengeschichte dieser Fälle wird kurz, der Befund ausführlich gebracht. Bezüglich des letzteren wären folgende interessante Einzelheiten hervorzuheben: Im ersten Falle erfolgte die Infektion des Labyrinths auf dem Wege der Schnecke und des Tractus foraminulentus; am meisten ergriffen war der Nervus cochleae, das Cortische Organ zeigte sich fast gänzlich destruiert. Im zweiten Falle prävalierte die Neubildung von Bindegewebe und Knochen. Der dritte Fall war durch vollständige Zerstörung und bindegewebige Degeneration des Nervenendapparates im ganzen Labyrinth charakterisiert. Nach Anführung einschlägiger Fälle aus der Literatur und der Krankengeschichten von fünf ertaubten, genesenen Patienten kommt Verfasser zur Besprechung der klinischen Befunde. Hiervon wäre besonders hervorzuheben: Das Trommelfell zeigt sich in der Regel als unverändert bei vollkommener Taubheit für Sprache, Geräusche und Töne. Letztere ist ein Frühsymptom und stellt sich meist in der ersten oder zweiten Krankheitswoche ein. Der Hörverlust setzt plötzlich ein. Die Taubheit ist eine beiderseitige und komplette, doch kann (zirka in einem Drittel der Fälle) eine mehr oder minder bedeutende Wiederherstellung des Gehörs erfolgen. Die Prognose von monate- oder gar jahrelang bestehender Taubheit nach dieser Meningitis ist als absolut ungünstig aufzufassen.

Generated on 2019-10-24 09:27 GMT / http://hdl.handle.net/2027/uc1.b3252757
Public Domain in the United States, Google-digitized / http://www.hathitrust.org/access_use#pd-us-google
Digitized by Google
Original from UNIVERSITY OF CALIFORNIA

Die Arbeit Alts ist für den Otiater von großem Werte, da sich für letzteren doch verhältnismäßig selten eine Gelegenheit ergibt, genauere Studien über die Entwicklung und Ursachen der meningitischen Taubheit anzustellen. Verfasser hat es außerdem verstanden, seine reichen Erfahrungen auf diesem Gebiete in klarer und übersichtlicher Form wiederzugeben und durch ausgezeichnete 17 Abbildungen (auf 12 Tafeln) zu erhärten. Sehr wünschenswert wäre es nur gewesen, wenn die kurze Erklärung des Dargestellten oder wenigstens doch die Titel der Abbildungen nicht zusammenhängend, sondern auf jeder Tafel für sich, wofür ja hinreichend Platz vorhanden ist, verzeichnet worden wären. Ernst Urbantschitsch.

Referate.

Les lésions du labyrinthe non acustiques (suite). Par Prof. A. Torretta (de Gênes).

Zuerst bespricht Torretta die durch Hypo- und Hyperämie hervorgerufenen Labyrinthschädigungen. Er betont an der Hand einer Arbeit Shambaughs und nach eigener genauer histologischer Untersuchung die große Eignung des Labyrinths für Blutaustritte. Die Vestibulargefäße sind an einzelnen Stellen von der Labyrinthhöhle nur durch eine dünne Epithelschicht des Periosts getrennt; an den Maculae sind sie auf der einen Seite von Knochen umgeben, auf der anderen haben sie nur den endolymphatischen Druck zu ertragen. So können bei allgemeiner oder lokaler Stauung Blutaustritte erfolgen, doch sind dieselben nur dann autoptisch nachzuweisen, wenn die Stauung längere Zeit gedauert hat.

II. Nach Claude-Bernard und Prussak hat die Verletzung des Sympathicus, nach Valentin, Graefe und Baratouse die Durchschneidung des Trigeminus Hyperämie des Labyrinths zur Folge. Die Labyrintherscheinungen bei Mittelohraffektionen werden teils als Kommunikationserscheinungen, teils (Siebenmann) als Angioneurose gedeutet. Im Anschluß an Infektionskrankheiten und nach Gebrauch von Chinin und Salicylaten (Ferreri, Torretta) treten Blutungen im Labyrinth auf.

III. Bei Leukämie wurden von Politzer und Koch Präparate angefertigt, die Blutaustritte ins Labyrinth ergaben. Nach einer gewissen Zeit findet man nach Politzer Degenerationen und fibröse respektive knöcherne Wucherungen.

IV. Traumatische Läsionen. Es gibt traumatische Labyrinthläsionen ohne anatomisches Substrat, dann „commotiones labyrinthiques“ mit anatomischen Veränderungen. Diese sind nach Scheibe oft nur mikroskopisch. Die Labyrinthgefäße können durch starke Erschütterung reißen, ohne daß der Knochen verletzt wurde. So bei starken Explosionen. Dabei spielen Verletzungen der Tube eine schädigende Rolle, weil das eingezogene Trommelfell den Stoß direkt auf den Steigbügel weitergibt. Steinbrügge, Politzer, Passow u. a. haben

Digitized by Google
Original from UNIVERSITY OF CALIFORNIA
Generated on 2019-10-24 09:29 GMT / http://hdl.handle.net/2027/uc1.b3252757
Public Domain in the United States, Google-digitized / http://www.hathitrust.org/access_use#pd-us-google

Labyrinthläsionen bei Kompression der Luft im äußeren Gehörgang beschrieben. Ein vom Verfasser einige Sekunden unter vier Atmosphären Druck gehaltenes Kaninchen hat histologisch geringfügige Blutungen im Labyrinth und Ödem zwischen den nervösen Elementen. Bei der Caissonkrankheit treten Labyrinthsymptome durch Kohlensäureembolien auf. Die im Blut komprimierte CO_3 entweicht unter starkem Druck beim plötzlichen Übergang von hohem zu normalem Luftdruck.

Verfasser modifizierte den Politzerschen Versuch von manometrischen Messungen im oberen vertikalen Bogengang bei Luftverdichtung von der Tube aus, indem er das Manometer in den horizontalen Bogengang einführt und dann gleichzeitig in beide horizontale Bogengänge und noch deutlicher die Schwankungen wahrnimmt.

V. Experimentelle medikamentöse Läsionen stellte der Verfasser folgendermaßen fest: Bei neugeborenen Katzen zeigte sich 20 Minuten nach Injektion von 0·1 hydrochlorsaurem Chinin und Salicylaten starke Rötung im Gehirn und das Labyrinth mit Blutungen durchsetzt, hauptsächlich in der ersten Schneckenwindung. Bei Pilocarpininjektionen fand er auffallende Blässe des Gehirns. Durch tägliche Injektion von 0·02 Chininum chlorhydratum zeigte ein Kaninchen Gleichgewichtsstörungen. Nach der 12. Injektion verschwanden diese. Mikroskopisch: Keine Blutungen im Vestibularapparat, Alteration in den Ampullen, starke Läsionen im Cortischen Ganglion. Während Kirchner die Blutung bei Salicyl- und Chininjektionen auf Erstickung zurückführt, stützt Wittmack die Ansicht Grünerts, daß es sich um direkte Giftwirkung handle, dadurch, daß er auch bei Tieren, die nach Salicylvergiftung usque ad exitum künstliche Atmung bekamen, Blutungen fand. Auch der Autor ist dieser Meinung. Warum, fragt er, entsteht bei Pilocarpin und arseniger Säure keine Blutung und warum zeigte ein Kaninchen nach Chinin auch keine solche? Über den degenerativen Einfluß dieser Gifte ist man sich einig.

Labyrinthblutungen kommen auch im Verlaufe chronischer Infektionskrankheiten vor (Politzer, Moos, Lucae). Die bei zentralen Erkrankungen (Basilarmeningitis) sind vielleicht auf Störungen des Vasomotorenzentrums zurückzuführen. Bei sekundärer Lues auftretende Labyrinthstörungen beruhen wahrscheinlich auf spezifischer Endarteriitis. Indem Verfasser nun noch auf die Histologie zurückkommt, sagt er, daß je nach der Art der Blutungen diese sich resorbieren und restitutio ad integrum eintreten kann oder knöcherne und fibröse Veränderungen zurückbleiben können. Und zwar tritt nach Bergmann die Verknöcherung eher auf als Bindegewebsbildung.

In dieser Arbeit sind vor allem die genauen anatomischen Verhältnisse der Labyrinthgefäße sehr lehrreich. Großes Interesse beansprucht auch die experimentell gestützte Ansicht des Verfassers, daß Chinin und Salicylate Labyrinthblutungen erzeugen; es wäre dies geeignet, die in letzter Zeit im Vorder-

Digitized by Google
Original from UNIVERSITY OF CALIFORNIA
Generated on 2019-10-24 09:29 GMT / http://hdl.handle.net/2027/uc1.b3252757
Public Domain in the United States, Google-digitized / http://www.hathitrust.org/access_use#pd-us-google

grund stehende Ansicht von dem rein degenerativen Einfluß dieser Gifte mit der alten Ansicht, es handle sich nur um Blutungen ins Labyrinth, zu vereinigen. (Arch. internat. de Lar., d'Otol. et de Rhin., 1908, Nr. 5.)

E. Fröschels.

Considérations anatomo-pathologiques et bactériologiques a propos d'un cas de thrombose pariétale du sinus avec demonstrations. Par W. Uffenorde (Göttingen). Traduction M. Bloch (Paris).

Bei einem 25jährigen Arbeiter besteht seit Jahren Naseneiterung, seit 3 Monaten Ohreneiterung links. Seit einigen Tagen Schmerzen bei Druck auf die Ohrmuschel. Schwellung des Gehörganges. Perforation des Trommelfells vorn unten. Keine retroauriculäre Schwellung. Weber links; R. +; Bronchitis diffusa bilateralis. Verbreiterung der Herzdämpfung nach rechts. Augenhintergrund normal. Plötzlich 38·8. Tags darauf Operation. Processus mastoideus großzellig, Schleimhaut geschwollen. Fistel in dem Sinus sigmoideus. Typische Ligatur der Vena jugularis. Verfolgung des Sinus nach unten und zum Sinus transversus. Fast beim oberen Knie fühlt man das Ende eines Thrombus. Extraktion desselben, Entfernung eines Teiles der lateralen Wand. Nach 24 Stunden rechts Lungendämpfung, abgeschwächtes Atmen, krepitierendes Rasseln. Nach 8 Tagen Schüttelfröste. Die Punktion des Sinus ergibt reichliche Blutung. Incision der lateralen Wand des Sinus transversus und Punktion der inneren Wand ergeben Blutungen. Beim Ausschneiden eines Stückes aus der lateralen Wand findet sich ein Thrombus parietalis. Nach 48 Stunden auf neuerliche Schüttelfröste Freilegung des Bulbus jugularis. Excision der lateralen Wand des Sinus sigmoideus, unter der ein unregelmäßiger Thrombus liegt. Tags darauf Incision der Jugularis interna in ihrer ganzen Ausdehnung. Blutung aus der Tiefe. Excision der lateralen Wand ergibt im oberen Teil einen Thrombus. Am nächsten Tage Exitus letalis. Pathologisch-anatomische Diagnose: Thrombose des linken und rechten Sinus transversus und der unteren Partie des Sinus longitudinalis. Metastasen in beiden Lungen. Verfasser sagt, es handelt sich um einen autochthonen Thrombus des Sinus sigmoideus, der schon seit über einer Woche besteht. Er war bei der ersten Operation hart und wurde mit der Pravazspritze durchstochen, so daß Blutung auftrat. Bei der zweiten Operation wurde neuerdings die Passage des Sinus nachgewiesen, aber durch die Periphlebitis entstanden Zweifel. Trotz des normalen Aussehens der inneren Wand wurde mikroskopisch festgestellt, daß sie der Ausgangspunkt eines Organisationsprozesses war. Die Infektionsquelle war der Sinus transversus, in dem ein Thrombus mit reichlichen Bakterien nachgewiesen wurde. Da auch das Emissarium condyloideum ein außergewöhnlich großes Lumen aufwies, war es für die Fortpflanzung der Infektionskeime sehr geeignet, so daß die Unterbindung der Jugularis nichts nützte. Nach Beschreibung des mikroskopischen Bildes des Thrombus im Sinus sigmoideus (derselbe war im

Digitized by Google
Original from UNIVERSITY OF CALIFORNIA
Generated on 2019-10-24 09:29 GMT / http://hdl.handle.net/2027/uc1.b3252757
Public Domain in the United States, Google-digitized / http://www.hathitrust.org/access_use#pd-us-google

Innern organisiert und fast steril, außen noch frisch und reich an Bakterien) wendet sich Verfasser gegen die von Grunert und Leutert angegebenen Merkmale eines wandständigen Gerinnsels. Dasselbe muß nicht glatt sein, sondern war in diesem Falle holprig. Das Aussehen eines Thrombus entspricht dem Grade seiner Verfassung respektive seinem Alter. Was die Entstehung einer allgemeinen Infektion bei einem Thrombus betrifft, unterscheidet der Verfasser folgende Typen: Es kann durch die Virulenz der schon früher ins Blut eingewanderten Bakterien das Blut gerinnen und so ein sekundärer Thrombus entstehen. (Wird durch ein passendes Beispiel belegt.) Es kann zweitens von einem infizierten Thrombus aus das Blut mit Mikroorganismen überschwemmt werden, und es kann drittens durch eine Phlebitis ein Durchbruch der Venenwand erfolgen. (Durch ein Beispiel erläutert.) Endlich kann Allgemeininfektion direkt vom Ohr aus erfolgen, ohne daß es zur Thrombenbildung kommt. Verfasser führt zum Schlusse bakteriologische Befunde an und sagt, er habe wiederholt bei Ohrinfektionen grampositive Stäbchen gefunden, welche teils dem Pyocyaneus, teils dem Pseudodiphtheriebacillus glichen; häufig seien Streptokokken gefunden worden (in der Vena mediana), und diese Fälle fordern besonders zu raschem Eingreifen auf. Überhaupt sollte der Otiater den Blutbefund in jedem operativen Falle pflegen. (Archiv internat. de Laryng., d'Otol. et de Rhinol., 1908, Nr. 5.) E. Fröschels.

Syndrome de Menière à forme apoplectique et durable. Causé par une injection de cocaine, faite pour une extraction dentaire chez un jeune homme de 25 ans, sans héridité ni passé auriculaire. Par C. J. Koenig (Paris).

Im Anschluß an eine Cocaininjektion in den linken Oberkiefer traten bei einem sonst gesunden 25jährigen Mann heftiger Schwindel, Erbrechen und Taubheit rechts, ferner Erschlaffung der rechten Gesichtshälfte und Ptosis auf. Nach 12 Tagen konnte Patient das Bett verlassen und kommt zum Arzt. Rechts Flüstersprache ad concham, links Uhr 25 *cm* (normal 80 *cm*). Sonst keine Besonderheit. Bettruhe. Nach 17 Tagen links normales Gehör, rechts Flüstersprache $^1/_2$ *m*, aber neuerdings Schwindel. Durch 3 Tage 0·01 *g*, am 4. Tage 0·005 *g* Pilocarpin. nitric. Kleine Schüttelfröste 38·5°. Patient weigert sich, die Injektionen weiter zu nehmen. Täglich (vom Hausarzt) 0·4 *g* Chinin. Unbehagen schwindet, kein Schwindel mehr.

Verfasser deutet das Fieber als intercurrierende Influenza und sagt, das Pilocarpin habe bewirkt, daß der Schwindel verschwand. Verfasser deutet diese Menièresche Krankheit nicht als Intoxikation, denn Cocainintoxikationen gehen zurück. Es handelt sich hier um einen bleibenden Schaden, ähnlich wie bei Verletzung der Bogengänge, wahrscheinlich beruhend auf Schädigung der Blutcirculation (Ischämie, Kongestion oder Hämorrhagie). Derselbe wurde klinisch allmählich verdeckt durch kompensatorisches Eintreten des Gesichtssinnes, des Gefühls und des Lagesinnes der Muskeln. (Arch. internat. de Laryng., d'Otol. et de Rhin., 1908, Nr. 5.)

Generated on 2019-10-24 09:29 GMT / http://hdl.handle.net/2027/uc1.b3252757
Public Domain in the United States, Google-digitized / http://www.hathitrust.org/access_use#pd-us-google
Digitized by Google
Original from UNIVERSITY OF CALIFORNIA

Démonstration de lésions expérimentales acoustiques de l'organe de l'ouie. Par Siebenmann (Bâle) et Yoshii (Tokio). Traduction par M. Menier (Figeac).

Es wurden die von Wittmaack kürzlich publizierten Ergebnisse über Wirkungen von starken oder langandauernden Schalleindrücken auf den N. cochlearis teils wiederholt, teils modifiziert. Die Modifikationen bestanden darin, daß von direkter Knochenleitung abgesehen wurde und auch Stimmgabeln zu Versuchen herangezogen wurden.

Schallquellen: 1. einfache Töne (Stimmgabel, Sirene, Pfeife); 2. nicht einfache Töne um G; 3. Detonationen (Kinderpistolen, Revolver).

Ad 1. Durch c^5 trat Läsion der oberen Hälfte der Basalwindung ein, durch h^2 Läsion der nächsten Halbwindung, durch Sirenen Verletzungen in allen Windungen, durch Pfeifen endlich Läsionen in der unteren Schneckenhälfte auf. Diese letzten bestanden mikroskopisch im Anschwellen und späteren Atrophieren des Cortischen Organs. Der Nerv atrophiert ohne vorhergehende Schwellung, in den Ganglienzellen tritt Chromolyse und einfache Atrophie auf. Sirenen erzeugen gewöhnlich in der Cortischen Membran, bei längerer Einwirkung auch in der Reisnerschen, Veränderungen.

Ad 2. Bei nicht einfachen Tönen entstehen keine so ausgesprochenen Veränderungen (leichtes Anschwellen der Hörzellen, während die ersten Touren unverletzt sind). Je höher der Ton, desto tiefer scheinbar die Verletzung.

Ad 3. Es treten sehr starke anatomische Veränderungen auf. Die Cortische und Reisnersche Membran sind erhalten, sonst starke Zerstörung im Cortischen Organ.

Es ist bemerkenswert, daß die Verfasser durch Stimmgabeln Veränderungen erhielten, während Wittmaack durch die tagelange Einwirkung einer elektrischen Klingel nur Läsionen nachweisen konnte, wenn er sie vom Knochen und von der Luft auf das Ohr einwirken ließ. (Arch. internat. de Laryng., d'Otol. et de Rhin., 1908, Nr. 5.)

Préparation de Labyrinthite circonscrite. Par Siebenmann et Yoshii.

Bei einem Tier mit chronischer Mittelohreiterung fand man nach 100-tägiger Sireneneinwirkung die beiden mittleren Schnecken normal, die sonst immer zerstört waren. Dabei fand sich ein alter Entzündungsherd in der unteren Hälfte der Basalwindung und am runden Fenster (Knochenneubildung), eine frische Inflammation in der obersten und der nächsten halben Schneckenwindung. (Arch. internat. de Laryng., d'Otol. et de Rhin., 1908, Nr. 5.)

Simple disposition micro-téléphoniques pour l'examen de l'audition en particulier à la suite des accidents du travail. Par A. Raoult (Nancy).

Es wird ein Apparat zur Aufdeckung von simulierter einseitiger Taubheit beschrieben. Ein Mikrophon befindet sich mit seinen Elementen in einem dem Ordinationszimmer benachbarten Raum. Zwei Drähte führen in ein Tele-

Generated on 2019-10-24 09:29 GMT / http://hdl.handle.net/2027/uc1.b3252757
Public Domain in the United States, Google-digitized / http://www.hathitrust.org/access_use#pd-us-google
Digitized by Google
Original from UNIVERSITY OF CALIFORNIA

phon mit zwei Hörmuscheln, die dem Patienten fest an die Ohren angefügt werden. Durch einen Unterbrecher kann nun der Strom von dem Untersuchenden in beide Ohren oder nur in eines geleitet werden. Man spricht zum Patienten über seinen Unfall und läßt ihn antworten. Während des Gespräches leitet man die Stimme nun abwechselnd in eines der beiden Ohren. Antwortet der Patient auch, wenn man ihm ins kranke Ohr spricht, so ist er entlarvt. Es ist dies ein geistreich erdachter Apparat, welcher im Prinzip auf der von Lucae und Teuber angegebenen und von Tschudi und Kalčic modifizierten Methode beruht. Vor dieser hat er den großen Vorzug, daß nur ein Fragender vorhanden ist, so daß Patient nicht an den beiden verschiedenen Stimmen einen Anhaltspunkt hat. Freilich ist auch dieses Verfahren nicht vollkommen, da es dem aufmerksamen Simulanten gelingen kann, zu unterscheiden, in welches Ohr hineingesprochen wird. (Arch. internat. de Laryng., d'Otol. et de Rhin., 1908, Nr. 5.)

La replession du charlatanisme en otologie. Par Trétrop (Auvers).

Der Verfasser regt an, daß eine internationale Kommission zur Unterdrückung des Charlatanismus in der Otologie gebildet werde, um die ausgebeuteten Patienten und die geschädigten Ohrenärzte zu schützen. (Arch. internat. de Laryng., d'Otol. et de Rhin., 1908, Nr. 5.) E. Fröschels.

Dr. **Erich Ruttin,** Beiträge zur Histologie der Labyrintheiterungen. (Passow u. Schäfer, Beiträge etc., Band I, Heft 5 u. 6.)

Beschreibung von drei histologisch untersuchten Fällen von Labyrintheiterung. Die Schlüsse, zu denen Ruttin gelangt, sind folgende:

1. Die circumscripte chronische Eiterung in der Cysterna perilymphatica ruft schon aus mechanischen Gründen (Eitersenkung infolge der Schwere) eine Miterkrankung des perilymphatischen Raumes der Scala vestibuli der unteren Hälfte der Basalwindung hervor.

2. Diese hat wieder die oben beschriebene eigentümliche Ektasie des Ductus cochlearis mit spitzgiebel- oder gewölbeartiger Form desselben zur Folge. Erfolgt ein Durchbruch in den endolymphatischen Raum, so ist die Durchbruchstelle stets ein tiefgelegener Punkt des häutigen Labyrinthes (Sacculus, Ductus reuniens, Coecum vestibulare oder vestibularer Teil des Ductus cochlearis).

3. Die chronische circumscripte Eiterung der Basalwindung kann aus mechanischen Gründen auf die untere Hälfte der Windung beschränkt bleiben und schneidet dann mit der Umbiegungsstelle derselben scharf ab.

4. Die infolge Durchbruchs des Schneckenfensters entstandene chronische circumscripte Eiterung in der Scala tympani bleibt meist auf diese beschränkt, wenn sich die Basalmembran verdickt. Erfolgt ein Durchbruch, so ist die Stelle desselben die Basalmembran.

Generated on 2019-10-24 09:29 GMT / http://hdl.handle.net/2027/uc1.b3252757
Public Domain in the United States, Google-digitized / http://www.hathitrust.org/access_use#pd-us-google
Digitized by Google
Original from UNIVERSITY OF CALIFORNIA

5. Als letztes und wichtigstes Ergebnis der Untersuchungen, das auch für die klinische Seite der Lehre von den Labyrintheiterungen einigen Wert haben dürfte, muß ich die Ungleichwertigkeit der Einbruchspforten betonen. Eiterungen, die in das Vestibulum einbrechen, haben infolge mechanischer Verhältnisse (Eitersenkung) auch eine Miterkrankung des cochlearen Apparates zur Folge. Eiterungen, die durch das tiefgelegene runde Fenster ihren Weg in das Labyrinth finden, bleiben — ebenfalls infolge mechanischer Momente — auf den cochlearen Apparat, ja meist sogar auf die untere Hälfte der Basalwindung beschränkt. Für die Funktion des Labyrinthes sind daher prognostisch am ungünstigsten die Durchbrüche in das Vestibulum, weil jedesmal das ganze Labyrinth in Mitleidenschaft gezogen wird; günstiger sind die Einbrüche durchs runde Fenster, weil sie auf den cochlearen Apparat beschränkt bleiben können.

Bondy.

Spontaneous Discharge of Cerebro-spinal-fluid from the ear. By George F. Cott, M.D., clinical Professor of Otology, University of Buffalo. (The Journal of Laryngology, Rhinology and Otology, Vol. XXIV, Nr. 2, February 1909.)

Verfasser bespricht zwei Fälle von „spontanem" Ausfluß von Cerebrospinalflüssigkeit aus dem Ohr. In dem einen Falle begann dieser nach dem Versuch, Blutgerinnsel, die sich nach einer Cristaoperation in der Nase gebildet hatten, auszublasen. Der Ausfluß dauerte mit einer Unterbrechung von 24 Stunden bis zum 27. Tage; die Quantität soll mindestens $^1/_4$ Pint betragen haben. Subjektive Gehörsempfindungen erfuhren hernach eine wesentliche Besserung. Eine chemische Untersuchung der Ausflußflüssigkeit fand aber nicht statt. Verfasser stellt sich vor, daß sich infolge des erhöhten Druckes in der Schädelhöhle anläßlich des vehementen Schneuzaktes die Cerebrospinalflüssigkeit durch eine Dehiscenz im Tegmen tympani Abfluß verschaffte.

Im zweiten Falle wurde wegen chronischer Atticuseiterung das Antrum vom Gehörgang aus eröffnet. Sechs Wochen später trat aus diesem Ohr ein seröser Ausfluß auf, anfangs tropfenweise, später kontinuierlich (12 Tage ohne Unterbrechung, im ganzen 17 Tage). Die chemisch-mikroskopische Untersuchung ergab Cerebrospinalflüssigkeit mit vereinzelten Staphylo- und Diplokokken, welch letztere zweifellos erst im Ohr beigemengt worden waren. Die Stelle, aus der die Flüssigkeit austrat, konnte nicht ermittelt werden.

Beide Patienten befanden sich bei einer späteren Untersuchung vollkommen wohl und zeigten keinerlei Schädigung ihres Gehörs.

Ernst Urbantschitsch.

Klinische Untersuchungen über die labyrinthären Gleichgewichtsstörungen mit besonderer Berücksichtigung der allgemeinen Prüfungsmethoden und des Goniometers. Von Dr. G. W. Mackenzie. (Aus der Ohrenabteilung der allgemeinen Poliklinik in Wien, Privatdozent Dr. G. Alexander.) (Archiv f. Ohrenheilk., Bd. LXXVIII, H. 3 u. 4.)

Mackenzie beschreibt Untersuchungen auf dem Goniometer, welche Gleichgewichtsstörungen als solche feststellen. Als labyrinthäre können die

Digitized by Google
Original from UNIVERSITY OF CALIFORNIA
Generated on 2019-10-24 09:29 GMT / http://hdl.handle.net/2027/uc1.b3252757
Public Domain in the United States, Google-digitized / http://www.hathitrust.org/access_use#pd-us-google

Störungen erst durch Zuhilfenahme anderer Methoden erkannt werden. In Fällen akuter Vestibularerkrankung treten Gleichgewichtsstörungen während der akuten Attacke als Begleitphänomen des spontanen rotatorischen Nystagmus auf. In älteren Fällen (6 Wochen bis 18 Monate nach abgelaufener Labyrinthzerstörung), bei welchen weder spontaner Nystagmus noch Schwindel vorhanden war, bestanden doch Gleichgewichtsstörungen, die der Autor nicht auf den Bogengangsapparat bezieht; er sucht nach einer anderen anatomischen Ursache für die Gleichgewichtsstörung und meint, „es resultiert dabei als einziges Organ das Endorgan der Vorhofsäcke, die Macula utriculi und die Macula sacculi". Alt.

Zur Frage der Schallübertragung im Gehörorgan. Von Dr. Hermann Dennert, Berlin. (Archiv f. Ohrenheilk., Bd. LXXVIII, H. 3 u. 4.)

Der Schall in Luftleitung gelangt auf drei Wegen, dem Paukenhöhlenapparat, dem Knochen, speziell dem Promontorium und dem runden Fenster in das Labyrinth. Der Paukenhöhlenapparat ist für diesen Zweck am vollkommensten entwickelt und ihm fällt die Hauptaufgabe für die Schallübertragung zu. Der normale Vorgang der Schallübertragung im Ohr ist ein molekularer und nicht ein massaler. Der molekulare Vorgang im Ohr ist viel feiner und vollkommener als die massale Schallübertragung, wie sie am Phonographen zu beobachten ist. Alt.

Jahresbericht über die Tätigkeit der königl. Universitäts-Ohrenklinik zu Halle a. d. S. vom 1. April 1907 bis 31. März 1908. Erstattet von H. Schwartze. (Arch. f. Ohrenheilk., Bd. LXXVIII., H. 3 u. 4.)

An der Klinik wurden 3134 Patienten behandelt, in der stationären Klinik wurden 333 Kranke verpflegt. Die Zahl der inskribierten Hörer betrug 18 beziehungsweise 20. Mastoidoperationen mit Eröffnung des Antrums wurden 61 ausgeführt (3 Todesfälle), Totalaufmeißelungen 112 (mit 15 Todesfällen). Es folgen die ausführlichen Krankengeschichten und Sektionsprotokolle der 18 Todesfälle. Alt.

Notizen und Personalien.

Habilitiert: Dr. Hermann Marx in Heidelberg für Ohrenheilkunde.

Generated on 2019-10-24 09:29 GMT / http://hdl.handle.net/2027/uc1.b3252757
Public Domain in the United States, Google-digitized / http://www.hathitrust.org/access_use#pd-us-google
Digitized by Google
Original from UNIVERSITY OF CALIFORNIA

Laryngo-Rhinologischer Teil.

Original-Artikel.

Die Freilegung der Keilbeinhöhle und des darüber gelegenen Abschnittes der Basis cerebri vom Rachen aus.

Von Dr. **Ludwig Löwe**, Ohren-, Nasen- und Halsarzt in Berlin.

Im Jahre 1904 hat Verfasser vor der Rhino-Laryngologischen Sektion der Breslauer Naturforscherversammlung über ein Verfahren berichtet, durch welches von der Nase aus der über dem Riechorgan gelegene Abschnitt der Basis cerebri freigelegt werden kann. (Siehe auch Löwe: Zur Chirurgie der Nase, 1. Heft, Berlin 1905, Tafel VII; 2. Heft, Berlin 1907, Tafel XVII). Die Sache beginnt damit, daß jederseits das Zahnfleisch über beiden Prämolaren inzidiert wird. Dann wird von dem Schnitt aus die faciale Kieferhöhlenwand freigelegt. Sie wird reseziert. Darauf wird auch die innere Kieferhöhlenwand samt aufsitzendem Stück der unteren Muschel abgeschlagen. Dann werden ebenfalls von der Kieferhöhle aus der untere Orbitalrand nach außen von der Tränensackgrube und die knöcherne Randleiste der Apertur dicht über dem Nasenboden mit der Knochenzange durchgeknipst. Damit ist der erste Akt der Operation beendet. Der zweite beginnt damit, daß die Haut des Nasenrückens von der Glabella bis zum Ansatzpunkt der knorpeligen Nase in der Mittellinie gleich bis auf den Knochen gespalten wird.

An das untere Ende des Schnittes setzen sich zwei Seitenschnitte an, welche die Nasenflügel vom Aperturrande abtrennen. Endlich durchquert noch ein durch beide Augenbrauen ebenfalls gleich bis auf den Knochen geführter Horizontalschnitt das obere Drittel des Längsschnittes. Die beiden so aus der Stirnhaut gewonnenen rechteckigen Lappen werden zurückgeschoben, worauf die Vordertafeln beider Stirnhöhlen abgeschlagen werden. Nun wird das Nasenbein jederseits paramedian von seinem Septumansatz getrennt. Jetzt lassen sich die rechte und linke Außenwand der Nase: Haut, Weichteile, Knochen und Schleimhaut zusammengenommen — wie die Flügel einer Flügeltür nach außen umklappen, wobei die Knickungskante in die Lamina papyracea, die dabei einbricht, zu liegen kommt. Das auf diese Weise vollkommen zutage gelegte Innere der Nase wird durch Wegnahme der beiden oberen Muscheln und des Siebbeinlabyrinths ausgeräumt. Dann wird die Scheidewand an ihrem oberen (Nasendach-) und hinteren (Keilbein-) Ansatz abgetrennt, so daß sie nur noch mit dem Nasenboden zusammenhängt. Biegt man sie nun zur Seite,

Digitized by Google
Original from UNIVERSITY OF CALIFORNIA
Generated on 2019-10-24 09:29 GMT / http://hdl.handle.net/2027/uc1.b3252757
Public Domain in the United States, Google-digitized / http://www.hathitrust.org/access_use#pd-us-google

so wird die Vorderwand des Keilbeins sichtbar. Sie wird weggeschlagen. So ist man im Innern der Keilbeinhöhle angelangt und kann von hier aus nach Abtragung des Septum intersphenoidale und des Daches das Chiasma, die Hypophysis und die vordere Brückenregion aufdecken. Die Operation ist bisher siebenmal am Lebenden ausgeführt worden (Schloffer, Hochenegg, Borchardt je einmal, v. Eiselsberg viermal). Indessen sind die Operateure nicht genau so vorgegangen, wie es hier geschildert worden ist. Sie haben vielmehr zur Aufdeckung des Naseninnern nicht die eben skizzierte Türflügeleröffnung, sondern die von Chassaignac-v. Bruns herrührende Umklappung der äußeren Nase nach einer Wange hin angewandt. Die Encheirese besteht darin, daß die Haut der Nasengegend von drei Seiten umschnitten wird. Der überall bis auf den Knochen dringende Schnitt beginnt unter dem einen Nasenflügel und verläuft wagrecht durch die Oberlippe bis zur Insertion des anderen Flügels. Ein zweiter Horizontalschnitt durchtrennt die Haut der Nasenwurzel in Höhe der inneren Augenwinkel, bleibt aber jederseits zirka 1 *cm* von letzteren entfernt. Die Endpunkte beider Schnitte werden auf einer Seite durch einen Längsschnitt verbunden. Nun wird vom unteren Querschnitt aus die Spina nasalis anterior und der Vomer eine Strecke weit dicht über dem Nasenboden durchsägt. Ebenso werden am oberen Querschnitt die Sutura naso-frontalis und das Septum in horizontaler Richtung eingesägt. Dann wird ein großer Flachmeißel oder eine Stichsäge in den seitlichen Längsschnitt eingesetzt und nun hier die Knochenverbindung getrennt, worauf sich mit Nachhilfe eines Elevatoriums die ganze äußere Nase, so weit sie aus der Gesichtsebene hervorragt, auf die andere, nicht durchschnittene Wangenseite hinüberklappen läßt.

Der Verfasser glaubt nicht, daß diese Modifikation seines Verfahrens vorteilhaft ist. Die Türflügeleröffnung gewährt bei kosmetisch gleich gutem Resultat einen ungleich vollkommeneren Überblick. In der Tat geben die Operateure auch an, daß sie mit dem durch die Chassaignac-Brunssche Seitwärtsklappung gewonnenen Überblick über das Naseninnere nicht ausgekommen seien, sondern noch mannigfaltige Resektionen der äußeren Knochenwände hätten hinzufügen müssen.

Was die Resultate der sieben auf nasalem Wege operierten Hypophysistumoren anbetrifft — es handelte sich jedesmal um Hirnanhangsgeschwülste, die in die Keilbeinhöhle hinuntergewachsen, also gleichsam Nasengeschwülste geworden waren —, so ist ein Todesfall im Anschluß an die Operation zu beklagen. Der Patient litt, als er operiert wurde, an einer acuten Choryza. So konnte von dieser aus die freigelegte Dura infiziert werden. Die sechs übrigen haben eine bedeutende Besserung ihres Befindens davongetragen. In dem Hocheneggschen Falle gelang es, den Tumor ganz zu entfernen. Das hatte zur Folge, daß sämtliche akromegalischen Symptome verschwanden. Ein Operierter ist einige Monate nach der Operation an einem acuten Hydrops

Digitized by Google
Original from UNIVERSITY OF CALIFORNIA
Generated on 2019-10-24 09:29 GMT / http://hdl.handle.net/2027/uc1.b3252757
Public Domain in the United States, Google-digitized / http://www.hathitrust.org/access_use#pd-us-google

ventriculorum cerebri verstorben. Das hat aber mit der Operation nichts zu tun. Bei der Sektion fand sich deren Wunde tadellos vernarbt.

Verfasser würde sich nun nicht erlaubt haben, für diese Dinge die Aufmerksamkeit der Leser in Anspruch zu nehmen, wenn nicht die Angelegenheit inzwischen ein total verändertes Aussehen gewonnen hätte. Es ist nämlich gelungen, ein weit einfacheres Verfahren für die Aufdeckung der in Rede stehenden Partien der Gehirnbasis aufzufinden. Um was handelt es sich denn eigentlich? Doch nur um die Freilegung der Keilbeinhöhle. Das ist die Vorbedingung, um an die Gegend der Sehnervenkreuzung der Hypophysis und der vorderen Brückenregion zu gelangen. Nun liegt aber die Keilbeinhöhle unmittelbar über dem Rachendach. Wenn es also glückt, ein einfaches Verfahren aufzufinden, um an das letztere heranzugelangen, so hat man gewonnenes Spiel. Denn dann ist nur noch nötig, die Schleimhaut des Nasenrachendaches in der Mittellinie zu spalten und samt Periost seitlich abzuschieben. Damit ist die Unterfläche des Keilbeinkörpers freigelegt, sie braucht nur weggehauen zu werden. Der Operateur ist dann unmittelbar im Innern der Keilbeinhöhle angelangt und kann zur Resektion der das Chiasma, die Hypophysis und den Vorderrand des Pons deckenden basalen Schädelpartie schreiten. Das Wichtigste bei der ganzen Sache ist also die Freilegung des Nasenrachendaches. Über diese Angelegenheit existiert aber bekanntlich ein Schatz von Erfahrungen in der chirurgischen Literatur. Am Pharynxdach jugendlicher männlicher Individuen kommen ja bis zum 25. Lebensjahre nicht gar zu selten jene so sehr gefürchteten Geschwülste fibrosarkomatöser Natur vor, die teils durch Einwachsen in die benachbarten Höhlen — Auge, Nase, Schädelhöhle, Fossa sphenomaxillaris — teils durch Neigung zu Blutungen deletär wirken und die deshalb die unbedingte Indikation zur operativen Entfernung setzen. Man hat vorwiegend das blutige Verfahren gegen sie eingeschlagen, weil die anderen hierfür herbeigezogenen Manipulationen: die Galvanokaustik, die Elektrolyse, die Unterbindung der Carotis communis, die Injektion von Erysipeltoxinen in die Geschwulst nur unsichere Resultate ergeben haben. Früher war die Herausnahme einer Rachendachgeschwulst ein Unternehmen auf Leben und Tod, so daß noch Dieffenbach gegen Mitte des vorigen Jahrhunderts den Ausspruch tun konnte, man habe dabei eigentlich nur die Wahl, daß entweder der Patient auf dem Operationstisch verblute oder daß er durch Blutaspiration in die Luftwege ersticke, oder daß der Operateur gezwungen sei, die Operation — der Hämorrhagie wegen — abzubrechen. Neuerdings ist von dieser Gefährlichkeit keine Rede mehr. Die Sache ist dank der Kuhnschen Intubation nahezu gefahrlos geworden. Immerhin beweist der Umstand, daß der neueste Autor auf diesem Gebiete: v. Rüdiger-Rydygier jun. (Wiener klin. Wochenschrift, 1908) noch 21 verschiedene Operationsmethoden — die seinige inbegriffen — als ihm bekannt hierfür aufführt — es gibt sicher noch eine

Digitized by Google
Original from UNIVERSITY OF CALIFORNIA
Generated on 2019-10-24 09:29 GMT / http://hdl.handle.net/2027/uc1.b3252757
Public Domain in the United States, Google-digitized / http://www.hathitrust.org/access_use#pd-us-google

ganze Anzahl, die v. Rüdiger entgangen sind —, daß die Encheirese auch heute noch nicht so ganz einfach ist.

Diese 21 Wege der Freilegung des Nasenrachendaches lassen sich unter vier Gruppen rubrizieren. Man kann einmal — das ist die von den Chirurgen am meisten gebrauchte Methode — mittelst der bekannten temporären Oberkieferresektion nach v. Langenbeck an das Rachendach gelangen. Der zweite Weg stellt die sogenannte Abklappung des harten Gaumens dar. Hierbei wird die harte Gaumenplatte zeitweise von der Verbindung mit dem Nasengerüst getrennt. Es gibt sehr verschiedene Modifikationen dieser Abschlagung. Die einfachste rührt von Partsch her (Deutsche Zeitschr. f. Chir., Bd. LVII). Ein Horizontalschnitt durchtrennt die Gingiva dicht unter der Übergangsfalte von einem Weisheitszahn zum anderen. Dann werden die Backenweichteile mittelst Raspatoriums soweit in die Höhe geschoben, bis der untere Aperturrand zum Vorschein kommt. Darauf wird ein zirka 6—7 *cm* breiter Flachmeißel quer zur Gesichtsebene etwas über der Spina nasalis anterior aufgesetzt. Treibt man denselben in horizontaler Richtung mit ein paar Hammerschlägen nach hinten, so daß er das Septum und jederseits die beiden Kieferhöhlenwände dicht über dem Nasenboden durchquert, so merkt man, sowie der Meißel in die Nähe der hinteren Highmorshöhlenkante angelangt ist, daß die harte Gaumenplatte anfängt, beweglich zu werden und daß sie sich wie eine Falltür auf den Zungenrücken herabklappen läßt. Damit ist dann auch der Nasenrachenraum eröffnet. Die Methode gibt indes keinen guten Überblick über das Pharynxdach. Das läßt sich jedoch dadurch verbessern, daß die herabgeklappte Gaumenplatte ihrerseits wieder der Länge nach in zwei Hälften, in eine rechte und eine linke, durchschnitten wird und diese dann seitlich auseinandergezogen werden.

Der dritte Weg geht vom Munde aus gegen den Nasenrachenraum vor. Ursprünglich begnügte man sich damit, das weiche Gaumensegel entweder in der Mittellinie oder seitlich in sagittaler Richtung zu spalten oder man trennte es auch der Quere nach vom harten Gaumen ab. Da dies nicht immer genügte, so ging Gussenbauer einen Schritt weiter. Er inzidierte auch noch die Schleimhautbekleidung des harten Gaumens in der Mittellinie und schob sie beiderseits zurück. Dann schlug er das hinterste Stück des harten Gaumens und des Vomer ab und gelangte so von unten her an die Keilbeinhöhle.

Der vierte Weg führt durch Durchtrennung der Unterlippe und des Unterkiefers zum Pharynx. Vom Mundwinkel aus wird ein Vertikalschnitt, der gleich bis auf den Knochen durch Haut, Muskulatur, Schleimhaut und Periost hindurchgeht, senkrecht nach unten bis zum Unterkieferrand herabgeführt. Am Hals setzt der Schnitt sich nur durch die Haut bis zum oberen Schildknorpelrand fort. Dann wird das durch diesen Schnitt freigelegte Stück des Unterkieferkörpers schräg in der Richtung von unten-innen nach oben-außen durchsägt;

Digitized by Google
Original from UNIVERSITY OF CALIFORNIA
Generated on 2019-10-24 09:29 GMT / http://hdl.handle.net/2027/uc1.b3252757
Public Domain in the United States, Google-digitized / http://www.hathitrust.org/access_use#pd-us-google

die beiden Hälften werden stark auseinanderzogen. So gelangt man zum Sulcus alveolo-lingualis und längs dieses zum Nasenrachenraum.

Betrachtet man diese vier Wege, so kann man sich der Einsicht nicht verschließen, daß es sich da doch — als Voroperation — um recht ansehnliche Eingriffe handelt und daß sie trotzdem nicht immer ganz zum Ziele führen. Es gibt ein viel einfacheres Verfahren, das zwar seit sehr langer Zeit (schon seit den vierziger Jahren des vorigen Jahrhunderts) bekannt ist, das aber aus Gründen, die gleich angeführt werden, nur wenig Anklang gefunden hat, bis es neuerdings so modifiziert worden ist, daß nunmehr seiner allgemeinen Verwendung kein Hindernis mehr im Wege steht. Es ist dies die sogenannte mittlere Pharyngotomie.

An einem Sagittalschnitt durch den Kopf läßt sich deutlich erkennen, daß die Rachenhöhle an einem Punkte ihres Verlaufes ganz nahe an die äußere Haut herantritt. Es ist dies die Gegend zwischen Zungengrund und Vorderfläche des Kehldeckels, die sogenannte Vallecula. Führt man hier vom Munde aus einen Finger ein, so kann man die Kuppe desselben durch die äußere Haut in der Halsgegend hindurchfühlen. In der Tat hat denn auch wohl auf diese Beobachtung hin der geniale französische Chirurg Malgaigne seine sogenannte Pharyngotomia subhyoidea gegründet. Sie besteht darin, daß die Haut dicht unter dem Zungenbein quer durchschnitten wird. Man gelangt darauf auf die Mm. sternohyoidei thyreohyoidei und omohyoidei und hinter denselben auf die Membrana hyothyreoidea. Muskeln und Membran werden ebenfalls durchquert. Dann ist man an der Außenfläche der Valleculaschleimhaut angelangt. Nach deren Incision liegt der Nasenrachenraum vor und kann bis zum Dache besichtigt werden.

Nun hat aber diese Pharyngotomia subhyoidea zwei Schattenseiten. Sie verheilt schlecht und sie führt leicht zu Erkrankungen der tieferen Luftwege. Es ist daher freudig zu begrüßen, daß neuerdings anstatt der subhyoidalen die suprahyoidale Racheneröffnung, der diese Nachteile nicht anhaften, anzuwenden gelehrt worden ist. Man schneidet einfach ober- anstatt unterhalb des Zungenbeines die Haut durch. Vertieft man dann diesen Schnitt durch die Mm. mylohyoidei und geniohyoidei hindurch bis in die Valleculae, so hat man an der Zungenmuskulatur ausgiebiges Material zur Verfügung, um durch Etagennähte die Prima intentio zu sichern. Die Wunde ist ferner vom Kehlkopfeingang weiter entfernt, kann also nicht so leicht zu Lungenerkrankungen führen. Dafür liegt sie dem Rachendach — um dessen Inangriffnahme es sich ja in unserem Falle handelt — um so näher. Endlich ist auch, weil der Suspensionsapparat des Zungenbeines intakt bleibt, eine Störung des Schluckmechanismus ausgeschlossen. Alles Vorteile, die für den hier vorliegenden Zweck der Freilegung des Rachendaches schwer ins Gewicht fallen.

Digitized by Google
Original from UNIVERSITY OF CALIFORNIA
Generated on 2019-10-24 09:29 GMT / http://hdl.handle.net/2027/uc1.b3252757
Public Domain in the United States, Google-digitized / http://www.hathitrust.org/access_use#pd-us-google

Die Pharyngotomia suprahyoidea ist zuerst von Jeremitsch empfohlen worden. Er hatte bei einem 34jährigen Arbeiter, der sich in selbstmörderischer Absicht einen Schnitt dicht über dem Zungenbein durch Haut, Mm. mylohyoidei sowie die Schleimhaut der Valleculae beigebracht hatte, beobachtet, daß man sehr schön Zungengrund und Rachendach überblicken könne. Jeremitsch empfahl deshalb die Pharyngotomia suprahyoidea als Voroperation bei Zungengrund- und Nasenrachentumoren. Dieser Empfehlung sind allerdings erst 10 Jahre später v. Hacker, Spisarni, Grünwald und Hofmann gefolgt (Literatur s. bei Hofmann, Archiv f. klin. Chirurgie, Bd. LXXXIII, pag. 308). Es unterliegt nach diesen Arbeiten keinem Zweifel, daß es sich bei der Pharyngotomia suprahyoidea um einen technisch einfachen und gefahrlosen Eingriff handelt, der anstandslos ausheilt und der das Nasendach vollständig erschließt. Er ist ohne präliminare Tracheotomie (und wohl auch ohne Allgemeinnarkose nur unter Lokalanästhesie) ausführbar.

Technisch wird folgendermaßen verfahren: Vor Beginn der Operation wird die Haut der Zungenbeingegend durch subcutane Einspritzung eines der bekannten lokalanästhetischen Gemische unempfindlich gemacht. Ebenso wird vom Munde aus die Gegend der Valleculae durch eine Bepinselung mit 20%igem Cocain anästhesiert. Dann wird durch jedes Nasenloch ein Streifen einer Cambricbinde so eingeführt, daß er hinter dem Gaumensegel wieder zum Vorschein kommt. Darauf werden die beiden Streifen aus der Mundöffnung herausgezogen und jedes Mundende mit dem zugehörigen Nasenende verknotet. So ist das Gaumensegel ad maximum nach vorn gezogen und gegen die harte Gaumenplatte gedrückt. Das Velum kann dann später nach Ausführung der Pharyngotomie die Besichtigung des Nasenrachendaches von der Halswunde her nicht mehr behindern. Der Patient wird darauf mit leicht nach rückwärts hängendem Kopfe so auf den Operationstisch gelagert, daß der übrige Körper gegen das Fußende abfällt. Ein Querschnitt von ca. 10 *cm* Länge trennt nach Herstellung der Unempfindlichkeit die Haut, das Platysma und die Fascie etwas über dem Zungenbein. Dann werden die Mm. mylohyoidei, geniohyoidei und die medialen Anteile der Mm. hyoglossi quer durchtrennt. Darauf wird ein Messer durch die Schleimhaut der jetzt vorliegenden Valleculagegend in den Rachen gestoßen und die Wunde nach der anderen Vallecula hin erweitert. Um sich die Direktive für das Einstoßen des Messers und Skalpells in die Valleculaschleimhaut zu erleichtern, tut man gut, den Finger oder ein sonstiges hierfür geeignetes Instrument (z. B. ein dickes Schlundbougie) in die Vallecula der Stichseite einzuführen. Man fühlt dann ganz deutlich die Fingerbeere respektive den Bougiekopf durch die Valleculaschleimhaut hindurch und kann somit in der Richtung des Messereinstoßes nicht fehl gehen, kann also nicht zu weit nach oben in die Zungenmuskulatur und nicht zu weit nach unten in die Epiglottis geraten.

Generated on 2019-10-24 09:29 GMT / http://hdl.handle.net/2027/uc1.b3252757
Public Domain in the United States, Google-digitized / http://www.hathitrust.org/access_use#pd-us-google
Digitized by Google
Original from UNIVERSITY OF CALIFORNIA

Die Mm. mylohyoidei, geniohyoidei etc. dürfen übrigens nicht zu dicht am Zungenbein abgeschnitten werden; es muß immer noch eine ansehnliche Portion Muskelmasse an diesem zurückbleiben, sonst macht nachher die Muskelnaht Schwierigkeiten. Die Ränder der durchschnittenen Pharynxschleimhaut werden sofort gefaßt und durch Knopfnähte, deren Enden lang bleiben, an die äußere Haut angenäht. Das geschieht aus denselben Gründen, aus denen man bei der Laparotomie die Ränder des Peritoneums an die Bauchhaut ansäumt, nämlich damit sie nachher bei der definitiven Naht leichter bei der Hand sind. Bis hierher blutet die Operation fast gar nicht, es ist kaum möglich, die Arteria lingualis zu treffen. Sie liegt zu weit nach außen. Sollte sie dennoch beim Durchschneiden der medialen Partie des M. hyoglossus berührt sein, was aber bei einiger Vorsicht — gute Beleuchtung des Operationsfeldes (am besten mit der elektrischen Stirnlampe respektive dem Stirnspiegel) ist unerläßlich — kaum geschehen kann, so kann man sie leicht im äußeren Wundwinkel fassen. Zu einem Bluterguß in den Kehlkopf könnte es höchstens bei der Durchschneidung der Valleculaschleimhaut kommen. Das kann aber so vorsichtig unter dem Schutze von Klemmen gemacht werden, daß von einer ernsthaften Gefahr der Blutaspiration in den Larynx hinein nicht die Rede sein kann. Will man übrigens hiergegen ganz gesichert sein, so braucht man ja vor Beginn der Operation nur die Kuhnsche Tubage auszuführen und dann in der bekannten Art und Weise den Aditus laryngis mit einem Streifen Jodoformmull vom Munde aus abzutamponieren. Aber unbedingt nötig ist das, wie gesagt, in diesem ersten Stadium der Operation nicht.

Nachdem die vordere Pharynxwand eröffnet ist, wird ein Streifen einer breiten Cambricbinde in die Wunde ein-, hinter der Zunge herum- und aus dem Munde herausgeführt. Die beiden Enden dieses Streifens werden über dem Kinn straff zusammengezogen. Dadurch wird das Massiv der Zunge kräftig nach vorn gegen die Kinnstachelgegend gedrückt, so daß es den Einblick von unten — von der Halswunde her — nicht behindern kann. Wenn man jetzt die Pharynxwunde mit stumpfen Haken auseinanderzieht, hat man einen vollen Überblick über das Dach des Nasenrachenraumes. Man sieht die beiden Choanen, die Tubenmündungen, die hintere Vomerkante direkt vor sich und kann sie bequem anfassen.

Die bisher geschilderten Manipulationen konnten alle mit dem gewöhnlichen Instrumentarium ausgeführt werden. Dagegen reicht dasselbe für die nun folgenden Abschnitte der Operation nicht mehr aus. Das Nasenrachendach liegt ja ca. 12 *cm* höher als die Pharyngotomiewunde; unsere gewöhnlichen Instrumente sind mithin hierfür zu kurz, respektive würde das Arbeiten mit ihnen in solcher Tiefe sehr unbequem sein. Verfasser hat deshalb besonders lange Instrumente hierfür anfertigen lassen. Sie unterscheiden sich in nichts von den gewöhnlichen Meißeln, Messern, Scheren, Raspatorien, Pinzetten, stumpfen

Digitized by Google
Original from UNIVERSITY OF CALIFORNIA
Generated on 2019-10-24 09:29 GMT / http://hdl.handle.net/2027/uc1.b3252757
Public Domain in the United States, Google-digitized / http://www.hathitrust.org/access_use#pd-us-google

Haken, Schützern etc., nur haben sie Stiele von ca. 29 *cm* Länge und sind demgemäß, damit sie nicht federn, etwas kräftiger gehalten.[1])

Mit der Beendigung der Pharyngotomia suprahyoidea ist der erste Akt der Operation abgeschlossen. Der zweite umfaßt die Resektion der Unterwand der Keilbeinhöhle. Auch diese Encheirese dürfte wahrscheinlich unter Lokalanästhesie ausführbar sein. Jedenfalls wird man gut tun, auch wenn man den Patienten von jetzt an chloroformiert, zuvörderst die Reflexerregbarkeit und den Blutgehalt der Schleimhaut des Rachendaches durch Bepinseln mit einer Cocain-Adrenalinmischung respektive durch submucöse Einspritzung von Andolin, Eusemin etc. herabzusetzen. Beim Gebrauch der Allgemeinnarkose geschieht die Zufuhr des Narcoticums am besten mittelst der Kuhnschen Intubage, der Kuhnsche Tubus wird durch die Halswunde eingeführt. Man kann aber auch einfach einen mit dem Narcoticum getränkten Tupfer vor die Wunde halten. Doch ist die Kuhnsche Intubage vorteilhafter. Sie stört den Operateur nicht, wenn der Tubus seitlich zur Wunde herausgeführt wird und ein mit ihm verbundenes längeres Stück Gummischlauch den chloroformierenden Assistenten in genügend weitem Abstande vom Operateur hält. Außerdem gestattet sie, wie schon gesagt, die Abdichtung des Kehlkopfeinganges mit einem Jodoformmullstreifen, was die Gefahr der Blutaspiration vollkommen abwendet. Immerhin ist dies Periculum nicht allzu hoch einzuschätzen, denn der Patient wird ja am hängenden Kopfe operiert.

Zur Bloßlegung der Keilbeinunterwand muß nun zuvörderst die Schleimhaut des Rachendaches in der Mittellinie gleich bis auf den Knochen gespalten werden. Auf das Vorderende dieses Sagittalschnittes kommt ein Querschnitt zu stehen, der dicht hinter den Choanen von rechts nach links verläuft. Darauf wird von diesem Querschnitt aus die Schleimhautbekleidung des obersten hintersten Choanalabschnittes von ihrer Knochenunterlage nach unten, nach dem Nasenboden hin abgedrängt. So werden freigelegt: die hintere Vomerkante, der hinterste oberste Abschnitt der Vomerplatte inklusive den Alae vomeris, der oberste Teil der Processus pterygoidei inklusive den Processus vaginales derselben. Die vom Choanaldach abgetrennte Schleimhaut wird mittelst eines passend geformten, ebenfalls 29 *cm* langen, stumpfen Zweizinks, von dem je eine Branche in die entsprechende Choane zu liegen kommt, zurückgehalten. Dann wird die Unterfläche des Keilbeinkörpers und des basilaren Teiles des Hinterhauptbeines bis zum Tuberculum pharyngeum freigelegt, indem von dem Längsschnitt aus die beiden Seitenhälften der Pharynxdachschleimhaut inklusive der hier die Rolle des Periosts vertretenden Fascia pharyngo-basilaris lateralwärts abgeschoben werden.

---

[1]) Sie sind in der Handlung chirurgischer Instrumente des Herrn J. Thamm. Berlin, Karlstraße 14, erhältlich.

Generated on 2019-10-24 09:29 GMT / http://hdl.handle.net/2027/uc1.b3252757
Public Domain in the United States, Google-digitized / http://www.hathitrust.org/access_use#pd-us-google
Digitized by Google
Original from UNIVERSITY OF CALIFORNIA

Nun folgt der dritte Akt der Operation: die Abschlagung der Unterfläche der Keilbeinhöhle.

Man beginnt mit der hinteren Vomerkante und den Alae vomeris. Sie werden auf eine Strecke von ca. 1 *cm* abgetragen. Ganz kleine Keilbeinhöhlen enden nämlich schon in dieser Höhe (siehe weiter unten). Es würde bei so geringfügig dimensionierten Sphenoidalantren Schwierigkeiten machen, sie vom Rachendach aus zu eröffnen. Man müßte da erst die dicke, hinter und unter der Höhle gelegene Partie des Keilbeinkörpers durchschlagen. Natürlich empfiehlt es sich, über Lage und Ausdehnung des Antrum sphenoidale jedesmal schon vor Beginn der Operation unterrichtet zu sein. Die Keilbeinhöhle kann ja eventuell auch ganz fehlen. Eine präliminare Röntgenaufnahme bei transversaler Durchleuchtung ist also unbedingt notwendig.

Nachdem die Lichtung der Keilbeinhöhle erreicht ist, wird die Unterwand derselben ihrer ganzen Ausdehnung nach abgeschlagen. Um hierbei vor Verletzungen der in der Seitenwand des Antrum gelegenen wichtigen Gebilde (Sinus cavernosus etc.) gesichert zu sein, bedient sich Verfasser eines Schützers. Ein ebenfalls 29 *cm* langes Metallstäbchen ist am unteren Ende rechtwinkelig abgebogen und zu einem Plättchen ausgehämmert. Es wird unter die vorspringenden Ecken des Operationsfeldes geschoben und zeigt an, wo noch ein Stück der Unterwand der Höhle übersteht.

Nach Abtragung der Unterwand beider Keilbeinhöhlen werden die Rezesse, die das Cavum eventuell in die Processus pterygoidei entsendet, aufgesucht. Dieselben werden nach hinten eröffnet. Dann wird das Septum intersphenoidale und die Vorderwand der Keilbeinhöhle entfernt. So ist das Dach freigelegt. Nun können mit Leichtigkeit Sehnervenkreuzung, Hypophysis und vordere Brükkenregion aufgedeckt werden. Natürlich würde eventuell auch der Sinus cavernosus von hier aus zu erreichen sein. Wie ist die Nachbehandlung einzurichten? Die Pharyngotomiewunde muß offenbar sofort durch Etagennähte geschlossen werden. Handelt es sich nur um die Eröffnung der Keilbeinhöhle, ohne Freilegung der Hirnbasis, so wird man am besten tun, die Sache sich selbst zu überlassen, denn die Wundsekrete fließen ja ohne weiters ab. Dagegen liegen die Dinge viel schwieriger, sobald auch die sphenoidale Hirnbasis eröffnet worden ist. Man könnte eine derartige Wunde ganz gut mittelst der bekannten Nasenrachentamponade verbinden. Verfasser ist indessen der Ansicht, daß gerade dadurch die Gefahr der meningealen Infektion heraufbeschworen wird; denn die Nasenrachentamponade ist bekanntlich häufig Ursache von allerhand infektiösen Otitiden, Anginen etc. Dagegen haben die Tierexperimente (Friedmann und Maaß, Horsley) erwiesen, daß Hypophysiswunden sehr gut bei offener Wundbehandlung auszuheilen vermögen. Verfasser würde also auch bei vorliegender Frage vorläufig für die offene Wundbehandlung der sphenoidalen Hirnbasiswunde plädieren.

Digitized by Google
Original from UNIVERSITY OF CALIFORNIA
Generated on 2019-10-24 09:29 GMT / http://hdl.handle.net/2027/uc1.b3252757
Public Domain in the United States, Google-digitized / http://www.hathitrust.org/access_use#pd-us-google

Der Weg vom Nasenrachenraum aus zum Antrum sphenoidale ist kein ganz neuer. Er ist schon einmal mit Erfolg von einem Nasenarzt, von Richter, Plauen (s. Monatsschrift für Ohrenheilkunde, 1903, pag. 447), betreten worden. Außerdem haben wohl schon öfters Chirurgen gelegentlich der Entfernung von Nasenrachentumoren mehr weniger unbeabsichtigt die Eröffnung der Keilbeinhöhle von unten herbeigeführt.

Der Richtersche Fall verlief folgendermaßen:

44jährige, verfallen aussehende Frau, leidet rechts bei intakter Sehschärfe und — abgesehen von etwas stärkerer Venenfüllung — normalem Augenhintergrund, uneingeschränktem Gesichtsfeld und normaler Pupillenreaktion seit zwei Wochen an einer vollständigen Abducenslähmung. Außerdem sind vorn auf der Stirn kleine, schmerzhafte Bezirke vorhanden. Ferner klagt sie über heftige Schmerzen im rechten Auge und in der ganzen rechten Schläfe sowie über doppelseitigen Ohrenschmerz, Schwindel und Schwerhörigkeit. Der Zustand war ein derartiger, daß die Patientin, die übrigens den allerersten Anfang ihres Leidens auf zirka $1^1/_2$ Jahre zurückdatiert, wochenlang ohne Schlaf geblieben war und nichts an Nahrung zu sich genommen hatte. Bei der Untersuchung zeigten sich beide Ohren entzündungsfrei. Ebenso war die Nase für Luft durchgängig und, was ihre Schleimhautauskleidung anbetrifft, unverändert. Dagegen ergab die manuelle Untersuchung des Epipharynx — eine Bespiegelung konnte nicht vorgenommen werden —, daß sich am Rachendach ein Loch von der Größe einer Fingerkuppe befand. Durch dieses gelangte Richter in die Keilbeinhöhle. Sie war überall mit schwammigen Granulationen, zwischen denen kleine, rauhe Knochenstellen gefühlt wurden, ausgefüllt. Das Septum war gänzlich zerstört; ebenso die Vorderwand. Infolgedessen waren beide Ostia sphenoidalia zu einer einzigen großen Öffnung zusammengeflossen, die ihrerseits wieder mit dem Loch im Epipharynx kommunizierte. Richter schabte den Inhalt der Höhle teils von der Nase, teils vom Rachen her mit Löffel und Finger aus, worauf die Kopfschmerzen aufhörten und sich ein wohltuender Schlaf einstellte. Zwei Monate später Recidiv. Die Höhle war wiederum voller Granulationen, was auch die Wiederkehr der Kopfschmerzen zur Folge hatte. Nun wurde ebenso verfahren wie das erste Mal, es wurden wieder Granulationen und Sequester entfernt. Darnach trat definitive Heilung ein. Auch die Abducenslähmung besserte sich allmählich. Nach neun Monaten waren die Strabismusstellung des rechten Auges und damit die Doppelbilder fast vollständig verschwunden. Ferner war nunmehr die Keilbeinhöhle mit glatter Schleimhaut austapeziert. Nur eine leichte Delle fand sich noch an Stelle der früheren cariösen Grube. Schlaf, Eßlust und Gehör waren gut. Die Ätiologie dieses Falles ist dunkel geblieben. Lues konnte nicht nachgewiesen werden. Immerhin ließ Richter zwei Schmierkuren gebrauchen. Patientin selbst führt die Krankheit auf eine Fremdkörperaspiration zurück. Sie habe sechs Jahre, bevor sie in Richters Behandlung kam, beim Kirschenessen einen Kirschkern in den Nasenrachenraum gebracht und denselben nicht wieder herausbekommen.

Sei dem, wie ihm wolle. Jedenfalls lehrt der Fall — und das spricht Richter auch klar und deutlich aus —, daß die Keilbeinhöhle vom Rachendach

Generated on 2019-10-24 09:29 GMT / http://hdl.handle.net/2027/uc1.b3252757
Public Domain in the United States, Google-digitized / http://www.hathitrust.org/access_use#pd-us-google
Digitized by Google
Original from UNIVERSITY OF CALIFORNIA

aus angefaßt werden kann, sobald eine genügend große Öffnung an ihrer Unterfläche vorhanden ist. Es handelt sich also nur darum, eine solche in Fällen, in denen sie nicht existiert, künstlich herzustellen, womit dann derselbe freie Zugang zum Antrum sphenoidale, den der Krankheitsprozeß spontan im Richterschen Falle bewirkt hatte, gewonnen sein muß. Es kann keinem Zweifel unterliegen, daß die in den vorstehenden Zeilen geschilderte Operationsmethode das hierfür geeignete Verfahren ist.

Unter diesen Umständen dürfte es am Platze sein, hier einige, die Keilbeinhöhle und deren Beziehungen zum Rachendach betreffende Daten anzuführen. Das Antrum sphenoidale entsteht bekanntlich dadurch, daß sich die Nasenschleimhaut da, wo sie die Vorderfläche des Os sphenoidale deckt, in Form eines kleinen Zapfens in den Knochen hineinschiebt. Allmählich erweitert sich das so zustande gekommene Grübchen immer mehr und mehr und buchtet sich zugleich durch Aufsaugung der Knochensubstanz seitlich aus. Dabei ist der Grad der ossalen Resorption, respektive, was dasselbe sagen will, der Grad der Ausdehnung der Höhle ein sehr wechselnder. Im allgemeinen lassen sich diesbezüglich drei Typen unterscheiden. Beim ersten Typus hat sich die Pneumatisation nur bis zur Sella turcica erstreckt. Die noch ganz kleine Keilbeinhöhle liegt ganz vorn im Knochen. Ihre Hinterwand befindet sich noch nach vorn von der Choanalebene, wenn man sich letztere nach oben verlängert denkt. Die Hypophysis liegt ganz und gar hinter dem Antrum sphenoidale. Das Dach des letzteren steht also nur mit der Sehnervenkreuzung und dem Hinterende des Gyrus rectus in Kontakt. Beim zweiten Typus reicht die Pneumatisation schon bis zur Hinterwand der Sella turcica. Eine solche Keilbeinhöhle besteht also bereits aus einem sellaren und antesellaren Bezirk. Ihre Hinterwand reicht schon ganz und gar bis zur Choanalebene oder überragt dieselbe sogar noch eine kleine Strecke weit nach hinten. Über dem Dach des Antrum sphenoidale lagert jetzt natürlich außer den genannten Teilen auch noch die Hypophysis mit den Sinus intercavernosi.

Beim dritten Typus ist auch noch ein retrosellarer Abschnitt hinzugetreten, indem die Pneumatisation sich nach hinten von der Sella durch die Synchondrosis sphenooccipitalis hindurch in den Basilarteil des Hinterhauptbeines erstreckt hat. In diesem Falle kommen natürlich auch noch das Tuber cinereum, die Corpora mamillaria, die medialen Partien der Hirnstiele und der vorderen Brückenregion mit dem Oculomotorius und den Zisternen respektive der Arteria basilaris in den Bereich des Keilbeinhöhlendaches. Über den ebengenannten, unmittelbar an das Keilbeinhöhlendach stoßenden Teilen der Hirnbasis liegt in der nächst höheren Etage das Infundibulum des dritten Ventrikels mit der ihn nach vorn begrenzenden Lamina terminalis und Commissura anterior sowie noch etwas mehr nach vorn und oben das Genu corporis callosi mit seinem Rostrum, dem Gyrus subcallosus und dem Septum pellucidum.

Digitized by Google
Original from UNIVERSITY OF CALIFORNIA
Generated on 2019-10-24 09:29 GMT / http://hdl.handle.net/2027/uc1.b3252757
Public Domain in the United States, Google-digitized / http://www.hathitrust.org/access_use#pd-us-google

Nun ist aber damit keineswegs die Reihe der Hirnteile, die von dem Antrum sphenoidale berührt werden können, erschöpft. Die Pneumatisation der Keilbeinhöhle kann sich ja auch in die großen und kleinen Keilbeinflügel fortsetzen. Tut sie dies in die Alae minores hinein, so werden die Substantia perforata anterior und die Ursprünge der Riechstreifen von dieser Fortsetzung des Keilbeinhöhlendaches berührt. Während bei der Luftkammerbildung der großen Flügel der Uncus sowie die vorderen Partien des Gyrus fusiformis und des Gyrus temporalis inferior über besagter Fortsetzung des Keilbeinhöhlendaches zu liegen kommen.

Es ist noch notwendig, einige nervöse und arterielle Gebilde, die an die Keilbeinhöhle stoßen, kurz zu erwähnen. Zuvörderst möge auf die bekannten beiden Varianten der Anlagerung des Sehnerven an das Keilbeindach hingewiesen werden (Onodi). Einmal kann der Sehnerv direkt an das Dach der eigentlichen Keilbeinhöhle stoßen. Zweitens kann sich ein nach hinten gerichteter Ausläufer des Siebbeins zwischen Keilbeinhöhlendach und Sehnervenunterfläche einschieben. In diesem Falle ist jedesmal die trennende Knochenwand zwischen Sehnerv und Siebbein papierdünn, während sie für den Fall, daß der Sehnerv unmittelbar dem Keilbeinhöhlendach anliegt, eine beträchtliche Dicke erreichen kann. Die Sehnerven bewirken häufig ausgesprochene Vorwölbungen an der oberen Wand des die eigentliche Keilbeinhöhle überlagernden Ethmoidalrezesses. Besagter Rezeß erstreckt sich in der Regel nur über den antesellaren Teil der Keilbeinhöhle. Er kann aber auch bis in den sellaren hineinreichen, dann stößt also auch die Hypophysis nicht an die Keilbeinhöhle selbst, sondern an den besagten, letztere überlagernden Siebbeinrezeß. Die Seitenwände der Keilbeinhöhle sind durch die Sinus cavernosi samt den in ihnen verlaufenden Gebilden (innere Carotiden, Oculomotorius, Trochlearis, Abducens und Ramus ophthalmicus des Trigeminus) von den medialen Polen des Schläfelappens getrennt. Mit letzterem kann der Sinus sphenoidalis nur an den Stellen, die der Sinus cavernosus freiläßt, in unmittelbaren Kontakt geraten.

An stark pneumatisierten Keilbeinhöhlen, bei denen natürlich die Knochenwände sehr dünn sind, kann man hin und wieder eine oder die andere, manchmal sogar alle drei Krümmungen, die die Carotis an der seitlichen Keilbeinhöhlenwand beschreibt, deutlich abgedrückt finden (Schlungbaum). Ebenso markieren sich, falls sich die Luftkammerung in den großen Keilbeinflügel fortsetzt, an der Umrandung der Öffnung, die in die Ala major führt, gewisse nervöse Gebilde. Nämlich am unteren Rande der N. Vidianus, am oberen der zweite Trigeminusast, am hinteren die motorische Partie des dritten. Medial von letzterer zeigt sich dann noch ein Vorsprung, der dem Canaliculus sphenoidalis, durch welchen bekanntlich eine Vene herabzieht, entspricht (Schlungbaum).

Digitized by Google
Original from UNIVERSITY OF CALIFORNIA
Generated on 2019-10-24 09:29 GMT / http://hdl.handle.net/2027/uc1.b3252757
Public Domain in the United States, Google-digitized / http://www.hathitrust.org/access_use#pd-us-google

Die örtliche Anästhesie der Rachen- und Gaumenmandeln und des Trommelfells.

Ein weiterer Beitrag zur Technik der Anästhesie in der Praxis des Hals-, Nasen- und Ohrenarztes.

Von Dr. med. **Ruprecht**, Bremen.

(Mit 1 Figur.)

II. Die örtliche Anästhesie der Rachenmandel.

Um die Rachenmandel unempfindlich zu machen, habe ich bereits vor 9 Jahren bei älteren Kindern fast stets den 1%igen Cocainspray, später mit Adrenalinzusatz, verwendet, indem ich die Rachenmandel von der Nase und vom Munde her überstäubte. Habe ich dabei auch nie besorgniserregende Intoxikationen erlebt, so hatte das Verfahren doch mancherlei Nachteile. Einmal schätzten Kinder die Anwendung eines Sprays im Nasenrachenraum vom Munde her durchaus nicht als Annehmlichkeit und wurden dadurch oft ängstlich, wenn sie bis dahin noch ruhig gewesen waren. Sodann war der anästhesierende Effekt durchaus kein vollständiger, wenn auch eine schmerzlindernde Wirkung nicht zu verkennen war.

Ich versuchte später, die Schleichsche Infiltrationsanästhesie auf die Rachenmandel anzuwenden unter sorgfältiger Berücksichtigung der anatomischen Vorbedingungen. Die Erfahrung hatte mich schon auf klinischem Wege belehrt, daß bei weitem der sensibelste Teil der Rachenmandel der choanale Ansatz ist. Es passiert ja nicht selten, daß bei Rachenmandeln, die sich in die Choanen hineindrängen, trotz lege artis ausgeführter Adenotomie kleine Choanalreste sitzen bleiben. Entfernt man diese mit der Schlinge von der Nase aus, so muß man sehr gründlich mit 10%igem Cocain oder Alypinsuprarenin anästhesieren, da diese Prozedur sonst schmerzhafter sein kann als die ganze Adenotomie. In diesen Resten verlaufen eben die Ästchen der sensiblen Nn. nasales posteriores laterales, welche vom Ganglion sphenopalatinum durch feine Kanälchen in der Basis des Keilbeinkörpers zum Fornix des Nasenrachens ziehen. Diese Ästchen treten am oberen Rand der Choanen aus. Durch Injektionen am oberen Choanenrand in den Schleimhautüberzug oder in den Körper der Rachenmandel hoffte ich ihre Funktion ausschalten zu können. Diese Injektionen waren immer ein wenig schmerzhaft, so daß ich, um sie unmerklich zu machen, stets eine Bepinselung mit 10%iger Alypinsuprarenin-lösung voranschicken mußte. In dieser Weise wurden 15 Fälle unter Injektion einer 1%igen und 9 unter Injektion einer 2%igen isotonischen Novokainsuprareninlösung operiert.

Digitized by Google
Original from UNIVERSITY OF CALIFORNIA
Generated on 2019-10-24 09:29 GMT / http://hdl.handle.net/2027/uc1.b3252757
Public Domain in the United States, Google-digitized / http://www.hathitrust.org/access_use#pd-us-google

Protokollauszug. Fall 1 bis 15: Völlig schmerzlos 3, fast schmerzlos 6, mäßig schmerzhaft 6 Fälle. — Fall 16—24: Völlig schmerzlos 2, fast schmerzlos 3, mäßig schmerzhaft 3 Fälle, unentscheidbar 1 Fall.

Einen hinreichenden Erfolg konnte ich somit durch dieses Verfahren nicht mit Regelmäßigkeit erzielen. Außerdem ließ es sich überhaupt nur in einer beschränkten Anzahl von Fällen anwenden, bei weiten, mittleren Nasengängen und geradem Septum. So gab ich die Injektionsversuche nach einiger Zeit wieder auf, um wieder zu meinem bereits in meiner früheren Arbeit wie folgt geschilderten Verfahren zurückzukehren: „Zur Anästhesie der Rachenmandel wurden zunächst durch 1%igen Cocainsuprareninspray die unteren und mittleren Nasengänge unempfindlich und recht frei gemacht. Danach wurde mit Wattepinseln an langen, dünnen, zylindrischen Sonden (ohne Knopf, damit sich die Watte leicht wieder entfernen läßt) die Rachenmandel von den unteren und mittleren Nasengängen beider Seiten aus in gleicher Weise überschwemmt und eingepinselt wie vorher die Gaumenmandeln.“ Aus dem hier beschriebenen entwickelte sich mein jetziges Verfahren, welches ich, ohne mich bei den einzelnen in gedrängter Kurze in dem Protokollauszug am Schluß dieses Teiles erwähnten Etappen und Versuchen, die sich über reichlich drei Jahre und auf 240 Rachenmandeln erstrecken, aufzuhalten, in seiner bewährten jetzigen Anwendungsweise schildern will.

Eine kleine Menge — ca. 1 cm^3 für beide Nasenseiten zusammen — eines 1%igen, durch 0·8% NaCl isotonisch gemachten Cocainsuprareninsprays wird zunächst vorsichtig, ohne das Kind zu erschrecken, appliziert, um eine maximale Kontraktion der Schwellkörper und eine leichte oberflächliche Anästhesie des Naseninnern herbeizuführen. Die nach einigen Minuten eintretende maximale Kontraktion der Muschelschleimhaut gestattet in fast allen Fällen, die Diagnose lediglich durch die Rhinoscopia anterior zu stellen, sobald man die behinderte oder freie Beweglichkeit der Hakenfalten beim Aussprechen der Silben „ik—ke“ oder beim Schlucken zu beobachten gewohnt ist. So schlägt man durch die Anwendung dieses Sprays drei Fliegen mit einer Klappe: Erstens erspart man dem Kinde in weitaus der Mehrzahl der Fälle die beunruhigende Rhinoscopia posterior oder die auch bei geschicktester und schonendster Ausführung das Kind oft abschreckende Digitaluntersuchung und schafft zweitens eine soweit genügende Hypalgesie in der Nase, daß die vorsichtige, nun folgende Sondeneinführung nicht schmerzhaft empfunden wird. Endlich gewährt drittens diese Abschwellung die Möglichkeit, daß man die Nase durch Ausschnauben einigermaßen von Schleim befreien kann. Ist nach maximaler Abschwellung die Diagnose nur mit großer Wahrscheinlichkeit, nicht mit absoluter Sicherheit möglich oder aus sonst einem Grunde ausnahmsweise eine Digitaluntersuchung erwünscht, so wird sie in der Regel erst nach erfolgter Anästhesierung unmittelbar vor der Operation vorgenommen. Die Fälle, in

Generated on 2019-10-24 09:29 GMT / http://hdl.handle.net/2027/uc1.b3252757
Public Domain in the United States, Google-digitized / http://www.hathitrust.org/access_use#pd-us-google
Digitized by Google
Original from UNIVERSITY OF CALIFORNIA

denen das Vorhandensein von Adenoiden auf keine andere Weise als durch Rhinoscopia anterior oder durch Digitaluntersuchung zu konstatieren ist, sind nach meiner Erfahrung Ausnahmen. Wird die Digitaluntersuchung aber nach erfolgter Anästhesierung vorgenommen, so kann man die Mehrzahl der Kinder auch dann noch ohne Schwierigkeit wieder völlig beruhigen.

Die leicht anästhesierende Wirkung des 1%igen Cocainsuprareninsprays hat ihren Höhepunkt ungefähr zwischen der 8. bis 15. Minute nach der Applikation, während vollständige Abschwellung meist schon nach 2 Minuten erfolgt ist. Man hat also Zeit, die Eltern in Kenntnis zu setzen und die einfachen Vorbereitungen zur Anästhesierung der Rachenmandel zu treffen. Diese bestehen eigentlich nur in der Beschickung der Sonden mit Wattepinseln. Ich verwende sechs — selten einmal und dann nur bei Erwachsenen und großen Kindern — acht silberne Sonden von 1·5 *mm* Dicke und 14 *mm* Länge, deren Enden ein ca. $1^1/_2$ *cm* langes, seichtes und steiles Gewinde tragen. An ein Ende dieser Sonden drehe ich mir nun einen kurzen, lockeren, kleinen Wattepinsel fest an, der das Ende der Sonde als lockeres Bäuschchen einen guten halben Zentimeter überragt und ungefähr 8 bis 10 Tropfen Lösung aufnimmt. Damit muß das Pinselchen ziemlich bis zur Sättigung angefüllt sein. Diese Pinsel rasch der Weite der Nasengänge entsprechend anzufertigen und ihnen die zweckmäßigste Größe und Form zu geben, ist Sache der Übung. Die Pinsel werden nun zur Sterilisation flüchtig abgebrannt. Dann wird in jedes Nasenloch ein nicht zu dicker, vorher mit 10%iger Alypinsuprareninlösung reichlich getränkter Pinsel eingeführt und gegen den Ansatz der Rachenmandel tupfend und pinselnd angedrückt, soweit dieser medianwärts und lateralwärts erreichbar ist. Dies geschieht unter Leitung des Auges mittelst Rhinoscopia anterior. Nach wenigen Minuten fühlt der Patient Bewegungen des Pinsels nur noch als leichten, unbestimmten Druck. Ich lasse ihn nun vom Operationsstuhl aufstehen und führe ihn mit etwas zurückgebeugten Kopf und den Sonden in der Nase zu einem in der Nähe stehenden, ganz horizontalen Liegesofa und lagere ihn dort so, daß der Kopf über die mit einem weichen Kissen bedeckte Kante des gleichmäßig horizontalen Ruhebettes überhängt. Der Kopf soll so gelagert sein, daß eine vom Kinn nach einem Punkt etwa 3 bis 4 *cm* oberhalb der Protuberantia occipitalis gedachte Linie senkrecht verläuft. Wie aus der Abbildung zu ersehen, muß sich bei solcher Lagerung die in den Nasenrachen gebrachte Lösung am oberen Pole der Rachenmandel und um diese herum sammeln.

Die für die Anästhesierung wichtigsten Bezirke werden so unbedingt sicher mit dem Anaestheticum überschwemmt.

Der Operateur setzt sich nun so, daß er den Kopf des Patienten zwischen seinen Knien hat und ihn eventuell mit diesen stützen und fixieren kann. Nun wird eine der eingelegten Sonden herausgezogen und durch eine frisch ge-

Digitized by Google
Original from UNIVERSITY OF CALIFORNIA
Generated on 2019-10-24 09:29 GMT / http://hdl.handle.net/2027/uc1.b3252757
Public Domain in the United States, Google-digitized / http://www.hathitrust.org/access_use#pd-us-google

tränkte ersetzt. Für die Sondierung am hängenden Kopf ist es besonders wichtig als Führungsrinne für die Sonde stets die vom Septum und Nasenboden gebildete Hohlkante zu benutzen, sobald der Pinsel die durch den unteren Rand der Apertura pyriformis und den Ansatz der Weichteile dort bedingte erhebliche Erhöhung überschritten hat. Von da aus kann man dann mit Leichtigkeit am Septum entlang in den mittleren Nasengang hinauf oder in der geschilderten Lage vielmehr hinunter gleiten (vgl. Abbildung). Die liegen gebliebene Sonde dient bei Einführung der frischen als Richtungsweiser. Diesen kleinen Trick zu beachten ist besonders zweckmäßig, solange man noch nicht gewohnt ist, am hängenden Kopfe zu sondieren und sich zu orientieren. Dann wird ebenso die andere alte Sonde gegen eine frisch getränkte vertauscht. Wieder wird nun der obere Ansatz an beiden Seiten sorgfältig eingepinselt. Bei engen Nasengängen ist es zweckmäßig, einige Tropfen der Alypinsuprareninlösung an den eingeführten Sonden hinunterlaufen zu lassen.

Fig. 1.

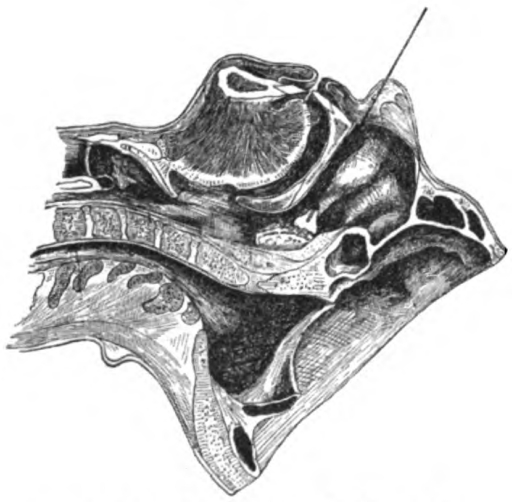

Unter Zugrundelegung einer Zeichnung des Toldtschen Atlas.

Es ist notwendig, die Sonde auch durch den unteren Nasengang zwischen Gaumensegel und Rachenmandel hindurch gegen die hintere Rachenwand zu führen, um die ganze Umgebung weniger empfindlich zu machen und so die Einführung des Adenotoms zu erleichtern. Überhaupt tut man gut, sich mit dem Patienten über die Wirkung zu unterhalten und die Stellen, wo er noch etwas zu spüren angibt, besonders vorzunehmen. Man muß dabei aber schmerzhaftes Reizgefühl und unbestimmte Druckempfindungen auseinander halten. Letztere sind belanglos. In gleicher Weise werden die Sonden zum dritten, eventuell auch zum vierten Male ausgewechselt. Zwischendurch findet man immer noch ein paar Minuten, um sich, während die Sonden ruhig liegen, um diese oder jene Vorbereitung zu kümmern.

Der Patient hat jetzt in der Regel bereits das Gefühl gewonnen, daß ihm an dieser Stelle nichts mehr weh tun kann, und das ist für die Ruhe seines weiteren Verhaltens von großem Wert. Im Anfange habe ich regelmäßig 8 Sonden verwendet, während ich jetzt in weitaus der Mehrzahl der Fälle mit dreien auskomme. Ich möchte aber den allgemeinen Rat geben, ohne zu

Digitized by Google
Original from UNIVERSITY OF CALIFORNIA
Generated on 2019-10-24 09:29 GMT / http://hdl.handle.net/2027/uc1.b3252757
Public Domain in the United States, Google-digitized / http://www.hathitrust.org/access_use#pd-us-google

große Intoxikationsfurcht im Anfang lieber etwas zu reichlich als zu wenig zu pinseln. Es macht einen Unterschied, ob der Arzt seines Verfahrens bereits sicher ist oder ob er der Sache noch prüfend gegenübersteht. Die Sicherheit und Zuversicht des Arztes überträgt sich auf den Patienten ebenso intensiv wie eine vielleicht auf wohlbegründeter Skepsis beruhigende Ungewißheit bezüglich des Erfolges. Das ist ein Moment, welches man schon bei Erwachsenen selten, bei Kindern aber auch bei dem besten Verfahren nie ohne Schaden außer acht läßt! Um diese Sicherheit hinsichtlich des Erfolges zu gewinnen, möchte ich auch dringend raten, mein Verfahren zunächst bei Erwachsenen und verständigen älteren Kindern anzuwenden. Erst wenn man sich des öfteren von der Wirkung überzeugt hat, wird man unterscheiden können, ob ein sensibler Erwachsener oder ein Kind sich mit Recht über diese oder jene Manipulation beklagt. Oftmals werden unbedeutende dumpfe Druck- und Berührungsempfindungen für „Schmerzen" ausgegeben. Ernstlich befragt, haben mir solche Patienten oft gesagt, sie hätten das nur aus Angst gesagt, damit es nur gründlich unempfindlich gemacht würde. Erst nach einiger Erfahrung weiß man zu beurteilen, wann freundliches Zureden und wann eine ruhige Zurechtweisung am Platze ist.

Das ganze Verfahren nimmt von der Einführung der ersten Sonden an zirka 10 bis 12 Minuten in Anspruch. Nun werden die Sonden entfernt, der Patient wird aufgesetzt und aufgefordert, zu schneuzen, zu räuspern und auszuspucken, und nun kann sofort oder innerhalb der nächsten 10 Minuten die Adenotomie schmerzlos ausgeführt werden. Die Unempfindlichkeit hält reichlich so lange an; ich habe oft noch einen Patienten, der es eilig hatte, zwischendurch abgefertigt.

Ich benutze zur Adenotomie in der Regel das Schützsche Adenom (Modell Passow); in einigen Fällen, speziell bei diffusen, matschigen Rachenmandeln auch das Beckmannsche Messer mit senkrecht zur Achse stehender Schneide.[1]) Die Instrumente, Zungenspatel und Adenotom, führe ich möglichst nicht rasch und plötzlich, sondern ganz vorsichtig und langsam ein, indem ich den Patienten auffordere, recht ruhig und mit schlaffem Gaumensegel (als wenn er riechen wollte) zu atmen und schleiche mich gewissermaßen mit dem Adenotom um das Gaumensegel herum bis an den choanalen Ansatz hinauf. Hier lasse ich das Instrument vorsichtig tastend eine kleine Weile ruhen, bis der Patient ruhig atmet und ich das Gefühl habe, daß sich die ganze Rachenmandel in der Öffnung des Adenotoms befindet. Dann lasse ich den Mund soweit aufsperren als irgend möglich, senke den Griff des Instrumentes und ziehe rasch durch. Oft habe ich bei Anwendung des vortrefflichen Schütz-

[1]) Ruprecht, Eine einfache Modifikation des Beckmannschen Messers. Diese Zeitschrift, 1904, Nr. 10.

Digitized by Google
Original from UNIVERSITY OF CALIFORNIA
Generated on 2019-10-24 09:29 GMT / http://hdl.handle.net/2027/uc1.b3252757
Public Domain in the United States, Google-digitized / http://www.hathitrust.org/access_use#pd-us-google

schen Instrumentes die Freude, daß der Patient erst durch die Blutung und die aus dem Munde herausbeförderte Mandel darauf aufmerksam wird, daß bereits alles vorbei ist. Den Kopf lasse ich bei den Kindern von der dahinter stehenden Schwester leicht halten. Stets sitzen die Kinder im übrigen völlig frei auf dem Stuhle. Eventuell hält der Vater oder die Mutter eine Hand zur Beruhigung. Eigentlich festgehalten werden die Hände nur in sehr wenigen Fällen. Statt dessen bekommen die Kinder eine Spuckschale in die Hände neben der Gummitasche, die sie um den Hals haben. Die Schale wird, da sie hinfallen würde, viel weniger leicht losgelassen als die griffigste Stuhllehne, was ja psychologisch leicht erklärlich ist. Wenn sie einen beruhigenden Einfluß auf das Kind üben, lasse ich den Vater oder die Mutter in unmittelbarer Nähe bleiben. Natürlich heißt es auch da individualisieren.

Habe ich den Verdacht, daß Lappen der Rachenmandel zurückgeblieben sein könnten, so tuschiere ich sofort nach der Operation mit in Sublaminlösung 1 : 250 aufbewahrtem, mit sterilem Wasser abgespültem Gummifingerling. Etwaige choanale Reste stellt man meist am sichersten durch Rhinoscopia anterior fest. Nur in sehr seltenen Ausnahmen habe ich bei diesem ruhigen Vorgehen etwas nachzubessern gehabt. Das Tuschieren nach der Operation lassen sich die Kinder fast immer ohne jede Schwierigkeit gefallen, da ja die Anästhesie noch fortbesteht.

Mitunter wird die Rachenmandel verschluckt. Das passiert ja auch ohne Anästhesie. Hier, wo die Empfindung im ganzen Schlundkopf herabgesetzt ist, geschieht es noch etwas leichter und ohne daß der Patient es bemerkt. Ich habe nie erlebt, daß die Rachenmandel in solchem Falle den glatten Weg in den Magen verfehlt hätte und halte dies Ereignis für vollständig belanglos, da die Sensibilität des Kehlkopfes ja erhalten ist und sicher schützt.

Was nun die Menge des bei meinem Verfahren der Resorption zugänglichen Alypins anlangt, so läßt sich diese wie folgt annäherungsweise bestimmen: Meine sechs Sonden nehmen zum Beispiel 2·2 *g* 10%ige Alypinlösung, also 0·22 *g* Alypin auf, und wiegen so getränkt, fertig zum Einführen 25·7 *g*.

Nach erfolgter Anästhesierung wiegen die Sonden 25·1 *g*. Es hat also ein Gewichtsverlust von 0·6 *g* Lösung = 0·06 *g* Alypin stattgefunden. Das wäre etwas mehr als die Maximaldosis des Cocains. Die Maximaldosis des Alypins kann aber unbedenklich auf 0·15 *g* angesetzt werden. Nun geben wohl die Sonden ein klein wenig mehr Alypin als 0·06 *g* ab, da ein Teil der Lösung nach dem Gebrauch der Sonden durch Schleim ersetzt ist. Andrerseits gelangt aber auch bei weitem nicht die ganze Menge des abgegebenen Alypins zur Resorption. Verschluckt wird nur sehr wenig. Sehr viel bleibt auf der Schleimhaut der Nase und Spalten und Winkeln, viel auch in den Buchten und Spalten der Rachenmandel selbst zurück und gelangt beim Ausspucken und Schnauben, spätestens aber mit der Blutung zum größten Teil wieder hinaus. Ich habe im Anfang die zwei- bis dreifache

Digitized by Google
Original from UNIVERSITY OF CALIFORNIA
Generated on 2019-10-24 09:29 GMT / http://hdl.handle.net/2027/uc1.b3252757
Public Domain in the United States, Google-digitized / http://www.hathitrust.org/access_use#pd-us-google

Menge Alypin auch bei ziemlich kleinen Kindern verwendet, ohne jemals auch nur die geringsten üblen Folgewirkungen zu beobachten. Ein auf schlechte Erfahrungen begründeter Einwand gegen das Verfahren dürfte in betreff etwaiger Intoxikation kaum zu erwarten sein, sobald nur einige Vorsicht waltet. Unter meinen 240 Fällen habe ich nichts derartiges auch nur andeutungsweise erlebt, wie ich denn überhaupt in den ganzen Jahren, seitdem ich das Alypin verwende, unter mehreren Tausend nur einen einzigen Fall gesehen habe, bei den infolge besonderer Umstände ein ähnlicher Zustand wie bei einer leichten Cocainintoxikation, rasch vorübergehende Präkordialangst und Pulsverschlechterung auftrat. In dem Fall — es handelte sich um Vornahme der Claoué-schen Operation bei einer arg vernachlässigten chronischen Kieferhöhleneiterung — war infolge eines hochgradigen Reizzustandes in der Nase auf das Suprareninalypin keinerlei Kontraktion der Schwellkörper und kein Abblassen erfolgt, so daß wohl eine sehr reichliche und rasche Resorption erfolgt war. Zufällig hatte ich gerade in dem Falle mehr und reichlicher getränkte Tampons in die Nase eingelegt, als ich es sonst zu tun pflegte, um trotzdem die Gefäßkontraktion zu erzwingen und so eine bessere Anästhesie zu erreichen. Das war ein Fehler. Bei den äußerst seltenen Fällen von stark gereizten, sich nicht kontrahierenden und nicht einmal auf den 1%igen Cocainsuprareninspray hin abblassenden Schwellkörpern und Schleimhäuten muß man mit allen Anaestheticis vorsichtiger sein, am meisten natürlich mit dem Cocain, aber auch, wie der Fall zeigt, mit dem Alypin, mit dem man schließlich auch trotz seiner gegenüber dem Cocain auch beim Menschen mindestens dreimal geringeren Giftigkeit doch schließlich nicht zu vertrauensselig werden darf.

Diese besondere Vorsicht wird man auch bei der Rachenmandelanästhesie möglicherweise einmal üben müssen, deshalb sei der Fall hier erwähnt. Immerhin dürften bei Adenoiden solche Reizzustände doch nur äußerst selten vorkommen. Ich habe dabei nie etwas derartiges bemerkt.

Im folgenden habe ich 240 Fälle unter lokaler Anästhesie operierter Rachenmandeln in einem nur das wesentlichste enthaltenen Protokollauszug zusammengestellt. Die mannigfachen Einzelversuche und Versuchsgruppen zur Ermittlung dieser und jener Einzelheit für sich anzuführen, würde zu weitläufig werden und ist in einer Darstellung, die ein vorläufig abgeschlossenes und jahrelang erprobtes Verfahren beschreibt, nicht am Platze. Die wesentlichsten versuchten Modifikationen sind aus Nr. 1—5 des Protokolls zu ersehen. Ich bemerke nur noch: Die als „unentscheidbar" bezeichneten Fälle gehören in die Gruppen „völlig schmerzlos, fast schmerzlos und mäßig schmerzhaft" hinein. Mehr als eine sehr mäßige Schmerzhaftigkeit kommt bei richtiger Ausführung auch im ungünstigsten Falle nicht vor. Ein gut Teil dieser Fälle aber dürfte auch völlig schmerzlos oder fast schmerzlos gewesen sein. Haben mir doch manche erwachsene Patienten, die sich momentan mal ein wenig angestellt hatten,

Generated on 2019-10-24 09:29 GMT / http://hdl.handle.net/2027/uc1.b3252757
Public Domain in the United States, Google-digitized / http://www.hathitrust.org/access_use#pd-us-google
Digitized by Google
Original from UNIVERSITY OF CALIFORNIA

hinterher auf Befragen versichert: Schmerz hätten sie nicht gefühlt; sie hätten nur auf einmal Angst gekriegt, es könnte doch weh tun. Das gibt aber nicht jeder nachher zu! Solche Kinder, auf deren subjektives Urteil wenig zu geben war, habe ich nach ihrem Temperament, Benehmen und Äußerungen in Berücksichtigung der bei älteren Kindern gemachten Erfahrungen eingeschätzt. Bei einem Teil war natürlich eine einigermaßen sichere Beurteilung nicht möglich; dies sind eben die als unentscheidbar bezeichneten Fälle. Im ganzen glaube ich das Bild als der Wirklichkeit recht genau entsprechend bezeichnen zu dürfen, da etwaige Fehler nach einer Richtung bei der kleinen Zahl der kleinen Kinder durch solche nach der entgegengesetzten Richtung bei größeren durchaus kompensiert sein dürften.

In den Fällen, welche als „wenig schmerzhaft" bezeichnet sind, waren die Patienten — soweit es Erwachsene oder annähernd Erwachsene waren — immer noch angenehm überrascht, daß sie so wenig gefühlt hätten. Als „fast schmerzlos" sind die Fälle bezeichnet, in welchen die Patienten wohl etwas mehr als lediglich eine dumpfe Berührung und einen Druck, aber doch keinerlei schneidenden Schmerz empfunden zu haben angaben.

Was das Alter anbelangt, so verteilen sich die 240 Fälle in folgender Weise:

4— 5 Jahre	. . . . .	11	5% (4, 5)
6— 8 „	. . . . .	36	15%
9—11 „	. . . . .	38	16%
12—14 „	. . . . .	46	19%
15—17 „	. . . . .	62	26%
18—32 „	. . . . .	47	19%
		240	

Auszug aus den Versuchsprotokollen (abgeschlossen 1. Oktober 1908).

1. Fall 1 bis 15. 1%ige Novocainsuprarenininjektion vom mittleren Nasengange aus nach vorheriger Pinselung mit 10%iger Alypinsuprareninlösung. Injizierte Menge 2 bis 3 cm^3, wovon aber stets ziemlich viel wieder herausquoll.

Völlig schmerzlos 3, fast schmerzlos 4, mäßig schmerzlos 6, unentscheidbar 2.

2. Fall 16 bis 24. 2%ige Novocainsuprarenininjektion; Verfahren im übrigen wie beim vorigen Versuch.

Völlig schmerzlos 2, fast schmerzlos 3, mäßig schmerzhaft 3, unentscheidbar 1.

3. Altes Verfahren. Jederseits 3- bis 4malige Pinselung mit 10%iger Alypinsuprareninlösung im Sitzen nach vorheriger Applikation eines 1%igen Cocainsuprareninsprays. Fall 25 bis 56.

Völlig schmerzlos 7, fast schmerzlos 10, wenig schmerzhaft 8, unentscheidbar 7.

4. Zunächst leichte Applikation eines 1%igen Cocainsuprareninsprays im Sitzen; dann wurde mit besonders angefertigtem 12 *cm* langen, spitzwinklig am Behälter abgebogenem und bis zur Choane eingeführtem Sprangrohr ein 10%iger

Digitized by Google
Original from UNIVERSITY OF CALIFORNIA
Generated on 2019-10-24 09:29 GMT / http://hdl.handle.net/2027/uc1.b3252757
Public Domain in the United States, Google-digitized / http://www.hathitrust.org/access_use#pd-us-google

Alypinsuprareninspray am hängenden Kopf direkt auf die Rachenmandel appliziert. Fall 57 bis 70.

Völlig schmerzlos 2, fast schmerzlos 5, wenig schmerzhaft 5, unentscheidbar 2.

5. Zunächst leichte Applikation eines 1%igen Cocainsuprareninsprays. Dann beiderseits Applikation eines um eine dünne, hohle, 16 *cm* lange, am Handende trichterartig erweiterte Silberröhre gewickelten, mit 10%iger Alypinsuprareninlösung getränkten Wattepinsels. Darauf Lagerung mit hängendem Kopf und weitere Durchtränkung des Wattepinsels durch Einpressen weiterer Alypinsuprareninlösung durch die hohlen Sonden, welche am Pinselende mit mehreren feinen Öffnungen versehen sind. Fall 71 bis 80.

Völlig schmerzlos 2, fast schmerzlos 3, wenig schmerzhaft 4, unentscheidbar 1.

NB. Das Verfahren erwies sich als zu gekünstelt. Mitunter zog die Lösung nicht gleichmäßig in die Watte ein. Vor allem aber wurde dabei wohl der Schleim nicht so gut entfernt wie bei der Anwendung mehrerer Pinsel.

6. Typisches Verfahren wie oben ausführlich geschildert. Endgültig beibehaltenes Verfahren am hängenden Kopf. Fall 81 bis 140.

Völlig schmerzlos 23, fast schmerzlos 17, wenig schmerzhaft 9, unentscheidbar 11.

NB. In dieser Versuchsreihe wurde das Verfahren unter mehrfachen kleinen Nuancierungen und Erprobung der vorteilhaftesten Zeiteinteilung so festgelegt, daß in der Folgezeit keine Änderungen mehr vorgenommen werden.

7. Typisches Verfahren. Fall 141 bis 190.

Völlig schmerzlos 23, fast schmerzlos 14, wenig schmerzhaft 8, unentscheidbar 5.

8. Typisches Verfahren. Fall 191 bis 240.

Völlig schmerzlos 28, fast schmerzlos 13, wenig schmerzhaft 5, unentscheidbar 4.

NB. Aus der Gegenüberstellung der beiden letzten Serien von je 50 Fällen ergibt sich noch eine weitere Besserung der Resultate, die wohl nicht ganz zufällig, sondern durch die Übung im Aufsuchen etwa noch empfindlicher Stellen beim Einpinseln bedingt ist.

III. Die örtliche Anästhesie der Gaumenmandeln.

Ehe ich auf die Technik der Gaumenmandelanästhesie eingehe, muß ich zunächst die Technik der Tonsillektomie, wie ich sie übe, kurz darlegen. Wer sich in allen Fällen mit einem einfachen Abkuppen prominenter Tonsillen mit dem Tonsillotom begnügt und flache, zu häufigen Entzündungen neigende Mandeln ignoriert — und das geschieht vielfach —, wird leicht geneigt sein, zu unterschätzen, was ein Anästhesieverfahren leisten soll.

Zunächst pflege ich mit einem halbscharfen, feinen Elevatorium[1]) in die Falte zwischen Mandel und vorderem Gaumenbogen einzugehen und hier

[1]) Hopmann empfiehlt dazu eine auch an den Außenseiten geschärfte Cowpersche Schere. Ich benutze das kleine, von Freer für die submucöse Septumresektion angegebene halbscharfe Elevatorium.

Digitized by Google
Original from UNIVERSITY OF CALIFORNIA
Generated on 2019-10-24 09:29 GMT / http://hdl.handle.net/2027/uc1.b3252757
Public Domain in the United States, Google-digitized / http://www.hathitrust.org/access_use#pd-us-google

etwaige Verwachsungen und Adhäsionen zu durchtrennen. Dabei ziehe ich die Mandel, wenn sie nicht stark prominiert, mit einer Muzeuxzange[1]) hervor. Danach bietet infolge Zurückweichens des Gaumenbogens auch eine flach erscheinende Mandel dem Tonsillotom meistens so viel Körper, daß der nach der einfachen Tonsillotomie zurückbleibende Stumpf bereits leidlich versenkt erscheint. In der Regel wird man aber bei näherem Zusehen noch Mandelgewebe finden, welches bis nahe an den freien Rand der Gaumenbögen hervorragt. Dieses entferne ich durch Zerstückelung mit den runden Hartmannschen Konchotomen von 8 bis 13 *mm* Durchmesser, deren abgespreizte Branche ich in die Falte zwischen dem vorderen Gaumenbogen und dem Mandelstumpf einsenke. Oft benutze ich die Konchotome auch von oben nach unten schneidend. In dem spitzen Winkel der oberen Kommissur der Gaumenbögen, nahe dem Zäpfchen, habe ich gern die neuen, ausgezeichnet schneidenden geraden Konchotome (Pfausches Modell) verwendet. Im letzten Jahre habe ich in der Regel lediglich ein dreieckiges, von Schmeden angegebenes, eigentlich zur Entfernung hängengebliebener Rachenmandeln bestimmtes konchotomähnliches Instrument benutzt, mit welchem man ganz vorzüglich auskommt. Bei flachen und kleinen Mandeln arbeite ich nur mit Konchotomen ohne vorangegangene Tonsillotomie. Nie aber unterlasse ich es, den vorderen Gaumenbogen vorher in der beschriebenen Weise abzulösen. Ist das geschehen, so kann man mit den Konchotomen stets beide Gaumenbögen rasch und schön frei arbeiten und das Mandelgewebe bis auf den Grund der Fossulae und bis dicht auf den Grund der Kapsel lateralwärts verfolgen. Ebenso kann man damit leicht bis zur Zungentonsille nach unten alles gewucherte Gewebe entfernen. Bei dieser Abtragung des unteren Poles treten bei Erwachsenen in seltenen Fällen ziemlich starke arterielle Blutungen auf, die mich, ehe ich in Lokalanästhesie operierte, dreimal zu einer Naht der Gaumenbögen genötigt haben. Es kann nicht nur Zufall sein, daß ich solche Blutungen bei Suprarenininjektion nicht mehr gesehen habe. Daß die Gefahr der Nachblutung darum um so größer wäre, ist nicht der Fall. Durchaus mit Unrecht wird oft behauptet, daß die anämisierenden Verfahren die Gefahren „atonischer Nachblutungen" erhöhten. Das verengte, durch einen Thrombus verschlossene Gefäß erschlafft ja nicht plötzlich beim Nachlaß der Suprareninwirkung, sondern ganz allmählich. Und dementsprechend verdickt sich auch der Verschlußthrombus nach und nach.

Folgen beim Zerstückeln des Stumpfes größere Teile einem am Konchotom ausgeübten Zuge, so löse ich diese auch wohl stumpf mit dem Elevatorium und entferne durch Torquieren oder Nachgreifen mit einem zweiten Koncho-

---

[1]) Winckler empfiehlt zum gewaltsamen Vorziehen die ausgezeichnet fassende, aber etwas massige Hartmannsche Nasenrachenzange. Ich folge dieser Empfehlung, wenn mir aus bestimmten Gründen an einer totalen Evulsion der Tonsille liegt.

Digitized by Google
Original from UNIVERSITY OF CALIFORNIA
Generated on 2019-10-24 09:29 GMT / http://hdl.handle.net/2027/uc1.b3252757
Public Domain in the United States, Google-digitized / http://www.hathitrust.org/access_use#pd-us-google

tom größere Partien. Indessen lasse ich mich dabei, wenn nicht ganz besondere Indikationen vorliegen (Fall 70), niemals von dem Prinzip einer zu erzielenden Totalexstirpation leiten, sondern stets nur von dem, möglichst der Norm nahekommende Verhältnisse herzustellen, das heißt in unschädlicher Tiefe einen Rest des Mandelgewebes stehen zu lassen, der etwa einer Mandel von normaler Größe entspricht. Sollten oberflächliche Teile dieses zurückbleibenden Gewebes wirklich einmal noch schwache Spuren chronisch entzündlicher Veränderungen zeigen, so dürften diese bald normalen Zuständen Platz machen, nachdem das Gewebe vor den ständigen Insulten durch den Schutz der Gaumenbögen gesichert ist. Die Plica triangularis erhalte ich nur, wenn keine erheblichen entzündlichen Veränderungen vorliegen oder vorgelegen haben, also auch keine stärkeren Verwachsungen bestehen. Sie gibt dann einen sofortigen Wundschutz beim Schlucken und vermindert den Nachschmerz erheblich.

Die Totalexstirpation in Narkose nach Hopmann-Winckler habe ich früher häufiger gemacht, aber aus verschiedenen Gründen, deren Ausführung hier zu weit führen würde, auf ganz seltene Fälle beschränkt. Wünsche ich eine Totalexstirpation zu machen, so ziehe ich gerade dabei die lokale Anästhesie bei weitem vor, und nur wenn der Patient trotz Abratens durchaus auf Narkose bestände, würde ich dabei heute noch allgemeine Betäubung mit Schleichschem Gemisch verwenden.

Es ist klar, daß das geschilderte Verfahren der Tonsillektomie stets einige Minuten Zeit in Anspruch nimmt und ohne Anästhesie recht erhebliche Schmerzen verursachen würde; ferner daß dabei eine starke Blutung ebensosehr stören muß wie bei der Totalexstirpation der Mandeln. Jedes Mittel, welches die Blutung beschränkt, erleichtert die Raschheit und Sauberkeit der Operation erheblich. Nächst der Blutung wirkt am störendsten ein Würgen und übermäßiges Spannen der Schlundmuskulatur, welche das Angreifen der Konchotome sehr erschwert. Diese Spannung ist es, welche zur gründlichen Ausführung der Operation eine Narkosentiefe erfordert, bei welcher der Hustenreflex nicht mehr in wünschenswerter Stärke die Bronchien vor einfließendem Blute sichert.

Ein Anästhesieverfahren für die Gaumenmandeln wird also um so besser sein, wenn es neben der Ausschaltung des Schmerzes auch noch die Blutung und die Spannung der Schlundmuskulatur möglichst beschränkt.

In meiner oben zitierten früheren Arbeit habe ich bereits über 44 mit Alypinanästhesie ausgeführte Tonsillektomien berichtet. Mein damaliges Verfahren war ziemlich primitiv und doch umständlicher wie das jetzige. Die Hili und alle tieferen Buchten sowie der Ansatz ringsherum, besonders die Spalte zwischen Mandel und Gaumenbögen, wurden mit geraden oder vorn abgebogenen, mit 10%iger Alypinsuprareninlösung durchtränkten Wattepinseln sorgfältig

Digitized by Google
Original from UNIVERSITY OF CALIFORNIA
Generated on 2019-10-24 09:30 GMT / http://hdl.handle.net/2027/uc1.b3252757
Public Domain in the United States, Google-digitized / http://www.hathitrust.org/access_use#pd-us-google

drei- bis viermal bepinselt und möglichst reichlich mit der Lösung überschwemmt. Der Erfolg war zwar deutlich, aber doch ziemlich ungleich. Er war befriedigend bei weichem, zerklüftetem Gewebe; bei fibrösen, flachen, oberflächlich glatten Mandeln jedoch ließ er zu wünschen übrig.

So versuchte ich denn auf einem anderen Wege Schmerzlosigkeit zu erreichen. Ich ging dabei zunächst von dem Gedanken aus, den Nervus palatinus medius, von welchem die Mandel ihre sensiblen Nervenfasern erhält, durch eine Novocaininjektion außer Funktion zu setzen. Durch Vergleiche an macerierten Schädeln erhielt ich den Eindruck, daß der Stamm dieses Nerven bei seinem Austritt aus dem Canalis pterygopalatinus, also am Foramen palatinum minus mit Sicherheit zu erreichen ist, wenn der Einstich 1 *cm* über und $^1/_2$ *cm* vor dem gut fühlbaren unteren Ende des Hamulus pterygoideus durch das Zahnfleisch hindurch in der Richtung auf die untere Öffnung des genannten Kanales gemacht wird. Dabei muß die Kanüle so tief eingestochen werden, daß ihre Spitze möglichst die mediale Kante des Hamulus pterygoideus erreicht.

Über die Wirkung des Verfahrens orientieren folgende Fälle:

1. Meta O., 34 Jahre. Hypertrophie beider Mandeln. Prominenz gering. 3- bis 4mal alljährlich heftige, meist fieberhafte Peritonsillitiden, oft mit Abscessen. Rechts $1^1/_2$ *cm*³ einer 2%igen Novocainsuprarenlösung in der beschriebenen Weise gegen die Austrittsstelle des Nerv. palat. med. injiziert. Links nur nach dem alten Verfahren 4mal mit 10%igem Alypinsuprarenin gepinselt. Tiefe Ausräumung des stark in die Breite gewucherten, größtenteils narbig-fibrösen Mandelgewebes. Schmerzhaftigkeit rechts erheblich geringer als links. Blutung beiderseits gleich.

2. Albertine W., 15 Jahre. Mächtige Hypertrophie aller drei Mandeln. Je 1 *cm*³ 3%ige Novocainsuprarenlösung rechts und links gegen das Foramen palat. minus injiziert. Schmerzempfindung vorhanden, aber sehr gering.

3. Dietrich D., 17 Jahre. Tonsillektomie beiderseits. Injektion wie bei der vorigen mit 3%iger Novocainsuprarenlösung. Bei der Injektion rechts bekommt Patient einen rasch vorübergehenden Anfall von Mundklemme, bei dem er sich förmlich in die Spritze verbeißt. Tonsillektomie 8 Minuten post injectionem. Patient sagt, er habe keinerlei Gefühl an der Operationsstelle und keine Spur einer Schmerzempfindung.

4. Charlotte B., 13 Jahre. Tonsillektomie beiderseits. Injektion wie beim vorigen. Mandeln gegen Stiche und kleine Quetschungen empfindungslos. Trotzdem schreit das Mädchen bei jedem Ansetzen der Instrumente bereits vor dem Schnitt. Beurteilung unmöglich. Bei der Zerstückelung der Mandeln wurde jedoch keinerlei Schmerz geäußert, sobald das Konchotom ohne Zerrung an den Gaumenbögen und ohne starken Druck nach außen angewandt werden konnte.

5. Georg L., 18 Jahre. Riesige hypertrophische Tonsillen. Injektion wie bei den vorigen, aber mit 4%iger Lösung. Rechterseits fast vollständige Anästhesie. Links Schmerz.

Generated on 2019-10-24 09:30 GMT / http://hdl.handle.net/2027/uc1.b3252757
Public Domain in the United States, Google-digitized / http://www.hathitrust.org/access_use#pd-us-google
Digitized by Google
Original from UNIVERSITY OF CALIFORNIA

6. August L., 12 Jahre. Tonsillektomie beiderseits. Anästhesie wie bei den vorigen wieder mit 3%iger Lösung. Der Junge hält sehr gut, äußert bei der Operation nicht den geringsten Schmerz, sagt aber hinterher, es hätte doch sehr weh getan.

Zwölf weitere, in gleicher Weise behandelte Fälle ergaben weder neue Gesichtspunkte noch bessere Resultate.

Zum Protokoll der Fälle möchte ich im allgemeinen noch bemerken, daß ich hier sowie fernerhin zu den Versuchen nur Erwachsene und größere oder besonders verständige jüngere Kinder herangezogen habe.

Diese Ergebnisse waren kaum besser als die früher mit der Pinselung erzielten: Es wurde durch Injektion von 1 bis 1·5 cm^3 einer 2- bis 4%igen Novocainsuprareninlösung in die Austrittsgegend des Nerv. pal. med. in einigen Fällen eine leidliche Anästhesie, in den meisten nur eine Herabsetzung der Schmerzempfindung erreicht. Ich vermute, daß oft feine Anastomosen mit den sensiblen Nerven in der Umgebung der Mandeln vorhanden sind. Das würde wenigstens die auffallende Ungleichheit der Ergebnisse am ungezwungensten erklären.

Die Spannung der Muskulatur und das Würgen schien stets dem Grad der Schmerzhaftigkeit zu entsprechen. Die Blutung blieb völlig unbeeinflußt, wie zu erwarten war, da ja die Blutversorgung der Mandel in erster Linie durch die von der Injektion nicht in Mitleidenschaft gezogene Art. tonsillaris aus der Art. palat. ascendens erfolgt.

Nach diesem nur teilweisen Erfolge einer Leitungsanästhesie kehrte ich zunächst wieder zu der mehrmaligen Alypinsuprareninpinselung zurück, bis ich, wie in den letzten Jahren eine ganze Reihe von Kollegen, auf den Gedanken kam, die gewohnte Technik der Schleichschen Infiltrationsanästhesie auf die Mandeln zu übertragen und dies Verfahren systematisch anzuwenden und unter Berücksichtigung der mit der Leitungsanästhesie gemachten Erfahrungen zu vervollkommnen.

Nach mancherlei Versuchen verwende ich dazu jetzt die bekannte auskochbare Rekordspritze der Firma Dewitt & Herz, welche ich mit drei Ringen wie eine Kehlkopfspritze habe versehen lassen, so daß ich sie mit der rechten Hand sicher handhaben kann, während die linke den Zungenspatel regiert.

Zu dieser Spritze habe ich einen anzuschraubenden, geraden, 8 *cm* langen, in seinem hinteren Teile verstärkten Ansatz anfertigen lassen, dessen Spitze eine feine Pravazkanüle bildet. Diese ist 1 *cm* hinter der Spitze mit einem Bleiknöpfchen versehen, damit man die Tiefe des Einstiches bemessen kann. Damit sie nicht abbricht, ist sie tief in den stärkeren Teil des Ansatzes eingelassen. Als abdichtende Scheibe zwischen Spritze und Ansatz dient ein Plättchen von Weichblei.[1])

[1]) Diese Spritze ist — wie auch die Sonden zur Anästhesie der Rachenmandel — von der Firma H. Pfau, Berlin, Luisenstraße 48, erhältlich.

Digitized by Google
Original from UNIVERSITY OF CALIFORNIA
Generated on 2019-10-24 09:30 GMT / http://hdl.handle.net/2027/uc1.b3252757
Public Domain in the United States, Google-digitized / http://www.hathitrust.org/access_use#pd-us-google

Ich ging nun darauf aus, zunächst die Spitze möglichst flach unter die Schleimhaut der zwischen den Fossulae befindlichen Inseln von Mandelgewebe einzustechen und Quaddeln zu bilden, soweit das möglich ist. Dabei gewinnt mitunter — namentlich nahe der Falte zwischen vorderem Gaumenbogen und Mandel — die Schleimhautoberfläche ein Ansehen, als liefen stellenweise Varizen darüber hin, weil die Mündungen der Fossulae vertieft erscheinen und die infiltrierten Stellen oft eine etwas graulichblaue Farbe annehmen. Bald macht sich dann aber die Wirkung des Suprarenins durch Abblassen der infizierten Stellen bemerkbar.

Bei den zuerst angeführten Fällen injizierte ich in dieser Weise die Lösung, soweit ich kommen konnte, ringsherum in die Mandel, möglichst nahe ihrer Basis, bei Verwachsungen mit den vorderen Gaumenbögen diese flach durchstechend. Zur Injektion verwandte ich zunächst eine 2%ige Novocainsuprareninlösung, die ich jedesmal frisch zubereitete, indem ich drei bis vier der käuflichen Tabletten zu 0·02 Novocain, 0·000075 Suprarenin. boric. und 0·009 Cl Na in einem auf 3, beziehungsweise 4 *cm*³ geeichten kurzen Probierröhrchen mit der entsprechenden Menge Wassers aufkochte. Die Lösung wurde vor der Injektion vollständig abgekühlt. Die in der Sodalösung des Sterilisationsapparates gekochte Spritze wurde vor dem Gebrauch stets mit sterilem Wasser durchspült, um Gewebsalterationen durch Sodabeimischung zu vermeiden (Braun). Diese Vorsicht ist auch schon aus dem Grunde unbedingt geboten, weil sowohl Novocain wie Alypin durch Soda zersetzt wird.

Den Injektionen schickte ich anfangs eine Bepinselung mit 10%iger Alypinsuprareninlösung voran. Später habe ich darauf stets verzichtet. Ist die Kanüle fein und ihre Spitze tadellos scharf, so ist der Einstichschmerz kaum fühlbar. Für jede Mandel wurden meist $1^1/_2$ bis 2 *cm*³, unter Umständen auch bis 3·5 *cm*³ Lösung gebraucht.

19. Alfred B., 20 Jahre. Tonsillektomie beiderseits. Alypinpinselung beiderseits. 2 *cm*³ Lösung nur in die rechte Mandel injiziert. Sechs Einstiche. Links nicht injiziert. Operation links recht schmerzhaft. Tonsillenreste aus der Tiefe schwer zu entfernen, da Patient infolge des Schmerzes stark spannt, den Atem anhält, oft hustet und stark blutet und würgt. Rechts vollständige Schmerzlosigkeit, leichter zu operieren als links, da kein Spannen, ruhige Atmung und ganz geringe Blutung.

20. Wilhelm H., 29 Jahre. Chronische, oft fieberhaft exacerbierende Tonsillitis mit starker, breiter Hypertrophie. Mäßige Verwachsungen. 5 *cm*³ 3%ige Novocainlösung injiziert, rechts 5, links 6 Einstiche. Vollständige Schmerzlosigkeit. Kein Spannen der Schlundmuskulatur. Blutung fast 0.

21. Heinrich E., 29 Jahre. Sehr hoch hinaufreichende, oft entzündete Mandeln. 5 *cm*³ 3%ige Novocainlösung injiziert. Weißliche Verfärbung bis zum Gaumensegel hinauf. Totale Anästhesie. Kein Würgen, geringe Blutung. Nebenwirkung: Gaumensegellähmung mit Rhinolalia aperta und Schluckstörung. Nach 20 Minuten

Digitized by Google
Original from UNIVERSITY OF CALIFORNIA
Generated on 2019-10-24 09:30 GMT / http://hdl.handle.net/2027/uc1.b3252757
Public Domain in the United States, Google-digitized / http://www.hathitrust.org/access_use#pd-us-google

arbeitet die rechtseitige Gaumenmuskulatur wieder normal. Die linke (später injizierte) ist noch paretisch. Nach 35 Minuten Funktion wieder normal. Beginnende Schluckschmerzen. Bis dahin noch völlig schmerzlos.

22. Wilhelm Sch., 27 Jahre. Starke, flache und breite Hypertrophie beider Tonsillen. Häufige Anginen. Gaumenbögen breit auseinander gedrängt, stark mit den Mandeln verwachsen. Viermalige Alypinsuprareninpinselung (10%) beiderseits. Nur rechts $1^1/_2$ *cm*³ 3%ige Novocainsuprareninlösung injiziert. Zerstückelung links sehr schmerzhaft, trotzdem bei dem sehr ungeberdigen Herrn nochmals ein Bausch mit 10%iger Cocainsuprareninlösung getränkter Watte nach der schmerzhaften Coupierung mit dem Tonsillotom auf den Stumpf gedrückt wird, luftiges Spannen und Würgen, mittlere Blutung. Links fast völlige Schmerzlosigkeit der gleichen Eingriffe, geringes Würgen, geringe Blutung. Patient, der die Ursache des Unterschiedes merkt, äußert sich sehr ungehalten, daß ich ihn „experimenti causa rechts Schmerzen habe aushalten lassen".

23. Heinrich J., 11 Jahre. Starke Hypertrophie aller drei Mandeln mit nächtlichen Erstickungsanfällen. Sehr erregbarer, obwohl kräftiger Junge. Stellt sich bei der Injektion (je 1 bis 1·5 *cm*³ 3%ige Novocainsuprareninlösung) sehr aufgeregt an, so daß auf Anästhesierung der Rachenmandel verzichtet wird. Bei der Tonsillektomie hält der Junge jedoch ohne auch nur zu zucken, wohingegen er bei der sofort und ohne Anästhesie angeschlossenen Adenotomie über Schmerzen klagte, weinte und sehr ungeberdig war. Blutung gering, kein Würgen bei der Operation.

24. Eduard H., 19 Jahre, Primaner. Breite, zerklüftete, zahlreiche Pfröpfe enthaltende Tonsillen, die sich bei jedem Schnupfen mehr oder weniger zu entzünden pflegen, mitunter mit hohem Fieber. Zweimal Gelenkrheumatismus. 4 Einstiche pro Mandel und je 1 *cm*³ 3%ige Lösung. Patient empfindet nur einmal rechts beim Torquieren eines größeren Stückes einen leichten Schmerz, sonst hat er völlig die Empfindung, als ob in abgestorbenem Gewebe gearbeitet würde. Nachschmerz beginnt erst 20 Minuten nach der Operation. Blutung und Würgen gering.

25. August B., 19 Jahre, Musiker. Starke Hypertrophie und Zerklüftung beider Gaumenmandeln. 3 Einstiche pro Mandel und je 1·5 *cm*³ 2%ige Lösung. Rechts schmerzlos, links geringfügige Schmerzempfindung. Patient spannt gar nicht. Blutung gering.

26. Wilhelm M., 30 Jahre, Maler. Riesige Hypertrophie der linken Tonsille. 1·3 *cm*³ 2%ige Lösung; 3 Einstiche. Totale Anästhesie. Mittlere Blutung. Kein Würgen.

27. Johann W., 42 Jahre, Wildhändler. Seit 10 Jahren alle paar Monate heftige Peritonsillitiden. Kleine, breite, fest mit dem hinteren Gaumenbogen und mit der Plica triangularis verwachsene Mandeln. 3 Einstiche pro Mandel und je 1 *cm*³ 2%ige Lösung. Vollständige Anästhesie. Patient, der sonst bei jeder Untersuchung förmliche Würgekrämpfe bekam, würgt verhältnismäßig sehr wenig. Blutung gering. Nachschmerz beginnt zirka 30 Minuten post operationem.

28. Hanna W., 13 Jahre. Hypertrophie beider Mandeln. Je 4 Einstiche und je 0·8 *cm*³ 2%ige Lösung pro Mandel. Vollständige Anästhesie, sehr geringe Blutung, geringes Würgen.

Digitized by Google
Original from UNIVERSITY OF CALIFORNIA
Generated on 2019-10-24 09:30 GMT / http://hdl.handle.net/2027/uc1.b3252757
Public Domain in the United States, Google-digitized / http://www.hathitrust.org/access_use#pd-us-google

29. Karl B., 34 Jahre, Portier. Breite, stark narbige, mit der Umgebung verwachsene Mandeln. Häufige Entzündungen. Je 2 cm^3 2%ige Lösung und je 5 Einstiche pro Mandel. Sehr gute Anästhesie, aber trotzdem starkes Würgen. Mäßige Blutung.

30. Alfred H., 7 Jahre. Riesenwucherung aller 3 Mandeln. Narkose wegen asphyktischer Anfälle kontraindiziert. Je 1·5 bis 2 cm^3 2%ige Lösung pro Mandel und je 4 Einstiche. Tonsillektomie ohne jede Schwierigkeit und ohne irgend eine Schmerzäußerung. Gewicht der beiden Mandeln zusammen 15 *g*. Kein Würgen. Mittelstarke Blutung. Adenotomie 8 Tage später gleichfalls in Lokalanästhesie.

31. Thomas W., 33 Jahre, Kranführer. Hypertrophische Mandeln, häufige fieberhafte Peritonsillitiden und Abscesse. Je 2 cm^3 2%ige Lösung und 4 Einstiche pro Mandel. Links fast schmerzlos, rechts mäßige Schmerzhaftigkeit. Kein Würgen. Rechts stärkere Blutung aus einer kleinen Vene am unteren Pol, die sich aber bald beruhigt.

32. Rudolf K., 27 Jahre, Musiker. Tonsillektomie beiderseits. Typisches Verfahren. Vollständig schmerzlos. Kein Würgen. Mittlere Blutung.

33. Katharina T., 15 Jahre. Hypertrophische Mandeln und Rachenmandel. Typisches Verfahren. Schmerzlos. Blutung, Würgen gering. Adenotomie unter Anästhesie wird gleich angeschlossen. (Siehe unten.)

34. Hermann B., 15 Jahre. Tonsillektomie und Adenotomie wie bei der vorigen Patientin. Rechts fast schmerzlos. Links mäßig schmerzhaft. Kein Würgen. Geringe Blutung.

35. Lina Sp., 20 Jahre. Tonsillektomie rechts und Adenotomie wie bei den vorigen. Schmerzlos. Geringe Blutung. Kein Würgen.

36. Bernhard H., 8 Jahre. Tonsillektomie und Adenotomie. Schwächlicher, nervöser Junge. Vitium cordis. Typisches Verfahren. Schmerzlos. Blutung minimal. Kein Würgen. Der Junge, der keinerlei Schmerz geäußert hat, meint allerdings, es hätte weh getan, doch scheint er das auf die Injektionsstiche zu beziehen, bei denen er weniger gut hielt als bei der Operation.

37. Luise G., 21 Jahre. Tonsillektomie beiderseits. Ist bei der ganzen Sache derartig aufgeregt, daß sie sich nachher nicht darauf besinnen kann, ob es weh getan hat oder nicht. Mittlere Blutung. Viel Würgen und Schlucken. (Hysterica.)

Bei den nun folgenden Fällen wird die anästhesierende Lösung nicht mehr rings um die ganze Tonsille herum (soweit dies möglich ist), sondern mit Rücksicht auf die in der Richtung von oben nach unten erfolgende sensibele Versorgung der Mandel nur in die obere Hälfte der Tonsille und in die Gegend der oberen Kommissur der Gaumenbögen zunächst oberflächlich, dann auch in die Tiefe injiziert.

38. Beta W., 17 Jahre. Tonsillektomie beiderseits (und Adenotomie). Je drei Einstiche und je 1 cm^3 Lösung pro Mandel. Völlig schmerzlos. Geringe Blutung. Geringes Würgen. Hat alljährlich mehrmals fieberhafte Anginen gehabt.

39. Meta Br., 42 Jahre. Mittelgroße, aber sich sehr häufig mit Fieber acut entzündende, stark mit der Umgebung verwachsene Tonsillen. Je 1 beziehungsweise

Generated on 2019-10-24 09:30 GMT / http://hdl.handle.net/2027/uc1.b3252757
Public Domain in the United States, Google-digitized / http://www.hathitrust.org/access_use#pd-us-google
Digitized by Google
Original from UNIVERSITY OF CALIFORNIA

1·5 *cm*³ 2%ige Lösung und je 3 bis 4 Einstiche pro Mandel. Rechts völlig, links fast schmerzlos. Geringe Blutung, kein Würgen.

40. Georg V., 13 Jahre. Riesige Hypertrophie der Gaumenmandeln. Häufige akute Entzündungen. Zahlreiche Verwachsungen. Je 1·5 *cm*³ 2%ige Novocainsuprareninlösung und 3 bis 5 Einstiche pro Mandel. Vollständig schmerzlos. Geringe Blutung, kein Würgen. Die linke Tonsille wiegt, nach Ablösung des vorderen Gaumenbogens nur mit dem Tonsillotom entfernt, ohne das noch aus der Tiefe herausgearbeitete Gewebe 14 *g*.

41. Heinrich M., 11 Jahre. Breite, flache Hypertrophie der Mandeln. Häufige Entzündungen und Abscesse. Je 2 *cm*³ 2%ige Lösung und je 4 bis 5 Einstiche pro Mandel. Patient würgt bei der Injektion sehr arg, so daß viel daneben geht. Vollständige Anästhesie, mittlere Blutung, starkes Würgen, letzteres aber doch geringer als bei der Injektion.

Weitere sechs Fälle ergaben in allem wesentlichen das gleiche Bild. Bei den weiteren Fällen 42 bis 67 habe ich statt der 2%igen Novocainsuprareninlösung eine 1·5%ige Alypinsuprareninlösung verwendet, welche ich mir jedesmal frisch aus den käuflichen Tabletten zu 0·05 Alypin mit 0·00033 Suprarenin. boric. und 3·3 *cm*³ 0·7%iger Kochsalzlösung zubereitet habe. Eine solche Lösung ist genau isotonisch.

48. Berta St., 32 Jahre. Tonsillitis chronica hyp. links. Häufige, fieberhafte Tonsillitiden, starke Pfropfbildung. 4 Einstiche, 2 *cm*³ Alypinsuprareninlösung. Die Mandel läßt sich leicht fast in toto auskapseln. Geringe Empfindlichkeit beim stumpfen Lösen ganz in der Tiefe, sonst völlig schmerzlos. Blutung gering. Kein Würgen.

49. Dora O., 25 Jahre. Starke Hypertrophie der rechten Mandel. Mehrfache Abscesse. 4 Einstiche, 1·8 *cm*³ Lösung. Schmerzlos. Geringe Blutung. Kein Würgen.

50. Luise D., 15 Jahre. Sehr große, breite, mit der Umgebung verwachsene Gaumenmandeln (Adenoide und Hypertrophie beider unterer Nasenmuscheln). Häufige fieberhafte Anginen, zweimal mit Absceßbildung. Jederseits 2·5 beziehungsweise 3 *cm*³ Novocainsuprareninlösung 2%ig. Totale Evulsion beider Tonsillen nach Hopmann-Winckler. Vollständige Anästhesie. Mäßige Blutung, kein Würgen. Die Mandeln waren wegen starker Verwachsungen nicht leicht herauszulösen. Das Zerren an der vorgezogenen Mandel und das halbstumpfe Auslösen und Durchtrennen wurde aber nie als Schmerz, sondern nur ganz dumpf empfunden.

51. Anna W., 22 Jahre. Tonsillektomie rechts. 1 *cm*³ Lösung. Schmerzlos. Mäßige Blutung, kein Würgen.

52. Wilhelm Br., 22 Jahre, Landwirt. Starke Hypertrophie beider Tonsillen. Links mehr kugelig, rechts mehr nach Breite und Tiefe. Je 1·5 *cm*³ Lösung und 4 Einstiche pro Mandel. Links vollständige Anästhesie, rechts geringe Schmerzempfindung. Mittlere Blutung und geringes Spannen.

53. Ida M., 16 Jahre. Stark nach Breite und Tiefe hypertrophische, chronisch entzündete Tonsillen. Mehrfach fieberhafte Entzündungen. Je 1 bis 1·5 *cm*³ Lösung. Keinerlei schneidender Schmerz. Nur eine zerrende Empfindung. Mittlere Blutung. Geringes Würgen.

Digitized by Google
Original from UNIVERSITY OF CALIFORNIA
Generated on 2019-10-24 09:30 GMT / http://hdl.handle.net/2027/uc1.b3252757
Public Domain in the United States, Google-digitized / http://www.hathitrust.org/access_use#pd-us-google

54. Blanche C., 26 Jahre, Konzertsängerin. Stark hypertrophische, häufig entzündete Tonsillen. Je 1·5 cm^3 Lösung. Keinerlei Schmerz. Geringe Blutung. Kein Würgen.

55. Otto J., 34 Jahre, Kutscher. Ausräumung der rechten chronisch entzündeten, wenig hypertrophischen Tonsille wegen beständiger Pfropfbildung und häufiger intratonsillärer Abscesse. 1·5 cm^3 Lösung. Schmerzlos. Blutung fast 0. Kein Würgen. (Dem Patienten hatte ich 1903 die linke Tonsille aus dem gleichen Grunde nach mehrfacher Cocainbepinselung ausgeräumt. Er hat wegen der damals ausgehaltenen Schmerzen mit der Operation der anderen Seite bis heute gewartet und ist von der Schmerzlosigkeit sehr freudig überrascht und sagt, wenn er das gewußt hätte, wäre er eher wiedergekommen.)

56. Sophie M., 12 Jahre. Breite Hypertrophie beider Gaumenmandeln. Sehr häufige follikuläre und lacunäre Anginen mit hohem Fieber. Jederseits 2·5 cm^3 2%ige Novocainsuprareninlösung. 5 Einstiche pro Mandel. Ausschälung der Mandeln nach Hopmann-Winckler. Völlig schmerzlos. Wenig Würgen, mäßige Blutung. Leichte Nachblutung 2 Stunden nach der Operation, die aber bald von selbst steht.

57. Beta W., 15 Jahre. Tonsillektomie und Adenotomie. Je 1 bis 1·5 cm^3 Lösung. Geringe Schmerzempfindung. Kein Würgen. Schwache Blutung. Adenotomie unter Lokalanästhesie gleich angeschlossen.

58. Enno W., 23 Jahre, Handlungsgehilfe. Chronische Tonsillitis mit häufigen acuten Exacerbationen. Stark verbreiterte, mäßig prominente Mandeln. 1·5 bis 2 cm^3 Lösung pro Mandel. Links am untersten Pol noch eine Spur Schmerz, sonst völlig schmerzlos. Ziemlich erhebliche Blutung. Mäßiges Würgen.

59. Hermine H.-O., 44 Jahre. Riesige, durch häufige abscedierende Entzündungen stark zerklüftete und mit der Umgebung verwachsene Tonsillen. Zweimal Gelenkrheumatismus. Mitralinsuffizienz, mangelhaft kompensiert. Patientin hat bereits einmal eine Narkose nur mit genauer Not überstanden. Je 1·5 bis 2 cm^3 Lösung. Nach Kuppung der Tonsillen mit dem Tonsillotom werden mit dem Konchotom noch 24 Stücke entfernt, so daß nur in der Tiefe ein dünner, gleichmäßiger Grund adenoiden Gewebes zurückbleibt und die Gaumenbögen wieder vollständig klar dastehen. Keinerlei Schmerzempfindung. Geringe Blutung, kein Würgen.

60. Meta K., 19 Jahre. Häufige Mandelentzündungen. Stark hypertrophische, mit der Umgebung verwachsene Tonsillen. Je 1 cm^3 Lösung. Schmerzlos. Kein Würgen, geringe Blutung.

61. Julius L., 32 Jahre, Schneider. Tonsillektomie rechts wegen wiederholter Abscesse. Schmerzlos. Geringes Würgen. Ziemlich starke Blutung rechts. Mäßige Nachblutung nach 4 Stunden, die nach zirka $^1/_2$ Stunde von selbst steht. Anderen Tages nochmals geringe Blutung nach dem Essen.

62. Hermine T., 17 Jahre, Hausmädchen. Massige, sehr breite Tonsillen. Alle paar Monate heftige Mandelentzündungen. Vor 2 Jahren Gelenkrheumatismus. Je 1·5 cm^3 Lösung. Geringe Blutung. Kein Würgen. Schmerzlos.

63. Harder T., 5 Jahre. Sehr starke Hypertrophie aller 3 Mandeln. Mehrfach schwere Erstickungsanfälle nachts. Das Kind kann nur in halbsitzender Stellung schlafen. Tiefe Cyanose des Gesichtes und der Hände. Pulmonalstenose. Allgemeine Narkose ausgeschlossen. Zunächst Tonsillektomie. Je 1 cm^3 Lösung.

Digitized by Google
Original from UNIVERSITY OF CALIFORNIA
Generated on 2019-10-24 09:30 GMT / http://hdl.handle.net/2027/uc1.b3252757
Public Domain in the United States, Google-digitized / http://www.hathitrust.org/access_use#pd-us-google

Die Operation vollzieht sich ohne eine Schmerzäußerung in aller Ruhe. Blutung gering. Kein Würgen. (Bei der Injektion sehr geringe Schmerzäußerung.)

64. Karl W., 15 Jahre, Handlungslehrling. Tonsillektomie beiderseits. Typisches Verfahren. Schmerzlos. Geringe Blutung, mäßiges Würgen.

65. Heinrich G., 17 Jahre, Schlosserlehrling. Tonsillektomie beiderseits. Typisches Verfahren. Mittlere Blutung, mäßiges Würgen. Rechts einmal unbedeutender Schmerz, links schmerzlos.

66. Gertrud M., 21 Jahre, Hausmädchen. Tonsillektomie rechts. 1·5 cm^3 Lösung. Schmerzlos. Kein Würgen. Mittlere Blutung.

67. Margarete B., 39 Jahre. Vor 12 Jahren von einem Spezialkollegen tonsillotomiert wegen häufiger Mandelentzündungen mit Absceßbildung. Trotzdem hat Patientin immer wieder alljährlich mehrere fieberhafte Anginen mit Absceßbildung links gehabt, die jedesmal durch Incision entleert werden mußten. Rechts niemals Beschwerden. Befund: Rechts kleiner, gut versenkter Mandelstumpf. Links breiter, fibröser, mit den Gaumenbögen fest verwachsener Mandelstumpf. Im vorderen Gaumenbogen zahlreiche tiefe Narben. 3·5 cm^3 2%ige Novocainsuprareninlösung in den oberen Pol, in die Gaumenbögen, in den unteren Pol und in die Tiefe injiziert. 8 Einstiche. Stumpfscharfe Lösung des vorderen Gaumenbogens unter starkem Hervorziehen des gefaßten Mandelstumpfes. Herausarbeitung und Zerstückelung mit Konchotomen. Dabei gerät das gerade Konchotom in eine Tasche zwischen hinterem Gaumenbogen und den Constrictor pharyng. superior. Eine nach unten umgebogene Sonde dringt 4 bis 5 cm tief in diese Tasche ein, welche sich als ein in seinem unteren Teil noch einen Teil der Injektionsflüssigkeit enthaltender, sonst leerer Absceßsack offenbarte, dessen gleichmäßig graue hintere Wand die stark gedehnte Kapsel der Mandel zu bilden schien. Durch breite Ausschneidung der ganzen vorderen Wand wird der Sack in eine flache Mulde verwandelt. Die ganze Operation verläuft absolut schmerzlos. Minimale Blutung, kein Würgen.

Bei den folgenden vier Fällen wurde wieder die 2%ige Novocainsuprareninlösung verwandt.

68. Grete T., 13 Jahre. Tonsillektomie beiderseits. Je 1 cm^3 Lösung und je 4 Einstiche pro Mandel. Schmerzlos. Blutung gering. Mäßiges Würgen.

69. Johanna K., 34 Jahre. Ist vor 6 Jahren tonsillotomiert. Breite, massige, stark zerklüftete Mandeln. Häufige Entzündungen mit Fieber, in den letzten Jahren mehrfach mit Absceßbildung. Beiderseits je 3 cm^3 2%ige Lösung. Je 5 Einstiche. Evulsion der Tonsillen nach Hopmann-Winckler. Links fast schmerzlos, rechts mäßig schmerzhaft. Ziemlich starke Blutung. Erhebliches Würgen.

70. Eduard L., 52 Jahre. Tuberkulose der linken Tonsille (durch Probeexcision festgestellt). 3·5 cm^3 in Gaumenbögen, oberen Pol und Rachenhinterwand injiziert. Evulsion nach Hopmann-Winckler. Fast vollständige Resektion des teilweise miterkrankten hinteren Gaumenbogens. Tiefe Verschorfung der ganzen Wunde, besonders der Ränder mit Porzellanbrenner. Absolute Schmerzlosigkeit. Minimale Blutung. Kein Würgen. (Heute, $^3/_4$ Jahr später, noch rezidivfrei.)

71. Thalea B., 21 Jahre. Breite Hypertrophie beider Mandeln; wenig prominent, mit der Umgebung verwachsen. Häufige Peritonsillitiden mit Absceßbildung,

Digitized by Google
Original from UNIVERSITY OF CALIFORNIA
Generated on 2019-10-24 09:30 GMT / http://hdl.handle.net/2027/uc1.b3252757
Public Domain in the United States, Google-digitized / http://www.hathitrust.org/access_use#pd-us-google

zuletzt vor 14 Tagen linkseitig. Je 1 *cm*³ 2%ige Novocainlösung pro Mandel und 4 bis 5 Einstiche. Einmal rechts in der Tiefe etwas Schmerz, sonst gar nicht. Blutung mittelstark, mäßiges Würgen. Nachschmerz beginnt nach etwa 25 Minuten.

Ein besonderer Vorzug des Alypins vor dem Novocain ergab sich hiernach ebensowenig wie ein solcher des Novocains vor dem Alypin. Um nun noch festzustellen, ob die Mittel bezüglich des Nachschmerzes, der bei beiden etwa 20—35 Minuten nach der Operation zu beginnen pflegt, einen Intensitätsunterschied erkennen lassen, habe ich einige geeignete Fälle auf einer Seite mit 2%iger Novocainlösung, auf der anderen mit 1·5%iger Alypinlösung injiziert.

72. Nikolaus v. Th., 15 Jahre, Sekundaner. Stark hypertrophische, häufig entzündete Mandeln von ziemlich gleicher Größe und gleicher Gewebsbeschaffenheit. Hat an den beiden letzten Tagen einen heftigen Glottiskrampf mit schwerer Dyspnoe gehabt, der durch Reiz im Halse beim Schlucken ausgelöst war. Links 1·5 *cm*³ Novocainlösung injiziert, rechts 1·5 *cm*³ Alypinlösung. Injektion rechts ein wenig unangenehmer. Tonsillotomie beiderseits schmerzlos. Blutung minimal. Kein Würgen. Nachschmerz rechts ein wenig stärker und andauernder als links. Bei Abstoßung der Schorfe am 4. Tag nochmals ein leichter Glottiskrampf. Seither nicht wieder.

73. Karl Fl., 23 Jahre, Bureaugehilfe. Starke Hypertrophie beider Mandeln. Mandeln gleich groß und beide in gleicher Weise verändert. Rechts 1·3 *cm*³ Alypinlösung, links 1·3 *cm*³ Novocainlösung. Beiderseits schmerzlos. Blutung beiderseits fast Null. Ziemlich erhebliches Würgen (sehr nervöser Mensch). Nachschmerz beginnt eine halbe Stunde post operationem auf der Novocainseite, etwas später auf der Alypinseite, ist beiderseits ziemlich von gleicher Dauer und Intensität.

74. Fritz A., 18 Jahre, Handlungslehrling. Gleichmäßig hypertrophische prominente Tonsillen beiderseits. Rechts Alypin, links Novocain. Tonsillektomie beiderseits fast schmerzlos. Würgen und Blutung gering. Unterschied bezüglich des Nachschmerzes nicht bemerkt.

75. Heinrich M., 15 Jahre. Häufige Tonsillitiden, mehrfach mit leichtem Fieber. Mäßig prominente, stark mit der Umgebung verwachsene, sich in Größe und Beschaffenheit ziemlich gleichende Tonsillen. Rechts Alypin, links Novocain. Tonsillektomie rechts ganz, links fast schmerzlos. Mittlere Blutung, geringes Würgen. Die Intensität des Nachschmerzes rechts etwas intensiver und länger dauernd als links. Heilung rechts etwas langsamer. Leichtes Ödem am rechten hinteren Gaumenbogen und bläuliche Verfärbung (wahrscheinlich Quetschung mit entzündlicher Reizung).

Ein auffälliger Unterschied ergab sich hierbei auch nicht. Möglicherweise ist der Nachschmerz beim Novocain etwas geringer. Es dürfte jedenfalls auf die Technik der Injektion, die in zwei Fällen nie mit ganz gleicher Vollkommenheit glückt, mehr ankommen als auf die Verwendung eines bestimmten dieser beiden Mittel. Überblicke ich die ganzen Versuche, so sage ich mir, daß das dabei gewonnene Gefühl für den Wert der beiden Mittel wohl das richtige sein wird. Mir scheint, im ganzen genommen, das Novocain das reizlosere der beiden Anästhetica zu sein. Dabei steht es bei dem Infiltrationsverfahren dem Alypin an anästhesierender Kraft praktisch nicht nach.

Digitized by Google
Original from UNIVERSITY OF CALIFORNIA
Generated on 2019-10-24 09:30 GMT / http://hdl.handle.net/2027/uc1.b3252757
Public Domain in the United States, Google-digitized / http://www.hathitrust.org/access_use#pd-us-google

Erheblich sind aber auch die Reizwirkungen des Alypins nicht, sonst müßten sie bei so zahlreichen Versuchen doch zu einigermaßen regelmäßigen Klagen geführt haben. Insbesondere wurde über Schmerzhaftigkeit der Injektion, welche Braun als Nachteil des Alypins anführt, nicht auffällig geklagt.

Nicht unwesentlich ist bei der Verwendung von Tabletten, daß die aus den Tabletten E angefertigte 2%ige Novocainlösung ohne weiteren Zusatz praktisch als isotonisch angesehen werden darf. Den Alypintabletten fehlt ein entsprechender Cl Na-Zusatz. Eine 0·92%ige Kochsalzlösung ist völlig isotonisch, desgleichen eine 5·47%ige reine Novocainlösung. Eine 2%ige Novocainlösung würde bezüglich des osmotischen Druckes demnach etwa einer 0·33%igen Kochsalzlösung entsprechen. Da nun jede Tablette außer 0·02 Novocain und einer belanglos kleinen Dosis Suprarenin noch 0·009 Cl Na enthält, entspricht der osmotische Druck einer daraus hergestellten 2%igen Novocainlösung ungefähr dem einer 0·9 + 0·33 = 1·23%igen Kochsalzlösung. Nach von Braun und Heinze angestellten Versuchen sind Kochsalzlösungen von 0·6—2·5% bei Injektionen in die Cutis des Vorderarmes frei von Reizwirkungen.

Übrigens habe ich es in letzter Zeit bequemer gefunden, mir eine 2%ige Novocainlösung mit 0·6%iger Kochsalzlösung zubereitet, also genau isotonisch in einer für etwa vier Wochen reichenden Menge vorrätig zu halten und für eine Operation der abgemessenen kochenden Lösung jedesmal 0·1 Vol. Suprareninlösung hinzuzufügen. Die 2%ige Novocainkochsalzlösung bleibt bei Zimmertemperatur 6 Wochen lang und vermutlich noch weit länger unverändert und gleichmäßig wirksam. (Schluß folgt.)

Vereinsberichte.

Wiener laryngologische Gesellschaft.

Sitzung vom 3. Februar 1909.

(Offizielles Protokoll.)

Vorsitzender: Hofrat Prof. A. Chiari; Schriftführer: Dr. Kofler.

1. Administrative Sitzung.

Doz. Dr. M. Hajek erstattet als Sekretär der Gesellschaft Bericht über die wissenschaftliche Tätigkeit im verflossenen Jahre. In acht Sitzungen des verflossenen Jahres wurden 40 Demonstrationen abgehalten. An diesen beteiligten sich: Hofrat Prof. Chiari mit 2, Doz. Dr. Fein mit 3, Dr. Glas mit 9, Doz. Dr. Harmer mit 1, Dr. Heindl mit 1, Dr. O. Hirsch mit 2, Dr. F. Hutter mit 2, Dr. O. Kahler mit 6, Dr. Kofler mit 1, Dr. Marschik mit 2, Dr. Menzel mit 8, Dr. M. Weil mit 3 Demonstrationen. Überdies wurden 2 Vorträge gehalten, von Prof. M. Großmann und Dr. F. Hutter. Das vergangene Jahr erheischte überdies zahlreiche administrative Sitzungen

Digitized by Google
Original from UNIVERSITY OF CALIFORNIA
Generated on 2019-10-24 09:30 GMT / http://hdl.handle.net/2027/uc1.b3252757
Public Domain in the United States, Google-digitized / http://www.hathitrust.org/access_use#pd-us-google

wegen des I. internationalen Laryngo-Rhinologen-Kongresses, über dessen Ergebnisse der Präsident Hofrat Chiari und Generalsekretär Prof. M. Großmann die Mitglieder der Gesellschaft jeweilig in Kenntnis gesetzt haben. Die Anzahl der wirklichen Mitglieder beträgt 43, der korrespondierenden Mitglieder 14, der Ehrenmitglieder 8.

Nach Erstattung des ökonomischen Berichtes seitens des Ökonomen Dr. G. Scheff wird zur Wahl geschritten: Als neues wirkliches Mitglied wird Dr. E. Sonnenfeld aufgenommen. Die Neuwahl der Funktionäre für das Jahr 1909 ergibt folgendes Resultat: Präsident: Hofrat Prof. Chiari; Vizepräsident: Doz. Dr. W. Roth; Sekretär: Doz. Dr. M. Hajek; Ökonom: Prof. Dr. L. Rethi; Bibliothekar: Dr. O. Kahler, Schriftführer; Dr. Marschik, Dr. Menzel und Dr. Braun.

2. Wissenschaftliche Sitzung.

1. Dr. Adalbert Heindl stellt einen Fall von Pemphigus der Mundschleimhaut des Rachens und Kehlkopfes vor. Nachdem vor 3 Wochen unter Fieber und Schmerzen bloß 2 Eruptionen an dem rechten vorderen Gaumenbogen und an der Epiglottis zu sehen waren, haben dieselben in der letzten Zeit sich auch auf der Lippenschleimhaut, Wangenschleimhaut, weichen Gaumen, Pharynxhinterwand und im Larynx gezeigt. Man sieht linsen- bis hellerstückgroße Blasen, aber meist nur solche im geplatzten Zustande als weißliche nekrotische Epithelfetzen, unten denen und um welche herum die Submucosa blutend bloßliegt. Seit 3 Tagen auch ausgebreitete Erscheinungen, große Blasen mit seröser Flüssigkeit gefüllt oder eingetrocknet am ganzen Stamme. Patient nimmt sichtlich ab, trotz Arsenkur.

2. Dr. Kahler: Ich erlaube mir einen 40jährigen Mann vorzustellen, der im März dieses Jahres plötzlich mit Schmerzen im Halse erkrankte. Es bildete sich nach 2 Tagen eine Schwellung außen am Halse; der befragte Arzt konstatierte eine Zungenbeinentzündung und schickte ihn an das Spital der nächstgelegenen Stadt, wo außen incidiert wurde. Nach der Incision entleerte sich eine reichliche Menge Eiters; Patient fühlte sich besser, doch blieb eine Fistel zurück, die sich bis zum heutigen Tage nicht geschlossen hat. Patient kam vor 8 Tagen an unsere Klinik. Bei der Sondierung der Fistel stieß man auf rauhen Knochen. Incision und Erweiterung der Fistel; ich extrahierte einen Sequester (Demonstration), der zweifellos mit dem großen Horn des Zungenbeines identisch ist.

Die Ätiologie des Prozesses ist nicht ganz klar; für Tuberkulose und Lues absolut kein Anhaltspunkt, es dürfte sich also wohl um eine akute Periostitis gehandelt haben, die zur Sequesterbildung geführt hat.

Da solche Fälle recht selten zu sein scheinen (ich fand keinen ähnlichen in der Literatur), erlaubte ich mir den Patienten vorzustellen.

Diskussion:

Doz. Dr. M. Hajek hat einen einzigen Fall gesehen, der dem vorgestellten einigermaßen ähnlich, wenn auch nicht ganz gleich ist. Es handelt sich um einen Knaben von etwa 12 Jahren, bei welchem vor $1^1/_2$ eine äußerlich sichtbare Verdickung des Zungenbeines mit starker Schwellung der Umgebung aufgetreten ist, ohne zu abszedieren. Auf antiphlogistische Behandlung und Applikation von Jodtinktur ging die Schwellung zurück. Nach einem Jahre entstand die Schwellung wieder und wurde gleichzeitig periostale Schwellung der

Generated on 2019-10-24 09:30 GMT / http://hdl.handle.net/2027/uc1.b3252757
Public Domain in the United States, Google-digitized / http://www.hathitrust.org/access_use#pd-us-google
Digitized by Google
Original from UNIVERSITY OF CALIFORNIA

Tibia konstatiert. Es handelt sich offenbar um Lues. Nach Jodkali innerlich ging der Prozeß zurück.

3. Dr. Emil Glas demonstriert mittelst direkter Tracheoskopie einen Tumor der hinteren und rechten Trachealwand. Es handelt sich um einen 71jährigen Patienten, der vor einigen Monaten die Ambulanz des Vortragenden wegen Heiserkeit aufsuchte. Damals wurde eine rechte Recurrenslähmung diagnosticiert, sowie eine leichte Vorwölbung der Trachealwand in der Tiefe wahrgenommen, ohne daß man — mit Rücksicht auf die Fixation des Stimmbandes — genaueres hätte ermitteln können. Die Schlundsonde passierte anstandslos den Oesophagus, die Oesophagoskopie ergab damals keinerlei pathologischen Befund. Die röntgenologische Untersuchung (Dr. Robinson) hat folgenden Befund ergeben: Kein Anhaltspunkt für Aneurysma aortae, keine Lungenverdichtungen oder mediastinale raumbeengende Bildungen. Die Nervenuntersuchung (Doz. Erben) konnte einen bulbären Prozeß als Ursache der rechten Stimmbandlähmung ausschließen. Da die Beschwerden des Patienten (trachealer Husten, Atembeschwerden) zunahmen, entschloß sich Vortragender, trotz des hohen Alters, zur Tracheoskopie, welche mittelst Leiterschem Elektroskop durchgeführt wurde und leicht von statten ging. Nach Passierung des gelähmten Stimmbandes sieht man eine starke Vorwölbung der rechten und hinteren Trachealwand hervortreten, welche etwa 17 *cm* von der Zahnreihe beginnend 3 *cm* lang ist, das tracheale Lumen zu einem von links hinten nach rechts vorne verlaufenden schmalen Spalt einengt und nach vorne scharf durch einen Einschnitt von dem vorderen Anteil der Trachea absetzt. Die Oberfläche dieser circumscripten Prominenz von glatter Schleimhaut gebildet. Die Palpation ergibt mäßig weiche Konsistenz (Demonstration). Mit Rücksicht auf das Alter des Patienten, auf die stetig zunehmenden Beschwerden, die Kompressionserscheinungen im Recurrensgebiete sowie die glatte, nicht ulcerierte Oberfläche des Tumors möchte Vortragender es am wahrscheinlichsten halten, daß es sich um ein Sarkom der Trachea handelt. Freilich wäre es auch möglich, daß dieses primär im mediastinalen Gebiete sich entwickelt hat und sekundär in das Gebiet der Trachea vorgewachsen ist. Dagegen würde aber der Palpationsbefund bei der äußeren Halsuntersuchung sprechen. Gegen eine intratracheale Struma spricht das Alter des Patienten und das Fehlen jeder äußeren Schilddrüsenanschwellung. Gegen Aneurysma (anonymae) der röntgenologische Befund, das scharfe Absetzen der Geschwulst, der Mangel der Pulsation, das Fehlen aller sonstigen Symptome. Jodtherapie völlig erfolglos. Mit Rücksicht auf das Alter des Patienten möchte Vortragender nur im Falle stetig zunehmender Atemnot die tiefe Tracheotomie machen (durch die obere käme man gerade in das stenosierte Gebiet).

Diskussion:

Dr. Heindl erwähnt einen ähnlichen Fall von einer Kompression der Trachea durch eine Struma vom dritten Ringe abwärts, nur daß die Trachea von rückwärts nach vorn durch einen anscheinend halbkugeligen Tumor, welcher die hintere Trachealwand hereindrängte, stenosiert war. Die Oberfläche war von normaler glatter Schleimhaut überzogen. Dies das Bild bei der indirekten Tracheoskopie. Zur näheren Aufklärung der Art der Stenose — es wurde angenommen, daß es ein Strumaknoten sei, welcher sich ja leicht bei der direkten Tracheoskopie verdrängen und beiseite schieben lasse, wovon sich Vortragender schon öfters überzeugt hatte — wurde die Besichtigung derselben mittelst Brünings Tracheobronchoskop vorgeschlagen. Nachdem dem Redner ein Anschlußapparat in seinem Arbeitsraume nicht zur Ver-

Digitized by Google
Original from UNIVERSITY OF CALIFORNIA
Generated on 2019-10-24 09:30 GMT / http://hdl.handle.net/2027/uc1.b3252757
Public Domain in the United States, Google-digitized / http://www.hathitrust.org/access_use#pd-us-google

fügung stand, ließ er sich auf Zureden verleiten, die Untersuchung, so wie jetzt dieselbe hier geschehen, in einem Zimmer einer anderen internen Abteilung im zweiten Stock des Spitales vorzunehmen, ohne daß dort für die eventuelle Vornahme einer Tracheotomie vorbereitet war. Das Tracheoskop wurde eingeführt bis zum Tumor und dieser besichtigt und gezeigt. Ein Zufall wollte es, daß für eine Minute eine Kontaktunterbrechung eintrat, und als Redner wieder durch das Instrument blickte, sah er, daß der Tumor sich livid verfärbt hatte. Darauf Entfernung des Rohres, um ein dünneres einzuführen. In diesem Moment trat sofort kompletter Verschluß der Trachea ein. Patient machte derart heftige Abwehrbewegungen, daß die Einführung eines dünneren Rohres nicht gelang, und wurde in kaum einer Minute cyanotisch und bewußtlos. Es wurde ein Assistent sofort zur Tracheotomie gerufen, trotzdem wäre er aber zu spät gekommen, wenn Redner nicht in der Überlegung, daß der Tumor von rückwärts kam, den Patienten horizontal mit dem Kopfe schief nach abwärts gelagert, die Mundhöhle mit dem Röhrenspatel gewaltsam geöffnet, mit dem Finger in den Larynx eingegangen und den Röhrenspatel nachgeschoben und so den Larynx mit der Trachea nach vorn gezogen hätte. In dieser anstrengenden Position wurde die Vornahme der Tracheotomie angeordnet und dabei assistiert, bei welcher ein cystischer Hohlraum eröffnet wurde, aus welchem schleimig-seröser Inhalt austrat und weiters eine abundante Blutung erfolgte. Darauf besserte sich die Atmung, das Bewußtsein kehrte wieder, es konnte an die Blutstillung geschritten und endlich die Trachea, welche unter dem Strumagewebe nicht leicht zu finden war, eröffnet werden. Patient war gerettet. Nach alldem konnte Vortragender nur annehmen, daß es sich hier nicht um einen soliden Tumor oder derben Schilddrüsenknoten, der die Stenosierung bewirkte, wie er ursprünglich dachte, gehandelt haben konnte, sondern um einen in seiner Größe beträchtlich variablen, also wahrscheinlichst um eine Cyste, welche durch Zerrung der Trachea oder durch Druck durch das Instrument in der Zeit der Kontaktunterbrechung ihr Volumen so plötzlich und beträchtlich änderte. Wir müssen daraus die Lehre ziehen, daß wir derlei Untersuchungen — was, wie ich nicht zu irren glaube, auch Killian betont — an ungeübten Patienten respektive mindestens zum ersten Male nicht ohne geübte Assistenz vornehmen sollen, nicht ohne daß zur Tracheotomie hergerichtet wäre, oder nicht an Orten, wo dies so beträchtlich erschwert ist, wie in diesem Falle. Die Wunde wurde offen nachbehandelt und dem Patienten ging es zwei Tage gut, geringe Temperatursteigerung (37·5) abgerechnet. Am dritten Tage wurde Redner verständigt, daß in der Nacht ein abermaliger Erstickungsanfall stattgehabt hätte. Der Assistent, welcher einzugreifen hatte, erzählte, daß er den Patienten um 2 Uhr nachts mit aussetzendem Puls bewußtlos in einem sich wiederholenden apnoischen Zustande fand. Die Atmung durch die Kanüle war möglich, erfolgte jedoch nur in langen Pausen gleichwie beim Cheyne-Stokesschen Atmungsphänomen. Es wurde an eine zentrale Atmungshemmung gedacht, Sauerstoff und künstliche Atmung eingeleitet und Atropininjektion gegeben. Patient hatte abends eine Morphininjektion erhalten, welche jedenfalls — der betreffende Arzt hatte zweierlei Lösungen bei sich — in dieser Dosis zu hoch gegriffen war und daher bei dem ohnedies überanstrengten Herzen des Patienten zu diesen Erscheinungen führte.

Prof. Großmann: Referat nicht eingelangt.

Dr. Heindl (Schlußwort): Auf die Bemerkungen Prof. Großmanns müsse er erwidern, daß wohl ihm wie jedem von uns der apnoische Zustand bekannt ist, wie er nach Tracheotomien eintritt bei Individuen, welche schon lange an einem Atmungshindernis gelitten haben. Es ist der von Prof. Großmann ganz richtig beschriebene Zustand und war auch unser Patient in einem solchen, aber zwei Tage nach der Operation in der Nacht, ohne äußeren Anlaß als den einer Morphininjektion, welche einige Stunden vorher gemacht wurde. Dort ist das Atmungszentrum durch (CO_2) Kohlensäure in seiner Erregungsfähigkeit herabgesetzt oder gelähmt, hier wurde es durch Morphin in denselben Zustand versetzt und tötet ja, wie bekannt, Morphin durch Lähmung des Atmungszentrums. Durch das Atropin wurde denn auch die Respiration und Herztätigkeit wieder angeregt.

Digitized by Google
Original from UNIVERSITY OF CALIFORNIA
Generated on 2019-10-24 09:30 GMT / http://hdl.handle.net/2027/uc1.b3252757
Public Domain in the United States, Google-digitized / http://www.hathitrust.org/access_use#pd-us-google

Dr. Glas erinnert an einen vor kurzem im Karolinen-Kinderspital zur Beobachtung gekommenen Fall von Morphinintoxikation, welcher von Dr. Lehndorf in der Gesellschaft für innere Medizin zur Mitteilung kam. Auch dort handelte es sich um schwere Intoxikationserscheinungen mit hochgradiger Stenose und starker Cyanose, welcher Befund an das letzte Stadium der Kohlensäureintoxikation erinnerte. Die sofort vorgenommene Intubation hatte einen glänzenden Erfolg, indem das Kind — es handelte sich um einen sieben Wochen alten Säugling — aus der tiefen Bewußtlosigkeit erwachte, die Dyspnoe schwand und das Kind Tags darauf geheilt das Spital verlassen konnte.

Bücherbesprechungen.

Geschichte der Laryngologie an der Universität Heidelberg. Von A. Jurasz, Heidelberg. Kurt Kabitzsch (A. Stubers Verlag) in Würzburg, 1908. 54 Seiten. Preis Mk. 3.—.

Verfasser, der eigentliche Begründer der Laryngorhinologie an der Universität Heidelberg, gibt in dieser interessanten Schrift bei seinem Rücktritte einen Rechenschaftsbericht über seine Tätigkeit mit besonderer Hervorhebung der ihn bestimmenden Gründe, Heidelberg nach 36jährigem segensreichen Wirken zu verlassen. Die aus ganz kleinen Anfängen hervorgegangene ambulatorische Hals- und Nasenklinik wurde unter Verfassers Leitung zu einem angesehenen klinischen Institute, dessen Fortentwicklung die mangelhaften Lokalverhältnisse und eine für die mit zunehmender Krankenfrequenz sich begreiflicherweise immer steigernden Unterhaltungskosten unzureichende Dotation hinderlich waren. Zur Abhilfe dieser unhaltbaren Verhältnisse wurde Verfasser um die sowohl für einen gedeihlichen Unterricht als auch für die Patienten gleich erwünscht gewesene Errichtung einer stationären laryngologischen Klinik zu wiederholten Malen bei der Regierung bittlich, welche sein Ansuchen trotz warmer Befürwortung seitens der Volksvertreter nach jahrelangen Verhandlungen im badischen Landtage im Hinweise auf finanzielle Schwierigkeiten endlich abschlägig beschied, trotzdem Freiburg i. B., die zweite badische Landesuniversität, eine solche Universitätsklinik schon seit Jahren besitzt. Dieser Widerstand der Regierung ist hauptsächlich auf das über die Notwendigkeit der Errichtung einer laryngologischen Klinik eingeholte Urteil der medizinischen Fakultät zurückzuführen, welche bemerkenswerterweise aus Furcht vor weiterer Zersplitterung der medizinischen Wissenschaft und Konkurrenzbefürchtung die Entwicklung einer aufstrebenden Spezialwissenschaft nicht nur hemmte, sondern sich direkt gegen dieses Projekt aussprach. So kam es, daß die bis 1. Oktober 1908 an der Ruperto-Carola selbständig gewesene Laryngologie seither der Otologie angegliedert ist. Sywek.

Was leisten die Röntgenstrahlen in der Rhinolaryngologie? Von Prof. Dr. H. Burger, Amsterdam. Wiesbaden, Verlag von J. F. Bergmann, 1908. 98 Seiten, 3 Abbildungen im Text und 8 Figuren auf 5 Tafeln.

In dem vorliegenden Buche hat Burger sein auf dem I. internationalen Laryngologenkongreß (Wien 1908) erstattetes Referat über die Verwertbarkeit der röntgenologischen Untersuchungsmethode für die rhinolaryngologische Diagnostik in ausführlicher Form publiziert.

Mit überraschender Vollständigkeit — das Literaturverzeichnis nimmt 14 Seiten in Anspruch — und sachlicher Kritik sind alle die zahlreichen Be-

Digitized by Google
Original from UNIVERSITY OF CALIFORNIA
Generated on 2019-10-24 09:30 GMT / http://hdl.handle.net/2027/uc1.b3252757
Public Domain in the United States, Google-digitized / http://www.hathitrust.org/access_use#pd-us-google

funde, die unsere Spezialdisziplin betreffen, zusammengestellt. Außer den interessanten Hinweisen auf die Brauchbarkeit der Durchleuchtung für die Feststellung anatomischer und entwicklungsgeschichtlicher Details, z. B. des Gesichtsskelettes und des Kehlkopfgerüstes, sind die bedeutungsvollen Ergebnisse der Röntgenuntersuchung für die Physiologie der Hals- und Brustorgane, insbesondere des Stimm- und Atmungsmechanismus sowie des Schluckaktes hervorhebenswert.

Am eingehendsten ist begreiflicherweise die Darstellung der pathologischen Befunde behandelt. Aus der Fülle des Stoffes seien nur die wichtigsten Kapitel aufgezählt. Zunächst der Abschnitt über die Röntgendiagnostik der Fremdkörper. Bei der Häufigkeit des Eindringens von Fremdkörpern in die Anfangsteile des Respirationstraktes und des Verdauungskanales ist es kein Wunder, daß sich in einer kaum übersehbaren Zahl von Einzelbeobachtungen die Verwendbarkeit der völlig gefahrlosen röntgenologischen Untersuchungsmethode für die Auffindung und Lokalisation von Fremdkörpern im Rachen, im Kehlkopf, in der Trachea und der Speiseröhre sowie in den Bronchien glänzend bewährt hat. Burger wird nicht müde, stets wieder für diese Zwecke, neben den bewährten ösophagoskopischen und bronchoskopischen Untersuchungsmethoden, die Röntgendurchleuchtung zu empfehlen. In einem sehr instruktiven Schema stellt er die Lage von Fremdkörpern im Ösophagus auf Grund einer großen Zahl von Beobachtungen zusammen; es zeigt sich, daß der Sitz der übergroßen Mehrzahl (90%) der Fremdkörper in der oberen Speiseröhrenhälfte bis an die Bifurkation der Luftröhre zu finden ist. Nächst diesem Kapitel interessiert am meisten der Abschnitt über die Nasennebenhöhlen; die Lektüre dieses Abschnittes wird wohl jeden überzeugen, der noch an der Verwendbarkeit der Röntgenstrahlen für die Feststellung der Ausdehnung und der pathologischen Veränderungen der Nebenhöhlen zweifelt.

Wir erwähnen schließlich die wichtigen röntgenologischen Befunde bezüglich retrosternaler Strumen und Mediastinaltumoren, Aortenaneurysmen und Herzvergrößerungen in Fällen von Verengerungen der Luftwege und von Lähmungen des Kehlkopfes sowie die reiche Kasuistik über Stenosen, Dilatationen und Divertikelbildungen der Speiseröhre. A. Schüller.

Die Sprache des Kindes und ihre Störungen. Von Dr. Paul Maas, Aachen. Würzburg 1909, Kurt Kabitzsch (A. Stubers Verlag).

Der Autor, dem wir schon mehrere wertvolle Arbeiten auf dem Gebiete der Sprachstörungen verdanken, bespricht in der vorliegenden Arbeit die Sprachentwicklung des Kindes, den Bau und die Tätigkeit der Sprachorgane und schließlich die wichtigsten Sprachstörungen. Im ganzen und großen schließt er sich den maßgebenden Anschauungen Gutzmanns an und weicht nur in einigen wenigen Punkten von demselben ab, so in bezug auf die Beziehungen der Rachenmandel zur Hörstummheit (M. will in keinem der von ihm behandelten Fälle eine direkte Einwirkung der operativen Entfernung der Rachenmandel auf die bessere und raschere Entwicklung der Sprache gesehen haben) und den Wert der Atemübungen beim Stottern. Wir finden bei jedem Stotterer Störungen in der Atmung, und wollen daher, wenn auch zugegeben werden muß, daß in manchen Fällen durch eine richtige psychische Beeinflussung die Atmung sich — ich möchte sagen — fast automatisch reguliert, die Atemübungen als wichtiges therapeutisches Hilfsmittel nicht missen. Sehr instruktiv ist das Kapitel über die Taubstummheit geschrieben, und besonders erwähnenswert sind auch

Digitized by Google
Original from UNIVERSITY OF CALIFORNIA
Generated on 2019-10-24 09:30 GMT / http://hdl.handle.net/2027/uc1.b3252757
Public Domain in the United States, Google-digitized / http://www.hathitrust.org/access_use#pd-us-google

einige schematische Darstellungen der Wirkung der verschiedenen Kehlkopfmuskeln. Das Werkchen sei jedem, der sich rasch über das Wichtigste der Pathologie und Therapie der Sprachstörungen orientieren will, wegen der Klarheit und Übersichtlichkeit der Darstellung aufs wärmste empfohlen. H. Stern.

Referate.

Ein Fall von chronischem Rotz der Haut des Gesichtes und der Schleimhäute der Nase und des Mundes. Von Dr. Zieler. (Demonstration in der Sitzung der medizinischen Sektion der Schlesischen Gesellschaft für vaterländische Kultur vom 11. Dezember 1908. Allgem. med. Zentral-Zeitung, 1909, Nr. 2.)

Der Vortragende weist darauf hin, daß die Infektion durch ein rotzkrankes Pferd erfolgt sei und daß die ersten objektiven Erscheinungen im Munde auftraten, die dann auf die Nase übergriffen und ganz allmählich zu bedeutenden destruktiven Veränderungen im Munde, Rachen und an der äußeren Nase führten. Vom Zeitpunkte der erfolgten Infektion bis zum Auftreten der ersten objektiven Erscheinungen habe Appetitlosigkeit und schlechtes Befinden beim Patienten bestanden. Die klinische Diagnose wurde durch mehrere Verfahren erhärtet. Der Patient wurde bisher energisch mit Röntgenstrahlen und Injektionen eines Arsenpräparates behandelt; sollte diese Behandlung ohne Erfolg sein, so will Vortragender eine Vaccine-Therapie mit abgetöteten Rotzkulturen in Anwendung bringen; von der vielgerühmten Anwendung von Hg und Jod verspricht er sich keinen Erfolg. Kofler.

Nasenbluten eines syphilitisch Neugeborenen. (Sanatorium Schatzalp, Schweiz.) Von Dr. A. Bauer. (Allgemeine medizinische Zentral-Zeitung, 1909, Nr. 4.)

Der Autor beschreibt in seiner Abhandlung einen Fall von spontanem Nasenbluten eines syphilitisch Neugeborenen, der klinisch und anatomisch keinen Anhaltspunkt für Sepsis, wohl aber für hereditäre Syphilis bot, und leitet aus der Beobachtung seines Falles die Berechtigung ab, bei scheinbaren Spontanblutungen Neugeborner immer dann differentialdiagnostisch an Heredosyphilis zu denken, wenn Symptome einer allgemeinen septischen Infektion, durch welche solche Blutungen oft veranlaßt werden, fehlen. Kofler.

Serumanwendung bei Blutungen. (Sitzung der Gesellschaft für innere Medizin und Kinderheilkunde in Wien vom 3. Dezember 1908.) Von K. Wirth. (Wiener klin. Wochenschr., 1909, Nr. 1.)

Vortr. hat 8 Fälle, darunter solche, bei denen früher alle möglichen Methoden der Blutstillung vergebens angewendet worden waren, mit gutem Erfolg mit Pferdeserum behandelt. Die Anwendung erfolgt subcutan am Oberschenkel oder an der Bauchhaut, die Dosis betrug gewöhnlich 20 cm^3; auch lokale Anwendung wurde dort, wo es anging, z. B. beim Nasenbluten, empfohlen; üble Zufälle wurden nicht beobachtet. Die Wirkung des Serums soll eine raschere sein als jene der Gelatine. Kofler.

Digitized by Google
Original from UNIVERSITY OF CALIFORNIA
Generated on 2019-10-24 09:30 GMT / http://hdl.handle.net/2027/uc1.b3252757
Public Domain in the United States, Google-digitized / http://www.hathitrust.org/access_use#pd-us-google

Vorkommen von Aspergillus im Ohre und in der Nase. (Sitzung des Vereines deutscher Ärzte in Prag vom 13. November 1908.) Von Prof. Piffl. (Wiener klin. Wochenschr., 1909, Nr. 1.)

Vortr. weist darauf hin, daß Schimmelpilze im äußeren Gehörgang wachsen, ohne Entzündungserscheinungen hervorzurufen; sie können aber auch nach Verletzung des Epithels eine Entzündung hervorrufen, die sich dann als sog. Otitis externa aspergillina charakterisiert. In der Nase kommt Aspergilluswachstum eigentlich nur sekundär, z. B. bei behinderter Nasenatmung, auf Ätzschorfen, auf dem Sekrete einer Ozaena oder eitriger Nebenhöhlenaffektion vor; in der normalen Nase ist er nicht pathogen. Kofler.

Histologische Untersuchungen über die „typischen Nasenrachenpolypen", besonders über ihre Veränderungen bei der Spontanheilung. (Aus der I. Universitäts-Ohrenklinik in Straßburg.) Von Dr. O. Ballo. (Zeitschr. f. Ohrenheilk., Bd. LV, H. 4.)

Eingehende histologische Untersuchungen von acht operierten Fällen bei Individuen von 14—24 Jahren. Die Vorgänge der regressiven Metamorphose spielten sich an den Gefäßen in Form von Blutplättchenthromben oder Anschoppung mit hyalinen Massen in den Venen ab, während die Arterienwände sich oft stark verdickt, Media und Adventitia zu einem glasigen, hyalinen Ring degeneriert zeigten. An dem Geschwulstparenchym fand sich größtenteils hyaline Degeneration, gelegentlich auch einfache Nekrose. Besonders bemerkenswert ist ein Fall von Spontaninvolution des Tumors durch hyaline Degeneration des Bindegewebes bei einem 22jährigen Manne, der schneeweiße, trockene, runzelige Tumor konnte ohne jegliche Blutung mit der Rachenmandelzange leicht entfernt werden; mikroskopisch fanden sich nur noch vereinzelte Inseln feiner Bindegewebsfäden mit einer Anzahl zelliger Elemente, während die ganze übrige Gewebsmasse hyalin degeneriert war. Keller.

Durchwandern eines Gewebsstückes durch die Tuba Eustachii nach Operation adenoider Wucherungen. Von Dr. E. Kronenberg. (Zeitschr. f. Laryngol. etc., Bd. I, H. 4.)

Bei einem sechsjährigen Knaben mit beiderseitiger, mit Trommelfellperforation ausgeheilter Otitis media nach Scharlach fand sich fünf Tage nach glatter Entfernung der Rachenmandel mit dem Beckmannschen Messer in der linken Paukenhöhle eine sulzig aussehende Masse, deren histologische Untersuchung ergab, daß es sich um ein bei der Operation der adenoiden Wucherungen losgelöstes Gewebsstück handelte. Zweifellos hatte dasselbe die Tube durchwandert, was durch den Defekt des Trommelfells, die Weite des kindlichen Organs und die bei der Ohraffektion wahrscheinliche pathologische Beschaffenheit der Tube leichter erklärlich erscheint. O. Kahler.

Für den wissenschaftlichen Teil verantwortlicher Redakteur: **Dr. Ernst Urbantschitsch, Dr. Otto Kahler.**
Herausgeber, Eigentümer und Verleger: **Urban & Schwarzenberg.**

Druck von Gottlieb Gistel & Cie., Wien, III, Münzgasse 6.

Digitized by Google
Original from UNIVERSITY OF CALIFORNIA
Generated on 2019-10-24 09:30 GMT / http://hdl.handle.net/2027/uc1.b3252757
Public Domain in the United States, Google-digitized / http://www.hathitrust.org/access_use#pd-us-google

MONATSSCHRIFT FÜR OHRENHEILKUNDE
UND
LARYNGO-RHINOLOGIE.

XLIII. Jahrg. 1909. 4. Heft.

Nachdruck verboten.

Laryngo-Rhinologischer Teil.

Original-Artikel.

Aus dem pathologisch-anatomischen Universitätsinstitute in Wien (Vorstand: Hofrat Prof. Anton Weichselbaum).

Über ein bisher unbekanntes Knorpelgebilde in der Nasenscheidewand des Menschen.

Von **Walther Haberfeld.**

(Mit 2 Figuren im Text.)

Gelegentlich meiner Untersuchungen über die Rachendachhypophyse und andere Hypophysengangreste beim Menschen[1]) habe ich in einzelnen von den Fällen, in denen ich die Schleimhaut der Nasenscheidewand und des Rachendaches auf die Rachendachhypophyse untersuchte, in der Schleimhaut entsprechend der hinteren Kante der Nasenscheidewand ein aus Knorpel bestehendes Gebilde aufgefunden. Da sich dieses Gebilde vornehmlich bei erwachsenen Individuen fand und dann stets an einer ganz bestimmten Stelle der Schleimhaut anzutreffen war, lag die Vermutung nahe, daß man es hier mit einer Bildung zu tun hätte, welche phylogenetisch noch am ehesten erklärlich schien. In der Literatur, die ich daraufhin durchgesehen, konnte ich keine Tatsache finden, die auch nur annähernd befriedigenden Aufschluß über die Bedeutung des in Rede stehenden Knorpelgebildes hätte geben können. Herr Hofrat Prof. Emil Zuckerkandl, an den ich mich als Autorität in dem Gebiete der Anatomie und Embryologie der Nase gewendet hatte, um etwaige Anleitungen zur Erklärung des in Frage stehenden Gebildes zu bekommen, nahm sich der Sache in größter Zuvorkommenheit an und gab mir nach längerem Erwägen die Versicherung, daß er bei aller Erfahrung in diesem Gebiete nicht imstande wäre, die erbetene Aufklärung zu geben und seines Wissens auch in der Literatur nichts bekannt wäre, wodurch der von mir erhobene Befund, sei es anatomisch, sei es phylogenetisch, erklärt werden könnte.

[1]) Erscheint im nächsten (Juni)-Hefte der Zieglerschen Beiträge.

Digitized by Google
Original from UNIVERSITY OF CALIFORNIA
Generated on 2019-10-24 09:30 GMT / http://hdl.handle.net/2027/uc1.b3252757
Public Domain in the United States, Google-digitized / http://www.hathitrust.org/access_use#pd-us-google

Im ganzen wurden folgende Fälle auf das Vorkommen des Knorpelkerns hin untersucht (bezüglich der Technik erlaube ich mir, auf die oben genannte Arbeit zu verweisen), alles zusammen 40 Fälle, darunter 8 Föten, 11 Neugeborene, 7 Kinder, 14 Erwachsene.

I. Föten.

Es wurde die ganze Schleimhaut vom Gaumenansatz der Nasenscheidewand bis hinauf zum Ansatze am Rachendache genau durchgesehen; in keinem einzigen Falle war es möglich, einen aus Knorpelgewebe bestehenden Herd zu diagnostizieren.

II. Neugeborene.

Unter den 11 Neugeborenen findet sich der Knorpelkern in einem Falle (s. Fig. 1).

Ein 2 Tage alter Neugeborener. Das Deckepithel der Schleimhaut der Nasenscheidewand besteht aus einem mehrreihigen Flimmerepithel. Das adenoide Gewebe ist sehr schwach entwickelt und fehlt an einzelnen Stellen vollständig. Das Schleimdrüsenlager ist mäßig groß, die Schleimdrüsenläppchen liegen durch ein mäßig schmales Bindegewebsband vom Epithel getrennt. Zwischen der Schleimhaut und dem Knochen der Nasenscheidewand erstreckt sich ein ziemlich kernreiches Bindegewebslager. In diesem Bindegewebe liegt — den tiefsten Schichten der Schleimhaut angehörend — 4 *mm* unterhalb des oberen Vomerrandes ein aus Knorpelgewebe bestehendes Gebilde von ovaler Form. Es ist 1 *mm* lang und verläuft mit der Längsachse parallel zum hinteren Vomerrand. Es liegt außerhalb der Schleimdrüsenschichte der Schleimhaut und ist von einem Schleimdrüsenläppchen durch einen dünnen Bindegewebsstreifen geschieden.

Fig. 1.

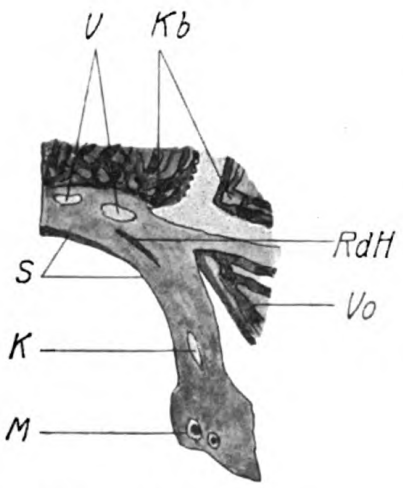

Vorderer Teil des Rachendaches samt Vomerschleimhaut eines 2tägigen Kindes. Lupenvergrößerung.
Kb = Keilbein, im Knochen die Synchondrosis intrasphenoidalis, *Vo* = Vomerknochen (hintere Kante), *RdH* = Rachendachhypophyse, *M* = Gaumenmilien, *S* = Schleimhaut, *V* = Venen, *K* = Knorpelkern, liegt in der Schleimhaut des Vomer.

Der Knorpelkern ist von der Umgebung gut abzugrenzen, doch sieht man die Knorpelzellen in der Peripherie allmählich in die Zellen des perichondralen Bindegewebes übergehen, derart, daß zwischen beiden keine strengen Grenzen zu ziehen sind. Die Zellen des Knorpelkernes sind sehr zahlreich. Die

Digitized by Google
Original from UNIVERSITY OF CALIFORNIA
Generated on 2019-10-24 09:30 GMT / http://hdl.handle.net/2027/uc1.b3252757
Public Domain in the United States, Google-digitized / http://www.hathitrust.org/access_use#pd-us-google

Knorpelgrundsubstanz ist vollkommen homogen und farblos. Knorpelkapseln sind an einzelnen Zellen andeutungsweise zu sehen. Die Kerne der Zellen sind von mittlerer Größe, meist hellgefärbt und chromatinarm. Sie variieren etwas sowohl an Größe wie an Form, indem sie bald rund bis oval, bald mehr gekrümmt erscheinen. Die Zellen im Zentrum liegen mit ihren Längsachsen ganz durcheinander und lassen keine Anordnung erkennen, während die Zellen in der Peripherie eine ziemlich ausgesprochene konzentrische Anordnung aufweisen.

Der Knorpelherd findet sich nur in den Schnitten der Serien, welche der Medianebene entsprechen.

III. Kinder.

Unter den 7 untersuchten Kindern, deren Alter zwischen 3 Monaten und 7 Jahren lag, konnte ich ebenfalls in einem Falle, und zwar bei einem 4jährigen Kinde, das in Rede stehende Knorpelgebilde finden.

4jähriges Kind. Das Deckepithel der Schleimhaut der hinteren Nasenscheidewand ist ein mehrschichtiges Pflasterepithel; das adenoide Gewebe ist in allen Teilen sehr stark vertreten; Schleimdrüsen sind in mäßiger Anzahl vorhanden.

5 *mm* unterhalb der Spitze des oberen Vomerrandes liegt ein Knorpelkern in der Höhe der Schleimdrüsenschicht der Schleimhaut. Er ist 2 *mm* lang, 1 *mm* breit, mit der Längsachse parallel zum hinteren Vomerrand gerichtet, von unregelmäßig ovaler Gestalt. An einzelnen Schnitten könnte man den Eindruck bekommen, als ob es sich um zwei getrennte Knorpelkerne handeln würde, doch sieht man an anderen Schnitten der Serie, daß die beiden sich zu einem einzigen Knorpelkerne vereinigen. Das Knorpelgewebe hat alle Eigenschaften des hyalinen Knorpels, eine homogene Knorpelgrundsubstanz mit sehr dicht aneinander stehenden Zellen, bei denen die Knorpelkapseln fast um alle Zellen deutlich zu sehen sind. Die Zellform ist meist rund, oft auch oval oder durch Schrumpfung zackig und sternförmig, seltener schmal und langgestreckt. Die Zellkerne zeigen eine den Zellen identische Gestalt.

IV. Erwachsene.

Es wurden im ganzen 14 Erwachsene im Alter von 20—70 Jahren untersucht. In 7 Fällen, das ist in 50%, findet sich das Knorpelgebilde. Ein häufigeres Vorkommen in einem bestimmten Alter ließ sich nicht konstatieren.

Es folgt die nähere Beschreibung eines dieser Fälle, von den anderen Fällen wird bloß das wesentlich differente hervorgehoben werden.

60jähriger Mann. Das Deckepithel der Schleimhaut der hinteren Nasenscheidewand ist durchwegs ein mehrreihiges Flimmerepithel. Das adenoide Gewebe ist gering entwickelt. Die Schleimdrüsen sind in allen Partien der Schleimhaut wohl ausgebildet.

Digitized by Google
Original from UNIVERSITY OF CALIFORNIA
Generated on 2019-10-24 09:31 GMT / http://hdl.handle.net/2027/uc1.b3252757
Public Domain in the United States, Google-digitized / http://www.hathitrust.org/access_use#pd-us-google

An einer Stelle der Schleimhaut findet man zwischen dem adenoiden Gewebe und den Schleimdrüsen ein ovales, aus hyalinem Knorpel bestehendes Gebilde, das eine Länge von $1^1/_2$ *mm* und eine Dicke von 1 *mm* aufweist und mit seiner Längsachse parallel zum hinteren Rand des Vomer gerichtet ist. Der Knorpelkern liegt in dem etwas zerfaserten Bindegewebe, das sich zwischen adenoidem Gewebe und den Schleimdrüsen ausbreitet, und wird von

Fig. 2.

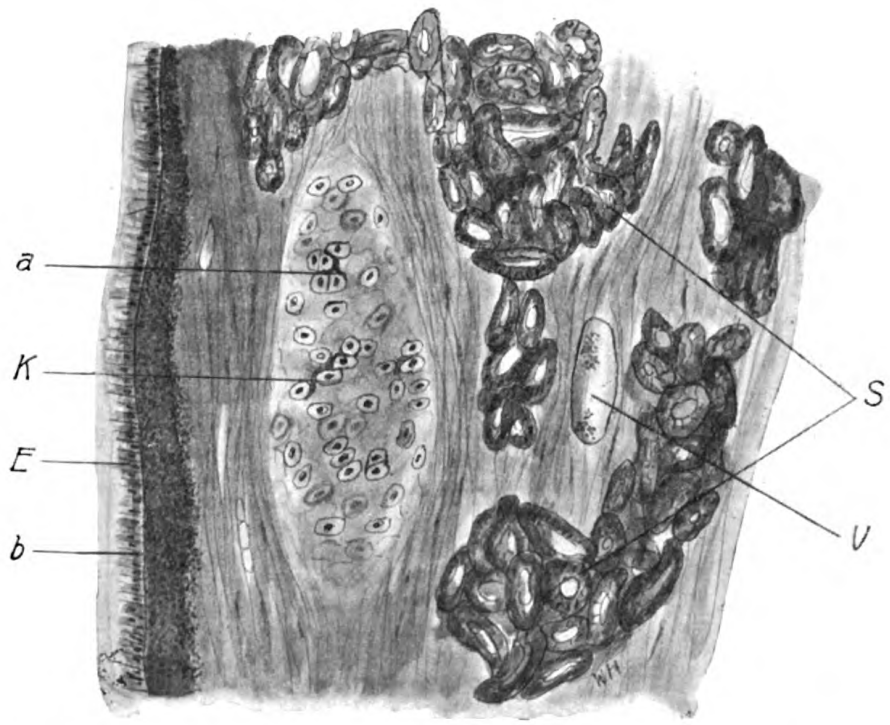

Ein Teil der Vomerschleimhaut bei schwacher Vergrößerung. 60jähriger Mann. Man sieht im Bindegewebe zwischen dem adenoiden Gewebe *(b)* oder Kleindrüsenschichte *(S)* den Knorpelkern *(K)*. Bei *a* finden sich zwei Kerne in einer Knorpelzelle, *E* = Epithel der Schleimhaut, *V* = Venen.

einem größeren Schleimdrüsenläppchen nur durch ein schmales Bindegewebslager getrennt. Die Grundsubstanz ist nicht überall homogen, sondern zeigt eine Andeutung von Fasern oder einem Balkenwerk. Die Knorpelzellen stehen ziemlich dicht aneinander und liegen in meist deutlich erkennbaren Knorpelkapseln; größtenteils liegt nur ein Kern in der Knorpelkapsel, hie und da jedoch auch zwei Kerne. Im erstgenannten Falle haben die Kapseln eine mehr rundliche, im anderen Falle eine mehr ovale Form. Gegen die Peripherie des Knorpelkernes zu werden die Knorpelkapseln undeutlicher (s. Fig. 2).

Generated on 2019-10-24 09:31 GMT / http://hdl.handle.net/2027/uc1.b3252757
Public Domain in the United States, Google-digitized / http://www.hathitrust.org/access_use#pd-us-google
Digitized by Google
Original from UNIVERSITY OF CALIFORNIA

In allen übrigen positiven Fällen besteht der Knorpelkern ebenfalls aus typischem hyalinen Knorpel mit homogener Grundsubstanz mit meist deutlich erkennbaren Knorpelkapseln. Der Knorpelkern findet sich in einer Entfernung von 6—10 *mm* von dem obersten Vomerrand nach unten gerechnet, liegt meist in der Schleimdrüsenschichte oder zwischen dieser und der Schleimhautoberfläche oder aber zwischen dieser und dem Knochen der Nasenscheidewand. Er mißt $1^1/_2$—$3^1/_2$ *mm* in der Länge, 1—$1^1/_2$ *mm* in der Breite und ist mit seiner Längsachse stets parallel zum hinteren Vomerrand gerichtet. Seine Gestalt ist mit Ausnahme eines einzigen Falles rund bis spitzoval, in dem genannten Falle hat er die Form eines gekrümmten Hakens, eine Form, die offenbar durch ein hinter ihm liegendes Schleimdrüsenläppchen, das in ihn wie eingepreßt erscheint, hervorgerufen wurde.

In einem Falle sieht man auch zwei Knorpelkerne, die nahe übereinander gelegen sind und durch einen schmalen, Gefäße führenden Bindegewebsstreifen getrennt werden, eine Vereinigung dieser beiden Knorpelkerne ist auf keinem Schnitte der Serie zu sehen, wohl aber in einem anderen Falle, wo man ebenfalls zunächst den Eindruck erhält, als ob es sich um zwei getrennte Knorpelherde handeln würde. Eine Verknöcherung des Knorpels ist kein einzigesmal nachzuweisen gewesen; in einem Falle, bei einem auffallenderweise bloß 20jährigen Individuum, waren einzelne Knorpelkapseln in Verkalkung begriffen.

Wenn wir nun die Häufigkeit des Vorkommens dieses Knorpelkerns in den verschiedenen Lebensstufen vergleichen, so fällt vor allem die Tatsache auf, daß er unter den untersuchten Föten in keinem einzigen Falle, unter den Neugeborenen und Kindern in je einem Falle, unter den 14 Erwachsenen aber in 7 Fällen, das ist in 50%, sich finden ließ. Die Differenz in der Häufigkeit des Vorkommens entsprechend den verschiedenen Lebensaltern ist jedenfalls auffällig. Deshalb ist es nicht wahrscheinlich, daß sie bloß als zufällig bezeichnet werden müßte.

Wir ersehen daraus einerseits, daß die Häufigkeit des Befundes des Knorpelkernes mit dem zunehmenden Alter steigt, andrerseits aber auch, daß das Vorkommen kein absolutes, das heißt kein regelmäßiges ist, zwei Momente, die beide schon allein genügen, um uns zu zeigen, daß wir es hier wahrscheinlich mit einem rudimentären Gebilde zu tun haben, da wir wissen, daß eben rudimentäre Gebilde in ihrem Vorkommen so sehr variieren (Ich erinnere an den Weisheitszahn, Sesambeine etc.) Wir müssen uns vorstellen, daß der Knorpelkern naturgemäß schon im Fötus als Keim vorhanden, jedoch als solcher für uns noch nicht erkennbar ist. Erst im späteren Leben differenziert er zu einem für uns diagnostizierbaren Gebilde heran, in anderen Fällen bleibt er zeitlebens auf der undifferenzierten Stufe stehen; so kommt es, daß er auch beim Erwachsenen nicht in jedem Falle nachzuweisen ist.

Digitized by Google
Original from UNIVERSITY OF CALIFORNIA
Generated on 2019-10-24 09:31 GMT / http://hdl.handle.net/2027/uc1.b3252757
Public Domain in the United States, Google-digitized / http://www.hathitrust.org/access_use#pd-us-google

Unsere Annahme, daß der von uns beschriebene Knorpelkern als ein rudimentäres Gebilde anzusehen ist, wird weiterhin noch durch folgende Momente unterstützt: erstens, daß er, sofern er überhaupt vorkommt, sich stets an einer ganz bestimmten typischen Stelle der Schleimhaut der hinteren Vomerkante findet. Daß er in keinem einzigen Falle Zeichen von enchondraler Ossification aufwies, sondern sich stets als ein aus typischem hyalinem Knorpelgewebe bestehendes Gebilde ohne irgendwelche Verknöcherung darstellte, könnte vielleicht auch dafür sprechen, daß es sich um ein rudimentäres Gebilde handelt.

Zusammenfassung.

Fasse ich das Ergebnis meiner Untersuchung noch einmal kurz zusammen, so ergibt sich folgendes: Bei 50% aller zur Untersuchung gekommenen Erwachsenen fand sich an der hinteren Kante der Nasenscheidewand, und zwar in der Schleimhaut derselben, ein größerer, aus hyalinem Knorpelgewebe bestehender Herd. Er liegt meist einige Millimeter unterhalb des oberen Vomerrandes, hat eine längliche Gestalt und liegt mit seiner Längsachse parallel zur hinteren Vomerkante.

Bei Kindern und Neugeborenen ist dieser Knorpelherd selten gefunden worden, bei den untersuchten Föten gar nicht.

Die absolut typische Lage dieses Gebildes, die Zunahme in der Häufigkeit seines Vorkommens mit zunehmendem Alter sowie der Umstand, daß das Gebilde selbst beim Erwachsenen nicht in jedem Falle nachzuweisen ist, sprechen für die rudimentäre Natur desselben. Unterstützt wird diese Vermutung noch dadurch, daß es in diesem Knorpelgewebe niemals zur enchondralen Ossifikation kommt.

Wir sind nicht in der Lage, anzugeben, welche phylogenetische Bedeutung diesem Gebilde zukommt, da weder beim Menschen noch beim Tiere derzeit an der typischen Stelle ein Gebilde bekannt ist, von dem unser Knorpelherd ein Rudiment darstellen sollte.

Schließlich möchte ich noch erwähnen, daß daran zu denken wäre, daß in gewissen Fällen aus diesem rudimentären Knorpelkern eine enchondrale Geschwulst entstehen könnte.

Dem Vorstande des pathologisch-anatomischen Institutes, Herrn Hofrat Prof. Anton Weichselbaum und seinem Assistenten Herrn Dr. J. Erdheim sei für das wohlwollende Interesse an der Arbeit mein verbindlichster Dank gesagt.

Generated on 2019-10-24 09:31 GMT / http://hdl.handle.net/2027/uc1.b3252757
Public Domain in the United States, Google-digitized / http://www.hathitrust.org/access_use#pd-us-google
Digitized by Google
Original from UNIVERSITY OF CALIFORNIA

Die örtliche Anästhesie der Rachen- und Gaumenmandeln und des Trommelfells.

Ein weiterer Beitrag zur Technik der Anästhesie in der Praxis des Hals-, Nasen- und Ohrenarztes.

Von Dr. med. **Ruprecht**, Bremen.

(Schluß.)

Ich fasse die Ergebnisse noch einmal übersichtlich in einer Tabelle zusammen:

Somit sind von Fall 19—75 unter Anwendung der Infiltration des Mandelparenchyms und seiner nächsten Umgebung 102 Mandeln exzidiert.

Die Operation war völlig schmerzlos bei	74 Mandeln	74%
fast schmerzlos bei	16 Mandeln	18%
mäßig schmerzhaft bei	10 Mandeln	10%
unentschieden bei	2 Mandeln	
	i. S. 102 Mandeln	

Bei Fall 48—75 wurde das Verfahren im wesentlichen unverändert beibehalten, während bei Fall 19—47 verschiedene Modifikationen erprobt wurden. Trotzdem ergibt sich ein nicht so sehr erheblich besseres Resultat für diese letzten Fälle nach dem Protokoll. Nämlich:

Fall 19—47			Fall 48—75		
völlig schmerzlos	38	73%	völlig schmerzlos	36	75%
fast schmerzlos	8	15%	fast schmerzlos	8	17%
mäßig schmerzhaft	6	11·5%	streng schmerzhaft	4	8·3%
	i. S. 52 Mandeln			i. S. 48 Mandeln	

Danach erscheint der erzielte Fortschritt allerdings recht gering, und ich muß es besonders begründen, wenn ich der bei den letzten Fällen angewandten Technik unbedingt einen Vorzug einräume.

Da ist in erster Linie zu sagen, daß eine objektive Bewertung von Schmerzen nur bis zu einem gewissen Grade möglich ist. Je nach Temperament und Sensibilität beschreiben die Patienten die Art der gehabten Empfindungen sehr verschieden. Weit maßgeblicher als die Tabelle und die einzelnen Aufzeichnungen, die ich mehr als Unterstützungsmittel für ein geordnetes Arbeiten und Beobachten ansehe, ist mir, daß ich das Gefühl einer bedeutend erhöhten Sicherheit gewonnen habe und daß die Patienten jetzt durchweg sehr zufrieden sind. So oft ich auch später einmal das Verfahren zu modifizieren versucht habe — ich bin immer wieder auf das in den Fällen 48—75 angewandte zurückgekommen. Wie sehr aber beispielsweise die aus dem Protokoll

Digitized by Google
Original from UNIVERSITY OF CALIFORNIA
Generated on 2019-10-24 09:30 GMT / http://hdl.handle.net/2027/uc1.b3252757
Public Domain in the United States, Google-digitized / http://www.hathitrust.org/access_use#pd-us-google

	Fall Nummer	Alter	Zahl der Mandeln	Vollig schmerzlos	Fast schmerzlos	Mäßig schmerzhaft	Tiefent- schieldbar	Blutung	Würgen	
Infiltration nur des oberen Poles der Mandel	19	26	2					minimal	nicht	Blutung rechts steht bald spontan
	20	29	2	+				„	„	
	21	29	2	+				gering	„	
	22	27	2	+				„	gering	
	23	11	2	+				„	nicht	
	24	19	2	+links				„	gering	
	25	19	2	+rechts	+rechts	+links		mittel	nicht	
	26	30	1	+				gering	gering	
	27	42	2	+				„	nicht	
	28	13	2	+				„	gering	
	29	34	2	+				„	stark	
	30	7	2	+				mittel	nicht	
	31	33	2		+links	+rechts		{links mittel rechts stark}	„	
	32	27	2	+				mittel	gering	
	33	15	2	+				gering	nicht	
	34	15	2		+rechts	+links		„	„	
	35	20	1	+				„	stark	
	36	8	2	+			+	sehr gering		
	37	21	2	+				mittel		
2%ige Novocainsuprareninlösung Mandel herum.	38	17	2	+				gering	gering	
	39	42	2	+rechts	+links			„	nicht	
	40	13	2	+				mittel	stark	
	41	11	2	+				gering	gering	
	42	23	2	+				mittel	nicht	
	43	17	1	+	+links	+links		gering	„	
	44	32	2	+rechts				„	gering	
	45	12	2	+rechts						

Digitized by Google
Original from UNIVERSITY OF CALIFORNIA
Generated on 2019-10-24 09:30 GMT / http://hdl.handle.net/2027/uc1.b3252757
Public Domain in the United States, Google-digitized / http://www.hathitrust.org/access_use#pd-us-google

46	47	Technik der Injektion nicht mehr geändert: Eine Seite Alypin-, d. andere Novocainlsg.	2%ige Novocainsuprareninlösung	1·5%ige Alypinsuprareninlösung		mittel (links gering / rechts stark)	nicht stark	
18	10				+			{Blutung rechts steht bald spontan. Schmerz nur an der Grenze der Zungenmandel
1	2							
	1					gering	nicht	Totale Evulsion
32	25			+		„	„	
1	1			+		„	„	Totale Evulsion
2	2			+		„	„	
1	2			+links	+rechts	mittel	gering	
22	15			+		minimal	nicht	
2	2			+		gering	mäßig	Totale Evulsion
16	16			+		„	nicht	
2	2			+		„	„	
34	34			+		„	„	
1	2			+		zieml. stark	gering	Mäßige Nachblutung, steht spontan
26	26			+		gering	nicht	
2	2			+		„	„	
12	12			+		„	„	
2	2			+		„	„	
15	15			+rechts	+links	mittel	mäßig	Schwere Pulmonalstenose. Allgem. Cyanose
2	2			+		minimal	nicht	
23	23			+		gering	„	
2	2			+		„	„	
44	44			+		„	„	
2	2			+		„	„	
19	19			+		zieml. stark	gering	
2	2			+		gering	nicht	
1	1			+		„	„	
32	32			+		„	„	
2	2			+		„	„	
17	17			+		„	„	
2	2			+		„	„	
5	5			+		„	„	
2	2			+		„	„	
15	15			+		„	„	
2	2			+		„	„	
17	17			+links	+rechts	mittel	mäßig	Senkungsabsceß in der Mandel
2	2			+		minimal	nicht	
21	21			+		gering	„	
1	1			+		„	„	
39	39			+		„	„	
1	1			+		zieml. stark	mäßig	
2	2			+		minimal	erheblich	
13	13			+		gering	nicht	
2	2			+		zieml. stark	mäßig	Totale Evulsion
34	34			+	+rechts	minimal	nicht	{Tuberkulose. Totale Evulsion. Resekt. d. hint. Gaumenbogens. Galvanokaustik
2	2			+		mittelstark	mäßig	
52	52			+		minimal	nicht	
1	1			+		„	mäßig	
2	2			+		„	nicht	Glottiskrämpfe von den Mandeln ausgelöst
21	21			+	+links	gering	erheblich	
2	2			+		mittel	gering	
15	15			+		„	„	
2	2			+		„	„	
23	23			+		„	„	
2	2			+		„	„	
18	18			+		„	„	
2	2			+		„	„	
15	15			+	+rechts	„	„	
2	2			+		„	„	

Digitized by Google
Original from UNIVERSITY OF CALIFORNIA
Generated on 2019-10-24 09:30 GMT / http://hdl.handle.net/2027/uc1.b3252757
Public Domain in the United States, Google-digitized / http://www.hathitrust.org/access_use#pd-us-google

gewonnenen Prozentzahlen von einer einzelnen Notiz beeinflußt werden, zeigt Fall 55. Da ist notiert, geringe Schmerzhaftigkeit, ich habe den Fall in der Rubrik mäßig schmerzhaft untergebracht. Vielleicht hätte er ebensoviel Anspruch auf die Rubrik „fast schmerzlos". Wäre er dort notiert, dann würde sich sofort ein erheblicher Fortschritt bei den Fällen 48—75 bezüglich der Anästhesie in den Prozentzahlen „statistisch erweisen" lassen.

Vor allem aber: Man schraubt, sobald man Fortschritte macht, auch ganz unwillkürlich seine Forderungen in die Höhe, wenn jeder feste objektive Maßstab fehlt.

Und deshalb möchte ich aus der Ähnlichkeit der Ergebnisse nicht den Schluß gezogen haben, daß die Art des Infiltrationsverfahrens ziemlich gleichgültig ist. Vielmehr möchte ich Kollegen, die sich ohne eigene Erfahrungen der Anästhesierung der Gaumenmandeln zuwenden, empfehlen, das am Schluß eingehend und endgültig beschriebene Verfahren zunächst möglichst genau zu befolgen.

Wenn ich es für verkehrt halte, zu viel aus dieser Tabelle herausholen zu wollen, so glaube ich doch, daß das Resultat der Gesamtberechnungen immerhin eine gewisse Abschätzung für den Wert der Methode erlaubt.

Die Blutung war:

sehr gering, minimal	13mal = 13%
gering	61mal = 61%
mittel	22mal = 22%
ziemlich stark, stark	6mal = 6%
	102 Mandeln.

Würgen und Spannen der Schlundmuskulatur trat auf:

nicht	33mal = 58%
gering, mäßig	18mal = 31·5%
stark, erheblich	6mal = 11%
	57 Fälle.

Die totale Evulsion wurde bei acht Mandeln in fünf Fällen gemacht: viermal, um zu erproben, ob die Anästhesie dazu geeignet sei; einmal (Fall 70) war die Indikation dazu durch Tuberkulose — für mich die einzige unbedingte Indikation für dies Verfahren — gegeben. Die Tonsillenevulsion verlief

völlig schmerzlos	5mal
fast schmerzlos	2mal
mäßig schmerzhaft	1mal
die Blutung dabei war gering	6mal
ziemlich stark . .	2mal

Digitized by Google
Original from UNIVERSITY OF CALIFORNIA
Generated on 2019-10-24 09:30 GMT / http://hdl.handle.net/2027/uc1.b3252757
Public Domain in the United States, Google-digitized / http://www.hathitrust.org/access_use#pd-us-google

Nach Winklers[1]) Vortrag 1904 habe ich anfangs eine Reihe von Mandelevulsionen ausgeführt; in Ermangelung eines genügenden Anästhesieverfahrens damals fast alle in Narkose. Ich kann nur wiederholen, daß diese Operation unter lokaler Anästhesie viel leichter und sauberer ausführbar ist, und muß Hopmann somit auch vom technischen Standpunkt aus ebenso energisch widersprechen, wie oben vom Gefahrenstandpunkt aus, wenn er für diesen Eingriff generell die allgemeine Narkose verlangt.

Was das Alter der Patienten anlangt, so standen im Alter von

5—10 Jahren	4	Fälle
11—14 „	7	„
15—18 „	14	„
19—25 „	13	„
25—52 „	19	„
	57	Fälle

In der Zeit nach Abschluß des Protokolles habe ich die lokale Anästhesie bei Kindern im Alter von 7—12 Jahren verhältnismäßig öfter angewandt. Zur Zeit der Versuche lag mir aber daran, nur solche Kinder und Personen heranzuziehen, bei denen man mit einiger Sicherheit auf die Gewinnung eines zutreffenden Urteiles hoffen konnte.

Das Versuchsprotokoll wurde bereits in der Mitte des vorigen Jahres abgeschlossen. Die Resultate der weiteren bis heute ausgeführten Tonsillektomien haben die damaligen Ergebnisse durchaus bestätigt. Schwere Blutungen und ständige Nachblutungen habe ich auch in diesen weiteren Fällen nicht zu verzeichnen gehabt. Ich habe dabei stets die 2%ige isotonische Novocainsuprareninlösung verwandt.

Das in den Fällen 48—75 angewandte und bis heute unverändert beibehaltene Verfahren bringe ich zum Schluß in zusammenfassender Darstellung, wobei ich freilich bemerken muß, daß eine solche nur mehr oder weniger schematisch sein kann. Form, Konsistenz, Verwachsungen bedingen immer kleine, sich aus der Erfahrung bald ergebende Modifikationen. Also:

Der erste Einstich soll in den oberen Pol der Mandel, oder falls diese tief liegt oder fest mit den Gaumenbögen verwachsen ist, wenig oberhalb und vor der oberen Gaumenbogenkommissur dicht unter die Schleimhaut gemacht werden, so daß der obere Pol der Mandel und die obere Kommissur der Gaumenbögen blaß werden. Das gelingt mit einer oder wenigen Injektionen. Diesen folgen eine oder mehrere Injektionen ungefähr in gleicher Höhe, aber etwas mehr von vorn (womöglich nahe der vorderen Grenze des abgeblaßten,

[1]) Winkler, Über die Entfernung von Gaumenmandeln und die Indikationen zu diesem Eingriff. Verhandlungen des Vereines süddeutscher Laryngologen 1904.

Digitized by Google
Original from UNIVERSITY OF CALIFORNIA
Generated on 2019-10-24 09:30 GMT / http://hdl.handle.net/2027/uc1.b3252757
Public Domain in the United States, Google-digitized / http://www.hathitrust.org/access_use#pd-us-google

bereits anästhetischen Bezirks) in mehr lateraler Richtung nach der Basis der Mandel. Quillt bei den Injektionen die Flüssigkeit aus den Fossulae heraus, so muß die Nadel etwas zurückgezogen und die Einstichrichtung verändert werden, bis die Injektionsflüssigkeit ganz oder doch größtenteils im Parenchym bleibt. Gelingt das nicht, so war die Richtung, Tiefe oder die Einstichstelle ungünstig gewählt und muß geändert werden. In diesem Punkt ist Übung und Erfahrung alles, Beschreibung nichts.

Mit den weiteren Injektionen richtet man sich nach der Farbe des Gewebes. Mindestens die obere Hälfte der Mandel muß deutlich abgeblaßt sein, wenn auch nur für einige Minuten. Wo sich die Abblassung nicht gezeigt hat, muß nachgeholfen werden. Geht die Mandel am unteren Pol in die Zungentonsille über und bestehen auch da noch erhebliche Wucherungen, so empfehlen sich eine oder einige Injektionen in den unteren Pol, nahe dem Zungengrund. Der Einstich wird hier nicht mehr schmerzen. Ist die Mandel nach unten hin mäßig entwickelt oder gut begrenzt, so ist eine Injektion am unteren Pol zur Anästhesie durchaus entbehrlich, eventuell aber zur Verringerung der Blutung bei Erwachsenen doch von Vorteil.

Nach der Injektion wird man ungefähr 8—10 Minuten, vom ersten Einstich an gerechnet, warten. Bei sorgfältiger Ausführung nimmt die Injektion einer Seite ca. zwei Minuten in Anspruch, mitunter auch etwas mehr.

Stets muß man sein Augenmerk besonders auf gründliche Infiltration des oberen Poles, in weiterem Sinne der oberen Hälfte der Mandel und der Gaumenbögenkommissur richten. Es handelt sich eben nur teilweise um direkte Infiltrationsanästhesie. Im unteren Teil der Mandel überwiegt oder besteht lediglich Leitungsanästhesie, wenn dieser nicht besonders injiziert war.

In manchen Fällen gelingt eine tadellose Anästhesie spielend. In anderen wieder ist es nicht leicht und erfordert einige Geduld, die Injektionen wirksam zu applizieren. Bei den oberflächlichen Injektionen ist für die Wirkung stets die Abblassung maßgebend, die den tatsächlich infiltrierten Bezirk meist etwas überschreitet, besonders nach unten zu. Diese Abblassung ist oft nur mäßig stark, aber doch stets deutlich wahrnehmbar. Für die Wirkung der tiefen Injektionen ist maßgebend, daß wenig oder möglichst gar keine Injektionsflüssigkeit aus den Fossulae herausdringt. Ich lege den Injektionen dicht unter die Oberfläche erheblich größeren Wert bei als der tiefen Injektion, wenn ich auch letztere schon der geringeren Blutung wegen nie unterlasse.

Verhältnismäßig sehr leicht gelingt die Infiltration in der Umgebung der Mandel, in der Gaumengegend und an der hinteren Rachenwand. Dies ist besonders beachtenswert für die Behandlung tuberkulöser Prozesse, denen man so mit aller wünschenswerten Energie zu Leibe gehen kann (vgl. Protokoll Fall 70).

Generated on 2019-10-24 09:31 GMT / http://hdl.handle.net/2027/uc1.b3252757
Public Domain in the United States, Google-digitized / http://www.hathitrust.org/access_use#pd-us-google
Digitized by Google
Original from UNIVERSITY OF CALIFORNIA

IV. Die örtliche Anästhesie des Trommelfells und der Paukenhöhle.

Das Verfahren, welches ich in meiner früheren Arbeit angegeben habe, war folgendes: Ein feines Wattebäuschchen wurde mit Suprareninlösung 1:1000 getränkt, dann mit Alypin in Substanz völlig bedeckt und an das Trommelfell angedrückt, beziehungsweise in den Atticus und in die Paukenhöhle eingeführt.

An diesem Verfahren habe ich im wesentlichen kaum etwas zu ändern brauchen, das heißt ich habe wohl hier und da Modifikationen versucht, bin dann aber doch stets nach weniger befriedigenden Erfolgen wieder zur Verbindung der 1%igen Suprareninlösung mit reinem Alypin zurückgekehrt. Bei der Anästhesie der Paukenhöhle verfahre ich heute noch ebenso oder benutze eine frisch hergestellte, mit Alypin gesättigte 1‰ige Suprareninlösung und finde das Verfahren sicher wirkend und bequemer als die für größere Eingriffe, wie etwa die Freilegung des Atticus mit Fräse oder Meißel und dergleichen ganz vorzügliche Neumannsche Injektionsanästhesie.

Eine sichere Anästhesie des Trommelfells ist häufiger notwendig und schwieriger zu erreichen als eine solche der durch einen größeren Trommelfelldefekt zugänglichen Paukenhöhle. Deshalb ist es das Problem der Trommelfellanästhesie gewesen, welches mich in erster Linie weiter beschäftigt hat. Und ich habe gefunden, daß es auch beim Trommelfell möglich ist, durch eine sehr einfache Manipulation die Schmerzempfindlichkeit mit Sicherheit entweder völlig auszuschalten oder doch auf ein so geringes Maß zu reduzieren, daß auch recht sensible Patienten nur selten einmal ein wenig zucken.

Man hat bei der Anästhesie des Trommelfells und auch bei der der meist zum großen Teil epithelisierten Pauke mit durchaus anderen Verhältnissen zu rechnen als bei der Anästhesie der mit zartem Flimmerepithel versehenen Schleimhaut.

Plattenepithel ist eine für Flüssigkeiten fast impermeable Decke, mag auch seine Schicht noch so dünn sein.

Das, was hier das Eindringen des Anästheticums am energischesten befördert, ist die Differenz des osmotischen Druckes der Flüssigkeiten, welche sich auf beiden Seiten der zu durchdringenden Schicht befinden.

Sind zwei Flüssigkeiten von verschiedenem Salzgehalt durch eine feinporöse Scheidewand, etwa eine tierische Membran, voneinander getrennt, so geht so lange Salz von der konzentrierteren in die schwächere Lösung und Wasser von der schwächeren Lösung in die konzentriertere durch die Membran hindurch, bis der Salzgehalt beiderseits gleich, der osmotische Druck und damit, da isosmotische Lösungen gleiche Gefrierpunkte haben, auch der Gefrierpunkt der Lösungen derselbe ist. Natürlich muß bei diesem Ausgleich die Menge des durch die Membran hindurchdiffundierenden Salzes geringer sein

Digitized by Google
Original from UNIVERSITY OF CALIFORNIA
Generated on 2019-10-24 09:31 GMT / http://hdl.handle.net/2027/uc1.b3252757
Public Domain in the United States, Google-digitized / http://www.hathitrust.org/access_use#pd-us-google

als die des in umgekehrter Richtung diffundierenden Wassers. Je größer die Differenz der osmotischen Drucke der beiden Lösungen und somit ihrer Gefrierpunkte ist, um so energischer geht der Salzausgleich von statten.

Ist die Paukenhöhle mit Exsudat gefüllt, so wird der Salzaustausch zwischen dem Exsudat und der in den Gehörgang gebrachten Lösung vor sich gehen. Ist Luft in der Paukenhöhle — was bei Paracentesen nie der Fall sein sollte —, so wird der Blut- und Lymphgehalt der Gefäße und Lymphspalten des Trommelfells immer noch Anlaß zu osmotischen Vorgängen geben, wenn diese auch geringere Energie haben und dementsprechend die Anästhesie des Trommelfells unvollkommener sein muß.

Der Gefrierpunkt des menschlichen Blutes liegt im Durchschnitt bei —0·56. Den gleichen Gefrierpunkt hat eine — somit dem Blute isotonische — 5·33%ige Alypinlösung.

Wenn nun Bürkner[1]) die Anwendung einer 5%igen, also hypotonischen Alypinlösung zur Trommelfellanästhesie bald nach dem Erscheinen meiner vorigen Arbeit empfohlen hat, so verzichtet er nicht nur auf einen sehr wichtigen, von mir damals bereits herangezogenen Nothelfer, da er eine Konzentration wählt, bei welcher osmotische Vorgänge fast auf das denkbar geringste Maß beschränkt werden, sondern er läßt auch außer Acht, daß die noch vorhandene geringe Differenz der osmotischen Drucke nicht nach der Richtung einer Unterstützung der Anästhesie, sondern umgekehrt im Sinne einer Abschwächung wirken muß.

Für die Anästhesie zarter, mit dünnem kubischen oder gar Flimmerepithel bedeckter oder teilweise epithelloser Gebilde, wie Ohrpolypen, granulierender Stellen in den Paukenhöhlen, reicht eine solche Lösung immer noch aus, obwohl ich die 10%ige mit Suprareningehalt erheblich vorziehe, nicht aber für mit Plattenepithel bedecktes Gewebe. Durch hinreichende Versuche habe ich mich davon überzeugt, daß eine 5%ige Lösung mit Suprareninzusatz wie ohne solchen Zusatz am intakten Trommelfell recht ungleiche, dem Effekt der konzentrierten Lösung nicht vergleichbare Resultate ergibt. Nur bei Trommelfellen mit stark aufgelockertem, bereits defektem, mit Ausschwitzung bedecktem Epithel, also solchen Trommelfellen, die bereits kurz vor dem Durchbruche standen, habe ich nach Anwendung der 5%igen Lösung ziemlich schmerzlos paracentieren können. Bei einigen auf der Gehörgangsseite noch wenig alterierten Trommelfellen war jedoch der Erfolg so wenig befriedigend, daß ich von der Verwendung so schwacher Lösungen abraten muß. Es gibt in solchen Fällen für Arzt und Patienten recht unangenehme Enttäuschungen. Ein dicht an der Grenze der Perforation stehendes Trom-

[1]) Bürkner, Erfahrungen über die Verwendbarkeit des Alypins in der Ohrenheilkunde. Berliner klin. Wochenschr., 1907, Nr. 14.

Digitized by Google
Original from UNIVERSITY OF CALIFORNIA
Generated on 2019-10-24 09:31 GMT / http://hdl.handle.net/2027/uc1.b3252757
Public Domain in the United States, Google-digitized / http://www.hathitrust.org/access_use#pd-us-google

melfell aber — das haben wir alle oft genug beobachtet — ist kein Objekt, um ein Urteil über den Wert eines Anästhesieverfahrens zu gewinnen; denn nicht ganz selten ist es bereits empfindungslos geworden, ohne unser Zutun. Bürkner sagt denn auch: „Im allgemeinen war die Anästhesie um so vollkommener, je mehr das Trommelfell sich verändert zeigte, und insbesondere scheint der Verlust der Epidermisschicht der Wirkung des Alypins sehr förderlich zu sein.“ Konzentrierte Lösungen hat Bürkner anscheinend nicht angewandt, vielleicht aus Bedenken wegen etwaiger Intoxikationsgefahr. Er erwähnt, daß ihm bei bestehender Perforation des Trommelfells bei Cocainanwendung nicht selten recht peinliche Intoxikationserscheinungen begegnet seien. Ich glaube, daß da sehr viel auf die Art der Anwendung ankommt und werde noch eingehender auf diese Bedenken zurückkommen.

Gegen die Darstellung der Alypinwirkung, welche ohne jede eingehendere Mitteilung seiner Versuche Katz bald nach dem Erscheinen, aber ohne Kenntnis meiner vorigen Arbeit gegeben hat, muß ich im Interesse der guten Sache Einspruch erheben.

Katz sagt bei der Besprechung von Mitteln zum Zwecke der Trommelfellanästhesie: „Absolut anästhetisch macht Alypin, und alle Patienten haben übereinstimmend angegeben, nicht das geringste von dem an und für sich sehr schmerzhaften Eingriff gespürt zu haben.“ Katz verwendet 10%ige Alypinlösung ohne Suprareninzusatz. Ob er diese einträufelt oder wie und wie lange er sie zu applizieren pflegt, geht aus seiner Darstellung nicht hervor. Ich glaube, bei umfangreicher Erfahrung würde Katz' Empfehlung vielleicht nicht so völlig uneingeschränkt und darum ernster zu nehmen gewesen sein. Solche gut gemeinte, aber wenig kritische Urteile diskreditieren eine Sache nur zu leicht. Wer dann auch nur zufällig einen schlechten Erfolg erzielt, wird geneigt sein, die Sache nicht mehr ernst zu nehmen und einfach fallen zu lassen. Dasselbe gilt auch, wenn Katz weiterhin sagt: „Die Spaltung der Ohrfurunkel ist nach Alypinanästhesie absolut schmerzlos.“ Da Katz ausschließlich von der Flächenapplikation des Alypins spricht, scheint er diese auch hier anzuwenden. Eine solche ist nach meiner Erfahrung bei geschlossenen Furunkeln so gut wie wirkungslos, ganz gleich, welche Konzentration gewählt wird. Ich befinde mich in dieser Ansicht vollständig mit Bürkner (l.c.) in Übereinstimmung.

In Prospekte über Alypin ist infolge einer mißverstandenen mündlichen Äußerung die irreführende Notiz gelangt, daß ich mit 20- bis 25%igen Lösungen schmerzlose Paracentesen in großer Zahl ausgeführt hätte. Ich habe diese Notiz durch private Mitteilung an die betreffende Firma korrigiert und dieser damals bereits die genaue Bekanntgabe meines Verfahrens freigestellt, welches ich im folgenden beschreiben will.

Vorrätige Lösungen empfehle ich zur Trommelfellanästhesie überhaupt nicht. Auskristallisieren, Zersetzungen, kurz eine Reihe schwer kontrollierbarer

Digitized by Google
Original from UNIVERSITY OF CALIFORNIA
Generated on 2019-10-24 09:31 GMT / http://hdl.handle.net/2027/uc1.b3252757
Public Domain in the United States, Google-digitized / http://www.hathitrust.org/access_use#pd-us-google

Schädigungen lassen eine gleichmäßige Beurteilung der Wirkung nicht zu. Ich nehme vielmehr eine etwa bohnengroße Menge, das ist zirka 0·1 *g* Alypin in Substanz und füge diesem 2 Tropfen Suprareninlösung (1:1000) hinzu. Das gibt verrührt einen dünnen, weißlichen Schlamm. Da hinein gebe ich ein winziges Flöckchen Watte, welches ich dann, völlig mit dem Alypinsuprareninbrei durchtränkt, so auf das Trommelfell bringe, daß dieses, vor allem seine obere Hälfte, sicher gut damit bedeckt ist. Entsprechend dem Verlaufe der sensiblen Nerven des Trommelfells, welche dem Nervus meatus auditivi externi entstammend, im submukösen Strang des Hammergriffes von der hinteren oberen Gehörgangswand herunterziehen und sich von hier aus über das Trommelfell verteilen, wird das ganze Trommelfell anästhetisch, wenn die obere Hälfte gründlich unter Einwirkung des Anästheticums gestanden hat. Bei geschickter Einführung gelingt es aber immer leicht, das ganze Trommelfell zu bedecken und so zur größeren Sicherheit auch direkt auf die feinen Nervenverzweigungen inmitten des Trommelfells einzuwirken. Nur bei sehr weitem Gehörgang muß man wohl einmal mit einem weiteren feinen, in gleicher Weise vorbehandelten Flöckchen Watte nachhelfen.

Nun stützt der Patient den Ellenbogen der gesunden Seite auf den Oberschenkel auf und legt den Kopf mit dem gesunden Ohr in die Hand des aufgestützten Armes und bleibt eine Viertelstunde bis 20 Minuten in dieser Stellung. Gelegentliches Aufrichten und kleine Veränderungen der Stellung, um Ermüdung zu vermeiden, sind erlaubt. Die Watteflocke hält die Lösung schon genügend an der rechten Stelle fest. Schwächliche oder angegriffene Patienten wird man besser die zirka 20 Minuten auf dem gesunden Ohr liegen lassen. Dann wird die Watte entfernt und die Paracentese ausgeführt.

Zur schmerzlosen Paracentese gehört unbedingt ein haarscharfes, dünnes Paracentesenmesser, damit nicht ein sehr unangenehmer Druck und eine Vermehrung der Trommelfellspannung verursacht wird. Wer sich vor Mißerfolgen bezüglich der Anästhesie sichern will, der lege auf sein Paracentesenmesser denselben Wert wie der Augenarzt auf sein Lineamesser! Nur starke Lupe läßt eine sichere Beurteilung des Messerchens zu. Ein tadelloses Paracentesenmesser muß gespanntes Condomgummi fast ohne jeden fühlbaren Widerstand und ohne Knacken durchdringen. Mit einem solchen Messer pflege ich ruhig und langsam einen Schnitt von 4 bis 5 *mm* Länge im hinteren Segment von unten nach oben auszuführen. Dabei senke ich das Messer nicht tiefer ein, als eben nötig, um Verletzungen der oft geschwollenen nahen Promontoriumschleimhaut zu vermeiden. Indessen scheint auch die Empfindlichkeit der Paukenschleimhaut durch die Diffusion bei der Trommelfellanästhesie herabgesetzt zu werden, wovon ich mich durch Sondierung durch den Trommelfellschnitt hindurch überzeugen konnte, so daß man eine solche Verletzung

Digitized by Google
Original from UNIVERSITY OF CALIFORNIA
Generated on 2019-10-24 09:31 GMT / http://hdl.handle.net/2027/uc1.b3252757
Public Domain in the United States, Google-digitized / http://www.hathitrust.org/access_use#pd-us-google

weniger wegen etwaigen Schmerzes, sondern weil sie als Nebenverletzung unerwünscht ist, zu scheuen braucht.

Daß gegen die Anwendung konzentrierter Alypinlösung auf einer so kleinen, noch dazu durch Plattenepithel geschützten Fläche immer und immer wieder Intoxikationsbedenken erhoben worden sind, hat mich oft in Erstaunen gesetzt. Indessen ist mir dies Bedenken so oft mündlich und schriftlich ernsthaft entgegengehalten, daß ich das Verfahren von diesem Standpunkte aus soweit möglich einer genauen Prüfung unterzogen habe.

Man findet oft die „Resorptionsfähigkeit" des Trommelfells erwähnt, zum Beispiel bei Katz (l. c.), der sie, zumal beim erkrankten Trommelfell, als ungeheuer groß bezeichnet. Nach meinem Dafürhalten kann nicht nur das normale, sondern auch das entzündete Trommelfell, sofern sein Epithel noch nicht verletzt ist, nur eine äußerst geringe Resorptionsfähigkeit haben. Mein verehrter Lehrer J. Kessel pflegte sich über Bedenken hinsichtlich der Resorption vom Trommelfell aus wohl gelegentlich sarkastisch zu äußern. In der Jenenser Ohrenklinik wurde bei beginnender Mittelohrentzündung auch ganz kleinen Kindern ohne Bedenken eine 10%ige Lösung von Extr. Opii in Glycerin 3- bis 5mal täglich eingeträufelt. Den trefflichen Erfolg dieses Verfahrens hat vor kurzem noch Obermüller[1]) betont. Nie ist dabei meines Wissens eine Intoxikation vorgekommen. Auch in Fällen, wo das Medikament nach eingetretener Perforation noch einmal eingeträufelt wurde, ist nie ein Schaden bemerkt. Ferner verwendete Kessel zur Trommelfellanästhesie stets eine 40%ige (!) Cocainlösung. Er pflegte zum Beispiel Tenotomien stets nach Applikation dieser Lösung auszuführen, von welcher bei seitlich wagrechter Kopfhaltung 10 Tropfen in den Gehörgang gebracht und 10 Minuten bis eine Viertelstunde darin belassen wurden. Zwar war die Anästhesie fast immer nur eine relative, aber Intoxikationen habe ich weder in Jena, noch später in meiner Privatpraxis, wo ich das 40%ige Cocain noch 5 Jahre lang verwendet habe, zu sehen bekommen. Freilich bei bestehender Perforation habe ich dies Mittel natürlich nicht verwandt, wohl aber bei Trommelfellen, welche bereits nahe dem Durchbruche waren und schon eine schwache Ausschwitzung abgaben.

Mir scheint die Resorptionsfähigkeit sowohl des entzündeten wie des normalen Trommelfells so gut wie belanglos. Fälle, wie der folgende, von Katz angeführte, können mich in dieser Ansicht nicht beirren. Katz schreibt: „Ich erinnere mich eines kräftigen Patienten, der auf minimale Dosis (Kokain) einen richtigen maniakalischen Anfall bekam. Betreffs Ausführung der Trommelfellparacentese legte ich ihm ein Wattekügelchen, das kaum mit 10%iger Kokainlösung in Berührung gebracht und dann noch einmal ausgedrückt war,

[1]) Obermüller, Münchner med. Wochenschr., Juni 1908, Nr. 24.

Digitized by Google
Original from UNIVERSITY OF CALIFORNIA
Generated on 2019-10-24 09:31 GMT / http://hdl.handle.net/2027/uc1.b3252757
Public Domain in the United States, Google-digitized / http://www.hathitrust.org/access_use#pd-us-google

etwa eine Minute lang vor das Trommelfell." — Da zahlreiche Fälle in der Literatur vorliegen, in denen leichte mechanische Reizungen des Trommelfells oder Gehörganges höchst stürmische Erscheinungen ausgelöst haben und so ziemlich jeder Otologe genug solche erlebt hat, bin ich der Meinung, daß der Beweis, daß hier wirklich eine Intoxikation vorliegt, doch erst in einwandfreier Weise erbracht werden müßte. Dies ohne weiteres anzunehmen, ist wohl nicht zulässig.

Freilich, in die Paukenhöhle möchte ich von einer 40%igen Cocainlösung keine 10 Tropfen, also 0·2 Cocain, hineinbringen. Aber auch da liegt die Gefahr, zumal bei teilweise plattenepithelisierter Pauke, viel weniger in der Möglichkeit einer lokalen Resorption als darin, daß die Flüssigkeit durch die Tube abläuft und nach und nach auf größere Schleimhautflächen verteilt, zum Teil auch verschluckt wird. Sobald man ein Anästheticum, welches man in der offenen Paukenhöhle verwenden will, gewissermaßen bindet, indem man ein Watteflöckchen damit tränkt und lieber eine dickere, konzentrierte Lösung in geringerer Menge als eine dünne in reichlicherer Menge verwendet, ist die Gefahr der Vergiftung bereits ganz erheblich eingeschränkt.

Untersuchen wir nun, ob bei dem oben geschilderten Verfahren der Trommelfellanästhesie Bedenken in bezug auf Intoxikationsgefahr nach irgend einer Richtung hin berechtigt sind.

Es haben, wie ich aus privaten Mitteilungen entnehme, Kollegen daran Anstoß genommen, daß ich eine bohnengroße Menge reinen Alypins, also eine zirka 0·1 *g* entsprechende Dosis, das Doppelte der Maximaldosis des Cocains, zur Anästhesie des Trommelfells empfehle.

Da ist zunächst zu sagen, daß Alypin kein Cocain ist und daß die Maximaldosis des Alypins viel unbedenklicher auf 0·15 angesetzt werden darf als die des Cocains auf 0·05, weil Idiosynkrasien beim Alypin sehr, sehr viel seltenere Vorkommnisse sind als beim Cocain und weil die Toleranz verschiedener Individuen beim Alypin weit gleichmäßiger ist als beim Cocain. Wieviel aber von der Ausgangsmenge von 0·1 kann denn allenfalls zur Resorption kommen?

Um das ungefähr zu ermitteln, habe ich auf zwei tarierten Uhrgläsern je 0·1 Alypin auf einer Analysenwage abgewogen, die übliche Lösung beziehungsweise Aufschlämmung mit 2 Tropfen Suprarenin daraus hergestellt und zwei gleich große, gewogene Watteflöckchen wie zur Trommelfellanästhesie damit getränkt. Die Uhrgläser mit dem Rückstand wurden später in der Chlorcalciumkammer getrocknet, zurückgewogen und das von der Watte aufgenommene Alypin berechnet.

Das erste Flöckchen wurde bis an das Trommelfell eingeführt und die zur Paracentesenanästhesie übliche Zeit (20 Minuten) darauf einwirken gelassen, dann herausgenommen, wieder auf tariertem Uhrglas getrocknet und zurück-

Digitized by Google
Original from UNIVERSITY OF CALIFORNIA
Generated on 2019-10-24 09:31 GMT / http://hdl.handle.net/2027/uc1.b3252757
Public Domain in the United States, Google-digitized / http://www.hathitrust.org/access_use#pd-us-google

gewogen. Die zweite Watteflocke wurde in denselben Gehörgang bis an die Knickungsstelle eingeführt, dann sofort wieder herausgenommen und auf tariertem Uhrglas getrocknet und gewogen. Vor und zwischen beiden Versuchen wurde der Gehörgang mit warmem, destilliertem Wasser vollständig gereinigt und ausgetrocknet.

Es ist klar, daß sich auf diese Weise ein Anhalt gewinnen läßt:

1. Für die Summe dessen, was von dem zur Trommelfellanästhesie eingeführten Alypin insgesamt durch Abstreifen an der Pinzette, am Ohrtrichter, im lateralen Teil des Gehörganges sowie im medialen Teil des Gehörganges und am Trommelfell haften bleibt, beziehungsweise dort eventuell resorbiert werden kann.

2. Für die Summe dessen, was von dem eingeführten Alypin bereits durch Abstreifen an der Pinzette, am Ohrtrichter und im lateralen Teil des Gehörganges, also auf dem Wege ans Ziel haften bleibt und für die Resorption nicht mehr in Frage kommt.

Endlich dadurch, daß ich Resultat 1 von Resultat 2 in Abzug bringe.

3. Wieviel Alypin im medialen Teil des Gehörganges und am Trommelfell zurückbleiben, also zum Teil bereits resorbiert sein, zum andern Teil eventuell noch resorbiert werden kann.

Diese Menge ist nun natürlich noch keineswegs identisch mit dem, was in dem betreffenden Falle etwa resorbiert wird. Vielmehr würde die allenfalls zur Resorption gelangende Menge immer nur einen Bruchteil dieser ermittelten Menge darstellen können.

Hier die Ergebnisse eines solchen Versuches. Die Tarawägungen und ihre Verrechnung lasse ich der besseren Übersichtlichkeit halber aus und gebe nur die Nettogewichtszahlen.[1])

Zu 1.: 0·1 Alypin werden mit 2 Tropfen Suprareninlösung (1:1000) auf einem Uhrglas gemischt. Eine 0·0045 schwere Watteflocke wird damit bis zur Grenze ihrer Aufnahmsfähigkeit getränkt und bis an das Trommelfell eingeführt. Nach 20 Minuten wird die Flocke herausgezogen und nach völliger Trocknung gewogen.

Trockengewicht der herausgezogenen Flocke	0·0589
Wattegewicht der Flocke davon ab	—0·0045
Alypingehalt der herausgezogenen Flocke somit . . .	0·0544
Ausgangsmenge des Alypins	—0·1000
Trockengewicht des Rückstandes auf dem Uhrglas	—0·0175
Somit eingeführte Alypinmenge	0·0825

[1]) Für die gefällige Ausführung der Wägungen bin ich Herrn Zink, Chemiker und Assistent am hiesigen hygienischen Institut, zu Dank verpflichtet.

Digitized by Google
Original from UNIVERSITY OF CALIFORNIA
Generated on 2019-10-24 09:31 GMT / http://hdl.handle.net/2027/uc1.b3252757
Public Domain in the United States, Google-digitized / http://www.hathitrust.org/access_use#pd-us-google

Eingeführte Alypinmenge	0·0825
Alypingehalt der herausgezogenen Flocke	—0·0544
Alypingewichtsverlust insgesamt	0·0281

Zu 2.: 0·1 Alypin werden mit 2 Tropfen Suprareninlösung (1:1000) auf einem Uhrglas gemischt. Eine 0·0045 schwere Watteflocke wird damit bis zur Grenze ihrer Aufnahmefähigkeit getränkt, bis zur Knickungsgegend des Gehörganges eingeführt, sogleich wieder herausgezogen und nach völliger Trocknung gewogen.

Trockengewicht der herausgezogenen Flocke . . .	0·7017
Wattegewicht der Flocke davon ab	—0·0045
Alypingehalt der herausgezogenen Flocke somit . .	0·0672

Ausgangsmenge des Alypins	0·1000	
Trockengewicht des Rückstandes auf dem Uhrglas	—0·0050	
Somit eingeführte Alypinmenge	0·0950	

Eingeführte Alypinmenge	0·0950
Alypingehalt der herausgezogenen Flocke	— 0·0672
Alypingewichtsverlust durch Abstreifen an der Pinzette, dem Ohrtrichter, dem lateralen Teil des Gehörganges	0·0278

Zu 3.: Resultat 3 erhalte ich, wenn ich Resultat 2 von Resultat 1 in Abzug bringe:

Resultat 1 . .	0·0281
Resultat 2 . .	—0·0278
Resultat 3 . .	0·0003

0·0003, also drei Zehntel Milligramm Alypin, könnte mithin in diesem Falle die Menge sein, von welcher ein Bruchteil für die Resorption in Frage käme.

Ich verkenne nicht, daß dieser Versuch in seinem Wert nur sehr beschränkt ist. Einmal ist es ein Widersinn, mit der Analysenwage zu arbeiten, wenn Versuchsfehler bis etwa zu 0·01 unterlaufen können. Versuchsfehler sind aber dabei unvermeidlich; denn es werden niemals in zwei Fällen die gleichen Mengen Alypin an den gleichen Stellen haften bleiben. Somit können auch die Resultate solcher Versuche trotz größter Sorgfalt unter Umständen recht sonderbar ausfallen. Es könnte zum Beispiel geschehen, daß das Resultat 3 negativ wird. Will man darum diesen Versuch, zahlenmäßige Anhaltspunkte für den Grad einer Intoxikationsgefahr zu gewinnen, als absurd bezeichnen, so hat das vom rechnerischen Standpunkt aus seine Berechtigung. Aber man übersehe nicht, daß er doch hinreicht, um auch den Einwand, welcher ihn nötig machte, ad absurdum zu führen, womit sein Zweck erfüllt ist. Denn die Lehre darf man doch wohl ohne weiteres aus diesem Versuch und seinen Zahlen ziehen, daß es sich in der Praxis stets nur um so minimale Mengen resorp-

Digitized by Google
Original from UNIVERSITY OF CALIFORNIA
Generated on 2019-10-24 09:31 GMT / http://hdl.handle.net/2027/uc1.b3252757
Public Domain in the United States, Google-digitized / http://www.hathitrust.org/access_use#pd-us-google

tionsfähigen Materiales handeln kann, daß der Einwand der Intoxikationsgefahr für die Trommelfellanästhesie als durchaus ungerechtfertigt zurückgewiesen werden kann.

Auch bei der Anwendung in der Paukenhöhle kann nicht von einer Intoxikationsgefahr die Rede sein, wenn die durchaus genügende Ausgangsdosis von 0·15 Alypin nicht um ein sehr erhebliches, ja vielfaches überschritten wird. Und selbst dann noch müßten eine Reihe ganz besonders ungünstiger Umstände mit einer zufälligen Idiosynkrasie zusammentreffen, ehe das unzweifelhafte Bild einer Intoxikation zustande kommen könnte. Denn: Erstens gelangt nie das ganze Ausgangsmaterial zur Einführung. Zweitens besteht nur für einen geringen Bruchteil des größtenteils an die Watteflocke gebunden bleibenden Materiales die Möglichkeit einer Resorption. Drittens wird die Resorptionsfähigkeit etwaiger granulierender, epithelloser Stellen der Paukenhöhle durch die rasch eintretende anämisierende Wirkung des Suprarenins noch stark beschränkt. Viertens müßte es doch, auch wenn eine Idiosynkrasie kaum ausdenkbaren Grades bestände, sehr sonderbar zugehen, wenn der Arzt nicht bei Zeiten auf eine etwaige ungünstige Wirkung aufmerksam werden sollte und allem weiteren durch rasche Säuberung des Gehörganges und der Pauke vorbeugen könnte.

Einer besonderen Besprechung bedarf die Frage der Asepsis bei der Trommelfellanästhesie. Ein Aufkochen der gesättigten Alypinsuprareninlösung ist untunlich, da Zersetzungen vor sich gehen würden. Die frisch angebrochene Suprareninlösung ist jedoch steril und hält sich infolge ihres Thymolgehaltes einige Zeit keimfrei. Das Alypin wird mehrfach auf über 100° längere Zeit erhitzt, um alles Kristallwasser zu entfernen und unmittelbar darauf in die gleichfalls durch Erhitzung über 100° steril und trocken gemachten, noch heißen Gläser gefüllt. Nimmt man also mit steriler Pinzette eine sterile Watteflocke, so kann man leicht auf sterilem Uhrgläschen das Gemisch so bereiten, daß die Gefahr der Infektion annähernd 0 ist. Tatsächlich habe ich alle Trommelfellanästhesien des Protokolles so ausgeführt und bin gut dabei gefahren. In diesem Jahre habe ich der zur Trommelfellanästhesie benutzten Suprareninlösung noch 5% Phenol, also 1 Tropfen auf 1 cm^3 zugesetzt. Die anästhesierende Wirkung blieb unverändert. Damit dürfte der Gefahr einer Einschleppung virulenter Keime unter allen Umständen genügend vorgebeugt sein.

Die Anzahl der unter Alypinanästhesie von mir ausgeführten protokollierten Trommelfellparacentesen und Gehörknöchelchenextraktionen beträgt einschließlich der in der vorigen Arbeit bereits erwähnten 7 Fälle 118 Fälle, nämlich 91 Paracentesen, 16 Hammerambosextraktionen und 12 Hammerextraktionen. Von diesen wurden 80 Paracentesen und sämtliche Gehörknöchelchenextraktionen unter Anwendung meines oben beschriebenen Verfahrens

Generated on 2019-10-24 09:31 GMT / http://hdl.handle.net/2027/uc1.b3252757
Public Domain in the United States, Google-digitized / http://www.hathitrust.org/access_use#pd-us-google
Digitized by Google
Original from UNIVERSITY OF CALIFORNIA

ausgeführt. Bei 5 Paracentesen wurde das von Haug[1]) empfohlene Novocaincarbolglycerin verwendet. 3 Paracentesen wurden in gleicher Weise, aber ohne Suprareninzusatz ausgeführt, 3 fernere ebenfalls mit reinem Alypin, aber mit Glycerin als Lösungsmittel. Protokolliert wurden nur das Alter und der Grad der Schmerzhaftigkeit. Anfangs wurde auch die Dauer der Einwirkung des Anästheticums notiert. Indessen ergab sich bald, daß eine Viertelstunde als Minimalzeit anzusehen war und daß von 20 Minuten an auf volle Einwirkung des Mittels mit Sicherheit zu rechnen war. Auch nach 45 Minuten langer Anwendung war das Resultat noch ebenso gut; indessen zeigte sich nach so langer Einwirkung meist eine Hyperämie, während nach 15 bis 20 Minuten langer Einwirkung das Trommelfell meist noch ziemlich dasselbe Bild zeigt wie vorher und nur etwas succulenter erscheint.

Zu der Bezeichnung der Schmerzgrade möchte ich noch bemerken, daß unter „fast schmerzlos“ die Fälle eingereiht sind, in welchen kaum zu entscheiden war, ob der Patient wirklich einen Schmerz oder nur mehr das Gefühl gehabt hatte, daß etwas unangenehmes vorgenommen wurde. Der Gehörsinn bemerkt auch bei tadellos scharfem Messer meist die Durchtrennung der Membran. Mitunter zuckt dann der Patient ein wenig oder sagt auch wohl, er habe „den Schnitt gefühlt“, obwohl er bei genauerem Befragen nicht eigentlich auf einen Schmerz nachsagen kann. Ich habe daher bei der Fragestellung scharf unterschieden, ob irgend ein schneidender Schmerz empfunden sei. Unter „wenig schmerzhaft“ ist etwas deutlicheres Markieren einer gelinden Schmerzempfindung zu verstehen oder die Angabe: ein klein wenig Schmerz habe Patient aber doch gefühlt, wenn auch durchaus nicht schlimm. Auch bei der Rubrik „schmerzhaft“ handelt es sich um stark gemäßigten Schmerz; denn das Bild heftigster Schmerzempfindung im Moment des Schnittes habe ich bei diesem Verfahren überhaupt nicht mehr zu Gesicht bekommen. Rubrik 5: „unentscheidbar“ enthält nur Paracentesen bei Kindern, und zwar bei solchen, welche schon von vornherein gewaltig schrien, wenn man ihr Ohr nur berührte, und eine Beurteilung des Grades der Schmerzempfindung unmöglich machten.

Bei den 5 mit dem Haugschen[1]) Novocaincarbolglycerin vorbehandelten Fällen verlief die Paracentese einmal fast schmerzlos, zweimal wenig schmerzhaft und zweimal schmerzhaft, so daß ich den Eindruck habe, daß es dem konzentrierten Alypinsuprarenin an Wirksamkeit nachsteht.

Ebenso ließen mich die Ergebnisse bei Anwendung der reinen, übersättigten, wässerigen und glycerinigen Alypinlösung rasch wieder zu dem bewährten Verfahren zurückkehren. Die reine wässerige Lösung ergab eine fast schmerzlose und zwei wenig schmerzhafte Paracentesen. Die Glycerinlösung

---

[1]) R. Haug. Über die Verwendung des Anästheticums Novocain bei Ohroperationen und zur Therapie von Ohraffektionen. Archiv f. Ohrenheilkd., Bd. LXIX.

Digitized by Google
Original from UNIVERSITY OF CALIFORNIA
Generated on 2019-10-24 09:31 GMT / http://hdl.handle.net/2027/uc1.b3252757
Public Domain in the United States, Google-digitized / http://www.hathitrust.org/access_use#pd-us-google

ergab eine schmerzlose (bei nahe vor dem Durchbruch stehendem Trommelfell) und zwei schmerzhafte Paracentesen.

Die folgende Tabelle gibt einen Überblick über die mit übersättigter Alypinsuprareninlösung erzielten Resultate.

	Paracentesen	Hammer-extraktionen	Hammerambos-extraktionen
1. Völlig schmerzlos . . .	38 = 48%	9	8
2. Fast schmerzlos . . .	25 = 31%	2	4
3. Wenig schmerzhaft . .	10 = 13%	1	4
4. Schmerzhaft	2 = 2%	0	0
5. Unentscheidbar	5 = 5%	0	0
	80	12	16

Von den Paracentesenfällen betrafen 26 Kinder unter 12 Jahren. Alle anderen sowie die Gehörknöchelchenextraktionen betrafen ältere Kinder und Erwachsene.

Eine mäßige Schmerzhaftigkeit bei den Gehörknöchelchenextraktionen tritt, wenn überhaupt, eigentlich stets nur in dem Momente auf, wo in der Gegend des kurzen Fortsatzes noch vorhandene Trommelfellreste abgelöst werden müssen, wobei der Nerv. meatus auditivi ext. ins Spiel kommt.

* * *

Die Anästhetica, die alten wie die neuen, sind keine Schmerzenstilger unter jeder Bedingung, bei beliebiger Technik und in beliebiger Lösung und Konzentration. Jede Anästhesietechnik will studiert und gelernt sein, und wer nicht selbst zum Probieren geneigt ist, muß sich auf genaue Angaben stützen können, wenn er erfreuliche Erfolge sehen und nicht Enttäuschungen erleben will. Der Fehlerquellen bleiben auch dann noch genug. Speziell das Alypin leidet darunter, daß meist die altgewohnte Cocaintechnik ohne entsprechende Modifikation auf seine Verwendung übertragen wird und mit ihr auch die beim Cocain nur zu berechtigte Sorge vor Intoxikationen. Der Sorglosigkeit möchte ich natürlich nicht das Wort reden, wenn ich das bedauere. Vor allem aber muß man mit dem Alypin erst einmal so gut wie ausschließlich gearbeitet haben, um sich bezüglich der Wartezeit, des notwendigen Suprareninzusatzes und mancher anderer Kleinigkeiten ganz einzuarbeiten. Ich bin dem Alypin, welches ich seinerzeit nach Seifert warm empfohlen habe, treu geblieben und halte es für meine Pflicht, bei dieser Gelegenheit zu betonen, daß ich mein damals abgegebenes Urteil heute nur in allen Punkten bestätigen kann.

Absichtlich habe ich einige Jahre verstreichen lassen, ehe ich in der Frage der lokalen Anästhesie der oberen Luftwege meine weiteren Erfahrungen vorlegte. Je mehr ich mich mit der Entwicklung dieser Technik beschäftigte, um so größere Freude habe ich daran gefunden; um so mehr aber fühlte ich

Digitized by Google
Original from UNIVERSITY OF CALIFORNIA
Generated on 2019-10-24 09:31 GMT / http://hdl.handle.net/2027/uc1.b3252757
Public Domain in the United States, Google-digitized / http://www.hathitrust.org/access_use#pd-us-google

auch die Verpflichtung, erst hinreichende Erfahrungen zu sammeln, um die gute Sache vor Unterschätzung sowohl wie vor übertriebenen Anforderungen zu bewahren. Die Darstellung mußte auf alle Einzelheiten eingehen, um Nachprüfungen des Verfahrens unter möglichst gleichen Bedingungen zu ermöglichen.

Möchten recht viele Kollegen solche Nachprüfungen vornehmen! Ich hoffe bestimmt, daß sie dann die Berechtigung ausgedehnterer Verwendung der Lokalanästhesie bei der Behandlung der oberen Luftwege und des Ohres anerkennen werden.

Vereinsberichte.

Wiener Laryngologische Gesellschaft.

Sitzung vom 3. März 1909.

(Offizielles Protokoll.)

Vorsitzender: Hofrat Prof. O. Chiari.

Schriftführer: Dr. Menzel.

1. Hofrat Prof. Dr. Chiari demonstriert einen 58jährigen Mann, der seit mehreren Jahren zeitweise an Schmerzen im rechten Oberkiefer leidet, seit zwei Jahren bemerkt er eine leichte Vorwölbung der Wangengegend. Die Durchleuchtung ergab vollständige Lichtundurchlässigkeit rechts. Röntgenbefund: Oberkieferhöhle rechts verschleiert durch einen leichten Schatten, der dem verbreiterten Oberkieferkörper entspricht. Rechte Stirnhöhle fehlt. Diagnose: Sarkom? Die Probepunktion der Kieferhöhle ergab einige Schleimflocken. Bei der am nächsten Tage behufs Feststellung der zweifelhaften Diagnose (Cyste? Tumor?) vorgenommenen Probeöffnung des Antrums fand sich ein der vorderen seitlichen und hinteren Wand ziemlich fest aufsitzender, mäßig derber, in das Lumen der Kieferhöhle stark einragender Tumor. Exkochleation der Höhle. Drainage gegen die Fossa canina. Die histologische Untersuchung ergab, daß es sich um ein Fibrom handelte.

2. Dr. Kahler stellt einen 34jährigen Mann vor, bei dem sich am linken Alveolarfortsatz ein exulcerierter Tumor zeigt. Derselbe reicht bis zur Mittellinie und scheint sich in die Fossa canina zu erstrecken. Er ist weich, elastisch, zeigt keine Fluktuation. Die Probepunktion der Kieferhöhle ergab keinen Eiter. Die Anamnese ergab, daß Patient vor zwei Jahren einen schlechten Zahn im Oberkiefer hatte, den er sich extrahieren ließ. An der Extraktionsstelle entwickelten sich dann weiche Granulationen; erst seit November dieses Jahres bemerkte er das langsame Wachsen des Tumors, der sich in der letzten Zeit bedeutend vergrößert hat. Dem klinischen Bilde nach dürfte es sich wohl zweifellos um einen malignen Tumor handeln; merkwürdigerweise ergab eine Probeexcision nur das Bild eines ödematösen Fibroms. Trotzdem haben wir dem Patienten die Radikaloperation vorgeschlagen, da möglicherweise in der Tiefe sich ein maligner Geschwulstkeim vorfinden kann, der die reaktive Schwellung der Umgebung hervorgerufen hat.

Generated on 2019-10-24 09:31 GMT / http://hdl.handle.net/2027/uc1.b3252757
Public Domain in the United States, Google-digitized / http://www.hathitrust.org/access_use#pd-us-google
Digitized by Google
Original from UNIVERSITY OF CALIFORNIA

Die Operation wird in totaler Oberkieferresektion bestehen.

3. Dr. Marschik demonstriert

a) einen 47jährigen Mann mit einem Tumor des linken Oberkiefers, der sich als sogenanntes Cylindrom erwies. Der Tumor macht seit drei Jahren zunehmende Obstruktion der linken Nase, seit einem Jahre Anschwellung der Fossa canina. Er hat die Gaumenplatte bereits durchbrochen und die Medianlinie überschritten, was sich durch flache Wulstungen des harten Gaumens kundgibt. Bekanntlich umfaßt der von Billroth eingeführte Begriff des Cylindroms mehrere histologisch differente Geschwulstarten und bezieht sich auf die hyaline Degeneration und Aufquellung der Bindegewebsstränge zwischen den Zellmassen, wodurch dann jene sich ähnlich den Harnzylindern aus den weichen epithelialen Geschwulstpartien ausschälen. Der demonstrierte Schnitt zeigt das typische Bild des Cylindroms, wie es auch die gleichzeitig gezeigten Präparate des an der Klinik Stoerk beobachteten und seinerzeit von Koschier publizierten Trachealtumors aufweisen, nämlich in den verschiedensten Gruppierungen auftretende kubische bis zylindrische Zellanhäufungen, die dazwischen zahlreiche Hohlräume zeigen. Diese sind entweder mit einer serösen Flüssigkeit oder mit den früher besprochenen hyalinen Bindegewebszügen ausgefüllt. Der vorliegende Tumor ist also als Epithelialcarcinom, und zwar Plattenepitheliom vom Typus des Cylindroms, anzusprechen. Die Therapie wird in der demnächst auszuführenden Exkochleation bestehen, da der Tumor sich nicht mehr für die Radikaloperation eignet und andrerseits die Cylindrome verhältnismäßig gutartige Tumoren sind, mit langsamen Rezidiven und ohne Neigung zu Drüsenmetastasen. (Diskussion: Koschier.)

b) Das Rachen-Kehlkopfpräparat einer vor einigen Tagen an sogenannter primärer infektiöser Phlegmone des Rachens sec. Senator an der Klinik verstorbenen 36jährigen Frau. Sie war vier Tage vor der Spitalsaufnahme plötzlich unter mäßigem Fieber an Schluckbeschwerden und Halsschmerzen erkrankt und zeigte damals eine entzündlich-ödematöse Schwellung der Rachenschleimhaut in der Nähe des Kehlkopfeinganges. Eine in die stärkste Vorwölbung in der linken Vallecula gemachte Incision förderte eine mäßige Menge Eiters zutage. Statt aber sich zu bessern, verschlimmerte sich der Zustand in kurzer Zeit, die Incisionsstelle zeigte fetzigen Belag, die Absceßhöhle schien sich immer mehr zu erweitern, Patientin hatte sehr unruhige Nächte, konnte fast gar nichts mehr schlucken, Delirien traten auf, bis am vierten Tage nach der Aufnahme unter zunehmender Schwäche der Exitus erfolgte. Die Obduktion ergab nun außer der zirka nußgroßen, fetzig belegten Absceßhöhle der linken Vallecula eine diffuse eitrige Phlegmone der ganzen Rachenschleimhaut, welche abwärts steigend zu phlegmonöser Mediastinitis anterior et posterior und weiterhin zu eitriger Pleuritis und Pericarditis geführt hatte. Bekanntlich ist durch Senator im Jahre 1888 unter der Bezeichnung primärakute infektiöse Phlegmone des Rachens und Kehlkopfes ein Krankheitsbild einer septischen Erkrankung bestimmt worden, dessen anatomischer Befund den Pathologen schon länger bekannt war. Es ist dadurch ausgezeichnet, daß sich im Bereiche der Rachen- und Kehlkopfschleimhaut eine diffuse eitrige Infiltration ausbreitet, die, ein Zeichen der ungemein schweren septischen Infektion, unaufhaltsam weitergreift und, wenn es auch hin und wieder zu lokalisierten Einschmelzungen kommt, den Patienten infolge der bald eintretenden Mediastinitis nahezu ausnahmslos dem Tode überliefert. Das Gewebe hat eben durch die schwere septische Infektion die Abgrenzungsfähigkeit des Entzündungsherdes, deren Aus-

Digitized by Google
Original from UNIVERSITY OF CALIFORNIA
Generated on 2019-10-24 09:31 GMT / http://hdl.handle.net/2027/uc1.b3252757
Public Domain in the United States, Google-digitized / http://www.hathitrust.org/access_use#pd-us-google

druck ja immer die Abscedbildung ist, verloren und die Krankheit wird demnach auch durch gelegentliche Incisionen in keiner Weise beeinflußt. Auch an der Klinik Chiari wurden außer dem eben berichteten mehrere Fälle beobachtet, welche von Hutter in der Wiener klin. Rundschau, 1904, publiziert wurden. Von dieser Senatorschen Phlegmone verschieden ist ein im vorigen Jahre an der Klinik ad exitum gekommener und vom Vortragenden in der Monatsschr. f. Ohrenheilk. publizierter Fall, wo es nicht zu eitriger, sondern zu serös-hämorrhagischer Entzündung der Rachen- und Kehlkopfschleimhaut kam und wofür vom Verfasser die Bezeichnung „Pharyngitis haemorrhagica (septica)" vorgeschlagen wurde. Diese Erkrankungsform scheint noch bösartiger zu sein (auch ihr liegt Streptokokkeninfektion zugrunde), da sie nicht wie die Phlegmonen innerhalb weniger Wochen oder Tage, sondern in 16 Stunden nach Beginn der Erkrankung zum Tode führte.

4. Dr. Kofler stellt eine 17jährige Patientin vor, bei welcher im Anschlusse an eine in ihrem sechsten Lebensjahre überstandene Masernerkrankung ausgedehnte Synechienbildung in der linken Nase auftrat, die von einer Erkrankung des linken Tränensackes gefolgt war. (Ausführliche Publikation demnächst in der Monatsschrift für Ohrenheilkunde und Laryngo-Rhinologie.)

5. Dr. Menzel demonstriert

a) einen Fall von beiderseitiger Nasenflügelansaugung, in welchem er zunächst der Kontrolle wegen nur auf einer Seite nach der von ihm im Jahre 1903 in der Münchner med. Wochenschr. publizierten Methode eine Paraffinprothese applizierte.

Patient, der auch Hypertrophien in beiden Nasenhälften hatte, klagte auch nach Entfernung derselben noch weiter über Luftmangel bei Nasenatmung, und da fand sich denn bei näherem Zusehen eine typische Ansaugung beider sehr dünnen Nasenflügel bei jeder Inspiration als Ursache der noch bestehenden relativen Undurchgängigkeit der Nase. Nach der in oben zitierter Publikation angegebenen Methode spritzte Vortragender in den untersten Teil der Nasenflügelfurche links etwa $^1/_2$ cm^3 Paraffin ein, wodurch der Nasenflügel starr wurde. Wie man sich nunmehr überzeugen konnte, wird der rechte Nasenflügel nach wie vor bei Inspiration stark angesaugt, während der linke behandelte starr bleibt.

Dementsprechend gab auch Patient sofort nach Ausführung der Paraffininjektion an, daß er links viel besser als rechts atmen könne.

Es stellte sich im Anschlusse an die Einspritzung etwas Reaktion am Nasenflügel selbst und an der benachbarten Wangenhaut ein, die aber bereits jetzt, nach kaum acht Tagen, wieder geschwunden ist.

In den seit der Publikation in gleicher Weise behandelten sechs Fällen ist der Erfolg ein dauernder geblieben.

Vortragender hat den Fall deshalb demonstriert, weil er die Paraffineinspritzung bei Nasenflügelansaugung, die ihm ein gutes Mittel zu sein scheint, wieder in Erinnerung bringen wollte.

Privatdozent Dr. Fein teilt mit, daß er in den letzten Jahren zwei Fälle von Aspiration der Nasenflügel nach der von Menzel angegebenen Methode mit Paraffinprothesen behandelt und damit sehr gute funktionelle Resultate erzielt hat. Er hat die Injektionen aber nicht an der Stelle vorgenommen, welche Menzel soeben vorgezeigt hat, sondern am Nasenflügel selbst in der Höhe, welche ungefähr vom oberen Rande der Cartilago alaris markiert wird, weil an dieser Stelle, welche nach innen zu beiläufig der Plica vestibuli entspricht, das Ansaugen der Flügel am

Generated on 2019-10-24 09:31 GMT / http://hdl.handle.net/2027/uc1.b3252757
Public Domain in the United States, Google-digitized / http://www.hathitrust.org/access_use#pd-us-google
Digitized by Google
Original from UNIVERSITY OF CALIFORNIA

intensivsten geschieht. Auch in kosmetischer Beziehung waren die Resultate der zwei behandelten Fälle ausgezeichnet, welcher Umstand wahrscheinlich ebenfalls durch die Wahl der Injektionsstelle verursacht ist. Im übrigen wird auch bei dem vorgestellten Falle voraussichtlich das Injektionsprodukt mit der Zeit weniger sichtbar werden, da erst 14 Tage seit Ausführung des Eingriffes vergangen sind.

Dr. Adalbert Heindl bemerkt, daß auch er das Verfahren Dr. Menzels, durch Paraffininjektionen die Nasenflügel zu steifen, schon mit Erfolg angewendet hat in hochgradigen Fällen von Ansaugung der Alae nasi. In weniger hochgradigen Fällen und besonders weiblichen Mitgliedern der Gesellschaft, welche eine nach den Paraffininjektionen häufig auftretende Rötung oder zum mindesten ein Glänzen der Haut scheuen, habe er ein sehr einfaches Verfahren, nämlich das beständige Tragen eines kleinen Wattetampons im oberen Winkel zwischen Ala und Septum nasi, geraten. Dies kann gänzlich unauffällig zumindest im Hause geschehen; der Wattebausch kann beliebig oft entfernt und erneuert werden. Dadurch wird der Nasenflügel abgehoben, es tritt Luft spontan in die Nase ein, ohne daß der Patient immer wieder veranlaßt wird, dieselbe stürmisch einzusaugen. So werden auch die Musculi depressor und compressor alae nasi außer Funktion gesetzt, teilweise auch der Musculus levat. alae nasi, und es wird Zeit gewonnen, daß nach und nach die Fetteinlagerung zwischen diesen Muskeln den Nasenflügel wieder steifen wird. Die Patienten gewöhnen sich das Luftansaugen ab.

Dr. Menzel erwidert Herrn Dozenten Dr. Fein, daß er deshalb die Partie im unteren Teile der Nasenflügelfurche für die geeignetste zur Injektion des Paraffins halte, weil an dieser Stelle etwa gegen das Lumen der Nase zu entstehende Vorwölbungen die Durchgängigkeit der Nase nicht beeinträchtigen, andrerseits aber doch dem Nasenflügel die nötige Steifigkeit geben.

b) Der nunmehr von Dr. Menzel vorgestellte Fall von Lymphosarkom des Rachens und der Nase, der, abgesehen von einer seit einigen Jahren bestehenden hochgradigen Schwerhörigkeit, wesentlich immer gesund war, kam am 9. X. 1908 in sein Kassenambulatorium mit der Klage, seit etwa 6—8 Wochen Schluckschmerzen zu haben. Man fand damals bei der Untersuchung des Rachens eine blasse, gelbrötliche Schwellung der linkseitigen Hälfte des weichen Gaumens, der beiden linken Gaumenbögen, der linken Tonsille sowie der ganzen hinteren Rachenwand. Die infiltrierten Partien hatten schon damals ein gelatinöses Aussehen, waren mattglänzend und grenzten sich nur unscharf von der gesunden Umgebung ab.

An der linken Tonsille war ein flaches Geschwür mit unregelmäßigen Rändern und nicht belegtem, glattem Grund. Ränder und Grund waren graugelb gefärbt. Die Umgebung des Geschwürs war vollständig reaktionslos. Außerdem war es auffallend, daß Patient die Zeichen der Rhinolalia clausa darbot. Die Untersuchung des Nasenrachenraumes ergab, daß die Infiltration der hinteren Rachenwand bis an das Rachendach hinauf reichte und daß diese zusammen mit der Schwellung des weichen Gaumens eine starke Verengerung im Nasenrachenraum hervorrief. Auch die Nase selbst zeigte schon damals diffuse Schwellungen am Septum, welches übrigens eine große, ziemlich weit nach hinten reichende Perforation aufwies, sowie an den Muscheln.

Die Perforation am Septum legte die Vermutung nahe, daß der ganze Prozeß sich auf luetischer Basis entwickelt habe. Es sprach allerdings stark dagegen der Mangel jeglicher Reaktion an der Infiltration sowie das Aussehen des Geschwürs an der linken Tonsille.

Vortragender stellte schon damals die Vermutungsdiagnose auf Lymphosarkom, gab aber vorsichtshalber dem Patienten Jodkali, namentlich mit Rücksicht auf die große Septumperforation.

Digitized by Google
Original from UNIVERSITY OF CALIFORNIA
Generated on 2019-10-24 09:31 GMT / http://hdl.handle.net/2027/uc1.b3252757
Public Domain in the United States, Google-digitized / http://www.hathitrust.org/access_use#pd-us-google

Nachdem Patient im Ambulatorium etwa drei Wochen in dieser Weise behandelt wurde, stellte sich ein Erysipel des Gesichtes ein, ausgehend von der linken Wange, welches wieder nach fünf Wochen geheilt war. Das Infiltrat im Rachen hatte sich weder durch Jodkalium, noch durch das interkurrente Erysipel geändert, im Gegenteile, es hatte sich etwas ausgebreitet, namentlich hatte sich eine derbe Schwellung an der linken Wange vor dem Ohr entwickelt, welche sich als zusammenhängend erweist mit dem Racheninfiltrat. Heute sehen wir den ganzen weichen Gaumen, beide Tonsillen sowie die ganze hintere Rachenwand nach aufwärts bis an das Rachendach, nach abwärts bis zum Larynxeingang ganz gleichmäßig infiltriert und von mattem, gelatinösem Aussehen.

Die Untersuchung des Blutes (Doz. Dr. Schur) hatte ein vollständig negatives Resultat. Ebensowenig ließen sich irgendwo am Körper des Patienten vergrößerte Drüsen nachweisen.

Die zweimalige, von der Uvula und vom linken hinteren Gaumenbogen vorgenommene Probeexcision war auffallenderweise immer nur von ganz geringfügiger Blutung begleitet. Ebenso bemerkenswert war, daß sich der künstlich gesetzte Substanzverlust mit einem strohgelben Belag bedeckte und keine Spur einer Reaktion des umgebenden Gewebes setzte.

Die histologische Untersuchung der aus dem Rachen excidierten Stückchen ergab das Gewebe zum größten Teil durchsetzt von einem diffusen, stellenweise in Follikeln angeordneten Infiltrat, dessen Elemente durchwegs gleichartige, kleine, lymphoide Rundzellen darstellen (Dr. Erdheim). An einer Stelle kann man auch bei Anwendung der Elasticafärbung sehen, daß die Elastica eines Blutgefäßes von der Lymphzellenwucherung durchbrochen wird und die Zellen ins Innere des Gefäßes eindringen.

Da auch, wie oben erwähnt, die Schwellungen in der Nase ein auffallendes atypisches Verhalten zeigten und im Gegensatz zum Rachen schon bei leisester Berührung stark bluteten, so hat Vortragender auch von zwei Stellen der Nase, dem Septum und der rechten unteren Muschel, Probeexcisionen gemacht, die das gleiche Resultat ergaben wie die Untersuchung der aus dem Rachen excidierten Stücke. Es handelte sich also in dem vorliegenden Falle um ein Lymphosarkom der Nase und des Rachens.

Von besonderem Interesse ist die Infiltration der Nase, ein Akzidens, welches Vortragender in keiner der namentlich von Wiener Autoren publizierten Fälle von Lymphosarkom erwähnt fand.

c) Als dritten Fall endlich stellt Dr. Menzel einen Mann mit hartem Schanker beider Tonsillen vor, einen Fall, welcher namentlich auch vom Standpunkte der Diagnose von Interesse erscheint.

Der 26jährige Patient erkrankte am 20. I. 1909, also vor etwa sechs Wochen, unter starken Halsschmerzen und Fieber. Der damals zu Rate gezogene Arzt diagnostizierte eine Angina lacunaris. Einige Tage später sah Dr. Menzel den Patienten und er gesteht, daß auch er damals den Fall für eine gewöhnliche Angina ansah. Es waren beide Tonsillen stark geschwollen und stark gerötet, an einzelnen Stellen sah man die Lakunen mit Pfröpfen bedeckt und Patient fieberte.

Am 1. II., also zehn Tage nach dem Beginne der Affektion, hatte Vortragender wieder Gelegenheit, den Patienten zu untersuchen. Die damalige Untersuchung bestätigte nur die einige Tage vorher gestellte Diagnose, indem jetzt alle akuten Erscheinungen zurückgegangen waren und die blassen, aller-

Digitized by Google
Original from UNIVERSITY OF CALIFORNIA
Generated on 2019-10-24 09:31 GMT / http://hdl.handle.net/2027/uc1.b3252757
Public Domain in the United States, Google-digitized / http://www.hathitrust.org/access_use#pd-us-google

dings nicht stark abgeschwollenen Tonsillen nur mehr an einzelnen Stellen weißliche Pfröpfe aufwiesen. Da aber Patient starke subjektive Beschwerden hatte und ihm daher die Erklärung, daß die Krankheit nahezu geschwunden sei, nicht richtig zu sein schien, begab er sich an eine andere laryngologische Station. Hier wurde die Diagnose: Angina ulcero-membran. Vincenti gestellt. Mit dieser Diagnose kam nun Patient zwei Tage später wieder zu Dr. Menzel, der noch immer stark geschwollene, aber blasse Tonsillen konstatierte, welche an einzelnen Stellen, namentlich linkerseits, mehr minder seichte Geschwüre aufwiesen, außerdem aber jenes perluzide Aussehen darbot, welches man bei sekundär-luetischen Affektionen so häufig findet. Nun konstatierte Vortragender auch pflaumengroße, derbe, runde, schmerzlose Drüsen am linken Unterkieferwinkel und in der linken Submaxillargegend desgleichen, wenn auch in geringerem Grade rechterseits.

Exanthem konnte keines nachgewiesen werden. Hingegen wies Doktor Spitzer noch am selben Nachmittag in einem abgekratzten Stückchen deutliche Spirochäten in großer Zahl nach. Da die Drüsen sämtlicher übrigen Körpergegenden zwar zu tasten, aber klein, in inguine überhaupt nicht vergrößert und sonst nirgends Zeichen eines syphilitischen Primäraffektes zu finden waren, so konnte man mit Sicherheit die Diagnose auf Tonsillarsklerose stellen.

Patient wurde seither einer antiluetischen Allgemeinbehandlung unterworfen. Wenn man ihn heute untersucht, so findet man mäßig vergrößerte Tonsillen, welche an einigen Stellen jene eigentümliche rotbraune Färbung aufweisen, wie man sie an den Sklerosen der Haut so häufig sehen kann und welche nach Erfahrung des Vortragenden bei keiner sonstigen Affektion der Tonsillen vorkommt. Die Drüsen in beiden Submaxillargegenden sind noch immer geschwollen, namentlich links, ferner findet man allerdings geringere Drüsenschwellungen in den übrigen Körperregionen. Es scheint dem Vortragenden zweifellos, daß der Patient schon am 20. I., als bei ihm eine akute Angina vorhanden zu sein schien, den Beginn einer Tonsillarsklerose hatte, die eben vermöge der starken Reaktionserscheinungen an den Tonsillen übersehen wurde. Der Fall zeigt also, wie schwer die Diagnose in einzelnen Fällen sein kann, und ist wegen der rostbraunen Farbe der Infiltrate an den Tonsillen bemerkenswert.

6. Dr. Hutter stellt aus dem Ambulatorium des Dozenten Hajek einen Fall von Rhinosklerom vor, der den relativ seltenen Befund von Tumormassen im Nasenrachenraum bot. Vortragender erläutert die hier zur Anwendung gebrachte Therapie, welche die seit zwei Jahren bestehende totale nasale Obstruktion beseitigte, und erwähnt schließlich die schon einige Male beobachtete Involution skleromatöser Infiltrate unter dem Einfluß interkurrenten Erysipels, einer Erscheinung, die er auch in vorliegendem Falle konstatieren konnte.

7. Dr. Braun stellt einen Fall von Morbus maculosus Werlhofii vor, der neben ausgebreiteten Hautblutungen ein Befallensein der Schleimhäute des oberen Digestions- und Respirationstraktes aufweist. Es handelt sich um einen 37jährigen Mann, der die Krankenkassenambulanz des Dozenten Hajek aufsuchte mit der bloßen Klage über eine kurz bestehende Heiserkeit und Schmerzen und Brennen beim Schlucken und Sprechen. Bei seiner ersten Untersuchung (Ende Februar 1909) ergab sich folgender Schleimhautbefund:

Es finden sich zahllose kleinste, punkt- bis stecknadelkopfgroße Ekchymosen an der Innenfläche der Lippen, an der Wangenschleimhaut, vereinzelte,

Digitized by Google
Original from UNIVERSITY OF CALIFORNIA
Generated on 2019-10-24 09:31 GMT / http://hdl.handle.net/2027/uc1.b3252757
Public Domain in the United States, Google-digitized / http://www.hathitrust.org/access_use#pd-us-google

bis linsengroße am Zungenrücken, ausgedehntere flächenhafte Suffusionen an der Oberfläche der Tonsillen, eine rundliche von Kronenstückgröße, von kleinsten punktförmigen Hämorrhagien umgeben, die Basis der Uvula einnehmend, ferner solche am harten und weichen Gaumen, an der hinteren Rachenwand einerseits, bis in den Fornix pharyngis reichend, andrerseits auch bis in den laryngealen Teil des Rachens hinuntergehend, vereinzelte Petechien im Sinus piriformis; desgleichen zeigte die laryngeale Fläche der Epiglottis, namentlich der Petiolarteil, die wahren und falschen Stimmbänder und auch die Trachea zahllose kleinste Blutaustritte. Das Bild im Larynx erinnerte sehr an die Abbildung im Schnitzler-Hajekschen Atlas. Tafel 2, weniger an die Darstellung im Kriegschen Atlas. Der Fall beansprucht auch vom internistischen Standpunkt ein erhöhtes Interesse, da er in bezug auf seine Dauer — soweit die Literaturdurchsicht dies zu sagen gestattet — vereinzelt dasteht. Die Krankheit besteht nämlich seit dem 5. Lebensjahre des Patienten und während dieser ganzen Zeit war die Körperdecke eigentlich nie ganz frei, sondern zahllose Eruptionsattacken lösten einander ab, am stärksten allerdings meist bei Beginn des Frühjahrs auftretend.

Wiederholt kam es auch zu Nasenblutungen und Hämaturie. Seine hämorrhagische Diathese dokumentiert sich neben den spontan auftretenden Blutungen durch die leichte Vulnerabilität gegen ganz geringfügige Traumen, die oft zu ausgedehnten Suffusionen und bei offenen Verletzungen zu schwer zu stillenden Blutungen führt. In diesem Falle nähert sich also der Zustand der erworbenen vorübergehenden Diathese dem Dauerzustand der Hämophilie, unterscheidet sich jedoch von letzterer durch die belanglose Familienanamnese und die Spontanität der Blutungen, gewissermaßen ein Bindeglied darstellend von der letzteren zur Purpura haemorrhagica.

Dr. Menzel erinnert sich, den eben vorgestellten Patienten gleichfalls vor etwa fünf Jahren im Kassenambulatorium des Herrn Dozenten Hajek beobachtet zu haben. Patient erschien damals mit einer profusen, nur sehr schwer nach einigen Tagen stillbaren Nasenblutung. Schon damals ergab die nähere Untersuchung, daß die Nasenblutung nur eine Teilerscheinung einer allgemeinen hämorrhagischen Diathese war, die sich in Petechien und größeren Suffusionen unter der Haut und Schleimhaut äußert.

Hofrat Chiari bemerkt, daß er in seinen „Erfahrungen aus dem Gebiete der Laryngo-Rhinologie 1887“ mehrere ähnliche, bei hämophilen Familien beobachtete Fälle erwähnt, es fanden sich zahlreiche sternförmige und auch knötchenförmige Teleangiektasien in allen Teilen der Nasenschleimhaut, einige von diesen bluteten spontan, daneben fanden sich auch im Munde und im Gesichte einzelne solche Teleangiektasien, die aber spontan nie zu Blutungen führten.

8. Dr. Adalbert Heindl bespricht an der Hand eines vorgestellten Patienten differentialdiagnostisch mehrere Fälle von gummöser Erkrankung des Stirnbeines und der Stirnhöhle, welche ihm als Stirnhöhlenempyeme zugeschickt wurden, und warnt vor zu frühem operativem Eingreifen in solchen Fällen. (Erscheint ausführlich in der „Monatsschrift f. Ohrenheilkunde und Laryngo-Rhinologie“, 1909.)

9. Dr. Marschik berichtet über zwei einschlägige in der letzten Zeit an der Klinik behandelte Fälle von Periostitis frontalis luetica, welche zugleich die Bedeutung der Röntgenographie für diese Verhältnisse dartun. Diese Fälle sind besonders interessant dadurch, daß in beiden auch wirkliche, nicht luetische Nebenhöhleneiterungen bestanden und daher die Vermutung einer Stirnhöhlenkomplikation wohl begründet war. Im ersten Falle handelte

Generated on 2019-10-24 09:31 GMT / http://hdl.handle.net/2027/uc1.b3252757
Public Domain in the United States, Google-digitized / http://www.hathitrust.org/access_use#pd-us-google
Digitized by Google
Original from UNIVERSITY OF CALIFORNIA

es sich um eine Patientin mit einer vor längerer Zeit konstatierten und auch behandelten Kieferhöhlen- und Siebbeineiterung, wo in den letzten Wochen neuerliche heftige Kopfschmerzen und eine Anschwellung der Stirnhöhlengegend aufgetreten waren. Die Ausspülung der Stirnhöhlen war negativ. Die Röntgenaufnahme zeigte zur großen Überraschung Fehlen der Stirnhöhlen. Die Diagnose war nun leicht auf Periostitis luetica zu stellen. Nachdem auch die Serumablenkung positiv ausgefallen war, waren alle Zweifel behoben, und die sofort eingeleitete Quecksilbertherapie brachte rasche Heilung. Im zweiten Falle waren ebenfalls die Nebenhöhlen schon vor längerer Zeit behandelt und exkochleiert, in letzter Zeit auch die Stirnhöhle nach Killian radikal operiert worden. Mittlerweile hatte die Patientin Lues akquiriert und man hatte sich schon zur Radikaloperation der Stirnhöhle erst nach neuerlicher Hg-Kur und als die eitrige Sekretion und die Kopfschmerzen durchaus nicht nachlassen wollten, entschlossen. Bald nach derselben, deren Wundverlauf anfangs befriedigend war, stellten sich Fisteleiterung nach außen und eine Anschwellung oberhalb der Operationswunde ein, die jeder konservativen Behandlung trotzten. Eine neuerliche Inzision quer auf den ursprünglichen Schnitt nach oben über die Kuppe der Schwellung ergab ein typisches Gumma mit schwieliger Infiltration am Rand und erweichten Granulationen im Zentrum, das mit der operierten Stirnhöhle in Verbindung stand und durch sie nach außen sezernierte. Exkochleation des Gummas und Drainage nach außen und durch die Nase mit gleichzeitiger neuerlicher konsequenter Hg-Kur. Bis jetzt befriedigender Verlauf.

Vortrag des Herrn Prof. Dr. M. Großmann: Dyspnoe und Apnoe. (Derselbe wird in der nächsten Sitzung beendigt werden.)

Referate.

1. Allgemeines.

Krankhafte Veränderungen und Komplikation in Nase, Rachen, Kehlkopf und Gehörorgan bei Influenza. Von Dr. Polański (Warschau). Gazeta lekarska, 40, 41, 42, 1907.

Der Influenzakeim, aus der Luft in die Atmungsorgane gelangt, kann in verschiedenen Abschnitten derselben mannigfache lokale, oft pathognomonische Veränderungen hervorrufen. In der Nase kommt es zu Schwellungs- oder sekretorischen Katarrhen, Kakosmia subjectiva, Parosmia, Epistaxis. Die Neigung zu Blutungen in verschiedenen Organen gehört zu den charakteristischen Eigentümlichkeiten der Influenza. Wichtig sind die Komplikationen seitens der Nasennebenhöhlen, die in der Praxis oft übersehen werden, da sie nicht selten spontan heilen. Diese spontane Heilung wird am besten befördert durch Erleichterung des Sekretabflusses, und dies geschieht durch Beseitigung bestehender Hindernisse — hypertrophischer Zustände in der Nase —, manchmal schon durch bloße gründliche Reinigung und Abschwellung der Schleimhaut der Nase durch Cocain. So kann ein solcher Zustand bei rechtzeitiger Erkennung und Behandlung durch unschuldige Manipulationen leichter beseitigt werden als durch radikale Eingriffe in vernachlässigten Fällen. Wo

Digitized by Google
Original from UNIVERSITY OF CALIFORNIA
Generated on 2019-10-24 09:31 GMT / http://hdl.handle.net/2027/uc1.b3252757
Public Domain in the United States, Google-digitized / http://www.hathitrust.org/access_use#pd-us-google

immer nach Influenza heftige neuralgische Schmerzen im Gebiete des Trigeminus auftreten, soll an eine Affektion der Nasennebenhöhlen gedacht werden. Im Pharynx kommt es zu Angina catarrhalis und manchmal zu circumscripten Rötungen, die ulzerieren können. In einem solchen von Polański beobachteten Falle kam es nach einer einmaligen Ätzung mit Acid. chrom. zur Heilung. Ferner wurde beobachtet: Schwellung der Zunge, Herpes pharyngis, Pharyngitis. Auch wurde ein günstiger Einfluß auf ein Gaumenepitheliom (Cohen) und auf hypertrophische Tonsillen (Rethi) gesehen.

Larynx und Trachea: Die Laryngitis catarrhalis kann hier manchmal ein charakteristisches Aussehen annehmen, indem auf der geröteten Schleimhaut der Stimmbänder weiße Stellen erscheinen, die später verschwinden, manchmal mit Zurücklassung von Epitheldefekten. Die Laryngitis hypoglottica führt manchmal zur Atemnot durch Krustenbildung, nach deren Ausstoßung durch heftiges Husten es zu Hämoptoe kommen kann. Ferner wurde da beobachtet: Laryngitis haemorrhagica, submucosa, phlegmonosa, Kehlkopfmuskellähmung, Affektionen der Trachea und der oberen Bronchien verursachen oft heftige, trockene Hustenanfälle. — Im Gebiete des Gehörorganes kann das Labyrinth ergriffen werden in Form von Hyperaesthetica acustica, Schwindel und Gleichgewichtsstörungen. Diese Erscheinungen können binnen kurzem vorübergehen oder sich steigern, und wenn auch selten, zu vollständiger Taubheit führen. Charakteristisch für Influenza sind Otitis media haemorrhagica und Myringitis bullosa haemorrhagica. Recht häufig ist dabei die akute eitrige Mittelohrentzündung mit der Tendenz zur Ausbreitung auf die Warzenzellen. Daher ist hier rasche breite Eröffnung des Trommelfells und wenn erhöhte Temperatur und Schmerzen auch danach nicht aufhören, die frühzeitige Aufmeißelung erforderlich. Schließlich weist Polański auf die Unzweckmäßigkeit hin, Ausspritzungen des Ohres dem Patienten selbst oder seinen Angehörigen zu überlassen. (Auffallend ist, daß Autor dabei die Otalgia nervosa ganz unerwähnt ließ. Ref.) Spira.

Gesichtsschutzvorrichtungen für den Arzt. Von Dr. Pollak (Graz). Archiv f. Laryngol., Bd. 19, H. 1.

Beschreibungen zweier als Gesichtsschutzrahmen und Gesichtsvorhang bezeichneter Vorrichtungen. Der erste wird an einer Augenbrille befestigt.
R. Hoffmann (Dresden).

Zur Geschichte der alten Rhinologie in Japan. Von Prof. Dr. J. Kubo (Fukuoka, Japan). Archiv f. Laryngol., Bd. 19, H. 1.

Mitteilung von geschichtlichem Interesse. Die Einzelheiten sind zu einem Referat nicht geeignet. R. Hoffmann (Dresden).

2. Nase und Nebenhöhlen.

Beiträge zur Histologie der unteren Nasenmuscheln. Von Dr. J. Kubo (Fukuoka, Japan). Archiv f. Laryngol., Bd. 19, H. 1.

Die histologischen Befunde stammen von einem Präparate, bei dem von Killian eine Injektion der Blutgefäße der Nase dadurch erzielt worden war,

Generated on 2019-10-24 09:31 GMT / http://hdl.handle.net/2027/uc1.b3252757
Public Domain in the United States, Google-digitized / http://www.hathitrust.org/access_use#pd-us-google
Digitized by Google
Original from UNIVERSITY OF CALIFORNIA

daß die Leiche mehrere Stunden in vertikaler Lage mit nach unten gekehrtem Kopfe gehalten und dann nach Unterbindung der Venae jugulares internae das Blut durch Injektion einer 1%igen Formalinlösung von den Carotiden aus fixiert wurde. Ausführlich wird der Schwellkörper geschildert. Seine Hohlräume sind an der medialen Seite in der Nähe des Knochens besonders groß; die Verlaufsrichtung der einzelnen cavernösen Räume ist mehr senkrecht gegen die Oberfläche.

Das aus dem Arteriensystem hervorgehende Kapillarsystem ist in ein subepitheliales, glanduläres und periostales gegliedert. Vom ersteren ist bemerkenswert, daß einzelne Kapillaren durch Lücken in der Membrana limitans — Canaliculi perforantes membranae basilaris — zur Epithelschicht vordringen.

R. Hoffmann (Dresden).

Behandlung des Heuasthmas mit Atropin-Chininjektionen. Von Dr. Boesser (Chemnitz). Deutsche med. Wochenschr., 33. Jg., Nr. 25.

Die schönen Resultate, welche Helmholtz in leichteren Fällen von Heufieber mit der örtlichen Chinintherapie von der Nasenschleimhaut respektive Bindehaut aus erzielte, legten es Verfasser nahe, in den schweren, mit Asthma komplizierten Fällen dies Heilmittel in noch wirksamerer Weise anzuwenden, in subcutaner Form etwa. Um aber außer den Schwellkörpern auch die Bronchialschleimhaut in spezifischer Weise zu treffen, erschien ihm der Zusatz von Atropin zweckmäßig. So kam er zu den Atropincorticininjektionen, wie sie von Kreidmann bereits beschrieben wurden, und er fand wie dieser auch, daß beim Heuasthma sehr rasch eine wohltuende Beruhigung der erregten Nerven eintritt, die Aufblähung der Lunge nachläßt, die Nasenatmung frei wird; dabei ist diese Wirkung eine nachhaltige, auf mehrere Tage sich erstreckend.

Reinhard.

Rhinosklerom in Nordamerika. Von Emil Mayer (New-York). Zeitschr. f. Laryngologie etc., Bd. I, H. 4.

In den Vereinigten Staaten wurden bisher 16 Fälle von unzweifelhaftem Sklerom beobachtet; in allen diesen Fällen fiel der Beginn der Krankheit in die Zeit, bevor die Patienten nach Amerika kamen. O. Kahler.

Ist die genuine Ozaena eine Infektionskrankheit? Von Lautmann (Paris). Zeitschrift f. Laryngol. etc., Bd. I, H. 4.

Kritik der Arbeiten Perez', durch die dem Verfasser die Infektiosität der Ozaena nicht erwiesen erscheint. Die Ätiologie der Ozaena bleibt in Dunkel gehüllt. Vergleich der Ozaena mit der Hyperhydrosis manum et pedum, die ebenfalls familiär mit Atrophie auftritt; doch sieht Verfasser in dieser Parallele nur äußere Ähnlichkeiten, die vielleicht das Wesen der Krankheit nicht berühren.

O. Kahler.

Nochmals zur Indikationsstellung der Nasenscheidewandoperationen. Von Doz. Dr. L. Réthi (Wien). Zeitschr. f. Laryngol. etc., Bd. I, H. 4.

Verbildungen des Septums, die stören, das heißt groß sind, sollen entfernt werden, solche jedoch, die keine Erscheinungen machen und Störungen

Digitized by Google
Original from UNIVERSITY OF CALIFORNIA
Generated on 2019-10-24 09:31 GMT / http://hdl.handle.net/2027/uc1.b3252757
Public Domain in the United States, Google-digitized / http://www.hathitrust.org/access_use#pd-us-google

nur vortäuschen, sollen unoperiert bleiben. In diesen Fällen ist der Grund der behinderten Nasenatmung in der Muschelhypertrophie zu suchen, die häufig übersehen wird, da vasomotorische Hypertrophien insbesondere bei der ersten Untersuchung infolge der stets dabei vorhandenen Aufregung der Untersuchten kontrahiert erscheinen. O. Kahler.

Erkrankungen der Nasennebenhöhlen und des Auges. Von Prof. Dr. Albert Rosenberg (Berlin) und Dr. F. L. Baum (Berlin). Zeitschr. f. Laryngol. etc., Bd. I, H. 4.

Unter 40 ophthalmologisch untersuchten Fällen von Nebenhöhlenaffektionen fanden sich bei 20 Fällen zirkulatorische Störungen, und zwar bei 16 Fällen eine Stauung, darunter einmal eine ausgesprochene Stauungspapille. Hyperämie wurde in 5 Fällen konstatiert, verwaschene Papillengrenzen dreimal, Abblassung der Papille achtmal, Einschränkung des Gesichtsfeldes zeigte sich häufig, in 14 Fällen für Rot, in 3 Fällen für Weiß. O. Kahler.

Über von der Zahnanlage ausgehende Tumoren der Kieferhöhle. Von Doktor Engelhardt (Breslau). Archiv f. Laryngol., Bd. 19, H. 1.

Klinische und histologische Beschreibungen zweier Tumoren. Der erste, der sich bei einem $1^1/_2$jährigen Kinde fand, wird als embryoplastisches Odontom der Highmorshöhle bezeichnet; der zweite stellt ein Adamantinom des Unterkiefers bei einer 27jährigen Frau dar. R. Hoffmann (Dresden).

Die Anwendung der Lokalanästhesie mit Anämisierung bei der Radikaloperation der Kieferhöhleneiterung. Von Dr. F. R. Nager (Basel). Archiv f. Laryngologie, Bd. 19, H. 1.

An der Basler Klinik sind 31 Fälle von Radikaloperation nach Luc-Caldwell oder Gerber unter Lokalanästhesie ausgeführt worden. Diese wird durch subcutane Applikation von 0·008—0·015 Morphium 30 Minuten vor Beginn der Operation vorbereitet. Der Patient soll bei der Operation nicht nüchtern sein.

Zuerst wird die laterale Nasenwand gründlich mit 10%iger Cocain- und 1%iger Adrenalinlösung bepinselt. Sodann wird mittelst der Siebenmannschen Kanüle die Kieferhöhle vom mittleren Nasengang aus ausgespült und durch die gleiche Kanüle Schleichsche Lösung II. (2 cm^3) mit 3 gtt. Adrenalin in die Höhle eingespritzt. In den mittleren Nasengang wird ein mit 10%iger Cocainlösung und Adrenalin getränkter Wattebausch gelegt.

Die Anästhesierung der Weichteile über der Fossa canina erfolgt mit zwei verschieden starken Lösungen. In die Tiefe und unter das Periost werden 2 Ampullen zu je 1 cm^3 Adralgin (0·011 Cocain und 0·1 g 1%ige Adrenalinlösung), in die oberflächlichen Weichteile 4—5 cm^3 der Schleichschen Lösung II. mit 3 gtt. Adrenalinlösung pro 2 cm^3 injiziert. Nach 10 Minuten Beginn der Operation.

Digitized by Google
Original from UNIVERSITY OF CALIFORNIA
Generated on 2019-10-24 09:31 GMT / http://hdl.handle.net/2027/uc1.b3252757
Public Domain in the United States, Google-digitized / http://www.hathitrust.org/access_use#pd-us-google

Bei der Operation wird nur in der Umgebung des N. infraorbitalis ein geringer Schmerz empfunden, so daß die Methode vom Verfasser wärmstens empfohlen wird. R. Hoffmann (Dresden).

Ein Fall von Schleimhautcyste der Stirnhöhle. Von Dr. Sprenger (Stettin). Archiv f. Laryngol., Bd. 19, H. 1.

Der Fall war ausgezeichnet durch periodisch auftretende heftige Schmerzen bei monatelang mangelndem objektiven Anhaltspunkt für Stirnhöhlenerkrankung. Der Schmerz wurde anfangs an der rechten Stirn- und Schläfengegend, später an der linken Schläfe, sodann an der rechten Nasenwurzel und dem rechten Auge lokalisiert; von diesen Gegenden strahlte er auf die rechte Schläfe, rechtes Ohr und den Nacken aus. Eine zirka 6 Monate nach Beginn der Erkrankung auftretende Schwellung am rechten Augenbrauenkopf sicherte erst die Diagnose einer rechtseitigen Stirnhöhlenerkrankung. Der Operationsbefund ergab eine mit grüngelblicher seröser Flüssigkeit gefüllte Schleimhautcyste und je einen kleinkirschgroßen Defekt in der vorderen und unteren Stirnhöhlenwand. R. Hoffmann (Dresden).

Eine seltene Erkrankung der Rachenmandel. Von Dr. Hasslauer (München). Archiv f. Laryngol., Bd. 19, H. 1.

Herpeseruptionen der Rachenmandel als einzige Lokalisation der Krankheit in den oberen Luftwegen. Beginn der Erkrankung mit Schüttelfrost, geringer Temperatursteigerung und nasaler Obstruktion. Verlauf gutartig, Heilung in 18 Tagen. R. Hoffmann (Dresden).

Eine Modifikation des Schütz-Passowschen Pharyngotoms. Von Dr. Baurowicz (Krakau). Archiv f. Laryngol., Bd. 19, H. 1.

Der am vorderen Teile des Instrumentes befindliche Schieber, mit dem es möglich war, das Zäpfchen und den Rand des weichen Gaumens bei Anlage des Instruments unbeabsichtigt in die Höhe zu schlagen, ist fortgelassen worden. R. Hoffmann (Dresden).

Eine gedeckte Fraise zur endonasalen Operation der Höckernase zwecks Formverbesserung. Von Dr. Fritz Koch (Berlin). Archiv f. Laryngol., Bd. 19, H. 1.

Die Überschrift besagt den Inhalt. R. Hoffmann (Dresden).

3. Pharynx und Mundhöhle.

Pharyngitis lateralis. Von Dr. W. Uffenorde (Göttingen). Archiv f. Laryngol., Bd. 19, H. 1.

Verfasser gibt eine ausführliche Beschreibung der subjektiven Symptome, der Ätiologie und Therapie der fraglichen Affektion, ohne wesentlich Neues zu bringen. Ausdrücklich unterschieden von ihr wird die durch Wucherung der lymphatischen Elemente der Rachenschleimhaut bedingte Erkrankungsform. Als Ätzmittel empfiehlt Uffenorde die Trichloressigsäure; in Fällen starker Schwellung führt er die Excision mit dem Hartmannschen Conchotom aus. Zum Schlusse verweist er auf die Übereinstimmung der meisten der von ihm

Digitized by Google
Original from UNIVERSITY OF CALIFORNIA
Generated on 2019-10-24 09:31 GMT / http://hdl.handle.net/2027/uc1.b3252757
Public Domain in the United States, Google-digitized / http://www.hathitrust.org/access_use#pd-us-google

geschilderten Symptome mit dem kürzlich von Boenninghaus als Neuritis laryngea bezeichneten Symptomenkomplex und auf die Möglichkeit der Verquickung beider Krankheitsbilder. R. Hoffmann (Dresden).

Drei Fälle von Aktionomykose. Von Dr. Göbel. (In derselben Sitzung.)

Der V. demonstriert 3 geheilte Fälle von Aktinomykose. Im ersten Falle war die Zunge, im zweiten die linke Tonsille und die linke Unterkieferwinkelgegend, im dritten der Musculus sternohyoideus Sitz der Erkrankung; alle drei Fälle wurden operativ behandelt. Außer anderen interessanten Einzelheiten wurde vom Vortragenden auf zwei Punkte besonders aufmerksam gemacht, im ersten wird auf die in allen drei Fällen zutage getretene Schwierigkeit der Diagnose hingewiesen, insoferne als es erst der Herstellung vieler Präparate bedurfte, um eine Diagnose stellen zu können, nachdem makroskopisches Aussehen und Anamnese gänzlich im Stiche ließen, der zweite Punkt betrifft die Prognose und zeigt die öftere relative Gutartigkeit des aktinomykotischen Prozesses, eine Tatsache, die besonders hervorgehoben werden soll, gegenüber der angeblichen Wirksamkeit innerer Mittel. Kofler.

Seltener Fall von Speichelsteinbildung. Von Dr. Heinrich Halász. Zeitschr. f. Laryngol. etc., Bd. I, H. 3.

Bei der Untersuchung des 50jährigen Mannes fand sich die linke Hälfte der Mundhöhle, die sublinguale Drüse und die Submaxillargegend auf Nußgröße angeschwollen und sehr empfindlich. Aus der Richtung des Ausführungsganges der Sublingualis entleert sich Eiter. Nach Schlitzung des Ductus floß reichlich Eiter ab, ein Stein konnte nicht gefühlt werden. Er ging spontan am nächsten Tage ab, war $1^1/_2$ *cm* lang, $^1/_2$ *cm* breit. O. Kahler.

Halsbeschwerden, verursacht durch Erkrankung der Drüsen des Mundbodens. Von Prof. Dr. Kretschmann (Magdeburg). Archiv f. Laryngol., Bd. 19, H. 1.

Das Ergebnis der Abhandlung faßt Verfasser selbst in folgende Schlußsätze zusammen:

1. Für mannigfache Halsbeschwerden findet sich nicht selten als Ursache eine pathologische Veränderung der Speicheldrüsen des Mundbodens.

2. Die Veränderung ist meistenteils entzündlicher Natur, seltener handelt es sich um einfache Sekretstauung.

3. Die Diagnose beruht auf Vergrößerung und Empfindlichkeit des Organs, welche sich mittelst bimanueller Palpation leicht feststellen läßt.

4. Die wirksamste Behandlung dieser Erkrankung bildet die bimanuelle Massage des Mundbodens und deren Drüsenkörper.

R. Hoffmann (Dresden).

Zwei Fälle von diffuser Sklerodermie. (Sitzung der Wiener dermatologischen Gesellschaft vom 28. Oktober 1908.) Von Ehrmann. (Wiener klin. Wochenschr., 1909, Nr. 3.)

In dem einen Fall begann die Erkrankung mit Schluckbeschwerden, ohne daß Veränderungen der Schleimhaut des Rachens und Kehlkopfes vorhanden

Digitized by Google
Original from UNIVERSITY OF CALIFORNIA
Generated on 2019-10-24 09:31 GMT / http://hdl.handle.net/2027/uc1.b3252757
Public Domain in the United States, Google-digitized / http://www.hathitrust.org/access_use#pd-us-google

waren, im zweiten Falle zeigte sich schon Sklerodermie der Finger, ebenfalls ohne Veränderungen der Mund- und Rachenschleimhaut. Riehl weist darauf hin, daß der Prozeß häufig nicht an der Schleimhaut, sondern an den Muskeln beginnt, und erklärt sich die Sprachstörungen durch Veränderungen in der Tiefe der Muskulatur. Kofler.

4. Larynx.

Experimentelle Untersuchungen über die Entstehung der Kehlkopftuberkulose. Von Dr. W. Albrecht. (Aus dem pathologischen Institut zu Tübingen.) (Zeitschrift f. Ohrenheilk., Bd. LVI, H. 4.)

Albrecht hat versucht, auf experimentellem Wege die Frage nach der Entstehung der Kehlkopftuberkulose — Sputuminfektion oder Infektion auf dem Blut- oder Lymphwege — zu beantworten; auf Grund der Ergebnisse dieser Untersuchungen spricht er sich dahin aus, daß in der überwiegenden Mehrzahl der Fälle eine Kontaktinfektion durch das Sputum vorliegt, und zwar nach oberflächlicher Verletzung und Auflockerung des Epithels; eine hämatogene Infektion erscheint für seltenere Fälle möglich, über das Vorkommen einer Infektion auf dem Lymphwege gaben die Experimente keinen Aufschluß. Keller.

Akromegalie, Osteomalazie, Tetanie und Struma bei einer Frau. (Sitzung der Gesellschaft für innere Medizin und Kinderheilkunde in Wien vom 17. Dezember 1908.) Von Müller. (Wiener klin. Wochenschr., 1909, Nr. 2.)

Für den Laryngologen interessant ist das Auftreten einer Veränderung der Stimme gleichzeitig mit der Entwicklung anderer Symptome der Akromegalie.

Enchondrom des Larynx. Von Dr. Hartleib, Assistent der chirurgischen Abteilung im Marienhospital am Venusberg, Bonn (dirig. Arzt: Prof. Dr. Graff). Münchener med. Wochenschr., 54. Jg., Nr. 34.

Angesichts der Seltenheit der Larynxenchondrome veröffentlicht Verfasser einen solchen Fall, in dem die mikroskopische Untersuchung des Tumors die klinische Diagnose bestätigte. Der nußgroße Tumor saß mit breiter Basis auf der linken und hinteren Wand des Kehlkopfes auf und füllt zum größten Teil dessen Querlumen aus. Er zog sich von der Cartilago thyreoidea bis zur Cartilago cricoidea und reicht bis auf 1 *cm* an die Stimmbänder heran; er saß also subchordal und es war klar, daß er endolaryngeal nicht entfernt werden konnte. Graff wählte den von v. Bruns als ein Unikum bezeichneten Weg der submukösen Ausschälung von außen ohne Eröffnung der Kehlkopfhöhle, wobei freilich der linke Recurrens verletzt wurde, so daß eine Posticuslähmung entstand; diese war jedoch wegen Verwachsung der Tumorschleimhaut mit ihrer Unterlage nicht zu vermeiden. Reinhard.

Über inspiratorisches Sprechen. (Aus der Univ.-Poliklinik für Ohren-, Nasen- und Halskranke in Breslau.) Von Dr. Fr. Reinking. Zeitschr. f. Ohrenheilk., LVI, 3.

Mitteilung eines Falles von inspiratorischem Sprechen bei einem Knaben nach Thyreotracheotomie; bei der Spiegeluntersuchung sieht man, daß sich die

Digitized by Google
Original from UNIVERSITY OF CALIFORNIA
Generated on 2019-10-24 09:32 GMT / http://hdl.handle.net/2027/uc1.b3252757
Public Domain in the United States, Google-digitized / http://www.hathitrust.org/access_use#pd-us-google

Taschenbänder fast bis zur Berührung nähern und in Schwingung geraten, die Stimmbänder sind dabei verdeckt, nicht sichtbar. Trotzdem die Trachealöffnung schon seit Jahren verheilt ist, spricht der Knabe stets inspiratorisch, weil die exspiratorische Sprache ihm bald Schmerzen im Halse verursachte. Reinking bespricht einige Erklärungsmöglichkeiten für das Zustandekommen der eigenartigen Anomalie im vorliegenden Falle und reiht mehrere andere ähnliche Fälle aus der Literatur an. Keller.

Über Larynxkontusion. Von Dr. E. Wertheim (Breslau). Archiv f. Laryngol., Bd. 19, H. 1.

Der beschriebene Fall ist durch das völlige Intaktsein der äußeren Weichteile des Halses trotz der ziemlich heftigen Gewalteinwirkung ausgezeichnet. Im Kehlkopf fand sich ein als Larynxhämatom bezeichneter Tumor. Der Verlauf war günstig, er endete mit völliger Wiederherstellung der Funktion.

R. Hoffmann (Dresden).

Noch einmal zur Recurrensfrage. Von Prof. Dr. A. Kuttner (Berlin). Archiv f. Laryngol., Bd. 19, H. 1.

Polemische Ausführungen gegen Einwände Grabowers (Archiv f. Laryngologie, Bd. 18, H. 3). Die wichtigsten derselben sind die Aufrechterhaltung der Behauptung, daß der Saundbysche Fall eine Ausnahme vom Semonschen Gesetz darstelle und die Zurückweisung der von Grabower für dieses Gesetz gegebenen Erklärung.

In einer weiteren Erwiderung Grabowers und in einem Schlußworte Kuttners verteidigen beide Autoren ihren Standpunkt.

R. Hoffmann (Dresden).

5. Trachea, Bronchien, Ösophagus.

Primäre und sekundäre Ursachen des erschwerten Decanulements in der Serumzeit. Von Dr. Hans Hans, Chirurg. (Aus dem Krankenhause zu Limburg an der Lahn.) Münchener med. Wochenschr., 54. Jg., Nr. 12.

Als Resultate seiner Erfahrungen, die er bei 100 Tracheotomien gesammelt hat, faßt Verfasser zusammen:

1. Die Verschärfung des Aspirationszuges ist in den weitaus meisten Fällen die primäre Ursache des erschwerten Decanulements. Dieselbe wirkt auf normale Granulationen, besonders im oberen Wunddreieck sowie auf die lockere Schleimhaut des Übergangsgebietes zwischen Kehlkopf und der Luftröhre durch ihre Saugkraft aufquellend und so stenosierend.

2. Der Grundsatz, die Kanüle erst wegzulassen, wenn das diphtheriekranke Kind eine Nacht oder noch längere Zeit mit verstopfter Kanüle hat atmen können, ist deshalb zu verwerfen.

3. Die beste Zeit des Decanulements ist der 3. bis 5. Tag je nach der Schwere des Falles. Leichte Fälle sind zu erkennen, abgesehen von dem Vorverlauf und dem Allgemeinbefinden, aus dem schnellen Abfall des Fiebers, Be-

Digitized by Google
Original from UNIVERSITY OF CALIFORNIA
Generated on 2019-10-24 09:31 GMT / http://hdl.handle.net/2027/uc1.b3252757
Public Domain in the United States, Google-digitized / http://www.hathitrust.org/access_use#pd-us-google

ruhigung des Pulses, Abstoßen der sichtbaren Beläge im Hals und dem Durchdringen der Stimme bei Hustenreiz, trotz liegender, nicht verstopfter Kanüle.

4. Der Versuch, die Kanüle ohne längere Vorprobe wegzulassen, kann in günstigen Fällen nach 48 Stunden gemacht werden. Durchschnittlich stehen diesem frühen Termin die Gefahren des Ansaugens der Infektion nach unten sowie die Folgen der Verschärfung des Aspirationszuges durch noch bestehende Glottisverengerung und durch Hustenreiz entgegen.

5. Die Tracheotomia sup., besonders als Cricotracheotomie, ist schneller und leichter, auch bei mangelnder Assistenz, als die Tracheotomia inf. auszuführen. Ihre dem infektiösen Herd so nahe Lage im Übergangsgebiete zwischen Kehlkopf und Luftröhre zwingt aber oft, besonders durch Aufquellung der Submucosa, zum Recanulement.

6. Die zeitige Tracheotomia inf. (als Operation der Wahl) sichert auch gegen das Einsaugen der Infektion in die tieferen Luftwege.

7. Da besonders bei größeren Kindern die Stenose oft mehr durch Membranen in der Trachea und den Bronchien hervorgerufen wird, so erleichtert die Tracheotomia inf. wegen ihrer tieferen Lage das Hinausdrehen solcher Membranen mittelst Federbart.

8 Die Notwendigkeit, eine zu früh weggelassene Kanüle wieder einführen zu müssen, macht in den ersten 6 Tagen keine Schwierigkeit; die Narbenkontraktion tritt hindernd erst später entgegen.

9. Seit der Serumzeit sind die ins Krankenhaus zur Operation eingelieferten, durchschnittlich schweren Fälle in ihrer Mortalität von 50—70% auf 10—20% zurückgegangen. Reinhard.

Über die Behandlung von Fremdkörpern unter Bronchialstenosen. Von G. Killian und W. Brünings. (Aus der Freiburger laryngo-rhinologischen Universitätsklinik.) (Zeitschr. f. Ohrenheilk., Bd. LV, H. 4.)

Eingehendste Besprechung des Themas mit Zugrundelegen eines Falles von Extraktion eines seit Jahren im rechten Hauptbronchus befindlichen, in einer bindegewebigen Stenose fest eingeklemmten Tapezierernagels, welcher zu eitriger Bronchitis und Bronchiektasie geführt hatte. Die in anschaulichster Weise gegebene Beschreibung der Art der Einklemmung sowie der außerordentlich großen Schwierigkeiten, welche sich der zuletzt doch glücklichen Entfernung des Fremdkörpers entgegenstellten, entzieht sich einem kurzen Referate, empfiehlt sich aber auf das dringlichste einem eingehenden Studium. Keller.

Aspirierter Zwetschenstein. Von Dr. Chr. Schmidt (Chur). Zeitschr. f. Ohrenheilkunde, LVI, 3.

Kasuistischer Beitrag zur Extraktion von Fremdkörpern aus den Bronchien. Keller.

Demonstration des anatomischen Präparates eines Falles von Aneurysma der Aorta descendens sowie des Arcus aortae und Carcinom des Oesophagus. Von Alb. Herz (Wiener klin. Wochenschr., 1909). Kofler.

Digitized by Google
Original from UNIVERSITY OF CALIFORNIA
Generated on 2019-10-24 09:32 GMT / http://hdl.handle.net/2027/uc1.b3252757
Public Domain in the United States, Google-digitized / http://www.hathitrust.org/access_use#pd-us-google

Notizen und Personalien.

Prof. Paul Heymann (Berlin), der verdienstvolle Herausgeber des bekannten Handbuches der Laryngologie und Rhinologie, wurde anläßlich seines 60. Geburtstages, zu dem auch die Redaktion noch nachträglich ihre wärmsten Glückwünsche entbietet, durch vielfache Ehrungen ausgezeichnet. Die zahlreichen, in der ganzen Welt zerstreuten Schüler und Freunde des Gelehrten widmeten ihm eine im Verlage Kurt Kabitzsch (Würzburg) erschienene Festschrift, die noch ausführlich in diesem Blatte besprochen werden soll. — Die Otolaryngologische Gesellschaft München, der St. Petersburger Verein der Laryngo-, Rhino- und Otologen und die Moskauer Otolaryngologische Gesellschaft haben den Jubilar zu ihrem Ehrenmitglied ernannt.

Am zweiten Pfingstfeiertage, den 31. Mai, findet in **Freiburg i. Br.** die **XVI. Tagung des Vereines deutscher Laryngologen** statt.

Etwa beabsichtigte, bisher nicht publizierte Vorträge oder Demonstrationen sind bis zum 15. April beim Schriftführer Felix Blumenfeld, Wiesbaden, Taunusstraße 4, anzumelden. An diesen sind auch Meldungen zur Mitgliedschaft zu richten.

Das definitive Programm wird anfangs Mai verschickt werden.

Bis jetzt haben Vorträge angekündigt:

Herr Avellis (Frankfurt a. M.): Ein neues Verfahren zur Beseitigung der Schluckschmerzen bei schwerer Kehlkopftuberkulose.

Herr Hinsberg (Breslau): Zur chirurgischen Behandlung der Perichondritis am Ring- und Schildknorpel.

Herr Edmund Meyer (Berlin): Thema vorbehalten.

Herr Killian (Freiburg i. Br.): Thema vorbehalten.

Herr Schönemann (Bern): Weitere Beiträge zur Pathologie und Therapie: *a)* der Ozaena, *b)* der Angina.

Herr Siebenmann (Basel): Erfahrungen über die galvanokaustische Behandlung der Kehlkopftuberkulose (mit mikroskopischen Demonstrationen).

Herr Rudolf Hoffmann (München): Über Alkoholinjektionen des Nervus laryngeus superior.

Herr Winckler (Bremen): Über einige seltene Entstehungsursachen der Kieferhöhleneiterung.

Herr Katz (Kaiserslautern): Sarkom der Nasenscheidewand (Demonstration).

Herren Brünings und Albrecht: Über therapeutische Versuche bei experimentell erzeugter Kehlkopftuberkulose nebst Bemerkungen über eine verbesserte Methode der Röntgenbehandlung des menschlichen Kehlkopfes.

Herr Brünings: *a)* Über eine neue Art der direkten Laryngoskopie und der direkten Kehlkopfoperationen (mit Demonstrationen); *b)* Endoskopische und radiologische Untersuchungen zur Topographie der Luftröhre und des Bronchialbaumes, sowie deren klinische Verwertung (mit Demonstrationen).

Herr Blumenfeld (Wiesbaden): Kehlkopfbefund bei Paralysis agitans.

Vom 19.—25. September d. J. findet in **Salzburg** die **81. Versammlung Deutscher Naturforscher und Ärzte** statt. Zu Einführenden der XXIII. Abteilung (Hals- und Nasenkrankheiten) wurden Hofrat Prof. Dr. O. Chiari, Wien, I., Bellariastraße 12, und Dr. Josef Halbeis, Salzburg, Schloß Mirabell, gewählt. Vorträge und Demonstrationen sind bis zum 20. Mai bei einem der Einführenden anzumelden.

Generated on 2019-10-24 09:32 GMT / http://hdl.handle.net/2027/uc1.b3252757
Public Domain in the United States, Google-digitized / http://www.hathitrust.org/access_use#pd-us-google
Digitized by Google
Original from UNIVERSITY OF CALIFORNIA

Otologischer Teil.

Original-Artikel.

Die Scharlachtaubheit.

Von Dozenten Dr. **Ferdinand Alt** in Wien.

(Mit 4 Figuren.)

Unter den Ursachen der erworbenen Taubstummheit nimmt der Scharlach eine hervorragende Stellung ein. Nach Lemcke sind 24·4% aller Fälle von erworbener Taubstummheit in Mecklenburg-Schwerin auf Scharlach zurückzuführen. Nach Urbantschitsch führt die Scarlatina nächst der Meningitis cerebrospinalis epid. am häufigsten zur erworbenen Taubstummheit. Der Prozentsatz betrug nach Mygind im Jahre 1887 in Italien 15%, in Sachsen im Jahre 1880 42·6%. Diese großen Differenzen der verschiedensten Statistiken führt Mygind auf den Umstand zurück, ob in dem betreffenden Lande vor dem Zeitpunkt der Untersuchung gerade eine bösartige Scharlachepidemie verbreitet gewesen war oder nicht.

Die Scharlachtaubheit ist in den meisten Fällen auf ein Übergreifen der akuten Mittelohreiterung auf das innere Ohr zurückzuführen, wobei eine mehr minder vollständige Zerstörung des häutigen Labyrinths gesetzt wird (Politzers Panotitis).

In einer zweiten Gruppe von Fällen kommt es nicht zu einem Durchbruche der Mittelohreiterung auf das Labyrinth. Die peri- und endolymphatischen Räume des Labyrinths lassen jede Spur von Exsudat vermissen, dagegen konnte bei der anatomischen Untersuchung eine degenerative Neuritis und Atrophie des Hörnerven und seiner Endausbreitung nachgewiesen werden (Wittmaack). Als Ursache dieser Neuritis wird die Intoxikation mit dem Scharlachvirus angesehen, so daß die Neuritis als eine infektiös-toxische, degenerative bezeichnet wird.

Es wurden auch Fälle von Scharlachtaubheit beschrieben ohne Mitbeteiligung des Mittelohrs und als Ursache der schweren Labyrinthveränderungen eine Einwanderung von Bakterien in das Labyrinth durch das Blut und die Lymphbahnen oder indirekt vom Subarachnoidalraum durch den Aquaeductus cochleae angenommen (Uchermann). Auch vom subduralen Raume, der nach Key und Retzius mit der Nase und mit den Lymphgefäßen der Nase in Verbindung steht, könne sich nach Uchermann die Infektion vom Saccus endolymphaticus durch den Aquaeductus vestibuli auf den endolymphatischen Raum fortpflanzen.

Die Entstehung der Labyrintheiterung nach einer Scharlachmeningitis auf dem Wege des Meatus auditorius internus als Analogon der Taubheit nach

Digitized by Google
Original from UNIVERSITY OF CALIFORNIA
Generated on 2019-10-24 09:32 GMT / http://hdl.handle.net/2027/uc1.b3252757
Public Domain in the United States, Google-digitized / http://www.hathitrust.org/access_use#pd-us-google

Meningitis cerebrospinalis epidemica ist sehr unwahrscheinlich, da eine Scharlachmeningitis von den erfahrensten Autoren negiert wird. Immerhin kann nach Schultze nach eiterigen oder septischen Entzündungen im Nasenrachenraum eine Meningitis auftreten. Henoch konnte bei Fällen mit bedeutenden Zerebralsymptomen makroskopisch nur Hyperämie und Ödem der Pia und der Hirnsubstanz nachweisen.

Obgleich, wie eingangs erwähnt, die Scharlachtaubheit so häufig beobachtet wird, liegen in der Literatur nur einige wenige einschlägige anatomische Untersuchungen vor, so daß es mir gerechtfertigt erscheint, über einen Fall von Scharlachtaubheit, den ich anatomisch untersucht habe, nachfolgend zu berichten.

Am 24. II. 1908 starb im Krankenhause Rudolfstiftung der 37jährige Hilfsarbeiter Franz U. an croupöser Pneumonie, der seit seinem 4. Lebensjahre nach Scharlacheiterung ertaubt war und als Taubstummer aufwuchs. Ich hatte nicht Gelegenheit, eine Untersuchung in vivo vorzunehmen; ich erhielt die beiden Schläfenbeine in 10%igem Formol am Tage der Obduktion zugestellt. Die Sektionsdiagnose lautete: Pneumonia crouposa lob. inf. sin. Pleuritis fibrin. recens. Degeneratio parench. visc. Tuberculosis obsol. apic. pulm. sin. Die Fixierung erfolgte in 10%igem Formol, die Entkalkung in 5%iger Salpetersäure, sodann wurden die Präparate in 5%ige Alaunlösung eingelegt, in fließendem Wasser ausgewaschen und in Zelloidin eingebettet. Die Färbung der Schnittserie erfolgte auf dem Objektträger teils mit Hämalaun-Eosin vermittelst der Fließpapiermethode nach Tandler, teils nach Weigert-Pal zur Darstellung der Markscheiden.

Die Schnittrichtung war in allen Fällen annähernd horizontal durch die Schneckenachse gelegt. Die mikroskopischen Präparate wurden von mir im anatomischen Institute des Herrn Hofrates Prof. Zuckerkandl angefertigt. Da Serienschnitte durch das ganze Gehörorgan vorgenommen wurden, sind die Veränderungen des Mittelohres und des inneren Gehörganges im mikroskopischen Befunde genau besprochen, so daß von einer makroskopischen Beschreibung Abstand genommen wurde.

Mikroskopischer Befund des linken Gehörorgans.

Die Paukenhöhle ist auffallend weit und geräumig und entsendet gegen die mediale Paukenhöhlenwand verschiedene atypische Buchten, deren Entstehen mit dem später zu beschreibenden Schwinden des häutigen Labyrinths und mit der Zerstörung des Felsenbeins zusammenhängt. Die Wand wird bekleidet von einem niedrigen Epithel, unter welchem eine Schichte lockeren Bindegewebes gelegen ist.

Von allen drei Gehörknöchelchen sind Reste vorhanden, doch ist keines derselben intakt. Vom Hammer ist der Kopf nachweisbar (Fig. 1), die Gegend des Griffes endigt in derbem Bindegewebe, das offenbar an Stelle des Trommel-

Digitized by Google
Original from UNIVERSITY OF CALIFORNIA
Generated on 2019-10-24 09:32 GMT / http://hdl.handle.net/2027/uc1.b3252757
Public Domain in the United States, Google-digitized / http://www.hathitrust.org/access_use#pd-us-google

fells zur Ausbildung gelangt ist. Vom Amboß ist gleichfalls der Körper mit der Region des Gelenkes erhalten (Fig. 1) sowie das Crus breve. Das Gelenk hat größtenteils seinen Knorpelüberzug verloren und zwischen Hammer und Amboß findet sich derbes Bindegewebe mit einzelnen Knorpelresten an der

Fig. 1.

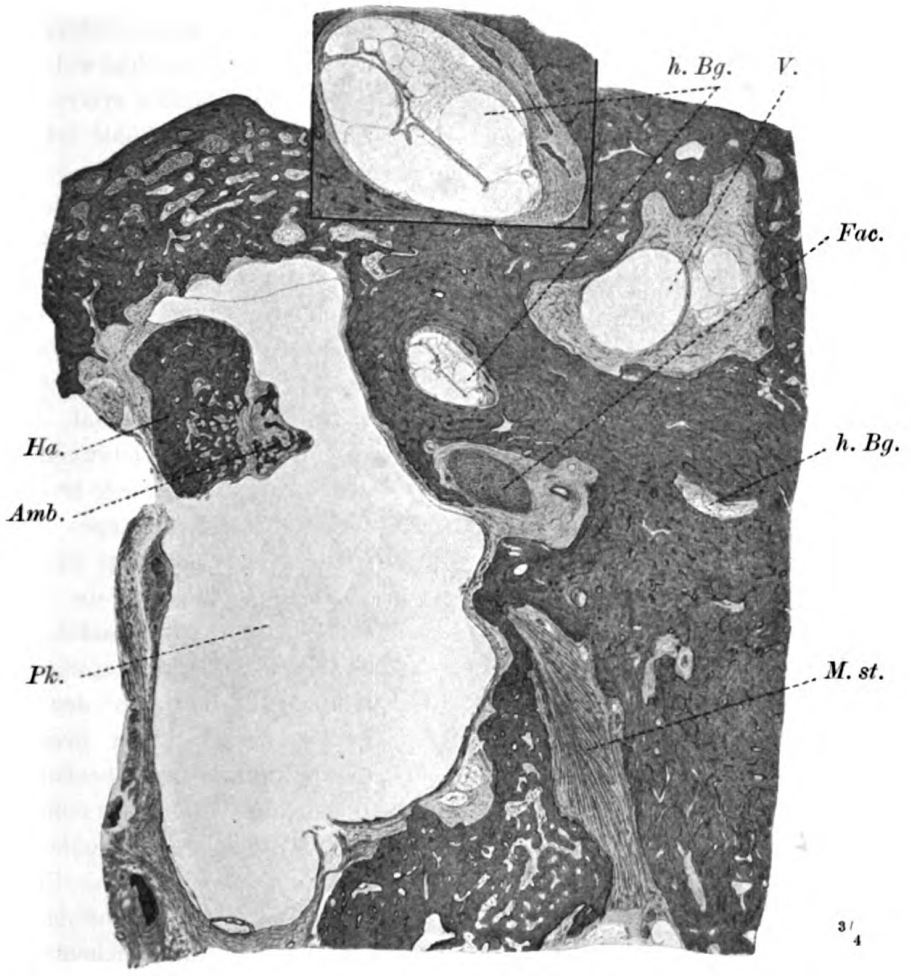

M. st. = Musculus stapedius, *Fac.* = Nervus facialis. *V.* = Vorhof mit der Paukenhöhle in Zusammenhang und von Paukenhöhlenepithel ausgekleidet, *Ha.* = Hammer, *Amb.* = Amboß, *Pk.* = Paukenhöhle, *h. Bg.* = horizontaler Bogengang.

Oberfläche der Gelenkflächen. Das Crus longum incudis fehlt, vom Stapes ist das Köpfchen vorhanden, an welches noch der an Faserzahl stark reduzierte atrophische Musculus stapedius (Fig. 1) sich ansetzt. Das Köpfchen ist durch unregelmäßige Bindegewebsstränge mit eingelagerten Knochenbälkchen an die mediale Paukenhöhlenwand angeheftet.

Generated on 2019-10-24 09:32 GMT / http://hdl.handle.net/2027/uc1.b3252757
Public Domain in the United States, Google-digitized / http://www.hathitrust.org/access_use#pd-us-google
Digitized by Google
Original from UNIVERSITY OF CALIFORNIA

Oberhalb von Hammer und Amboß findet sich im Recessus epitympanicus streckenweise geschichtetes Epithel und die laterale Wand der Paukenhöhle ist defekt, doch ist nicht mit Sicherheit zu bestimmen, ob schon in vivo die Attikwand zerstört war.

Fig. 2.

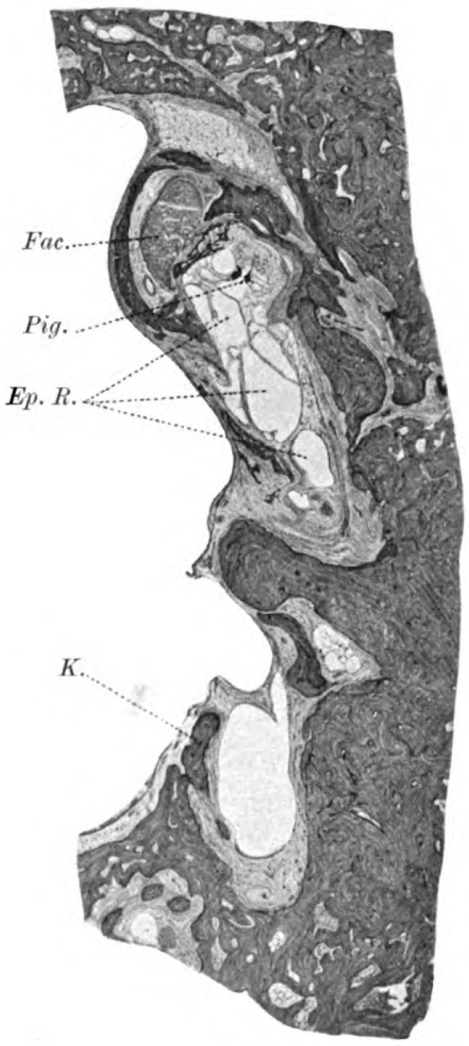

Fac. = Nervus facialis, *Pig.* = Pigmentreste des Ampullenpigments, *Ep. R.* = von Epithel ausgekleidete Räume, Reste des häutigen Vestibularapparates, *K.* = Knochenspange, in welche der Musc. stap. endigt.

Der mediale Teil der Paukenhöhle ist von unregelmäßigen Knochenspangen, zwischen welchen sich Schleimhautbuchten erstrecken, erfüllt. Die Paukenhöhle ist medialwärts abgeschlossen, das tympanale Ostium der Tube obliteriert. Der Tensor tympani, der stark rarefiziert ist, endigt frei in neugebildetem Knochen (Fig. 3). Relativ intakt ist der laterale Bogengang (Fig. 1). Hier ist sowohl der knöcherne Bogengangskanal, wie die Basalmembran des häutigen Bogengangs vorhanden, doch ist das Epithel zugrunde gegangen und das Lumen des Bogengangs ist von neugebildetem Bindegewebe mit Gefäßen erfüllt. Neugebildetes Bindegewebe befindet sich auch im perilymphatischen Raum des Bogengangs, doch ist ein großer Teil dieses Raumes frei. Oberhalb dieses Bogengangs erstreckt sich ein Divertikel der Paukenhöhle in den Knochen hinein. Dieses Divertikel reicht bis in die Gegend des oberen Bogengangs, von welchem nur das ampulläre Stück erhalten zu sein scheint. Doch ist der betreffende Hohlraum im Knochen nicht mit Sicherheit zu identifizieren. Im Bereiche des Vestibulums fehlt fast durchwegs die knöcherne laterale Wand, soweit nicht die obenerwähnten Reste des Stapes in diese eingeschaltet erscheinen. Der Raum des Vestibulums, dessen Knochenwände ganz

Digitized by Google
Original from UNIVERSITY OF CALIFORNIA
Generated on 2019-10-24 09:32 GMT / http://hdl.handle.net/2027/uc1.b3252757
Public Domain in the United States, Google-digitized / http://www.hathitrust.org/access_use#pd-us-google

unregelmäßig gestaltet sind und teils Erscheinungen von Resorption, teils von Auflagerung neugebildeten Knochens zeigen, ist ausgefüllt erstens durch neugebildetes Bindegewebe, zweitens durch Divertikel der Paukenhöhle, drittens durch kleine, unregelmäßige, von Brücken durchsetzte, buchtige Cystenräume,

Fig. 3.

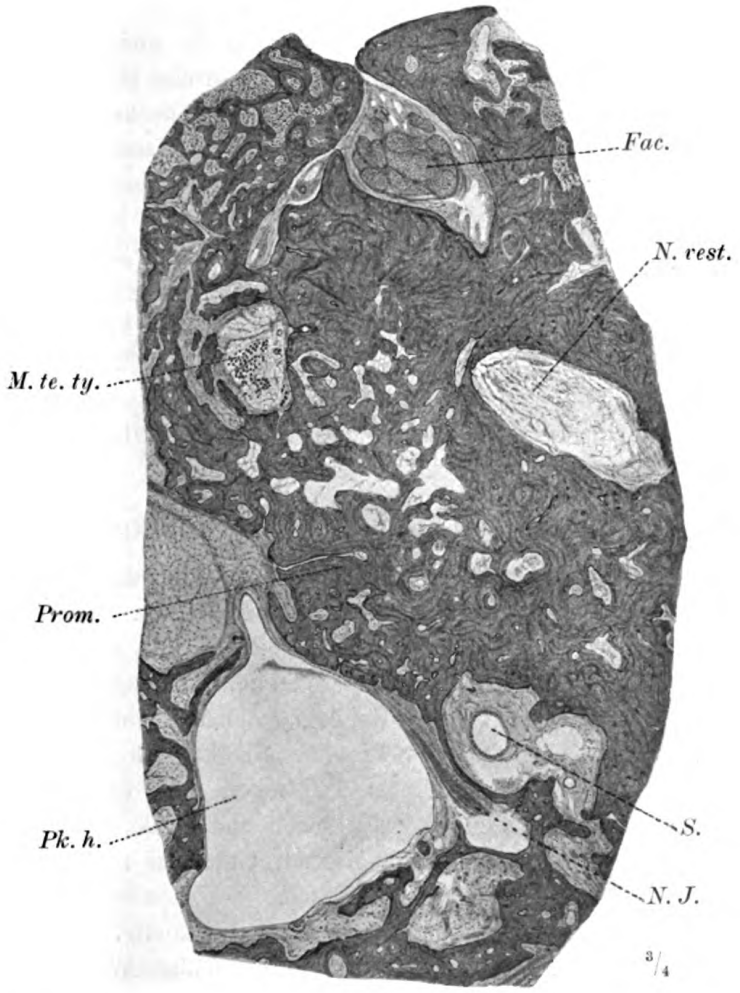

Fac. = Facialis, *N. vest.* = Nervus vestibuli, *S.* = Epithelreste der Schnecke, *N. J.* = Nervus Jacobsoni, *Pk. h.* = Paukenhöhle, *Prom.* = Promontorium, *M. te. ty.* = Musculus tensor tympani.

die von Epithel ausgekleidet sind und wahrscheinlich aus erhalten gebliebenen Resten der häutigen Labyrinthwände hervorgegangen sind (Fig. 2). In der Wand einzelner dieser Hohlräume ist intensiv schwarzes Pigment vom Charakter des Labyrinthpigments nachweisbar.

Generated on 2019-10-24 09:32 GMT / http://hdl.handle.net/2027/uc1.b3252757
Public Domain in the United States, Google-digitized / http://www.hathitrust.org/access_use#pd-us-google
Digitized by Google
Original from UNIVERSITY OF CALIFORNIA

Hierdurch erscheint die Natur dieser Cysten, als vom Vestibularapparat abstammend, wohl sichergestellt. Es scheint aber nicht nur zur Anhäufung, sondern auch zur Vermehrung dieses Pigments gekommen zu sein. Vom hinteren Bogengang und vom Ductus endolymphaticus sind keine Reste mehr nachweisbar.

Medial vom Vestibulum ist der ganze Knochen in seinem Aufbau verändert. Eine Schnecke ist nicht nachweisbar; hier ist nur einerseits in der Nähe der Paukenhöhle wieder eine kleine Epithelcyste (Fig. 3), andererseits ein mit dem Meatus auditorius internus zusammenhängender großer Hohlraum, der von lockerem Bindegewebe erfüllt ist und in welchem die Schneckenfasern (Nervus cochlearis) frei zu endigen scheinen, vorhanden. An der Wand des Hohlraumes findet sich eine Lage von verdichtetem Bindegewebe und eine geringe Anzahl von Amyloidkörperchen. Der Nervus facialis (Fig. 1—3) ist in seinem ganzen Verlaufe erhalten. Der Kanal ist streckenweise gegen die Paukenhöhle defekt (Fig. 1), der N. Jacobsonii ist nachweisbar (Fig. 3). Ganglion geniculi und Nervus petrosus sind in normaler Ausbildung zu sehen. Der Faserreichtum des Facialis scheint nicht vermindert. Vom Nervus vestibuli und seinen Ästen sind Teile in den größtenteils unregelmäßigen Hohlräumen des Felsenbeines auffindbar (Fig. 3), doch lassen sich dieselben nicht bis an die vorhin beschriebenen Epithelreste verfolgen.

Mikroskopischer Befund des rechten Gehörorgans.

Das Trommelfell zeigt eine große Perforationslücke, deren Ränder von Epithel überzogen sind. Die Membran ist verdickt, mit stark verhornter und desquamierender äußerer Epithellage und mit ziemlich dicker, blutreicher Membrana propria versehen. Das Lumen der Paukenhöhle ist sehr unregelmäßig, vielfach von Strängen durchzogen, die Gehörknöchelchen fehlen. Das Epithel der Paukenhöhle ist in der Nähe des Trommelfells kubisch bis abgeplattet, weiter im Innern zylindrisch, vielfach abgehoben und desquamiert, die Schleimhaut geschwellt, von roten Blutkörperchen und Leukozyten durchsetzt. Auch in der Paukenhöhle sind geringe Mengen eines aus roten und weißen Blutkörperchen bestehenden Ergusses aufzufinden.

Die Paukenhöhlenwand des Vestibulums fehlt vollständig. Der dem Vestibulum entsprechende Raum besitzt eine sehr unregelmäßige Wand und ist von Bindegewebe ausgefüllt, die Fenster lassen sich nicht unterscheiden. Der erhalten gebliebene, aber in seinen Fasern stark rarefizierte Musculus stapedius geht in eine Sehne über, welche sich in der bindegewebigen Auskleidung der Paukenhöhle verliert.

Der absteigende Teil des Facialiskanals ist vielfach gegen die Paukenhöhle zu nicht knöchern, sondern nur von Bindegewebe abgeschlossen, der Nerv selbst scheint von normaler Dicke zu sein.

Generated on 2019-10-24 09:32 GMT / http://hdl.handle.net/2027/uc1.b3252757
Public Domain in the United States, Google-digitized / http://www.hathitrust.org/access_use#pd-us-google
Digitized by Google
Original from UNIVERSITY OF CALIFORNIA

Als vermutliche Reste der Bogengänge sind im massiven Knochen Bezirke, die mit spongiöser Knochensubstanz und dazwischen liegenden Markräumen erfüllt sind, zu erkennen. Doch ist diese Anordnung nur streckenweise zu finden und die Rekonstruktion des Bogengangs aus den abnorm gebauten Knochenanteilen ist nicht durchführbar.

Der Ramus vestibularis, in dessen Stamm Ganglienzellen nachweisbar sind, ist in seinen Hauptverzweigungen erhalten, doch sind diese Zweige in den

Fig. 4.

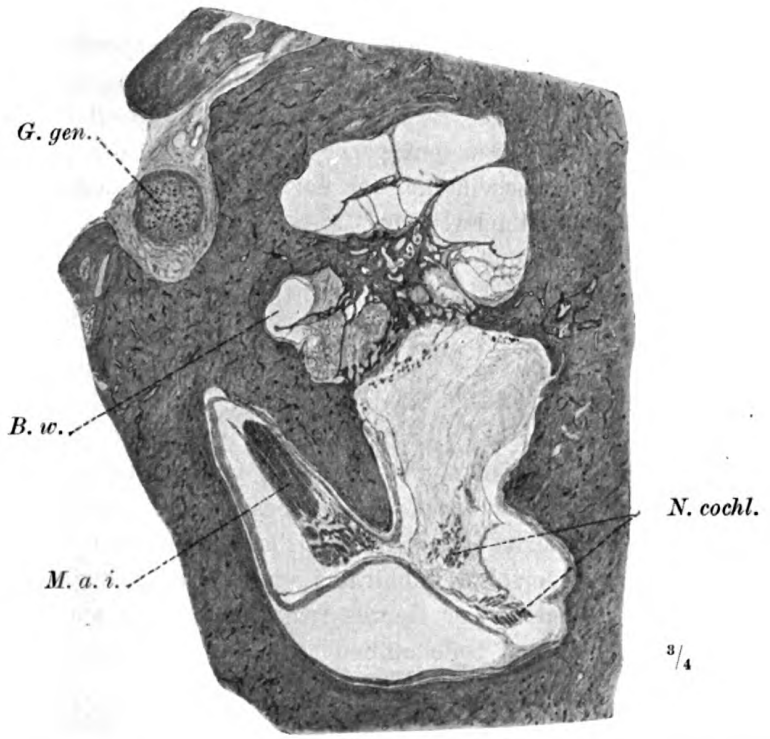

G. gen. = Ganglion geniculi, *B. w.* = Basalwindung der Schnecke, *M. a. i.* = Meatus auditorius internus mit Facialis, *N. cochl.* = Nervus cochlearis.

unregelmäßigen Hohlräumen, welche das Felsenbein durchsetzen, stark rarefiziert.

In der Schnecke (Fig. 4) ist eine Art Spindel und zwei Windungen eines Schneckenkanals erhalten, doch hat die Spindel nicht ganz die normale Gestalt. Sie besteht aus spongiösem Knochen, dessen Bälkchen ziemlich massiv sind, nur in der Spitze sind die Knochenbälkchen zarter. Von den Umgängen des Schneckenkanals scheint namentlich der Anfang der Basalwindung gänzlich zu fehlen, respektive in einen unregelmäßigen, von Bindegewebe erfüllten Hohl-

Digitized by Google
Original from UNIVERSITY OF CALIFORNIA
Generated on 2019-10-24 09:32 GMT / http://hdl.handle.net/2027/uc1.b3252757
Public Domain in the United States, Google-digitized / http://www.hathitrust.org/access_use#pd-us-google

raum umgewandelt zu sein. Auch die proximale Hälfte der zweiten Windung ist größtenteils von Bindegewebe erfüllt. Im distalen Teil der zweiten Windung ist noch eine Art Lamina spiralis ossea ausgebildet, von der aus eine eingesunkene Lamina spiralis membranacea abgeht. Diese ist durch lockere Bindegewebszüge, welche die Scala tympani unregelmäßig durchsetzen, aus ihrer Lage gebracht; eine Reissnersche Membran und ein Cortisches Organ fehlen. Auf der Lamina spiralis membranacea finden sich vereinzelte plattenepithelartige Zellen, in der Endwindung ist von einem Helicotrema und von einem Hamulus nichts nachzuweisen, die Endwindung stellt einen weiten leeren Raum dar. Zahlreiche Nervenfasern treten in die Achse der Schnecke ein und verlieren sich in derselben. Ganglienzellen des Ganglion spirale sind vereinzelt nachweisbar. In der Mittelwindung findet sich der Lamina spiralis ossea aufgelagert bräunliches, körniges Pigment. Amyloidkörper begleiten die Verzweigung der Vestibularnerven, in geringerer Zahl auch die des Schneckennerven. Das Ganglion geniculi erscheint normal. Im inneren Ohr sind keinerlei Zeichen einer rezenten Eiterung nachweisbar.

Wenn wir den Befund des linken Gehörorgans kurz zusammenfassen, so besteht im Mittelohr eine abgelaufene Mittelohreiterung mit teilweiser Zerstörung der Gehörknöchelchenkette und des Trommelfells. Das Lumen der Bogengänge ist zum größten Teil von neugebildetem Bindegewebe erfüllt, das Epithel der Basalmembran ist zugrunde gegangen. Die laterale knöcherne Wand des Vestibulums fehlt, das Vestibulum selbst ist erfüllt von neugebildetem Bindegewebe, von Divertikeln der Paukenhöhle und von Cystenräumen, die von Epithel ausgekleidet sind, in deren Wand intensiv schwarzes Pigment nachweisbar ist. Eine Schnecke ist nicht nachweisbar, es besteht ein großer, von lockerem Bindegewebe erfüllter Hohlraum, in welchem die Schneckenfasern frei zu endigen scheinen. Der Nervus facialis zeigt geringe Veränderungen. Vom Nervus vestibuli sind Teile auffindbar, doch lassen sich dieselben nicht bis an die Epithelreste verfolgen.

Das rechte Gehörorgan zeigt gleichfalls eine abgelaufene Mittelohreiterung mit Exfoliation der Gehörknöchelchen und großer Perforation des Trommelfells. Die Paukenhöhlenwand des Vestibulums fehlt vollständig. Die Fenster lassen sich nicht unterscheiden. Der dem Vestibulum entsprechende Raum ist von Bindegewebe ausgefüllt. Die Bogengänge sind im massiven Knochen aufgegangen und nur an den spongiöseren Teilen des Knochens und dazwischen liegenden Markräumen zu rekonstruieren. Die Basalwindung der Schnecke ist in einen unregelmäßigen, von Bindegewebe erfüllten Hohlraum umgewandelt. Dasselbe gilt vom proximalen Teil der zweiten Windung. Im distalen Teil ist noch eine Lamina spiralis ossea und eine eingesunkene Lamina spiralis membranacea nachweisbar. Reissnersche Membran und Cortisches Organ fehlen, auf der Lamina spiralis membranacea sind vereinzelte plattenepithelartige

Generated on 2019-10-24 09:32 GMT / http://hdl.handle.net/2027/uc1.b3252757
Public Domain in the United States, Google-digitized / http://www.hathitrust.org/access_use#pd-us-google
Digitized by Google
Original from UNIVERSITY OF CALIFORNIA

Zellen vorhanden. In der Endwindung ist von einem Helicotrema und von einem Hamulus nichts nachweisbar, die Endwindung stellt einen weiten leeren Raum dar. Zahlreiche Nervenfasern treten in die Schneckenachse ein und verlieren sich in derselben. Zellen des Ganglion spirale sind vereinzelt nachweisbar. Amyloidkörper begleiten die Verzweigung der Vestibularnerven und des Schneckennerven. Der Facialis zeigt geringe Veränderungen.

Es liegt demnach in beiden Gehörorganen der Ausgang einer Panotitis vor. Die Eiterung hat vom Mittelohr auf das Labyrinth übergegriffen. Der Prozeß war ein so schwerer, daß beiderseits Einschmelzung eines großen Teiles der medialen Paukenwand eingetreten war. Weder im Mittelohr noch im Labyrinth waren Zeichen einer rezenten Eiterung nachweisbar.

Wie ich eingangs auseinandergesetzt habe, liegen in der Literatur nur wenige anatomische Befunde über Scharlachtaubheit vor. Relativ am häufigsten finden wir noch Berichte über Labyrinthnekrose mit Exfoliation mehr minder großer Labyrinthsequester vor.

Den Weg, welchen die Eiterung vom Mittelohr zum Labyrinth findet, veranschaulicht am besten eine Mitteilung von Lange, der bei einem 10jährigen, an Scharlach gestorbenen Mädchen folgenden Befund erheben konnte. Linkes Ohr: Diphtheritische Entzündung der Mittelohrschleimhaut, partielle Nekrose des Ringbandes und der Membran des runden Fensters. Entzündliches, wenig zellreiches Exsudat in den endolymphatischen, fibrinös-zelliges Exsudat in den perilymphatischen Räumen, entzündliches Exsudat im Ductus endolymphaticus, streifenförmige, entzündliche Infiltrationen der Dura an der Apertura externa des Aquaeductus vestibuli, ausgehend von einem extraduralen Absceß. Rechtes Ohr: Diphtheritische Entzündung der Mittelohrschleimhaut, Infiltration der Membran des runden Fensters und eines Teiles des Ringbandes, entzündliches Exsudat in den endo- und vor allem in den perilymphatischen Räumen.

Analoge Befunde hat Habermann erhoben. Unter zehn Fällen von hochgradiger eitriger Entzündung des Mittelohrs, die infolge von Scharlach mit Diphtherie des Rachens entstanden waren, fand Habermann achtmal das innere Ohr nicht pathologisch verändert; in zwei Fällen bestand Labyrintheiterung. In einem dieser Fälle, bei dem das Exanthem 20 Tage vor dem Tode aufgetreten war, fand sich neben eitriger Mittelohrentzündung auch die Membran des runden Fensters an mehreren Stellen von kleinzelliger Infiltration durchsetzt und die periostale Auskleidung des Vorhofs und der Bogengänge, sowie auch die der Paukentreppe entzündlich infiltriert. Eine gleiche Veränderung war auch an einzelnen Stellen im Ligamentum spirale, besonders in dem an das runde Fenster grenzenden Teile, im Modiolus und zwischen den größeren Bündeln des Nervus acusticus nachzuweisen. In der entzündeten

Digitized by Google
Original from UNIVERSITY OF CALIFORNIA
Generated on 2019-10-24 09:32 GMT / http://hdl.handle.net/2027/uc1.b3252757
Public Domain in the United States, Google-digitized / http://www.hathitrust.org/access_use#pd-us-google

Schleimhaut der Paukenhöhle sowohl wie auch an den entzündeten Stellen des inneren Ohrs konnten Streptokokken nachgewiesen werden.

Im zweiten Falle war die entzündliche Infiltration des inneren Ohres geringer und nur an umschriebenen Stellen des Periosts der Paukentreppe im basalen Ende der Schnecke und in dem inneren Teile des horizontalen Bogenganges etwas hochgradiger.

Diese Befunde beweisen, daß der Übergang der Entzündung ebenso wie bei der genuinen Otitis oder der Mittelohreiterung nach anderen Infektionskrankheiten vornehmlich durch die Paukenfenster erfolgt.

Einen überaus interessanten Befund teilt Uchermann mit, einen Fall von Scharlachtaubheit mit schweren Veränderungen des inneren Ohres bei vollständig intaktem Mittelohr auf einer Seite. Bei einem 18jährigen, an Tuberkulose verstorbenen Manne, der im Alter von $2^1/_2$ Jahren durch Scharlach ertaubt war, wurde folgender anatomische Befund festgestellt: Rechtes Ohr: Äußerer Gehörgang und Membrana tympani normal, ebenso die Trommelhöhlenschleimhaut und die Gehörknöchelchen, der Stapes war unbeweglich (verknöchertes Ligamentum annulare), die Membrana rotunda bildete eine verknöcherte Platte. Hammer und Amboß waren beweglich, der Tensor tympani gut entwickelt. Von den halbzirkelförmigen Kanälen fand sich nur eine Andeutung in Form eines $^1/_2$ *cm* langen, mit losem, fibrösem Gewebe ausgefüllten Kanals, dem Canalis semicircularis superior entsprechend. Das Vestibulum bildete eine mit dickem Periost versehene Grube. Es bestand keine Andeutung der Sacculi, nach vorn und etwas auswärts von der verknöcherten Fenestra rotunda sah man einen kleinen, $1^1/_2$ *cm* langen, unregelmäßigen Kanal, von der Cochlea war keine Spur nachweisbar, nur ein gelblicher, etwas poröser Kreis im Knochen deutete die Stelle an. Der Nervus acusticus war von normalem Aussehen und Umfang.

Linkes Ohr: Der äußere Gehörgang war mit Eiter erfüllt, in der verdickten Membrana tympani bestanden fünf Perforationen. Die Paukenhöhle war mit schleimigem Eiter und bröckeligen Massen, ebenso die übrigen Hohlräume des Temporalknochens erfüllt. Die Gehörknöchelchen waren beweglich, der Tensor tympani etwas atrophisch. Die Membran des runden Fensters war verknöchert. Das Labyrinth, der Gehörnerv erschienen normal, in der Schnecke und im inneren Gehörgang war kein Eiter nachweisbar.

Sehr interessant in diesem Falle ist neben dem Umstande, daß die rechte Trommelhöhle nicht das geringste Zeichen einer vorausgegangenen Entzündung aufwies, während eine vollkommene Zerstörung des inneren Ohres nachgewiesen wurde, der an den Paukenfenstern erhobene Befund. Die Verknöcherung des Ligamentum annulare stapedis und der Membrana fenestrae rotunda ist von der Labyrinthseite ausgegangen, da an der Trommelhöhlenseite keine Spuren von ossösen oder fibrösen Neubildungen sich vorfanden.

Generated on 2019-10-24 09:32 GMT / http://hdl.handle.net/2027/uc1.b3252757
Public Domain in the United States, Google-digitized / http://www.hathitrust.org/access_use#pd-us-google
Digitized by Google
Original from UNIVERSITY OF CALIFORNIA

Uchermann nimmt an, daß die Labyrinthitis durch Einwanderung von Bakterien auf dem Wege der Blut- oder der Lymphbahnen erfolgt sei.

Ein Übergreifen der eitrigen Scharlachlabyrinthitis auf die Schädelhöhle und speziell auf die Meningen wird relativ selten beobachtet. Dagegen liegt eine stattliche Reihe von Mitteilungen vor über Fälle von otogener Meningitis im Anschlusse an chronische Mittelohreiterungen, welche seit Jahren nach Scharlach bestanden.

Literaturverzeichnis: Lemcke, Die Taubstummheit im Großherzogtum Mecklenburg-Schwerin. Leipzig 1892. — Mygind, Encyclopädie der Ohrenheilkunde. 1900. — Urbantschitsch, Lehrbuch der Ohrenheilkunde, 4. Aufl., 1901. — Politzer, Lehrbuch der Ohrenheilkunde, 5. Aufl., 1908. — Wittmaack, Bericht über zwei Fälle von akuter isolierter Neuritis des Nervus cochlearis bei Scharlach. Zeitschrift f. Ohrenheilk., Bd. LIII. — Uchermann, Anatomischer Befund in einem Falle von Taubstummheit nach Scharlach. Zeitschr. f. Ohrenheilk., Bd. XXIII. — Schultze, Die Krankheiten der Hirnhäute und die Hydrocephalie. Spez. Pathol. u. Therap. von H. Nothnagel, Bd. IX. — Lange, Beiträge zur pathologischen Anatomie der vom Mittelohr ausgehenden Labyrintheiterung. Beitr. z. Anat., Phys., Path. u. Therap. d. Ohres, d. Nase u. d. Halses. Berlin 1908. — Habermann, Pathologische Anatomie, in Schwartzes Handb. d. Ohrenheilk.

Über einen Fall von scheinbar behaartem Mittelohrpolyp mit zentralem Cholesteatom bei vollständig eiterlosem Verlauf.[1])

Von Dr. **Ernst Urbantschitsch,** Wien.

(Mit 8 Figuren.)

Herr K. S., 50 Jahre alt, war angeblich bis November 1908 niemals ohrenkrank, insofern wenigstens nie Ohrenschmerzen, noch je ein Ausfluß bestanden hatten; das Gehör war allerdings links etwas schlechter als rechts. Am 9. November bemerkte Patient morgens beim Erwachen zwei kleine Blutstropfen auf seinem Kopfpolster; da er eben auf Reisen war und in einem Hotel eines kleineren Ortes hatte übernachten müssen, nahm er an, daß die erwähnten Blutstropfen Spuren von Ungeziefer seien. Zu Hause angelangt, konnte er aber nach vier Tagen die gleiche Wahrnehmung machen. Da die Tropfen ungefähr der Stelle entsprachen, auf der Patient mit seinem linken Ohr gelegen war, konsultierte er mich, um zu erfahren, ob vielleicht in seinem linken Ohr „etwas nicht in Ordnung sei". Schon daraus geht zur Genüge hervor, daß

[1]) Nach einer in der Österreichischen otologischen Gesellschaft am 14. Dezember 1908 abgehaltenen Demonstration der histologischen Präparate.

Digitized by Google
Original from UNIVERSITY OF CALIFORNIA
Generated on 2019-10-24 09:32 GMT / http://hdl.handle.net/2027/uc1.b3252757
Public Domain in the United States, Google-digitized / http://www.hathitrust.org/access_use#pd-us-google

sonstige Beschwerden nicht bestanden hatten; auch eine auffallende Hörverschlechterung hatte Patient nicht wahrnehmen können.

Die Untersuchung ergab folgenden Befund: Der linke Gehörgang war mit einem ziemlich kompakten Cholesteatom erfüllt, das sich durch eine große Perforation des Trommelfells in die Paukenhöhle, und zwar hauptsächlich in das Antrum erstreckte. Es bestand eine vollständige Destruktion des hinteren oberen Quadranten des Trommelfells. Das Cholesteatom adhärierte zwar teilweise an den Wandungen der Paukenhöhle etwas fester, doch war es immerhin möglich, es mit Hilfe von feinen Sonden und zarten Pinzetten in toto zu entfernen. Es bildete einen rundlichen, etwa kleinkirschengroßen Klumpen von deutlicher konzentrischer Schichtung.

Das Trommelfell war von grauer Farbe, nur etwas dicker als normal, der Processus brevis und der Hammergriff waren deutlich zu sehen; die Hammergriffgefäße waren leicht injiziert, doch konnte diese Injektion auch durch die Ablösung des Cholesteatoms hervorgerufen worden sein. Durch die Trommelfellperforation konnte man gegen das Antrum sehen, von dessen medialer Wand ein über erbsengroßer, lichtroter, glattwandiger Polyp herabhing, aus dem nach allen Seiten zahlreiche kleine, zarte, blonde (lanugoartige) Härchen herausragten. Gerade dadurch, daß der Polyp oberflächlich nicht granuliert erschien, sondern sich eher wie ein Schleimhautwulst repräsentierte — er ähnelte in bezug auf Oberfläche und Farbe (abgesehen von der Verjüngung der Form gegen die Basis zu) am meisten dem Tubenwulst —, stachen die Härchen besonders deutlich ab und das Bild, das sich dadurch bot, war ein ganz eigenartiges. Dabei war kein Tropfen Eiter vorhanden, noch war eine Eiterung vorausgegangen.

Ich entfernte den Polypen, dessen Volumen sich nach der Cocaintonogenisierung wesentlich verringert hatte, mittelst kalter Schlinge unmittelbar an der Basis; die Blutung hierbei und hernach war minimal. Ich ließ noch vorsichtshalber (behufs rascherer Schrumpfung der Basis) früh und abends Instillationen von 2%igem Salicylspiritus durch vier Tage vornehmen. Am fünften Tage erschien bereits der Fall so wie eine schon lange vollständig ausgeheilte chronische Mittelohreiterung. Als Patient nach zirka drei Wochen, nachdem er bereits durch Wochen keine Einträufelungen mehr vorgenommen hatte, wieder in meiner Ordination erschien, war von dem abgelaufenen Prozeß überhaupt nichts mehr zu sehen: der destruierte Teil des Trommelfells hatte sich völlig regeneriert, von einer Perforation war keine Spur mehr vorhanden, und zwar war der hintere obere Quadrant nicht etwa durch eine Narbe ersetzt, die von dem übrigen Trommelfell zu differenzieren gewesen wäre, sondern es bestand hier ein festes Gewebe, das sich in seinem makroskopischen Aufbau von den übrigen Partien absolut nicht unterschied, höchstens daß hier einige ganz kleine Gefäßchen schwach injiziert erschienen. Auch bei der Unter-

Digitized by Google
Original from UNIVERSITY OF CALIFORNIA
Generated on 2019-10-24 09:32 GMT / http://hdl.handle.net/2027/uc1.b3252757
Public Domain in the United States, Google-digitized / http://www.hathitrust.org/access_use#pd-us-google

suchung mit dem Sieglеschen Trichter konnte eine Differenzierung nicht nachgewiesen werden. Ich konnte daher den Patienten als geheilt aus der Behandlung (die sich in Wirklichkeit bloß auf den einen Tag der Operation erstreckt hatte) entlassen und nur empfehlen, sich zeitweise zur Kontrolle ansehen zu lassen.

Die histologische Untersuchung ergab: 1. Das Cholesteatom war von vollkommen typischer Struktur; 2. der Polyp erwies sich als ein epithelloser

Fig. 1.

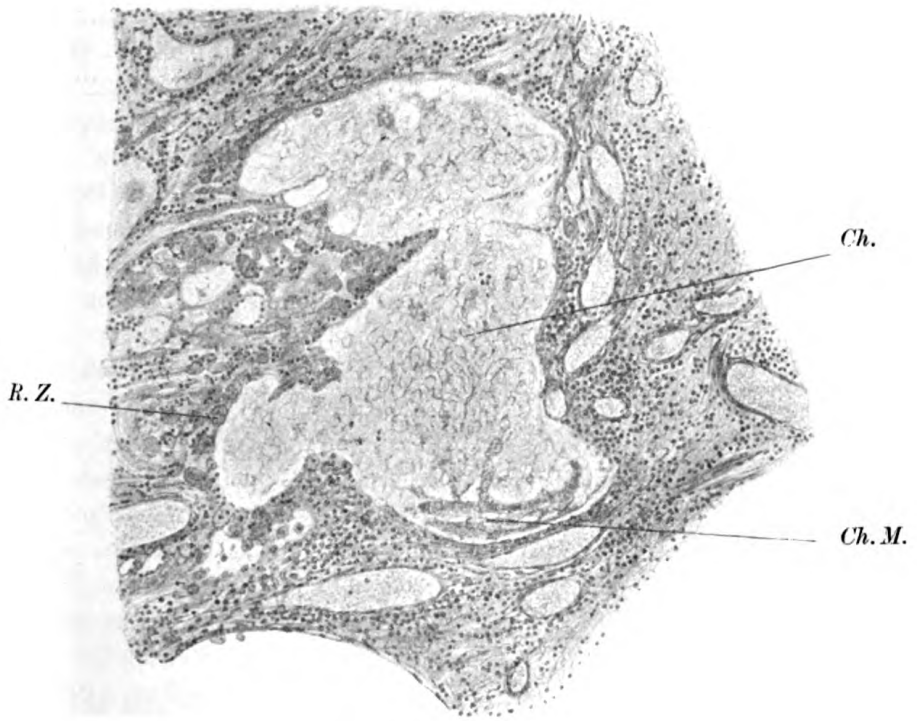

Zentrales Cholesteatom.
Ch. = Cholesteatommassen, von Granulationsgewebe umschlossen. *Ch. M.* = geschichtete Cholesteatommassen (Matrix?). *R. Z.* = Riesenzellen vom Typus der Fremdkörperriesenzellen.

(„nackter") Granulationspolyp. In seinem Innern fanden sich ein zentrales Cholesteatom sowie zahlreiche Härchen. Letztere waren teils im Quer-, teils im Schräg-, teils auch im Längsschnitt getroffen; der größere Teil von ihnen war begreiflicherweise im Innern des Gewebes getroffen, doch konnte man bei einigen auch die Austrittsstelle an der Oberfläche beobachten. Bei einem Härchen konnte ich eine etwas kolbige Auftreibung feststellen, möglicherweise eine Haarzwiebel; kein einziges zeigte aber eine Matrix. Sowohl Cholesteatom wie

Digitized by Google
Original from UNIVERSITY OF CALIFORNIA
Generated on 2019-10-24 09:32 GMT / http://hdl.handle.net/2027/uc1.b3252757
Public Domain in the United States, Google-digitized / http://www.hathitrust.org/access_use#pd-us-google

Härchen waren von Zellen umschlossen, die den Typus der Fremdkörper-Riesenzellen zeigten. Drüsen fanden sich keine.

Fig. 2.

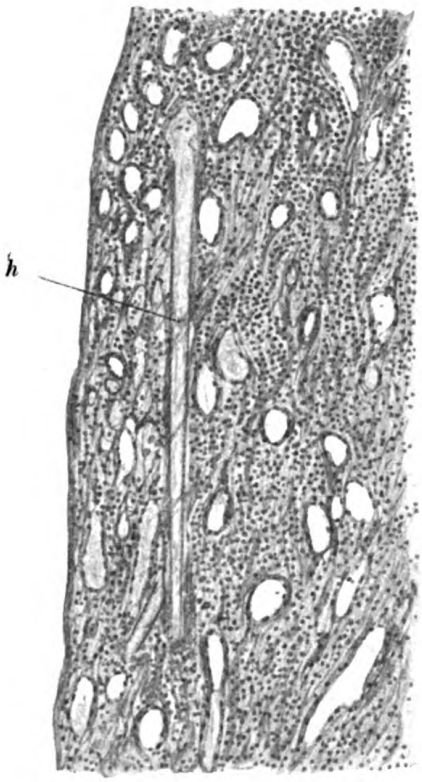

Haar innerhalb des Polypen, im Längsschnitt getroffen (*h*).

Cholesteatom in Polypen, „zentrales Cholesteatom", wurde zuerst von Schwartze[1]) und Politzer[2]) beobachtet (wenn auch nicht unter diesem Namen beschrieben); dann von Moos und Steinbrügge[3]), die als erste auf diese Bildung besonders hinwiesen; ferner von Wagenhäuser[4]), Habermann[5]), Bürkner[6]), Manasse[7]), Zeroni[8]), Görke[9]), Brühl[10]) u. a.

Für die Ätiologie des zentralen Cholesteatoms lassen sich im allgemeinen zwei Typen aufstellen: 1. entweder erfolgt die Bildung in der Weise, daß die Epithelien hierbei eine passive Rolle spielen; nicht mehr entwicklungsfähiges oder im Absterben begriffenes Epithel oder endlich fertiges Cholesteatom selbst wird von Granulationsgewebe umschlossen und bildet so in diesem einen Cholesteatomherd (Manasse), oder 2. das Epithel spielt hierbei eine aktive Rolle, es gehen von diesem zuerst in die Tiefe verzweigte Zapfen (in das Bindegewebe), die dann abgeschnürt werden und eine regressive Metamorphose (Verhornung etc.) erleiden (Zeroni).

---

[1]) Archiv f. Ohrenheilk., VI, S. 294 und VII, S. 304.
[2]) Lehrbuch d. Ohrenheilk., 1883, S. 726.
[3]) Zeitschr. f. Ohrenheilk., XII, S. 48.
[4]) Archiv f. Ohrenheilk., XX, S. 250.
[5]) Archiv f. Ohrenheilk., XXVII, S. 46.
[6]) Lehrbuch d. Ohrenheilk., 1892.
[7]) Virchows Archiv, 1894, 136, S. 245.
[8]) Archiv f. Ohrenheilk., 1897, XLII, S. 188.
[9]) Archiv f. Ohrenheilk., 1901, LII, S. 63.
[10]) Zeitschr. f. Ohrenheilk., XLIX, S. 41.

Generated on 2019-10-24 09:32 GMT / http://hdl.handle.net/2027/uc1.b3252757
Public Domain in the United States, Google-digitized / http://www.hathitrust.org/access_use#pd-us-google
Digitized by Google
Original from UNIVERSITY OF CALIFORNIA

In dem oben beschriebenen Falle handelt es sich zweifellos um den ersteren Typus, da es sich um einen epithellosen, höchstwahrscheinlich sehr rasch gebildeten Polypen handelte, bei nachgewiesener ausgedehnter Cholesteatombildung im Gehörgang und Mittelohr. Bei „nackten" Polypen sind ja stets Fremdkörper als Ursache ihrer Bildung anzusehen (Kohlmeier[1]) u. a.).

Daß sich in meinem Falle der Polyp außerordentlich rasch gebildet haben muß, dafür scheint mir schon der Umstand zu sprechen, daß so zahlreiche Härchen aus seiner Oberfläche nach allen Richtungen herausragten.

Fig. 8.

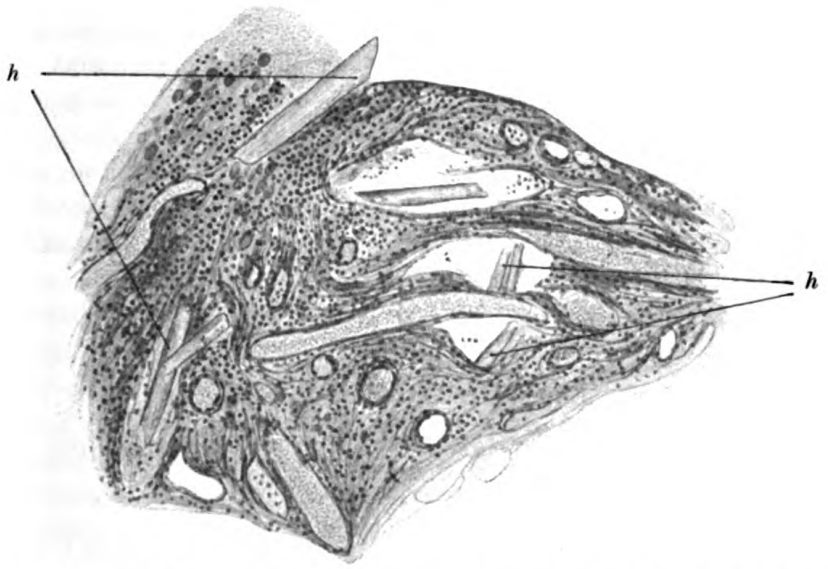

Mehrere Haare (*h*), teils im Schrägschnitt innerhalb des Gewebes getroffen, teils beim Austritt an der Oberfläche.

Was nun diese Härchen betrifft, so entstammen diese wohl zweifellos dem Gehörgang. Vermutlich sind sie durch den Druck, den das Cholesteatom auf die Gehörgangswände ausübte, zum Abfallen gebracht worden und dann durch irgendwelche begünstigende Umstände in das Antrum gelangt. Gerade die Tatsache, daß wohl gleichzeitig so viele Härchen abgefallen und in das Mittelohr gelangt sind, scheint mir ein weiterer Beweis für die Raschheit, mit der der ganze Prozeß vor sich ging, zu sein. Bei langsamer Entwicklung wären vermutlich nur einzelne Haare zugrunde gegangen und diese wären, ins Antrum gelangt, kaum in den verschiedensten Richtungen durch das polypöse Gewebe fixiert worden. Übrigens spricht auch das Fehlen des Epithels dafür, da (nach

[1]) Beitrag zur Histologie der Ohrpolypen. Dissert., 1902.

Digitized by Google
Original from UNIVERSITY OF CALIFORNIA
Generated on 2019-10-24 09:32 GMT / http://hdl.handle.net/2027/uc1.b3252757
Public Domain in the United States, Google-digitized / http://www.hathitrust.org/access_use#pd-us-google

Görke[1]) das Epithel bei jüngeren, schnell entstandenen Granulationspolypen sehr häufig fehlt.

Auch das Vorkommen von Härchen in Ohrpolypen kann keineswegs als besondere Seltenheit imponieren; solche wurden bereits wiederholt beobachtet. Verhältnismäßig selten ragen aber derartige Härchen in größerer Menge aus der Oberfläche eines Polypen heraus und täuschen auf diese Weise bei makroskopischer Betrachtung eine Behaarung vor. Derartige Beobachtungen sind mir nur von Brieger[2]) und Krepuska[3]) bekannt. Aber auch hier fungieren die Härchen nur als Fremdkörper; Krepuska konnte wohl eine Haarzwiebel, aber ebenfalls keine Matrix finden. Nach Görke[4]) kommen Drüsen ausnahmslos bei Schleimpolypen, niemals bei Granulationspolypen vor.

Das Interessanteste des ganzen Falles ist wohl der Umstand, daß sich der Prozeß so rasch und fast völlig symptomlos, insbesondere ganz ohne Eiterung abgespielt hat. Auch Politzer[5]) bezeichnet die Entwicklung eines Ohrpolypen bei gänzlich mangelnder Eiterung als größte Seltenheit; Politzer führt nur einen einzigen (von ihm beobachteten) derartigen Fall (allerdings ohne Cholesteatombildung) an. Bemerkenswert in meinem Falle ist ferner die außerordentlich rasche Ausheilung mit scheinbar vollständiger Restitutio ad integrum in wenigen Tagen.

Zur Abwehr.

Ein Beitrag zur Geschichte der Ohrenheilkunde.

Von **August Lucae.**

Es war vorauszusehen, daß meine „Chronische progressive Schwerhörigkeit. Ihre Erkenntnis und Behandlung“[1]) wegen der in diesem Buche niedergelegten, von der heutigen Lehre vielfach abweichenden Ansichten mir neben reichem Lob auch manchen Tadel in den zahlreichen Besprechungen einbringen würde. Von niemandem ist mir jedoch bisher der Vorwurf gemacht worden, daß ich die Arbeiten anderer Autoren zu meinen Gunsten in den Schatten gestellt habe. Dies war allein der M. f. O. vorbehalten, in welcher (Jahrg. XLII, 11. H.) mir von Herrn Dr. Bondy folgende Verfehlungen in obigem Sinne vorgehalten werden, die ich nicht ohne weiteres über mich ergehen lassen kann:

---

[1]) l. c. S. 78.

[2]) Zitiert nach Politzers Lehrbuch d. Ohrenheilk., 1901, S. 509.

[3]) Orvosi hetilap, XLI, 1897, 37—38 sz. (fülgyógyászati közlemények).

[4]) l. c. S. 87.

[5]) Lehrbuch d. Ohrenheilk., 1901.

[1]) Erschienen Juli 1907 bei Jul. Springer, Berlin.

Digitized by Google
Original from UNIVERSITY OF CALIFORNIA
Generated on 2019-10-24 09:32 GMT / http://hdl.handle.net/2027/uc1.b3252757
Public Domain in the United States, Google-digitized / http://www.hathitrust.org/access_use#pd-us-google

1. Hinsichtlich der Scheidung der subjektiven Gehörsempfindungen in solche, die durch äußeren Schall zu-, und solche, die durch letzteren abnehmen, weist Referent darauf hin, „daß dieselbe von Urbantschitsch bereits 1883[1]) durchgeführt wurde". Hierauf ist zu erwidern, daß ich (S. 89—90) diesen Punkt nur kurz streifen konnte, da es sich hier lediglich um die subjektiven Gehörsempfindungen bei „Sklerose" handelte, während ich vor Jahren in einer besonderen Schrift[2]) über die subjektiven Gehörsempfindungen die Verdienste Urbantschitsch' eingehend würdigte und hervorhob, daß Urbantschitsch a. a. O. zuerst das momentane Schwinden der subjektiven Geräusche auf Einwirkung von Stimmgabeltönen beschrieben habe. Ich will hier nicht auf meine a. a. O. dargelegte, von seinen Versuchen abweichende, systematische Tonbehandlung eingehen, sondern nur bemerken, daß ich bei weiteren Versuchen einen dauernden Erfolg damit nicht erzielte. Sonst würde ich in dem Kapitel „Therapie" darauf zurückgekommen sein und dort Urbantschitsch sicherlich erwähnt haben. Im übrigen müssen wir beide hinter Itard zurückstehen, der bereits vor 88 Jahren beide Gruppen im genannten Sinne einteilte. Ich gestatte mir hinzuzufügen, daß ich bereits 1875[3]) auf die Wichtigkeit der durch Schallreiz zunehmenden subjektiven Geräusche und deren Behandlung durch absolute Fernhaltung jedes äußeren Schallreizes hingewiesen habe.

2. Folgt eine vollkommen unverständliche und historisch absolut unberechtigte Behauptung hinsichtlich des von mir im Kapitel „Ätiologie" erwähnten, „bisher gar nicht beachteten Zusammenhanges zwischen Ohr und Nasenrachenraum", wozu Referent bemerkt, daß Maissiot bereits 1808 bei Verschluß der einen Nasenseite in der anderen Seite beim Schlingakte manometrisch eine Luftverdünnung beobachtete.[4]) Dazu ist zu bemerken, daß ich — wie im Literaturverzeichnis unter Nr. 67 zu lesen — jenen Zusammenhang in einem bereits 1869 erschienenen Aufsatz[5]) beschrieb, in welchem ich lediglich auf Grund der von Politzer während des Schluckens bei verschlossener Nase („Toynbeescher Versuch") manometrisch nachgewiesenen und von mir bestätigten negativen Luftdruckschwankung im Nasenrachenraum zuerst darauf aufmerksam machte, daß bei Personen mit chronisch unwegsamer Nase durch den andauernden, zum Mittelohr forschreitenden negativen Druck im Nasenrachen-

[1]) Pflügers Arch., Bd. 31, S. 290.

[2]) Zur Entstehung und Behandlung der subjektiven Gehörsempfindungen. Berlin 1884 bei Otto Enslin.

[3]) In meiner Bearbeitung der Ohrenkrankheiten in Bardelebens Lehrbuch, 7. Aufl., Bd. III, S. 197.

[4]) Zitiert in Urbantschitsch' Lehrb., 3. Aufl., 1890, S. 208, wo übrigens in einer Anmerkung der betreffende Autor Maissiat heißt und jene manometrische Beobachtung 1838 gemacht hat.

[5]) A. f. O., Bd. IV, S. 188.

Digitized by Google
Original from UNIVERSITY OF CALIFORNIA
Generated on 2019-10-24 09:32 GMT / http://hdl.handle.net/2027/uc1.b3252757
Public Domain in the United States, Google-digitized / http://www.hathitrust.org/access_use#pd-us-google

raum auf rein physikalischem Wege Schwerhörigkeit entstehen kann, wie ich an verschiedenen Kranken beobachten konnte. Wegen der Prioritätsfrage hinsichtlich des Nachweises des negativen Druckes hätte sich Referent also an Herrn Prof. Politzer wenden müssen.

3. Wird zu der von mir gelegentlich der Prüfung der Flüstersprache erwähnten verlängerten Apperzeptionszeit bemerkt, daß Urbantschitsch dieses Phänomen bereits 1881 ausführlich beschrieben habe[1]): Jeder, der die betreffende Stelle meines Buches S. 130 ohne Vorurteil liest, wird zugeben, daß ich die Messung der Apperzeptionszeit lediglich wegen der beschränkten Länge unserer Untersuchungszimmer (in meinem Falle 7 *m*) empfahl und keinesfalls prätendiere, diese verlängerte Apperzeptionszeit zuerst beobachtet zu haben. Ich hielt dieselbe für eine jedem guten Beobachter längst bekannte Erscheinung, gebe indessen gern zu, daß sie otologischerseits von Urbantschitsch zuerst beschrieben wurde.

4. Betrifft die bei der Tonprüfung von mir S. 146—147 besonders hervorgehobene Abhängigkeit der Perzeption von der Intensität der angewandten Töne und die große differentialdiagnostische Bedeutung der Resonatoren zur Feststellung von Toninseln und Lücken. Wenn der Referent mir hierin vollständig beistimmt, gleichzeitig jedoch wieder mir gegenüber hervorhebt, daß Urbantschitsch bereits vor 10 Jahren[2]) darauf aufmerksam gemacht habe, „daß man keineswegs berechtigt ist, aus dem Nichthören des einzelnen Stimmgabeltones auf einen Funktionsausfall für den betreffenden Ton zu schließen", so zeigt dies, wie wenig Referent historisch orientiert ist. Hätte er bloß die oben zitierte Stelle meines Buches bis zu Ende gelesen, so würde er finden, daß meine Untersuchungen über diese Intensitätsfrage bis 1874[3]) zurückgehen, in welchem Jahre ich zuerst die Resonatoren hierbei empfohlen habe.

Entgegnung auf vorstehenden Aufsatz des Herrn Professor Lucae.

Von Dr. **G. Bondy.**

Es bedarf wohl nicht erst der Versicherung, daß es mir gewiß ferne lag, die anerkannt großen Verdienste Lucaes um die Erforschung der chronischen progressiven Schwerhörigkeit irgendwie schmälern zu wollen. Keines-

---

[1]) Über das An- und Abklingen akustischer Empfindungen. Pflügers Arch., Bd. 25.

[2]) Über Hördefekte bei Taubstummen. Z. f. O., 1898, Bd. 33, S. 229.

[3]) Accommodation und Accommodationsstörungen des Ohres. Berliner klin. Wochenschr., 1874, Nr. 14 u. 16.

Digitized by Google
Original from UNIVERSITY OF CALIFORNIA
Generated on 2019-10-24 09:32 GMT / http://hdl.handle.net/2027/uc1.b3252757
Public Domain in the United States, Google-digitized / http://www.hathitrust.org/access_use#pd-us-google

falls aber konnte ich annehmen, daß in dem Hinweis auf einzelne Lücken in der Darstellung eine persönliche Spitze gesucht werden könnte.

Was nun zunächst die Punkte 1 und 3 anlangt, so erscheint wohl eine weitere Erörterung derselben nach den loyalen Erklärungen von Prof. Lucae überflüssig.

Die Bemerkung (Punkt 2) über die Beobachtung Maissiats aus dem Jahre 1838 (ich hoffe, daß mir ein Druckfehler nicht zu schwer angerechnet wird) beabsichtigte nichts weiter als den Hinweis, daß schon jener Autor auf den Zusammenhang zwischen Ohr und Nase aufmerksam wurde. An Prof. Politzer konnte ich mich wegen der Prioritätsfrage nicht wenden, da derselbe nicht zitiert ist.

Was endlich den letzten Punkt 4 anlangt, so habe ich hier den Schwerpunkt meiner Ausführungen keineswegs auf die historische Seite der Frage zu legen beabsichtigt. Der springende Punkt liegt vielmehr in folgendem: Allgemein bekannt sind die Untersuchungen Bezolds mit der kontinuierlichen Stimmgabelreihe sowie die Schlüsse, die er daraus in praktischer Hinsicht ableitet. Als ebenso bekannt dürfen wohl die Untersuchungen Urbantschitsch' über diesen Gegenstand vorausgesetzt werden, denen zufolge ein Funktionsausfall für den betreffenden Ton erst dann angenommen werden darf, wenn der bedeutend stärkere Harmonikaton nicht perzipiert wird. Die Gleichartigkeit des Standpunktes, den Urbantschitsch und Lucae in dieser Frage einnehmen, ist in die Augen springend: Nicht die Art der benutzten Schallquelle ist hier das ausschlaggebende Moment, sondern einzig und allein die Stärke des zugeführten Tones. Herr Geheimrat Lucae wird es daher begreiflich finden, daß ich wohl erwartet hätte, die Arbeiten Urbantschitsch' an dieser Stelle erwähnt zu finden.

Vereinsberichte.

Österreichische otologische Gesellschaft.

Sitzung vom 14. Dezember 1908.

Vorsitzender: Politzer, Schriftführer: Bondy.

a) Administrative Sitzung.

Die Neuwahl des Bureaus ergibt folgendes Resultat: Vorsitzender: V. Urbantschitsch, Vorsitzenderstellvertreter: F. Alt, Sekretär: H. Neumann, Schriftführer: G. Bondy, Kassier: D. Kaufmann.

H. Frey erstattet den Bericht über das abgelaufene Vereinsjahr. Unter dem Vorsitze des Ehrenpräsidenten Hofrat Politzer fanden 9 wissenschaftliche Versammlungen statt, in denen eine Anzahl von Vorträgen und insbesondere Demonstrationen, die alle Gebiete der Ohrenheilkunde umfaßten, abge-

Digitized by Google
Original from UNIVERSITY OF CALIFORNIA
Generated on 2019-10-24 09:32 GMT / http://hdl.handle.net/2027/uc1.b3252757
Public Domain in the United States, Google-digitized / http://www.hathitrust.org/access_use#pd-us-google

halten wurde. Speziell dem aktuellen Gebiet der Labyrinthdiagnostik und -Chirurgie wurde besondere Aufmerksamkeit gewidmet. Wir können mit Stolz sagen, daß es keine aktuelle Frage in der Ohrenheilkunde gibt, welche nicht von uns behandelt worden wäre (viele davon klinisch bei uns zu allererst), und können mit Genugtuung begrüßen, daß unsere Sitzungsberichte im Auslande immer mehr und mehr Aufmerksamkeit erregen, so daß sich verschiedene Fachschriften um dieselben bewerben. Sie erscheinen jetzt, abgesehen von der Monatsschrift für Ohrenheilkunde, die unser Organ ist, in dem Zentralblatt für Ohrenheilkunde u. a. — Vorträge hielten: Hofrat Politzer 2, Dr. Kolmer 1, Dr. Fröschels 1, anatomische und klinische Demonstrationen: Dr. Bárány 9, Ruttin 8, Bondy 4, E. Urbantschitsch 4, V. Urbantschitsch 3, Alt 3, Frey 2, Politzer, Hammerschlag, Leidler, Dintenfass, F. A. Schwarz, Neumann für Dr. Fletcher, Stein und Biehl je 1; Demonstrationen über gemeinsam erhobene Befunde oder gemeinsam gemachte Studien: Bárány und F. A. Schwarz, Leidler und Schüller, Leidler und G. Schwarz, Frey und Hammerschlag.

Dozent Biehl vertrat unsere Gesellschaft bei Bezolds Leichenbegängnis und legte in unserem Namen einen Kranz auf die Bahre.

Hofrat Zaufal wurde anläßlich seines Übertrittes in den Ruhestand zum Ehrenmitglied der Österreichischen otologischen Gesellschaft gewählt.

Dr. D. Kaufmann erstattet den Kassabericht und erhält das Absolutorium.

Den Herren H. Frey und D. Kaufmann wird für ihre außerordentliche Mühewaltung der besondere Dank der Gesellschaft votiert.

Die Herren Dr. Emil Fröschels (Wien) und Fritz Ostersetzer (Meran) werden zu Mitgliedern der Gesellschaft gewählt.

Auf Antrag des Dr. E. Urbantschitsch wird folgende Resolution angenommen: Bei den Sitzungen soll im allgemeinen in der Weise vorgegangen werden, daß zuerst ambulante, dann klinische Patienten, hierauf totes Material (pathologisch-anatomische und mikroskopische Präparate) demonstriert werden, sodann vorläufige Mitteilungen etc. erfolgen und am Schlusse eventuelle Vorträge abgehalten werden.

b) Wissenschaftliche Sitzung.

A. Politzer hält eine ausführliche Gedenkrede über Josef Toynbee, in der er die außerordentlichen Verdienste, welche sich Toynbee als pathologischer Anatom und auch als Philanthrop erworben hat, würdigt.

E. Ruttin: Zur Frage der Differentialdiagnose von Kleinhirnabszeß und seröser Labyrinthitis.

I. Kleinhirnabszeß und Labyrinthfistel. I. M., 18jähriger Fleischhauergehilfe, wurde am 4. November 1908 auf die Klinik aufgenommen. Seit 8 Jahren zeitweise linkseitiger Ohrenfluß, seit 3—4 Wochen Schmerzen und Schwindel.

Status praesens: Links Totaldestruktion, Granulationen, Cholesteatom. Cv. (Lärmapparat Bárány) 1 *m*, Fl. a. c. Weber nach rechts, Rinne negativ, Kopfknochenleitung verkürzt, C_1, c_4 ∅. Kein spontaner Nystagmus. Bei Neigung des Kopfes nach rückwärts Nystagmusanfall nach rechts. Fistelsymptom positiv, umgekehrt, d. h. bei Kompression starker horizontaler Nystagmus nach rechts, bei Aspiration schwächer nach links. Kalorische Reaktion typisch. Temperatur normal. — 10. November: Mit Rücksicht auf die noch vorhandene Hörweite und

Generated on 2019-10-24 09:32 GMT / http://hdl.handle.net/2027/uc1.b3252757
Public Domain in the United States, Google-digitized / http://www.hathitrust.org/access_use#pd-us-google
Digitized by Google
Original from UNIVERSITY OF CALIFORNIA

Reaktion wurde zunächst nur die Totalaufmeißelung vorgenommen. Dabei fand sich ein abnormer Tiefstand der Dura der mittleren Schädelgrube, ein großes Cholesteatom im Antrum und eine Fistel am horizontalen Bogengang. In den nächsten Tagen Fieber, über 38, Kopfschmerzen, starker Nystagmus zur gesunden Seite, etwas Nackensteifigkeit und Druckempfindlichkeit der Wirbelsäule. Beim Verbandwechsel zeigt sich Patient total taub, die kalorische Reaktion erloschen. Daraufhin nahm Ruttin am 13. November die Labyrinthoperation vor. Es wurde typisch nach Neumann vorgegangen und wegen der schon bestehenden Nackensteifigkeit bis in den inneren Gehörgang vorgedrungen. Die Operation war wegen der Vorlagerung der Dura technisch außerordentlich schwierig. Bei der Labyrinthoperation Abfluß von Liquor, dessen Beschaffenheit wegen sofortiger Vermengung mit Blut nicht zu konstatieren war. Facialis nach der Operation vollkommen intakt. In den nächsten 6 Tagen Abfall des Fiebers, Puls um 100, subjektives Wohlbefinden, Nacken nicht mehr druckempfindlich. Nystagmus zur gesunden Seite. Am 7. Tage bekam Patient plötzlich Kopfschmerzen, geringen Nystagmus nach der kranken Seite, Erbrechen. Temperatur normal, Puls 70. — 20. November: Patient ist früh apathisch, deutlicher Nystagmus zur kranken und gesunden Seite. Nachmittag ist Patient wieder ganz frisch, setzt sich auf und spielt Karten. — 21. November: Hinterhauptskopfschmerz, der Nacken wird steif gehalten, ohne eigentliche Nackensteifigkeit, Nystagmus nach links von wechselnder Intensität. — 22. November: Hinterhauptskopfschmerz, steife Kopfhaltung, Apathie. Starker Nystagmus nach links. Lumbalpunktat klar. Puls 68. Die von Ruttin vorgenommene Incision des Kleinhirns im Bereiche der hinteren Pyramidenfläche entleert einen fast pflaumengroßen Abszeß in der linken Kleinhirnhemisphäre. Gegenincision hinter dem Sinus und Drainage. — 25. November: Exitus letalis.

Obduktionsbefund (Prof. Störk): Abszeß der linken Kleinhirnhemisphäre vollständig drainiert, Ödem im umgebenden Kleinhirnbereich, hämorrhagische Enkephalitis im hinteren Balkenabschnitt, hochgradiger Hydrocephalus internus chronicus, Abplattung der Hirnwindungen, keine Meningitis. Bakteriologische Untersuchung: Im Eiter Streptococcus pyogenes.

II. Kleinhirnabszeß und seröse Labyrinthitis: H. P., 68jähriger Geschäftsdiener, wurde am 15. Oktober auf die Klinik aufgenommen. Seit 20 Jahren wiederholter Ohrenfluß links. Vor 5 Monaten Auftreten einer Schwellung hinter dem linken Ohr. Seit Ende September Schwindel. Seit einem Tage Erbrechen und Kopfschmerzen.

Status praesens: Senkung der hinteren oberen Gehörgangswand, Trommelfell gerötet und geschwollen, Perforation nicht sichtbar, Cv. (Lärmapparat Bárány) a. c., Fl. 0. Mittlere Stimmgabel bei starkem Anschlag vor dem Ohre nicht gehört. Nystagmus wechselnd, bald keiner, bald nach rechts, bald nach links, stets rotatorisch. Bei Neigung nach rückwärts rotatorischer Nystagmusanfall nach links, bei Neigung nach links rotatorischer Nystagmus nach links, bei Neigung nach rechts schwächer nach rechts. Minimales Fistelsymptom. Kalorischer Nystagmus sehr stark, lange dauernd. Temperatur normal.

Bei der am 20. Oktober von Ruttin vorgenommenen Operation fand sich ein großer, extraduraler und perisinuöser Abszeß der hinteren Schädelgrube, eine Fistel an der Labyrinthwand konnte trotz genauer Inspektion unter Tonogenwirkung nicht entdeckt werden. 21. Oktober: Wohlbefinden. Temperatur normal, Puls 106, zeitweilig aussetzend, kein Nystagmus. 22. Oktober: Früh sehr heftiger, grobschlägiger, rotatorischer Nystagmus nach rechts, bei

Digitized by Google
Original from UNIVERSITY OF CALIFORNIA
Generated on 2019-10-24 09:32 GMT / http://hdl.handle.net/2027/uc1.b3252757
Public Domain in the United States, Google-digitized / http://www.hathitrust.org/access_use#pd-us-google

jeder Blickrichtung, Patient liegt auf der rechten Seite. Verbandwechsel. Patient ist total taub (mit Báránys Lärmapparat geprüft). Weber nach links, mittlere Stimmgabel bei stärkstem Anschlag nicht gehört, tiefe Stimmgabel nicht gehört, c_4 bei lautem Anschlag. Reaktion mit heißer Kochsalzlösung deutlich vorhanden. Starker spontaner Schwindel, Erbrechen beim Aufsetzen. 22. Oktober: Verbandwechsel. Kleinhirndura etwas belegt. Rotatorischer Nystagmus nach rechts bei Blick nach rechts und geradeaus. Patient liegt auf der rechten Seite, Schwindel nur beim Aufstehen. 23. Oktober: Nystagmus nach rechts bei Blick nach rechts, nicht bei Blick geradeaus und nach links. Wenig Schwindel beim Aufstehen. 24. Oktober: Verbandwechsel. Die Wunde ist im gleichen Zustand. Mit kalter Kochsalzlösung typische Reaktion. Nystagmus nach rechts bei jeder Blickrichtung. 25. Oktober: Nystagmus nach links. Gang schwankend, Schwindel. Verdacht auf Kleinhirnabszeß. 26. Oktober: Neuerliche neurologische Untersuchung (Dr. Ekonomo): Keine Anhaltspunkte, vielleicht eine Spur von Ataxie der linken unteren Extremität. Augenhintergrund (Dr. Olaf Ruttin) normal. 27. Oktober: Patient wird abends plötzlich bewußtlos. Schwache Zuckungen der rechten Hand, insbesondere in den Fingern. Pupillen eng, reagieren nicht. Kein Nystagmus, keine Deviation. Temperatur normal, Puls 120.

Operation in bewußtlosem Zustand ohne Narkose. Ruttin führt die typische Labyrinthoperation nach Neumann aus und entleert durch Incision des Kleinhirns, entsprechend der hinteren Pyramidenfläche, einen mehrere Eßlöffel voll dicken, gelben, nicht fötiden Eiters enthaltenden Abszeß. Gegenöffnung hinter dem Sinus, Drainage. Eingehen mit dem Finger in die Abszeßhöhle und Entleerung eines zweiten, kleineren, mehr rückwärts gelegenen Abszesses, Drainage. Etwa eine Stunde nach der Operation kommt der Patient wieder zu sich. Kein Nystagmus, Puls 104, Temperatur normal, keine Parese. 5 Stunden nach der Operation (11 Uhr nachts) erhob Ruttin folgenden Befund: Rotatorischer Nystagmus nach rechts, Pupillen auf Licht träg reagierend, ebenso auf Akkommodation. Augenmuskeln intakt, Cornealreflex lebhaft, heisere Sprache, Zunge und Gaumen nicht belegt, Kehlkopfspiegeln unmöglich. Schleimig rasselnder Husten, über den Lungen rasselndes Atmen. Temperatur normal, Puls 104. Patellarreflexe sehr lebhaft, Babinski links deutlich, tiefe Reflexe nicht auslösbar. Ataxie der linken Extremitäten, besonders der oberen deutlich, Bauchdeckenreflex, Kremasterreflex links nicht auslösbar, rechts prompt, Sensorium frei. 28. Oktober: Neurologischer Befund (Dr. Ekonomo) wie gestern, nur Patellarreflex etwas schwächer als gestern, links schwächer als rechts. Oppenheim und Babinski links positiv. Cornealreflex etwas schwächer als rechts. 29. Oktober: Früh um 5 Uhr wird Patient bewußtlos. Deviation der Augen nach links, dabei einzelne, kleine Nystagmusschläge nach rechts. Pupillen eng, nicht reagierend. Temperatur 40, Puls 104, aussetzend. Eingehen mit der Kornzange in die Abszeßhöhle, nach allen Richtungen kein Eiter. Die Lumbalpunktion ergibt unter geringem Druck stehenden, trüben Liquor. 30. Oktober: Exitus letalis.

Obduktionsdiagnose: Diffuse, eitrige Meningitis, drainierter Abceß in der linken Kleinhirnhemisphäre. Sowohl im Punktate als im Abceßeiter Streptococcus mucosus. Diese beiden Fälle zeigen, wie schwierig die Diagnose des Kleinhirnabscesses sein kann, wenn neben dem Kleinhirnabceß noch eine Labyrinthfistel oder eine seröse Labyrinthitis besteht. Bei diffuser, eitriger Labyrinthitis haben wir ja, wenn diese mit Kleinhirnabceß kombiniert ist, in einem zur kranken Seite gerichteten Nystagmus nach Neumann und Bárány ein

Generated on 2019-10-24 09:32 GMT / http://hdl.handle.net/2027/uc1.b3252757
Public Domain in the United States, Google-digitized / http://www.hathitrust.org/access_use#pd-us-google
Digitized by Google
Original from UNIVERSITY OF CALIFORNIA

ziemlich sicheres Zeichen für das Vorhandensein des Kleinhirnabscesses. Dagegen wissen wir, daß bei einer Labyrinthfistel oder bei einer serösen Labyrinthitis ein zur kranken Seite gerichteter Nystagmus auch vom Labyrinth ausgelöst sein kann. Insbesondere tritt dieser Nystagmus beim Aufsetzen und bei Kopfbewegungen auf, nähert sich somit auch in diesem Punkte dem intrakraniellen Nystagmus. Dieser Nystagmus kann aber auch sogar dann bestehen, wenn die calorische Reaktion bereits erloschen ist, wie Ruttin an dem in der vorigen Sitzung vorgestellten Falle gezeigt hat.

Im ersten Falle konnte der vor der Operation bestandene Nystagmus zur kranken Seite bei Kopfneigung sowohl auf das Labyrinth als auf das Kleinhirn bezogen werden; nach der Labyrinthoperation trat erst am 6. Tage wiederum spontaner Nystagmus zur kranken Seite auf, der bei fehlendem Labyrinth nur von einer beginnenden Meningitis oder einem Kleinhirnabceß ausgelöst sein konnte. Der Wechsel des Nystagmus sowie das klare Lumbalpunktat und das Allgemeinbefinden ließen einen Kleinhirnabceß wahrscheinlich erscheinen, wie ihn denn auch die Operation nachwies.

Im zweiten Falle trat nach der Totalaufmeißelung eine typische, seröse Labyrinthitis auf. Während aber die Symptome dieser Labyrinthitis insbesondere der starke, zur gesunden Seite gerichtete Nystagmus, im Abnehmen begriffen war, trat plötzlich, am 5. Tage nach der Operation, Nystagmus zur kranken Seite auf. Dieser Nystagmus hätte natürlich auch noch auf die Labyrinthitis bezogen werden können, allein der Umstand, daß ja die Labyrinthitis anscheinend bereits im Abklingen war, mußte den Verdacht auf Kleinhirnabceß erwecken. Auch hier hat die Operation diese Wahrscheinlichkeitsdiagnose bestätigt.

Ruttin glaubt daher, daß man die Indikation für die Labyrinthoperation in Fällen von Verdacht auf Kleinhirnabceß weiter stellen muß als bisher, indem man in solchen Fällen nicht nur bei diffuser, eitriger Labyrinthitis, sondern auch bei Labyrinthfistel und seröser Labyrinthitis das Labyrinth eröffnet, am besten nach Neumann mit Freilegung der hinteren Schädelgrube. Man kann dies um so eher tun, als in diesen Fällen das Hörvermögen meistens auf ein Minimum herabgedrückt ist.

III. Kleinhirnabceß mit ungewöhnlichem Infektionsweg und Kompression des vierten Ventrikels. A. K., 5 Jahre alt, wurde am 11. November in apathischem Zustande in die Klinik aufgenommen. Nach Angabe der Eltern trat vor 3 Wochen Ohrenfluß auf, der bis jetzt zeitweise andauert. Seit 4 Wochen angeblich Erbrechen.

Status praes.: Im vorderen unteren Quadranten eine große Perforation, gegenwärtig trocken. Calorische Reaktion prompt. Linkes Ohr normal. Das Kind ist bewußtlos: Nackensteifigkeit, Kopf maximal nach hinten gebeugt. Zeitweiliges Aufschreien. Ernährung nur per Klysma möglich. Deviation der Augen anfangs nach rechts, später nach links, geringe Zuckungen in den rechten Extremitäten, leichte Parese des rechten Facialis. Etwas später weicht die Bewußtlosigkeit einem apathischen Zustande. Hyperalgesie der Unterschenkel rechts? Bauch eingezogen. Kernig angedeutet. Augenhintergrund (O. Ruttin) normal. Interner Befund (Dr. Kühnel) normal. Die Diagnose wird auf basale Meningitis mit Übergreifen auf die rechten Zentralwindungen oder auf Kleinhirnabceß gestellt. Die den Eltern wiederholt vorgeschlagene Operation wird verweigert. Der Zustand des Kindes ändert sich während des Spitalsaufenthaltes nicht, am 10. Tage tritt Exitus letalis ein.

Digitized by Google
Original from UNIVERSITY OF CALIFORNIA
Generated on 2019-10-24 09:32 GMT / http://hdl.handle.net/2027/uc1.b3252757
Public Domain in the United States, Google-digitized / http://www.hathitrust.org/access_use#pd-us-google

Obduktionsdiagnose: Pflaumengroßer Absceß der rechten Kleinhirnhemisphäre, basal, knapp an der Oberfläche der rechten Circumferenz gelegen, mit Kompression des vierten Ventrikels und anschließendem Hydrocephalus internus chronicus. Kleine extradurale Eiterung der lateralen Wand des rechten Sinus sigmoideus knapp über dem oberen Sinusknie mit anschließender umschriebener Entzündung der Sinuswand an dieser Stelle. (Keine Sinusthrombose.) Am durchgesägten Schläfebein sieht man, daß die Eiterung aus dem Warzenfortsatz zwischen den beiden Tabulae der Schläfebeinschuppe ihren Weg genommen hat und von da offenbar das Kleinhirn infizierte. Wir wissen ja, daß der gewöhnliche Weg, auf dem die Kleinhirnabscesse zustande kommen, durch das Labyrinth führt. Der hier vorliegende, das Labyrinth verschonende Infektionsweg ist sicherlich ein seltener. Interessant ist auch die Größe und Lage des Kleinhirnabscesses, welche eine Kompression des vierten Ventrikels und anschließenden chronischen Hydrocephalus verursachte, der wahrscheinlich den Tod herbeiführte.

IV. Otogener Hirnabsceß mit ungewöhnlicher Lokalisation. L. K., 33jähriger Koch, aufgenommen am 4. August 1908. Nach Angabe des Begleiters soll Patient sich seit 2 Tagen in einem zeitweise apathischen, zeitweise sehr aufgeregten Zustande befinden, seit lange auf dem rechten Ohr an Ohrenfluß leiden und vor Zeiten auf diesem Ohr operiert worden sein. Näheres kann nicht angegeben werden.

Status praes.: Patient ist meist wie benommen, doch beantwortet er die Fragen, wenn auch verzögert, spricht aber manchmal spontan sehr lebhaft. Wiederholt Gähnen und Einschlafen. Auf dem linken Ohr eine nicht ausgeheilte Radikaloperation, mit fötidem Eiter. Druckempfindlichkeit des Warzenfortsatzes. Rechtes Ohr normal. Funktionsprüfung mit Hörschlauch: Fl. gehört, Weber nach links, C_1 positiv, c_4 positiv, Rinne nicht prüfbar, calorische Reaktion prompt. Augenbewegungen nicht prüfbar, da Patient den Aufforderungen nicht folgt, doch sind sie scheinbar frei, wenn Patient spontan um sich blickt. Bei spontaner Endstellung nach links Nystagmus nach links. Sensibilität der rechten Kopfhälfte deutlich herabgesetzt. Reflexe bis auf den linken Bauchdecken- und Kremasterreflex erhalten. Interner Befund (Dozent v. Stejskal) normal. Augenhintergrund (O. Ruttin) normal. Temperatur normal, Puls 60. Lumbalpunktat klar, enthält keine Bakterien. Ruttin stellte die Wahrscheinlichkeitsdiagnose auf Hirnabsceß, nahm die Totalaufmeißelung vor und legte dabei die Dura der mittleren und hinteren Schädelgrube in großer Ausdehnung frei. Die Dura der mittleren Schädelgrube pachymeningitisch verändert, Incision daselbst mit dem Preysingmesser 4 *cm* tief entleert keinen Eiter. Daraufhin Incision des Kleinhirns, welche ebenfalls keinen Absceß aufdeckt. Am nächsten Tage auffallende Besserung. Patient ist ruhig, ißt und trinkt mit Appetit, Sensorium vollkommen frei. In den nächsten 5 Tagen wechseln Aufregungszustände mit luziden Intervallen. Am 6. Tage plötzlich Exitus letalis.

Obduktionsdiagnose (Prof. Ghon): Zwei fötid eitrige, unmittelbar nebeneinander liegende Abscesse von etwa 3 *cm* im Durchmesser mit dicker, pyogener Membran, an der Oberfläche des linken Hinterhauptlappens mit eitrig fötider Lepto- und Pachymeningitis im Bereiche der Abscesse. Chronische Tuberkulose der rechten Lungenspitze, schiefrige Induration mit einer kleinnußgroßen Kaverne, adhäsive Pleuritis. Im Abceßeiter reichlich und ausschließlich gramnegative, lange Bazillen und Fäden. Interessant ist, daß Ruttin mit seiner Incision genau in der Richtung des Abscesses war, dieser jedoch fast

Digitized by Google
Original from UNIVERSITY OF CALIFORNIA
Generated on 2019-10-24 09:32 GMT / http://hdl.handle.net/2027/uc1.b3252757
Public Domain in the United States, Google-digitized / http://www.hathitrust.org/access_use#pd-us-google

8 *cm* vom Ohr entfernt lokalisiert war. Es ist ja bekannt, daß sich die Abscesse zumeist in nächster Nähe des primären Eiterherdes etablieren, allein man muß doch auch auf diese Fälle aufmerksam machen, die wahrscheinlich auf dem Blut- oder Lymphwege zustande gekommen sind, sich in größerer Entfernung vom primären Herde entwickeln.

Diskussion.

Alt (ad 1): Wir wissen, daß bei Kleinhirnabscessen der Hirndruck außerordentlich gefährlich ist und viele Patienten deshalb während der Narkose gestorben sind. Ich habe im Sommer eine Patientin operiert, die einen kleinen Absceß hatte. Kaum 5 Minuten nach Beginn der Narkose trat Atmungsstillstand ein, welcher durch künstliche Atmung nach 10 Minuten behoben wurde. Am Schlusse der Operation neuerlicher Atmungsstillstand durch $^3/_4$ Stunden. Eine Viertelstunde, nachdem die Patientin ins Zimmer gebracht worden war, wiederholte sich der Respirationsstillstand und Patientin erlag ihm, trotzdem 2^3_4 Stunden lang künstliche Atmung angewendet wurde. Bei der Obduktion zeigte sich ein chronischer Hydrocephalus. Interessant ist, daß in Ruttins Falle der Tod 2 Tage später eintrat. Ich schließe daraus, daß es notwendig ist, bei Hirnabscessen dem Hirndruck vermehrte Aufmerksamkeit zu schenken. Bei Schläfelappenabscessen können wir mit Beruhigung dem postoperativen Verlaufe entgegensehen, bei Kleinhirnabscessen bleibt die Gefahr trotz Entleerung weiter bestehen. Es wäre daher die wiederholte Lumbalpunktion oder die Ventrikelpunktion, die nach der Methode von Kocher sehr rasch auszuführen ist, vorzunehmen.

Neumann: Es freut mich sehr, daß Ruttin an einer so großen Anzahl von Fällen den zur kranken Seite gerichteten Nystagmus als wichtigstes Symptom feststellen konnte, und um so mehr, als ich von Passow, Stein u. a. in verschiedenen Zeitschriften angegriffen wurde, in denen die Autoren behaupten, daß ein zur kranken Seite gerichteter Nystagmus kein Symptom für Kleinhirnabscesse sei. Ich habe niemals behauptet, daß der zur kranken Seite gerichtete Nystagmus von vornherein ein Symptom für Kleinhirnabscesse ist, sondern erst dann, wenn das Labyrinth nicht mehr erregbar oder operativ entfernt ist. Sehr häufig wird die schwierige Situation von Ruttin vorhanden sein, daß das Labyrinth infolge seröser Labyrinthitis erkrankt ist und der Patient infolge Kleinhirnerkrankung einen zur kranken Seite gerichteten Nystagmus hat. Wir können, wie ich glaube, einen im Abklingen begriffenen Nystagmus von dem vom Kleinhirn induzierten Nystagmus differenzieren. Ein zur gesunden Seite gerichteter Nystagmus zeigt im Momente des Abklingens auch bei Blick zur kranken Seite eine horizontale Komponente. Der labyrinthäre Nystagmus hat einen abklingenden, der cerebellare einen steigenden Charakter. Ich glaube, daß Ruttin darauf Wert legt, daß man hier die Labyrinthoperation nach meiner Methode macht. Wenn das Labyrinth vollständig abgetragen ist, kann ein zur kranken Seite gerichteter Nystagmus stets für eine retrolabyrinthäre Erkrankung verwertet werden. Ich glaube nicht wie Alt, daß der gesteigerte intrakranielle Druck, sondern eher, daß die fortschreitende Encephalitis den Tod verursacht, welche bei großen Hirnabscessen nicht so rasch lebenswichtige Zentren in Mitleidenschaft zieht. Übrigens hängt der Ausgang auch mit der Art der Bakterien und ihrer Virulenz zusammen. Ich glaube nicht, daß wir bei Abscessen zur Entlastung des intrakraniellen Druckes viel Punktionen machen sollen und halte sie, obzwar ich keine Erfahrung darüber habe, für kontraindiziert. In der Literatur sehen wir, daß bei

Digitized by Google
Original from UNIVERSITY OF CALIFORNIA
Generated on 2019-10-24 09:32 GMT / http://hdl.handle.net/2027/uc1.b3252757
Public Domain in the United States, Google-digitized / http://www.hathitrust.org/access_use#pd-us-google

allen circumscripten Prozessen im Hirn die Lumbalpunktion wegen Blutung und Lösung von Adhäsionen (und dadurch bedingter Meningitis) für gefährlich erklärt wird. Aus den Krankengeschichten der ersten 2 Fälle geht hervor, daß ein Hirnabsceß sehr lange latent verlaufen kann. Wir operieren den Patienten, ohne zu wissen, daß er einen Absceß hat, und die Operation macht denselben manifest. Dies tritt gewöhnlich 1—2 Tage nach der Operation auf und das erste Zeichen dafür ist die Temperatursteigerung. Darauf habe ich schon in einer Diskussion mit Mc Ewen hingewiesen. Wenn wir auf einen nicht sicher diagnostizierbaren Absceß Verdacht haben, sollen wir operieren und die Dura freilegen. Besteht ein Absceß, so wird er durch die Operation manifest werden. Die freigelegte Dura ist schmerzlos und wir können dann leicht operieren.

Alt: Daß die Lumbalpunktion bei Hirnabsceß gefährlich ist, ist eine in die Literatur eingedrungene Fabel. Gumprecht hat die Todesfälle nicht bei Abscessen, sondern nur bei Tumoren gefunden. Auch bei Hirntumoren sind sicher schon in 1000 Fällen Lumbalpunktionen gemacht worden und nur in 11 Fällen trat der Tod ein und von diesen in 7 zweifellos erst 24—36 Stunden später. Daß bei Kleinhirnabscessen auch der fortschreitende Hirndruck, der sich in chronischem Hydrocephalus äußert, die Todesursache sein kann, ist sicher. Wir haben ganz bestimmte klinische Symptome, wann eine Lumbalpunktion gefährlich wäre: der rasch absinkende Druck, der auf einen Verschluß zwischen Großhirnventrikel und Rückenmarkskanal hindeutet. Und in der Ventrikelpunktion haben wir ein sicheres therapeutisches Agens, um den Hirndruck rasch herabzusetzen.

Alexander: Mit Recht kann man der Lumbalpunktion nichts nachsagen, was wichtig ist, weil sie diagnostisch viel leistet. In manchen Fällen, wo eine intrakranielle Komplikation möglich ist, wird sie im unmittelbaren Anschluß an die Operation ein diagnostisches Hilfsmittel darstellen. Die Mitbeteiligung des Abducens im Sinne der Störung erfordert auch volle Aufmerksamkeit. Was Neumann von der Temperatur gesagt hat, kann ich nicht bestätigen. Ich habe in vielen Fällen keine Temperatursteigerung als Zeichen des Manifestwerdens bemerken können. Das Manifestwerden besteht im Auftreten von Herdsymptomen. Fieber kann ein Kompliziertwerden anzeigen: eine Meningitis, eine Perforation.

Ruttin: Alt gegenüber bemerke ich, daß im Balkengebiet eine Encephalitis bestand. Die vorher gemachte Lumbalpunktion war negativ. Ob der Druck oder die Encephalitis die Todesursache war, darauf bin ich mit Absicht nicht eingegangen. Die von mir befragten Neurologen und Pathologen haben erklärt, daß sich das nicht entscheiden lasse. In dem einen Falle bestand ein chronischer Hydrocephalus, aber auch eine Encephalitis, im anderen Falle eine Kompression des Ventrikels. Alexander gegenüber möchte ich bemerken, daß uns die Lumbalpunktion allerdings oft nützt, hier aber hat es sich darum gehandelt, ob Labyrintherkrankung oder Kleinhirnabsceß, und darüber kann ja die Lumbalpunktion gewöhnlich keinen Aufschluß geben. Am Abducens wurde ophthalmologisch nichts gefunden.

V. E. Urbantschitsch demonstriert die histologischen Präparate eines behaarten Ohrpolypen. Der 50jährige Patient kam vor einem Monat zu Urbantschitsch mit der Angabe, nie krank gewesen zu sein, noch je Schmerzen oder Ausfluß aus dem Ohre gehabt zu haben. Vor einigen Tagen fand er auf dem Polster zwei Blutstropfen, in der letzten Nacht wieder, und er komme, sich deshalb untersuchen zu lassen. Urbantschitsch fand im Gehörgang ein zum Teil

Generated on 2019-10-24 09:32 GMT / http://hdl.handle.net/2027/uc1.b3252757
Public Domain in the United States, Google-digitized / http://www.hathitrust.org/access_use#pd-us-google
Digitized by Google
Original from UNIVERSITY OF CALIFORNIA

auch die Paukenhöhle erfüllendes Cholesteatom, keine Spur von Eiter. Nach Entfernung des etwas adhärenten Cholesteatoms entdeckte Urbantschitsch einen von der inneren Wand des Antrum ausgehenden Polypen, aus dem nach allen Seiten blonde Härchen herausragten. Urbantschitsch trug den Polyp ab und nach 2 Tagen repräsentierte sich der Fall wie eine vollständig ausgeheilte Otit. med. pur. chr. Die histologische Untersuchung ergab ein Cholesteatom von ganz typischer Struktur. Der Polyp war ein Granulationspolyp. An den Härchen konnte man keine Papillen konstatieren, sie erschienen vielmehr in das Gewebe eingewachsen. Im Polypengewebe fand sich stellenweise Cholesteatom eingeschlossen.[1])

VI. E. Fröschels: Über ein neues Symptom bei Otosklerose. Fröschel berichtet, daß das Kitzelgefühl, welches man normalerweise in beiden Gehörgängen gleichmäßig auslösen kann, bei bestehender Otosklerose herabgesetzt oder aufgehoben ist und daß es tatsächlich ein Symptom der Otosklerose ist. Dafür liefern diejenigen Fälle einen Beweis, welche einseitig erkrankt sind und nur einseitige Herabsetzung des Gefühls auf der erkrankten Seite zeigen.

Diskussion:

Leidler fragt, ob Fröschels im Anschlusse an seine Untersuchungen auch die Sensibilität der ganzen Gesichtshälfte geprüft hat. Leidler erinnert sich an Fälle von schwerer, einseitiger Otosklerose, wo er als Ultimum refugium Heißluft anwandte. Er erhielt von den Patienten die Auskunft, daß sie bei Temperaturen über 60° auf der gesunden Seite, aber nicht auf der kranken Seite etwas verspüren.

D. Kaufmann: Ich glaube aus den interessanten Ausführungen Fröschels entnehmen zu können, daß Fröschels unter Otosklerose etwas anderes versteht als wir. Es fällt mir auch auf, daß er so viele Fälle von einseitiger Sklerose und bei alten Leuten beobachtete, während wir sie immer als eine doppelseitige, nur in verschiedener Weise vorgeschrittene Erkrankung des Gehörorgans auffassen, bei der die Mittelohrschleimhaut ganz unbeteiligt ist. Es ist uns von den Patienten bei der Lokalbehandlung oft angegeben worden, daß sie auf der einen Seite den Katheter oder die Vibrationsmassage stärker oder weniger stark spüren als auf der anderen, und wir waren immer geneigt, daraus den Schluß zu ziehen, daß die Ohrerkrankung auf der einen Seite weitere Fortschritte gemacht habe. Was das Meritorische im Vortrage Fröschels betrifft, so werden wir mit Interesse seine Angaben weiter zu prüfen haben.

Ruttin: Ich glaube, daß dieser Gegensatz nicht berechtigt ist. Bárány und ich haben eine große Anzahl von Fröschels Fällen gesehen und die Otosklerose festgestellt. Es gibt sicher einseitige Otosklerose und viele Fälle, in denen der Beginn nicht gleichzeitig erfolgt. Fröschels hat dieses Symptom an fortgeschrittenen Otosklerosen einwandsfrei gezeigt. Ob es sich auch als Frühsymptom verwerten läßt, wird die Zukunft lehren.

Frey: Vielleicht haben wir es hier mit einem funktionellen Symptom zu tun. Die Patienten haben bei Otosklerose sehr häufig nervöse Störungen allgemeiner Natur, sind oft typische Neurastheniker. Vielleicht ist da häufig

[1]) S. Originalartikel in diesem Heft, S. 291.

Digitized by Google
Original from UNIVERSITY OF CALIFORNIA
Generated on 2019-10-24 09:32 GMT / http://hdl.handle.net/2027/uc1.b3252757
Public Domain in the United States, Google-digitized / http://www.hathitrust.org/access_use#pd-us-google

ein Zusammenhang zwischen der schweren nervösen Disposition der Kranken und dem späteren Auftreten der Otosklerose.

Neumann: Wir stellen viel häufiger die Diagnose Otosklerose, als sie überhaupt da ist. Wir müßten sonst den Hofrat Politzer nicht so sehr um seine histologischen Präparate beneiden. Übrigens finden wir in den Lehrbüchern auch Bemerkungen bei der Otosklerose, die sich auf eine ganz besondere Trockenheit des äußeren Gehörganges beziehen. Politzer hebt hervor, daß die Auskleidung des Gehörganges auch hier beteiligt ist. Da wir bisher auf das Kitzelsymptom nicht untersucht haben, wäre im weiteren darauf zu achten.

Fröschels: Ich weiß nicht, ob unsere Diagnose pathologisch-anatomisch begründet ist, und habe gerade deshalb gesagt, worauf hin wir sie auf der Klinik stellen, also besonders dann, wenn u. a. eine lange Behandlung der bekannten Erscheinungen fruchtlos geblieben ist. Was Neumann betrifft, so ist mir das wohl bekannt. Gerade bei dem Versuche, die Weite der otosklerotischen Gehörgänge zu messen und auf diese Weise den Beweis zu führen, ob tatsächlich die Gehörgänge anders beschaffen sind als normale, ist mir das geschilderte Symptom aufgefallen. Übrigens ist die Empfindlichkeit bei verschiedenen Personen an und für sich verschieden, und ich habe das Symptom deshalb nur dann als pathognomonisch betrachtet, wenn bei einem Individuum Differenzen beider Seiten bestehen. Was Kollegen Leidler betrifft, so habe ich absichtlich die übrige Sensibilität der Patienten nicht geprüft, da Otosklerotiker, wie schon Dozent Frey erwähnte, häufig im allgemeinen nervöse Individuen sind und deren subjektiven Angaben daher nicht zu viel Vertrauen geschenkt werden darf, während durch das Kitzeln doch in einer Anzahl von Fällen objektiv wahrnehmbare Reaktionen eintreten.

Transactions of the American Otological Society.

Forty-first annual Meeting. Atlantic city, N. J. June 23 and 24 1908.

Referiert von Dr. Erich Ruttin (Wien).

Zur Diskussion stand das Thema: Otosklerose. Was darüber vorgebracht wurde, ist dem deutschen Leser längst bekannt. Die persönliche Stellungnahme der amerikanischen Forscher zu den gegenwärtig herrschenden Ansichten mag interessant sein: aber sie mitzuteilen, ist nicht Aufgabe des Referenten.

Potts (Philadelphia): Non purulent Labyrinthitis as a complication in acute middle ear suppuration.

In der allgemeinen Vorbemerkung ist nichts Neues außer einer unrichtigen Bemerkung über labyrinthären und cerebellaren Nystagmus:

„The Nystagmus due to cerebellar disease, on the other hand, increases with the progress of the disease and becomes much more pronounced than is ever the case in labyrinthine disease."

Gerade der Wechsel in der Intensität des Nystagmus ist oft für Kleinhirnabsceß charakteristisch; ein stetiges Zunehmen haben wir nur (wenn das Labyrinth zerstört ist) bei Meningitis gesehen. Übrigens kann der Nystagmus überhaupt erst dann mit Vorteil zur Diagnose verwendet werden, wenn man sich durch die funktionelle Prüfung über den Zustand des Vestibularapparates im klaren ist, die aber Potts nicht zu kennen scheint.

Generated on 2019-10-24 09:32 GMT / http://hdl.handle.net/2027/uc1.b3252757
Public Domain in the United States, Google-digitized / http://www.hathitrust.org/access_use#pd-us-google
Digitized by Google
Original from UNIVERSITY OF CALIFORNIA

Die Kasuistik hat daher auch keinen Wert, weil in keinem Falle der Vestibularapparat geprüft ist, die Erkrankung daher nicht als „non purulent" charakterisiert werden kann.

Alex. Randall (Philadelphia): A case of fatal sepsis after fracture of the temporal and occipital bones.

Wir müssen uns wundern, daß in einem Falle mit so dringendem Verdacht auf Basisfraktur eine so ungenaue otologische Untersuchung vorgenommen wird. Neben der Okularinspektion hat man sich bei Schädeltraumen stets exakt Rechnung zu geben über den Zustand des Cochlear-Vestibularapparates und den Facialis, um so mehr, wenn der Patient in einem Zustande ist, der eine genaue Untersuchung gestattet. Die ganze funktionelle Prüfung ist folgendermaßen notiert: „Hearing for A-fork = 200 d. v. s. to be 25 and 19 *cm* respectively, for the A = 50, 9 and 3 respectively, for the 2000 fork and the Galton whistle nearly normal with slight inferiority on the left, and the bone-conduction slightley but equally exaggerated. The Weber test was not lateralized."

Größere Fehler aber verrät folgender Passus:

„His left canal was nearly filled with dry blood, there was a line of blood on the anterior-inferior quadrant of the drum head and another smaller one back of the manubrium. Some redness and opacity of the drum head, but no evidence of blood behind the membrane. It was gently antiseptically cleansed and a protective dressing applied after incision of the slightly bulging upper posterior quadrant had evacuated nothing. Te next day he was made on out-patient."

Nach diesem Befunde war eine antiseptische Reinigung mehr als überflüssig und die Paracentese direkt kontraindiziert, wie übrigens auch der negative Erfolg derselben bestätigt. Die Obduktion deckte im Bereich des linken Ohres eine Fissur durch die Schuppe und das Tegmen auf und außerdem zu beiden Seiten des Foramen magnum je eine Fissur, von denen die rechte infiziert war.

Gruening (New York): A case of thrombosis of the left lateral sinus, followed by thrombosis of both cavernous and other sinuses of the dura mater Autopsy. With one illustration.

Ein interessanter, gut beobachteter Fall von Sinusthrombose. Warum trotz anscheinend energischer, richtiger operativer Behandlung nach der Operation noch eine Thrombose der beiden Sinus cavernosi, des rechten Sinus petros. super. und infer. und des linken Sinus petros. sup. auftrat, ist leider aus der Krankengeschichte und dem Obduktionsbefunde nicht geklärt. Referent weiß übrigens nicht, ob sich der Autor diese doch zunächst interessierende Frage, die den Fall für Autor und Leser noch lehrreicher gemacht hätte, überhaupt vorgelegt hat. Dankenswert ist die genaue ophthalmologische Untersuchung und die tägliche Kontrolle. Gruening glaubt, daß das Fehlen einer Neuritis optica in diesem Falle für die Ansicht derjenigen spreche, die als Ursache der Neuritis optica Hirndruck, nicht Kompression der Venen annehmen.

Bradford Dench (New York): A case of acute suppuration of the labyrinth, following acute Otitis media; Operation: recovery.

Schade um den interessanten Fall, der durch ungenaue Untersuchung sehr an Wert verloren hat!

Ein 65 Jahre alter Mann litt angeblich seit zwei Wochen an rechtseitiger akuter Otitis. Profuse Sekretion. Rechtseitige Kopfschmerzen. Druck-

Digitized by Google
Original from UNIVERSITY OF CALIFORNIA
Generated on 2019-10-24 09:32 GMT / http://hdl.handle.net/2027/uc1.b3252757
Public Domain in the United States, Google-digitized / http://www.hathitrust.org/access_use#pd-us-google

empfindlichkeit des Warzenfortsatzes. Temperatur normal. Im Eiter Diplokokken. Mit der Sonde rauher Knochen in der Tiefe des Gehörganges fühlbar. Die Empfindlichkeit des Warzenfortsatzes ging wieder zurück, doch blieb der profuse Ausfluß bestehen, weshalb sich Deuch zur Operation entschloß. Bei der Operation findet sich das Innere des Warzenfortsatzes zerstört, der Sinus freiliegend und mit Granulationen bedeckt. Verletzung bei der Operation. Tamponade. Extraduralabsceß am Sinusknie. Nachdem das Ohr bereits trocken geworden war, bekam der Patient fünf Wochen nach der Operation im Anschluß an eine Erkältung eine Schwindelattacke, verbunden mit Nausea und Erbrechen. Nystagmus trat angeblich erst 12 Stunden später auf, anfangs nach beiden Seiten gerichtet, doch stets mehr nach der gesunden als kranken Seite, später nur zur gesunden Seite. Am nächsten Tage 101° und Kopfschmerz, leichte meningitische Symptome? (Erhöhte Reflexe, sonst nichts bemerkt.) Augenhintergrund normal.

Dench wartete ab, die Symptome gingen zurück. Sieben Wochen später machte er, weil der Ausfluß nicht aufhörte, die Totalaufmeißelung. Dabei findet sich eine Fistel im horizontalen Bogengang und ein Sequester, der das Promontorium enthält. Nach Entfernung desselben Granulationen in der Schnecke. Labyrintheröffnung von der Trommelhöhle aus. Heilung.

Die mitgeteilte Funktionsprüfung des Cochlearapparates ist leider nicht ganz klar, doch scheint daraus hervorzugehen, daß Dench glaubt, es habe nach der Radikaloperation, die ja mit Labyrintheröffnung verbunden war, noch eine Hörverbesserung stattgefunden. Daß unter diesen Umständen die ganze Prüfung nicht zuverlässig ist, brauche ich wohl nicht zu betonen. Dench war bei der Prüfung am meisten aufgefallen, daß der Weber nach der labyrinthoperierten Seite lateralisiert wurde. In der deutschen Literatur hat man längst aufgehört, sich über diese Erscheinung zu wundern, seitdem man die auf falscher Auslegung des Gesetzes der spezifischen Sinnesempfindungen beruhende Ansicht, daß man mit dem Nerven ohne Endapparat hören könne, widerlegt hat und diesen paradoxen Ausfall des Weberschen Versuches als eine falsche Lateralisation auffaßt. Die Funktion des Vestibularapparates wurde überhaupt nicht geprüft. Dagegen hat Dench die an dem Falle am meisten interessierenden Punkte nicht herausgefunden. Wenn der Patient zur Zeit, als Dench mit der Sonde die rauhe Knochenpartie[1]) konstatierte, wirklich noch gehört hat, dann würde sich der Fall wohl folgendermaßen dargestellt haben: Der Mann hat vor der Operation noch gehört, nach der Operation mit Entfernung des Sequesters aber nicht mehr. In der Zwischenzeit bekam er vestibulare Symptome, die wahrscheinlich mit der Entstehung einer Bogengangsfistel zusammenfallen. Hätte Dench die Funktionsprüfung des Vestibularapparates, insbesondere die Prüfung auf das Fistelsymptom vorgenommen, so hätte er das leicht entscheiden und sich auch leicht überzeugen können, daß es sich kaum um einen Ausbruch, sondern um einen zweiten Einbruch ins Labyrinth gehandelt haben wird, da man einen Ausbruch doch höchstens bei so hochgradigen Veränderungen annehmen könnte, infolge deren die Vestibularfunktion schon längst erloschen sein müßte. Dann wäre es bei genauer Untersuchung zweifellos gelungen, den doppelten Einbruch ins Labyrinth zu diagnostizieren.

[1]) Die rauhe Knochenpartie war doch zweifellos das bei der Operation sequestriert gefundene Promontorium; das hätte Dench darauf aufmerksam machen sollen, daß es sich kaum um eine genuine, zwei Wochen alte akute Otitis handeln konnte.

Generated on 2019-10-24 09:32 GMT / http://hdl.handle.net/2027/uc1.b3252757
Public Domain in the United States, Google-digitized / http://www.hathitrust.org/access_use#pd-us-google
Digitized by Google
Original from UNIVERSITY OF CALIFORNIA

Die Erkrankung der Schnecke war zweifellos eine eitrige, ob aber auch die des Vestibularapparates, hätte sich nur feststellen lassen, wenn auch die calorische Reaktion ausgefallen wäre.

G. A. Leland (Boston): A case of double otitis media purulenta chronica with extradural and intradural abscess, extensive exploration of brain, double exenteration, recovery with good hearing.

Fall von Schläfelappenabsceß mit ausführlicher Krankengeschichte. Es wurde Incision der Dura gemacht und mit dem Troikar nach dem Absceß gesucht, der Absceß aber nicht gefunden. 37 Tage später entleerte sich der Absceß spontan beim Verbandwechsel. Leland wirft die Frage auf, ob es sich um einen Absceß handelte, der durch die Punktion nicht aufgedeckt wurde, oder um eine Infektion eines von der Punktion herrührenden Stichkanals oder um einen Tuberkel. Referent möchte sich für die erste Annahme entscheiden und bemerken, daß die Aufdeckung des Abscesses vielleicht doch sogleich gelungen wäre, wenn Leland anstatt mit dem Troikar mit dem Skalpell nach dem Absceß gesucht hätte.

Kipp (Newark): Report of a case of double optic neuritis and bilateral paralysis of the external recti muscles of the eye, which developed after an operation for mastoiditis, during which the lateral sinus was twice wounded and was found to contain fluid blood. Complete recovery.

Der Titel besagt die Krankengeschichte des interessanten Falles. Kipp zieht daraus die Lehre, daß die Neuritis optica mit oder ohne Abducensparalyse „not be regarded as a sign of the development of further complications nor as of prognostic importance".

Besonderes Interesse hat für uns die Diskussion, da ja die amerikanischen Otologen im Gegensatz zu uns meist auch Ophthalmologen sind.

Pierce, Crockett, Leland, Friedenwald, Gruening, Randall und Woods berichten über hierhergehörige Fälle aus ihrer Praxis.

Crockett setzt die Häufigkeit der Neuritis optica nach Jugularisunterbindung mit 30—40% an. Leland, Friedenwald, Gruening und Randall wenden sich gegen diesen hochgegriffenen Prozentsatz und glauben, daß es sich wohl nur um eine vorübergehende venöse Stauung handle. Referent schließt sich dieser Meinung vollständig an. Er hat an dem reichen Material der Klinik Urbantschitsch fast jeden Fall von otogener Komplikation ophthalmologisch untersuchen lassen (viele Fälle vor und nach der Operation) und hat sich überzeugt, wie selten die Untersuchung des Augenhintergrundes imstande ist, die otologische Diagnose zu unterstützen, und daß die Bedingungen, unter denen eine otogene intracranielle Komplikation Veränderungen am Augenhintergrund macht, entweder variable oder zum mindesten in ihrer Konstanz noch nicht erkannt sind.

Crockett (Boston): Report of case of vertigo.

Crockett berichtet über einen Fall, bei dem er wegen häufiger starker Schwindelanfälle den Stapes entfernt hatte. Crockett ist der Meinung, daß die Schwindelanfälle vor allem dadurch entstehen, daß in Fällen, in denen Stapes oder Membran des runden Fensters fixiert sind und nicht ausweichen können, durch irgend eine Ursache Hyperämie und damit erhöhter Labyrinthdruck verursacht wird. Daher scheint ihm dieser Fall besonders merkwürdig, weil er vor der Operation feststellen konnte, daß der Stapes beweglich war. Das Aufhören des Schwindels nach Stapesextraktion soll nach dieser Anschauung dann natürlich auf Beseitigung der Erhöhung des intralabyrinthären

Digitized by Google
Original from UNIVERSITY OF CALIFORNIA
Generated on 2019-10-24 09:32 GMT / http://hdl.handle.net/2027/uc1.b3252757
Public Domain in the United States, Google-digitized / http://www.hathitrust.org/access_use#pd-us-google

Druckes zurückzuführen sein. Diese Meinung wird auch in der Diskussion von anderen Autoren verfochten. Shambaugh allein vertritt eine den modernen Anschauungen angepaßte Meinung, indem er sagt, daß das Aufhören des Schwindels durch Zerstörung der Vestibularfunktion zu erklären sei.

Norval H. Pierce (Chicago): A brief historical and cortical Review of operations for the cure of chronic ear suppuration.

Kurze historische Übersicht über die Entwicklung der Aufmeißelung des Warzenfortsatzes und der Totalaufmeißelung der Mittelohrräume. Pierce bemüht sich, möglichst objektiv zu sein. Zeugnis von seinem richtigen Urteil gibt folgender Satz, den hierher zu setzen Referent sich nicht versagen kann:

One of the greatest advancements in clinical surgery Schwartze offered was the discarding of trephines and drills substituting the chisee and mallet for this purpose.

Sargent F. Snow (Syracuse N. Y., Further mastoid observations): The external operation of rare necessity; the internal operation of great utility.

Snow hält bei akuter Otitis respektive Mastoiditis die „external operation", das heißt Aufmeißelung des Warzenfortsatzes, selten für notwendig, schreibt dagegen desto größeren Wert der „internal operation", das heißt einer Art verlängerter Paracentese, zu. (Der Schnitt beginnt im vorderen unteren Quadranten des Trommelfells, geht bogenförmig durch das hintere Trommelfellsegment, die hintere Falte und die obere Gehörgangswand.) Daß er seine Ansicht scheinbar mit 200 Fällen belegen kann, wundert uns nicht, denn er kennt die Indikationen für die Aufmeißelung nicht. Snow scheint zu glauben, daß das Gros der Otologen jede akute Otitis aufmeißelt. In der Diskussion wird ihm übrigens von Gruening die einzig richtige Antwort zuteil, die wir mit all dem in ihr gelegenen Unmut vollkommen unterschreiben können:

I do not know what practice is up State, in the region from which Dr. Snow comes, but the radical practice of operating on everything that comes along doesn't exist in the localities with which Jam acquainted, and it doesn't exist in New York. There is no such thing.

I operate in public. Every case I operate on is viewed by men who know, and when I expose a mastoid there is pus and carious bone, and it is not a case of simple otitis media. Dr. Snow had cases of simple otitis media.

Percy Friedemberg (New York): The non acoustic functions of the labyrinth: a review of our present knowledge of the organs of static and dynamic equilibrium.

Enthält, wie der Titel sagt, nichts Neues.

XII. Kongreß der italienischen otorhinolaryngologischen Gesellschaft.

Turin, 22., 23., 24., 25. Oktober 1908.

Gehalten unter dem Präsidium von Prof. Nicolai.

Ostino-Mancioli: Über medizinisch-juristische Gutachten bei Erkrankungen des Gehörapparates bei Unfall- und Lebensversicherung.

Nieddu (Florenz): Medizinisch-juristische Urteile über Hörstörungen bei manchem Berufe und bei amtlich bekleideten Personen. Besonders werden

Digitized by Google
Original from UNIVERSITY OF CALIFORNIA
Generated on 2019-10-24 09:32 GMT / http://hdl.handle.net/2027/uc1.b3252757
Public Domain in the United States, Google-digitized / http://www.hathitrust.org/access_use#pd-us-google

die Mängel der Gesetzgebung bei der Habilitierung zur Ausübung der Professionen getadelt.

Poli (Genua): Ergebnisse der Untersuchung des Gehörapparates bei Caissonarbeitern vor der Aufnahme zur Arbeit. Die Arbeiter hatten einen Druck, der zwischen 0·70 und 1·5 Atmosphären schwankte, zu ertragen. 205 derselben waren schon daran gewöhnt, 186 noch nicht. Unter den ersteren hörten 14·6%, von den anderen 7·6% Flüstersprache unter 4 *m*. 30 Arbeiter (22 neue und 8 alte) wurden als arbeitsunfähig abgewiesen, teils wegen schlechtem Hören (Flüstersprache 2 *m*), teils wegen Sausen, Schwindel. Nur 3% der Aufgenommenen erkrankten an Ohrenleiden. In Nußdorf bei Wien erkrankten bei gleichen Arbeiten 10·07%. Poli glaubt, daß die kleine Zahl der Erkrankungen nur durch die präventive Untersuchung des Gehörapparates erzielt wurde, eine Maßregel, die sowohl die Gesundheit der Arbeiter als die Versicherungsgesellschaft in gleicher Weise schützt.

Citelli berichtet über einen Fall mit Gradenigoschen Symptomen; im Anschluß an eine Otitis media acuta trat Lähmung des VI. Hirnnerven auf. Normales Lumbalpunktat.

Citelli (Catania). Eine neue anatomisch makroskopische Präparierungsmethode des mittleren und inneren Ohres. Frische Felsenbeine fixiert er in Formalin, entkalkt in Salpetersäure, schneidet alles Unnötige weg, führt dann mit dem Skalpell einen Schnitt, der, von vorn nach hinten gehend, den knöchernen Teil der Tube, die Paukenhöhle und das Antrum in zwei Teile teilt. Hierauf eröffnet er mit Skalpell und Pinzette mehr kratzend als schneidend das innere Ohr.

Citelli: Ein Fall von Absceß der Spitze des Warzenfortsatzes mit einem tiefen Halsabsceß.

Matini (Genua): Physio-pathologische Studien über das VIII. Gehirnnervenpaar.

Poli: Otitische Pyämie mit multiplen Abscessen.

Ferreri (Rom): Die Radiographie bei topographischen Studien des Gehörorganes.

Matini (Genua): Über die Eigenschaften der Tauben, denen vor mehreren Jahren die Semizirkularkanäle abgetragen wurden.

Ostino (Florenz): Nachträge über die Einschränkung des Gesichtsfeldes und des Phänomens der Farbeninversion bei Erkrankungen des inneren Ohres.

Ostino (Florenz): Neue Methode zur Entlarvung simulierter Hörstörungen. Untersucher gebraucht immer dieselben zwei Worte zur Prüfung, die dem Untersuchten schon bekanntgegeben sind. Der Untersuchte muß jedesmal eines der beiden Worte aussprechen, wenn der Arzt die Lippen bewegt. Der Simulant wird nie das richtige Wort wiederholen, der Taube wird in zirka 50% der Fälle das Richtige erraten.

Gradenigo (Turin): Praktische Darstellungen der acumetrischen Methode.

Matini (Genua): Acumetrische Studien bei wechselnder Witterung.

Ferreri (Rom): Operationstechnik zur Exenteratio der Trommelhöhle. Ferreri behauptet, daß nicht alle eitrigen Mittelohrentzündungen, die operationsbedürftig sind, die radikale Aufmeißelung brauchen, sondern bei vielen Attikeiterungen genügt es, die laterale Wand des Atticus abzutragen (Meißel nach Smiles). Die Tubenöffnung muß kauterisiert werden und eine gute Plastik soll bezwecken, den Aditus ad antrum zu verschließen und so das Fortkriechen der Eiterung zu hemmen.

Generated on 2019-10-24 09:32 GMT / http://hdl.handle.net/2027/uc1.b3252757
Public Domain in the United States, Google-digitized / http://www.hathitrust.org/access_use#pd-us-google
Digitized by Google
Original from UNIVERSITY OF CALIFORNIA

Tommani: Ein Fall von Lähmung des Abducens im Verlauf einer akuten eitrigen Otitis media. Auf die Aufmeißelung des Warzenfortsatzes ging der Fall in Heilung über. Die Pathogenese dieses Falles ist noch im Dunkeln und nach Ansicht des Vortragenden erzeugen die Toxine, die den Nerven bevorzugen, die Lähmung.

Balla (Tirenje): Verwendung des Thiosinamins bei Ohrenkrankheiten.

Mongardi (Bologna): Tuben-Pneumomassage.

Tometti (Livorno): Über die Plastik der Ohrmuschel.

Federici (Genova): Über die Bakteriologie der Ohrkomplikationen. Man möge immer anaerobe Kulturen anlegen.

Masini (Genova): Operierter und geheilter Absceß des linken Schläfelappens.

Tormene (Abontova): Ohrgeräusche durch ein Hauthorn der Incisura intertragica. Ein an der Incisura intertragica sitzendes, 30 *mm* langes, nach innen gerichtetes Hauthorn erzeugte Ohrensausen durch viele Monate. Das Horn wird gespalten und nach innen gerichtet und die Geräusche verschwinden.

Ferreri (Rom): Die Radiographie im topographischen Studium der Hörorgane. Winke über die Wichtigkeit derselben sowohl als Mittel zum Studium der topographischen Anatomie als auch zur Diagnose. Die Resultate an der Klinik in Rom waren sehr ermutigend. Die Radiographien machte Verf. mittelst Quecksilberinjektionen ins innere Ohr, bei Kindern auch ohne dieses Mittel. Es läßt sich hiermit nicht allein die normale, sondern auch die pathologische Anatomie gut studieren.

Gavello (Turin): Tuberkulose des Gehörorganes. Photographie und Projektion eines enormen Tuberculums des inneren Ohres und der hinteren Schädelgrube.

Bruzzone (Turin): Bösartige Geschwülste der Regio mastoidea.

Maltese (Turin): Schußwunde im Ohr.

Tonietti (Livorno): Neue Methode zur Plastik.

Citelli (Catania): Ausgebreitetes Cholesteatom des Mittelohres mit cerebellarem Absceß, der sich hauptsächlich durch den Aquaeductus vestibuli gebildet hat.

Poli (Genua): Absceß des Lobus temporo-sphenoidalis otitischen Ursprunges, der vor einem Jahre operiert und geheilt wurde. 17jähriges Mädchen, seit Kindheit Ohrenfluß. Im April 1907 traten links Ohrenschmerzen, Kopfweh, Fieber mit Schüttelfrost auf. Nach 10 Tagen schwinden sowohl die Schmerzen wie das Fieber. Am 7. V. merkt Patientin bei einer Prüfung in der Schule eine Verwirrung der Gedanken. Nächsten Tag wird sie zweimal von Krampfanfällen mit Bewußtseinsverlust befallen. Am 15. V. wird eine deutliche amnestische Aphasie konstatiert. Am 16. V. wird operiert.

Gavello (Turin): Ein Fall von Abducensparalyse otitischen Ursprunges.

Calamida (Mailand): Halsabscesse otitischen Ursprunges.

Solaro (Mailand): Über die Bedeutung der Blutuntersuchung bei eitrigen Mittelohrentzündungen und deren Komplikationen.

Tormene: Ein Fall von hysterischer Taubheit.

G. Piolti, G. Danelon.

Generated on 2019-10-24 09:32 GMT / http://hdl.handle.net/2027/uc1.b3252757
Public Domain in the United States, Google-digitized / http://www.hathitrust.org/access_use#pd-us-google
Digitized by Google
Original from UNIVERSITY OF CALIFORNIA

Referate.

Blutuntersuchungen bei eitrigen Ohrerkrankungen. Di Ciro Carldera. (Archivio Italiano di Otologia, 1909, Vol. XX, H. 1.)

Verfasser unternahm Zählungen der weißen und roten Blutkörperchen bei Patienten mit acuten und chronischen eitrigen Mittelohrentzündungen, die sich der Aufmeißelung unterziehen mußten. Er machte die Zählungen am Tage vor der Operation, am selben Tage, dann jeden zweiten bis dritten Tag. Das Ergebnis seiner Beobachtung war, daß eine der Operation unmittelbar folgende Vermehrung der Leukozyten, besonders der neutrophilen Elemente, wenn dann eine allmähliche Abnahme der Leukocytose und eine Vermehrung der Erythrocyten schon einige Stunden nach dem Eingriffe stattfindet, als Momente für die Prognose zwar begünstigend, jedoch nicht als ausschließlich für sie maßgebend aufzufassen sind.

G. Danelon.

Das Sublimat als Mittel gegen Ohrgeräusche in chronischen nichteitrigen Erkrankungen des Mittelohres. Von A. Sacher (St. Petersburg). (Russische Monatsschr. f. Ohren-, Nasen- und Halskrankheiten, 1908, Nr. 4.)

Dieser Beitrag erscheint als das Resultat einer kolossalen Menge in einem Zeitverlaufe von 25 Jahren in der Maximilianer Heilanstalt zu Sankt Petersburg von W. Müller, W. Lamann und endlich vom Verfasser durchgeführter Beobachtungen. Die Aufgabe des Verfassers bestand nun darin, die Wirkung des Sublimats als Heilmittel gegen Ohrgeräusche in einer Reihe streng wissenschaftlich beobachteter Fälle mit ausführlichen Krankheitsgeschichten und genauer Untersuchung des Hörorganes zu verfolgen. Die Darreichungsmethode war wie folgend: Rp. Sublimati 0·05, Extr. Gentianae q. s. ut f. pillulae Nr. 50. S. 1 Pille 2mal täglich nach dem Essen. Die ganze Portion, aus 50 Pillen bestehend, wurde häufig noch einmal wiederholt. Dabei waren alle die üblichen Behandlungsmethoden, wie Katheterisation, Massage usw., eliminiert. Die Verbesserung trat gewöhnlich zum Ende der Einnahme der ersten, nicht selten aber nur der zweiten Portion ein. Häufig sah man sich genötigt, die Kur nach Verlauf von ein bis zwei Jahren zu wiederholen. Diese kleinen Dosen des Sublimats wurden von allen Patienten ohne Ausnahme gut vertragen. Auf das Gehör war keine Wirkung zu bemerken. Unter den 80 Fällen des Verfassers ergab das Sublimat eine bedeutende Erleichterung oder sogar ein Aufhören des Geräusches in 41 Fällen, eine mittlere, doch bemerkbare Erleichterung in 20 Fällen, keine Verbesserung in 19 Fällen. Nach Verfasser sei das Sublimat als ein rein symptomatisches Mittel gegen Ohrgeräusche anzusehen, da solche kleine Dosen kaum imstande wären, resorbierend respektive spezifisch (bei Lues) zu wirken. Aus diesem Standpunkte sei es berechtigt, das Sublimat gegen Ohrgeräusche auch bei Affektionen des inneren Ohres zu versuchen.

L. Mekler (Ufa, Rußland).

Generated on 2019-10-24 09:33 GMT / http://hdl.handle.net/2027/uc1.b3252757
Public Domain in the United States, Google-digitized / http://www.hathitrust.org/access_use#pd-us-google
Digitized by Google
Original from UNIVERSITY OF CALIFORNIA

Ohr- und Nasenuntersuchungen bei normalen und schwachsinnigen Kindern. Von Dr. Alexander Rejtö. (Budapesti orvosi ujság. — Fülészet, 1909, Nr. 6.)

Es wurden 149 normale Kinder von 9—16 Jahren, dann 147 schwachsinnige Kinder, die im heilpädagogischen Lehrkurse aufgenommen sind, ebenfalls im Alter von 9—16 Jahren, untersucht. Die Hörprüfung war nur eine vergleichende. Gutes Gehör hatten Normale 93·9%, Abnormale 75·1%; geschwächtes Gehör Normale 5·3%, Abnormale 14·6%. Schlechtes Gehör an einem Ohre Normale 0·6%, Abnormale 2%; schlechtes Gehör beiderseits Abnormale 8·1%. Von den Ohrenbefunden heben wir hervor normales Trommelfell Normale 63·7%, Abnormale 25·1%; Trübungen, Einziehung etc. Normale 31·5%, Abnormale 66·6%; Eiterung Normale 3·4%, Abnormale 8·8%. Nasenrachendrüsen waren bei Normalen 56·3%, bei Abnormalen 15% ohne pathologischen Befund. Adenoide Vegetationen bei Normalen 7%, bei Abnormalen 50% vorhanden. Baumgarten.

Fälle von otogener Sinusthrombose und Pyämie. Von Dr. L. Fleischmann. (Orvosi Hetilap, 1909, Nr. 1. Gesellschaft der Spitalsärzte.)

Zwei Fälle, die nach Radikaloperation, Eröffnung des perisinuösen Abszesses, resp. extraduralen Abszesses und Unterbindung der Jugularvene als geheilt vorgestellt wurden. Baumgarten.

Ein durch Operation geheilter Fall von chronischer Mittelohreiterung, der mit Sinusthrombose und Lungenabszeß kompliziert war. Von Dr. M. Paunz. (Orvosi Hetilap, 1909, Nr. 3.)

Bei dem 7jährigen Knaben wurde erst die Radikaloperation gemacht, ein Cholesteatom vorgefunden, nach drei Tagen die Jugularvene unterbunden, der Sinus transversus eröffnet und der Thrombus entfernt. Nach 3 Wochen wurde nach Resektion der dritten linken Rippe ein Lungenabszeß eröffnet, worauf Lunge und Ohr heilten. Baumgarten.

Über ein Lymphangioma cavernosum congenitum der Ohrmuschel. (Aus der Universitäts-Ohrenklinik zu Straßburg.) Von O. Ziegler, Medizinalpraktikant. (Zeitschr. f. Ohrenheilk., LVI, 4.)

Der nach Angabe des Autors bisher in der Literatur einzig dastehende Fall von angeborenem kavernösen Lymphangiom der Ohrmuschel betrifft ein 11jähriges Mädchen, bei welchem die linke Ohrmuschel sich um das Vierfache verdickt zeigte; es gelang, auf operativem Wege den normalen Dickendurchmesser wieder herzustellen. Ziegler bespricht ausführlich die Pathogenese, Ätiologie und Therapie der Lymphangiome. Keller.

Die Untersuchung der reflektorischen, vestibulären und optischen Augenbewegungen und ihre Bedeutung für die topische Diagnostik der Augenmuskellähmungen. Aus der k. k. Universitäts-Ohrenklinik in Wien. (Vorstand: Hofrat Prof. Dr. A. Politzer.) Von Dr. Robert Bárány, Assistenten der Klinik. (Münchener med. Wochenschr., 54. Jahrg., Nr. 22.)

Um bei den in Betracht kommenden Kranken den horizontalen Nystagmus hervorzurufen, bedient sich Verfasser der von ihm eingeführten Methode

Digitized by Google
Original from UNIVERSITY OF CALIFORNIA
Generated on 2019-10-24 09:33 GMT / http://hdl.handle.net/2027/uc1.b3252757
Public Domain in the United States, Google-digitized / http://www.hathitrust.org/access_use#pd-us-google

des Einspritzens mit kaltem und warmem Wasser an Stelle des Drehstuhls. Er macht uns an der Hand einer Reihe von Fällen mit neuen Tatsachen bekannt, die Anhaltspunkte für die Einsicht in diese außerordentlich komplizierten Verhältnisse bieten, und welche er in eine Anzahl von Schlußsätzen zusammenfaßt. Zu einem kurzen Referat ist die Arbeit nicht geeignet. Mehrere Krankengeschichten sowie ein Schema für den Nystagmus horizontalis, nach links vom linken Bogengangsapparat ausgelöst, sind beigefügt. Reinhard.

Die Mortalität der Ohrerkrankungen und ihre Bedeutung für die Lebensversicherung. Von Dr. Max Levy, Ohrenarzt in Charlottenburg. (Deutsche med. Wochenschr., 33. Jahrg., Nr. 13.)

Angesichts der Tatsache, daß Patienten mit chronischer Ohreiterung von den Lebensversicherungsgesellschaften fast ausnahmslos abgelehnt werden, auch solche, bei denen es sich um ein gutartiges Leiden handelt, wandte sich Verfasser um Auskunft an sämtliche deutschen Lebensversicherungsgesellschaften über die Mortalität von Ohrenkranken und bearbeitete das von 37 Gesellschaften erhaltene Material. Dann sah er die Sektionsprotokolle der Charité für die Zeit von 1881—1905 durch, um ebenfalls über den Anteil der Ohreiterungen an der Gesamtmortalität Genaueres festzustellen, und rechnete schließlich nach den Jahresberichten der von Schwartze, Habermann und Kretschmann geleiteten Kliniken die Zahl der von 1889—1905 behandelten Ohreiterungen zusammen und stellte auch aus dieser fest, in wieviel Fällen der Tod als direkte oder indirekte Folge der Ohreiterung eintrat. Auf Grund dieses reichen Materials, welches er in Tabellen und Kurven übersichtlich angeordnet hat, glaubt er folgende Thesen aufstellen zu dürfen: 1. Der prinzipiell ablehnende Standpunkt unserer deutschen Versicherungsgesellschaften Antragstellern mit chronischer Ohreiterung gegenüber ist unberechtigt. 2. Wenn die Ohreiterung nach klinischer Erfahrung als gutartig erscheint, kann Aufnahme mit erhöhter Prämie erfolgen. 3. Die Entscheidung kann nur ein Ohrenarzt treffen. Die Befolgung dieser Grundsätze brächte den Versicherungsgesellschaften keinen Verlust, sie wäre aber ein großer Gewinn für viele Menschen, denen es jetzt noch unmöglich ist, für ihre Angehörigen in der richtigen Weise Vorsorge zu treffen. Der Vortrag, den Verfasser in der Berliner otologischen Gesellschaft hielt, rief eine lebhafte Diskussion hervor, doch stimmte man den obigen Schlußsätzen zu. Reinhard.

Simulation und Dissimulation von Ohrkrankheiten und deren Feststellung. Von Prof. Dr. Stenger in Königsberg. (Deutsche med. Wochenschr., 33. Jahrg., Nr. 24.)

Nach Stenger kommt Simulation, d. h. Vortäuschung nicht vorhandener Krankheitsprozesse, seltener zur Beobachtung als Aggravation, d. h. Übertreibung eines in Wirklichkeit bestehenden Krankheitsprozesses, und zwar ist Simulation einseitiger Funktionsstörung häufiger als die beiderseitiger. Aber

Digitized by Google
Original from UNIVERSITY OF CALIFORNIA
Generated on 2019-10-24 09:33 GMT / http://hdl.handle.net/2027/uc1.b3252757
Public Domain in the United States, Google-digitized / http://www.hathitrust.org/access_use#pd-us-google

auch Dissimulation, d. h. Verheimlichung einer bestehenden Funktionsstörung, findet sich oft, besonders in Berufen, in denen ein tadellos funktionierendes Gehörorgan verlangt wird. Verfasser führt sodann die mannigfaltigen Untersuchungsmethoden bei einseitiger Schwerhörigkeit an, durch welche einerseits zunächst nur festgestellt wird, daß der Untersuchte übertreibt, andrerseits aber auch nachgewiesen wird, daß er in Wirklichkeit doch mit dem angeblich schwerhörenden Ohre hört; hierzu dienen z. B. die von Preuße und Körting angegebenen telephonischen Apparate sowie die auf Stimmgabeluntersuchungen beruhenden Versuche von Bloch, Lucae und Stenger. Die Entlarvungsversuche bei beiderseitiger hochgradiger Schwerhörigkeit laufen auf Überlistung hinaus; hierzu gab Warnecke ein brauchbares Verfahren an. Die Entlarvung eines doppelseitige Taubheit Simulierenden gehört zu den schwierigsten diagnostischen Untersuchungen. Die Feststellung kann nur durch exakte Beobachtung in einer geschlossenen Anstalt geschehen; sichere Entlarvungsmethoden gibt es nicht. Ostino, Krügelstein, Wilde, Bürkner beschrieben gelungene Überlistungsversuche. Simulationen von Taubstummheit werden am ehesten erkannt, indem man die Simulanten mit wirklich Taubstummen zusammenbringt. Natürlich muß in allen Fällen eine genaue Ohruntersuchung vorgenommen werden. Die einzelnen Methoden hier auszuführen, würde zu weit führen: vgl. das Original. Reinhard.

Über das Vorkommen von Schwerhörigkeit und deren Ursachen bei Schulkindern. Von Dr. Hugo Laser, Schularzt in Königsberg i. Pr. (Deutsche med. Wochenschr., 33. Jahrg., Nr. 5.)

Verfasser untersuchte sämtliche Kinder der ihm zugeteilten drei Schulen mittelst des Politzerschen Hörprüfers auf ihr Hörvermögen, überwies die Schwerhörigen behufs spezialärztlicher Behandlung an Prof. Gerber, in dessen Ambulanz bei den 315 Schwerhörigen folgende Krankheitserscheinungen konstatiert wurden: Rachenmandeln 158, chronische Otitis 34, chronische Otitis perecta 34, Thrombus 31, Katarrh 12, normale Verhältnisse 51. In den drei Schulen war die Häufigkeit des Vorkommens von Schwerhörigkeit ziemlich gleich (17·4%, 17·9%, 19·3%). Ein Zusammenhang der Schwerhörigkeit mit dem Alter ergab sich nicht. Verfasser empfiehlt sein Beispiel aufs wärmste, da damit ein großer Segen geschaffen wird. Reinhard.

Beiträge zur Klinik der Labyrintheiterungen. Aus der Univ.-Klinik für Ohren-, Nasen- und Kehlkopfkrankheiten zu Gießen (Direktor: Professor Dr. Leutert). Von Dr. Franz Nuernberg, I. Assistent der Klinik. (Archiv für Ohrenheilkunde, Bd. 76.)

Auf Grund eines Materiales von 26 Labyrintheiterungen gelangt der Autor zu folgenden Schlußsätzen in seiner interessanten Arbeit: Die meisten Bogengangfisteln entstehen durch Arrosion der Bogengänge von außen her und sind zumeist als circumscripte Erkrankung zu betrachten. Es gibt primäre

Digitized by Google
Original from UNIVERSITY OF CALIFORNIA
Generated on 2019-10-24 09:33 GMT / http://hdl.handle.net/2027/uc1.b3252757
Public Domain in the United States, Google-digitized / http://www.hathitrust.org/access_use#pd-us-google

circumscripte Labyrintheiterungen mit erhaltenem Hörvermögen, es spricht also das Vorhandensein von Hörvermögen nicht gegen eine Labyrintheiterung, die auf den Vestibularapparat beschränkt ist. Eine strikte Durchführung der Scheidung zwischen Reiz- und Ausfallserscheinung des Vestibularapparates ist nicht durchführbar, da es zweifelhaft ist, ob die Bezeichnung „Ausfallserscheinung des Vestibularapparates“ zu Recht besteht. Labyrintheiterungen sind nicht immer von Gleichgewichtsstörungen begleitet; demnach gestattet der negative Ausfall der von Steinschen Versuche in Hinsbergscher Modifikation nicht die Folgerung, daß das Labyrinth intakt ist. Der positive Ausfall der Prüfung des Vestibularapparates nach Bárány beweist, daß der Vestibularapparat funktionsfähig ist, auch bei starker Schädigung desselben gibt die Bárányesche Versuchsanordnung noch ein positives Resultat, wenn auch die Reaktion nicht sehr ausgeprägt ist. Eine Labyrintherkrankung ist ausschließlich aus der Funktionsprüfung der Schnecke nur dann diagnostizierbar, wenn das Hörvermögen gleichzeitig mit Beginn der Erkrankung oder während unserer Beobachtung rapid abnimmt, eventuell bis zur Taubheit sinkt. Der Vestibularapparat ist entzündlichen Schädigungen gegenüber weit resistenter als die Schnecke. Bogengangsfisteln sind nicht immer als Anzeichen einer floriden Labyrinthentzündung zu betrachten; sie sind nicht selten Residuen einer abgelaufenen Labyrinthitis. Labyrinthsymptome, welche in solchen Fällen vorliegen, können durch Druck von Cholesteatommassen hervorgerufen werden, nach Entfernung dieser Massen verschwinden sie alsbald. Alt.

Das Alter des Hörrohres. Von F. M. Feldhaus (ibidem).

Die Erfindung des Hörrohres wurde Athanasious Kircher im Jahre 1657 zugeschrieben. Prof Th. Bech an der technischen Hochschule in Darmstadt berichtet, daß dem Jesuiten Leurechon in einem im Jahre 1624 erschienenen Werke „Recréation mathematique“ der Gebrauch des Hörrohres bereits bekannt war. Alt.

Pulsationserscheinungen am nicht perforierten Trommelfelle. (Aus der Prof. B. Baginsky- und Dr. Davidsohnschen Privatpoliklinik, Berlin). Von Dr. Max Fiedler (ibidem).

Eine 48jährige Patientin mit normalem Gehör und subjektivem, mit dem Herzschlage einhergehendem Klopfen in den Ohren zeigt links eine starke Retraktion des Trommelfells und zentral, nach den vorderen oberen Quadranten zu sich erstreckend, eine synchron mit dem Radialpuls auftretende Pulsation der Membran und jedesmal mit der Pulsation zwei nacheinander auftretende Reflexe. Rechts durchquert die Pulsation den Lichtkegel. Durch Kompression der Carotis verschwindet das Phänomen. Eine Herzaffektion oder Struma bestand nicht. Eine Erklärung der Erscheinung wird nicht gegeben. Alt.

Digitized by Google
Original from UNIVERSITY OF CALIFORNIA
Generated on 2019-10-24 09:33 GMT / http://hdl.handle.net/2027/uc1.b3252757
Public Domain in the United States, Google-digitized / http://www.hathitrust.org/access_use#pd-us-google

Drei plastische Modelle des menschlichen Gehörorgans. Von Prof. Bezold, München. Mit 3 Tafeln. (Ibidem.)

Sehr schöne Modelle, deren Originale für das deutsche Museum von Meisterwerken für Naturwissenschaft und Technik ausgeführt wurden. Alt.

Über die Anwendung der Luftdusche bei Kindern. Von Prof. Dr. B. Gomperz, Wien. (Archiv für Ohrenheilkunde, Bd. 76.)

Verfasser wendet die Luftdusche im frühen Kindesalter erst nach Ablauf der Entzündungserscheinungen an. Bei Säuglingen ist dieselbe nur mit „allerschwächstem" Drucke zu applizieren. Wenn Kinder der ersten Lebensjahre beim Ansetzen des Ballons nicht phonieren wollen, läßt Verfasser den Kindern bei nach rückwärts gehaltenem Kopfe etwas Trinkwasser in den Mund spritzen, die Kinder müssen schlucken und die Luftdusche gelingt. Alt.

Zur Chirurgie des Schläfenbeins. Aus der k. k. Univers.-Ohrenklinik in Wien (Direktor: Prof. Urbantschitsch). Von Dr. Erich Ruttin, Assistent der Klinik. (Zentralblatt für Chirurgie, 1908, Nr. 47.)

Verf. beschreibt einen Fall, in dem es ihm gelungen ist, die Pyramide in toto zu exstirpieren. Pat. lebte nach der Operation noch 3 Tage. Bei der Obduktion ergab sich, daß weder Leptomeningitis noch Zeichen einer Verletzung des Vagus und der Medulla oblongata bestanden, wohl aber Marasmus senilis. Bemerkenswert ist in dem Falle noch, daß keine Karotisblutung aufgetreten ist. Ernst Urbantschitsch.

Notizen und Personalien.

Die XVIII. Versammlung der **Deutschen otologischen Gesellschaft** wird in diesem Jahre am Freitag den 28. und Sonnabend den 29. Mai in **Basel** stattfinden.

Das Referat „Über die subjektiven Ohrgeräusche" haben die Herren K. L. Schaefer (Berlin) für den theoretischen und J. Hegener (Heidelberg) für den praktisch-therapeutischen Teil übernommen; es wird den Mitgliedern voraussichtlich Ende April gedruckt zugestellt werden.

Vorträge (die noch nicht anderweitig veröffentlicht sein dürfen) und Demonstrationen bittet der Schriftführer spätestens bis 15. April unter genauer Angabe des Themas bei ihm anzumelden. Später angemeldete können erst nach Erledigung der übrigen Tagesordnung zugelassen werden.

Die ausführliche Tagesordnung wird Ende April versandt werden.

Anmeldungen zur Aufnahme in die Gesellschaft sind an den Schriftführer W. Kümmel in Heidelberg, Neuenheimer Landstraße 44, zu richten. Die neu Aufzunehmenden müssen nach den Satzungen durch zwei Mitglieder der Gesellschaft vorgeschlagen werden.

Habilitiert: Dr. Mancioli in Rom für Ohrenheilkunde.

Ernannt: Dr. W. E. Murphy in Cincinnati zum Adjunkt-Professor der Oto- und Laryngologie.

Gestorben: Professor Dr. R. Haug, Direktor der k. Univ.-Ohren-Poliklinik in München, im 49. Lebensjahr.

Für den wissenschaftlichen Teil verantwortlicher Redakteur: **Dr. Ernst Urbantschitsch, Dr. Otto Kahler.**
Herausgeber, Eigentümer und Verleger: **Urban & Schwarzenberg.**

Druck von Gottlieb Gistel & Cie., Wien, III, Münzgasse 6.

Generated on 2019-10-24 09:33 GMT / http://hdl.handle.net/2027/uc1.b3252757
Public Domain in the United States, Google-digitized / http://www.hathitrust.org/access_use#pd-us-google
Digitized by Google
Original from UNIVERSITY OF CALIFORNIA

MONATSSCHRIFT FÜR OHRENHEILKUNDE
UND
LARYNGO-RHINOLOGIE.

XLIII. Jahrg. 1909. 5. Heft.

Nachdruck verboten.

Otologischer Teil.

Original-Artikel.

Aus der k. k. Universitäts-Ohrenklinik in Wien. Vorstand: Prof. Dr. V. Urbantschitsch.

Beitrag zur Untersuchung des calorischen Nystagmus.

(Beeinflussung des calorischen Nystagmus durch Luftverdünnung im äußeren Gehörgang.)

Von Dr. **Béla Freystadtl** aus Budapest.

Die Untersuchungen, welche ich auf Anregung des Herrn Assistenten Dr. Dr. Bárány auf der k. k. Universitäts-Ohrenklinik in Wien, Vorstand Prof. Dr. V. Urbantschitsch, ausgeführt habe, hatten den Zweck, festzustellen, ob die Zeitdauer des calorischen Nystagmus bei denselben Personen bei wiederholter Prüfung an einem und demselben Tage und an verschiedenen Tagen eine konstante Größe ist oder nicht.

Ich habe ferner den Einfluß der Luftverdünnung im äußeren Gehörgang auf die Dauer des calorischen Nystagmus untersucht. Professor Politzer hat nämlich angegeben, daß der infolge Ausspritzung entstandene Schwindel sich durch Lufteintreibung nach Politzer, besonders aber durch wiederholte Luftverdünnung rasch beseitigen läßt. Ich wollte feststellen, ob es sich hier nur um eine subjektive Erleichterung des Patienten handelt oder ob die Dauer des Nystagmus durch wiederholte Luftverdünnung im äußeren Gehörgang tatsächlich herabgesetzt werden kann. Selbstverständlich habe ich für diese Untersuchungen nur solche Fälle verwendet, bei welchen der Vestibularapparat vollkommen normal war, insbesondere die Luftverdichtung und Luftverdünnung im äußeren Gehörgang keinen Schwindel und Nystagmus ergab.

Die Untersuchungen habe ich nach der Methode ausgeführt, welche Herr Dr. Kiproff auf unserer Klinik erprobt hat. Die Ausspritzung geschah mittelst eines Attikröhrchens, welches bis zu einer gewissen Marke in den Gehörgang eingeführt wurde. Beim Beginn der Ausspritzung ließ ich den Patienten zur nicht ausgespritzten Seite blicken und merkte mir die Zeitdauer, welche vom

Digitized by Google
Original from UNIVERSITY OF CALIFORNIA
Generated on 2019-10-24 09:33 GMT / http://hdl.handle.net/2027/uc1.b3252757
Public Domain in the United States, Google-digitized / http://www.hathitrust.org/access_use#pd-us-google

Beginn der Ausspritzung bis zum Erscheinen des Nystagmus bei Seitenblick verstrich. Nun ließ ich den Patienten geradeaus schauen, ohne die Ausspritzung zu unterbrechen, bis der Nystagmus bei Blick nach vorne begann. Jetzt sistierte ich die Ausspritzung. Die Zeit, welche vom Erscheinen des Nystagmus bei Schiefblick bis zu seinem Aufhören bei Schiefblick verstrichen, gibt die Dauer des Nystagmus an.

Bevor ich diese Prüfung vornahm, habe ich die eventuell im Gehörgang befindlichen Ceruminalmassen, Epidermisschollen und Eiter entfernt.

Zur Ausspritzung benutzte ich stets Wasser von 30° C. Die Wiederholung der Ausspritzung machte ich teilweise an verschiedenen Tagen, teilweise nach einer Pause von $^1/_4$—$^1/_2$ Stunde.

Meine Untersuchungen beziehen sich auf 30 normale Vestibularapparate: darunter befinden sich 20 Normalhörende und 10 Fälle von chronischer Mittelohreiterung.

Die Dauer des calorischen Nystagmus betrug bei den 20 Fällen mit normalem Gehörorgane im Durchschnitte 2′ 32″, minimum 1′ 25″, maximum 3′ 25″. Der Unterschied zwischen der Dauer des Nystagmus bei verschiedenen Ausspritzungen betrug im Durchschnitte 12″, minimum 0″, maximum 25″, in einem Falle 55″. Bei den 10 chronischen Mittelohreiterungen war die Dauer des Nystagmus, übereinstimmend mit den Befunden Kiproffs, eine kürzere und betrug im Durchschnitte 1′ 58″, minimum 55″, maximum 3′. Der Unterschied bei den einzelnen Ausspritzungen betrug im Durchschnitte 11″, minimum 0″, maximum 30″.

In einigen Fällen habe ich die Ausspritzung in kurzen Intervallen (von 5 Minuten) 4—5mal nacheinander ausgeführt. Bei den wiederholten Ausspritzungen zeigte sich, daß die Zeitdauer, welche bis zum Erscheinen des Nystagmus verstrich, um wenige Sekunden abnahm. Diese Abnahme der Zeitdauer nach wiederholten Ausspritzungen kann dadurch erklärt werden, daß die äußere Pyramidenwand infolge der vorherigen Ausspülung noch abgekühlt war, als die Wiederholung der Ausspritzung schon vorgenommen wurde. Die Dauer des Nystagmus blieb auch in diesen Fällen eine ziemlich konstante.

Die Zahlen, die sich auf die Dauer bis zum Erscheinen des Nystagmus beziehen, stimmen mit denen von Dr. Kiproff ziemlich überein. Nur kann ich nicht bestätigen, daß bei normalem Vestibularapparate Wasser von 30° C stets genügt, um bei einer Dauer der Ausspritzung zwischen 15—45″ Nystagmus bei Blick nach der nicht ausgespritzten Seite hervorzurufen. In der überwiegenden Mehrzahl der Fälle genügt wohl eine Ausspritzungsdauer von 15 bis 45″, um den Nystagmus nach der nicht ausgespritzten Seite hervorzurufen, in einigen Fällen habe ich aber hierzu über 45″ gebraucht, in einem Falle sogar 2′ 10″, bis der Nystagmus erschien. Im letzteren Falle ergab der otoskopische Befund und die Funktionsprüfung normales Verhalten.

Digitized by Google
Original from UNIVERSITY OF CALIFORNIA
Generated on 2019-10-24 09:33 GMT / http://hdl.handle.net/2027/uc1.b3252757
Public Domain in the United States, Google-digitized / http://www.hathitrust.org/access_use#pd-us-google

Betrachtet man die 40 normalen Gehörorgane genauer bezüglich der Differenz im Zeitpunkte des Auftretens des Nystagmus bei der zweiten Spülung, so findet man:

16 Fälle ergeben keine Differenz,
13 Fälle zeigen ein späteres Auftreten des Nystagmus um durchschnittlich 10″,
11 Fälle zeigen ein früheres Auftreten des Nystagmus um durchschnittlich 7″.

Für den Blick geradeaus ergibt sich bei diesen 40 normalen Gehörorganen:

16 Fälle ergaben keine Differenz,
13 Fälle zeigen ein späteres Auftreten des Nystagmus um durchschnittlich 10″,
11 Fälle zeigen ein früheres Auftreten des Nystagmus um durchschnittlich 9″.

Ein deutlicher Einfluß der vorhergegangenen Spülung auf die nachfolgende ist somit bezüglich des Auftretens des Nystagmus nicht zu erkennen.

Was nun die 20 Gehörorgane mit chronischer Mittelohreiterung betrifft, so finden wir für den Schiefblick folgendes:

12 Fälle ergeben keine Differenz,
1 Fall zeigt ein späteres Auftreten des Nystagmus um 5″,
7 Fälle zeigen ein früheres Auftreten des Nystagmus um durchschnittlich 6″.

Für den Blick geradeaus ergibt sich bei diesen 20 Gehörorganen mit Mittelohreiterung folgendes:

10 Fälle ergeben keine Differenz,
1 Fall zeigt ein späteres Auftreten des Nystagmus um 5″,
9 Fälle zeigen ein früheres Auftreten des Nystagmus um durchschnittlich 8″.

Demnach müssen wir annehmen, daß bei den chronischen Mittelohreiterungen die vorhergehende Spülung eine länger dauernde Abnahme der Hyperämie in vielen Fällen bewirkt.

Ich habe ferner 20 normale Gehörorgane und 10 Fälle chronischer Mittelohreiterung bezüglich der Frage untersucht, ob die Dauer des calorischen Nystagmus durch Luftverdünnung im äußeren Gehörgang zu beeinflussen ist oder nicht. Ich habe zuerst die Dauer des Nystagmus ohne Luftverdünnung im äußeren Gehörgang festgestellt. Bei der zweiten Ausspritzung begann ich, nachdem sich Nystagmus bei Blick nach vorne gezeigt hatte, mit der Luftverdünnung.

Vergleicht man das Verhalten der 20 Normalen mit aufeinander folgenden Ausspülungen ohne Luftverdünnung mit dem Verhalten der 20 Normalen, bei welchen an die zweite Spülung Luftverdünnung im äußeren Gehörgang angeschlossen wurde, so ergibt sich: Bereits bei der ersten Gruppe überwiegen die Fälle, bei denen die zweite Spülung eine kürzere Dauer des Nystagmus ergibt als die erste. Von 20 Fällen ergibt die zweite Spülung in 12 Fällen eine Herabsetzung um durchschnittlich 16″, in 7 Fällen eine Zunahme der Dauer um durchschnittlich 9″, ein Fall zeigt keine Differenz.

Digitized by Google
Original from UNIVERSITY OF CALIFORNIA
Generated on 2019-10-24 09:33 GMT / http://hdl.handle.net/2027/uc1.b3252757
Public Domain in the United States, Google-digitized / http://www.hathitrust.org/access_use#pd-us-google

In der zweiten Gruppe (zweite Spülung mit Luftverdünnung) zeigt sich eine deutliche Zunahme der Zahl der Fälle mit Herabsetzung der Dauer des Nystagmus, und die Zahlen für diese Herabsetzung sind ebenfalls größer als in der ersten Gruppe. Von 20 Fällen ergibt die zweite Spülung mit Luftverdünnung eine Herabsetzung von durchschnittlich 23″, nur in 4 Fällen eine Zunahme von durchschnittlich 8″, in 2 Fällen keine Differenz.

Man wird aus diesem Verhalten bereits darauf schließen dürfen, daß das von Politzer aus subjektiven Angaben der Patienten erschlossene Verhalten tatsächlich begründet ist und die Luftverdünnung im äußeren Gehörgang nach der Spülung wirklich eine Herabsetzung der Dauer des Nystagmus und des Schwindels bewirkt.

Noch deutlicher ist das Verhalten der Fälle mit chronischer Eiterung. Während bei der ersten Gruppe (ohne Luftverdünnung) die Verhältnisse ebenso liegen wie bei den Normalen, also von 10 Fällen 6 eine Herabsetzung der Dauer von durchschnittlich 12″, 3 Fälle eine Zunahme derselben um durchschnittlich 8″ sowie ein Fall Gleichbleiben der Dauer des Nystagmus zeigt, ergeben sich in der zweiten Gruppe (mit Luftverdünnung) folgende Zahlen: 8 Fälle zeigen eine Herabsetzung von durchschnittlich 25″, ein Fall eine Zunahme um 5″ und ein Fall ist gleich geblieben.

Wir können also sagen, daß insbesondere bei Eiterungsprozessen in der Paukenhöhle die Luftverdünnung im äußeren Gehörgang sicherlich ein wirksames Mittel darstellt, um den Schwindel nach Ausspritzung rasch zu beseitigen.

Es ist klar, daß bei normalem Trommelfell und normaler Schleimhaut der Paukenhöhle die Luftverdünnung im äußeren Gehörgang sich weniger effektvoll gestalten wird als dort, wo entzündete Gefäße vorhanden sind, die auf geringe Reize schon mit starker Erweiterung reagieren. Daraus erklärt sich, daß bei normalem Trommelfell die Luftverdünnung einen geringeren Effekt hat als bei Perfortion desselben und bei chronischer Mittelohreiterung.

Wir haben noch einen weiteren Faktor in Betracht zu ziehen, welcher ebenfalls in diesem Sinne spricht. Bei meinen Versuchen habe ich, wie eingangs erwähnt, die Spülung stets so lange fortgesetzt, bis der Nystagmus bei Blick geradeaus deutlich sichtbar war. Es ist nun klar, daß dabei kleine Fehler in dem Sinne unterlaufen können, daß einmal ein wenig zu kurz, einmal ein wenig zu lang gespült wurde, je nachdem mir der Nystagmus bei Blick geradeaus früher oder später deutlich sichtbar war. Dort, wo die Spülung beim zweiten Versuche länger dauerte als beim ersten, können wir mit Berücksichtigung dieser Fehlerquelle annehmen, daß auch die Dauer des Nystagmus verlängert sein wird; dort, wo beim zweiten Versuche die Spülung kürzer dauerte, dürften wir eine kürzere Dauer des Nystagmus vermuten. Wird daher, trotz-

Generated on 2019-10-24 09:33 GMT / http://hdl.handle.net/2027/uc1.b3252757
Public Domain in the United States, Google-digitized / http://www.hathitrust.org/access_use#pd-us-google
Digitized by Google
Original from UNIVERSITY OF CALIFORNIA

dem die Spülung gleich lang oder länger dauert, die Dauer des Nystagmus herabgesetzt, so ist dies um so mehr dem Einflusse der Luftverdünnung zuzuschreiben.

Tatsächlich finden wir bei den chronischen Eiterungen trotz gleicher oder längerer Spülung in 6 Fällen von 10 eine kürzere Dauer des Nystagmus im Gegensatze zu nur 2 Fällen ohne Luftverdünnung. Bei den Normalen ist dieses Verhältnis 10:9; also auch hier zeigt sich, daß die Luftverdünnung bei normalem Trommelfell weniger deutlich wirkt als bei chronischen Eiterungen. Nur in einem Falle ergibt sich bei den chronischen Eiterungen bei Anwendung von Luftverdünnung trotz kürzerer Spülung eine längere Dauer des Nystagmus, während bei den Fällen ohne Luftverdünnung 4mal trotz gleicher oder kürzerer Spülung eine längere oder gleiche Dauer des Nystagmus hervorgerufen wurde. Bei den Normalen ist wiederum der Einfluß der Luftverdünnung nicht so deutlich. 5 Fälle ohne Luftverdünnung stehen 4 Fällen mit Luftverdünnung gegenüber.

Zusammenfassung.

1. Wiederholte Spülungen, wenn sie bei Normalen in Abständen von $^1/_4$—$^1/_2$ Stunde vorgenommen werden, ergeben bezüglich des Zeitpunktes des Auftretens des Nystagmus keinen deutlichen Unterschied. Die Dauer des Nystagmus wird in einer größeren Anzahl von Fällen bei wiederholter Spülung verkürzt und mehr verkürzt, als sie bei anderen Fällen verlängert wird. Diese Verkürzung der Dauer kann nicht auf eine kürzere Spülung bezogen werden, da sie in beinahe der Hälfte der Fälle (9) trotz gleicher oder längerer Spülung sich zeigt. Sie muß also zentral bedingt sein und ist wahrscheinlich eine Ermüdungserscheinung. In einzelnen Fällen dauert allerdings trotz gleicher oder kürzerer Spülung der Nystagmus länger (5 Fälle). Hier ist also Ermüdung sicherlich nicht vorhanden.

2. Wiederholte Spülungen in Abständen von $^1/_4$—$^1/_2$ Stunde bei chronischen Mittelohreiterungen ergeben bezüglich des Zeitpunktes des Auftretens des Nystagmus eine Herabsetzung um wenige Sekunden. Die Spülung dürfte also hier zu einer Abnahme der Hyperämie der Paukenhöhle geführt haben. Die Dauer des Nystagmus weist bei diesen Fällen keine deutlichen Ermüdungserscheinungen auf. Trotz gleicher oder längerer Spülung geben nur 2 Fälle eine kürzere Dauer des Nystagmus, dagegen 4 Fälle trotz kürzerer Spülung eine längere Dauer.

3. Bei den Normalen, bei welchen nach der Spülung Luftverdünnung im äußeren Gehörgang vorgenommen wurde, zeigt sich eine deutliche Abnahme der Zeitdauer des Nystagmus. In einer kleinen Zahl von Fällen ist ein deutlicher Einfluß nicht ersichtlich.

Generated on 2019-10-24 09:33 GMT / http://hdl.handle.net/2027/uc1.b3252757
Public Domain in the United States, Google-digitized / http://www.hathitrust.org/access_use#pd-us-google
Digitized by Google
Original from UNIVERSITY OF CALIFORNIA

Tabelle I. **20 normale Gehörorgane.**

Fall Nr.	Beginn des calorischen Nystagmus bei Blick nach der Seite des nicht ausgespritzten Ohres	Differenz zwischen der ersten und zweiten Spülung	Beginn des calorischen Nystagmus bei Blick nach vorne	Differenz zwischen der ersten und zweiten Spülung	Dauer des calorischen Nystagmus	Differenz der Zeitdauer zwischen 2 nacheinander folgenden Spülungen
I. (links)	15″ 20″	+5″	45″ 45″	=	2′ 2′ 15″	+15″
II. (links)	20″ 20″	=	35″ 35″	=	1′ 50″ 1′ 55″	+5″
III. (links)	10″ 9″	=	20″ 18″	=	2′ 35″ 2′ 30″	−5″
IV. (rechts)	35″ 30″	−5″	70″ 60″	−10″	3′ 40″ 3′ 20″	−20″
V. (rechts)	15″ 15″	=	25″ 25″	=	2′ 35″ 2′ 50″	+15″
VI. (links)	45″ 35″	−10″	65″ 50″	−15″	3′ 3′ 5″	+5″
VII. (links)	35″ 30″	−5″	60″ 60″	=	2′ 40″ 2′ 45″	+5″
VIII. (links)	30″ 45″	+15″	70″ 100″	+30″	3′ 20″ 3′ 5″	−15″
IX. (rechts)	45″ 55″	+10″	60″ 70″	+10″	1′ 50″ 1′ 45″	−5″
X. (rechts)	45″ 30″	−15″	55″ 40″	−15″	2′ 5″ 1′ 58″	−7″
XI. (rechts)	20″ 20″	=	28″ 30″	=	3′ 40″ 2′ 45″	−55″
XII. (links)	30″ 35″	+5″	50″ 55″	+5″	2′ 35″ 2′ 40″	+5″
XIII. (links)	2′ 10″ 2′ 40″	+30″	3′ 5″ 3′ 30″	+25″	2′ 40″ 2′ 50″	+10″
XIV. (links)	30″ 35″	+5″	45″ 55″	+10″	1′ 35″ 1′ 35″	=
XV. (rechts)	55″ 60″	+5″	85″ 95″	+10″	3′ 30″ 3′ 8″	−22″
XVI. (links)	40″ 45″	+5″	60″ 70″	+10″	3′ 10″ 3′ 5″	−5″
XVII. (links)	40″ 35″	−5″	60″ 60″	=	2′ 1′ 50″	−10″
XVIII. (rechts)	30″ 35″	+5″	50″ 50″	=	1′ 45″ 1′ 30″	−15″

Generated on 2019-10-24 09:33 GMT / http://hdl.handle.net/2027/uc1.b3252757
Public Domain in the United States, Google-digitized / http://www.hathitrust.org/access_use#pd-us-google
Digitized by Google
Original from UNIVERSITY OF CALIFORNIA

Fall Nr.	Beginn des calorischen Nystagmus bei Blick nach der Seite des nicht ausgespritzten Ohres	Differenz zwischen der ersten und zweiten Spülung	Beginn des calorischen Nystagmus bei Blick nach vorne	Differenz zwischen der ersten und zweiten Spülung	Dauer des calorischen Nystagmus	Differenz der Zeitdauer zwischen 2 nacheinander folgenden Spülungen
XIX. (rechts)	25″ 20″	—5″	45″ 35″	—10″	2′ 5″ 1′ 55″	—10″
XX.	30″ 30″	=	45″ 41″	—5″	3′ 15″ 3′ 5″	—10″

Es ergeben sich bei vorstehenden 20 Fällen bei wiederholter Spülung: In 12 Fällen eine Verminderung der Dauer des Nystagmus bei der zweiten Spülung um durchschnittlich 16″, in 7 Fällen eine Zunahme um durchschnittlich 9″, 1 Fall zeigt die gleiche Dauer.

Tabelle II. 10 Fälle von Otitis media suppur. chron. mit Perforation des Trommelfells.

Fall Nr.	Beginn des calorischen Nystagmus bei Blick nach der Seite des nicht ausgespritzten Ohres	Differenz zwischen der ersten und zweiten Spülung	Beginn des calorischen Nystagmus bei Blick nach vorne	Differenz zwischen der ersten und zweiten Spülung	Dauer des calorischen Nystagmus	Differenz der Zeitdauer zwischen 2 nacheinander folgenden Spülungen
I. (rechts)	12″ 12″	=	18″ 20″	=	1′ 30″ 1′ 15″	—15″
II. (rechts)	15″ 10″	—5″	30″ 20″	—10″	1′ 10″ 55″	—15″
III. (rechts)	30″ 25″	—5″	50″ 45″	—5″	2′ 25″ 2′ 25″	—
IV. (rechts)	5″ 8″	=	20″ 15″	—5″	2′ 35″ 2′ 5″	—30″
V.	35″ 30″	—5″	65″ 60″	—5″	3′ 2′ 55″	—5″
VI.	55″ 50″	—5″	70″ 70″	=	2′ 15″ 2′ 5″	—10″
VII.	25″ 25″	=	45″ 45″	=	1′ 45″ 1′ 50″	+5″
VIII.	15″ 12″	=	25″ 20″	—5″	1′ 40″ 1′ 30″	—10″
IX.	35″ 30″	—5″	55″ 50″	—5″	1′ 55″ 2′ 10″	+15″
X.	20″ 20″	=	40″ 40″	=	1′ 55″ 2′	+5″

Es ergeben sich bei vorstehenden 10 Fällen bei wiederholter Spülung: In 6 Fällen eine Verminderung der Dauer des Nystagmus bei der zweiten Spülung um durchschnittlich 12″, bei 3 Fällen eine Zunahme um durchschnittlich 8″, 1 Fall zeigt die gleiche Dauer.

Generated on 2019-10-24 09:33 GMT / http://hdl.handle.net/2027/uc1.b3252757
Public Domain in the United States, Google-digitized / http://www.hathitrust.org/access_use#pd-us-google
Digitized by Google
Original from UNIVERSITY OF CALIFORNIA

Tabelle III. 20 normale Gehörorgane.

Fall Nr.	Beginn des calorischen Nystagmus bei Blick nach der Seite des nicht ausgespritzten Ohres	Differenz zwischen der ersten und zweiten Spülung	Beginn des calorischen Nystagmus bei Blick nach vorne	Differenz zwischen der ersten und zweiten Spülung	Dauer des calorischen Nystagmus		Differenz der Dauer des calorischen Nystagmus ohne und mit Luftverdünnung im äußeren Gehörgang
					ohne Luftverdünnung im äußeren Gehörgang	mit Luftverdünnung im äußeren Gehörgang	
I. (links)	20″ 20″	=	35″ 40″	+5″	1′ 50″	1′ 45″	−5″
II. (links)	10″ 8″	=	20″ 17″	=	2′ 35″	2′ 3″	−32″
III. (links)	45″ 35″	−10″	65″ 55″	−10″	3′	2′ 30″	−30″
IV. (rechts)	20″ 20″	=	30″ 26″	=	2′ 45″	2′ 50″	+5″
V. (rechts)	30″ 30″	=	40″ 42″	=	2′ 15″	1′ 50″	−25″
VI. (links)	30″ 28″	=	42″ 40″	=	2′ 15″	1′ 30″	−45″
VII. (rechts)	9″ 10″	=	18″ 20″	=	2′ 30″	2′ 20″	−10″
VIII. (links)	30″ 45″	+15″	55″ 60″	+5″	2′ 5″	1′ 50″	−15″
IX. (links)	35″ 30″	−5″	60″ 60″	=	2′ 40″	2′ 8″	−32″
X. (rechts)	45″ 35″	−10″	55″ 45″	−10″	2′ 5″	1′ 35″	−30″
XI. (links)	2′ 10″ 2′ 30″	+20″	3′ 5″ 3′ 15″	+10″	2′ 40″	3′ 10″	+20″
XII. (links)	30″ 35″	+5″	50″ 55″	+5″	2′ 35″	2′ 40″	+5″
XIII. (links)	35″ 30″	−5″	55″ 48″	−5″	2′ 40″	2′ 40″	=
XIV. (links)	60″ 60″	=	90″ 90″	=	2′ 15″	1′ 40″	−35″
XV. (links)	65″ 55″	−10″	90″ 85″	−5″	2′ 20″	2′	−20″
XVI. (rechts)	60″ 60″	=	95″ 95″	=	3′ 8″	3′ 5″	=
XVII. (links)	40″ 40″	=	60″ 65″	+5″	3′ 10″	3′ 10″	−40″
XVIII. (links)	40″ 40″	=	60″ 50″	−10′	2′	2′	=

Generated on 2019-10-24 09:33 GMT / http://hdl.handle.net/2027/uc1.b3252757
Public Domain in the United States, Google-digitized / http://www.hathitrust.org/access_use#pd-us-google
Digitized by Google
Original from UNIVERSITY OF CALIFORNIA

Fall Nr.	Beginn des calorischen Nystagmus bei Blick nach der Seite des nicht ausgespritzten Ohres	Differenz zwischen der ersten und zweiten Spülung	Beginn des calorischen Nystagmus bei Blick nach vorne	Differenz zwischen der ersten und zweiten Spülung	Dauer des calorischen Nystagmus		Differenz der Dauer des calorischen Nystagmus ohne und mit Luftverdünnung im äußeren Gehörgang
					ohne Luftverdünnung im äußeren Gehörgang	mit Luftverdünnung im äußeren Gehörgang	
XIX. (rechts)	30″ 35″	+5″	50″ 55″	+5″	1′ 45″	1′ 35″	−10″
XX.	25″ 25″	=	45″ 45″	=	2′	2′ 5″	+5″

Es ergeben sich bei vorstehenden 20 Fällen bei wiederholter Spülung: In 13 Fällen eine Verminderung der Dauer des Nystagmus bei der zweiten Spülung um durchschnittlich 25″, in 4 Fällen eine Zunahme um durchschnittlich 8″, 3 Fälle zeigen gleiche Dauer.

Tabelle IV. 10 Fälle von Otitis media suppur. chron. mit Perforation des Trommelfells.

Fall Nr.	Beginn des calorischen Nystagmus bei Blick nach der Seite des nicht ausgespritzten Ohres	Differenz zwischen der ersten und zweiten Spülung	Beginn des calorischen Nystagmus bei Blick nach vorne	Differenz zwischen der ersten und zweiten Spülung	Dauer des calorischen Nystagmus		Differenz der Dauer des calorischen Nystagmus ohne und mit Luftverdünnung im äußeren Gehörgang
					ohne Luftverdünnung im äußeren Gehörgang	mit Luftverdünnung im äußeren Gehörgang	
I. (rechts)	45″ 35″	−10″	70″ 55″	−25″	2′ 35″	1′ 30″	−55″
II. (links)	20″ 20″	=	45″ 40″	−5″	3′	2′ 40″	−20″
III. (rechts)	10″ 10″	=	20″ 20″	=	55″	55″	=
IV. (rechts)	25″ 25″	=	45″ 45″	=	2′ 25″	2′ 5″	−20″
V. (rechts)	8″ 8″	=	15″ 15″	=	2′ 5″	1′ 48″	−17″
VI.	30″ 30″	=	60″ 60″	=	2′ 55″	2′ 30″	−25″
VII.	50″ 55″	+5″	70″ 75″	+5″	2′ 5″	1′ 45″	−20″
VIII.	30″ 25″	+5″	50″ 45″	−5″	2′	2′ 5″	+5″
IX.	25″ 25″	=	45″ 45″	=	2′ 10″	2′	−10″
X.	5″ 8″	=	20″ 16″	=	2′ 35″	2′ 5″	−30″

Es ergeben sich bei vorstehenden 10 Fällen bei wiederholter Spülung: In 8 Fällen eine Verminderung der Dauer des Nystagmus bei der zweiten Spülung um durchschnittlich 25″, in 1 Fall eine Zunahme um 5″, 1 Fall zeigt gleiche Dauer.

Generated on 2019-10-24 09:33 GMT / http://hdl.handle.net/2027/uc1.b3252757
Public Domain in the United States, Google-digitized / http://www.hathitrust.org/access_use#pd-us-google
Digitized by Google
Original from UNIVERSITY OF CALIFORNIA

Tabelle V. **Übersicht.**

	20 normale Gehörorgane		10 Fälle von chronischer Mittelohreiterung	
	zweite Spülung ohne Luftverdünnung	zweite Spülung mit Luftverdünnung	zweite Spülung ohne Luftverdünnung	zweite Spülung mit Luftverdünnung
1. Trotz gleicher Spülung längere Dauer des Nystagmus	4 Fälle	2 Fälle	2 Fälle	—
2. Trotz kürzerer Spülung gleiche Dauer des Nystagmus	—	2 „	1 Fall	—
3. Trotz kürzerer Spülung längere Dauer des Nystagmus	1 Fall	—	1 „	1 Fall
	5 Fälle	4 Fälle	4 Fälle	1 Fall
1. Trotz gleicher Spülung kürzere Dauer des Nystagmus	4 Fälle	6 Fälle	2 Fälle	5 Fälle
2. Trotz längerer Spülung kürzere Dauer des Nystagmus	4 „	4 „	—	1 Fall
3. Trotz längerer Spülung gleiche Dauer des Nystagmus	1 Fall	—	—	—
	9 Fälle	10 Fälle	2 Fälle	6 Fälle
Längere Spülung, längere Dauer des Nystagmus	2 Fälle	2 Fälle	—	—
Kürzere Spülung, kürzere Dauer des Nystagmus	4 „	3 „	4 Fälle	2 Fälle
	6 Fälle	5 Fälle	4 Fälle	2 Fälle

4. Bei den chronischen Eiterungen ist der Einfluß der Luftverdünnung im äußeren Gehörgang fast in allen Fällen sehr deutlich und äußert sich in einer wesentlichen Herabsetzung der Dauer des Nystagmus. Vergleicht man die Dauer der Spülung mit der Dauer des Nystagmus bei den wiederholten Spülungen, so ergibt sich, daß in mehr als der Hälfte der Fälle trotz gleicher oder längerer Spülung eine kürzere Dauer des Nystagmus sich zeigt.

5. Hat man zu diagnostischen Zwecken oder aus Versehen durch Spülung mit zu kühlem Wasser einen calorischen Nystagmus erzeugt, so ist es nach dem Vorschlage Politzers zweckmäßig, wiederholt Luftverdünnungen im äußeren Gehörgang vorzunehmen, insbesondere in Fällen von chronischer Eiterung, um auf diese Weise den entstandenen Schwindel und Nystagmus rasch zu beseitigen.

* * *

Generated on 2019-10-24 09:33 GMT / http://hdl.handle.net/2027/uc1.b3252757
Public Domain in the United States, Google-digitized / http://www.hathitrust.org/access_use#pd-us-google
Digitized by Google
Original from UNIVERSITY OF CALIFORNIA

Am Schlusse meiner Arbeit ist es mir eine angenehme Pflicht, Herrn Professor Urbantschitsch für die liebenswürdige Aufnahme an seiner Klinik und für die Bereitwilligkeit, mit welcher er mir das reiche Material seiner Klinik zur Verfügung stellte, zu danken; Herrn Assistenten Doz. Dr. Bárány danke ich für das rege Interesse, welches er meiner Arbeit entgegenbrachte, und für die Ratschläge, welche er mir bei der Anstellung der Versuche und bei deren Verwertung erteilte.

Ein Fall von beiderseitiger Aufmeißelung des Warzenfortsatzes in den letzten Tagen der Schwangerschaft.

Von Dr. med. **N. Schneider** in Moskau.

(Vortrag, gehalten in der Gesellschaft der Moskauer Oto-Rhino-Laryngologen.)

In dem reichen kasuistischen Material, welches sich in den so verbreiteten speziellen Fachschriften, wie Archiv f. Ohrenheilk. und Zeitschr. f. Ohrenheilkunde, seit ihrem Erscheinen angesammelt hat, desgleichen in der russischen Literatur der letzten 15 Jahre ist nicht ein einziger Fall von doppelseitiger Aufmeißelung in den letzten Tagen der Schwangerschaft zu finden. Der Grund für eine derartige Erscheinung ist entweder darin zu suchen, daß ein solches Zusammentreffen der Verhältnisse kein Interesse bietet oder aber, daß sie wegen großer Rarität in der zur Verfügung stehenden Literatur nicht anzutreffen ist. Ich entschließe mich, das letztere anzunehmen und den von mir beobachteten Fall zu veröffentlichen.

Frau K., 29 Jahre alt, erkrankte am 30. Dezember 1906 an einem akuten Schnupfen, Kopfschmerzen, allgemeiner Schwäche und Schlaflosigkeit. Am 9. Jänner 1907 starke Schmerzen im linken und bald darauf im rechten Ohre; Temperatur 37·8°, unerträgliches Kopfsausen und Geräusche in den Ohren.

Status am 10. Jänner 1907. Patientin, im 9. Monat gravid, von grazilem Körperbau, schwachem Ernährungszustand, leidet zusehends an den Ohrenschmerzen. Starke Schmerzhaftigkeit bei der Palpation beider Warzenfortsätze. Trommelfell auf beiden Seiten mäßig vorgewölbt und hyperämisch.

Therapie: Eisbeutel und Einträufelung einer 5%igen Karbolglyzerinlösung in beide Ohren und Aspirin innerlich.

Am Abend eine geringe Besserung. Nachts dasselbe Bild wie in der vorherigen. Schmerzen fast noch stärker, Temperatur 38°. 11. Januar morgens: Rechtes Trommelfell sackartig vorgestülpt, von Purpurfarbe, der Gehörkanal eingeengt; links die Vorstülpung geringer, dagegen ein stärkeres Herunterhängen der hinteren oberen Gehörgangswand. Beiderseitige Parazentese; aus der linken Trommelhöhle fließt der Eiter im Strahl, aus der rechten in dicken

Digitized by Google
Original from UNIVERSITY OF CALIFORNIA
Generated on 2019-10-24 09:33 GMT / http://hdl.handle.net/2027/uc1.b3252757
Public Domain in the United States, Google-digitized / http://www.hathitrust.org/access_use#pd-us-google

Tropfen. Bedeutende Erleichterung der Schmerzen, die Temperatur fällt bis 37° morgens und 37·4° abends. Allgemeinbefinden, Schlaf und Appetit besser. Der bis dahin spärliche Eiterausfluß aus dem rechten Ohr wird am 5. Tage profuser wie links. Im vorderen und hinteren Quadranten des rechten Ohres zeigen sich Granulome, der Gehörkanal engt sich kraterförmig ein. Die Schmerzen im Warzenfortsatze sind dieselben. Am 17. Januar plötzliche Verschlimmerung. Temperatur 38·3°, Ohrensausen und Stechen in den Ohren und subjektive Schmerzen in den Warzenfortsätzen. Rechts spielen sich diese Erscheinungen stürmischer ab als links. Unruhiger Schlaf, Puls aussetzend, anginöse Anfälle.

Am 19. Januar abends Temperatur 39°, mehrmaliges Frösteln. Am 20. Januar Aufmeißelung unter Chloroformnarkose.

Eröffnung des rechten Warzenfortsatzes: Eiter unter der Corticalis, in den Zellen rings um die Fossa navicularis und den Sinus transversus. Antrum von normaler Größe, leicht von Granulation bedeckt. Eröffnung der Zellen und Ausschabung der Granulationen mit dem scharfen Löffel, wobei ein nicht großer Teil des normalen Sinus entblößt wird. Tamponade der Wunde mit Jodoformgaze und über derselben Mullkompressen und viel Watte. Jetzt wird die Patientin auf die andere Seite gelegt. Eröffnung des linken Warzenfortsatzes: mit Eiter angefüllt ist nur die Spitze; Antrum von normaler Größe, Granulationen. Dasselbe Verfahren, Tamponade. Dauer der Operation vom Beginn der Narkose 1 Stunde 10 Minuten. Nach der Operation ist das Allgemeinbefinden gut, weder Kopfschmerzen, noch Erbrechen. Morgentemperatur 36·6°, Abendtemperatur 37·2°. Am 3. Tage nach der Operation normale Geburt eines ausgetragenen Kindes.

Die Wehen begannen bei normalem Allgemeinbefinden erst am 3. Tage nach der Operation. Es muß also angenommen werden, daß die Geburt nicht frühzeitig eintrat. Die Nachgeburtsperiode verläuft normal. Der Kräftezustand hebt sich; der Eiterausfluß sistiert, das Ohrensausen hat nachgelassen. Das Gehör beginnt zu funktionieren. Die Vernarbung der Wunde dauert ca. 3 Monate, was wohl seinen Grund in der allgemeinen Schwäche durch die Gravidität hat, ferner im Geburtsakt, andrerseits noch in irgend einer Diathese (2 Aborte ohne irgend einen Anlaß von seiten der Genitalorgane) zu suchen ist, letzteres um so mehr, als Jodpräparate die Heilung beschleunigten.

Wir haben also eine Influenza vor uns, kompliziert durch eine stürmisch verlaufende beiderseitige Otitis. Die Infektion hat eine bedeutende Knochenaffektion zur Folge, welche im Laufe von 10 Tagen einer jeden konservativen Behandlung trotzte. Nach der Parazentese sinkt die Temperatur, steigt aber trotz des profusen Eiterausflusses; heftige Schmerzen, Fröste geben die Indikation zu sofortigem operativen Eingriffe. Andrerseits liegen folgende Bedenken vor: einerseits ist Patientin in der Ernährung sehr heruntergekommen, in der Perspection eine beginnende Pyämie und die Möglichkeit einer vorzeitigen

Generated on 2019-10-24 09:33 GMT / http://hdl.handle.net/2027/uc1.b3252757
Public Domain in the United States, Google-digitized / http://www.hathitrust.org/access_use#pd-us-google
Digitized by Google
Original from UNIVERSITY OF CALIFORNIA

Geburt, welche die nötige Operation unter noch ungünstigere Momente bringen könnte, andrerseits die Chloroformnarkose und das bedeutende Operationstrauma, das eine Geburt auf dem Tische hervorrufen könnte. Die vitalen Indikationen überwiegen jedoch. Es wird doppelseitige Trepanation mit allen Vorsichtsmaßregeln in Gegenwart eines Geburtshelfers ausgeführt. Die Narkose wird gut vertragen, das Selbstbefinden der Patientin, die sich schon als Sterbende betrachtete, wird sofort gehoben. Am 3. Tage nach der Operation Geburt eines normalen Kindes.

Wie sehr es auch theoretisch angenommen ist, Operationen in allen Stadien der Gravidität vorzunehmen, da sie gut vertragen werden, so gibt es doch Zweifel genug, wie an einem solchen Falle vorzugehen. Mein konkretes Beispiel ist von nicht zu unterschätzender Wichtigkeit und kann als Anhaltspunkt in allen ähnlichen Fällen für den Otochirurgen dienen. Daß derartige Fälle in der Spezialliteratur fehlen, hat mich veranlaßt, meinen Fall zu publizieren, da er ein so überaus seltener ist und, wie gesagt, kasuistisch als Richtschnur dienen kann.

Zur Kenntnis des Verlaufes einer retroaurikulären Beinhautentzündung.

Von Prof. Dr. **Alexander Baurowicz** (Krakau).

Es ist jedem bekannt, daß mitunter auch die heftigste retroaurikuläre Entzündung als Ausdruck einer Periostitis beziehungsweise einer Phlegmone des Warzenfortsatzes, welche eine eitrige Mittelohrentzündung, nämlich die akute, begleitet, unter der konservativen Behandlung zurückgehen kann, seltener wird dagegen beobachtet, daß schon bei ausgesprochener Fluktuation, als Beweis einer Vereiterung des entzündlichen Produktes, noch eine Resorption möglich ist und so der sonst geringe Eingriff überflüssig gemacht wird. Eher konnte man das im Falle einer idiopathischen Entzündung vermuten, wo diese keine Begleiterscheinung eines eitrigen Prozesses ist, dort aber, wo die eitrigen Bakterien von Anfang da sind, kommt es seltener vor, daß bei einer Vereiterung, sagen wir Erweichung des entzündlichen Produktes, doch noch spontane Heilung möglich ist.

Ich beobachtete unlängst bei einem sechsjährigen, sonst gesundem Mädchen eine beiderseitige akute Mittelohrentzündung mit einer so wechselnden Entzündungsstärke im einen oder im anderen Ohre, daß man mit der Parazentese zögerte, nachdem auch auf keinem Ohre eine ausgesprochene Schmerzhaftigkeit geschweige äußere Merkmale einer Entzündung im Antrum oder im Warzenfortsatze zu finden waren. Als Therapie wurden Umschläge mit essigsaurer Tonerde angewendet; das Kind fieberte mehrere Tage, bis es doch

Digitized by Google
Original from UNIVERSITY OF CALIFORNIA
Generated on 2019-10-24 09:33 GMT / http://hdl.handle.net/2027/uc1.b3252757
Public Domain in the United States, Google-digitized / http://www.hathitrust.org/access_use#pd-us-google

zum Ausflusse aus dem einen und bald auch aus dem anderen Ohre kam. Man begann mit Einträufelungen von 3% Perhydrollösung, das ist Perhydrol 1 *g* auf 9 *g* Wasser, und nachdem aus einem Ohre der Ausfluß bald aufhörte, traten auf der anderen Seite mit einer Fiebersteigerung, über die Nacht, heftige Entzündungserscheinungen als Ausdruck einer phlegmonösen, beziehungsweise periostalen Entzündung des Warzenfortsatzes auf. Das unwillige Kind wollte keine Eisumschläge dulden und man mußte wieder zu den Umschlägen mit essigsaurer Tonerde Zuflucht suchen. Die im Anfang stark gespannte Haut mit deutlich erhöhter Temperatur begann bald abzuschwellen, am meisten erhaben und schmerzhaft blieb sie nur an der Stelle hinter dem oberen Ansatze der Ohrmuschel. Gleichen Schritt mit dem Lokalisieren der Entzündung hinter dem Ohre hielt auch der eitrige Ausfluß aus dem Ohre ein, indem dieser immer geringer wurde und schließlich ganz aufhörte; früher noch ließ das Fieber nach und es blieb nur eine in die Umgebung verwaschene erwähnte Schwellung hinter und ober der Ohrmuschel übrig. Die Schmerzhaftigkeit der Schwellung wurde mit der beginnenden Erweichung derselben immer geringer, bis es bald zu einer ausgesprochenen Fluktuation kam. Es gab nun keine andere Meinung, als daß man die Stelle einschneiden solle, um dem Eiter Abfluß zu verschaffen. Die Haut über der fluktuierenden Stelle war normal, zeigte keine Erhöhung der Temperatur und die Stelle war vollständig schmerzlos. Nachdem aber aus dem Ohre der Fluß schon lange aufgehört hat und sonst nichts zur Incision drang, zögerten damit die Eltern und man begnügte sich einstweilen mit Anwendung von Jothion. Das Ohr wurde zugebunden, um es in angezeigter Wärme zu halten. Die Schwellung mit ihrer Fluktuation begann sich langsam zu verkleinern, so daß man mit der Incision nur warten mußte, und schließlich wurde auch diese überflüssig, nachdem das erweichte Entzündungsprodukt sich gänzlich aufsaugte.

Nach dem Aufhören des Ausflusses aus dem Ohre konnte man die Hoffnung haben, daß vielleicht auch die Schwellung hinter dem Ohre zurückgehen wird, obwohl die letztere ebensogut vom äußeren Gehörgange und nicht vom Mittelohre ihren Anfang haben konnte. Als dann sich eine deutliche Fluktuation zeigte, die collaterale Schwellung aber eher ab- als zunahm, brauchte man zwar mit der Incision nicht zu eilen, daß diese aber überflüssig wird, hätte man kaum gehofft, desto interessanter erscheint mir die Mitteilung des obigen Falles.

Ein Zurückgehen der Entzündungserscheinungen hinter dem Ohre gleichzeitig mit der Besserung im Ohre wäre sonst etwas Gewöhnliches; sogar viel öfters beobachten wir, daß die Entzündung am Warzenfortsatze zurücktritt, während das Leiden im Ohre weiterbesteht, nämlich in Fällen länger dauernder Otorrhoe. Hier heilte die Entzündung im Mittelohre aus, während diese hinter dem Ohre

Generated on 2019-10-24 09:33 GMT / http://hdl.handle.net/2027/uc1.b3252757
Public Domain in the United States, Google-digitized / http://www.hathitrust.org/access_use#pd-us-google
Digitized by Google
Original from UNIVERSITY OF CALIFORNIA

dazu viel längere Zeit brauchte, was für eine Infektion von dem äußeren Gehörgange sprechen konnte.

Im Falle einer idiopathischen Entzündung am Warzenfortsatze konnte man das eher erhoffen, wie ich das auch in einem Falle einer idiopathischen Entzündung der Beinhaut des Warzenfortsatzes beobachtete; in einem anderen Falle einer idiopathischen Entzündung, wo diese von Anfang an schon einen phlegmonösen Charakter hatte, konnte man der Incision nicht entbehren.

Ich kann ja nicht genug die Wirkung der Kälte bei allen Komplikationen von Seite des Warzenfortsatzes loben, welche, je früher und mit Ausdauer angewendet, desto wahrscheinlicher mit Erfolg gekrönt sein kann. Als praktischen Eisbeutel statt eines Condoms, welches leicht zerreißen kann, gebrauche ich ein Stück trockenes Gedärme, welches bei jedem Selcher sehr billig zu bekommen ist; es werden zwei Stücke von entsprechender Länge vorbereitet, das eine Ende wird fest mit einem Bändchen zugebunden. Das so geschaffene längliche Säckchen wird sodann mit kleinen Stückchen Eis gefüllt, am anderen Ende wieder ein Band befestigt und der Eisbeutel auf einer Leinwandunterlage hinter das Ohr gelegt und mit dem Band am Kopfe festgehalten; daß man die Ohrmuschel vor Wirkung der Kälte schützen muß, versteht sich von selbst. Der Eisbeutel wird so oft gewechselt, wie oft man braucht; die Gegend unter dem Eisbeutel muß sich kalt anfühlen, die fortwährende Kälte muß 2—3 Tage ohne Unterbrechung einwirken, was natürlich den Umständen angepaßt sein muß, und in vielen Fällen wird dieses Verfahren von Erfolg gekrönt. Selbstverständlich wird gleichzeitig das Mittelohr beziehungsweise die Trommelhöhle behandelt, eine angezeigte Paracentese gemacht oder im Falle eines schon vorhandenen Ausflusses das Ohr entsprechend gereinigt, wobei ich die vortreffliche Wirkung des Perhydrols in einer 3%igen wässerigen Lösung (1:9) nicht genug preisen kann. Die Anwendung der Stauungsbinde in akuten Fällen verwarf ich nämlich schon lange, in chronischen beziehungsweise exacerbierten Fällen wendete ich sie überhaupt nie an. Die Saugbehandlung hinter dem Ohr wie vom äußeren Gehörgange aus hat gewisse Vorteile und kann die andere Behandlung unterstützen, eignet sich aber besser für akute Fälle. Bei chronischen Fällen wende ich mitunter die Saug-, eigentlich Aspirationsbehandlung bei Eiterung aus dem Attik an, wobei mir der Sieglesche Trichter sehr gute Dienste leistet, sonst spritze ich gern die Attikhöhle aus und entferne etwaige eingedickte Massen beziehungsweise Cholesteatome mit der Sonde oder mit entsprechenden Löffelchen; daß diese Behandlung Ausdauer erheischt, ist wohl jedem bekannt.

Digitized by Google
Original from UNIVERSITY OF CALIFORNIA
Generated on 2019-10-24 09:33 GMT / http://hdl.handle.net/2027/uc1.b3252757
Public Domain in the United States, Google-digitized / http://www.hathitrust.org/access_use#pd-us-google

Vereinsberichte.

Österreichische Otologische Gesellschaft.

Offizielles Protokoll der Sitzung vom 25. Januar 1909.

Vorsitzender: Viktor Urbantschitsch; Schriftführer: G. Bondy.

Bárány berichtet über mehrere neue Stimmgabelversuche.

I. Versuch zur Diagnose eines Schalleitungshindernisses.

a) Verhalten beim Normalen. Schlägt man eine Stimmgabel[1]) stark an und setzt diese Stimmgabel mit dem Stiel an die untere Hälfte des Warzenfortsatzes ohne jeden Druck, so wird sie der Normale bei genügend starkem Anschlag ganz schwach hören. Wird sodann der Stiel der Stimmgabel ohne Berührung des Warzenfortsatzes lediglich gegen die hintere Fläche der Ohrmuschel stark angepreßt, so wird der Ton hier bedeutend stärker wahrgenommen. Dieser Ausfall des Versuches wird als positiv bezeichnet. Hält man die Stimmgabel an die Ohrmuschel und verschließt und öffnet abwechselnd den Gehörgang, so wird der Ton beim Verschluß jedesmal bedeutend stärker. Dasselbe ist der Fall, wenn man die Stimmgabel an den Warzenfortsatz hält, wie bereits Bing angegeben hat. Der Ausfall des neuen Versuches wird daher beim Normalen durch Verschluß des Gehörgangs nicht verändert. Auch bei Verschluß des Gehörgangs wird der Ton bei kräftiger Berührung der Ohrmuschel bedeutend stärker gehört als bei leiser Berührung des Warzenfortsatzes.

b) Verhalten bei einem Falle von Mittelohrerkrankung. Der eben beschriebene Versuch fällt bei einer Mittelohrerkrankung negativ aus, d. h. der Ton wird auch bei ganz leiser Berührung des Warzenfortsatzes vom Knochen aus bedeutend stärker gehört als bei kräftigem Anpressen des Stieles gegen die Ohrmuschel. Besteht ein ganz leichtes Schalleitungshindernis, dann findet man für die hohen und mittleren Töne öfter noch einen positiven Ausfall dieses Versuches, oder der Ton wird vom Warzenfortsatz und von der Ohrmuschel aus gleich stark gehört. Lediglich für die tiefen Töne (C) fällt der Versuch negativ aus. Schließt man den Gehörgang, so wird bei leichtem Schalleitungshindernis der Versuch für alle Töne positiv. Besteht ein mittelstarkes Schalleitungshindernis, so fällt der Versuch bei offenem Ohre für alle Töne negativ aus, bei Verschließung des Gehörganges dagegen positiv. Besteht ein schweres Schalleitungshindernis, dann fällt bei offenem und bei geschlossenem Ohre der Versuch für alle Töne negativ aus. Diese Erscheinung beruht darauf, daß bei bestehendem Schalleitungshindernis der Ton fast stets verstärkt wird, wenn die Stimmgabel an die Ohrmuschel angepreßt und der Gehörgang verschlossen wird; wird die Stimmgabel dagegen an den Warzenfortsatz angesetzt, so hat Verschluß des Gehörgangs nur bei leichten Schalleitungshindernissen eine Verstärkung des Tones zur Folge. Bei schweren Schalleitungshindernissen bleibt bei Verschluß des Gehörgangs der Ton gleich stark oder wird sogar schwächer gehört. Auf das Verhalten bei Ansetzen der Stimmgabel an den Warzenfortsatz und Verschluß des Gehörgangs hat Bing

[1]) Der Versuch läßt sich mit allen Stimmgabeln ausführen; beim c_4 muß man den Stiel ca. $1^1/_4$ *m* lang machen, um die Luftleitung von den Zinken auszuschalten (Lucaes c_4-Gabel).

Digitized by Google
Original from UNIVERSITY OF CALIFORNIA
Generated on 2019-10-24 09:33 GMT / http://hdl.handle.net/2027/uc1.b3252757
Public Domain in the United States, Google-digitized / http://www.hathitrust.org/access_use#pd-us-google

aufmerksam gemacht. Unausführbar wird mein Versuch, wenn eine die Mittelohrerkrankung komplizierende hochgradige Läsion des inneren Ohres vorliegt. Sie bewirkt nämlich, daß auch bei stärkstem Anschlag der Stimmgabel der Ton vom Warzenfortsatz aus nicht gehört wird, wenn man die Stimmgabel hier nur leise aufsetzt. Andrerseits bewirkt wieder die Mittelohrerkrankung, daß der Ton von der Ohrmuschel auch bei kräftigstem Anschlag und stärkstem Anpressen nicht wahrgenommen wird. Hier hilft uns aber der gleich zu schildernde Versuch mit dem Otoskop.

Man verbindet sein Ohr mittelst eines Otoskops mit dem Ohr des zu Untersuchenden. Handelt es sich um ein Gehörorgan ohne Schalleitungshindernis, so werden, wenn man die Stimmgabel mit dem Stiel einmal an den Warzenfortsatz, einmal an die Ohrmuschel andrückt, der Untersucher und der Untersuchte streng korrespondierende Empfindungen haben, das heißt, hört der Untersucher bei entsprechendem Druck die Stimmgabel vom Warzenfortsatze stärker als von der Ohrmuschel, so hört dies ebenso der Untersuchte; hört der Untersucher die Stimmgabel stärker von der Ohrmuschel aus — wenn er sie stärker gegen die Ohrmuschel und nur schwach gegen den Warzenfortsatz preßt —, so hört auch der Untersuchte sie stärker an der Muschel. Es gelingt leicht, die Druckstärken an Warzenfortsatz und Ohrmuschel so zu gestalten, daß Untersucher und Untersuchter zwischen der Tonstärke von der Ohrmuschel und vom Warzenfortsatz aus keinen Unterschied hören. Kann dieses Verhalten für alle Stimmgabeln nachgewiesen werden, so ist ein noch so geringes Schalleitungshindernis mit voller Sicherheit auszuschließen. Besteht dagegen ein Schalleitungshindernis, so hört der Untersucher bei entsprechendem Druck den Ton stärker an der Ohrmuschel, der Untersuchte stärker am Warzenfortsatz. Je hochgradiger das Schalleitungshindernis ist, desto ausgesprochener ist dieses Verhalten. Bei ganz geringen Schalleitungshindernissen, die eventuell durch meinen Versuch bei offenem Gehörgang überhaupt nicht nachweisbar sind, hört der Untersuchte den Ton am Warzenfortsatz stärker, während der Untersucher in der Tonstärke zwischen Warzenfortsatz und Ohrmuschel keinen Unterschied bemerkt. Bei den hochgradigsten Schalleitungshindernissen hört der Untersuchte den Ton am Warzenfortsatz allein, während er ihn auch bei stärkstem Anschlag der Stimmgabel und stärkstem Anpressen an die Ohrmuschel kaum oder gar nicht wahrnimmt. Der Untersucher hört dagegen den Ton am Warzenfortsatz fast gar nicht und lediglich sehr stark von der Ohrmuschel aus. Ich bin damit beschäftigt, ein Instrument zu konstruieren, welches die Druckstärke des Aufsetzens der Stimmgabel messen lassen wird, und ich hoffe, daß man dann imstande sein wird, die Größe des Schalleitungshindernisses für bestimmte Töne quantitativ in Gewichtseinheiten Druckstärkedifferenz auszudrücken.

Bei der Anstellung dieser Versuche ist eine Reihe von Vorsichtsmaßregeln zu beobachten und eine Anzahl von Fehlerquellen zu vermeiden:

1. Es ist wichtig, daß die Stimmgabel an der unteren Hälfte des Warzenfortsatzes angesetzt wird; denn an einer bei verschiedenen Personen nicht ganz gleichen Stelle in der Höhe des Antrums wird der Ton der Stimmgabel auch bei leisem Ansetzen bedeutend stärker wahrgenommen als an den übrigen Partien des Warzenfortsatzes, und es kommt auch bei Normalen vor, daß von dieser Stelle aus der Versuch negativ ausfällt.

2. Bei Anlegung der Stimmgabel an die Ohrmuschel ist es wichtig, die Ohrmuschel nicht zu weit nach vorne zu biegen, um nicht auf diese Weise

Digitized by Google
Original from UNIVERSITY OF CALIFORNIA
Generated on 2019-10-24 09:33 GMT / http://hdl.handle.net/2027/uc1.b3252757
Public Domain in the United States, Google-digitized / http://www.hathitrust.org/access_use#pd-us-google

den Gehörgang zu verlegen und so den Versuch nicht eigentlich bei offenem, sondern bei halb geschlossenem Ohre durchzuführen.

3. Beim Aufsetzen der Stimmgabel auf den Knochen muß man selbstverständlich darauf achten, daß man weder mit der Stimmgabel selbst noch mit einem Finger der die Stimmgabel haltenden Hand an die Ohrmuschel ankommt. Wenn die Ohrmuschel dem Warzenfortsatze zu sehr anliegt, so muß man mit der freien anderen Hand, die wieder in keiner Berührung mit der die Stimmgabel haltenden Hand stehen darf, die Ohrmuschel abhalten, da sonst der Ton der Stimmgabel gleichzeitig durch die Knochen- und Knorpelleitung wahrgenommen wird.

4. Bei hochgradig schwerhörigen Personen kommt es vor, daß die Erschütterung mit dem Schalle verwechselt wird. Man bekommt dann die Angabe, daß der Patient zwar die stark angeschlagene Stimmgabel durch die Luftleitung nicht hört, wohl aber durch die Knorpel- und Knochenleitung. Daß die Stimmgabel aber durch die Luftleitung nicht gehört, durch die Knorpelleitung dagegen gehört wird, ist nach meinen bisherigen Erfahrungen vollkommen ausgeschlossen. Die Knorpelleitung ist in allen Fällen bedeutend schlechter als die Luftleitung. Wir haben daher in der Prüfung der Knorpelleitung auch ein Reagens darauf, ob der Patient Erschütterungen mit Tönen verwechselt, und gerade mit Hilfe der Prüfung der Knorpelleitung können wir Patienten, deren Intelligenz nicht allzu sehr beschränkt ist, diesen Unterschied klarmachen.

5. Nimmt man die Prüfung mit dem Otoskop vor, so ist es sehr wichtig, daß die Oliven des Otoskops im Ohr des Untersuchers und Untersuchten luftdicht sitzen. Ich habe deshalb einen Satz verschiedener Oliven bei der Hand. Ferner muß man sich hüten, mit dem die Stimmgabel haltenden Arm an den Otoskopschlauch anzukommen.

Bárány hat die erwähnten Versuche bereits an mehreren hundert Patienten ausgeführt und dabei keine Ausnahme gesehen. Der Versuch erwies sich in einer großen Reihe von Fällen bedeutend feiner als der Rinnesche Versuch, da er auch bei positivem Rinne und verkürzter Knochenleitung manchmal negativ ausfällt und ein Schalleitungshindernis diagnostizieren läßt, wo bisher die Diagnose vollständig unmöglich war. Bei einer sehr großen Anzahl von Fällen, bei welchen der Rinne positiv, die Knochenleitung aber ein wenig verlängert war, gab der negative Ausfall des Versuches Báránys einen deutlichen Beweis seiner Überlegenheit gegenüber dem Rinneschen Versuch. Der beschriebene Versuch ist auch deshalb im ambulatorischen Betriebe einer großen Klinik wesentlich leichter und besser zu verwerten als der Rinnesche Versuch, weil er von dem umgebenden Lärme nahezu unabhängig ist. Es handelt sich hier um grobe qualitative Unterschiede, die auch von minder intelligenten Personen, von Kindern unter 6 Jahren auch bei Lärm in der Umgebung ganz leicht wahrgenommen werden können, während der Rinnesche Versuch mit der Aufsuchung der Schwelle der Gehörsempfindung an die Intelligenz und an die Auffassung des Patienten bedeutend größere Anforderungen stellt. Von besonderem Werte ist dieser Versuch Báránys bei der Beurteilung der Therapie und bei der Stellung der Prognose. Wenn man einen sekretorischen Katarrh vor sich hat und der Versuch vor der Behandlung sowohl bei offenem als bei verschlossenem Ohr negativ ausfällt, man nun eine Lufteintreibung macht und der Versuch nach derselben positiv ist, so kann man natürlich sofort eine günstige Prognose für die vollständige Restitution des Gehörs stellen und sich mit Hilfe des in wenigen Sekunden ausführbaren Versuches auch im großen

Generated on 2019-10-24 09:33 GMT / http://hdl.handle.net/2027/uc1.b3252757
Public Domain in the United States, Google-digitized / http://www.hathitrust.org/access_use#pd-us-google
Digitized by Google
Original from UNIVERSITY OF CALIFORNIA

ambulatorischen Betriebe sofort von der Wirkung der therapeutischen Maßregeln überzeugen, ohne die Distanz für das Sprachgehör erst feststellen zu müssen. Es soll damit gar nichts gegen die Hörprüfung mittelst der Sprache gesagt werden, aber jedermann wird zugeben müssen, daß es sehr angenehm ist, einen Stimmgabelversuch zu besitzen, welcher mit der Prüfung des Sprachgehörs übereinstimmende Resultate liefert. Hat man einen Fall von chronischer Schwerhörigkeit vor sich, so wird man je nach dem Ausfall des Versuches nach Katheter und Bougie über die Prognose sich zu äußern in der Lage sein. Läßt die einmalige Behandlung keinerlei Veränderung im Ausfalle des Versuches erkennen, so ist mit großer Wahrscheinlichkeit eine ungünstige Prognose bezüglich der Gehörverbesserung zu stellen. Ergibt sich zum Beispiel, nachdem der Versuch vor der Behandlung bei offenem und geschlossenem Ohre negativ war, daß der Versuch nach der Behandlung wenigstens bei geschlossenem Ohre positiv ausfällt, so ist zumindest eine Besserung des Gehörs durch die Behandlung zu prognostizieren. Erwähnenswert ist das Verhalten eines Falles, bei welchem Bárány ein künstliches Trommelfell eingesetzt hatte, welcher vorher Fl. 3 *m* hörte und einen negativen Ausfall des Versuches zeigte, und zwar für alle Stimmgabeltöne (bei offenem Ohre) und welcher mit dem künstlichen Trommelfell Fl. über 6 *m* hörte und bei dem hierauf der Versuch für alle Stimmgabeltöne positiv ausfiel.

II. Bárány: Neue Methode für die Prüfung der Dauer der Knochenleitung. Die jetzige Art der Prüfung der Knochenleitung vom Warzenfortsatz aus hat ihre großen Fehler. Wie bereits bemerkt, ist es gar nicht gleichgültig, an welchem Punkte des Warzenfortsatzes man die Stimmgabel aufsetzt. Sie wird von verschiedenen Punkten sehr verschieden lang gehört und eine richtige Prüfung würde voraussetzen, daß man vollständig analoge Punkte bei dem zu Prüfenden und an seinem eigenen Warzenfortsatz auswählt. Ferner hängt die Dauer in ganz eklatanter Weise von dem Druck ab und es müßte gefordert werden, daß der Druck, mit welchem man die Stimmgabel an den Warzenfortsatz des zu Prüfenden und an den eigenen Warzenfortsatz ansetzt, vollkommen identisch ist. Diese Fehlerquellen umgeht die neue Methode der Prüfung der Knochenleitung, wie sie Bárány vorschlägt. Man verbindet sein eigenes Ohr mit dem Ohr des zu Untersuchenden mittelst eines Otoskopes, welches luftdicht in das Ohr des zu Untersuchenden und in das Ohr des Arztes eingesetzt wird. Hierauf wird die angeschlagene Stimmgabel an den Warzenfortsatz des zu Untersuchenden angedrückt. Es ist hierbei gleichgültig, an welchem Punkte die Stimmgabel angelegt wird, ebenso gleichgültig ist auch der Druck, mit welchem man die Stimmgabel ansetzt. Man muß sich lediglich vor Berührung des Ohrknorpels in Acht nehmen und tut deshalb gut daran, die Stimmgabel mehr rückwärts an den Knochen anzulegen. Beim Normalen werden der zu Untersuchende und der Untersucher die Stimmgabel gleich lang hören. In einzelnen Fällen hört sie der Untersuchte länger als der Untersucher. Bei Erkrankungen des Mittelohrs fand Bárány ein verschiedenes Verhalten. Eine große Anzahl von Fällen hörte die Stimmgabel ebenso lange oder länger als der untersuchende Arzt. Bei diesen Fällen war die Diagnose, daß eine Erkrankung des Hörnervenapparates nicht besteht, zweifellos mit Sicherheit zu stellen. In anderen Fällen von Mittelohrerkrankung jedoch, bei welchen die bisher übliche Art der Prüfung der Knochenleitung eine Verlängerung derselben ergab, zeigte sich mit der neuen Prüfung die Knochenleitung ein wenig verkürzt. Nun ergibt der Bingsche Versuch bei Mittelohrerkrankungen nicht

Digitized by Google
Original from UNIVERSITY OF CALIFORNIA
Generated on 2019-10-24 09:33 GMT / http://hdl.handle.net/2027/uc1.b3252757
Public Domain in the United States, Google-digitized / http://www.hathitrust.org/access_use#pd-us-google

selten, daß der Ton bei Verschluß des Gehörganges schwächer wird. Bárány entfernt daher im Moment, wo der Untersuchte den Ton nicht mehr hört, das Otoskop aus dem Gehörgang des Untersuchten. In einzelnen Fällen wird darauf der Ton der Stimmgabel noch einige Sekunden länger gehört, und wenn jetzt Patient angibt, den Ton nicht mehr zu hören und der Arzt das Otoskop wieder einsetzt, so hört er ebenfalls nichts mehr. Hier besteht also keine Erkrankung des inneren Ohres. Wird dagegen der Ton bei neuerlichem Einsetzen des Otoskops noch deutlich wahrgenommen, so ist wohl mit Sicherheit eine komplizierende Läsion des inneren Ohres zu diagnostizieren, auch dort, wo nach der alten Methode der Prüfung der Knochenleitung die Knochenleitung des Patienten gegenüber der normalen eine deutliche Verlängerung zeigt. Für die Wahrscheinlichkeit der Diagnose sprechen auch die Befunde Dr. Kiproffs am Vestibularapparat bei chronischen Mittelohreiterungen, welche bekanntlich eine Verkürzung der Dauer des calorischen Nystagmus bei diesen Fällen ergeben haben. Diese Verkürzung läßt sich nur durch eine intralabyrinthäre Schädigung des Vestibularapparates erklären und die neue Methode der Prüfung der Knochenleitung würde dartun, daß in der Mehrzahl der Fälle von akuten und chronischen Mittelohreiterungen auch die Schnecke mehr oder weniger in ihrer Funktion geschädigt ist. Bárány denkt dabei keineswegs an eine eitrige Erkrankung. Bei zweifellosen Erkrankungen des inneren Ohres findet man bei Anstellung des beschriebenen Versuches stets, daß der Patient die Stimmgabel bedeutend kürzer hört als der untersuchende Arzt. Die einseitige Taubheit läßt sich natürlich mit Hilfe dieser neuen Methode nicht diagnostizieren, da ja das andere normale Ohr bei Prüfung der Knochenleitung nicht ausgeschaltet werden kann. In allen diesen Fällen findet man aber auf dem kranken Ohr immer die Angabe einer deutlichen Verkürzung der Knochenleitung von seiten des Patienten. Als Fehlerquelle ist bei der Anstellung dieses Versuches hauptsächlich die Ermüdbarkeit für Knochenleitung anzuführen. Man begegnet diesem Übelstande durch häufigeres Abheben und Wiederaufsetzen der Stimmgabel. Sehr geringe Differenzen in der Hördauer möchte ich namentlich bei nicht sehr gebildeten Personen nicht diagnostisch verwenden.

Die im Vorstehenden angegebene Prüfungsart ist der bisherigen Prüfungsart der Knochenleitung aus folgenden Gründen vorzuziehen:

1. Man ist unabhängig von dem Punkte, an welchem man die Stimmgabel aufsetzt;

2. man ist unabhängig von dem Drucke, mit welchem man die Stimmgabel aufsetzt;

3. der zu untersuchende Patient und der untersuchende Arzt sind von den äußeren Geräuschen in gleicher Weise beeinflußt und daher unabhängig von dem äußeren Geräusch;

4. mit Hilfe dieser neuen Untersuchungsmethode ist es wahrscheinlich möglich, die Diagnose einer Erkrankung des Hörnervenapparates in vielen Fällen dort zu stellen, wo bei der bisher üblichen Prüfungsart die Knochenleitung verlängert, also eine Diagnose der Erkrankung des Hörnervenapparates unmöglich war.

Bezüglich der Erklärung der neuen Stimmgabelversuche hält sich Bárány vorläufig sehr reserviert. Wenn Bárány die Leitung von der Ohrmuschel zur Schnecke als Knorpelleitung bezeichnet, so will er damit keineswegs gesagt haben, daß der Schall lediglich auf dem Wege des Knorpels zum Labyrinth gelangt. Es ist nur der Ausgangspunkt damit bezeichnet. Inwieweit der

Generated on 2019-10-24 09:33 GMT / http://hdl.handle.net/2027/uc1.b3252757
Public Domain in the United States, Google-digitized / http://www.hathitrust.org/access_use#pd-us-google
Digitized by Google
Original from UNIVERSITY OF CALIFORNIA

Schall vom Knorpel auf das Periost des äußeren Gehörganges, von da auf das Trommelfell und auf die Gehörknöchelchen übergeht, inwieweit bei der Schallübertragung von der Ohrmuschel die Luft des äußeren Gehörganges und der Warzenfortsatz mitspielen, möchte Bárány vorläufig gar nicht diskutieren. Weitere eingehende Versuche werden hoffentlich darüber Aufschluß bringen. Was die neue Methode der Prüfung der Knochenleitung betrifft, wird bei dieser Methode im Ohr des Prüfers ein Schalleitungshindernis erzeugt, welches dem Schalleitungshindernis im Ohr des zu Untersuchenden gleich ist. Es scheint, daß durch den luftdichten Verschluß mittelst des Otoskops im Ohr des Prüfers ein nahezu maximales Schalleitungshindernis entsteht und daß somit der Untersuchte und der Untersuchende ihre Knochleitung bei annähernd maximalem Schalleitungshindernis miteinander vergleichen.

III. E. Ruttin: Entfernung der ganzen Pyramide in einem Falle von Kleinhirnabsceß, kombiniert mit Eiterung an der Schädelbasis (mit Demonstration des anatomischen Präparates).

Der 40jährige Gastwirt und Weinhändler Franz K. wurde am 14. Dezember 1908 in sehr elendem Zustande in die Ohrenklinik gebracht. Patient leidet seit 2 Monaten an rechtseitigem Ohrenfluß, zu dem sich in den letzten 4 Wochen Schwindel, Kopfschmerz, Üblichkeiten und Brechreiz gesellten. Der Schwindel war so heftig, daß Patient sich nicht einmal aus dem Bette erheben konnte. Die Untersuchung ergab folgendes: Akute Mittelohreiterung rechts, ausgebreitete Schwellung und Rötung der Weichteile hinter dem Warzenfortsatz und am Halse, hochgradige Schwerhörigkeit auf dem kranken Ohr, normale Hörweite auf dem linken Ohr. Die Funktionsprüfung ergibt ein Schalleitungshindernis rechts. Kleiner rotatorischer spontaner Nystagmus zur gesunden Seite sowohl bei Blick zur gesunden als bei Blick zur kranken Seite. Nystagmusanfälle mit sehr starkem, langsamem, rotatorischem Nystagmus zur gesunden Seite. Sehr ausgesprochenes Fallen nach der kranken Seite. Calorische und Drehreaktion typisch. Fistelsymptom negativ. Pupillen gleich weit, normale Reaktion auf Licht und Akkommodation. Keine Sensibilitätsstörung, Sehnenreflexe deutlich gesteigert, Fußklonus links, leichte ataktische Störungen rechts, Armklonus rechts, Hautreflexe herabgesetzt. Keine Stauungspapille. Temperatur normal, Puls 104. Mit Rücksicht auf die geschilderten Symptome stellte Ruttin die Wahrscheinlichkeitsdiagnose auf Kleinhirnabsceß und nahm sofort die Operation vor. Nach durchgeführter Totalaufmeißelung und breiter Spaltung der Halsphlegmone, um ein Überfließen des Eiters in das Operationsfeld zu verhüten, da nämlich beim Meißeln auch von unten her Eiter kam, wird die Dura der mittleren und hinteren Schädelgrube und der Sinus freigelegt. Sie sind sämtlich mit Granulationen belegt. Mit Rücksicht darauf, daß kein Fieber bestand und die Diagnose auf Kleinhirnabsceß gestellt war, wurde von einer Eröffnung des Sinus abgesehen. Beim Meißeln quoll konstant unter hohem Druck stehender, mit Gasblasen gemengter, nicht fötider Eiter in erheblicher Menge hervor, der aus einer medial vom Sinus gelegenen Öffnung in der Dura, offenbar aus dem Kleinhirn kam. Außerdem quoll auch konstant aus der Gegend der unteren und vorderen Gehörgangswand Eiter hervor. Um diese Eiterung zu beherrschen, mußte auch die vordere und untere Gehörgangswand in großer Ausdehnung reseziert werden. Es zeigte sich, daß diese Eiterung an der Unterfläche der Pyramide, an der Schädelbasis bis in die Nähe des carotischen Kanals sich ausgebreitet hatte. Es wurde nun zunächst, um einen genügenden Zugang zum Kleinhirnabsceß zu gewinnen, die Labyrinthoperation

Digitized by Google
Original from UNIVERSITY OF CALIFORNIA
Generated on 2019-10-24 09:33 GMT / http://hdl.handle.net/2027/uc1.b3252757
Public Domain in the United States, Google-digitized / http://www.hathitrust.org/access_use#pd-us-google

nach Neumann versucht; sie ließ sich aber wegen der ausgedehnten Resektion des umgebenden Knochens nicht durchführen, da die Pyramide zu federn begann. Daraufhin wurde der Versuch gemacht, die Pyramide mit der Kugelzange zu fassen und dann stückweise zu entfernen. Allein auch das gelang nicht. Ruttin mußte sich daher entschließen, die Pyramide als Ganzes zu entfernen. Er ging dabei nach der von ihm auf dem Otologenkongreß in Heidelberg geschilderten Methode vor, indem er mit dem Freerschen Raspatorium die Dura der hinteren und mittleren Schädelgrube bis zur Pyramidenspitze ablöste, das Ganglion Gasseri abhob und die hintere Wand des carotischen Kanals vollends durchbrach. Die Freilegung der Dura der mittleren Schädelgrube war wegen eines prominenten oberen Bogengangwulstes sehr schwierig. In der hinteren Schädelgrube wurden die Nerven im inneren Gehörgang durchtrennt. Hierauf konnte die Pyramide (mit Opferung des Facialis) unter langsamen Drehbewegungen entfernt werden. Nach Abtupfen von etwas Blut und Liquor sah man im Wundtrichter ganz deutlich das Ganglion Gasseri sich vorwölben. Nach vorn unten liegt die Carotis frei. Incision des Kleinhirnabscesses vor dem Sinus an der präformierten Stelle. Es entleert sich jetzt nur wenig Eiter mehr. Drainage, Verband. Komplette Facialisparalyse. Vier Stunden nach der Operation Nystagmus zur gesunden Seite, kein Schwindel. Patient antwortet auf Fragen klar und vernünftig, klagt über Schmerzen. Puls klein, 160, nicht aussetzend. Digalen, Kampfer subcutan; Champagner. Sieben Stunden nach der Operation fühlt sich Patient wohl, wünscht zu essen. Puls kräftig, 104. Temperatur normal. Nystagmus gleich geblieben. Neurologischer Befund am Tage nach der Operation (Dr. Ekonomo): Leichter Intentionstremor an beiden Extremitäten. Schwanken der ausgestreckten oberen und unteren Extremitäten. Babinski beiderseits. Reflexe noch gesteigert, Achillessehnenreflex links klonisch, rechts nur gesteigert. Hauthyperästhesie. Kernig beiderseits, geringe Nackensteifigkeit und Nackenschmerzhaftigkeit. Temperatur 39·4, Puls 128. Bei dem am zweiten Tage nach der Operation vorgenommenen Verbandwechsel zeigt sich der Wundtrichter vollkommen rein und frei von Eiter; Wechsel des Drains. Patient fühlt sich subjektiv viel besser, ist bei klarem Bewußtsein. Temperatur 38·2, Puls 92. Große Herzschwäche, alkoholischer Tremor. In den folgenden 7 Tagen schwankte das Befinden. Vorherrschend waren im Krankheitsbilde die Symptome der Herzschwäche, gegen welche sich reichliche Zufuhr von Alkoholicis, häufige Kampfer- und Digaleninjektionen gut bewährten. Das Fieber schwankte in dieser Zeit zwischen 38·8 und 37·5. Am 8. Tage nach der Operation wird, nachdem Patient leichte Nackensteifigkeit zeigte und über Druckschmerzhaftigkeit des Nackens klagte, die Lumbalpunktion ausgeführt, welche einen klaren Liquor ergibt. Am 10. Tage erfolgte unter dem Bilde der Herzschwäche der Exitus letalis.

Obduktionsbefund (Dr. Erdheim): In der rechten Kleinhirnhemisphäre ein haselnußgroßer drainierter Absceß. Eine beiderseits von roten Thromben abgeschlossene Sinusthrombose. Eitrige basale Meningitis. Akutes Lungenödem. Fettige Degeneration des Herzens, der Leber und der Nieren, Hydronephrose links.

Einen ähnlichen Fall hatte Ruttin auf der vorjährigen Versammlung der Deutschen otologischen Gesellschaft in Heidelberg vorgestellt. Es handelte sich damals um einen gegen die Spitze zu gelegenen tiefen Extraduralabsceß, der nur durch die Totalentfernung der Pyramide zu erreichen war. In dem jetzt demonstrierten Falle war die Entfernung der Pyramide notwendig, einer-

Generated on 2019-10-24 09:33 GMT / http://hdl.handle.net/2027/uc1.b3252757
Public Domain in the United States, Google-digitized / http://www.hathitrust.org/access_use#pd-us-google
Digitized by Google
Original from UNIVERSITY OF CALIFORNIA

seits um einen Zugang zum Kleinhirnabsceß zu schaffen, der bei der Unmöglichkeit der Labyrinthoperation nur auf solche Weise ermöglicht wurde, andrerseits aber, um die Eiterung an der Schädelbasis zu beherrschen. Wie die Obduktion gezeigt hat, war eine Nebenverletzung nicht erfolgt. Den Eingriff selbst hat der Patient sogar auffallend gut überstanden. Bemerkenswert ist, daß 2 Tage vor dem am 10. Tage nach der Operation erfolgten Tode das Lumbalpunktat noch klar war, trotzdem man annehmen muß, daß damals schon eine Meningitis bestanden hat. Die Meningitis war leider bei der ausgedehnten Eiterung an der Schädelbasis selbst durch den geschilderten Eingriff nicht zu verhindern. Dieser sowie der in Heidelberg bereits demonstrierte Fall beweisen, daß man die festsitzende Pyramide entfernen und dabei eine Verletzung der Carotis und der Dura vermeiden kann. Es sei noch erwähnt, daß Bárány eine ähnliche Methode zur Entfernung von Acusticustumoren an der Leiche versucht hat.

Diskussion.

Leidler fragt, ob die Sektion etwas Näheres über die Halsphlegmone ergeben habe.

Ruttin: Sie war eine einfache Halsphlegmone durch Senkung vom Warzenfortsatz her.

Neumann: Die von Ruttin demonstrierte Pyramide gibt mir wieder Veranlassung, auf das von mir hier bereits einmal diskutierte Thema zurückzukommen, nämlich auf die Pyramidenexstirpation als typische Operationsmethode. Die von Ruttin exstirpierten 2 Pyramiden beweisen bloß, daß in diesen Fällen die anatomischen Verhältnisse derartige waren, daß eine solche Operation möglich war. Das könnte man nur als Ausnahme bezeichnen, und daß solche existieren, will ich gar nicht bestreiten. Denn wir sehen ja, daß bei chronischen Eiterungen die Pyramide auch spontan, ohne operativen Eingriff, durch einen Sequestrationsprozeß exfoliiert werden kann. Es ist gefährlich, behaupten zu wollen, daß die Exstirpation der Pyramide möglich sei, um so mehr, als schon Kümmel auf dem Neurologentag in Heidelberg im Jahre 1908 die Pyramidenexstirpation bei den Operationen der Acusticustumoren in Vorschlag gebracht hat. Ich bin selbst der Ansicht, daß es ausnahmsweise gelingen dürfte, aber die Pyramidenexstirpation kann keinen Anspruch darauf erheben, als typische Methode in die Otochirurgie aufgenommen zu werden.

Leidler glaubt, daß man mittelst Röntgenstrahlen werde feststellen können, ob der Bulbus weit hinaufreiche oder nicht, was für die Prognose zur Operation von Belang sein dürfte.

Bárány: Ich bin der Überzeugung, daß man bei eventueller Verletzung des Bulbus der Blutung durch Tamponade Herr werden kann, eventuell nach vorheriger Unterbindung der Jugularis und Tamponade des Sinus transversus. Bei Exstirpation von Acusticustumoren spielen Verletzungen der Dura der hinteren Schädelgrube keine Rolle, da man ohnehin die Dura daselbst zu inzidieren hat.

Ruttin: Neumann hat den Standpunkt der Diskussion verschoben. Ich habe bloß von der Pyramidenexstirpation in meinen zwei Fällen gesprochen, will ihm aber dennoch antworten. In meinen beiden Fällen hat es sich um einen tiefen, bis zur Spitze reichenden Extraduralabsceß, kombiniert mit Kleinhirnabsceß gehandelt. Wenn man wartet, bis die Pyramide sequestriert ist, so ist das ein Standpunkt, den der Chirurg nicht akzeptieren kann. Wenn Neu-

Generated on 2019-10-24 09:37 GMT / http://hdl.handle.net/2027/uc1.b3252757
Public Domain in the United States, Google-digitized / http://www.hathitrust.org/access_use#pd-us-google
Digitized by Google
Original from UNIVERSITY OF CALIFORNIA

mann sagt, daß man auf anatomische Verhältnisse stoßen kann, die die Operation unmöglich machen, so gebe ich dies zu; wir können aber in keinem Gebiete an eine Operation gehen, in dem wir nicht durch anatomische Verhältnisse überrascht werden können, und da muß eben der Operateur sich zu helfen wissen. Was das Loch in der Dura anlangt, so habe ich in Heidelberg selbst gezeigt, daß ich die Dura an der Stelle des Aquaeductus vestibuli eingerissen habe, weil die Apertura aquaeductus vestibuli sehr tief war und es dort unmöglich war, nicht einzureißen. In dem heute besprochenen Falle habe ich die Dura nicht eingerissen; ich muß ja den Acusticus durchschneiden. Übrigens müssen wir ein Einreißen der Dura nicht fürchten.

Neumann: Ich konstatiere, daß ich nicht gesagt habe, daß man bei Eiterungen, die bis an die Pyramidenspitze reichen, warten kann, bis die Pyramide von selbst sequestriert.

IV. F. Alt demonstriert eine 43jährige Frau, bei welcher eine linkseitige Antrumeiterung mit geringer Sekretion und ein leicht auslösbares Fistelsymptom (heftiger Schwindel und Übelkeit bei Luftverdichtung im linken Gehörgang) besteht. Eine operative Behandlung wurde von der Kranken abgelehnt, so daß konservative Maßnahmen zur Anwendung gelangten. Da der kochleare Teil intakt war (Fl. Spr. $1^1/_2$ *m*, K. Spr. über 7 *m*), dürfte eine Bogengangfistel bestehen. Zu wiederholten Malen trat bei der Patientin nach der Ausspülung mit wohltemperiertem Wasser hochgradiger Schwindel und Brechreiz auf, welcher einige Minuten anhielt. Im September 1909 stellte sich nach Ausspülung mit der Hartmannschen Kanüle, welche ein Arzt des Ambulatoriums vornahm, Schwindel und Erbrechen ein. Die Kranke mußte 1 Stunde im Krankenhaus verbleiben, wurde dann nach Hause gebracht und hatte durch $2^1/_2$ Tage so hochgradigen Schwindel, daß sie meist Bettruhe pflegen mußte, und wiederholtes Erbrechen, sie versuchte nur etwas Milch und Kaffee zu nehmen, doch trat sofort Erbrechen auf. Überdies bestand intensiver Kopfschmerz und sehr schlechtes Aussehen. Am 3. Tage nachmittags war wieder Wohlbefinden aufgetreten. Ein ganz ähnliches Krankheitsbild hat Alt nach Stapesluxation beobachtet, welche gelegentlich einmal ein Arzt bei Entfernung einer Kruste in der Stapesgegend mittelst Pinzette herbeiführte. Die stürmischen Erscheinungen in dem beschriebenen Falle möchte Alt auf Eindringen von Flüssigkeit in die Bogengangfistel mit nachfolgender Labyrinthserosa beziehen. Vielleicht wurde die Kanüle direkt in die Fistel eingeführt. Es ist sehr wahrscheinlich, daß auch bei nicht bestehender Fistel durch wohltemperiertes Wasser mitunter Labyrinthreizerscheinungen auftreten, wie ja auch das sogenannte Fistelsymptom, ohne daß eine Fistel vorhanden ist, mitunter ausgelöst werden kann. Das sind besonders empfindliche Vestibularapparate, für die Alt eine Reihe von Beispielen anführt.

Diskussion.

A. Politzer: Zum Falle Alts sei ergänzend bemerkt, daß, wie bekannt, sehr häufig beim Ausspritzen Schwindel auftritt, doch darf dies nicht immer als Fistelsymptom aufgefaßt werden, da der plötzlich auf die Labyrinthfenster ausgeübte gesteigerte Druck beim Ausspritzen allein schon genügt, Schwindelerscheinungen auszulösen. Daß der erhöhte Druck im Labyrinth beim Ausspritzen allein dazu genügt, dafür spricht die Tatsache, daß unmittelbar nach dem Ausspritzen auftretende Schwindelsymptome durch eine Luftverdünnung im äußeren Gehörgang momentan coupiert sein können.

Digitized by Google
Original from UNIVERSITY OF CALIFORNIA
Generated on 2019-10-24 09:37 GMT / http://hdl.handle.net/2027/uc1.b3252757
Public Domain in the United States, Google-digitized / http://www.hathitrust.org/access_use#pd-us-google

Bárány bemerkt, daß bei ganz genauer Übereinstimmung der Temperatur des Wassers mit der Körpertemperatur Schwindel nicht vorkomme. Zu diesem Behufe muß jedoch das Wasser unmittelbar vor dem Einlauf in das Ohr mittelst eines in den Schlauch eingeschalteten Thermometers gemessen werden. Das Wasser im Behälter zu messen, ist nicht genügend. Diese scheinbare Überempfindlichkeit beruht nach Bárányes Ansicht lediglich auf anatomischen Verhältnissen, nicht aber auf einer tatsächlichen Überempfindlichkeit der Nervenendstellen. Dort, wo das Spülwasser die laterale Labyrinthwand direkt trifft und diese nur von einer dünnen Schleimhaut oder Epidermisschicht überdeckt ist, genügt bereits 1° Temperaturdifferenz gegenüber der Körpertemperatur, um Nystagmus und Schwindel hervorzurufen. Bárány glaubt nicht, daß der Druck der Spülflüssigkeit bei der Entstehung des Schwindels eine Rolle spielt, wenn eine Labyrinthfistel ausgeschlossen werden kann. In Fällen von Labyrinthfistel hat Bárány allerdings auch deutliche Druckerscheinungen nach Ausspülungen gesehen; so beobachtete er einmal bei Ausspülung mit kaltem Wasser Nystagmus zur kranken Seite, der aber ebenso auch bei Luftverdichtung im Gehörgang sich auslösen ließ. Dort, wo durch kräftige Luftverdichtung und Luftverdünnung bei luftdichtem Abschluß des Gehörganges Schwindel und Nystagmus sich nicht auslösen läßt, kann nach Bárányes Ansicht auch der Nystagmus bei Spülung nicht auf den Druck der Spülflüssigkeit zurückgeführt werden. Auch in derartigen Fällen hat sich nach den Untersuchungen Doktor Freystadtls, die derselbe auf der Universitäts-Ohrenklinik Prof. Urbantschitsch' ausgeführt hat, ergeben, daß Luftverdünnung im äußeren Gehörgang nach dem Vorschlage Politzers die Dauer des calorischen Nystagmus in einer großen Anzahl von Fällen herabzusetzen imstande ist, insbesondere aber in Fällen von chronischer Eiterung. Freystadtl führt dies auf die Absaugung der Spülflüssigkeit und auf die durch die Absaugung bewirkte Hyperämie der lateralen Labyrinthwand zurück, welche eine raschere Wiedererwärmung des Labyrinthinhaltes zur Folge hat.

B. Gomperz fragt, ob vor und nach dem Versuche das Gehör gemessen wurde; es wäre möglich, daß die ganze Erscheinung durch eine Läsion des Stapes zustande gekommen ist.

Neumann erwähnt, daß er einen ähnlichen Fall wie Alt beobachtet hat. Als er eine Attikausspülung vornehmen wollte, stieß die Wärterin aus Unachtsamkeit an seinen Arm, wodurch das Attikröhrchen in den Attik hineingestoßen wurde. Es trat sofort heftiger Schwindel auf, welcher 8 Tage anhielt; das Gehör blieb unverändert. Neumann ist überzeugt, daß er in diesem Falle den Stapes luxiert hat.

Ruttin: Wir kennen verschiedene auf das Labyrinth wirkende Reize: calorischen, Dreh-, galvanischen Reiz und die mechanische Stoßwirkung bei der Prüfung auf das Fistelsymptom. Von all diesen Reizen können wir uns eine physikalische oder mechanische Vorstellung machen. Für den von Alt angenommenen Reiz können wir uns aber gar keine Vorstellung machen. Ferner muß ich mich gegen die Diagnose „Überempfindlichkeit des Labyrinths" wenden. Bei der hier von mir demonstrierten Methode der doppelseitigen, gleichzeitigen, gleichen Spülung ist es mir bisher nie gelungen, eine endolabyrinthär bedingte erhöhte Empfindlichkeit des Vestibularapparates für die genannten Reize nachzuweisen, hingegen habe ich sogar stets bei endolabyrinthären Erkrankungen, speziell auch in Fällen mit Fistelsymptom, eine geringere Erregbarkeit für die genannten Reize gefunden.

Digitized by Google
Original from UNIVERSITY OF CALIFORNIA
Generated on 2019-10-24 09:37 GMT / http://hdl.handle.net/2027/uc1.b3252757
Public Domain in the United States, Google-digitized / http://www.hathitrust.org/access_use#pd-us-google

Politzer: Wenn Bárány behauptet, daß durch stärksten Kompressionsdruck bei Luftverdichtung kein Schwindel oder nur sehr schwer ausgelöst werden kann, so muß dem entgegengehalten werden, daß dies bei Perforationen häufig der Fall ist. Allerdings ist die Stoßwirkung beim Ausspritzen viel kräftiger als bei Luftverdichtung. Wenn Bárány bemerkt, daß Hyperämie und Exsudation im Labyrinth auch noch mit die Ursachen sind, so muß die Frage aufgeworfen werden, ob diese anatomischen Veränderungen durch Luftverdichtung plötzlich beseitigt werden können.

Leidler wendet sich gegen die Auffassung Alts, daß durch den Druck des Wassers bei der Spülung Flüssigkeit in die Bogengangsfistel hineingepreßt worden sei. Soviel er wisse, könne man durch Druck von außen in eine gefüllte capillare Flüssigkeit nicht hineinpressen.

Alt bemerkt gegenüber Politzer, daß die lange Dauer der Reizerscheinungen gegen eine einfache Druckwirkung spreche. Der Ansicht des Herrn Prof. Gomperz, daß bei Einführung der Hartmannschen Kanüle eine Luxation oder Verletzung des Stapes gefolgt sein konnte, widerspricht der Umstand, daß der Stapes gar nicht zu sehen war, sondern in neugebildetes Bindegewebe, wie nach der Totalaufmeißelung, eingebettet ist. Gegenüber Bárány bemerkt Alt, daß man von einer Empfindlichkeit des Vestibularapparates sprechen müsse, wenn eine 1%ige Temperaturdifferenz beim Wasser ausreiche, um Schwindel hervorzurufen, wie Bárány selbst berichtete. Ruttin und Leidler erwidert Alt, daß die Kanüle möglicherweise direkt in die Fistelöffnung eingeführt wurde.

V. Rudolf Leidler demonstriert einen Patienten mit chronischer Mittelohreiterung und doppelseitigem Fehlen der vestibulären Reaktion trotz spontanen Schwindels. Vor einigen Monaten Radikaloperation. Stark herabgesetzte Hörweite. Mit dem Lärmapparat Báránys hört Patient akzentuierte Flüstersprache. Weder vor noch nach der Operation war eine calorische Reaktion erhältlich, und zwar weder auf dem eiternden Ohr noch auf dem ebenfalls beträchtlich schwerhörigen, mit einem chronischen Adhäsivprozeß und einer Läsion des Hörnervenapparates befallenen anderen Ohr. Es war ferner weder eine Reaktion für Drehen, noch eine solche für den galvanischen Strom bis zu 10 MA. erhältlich. Besonders interessant ist, daß Patient bei diesen Versuchen deutliche Zeichen von Schwindel zeigte. Er wird blaß, es wird ihm schlecht und er taumelt herum. Auch beim Drehen bekam Patient einige Male Schwindel. Bemerkenswert ist weiters, daß Patient vor einer Reihe von Jahren ein Schädeltrauma erlitten hat und eine mäßige traumatische Neurose besteht.

Diskussion.

Bárány hat den Fall mittelst seines Gegenrollungsapparates untersucht. Es fanden sich spontane Veränderungen der Rollung der Augen bis zu 8°, zeitweise sind diese Veränderungen von Schwindel begleitet. Derartige Rollungen sind unbedingt als pathologisch zu bezeichnen und kommen nach den Erfahrungen Báránys nach Schädeltraumen häufig vor. Ob diese Rollung auf eine Erkrankung des peripheren Vestibularapparates oder auf einer zentralen Erkrankung beruht, läßt sich vorderhand nicht entscheiden, wahrscheinlich erscheint die zentrale Auslösung. Bei Ausspülung mit kaltem Wasser ergab sich beiderseits keine Reaktion. Auch trat hierbei keine Rollung auf, welche etwa den Nystagmus substituiert hätte. Die Gegenrollung der Augen bei seitlicher

Generated on 2019-10-24 09:34 GMT / http://hdl.handle.net/2027/uc1.b3252757
Public Domain in the United States, Google-digitized / http://www.hathitrust.org/access_use#pd-us-google
Digitized by Google
Original from UNIVERSITY OF CALIFORNIA

Kopfneigung war erhalten und zeigte eine Störung, wie sie ebenfalls bei Schädeltraumen häufig beobachtet wird. Sie betrug für 60° Linksneigung 8°, für 60° Rechtsneigung 3°. Die Untersuchung mittelst Drehung ergab nach 10maliger Linksdrehung zwar keinen Nystagmus nach rechts, aber eine leichte Deviation der Augen nach links mit geringem Schwindelgefühl, 10malige Rechtsdrehung hatte keinen Nystagmus und keine Deviation der Augen zur Folge. Es handelt sich hier sicherlich um eine hochgradige Herabsetzung der Erregbarkeit beider Labyrinthe, möglicherweise um eine Aufhebung der vestibulären Funktionen der linken Seite. Die spontanen Schwindelanfälle dürften wohl zentral bedingt sein.

Frey möchte den Fall in die Gruppe der Fälle mit paradoxer Vestibularreaktion einreihen. Er erwähnt einen Fall, welchen er vor einiger Zeit beobachtet hat. Es handelt sich um ein Schädeltrauma. Bei der calorischen Prüfung war kein Nystagmus zu sehen, dagegen trat ein deutlicher horizontaler Kopfnystagmus auf.

Ruttin bemerkt, daß die Erscheinungen der Blässe, des Schwitzens und des Taumels beim Schwindel Zeichen der Neurasthenie sind und daß er in seinen Fällen mit doppelseitiger, gleichzeitiger, gleicher Spülung häufig bei Fällen mit vorausgegangenen Kopftraumen und zweifelloser traumatischer Neurose diese Symptome auftreten sah, ohne daß ein nachweisbarer Nystagmus bestand.

Neumann: Die Vermutung Báránys bezüglich der Gegenrollung wird wohl kaum die Lösung der Frage bringen, vielleicht die Untersuchung jener hier von Ruttin demonstrierten Fälle, bei denen durch die Erkrankung des Vestibularapparates der einen Seite auch die Vestibularfunktion der anderen Seite zugrunde gegangen ist. Wenn beim Fortschreiten der Erkrankung auf der einen Seite die Funktion erlischt, so kommt es vor, daß auch auf der anderen Seite die Funktion plötzlich verloren geht. Ob nicht zu Beginn der Eiterung das andere Labyrinth die Erregbarkeit verlor, weiß ich nicht. Wegen der Erklärung des Schwindels wird man die Fälle Ruttins heranziehen müssen. Eines ist sicher: wenn auch die Patienten noch keinen Nystagmus bekommen, weil der Reiz hierfür zu gering ist, so können sie immerhin schon Gleichgewichtsstörungen und Schwindel bekommen. Es ist möglich, daß der calorische Reiz eine bestimmte Größe haben muß, um Nystagmus zu erzeugen, während auf einen quantitativ geringeren Reiz hin bereits Schwindel etc. ausgelöst werden kann. Hier ist es möglich, daß der Nystagmus nicht zustande kommt, weil im Vestibularapparate die Funktion bereits herabgesetzt ist.

Leidler: Was die paradoxe Reaktion betrifft, so möchte ich, falls eine solche Gruppe aufgestellt würde, meinen Fall in dieselbe nicht einreihen. Die paradoxe Reaktion müßte uns etwas anderes bieten als gewöhnlich, nicht einen Ausfall von Symptomen wie hier. Was Ruttins Bemerkung über neurasthenischen Schwindel anlangt, so könnte sie hier passen, da Patient vor Jahren ein schweres Schädeltrauma erlitten hat, also sicher eine leichte traumatische Neurose besitzt. Da Patient aber sonst meist nur Magenschwindel hat, dürfte doch der Schwindel durch Reizung des Vestibularapparates ausgelöst sein. Gegen Neumanns Meinung spricht, daß Patient nicht taub ist, was auch aus der Anamnese zu entnehmen ist, daß er früher nie an Schwindel gelitten hat.

VI. G. Dintenfass berichtet über drei Fälle von Sinusthrombose mit einzeitiger Jugularisanschaltung (aus der Ohrenabteilung der Poliklinik, Dozent Alexander). Eine 34jährige Patientin war vor 4 Jahren wegen

Digitized by Google
Original from UNIVERSITY OF CALIFORNIA
Generated on 2019-10-24 09:37 GMT / http://hdl.handle.net/2027/uc1.b3252757
Public Domain in the United States, Google-digitized / http://www.hathitrust.org/access_use#pd-us-google

chronischer Eiterung rechts radikal operiert worden. Es blieb nur eine kleine retroauriculäre Fistel zurück, die aber keine Beschwerden verursachte. Vor 5 Wochen traten plötzlich angeblich Schüttelfröste auf, Fieber bis 39·8 und Kopfschmerzen. Bei der neuerlichen Operation fand man den Sinus vom Bulbus bis über das Knie mit Thromben erfüllt und verstopft. Es wurde die Jugularis unterbunden und dann der Sinus ausgeräumt, bis vom Sinus petrosus Blut kam. Patientin ist jetzt, nach tadellosem Krankheitsverlauf, fast ganz geheilt. Der zweite Fall betrifft eine 38jährige Frau, die vor 3 Monaten an Ohrenstechen und Eiterung an beiden Seiten erkrankte. Sie wurde auswärts behandelt. Vor 3 Wochen plötzlich hohes Fieber, zunehmende Kopfschmerzen; Schüttelfrost wurde angeblich nie beobachtet. Bei der Operation fand sich der Sinus hart, mit Granulationen bedeckt, von obturierenden Thromben zwischen dem Knie und dem Bulbus ganz erfüllt. An einer Stelle war die Sinuswand im Umfang eines Hellerstückes durchbrochen, hier bestand ein perisinuöser Abscеß. Typisch Ausschaltung der Vena jugularis und Facialis communis; Ausräumung der Thromben. Glatter Wundverlauf. Der dritte Fall betrifft das 6jährige Kind, das ich hier vorstelle. Anfang Dezember an Masern erkrankt. Im Beginn der 3. Woche plötzlich Eiterung aus beiden Ohren. Am 22. Dezember zwei Schüttelfröste bei Nacht. Bei der Aufnahme fand man das Bild der Bezoldschen Mastoiditis: Warzenfortsatz rechts sehr druckempfindlich, die ganze Halspartie rot, gespannt, sehr hart, Torticollis nach rechts. Bei der Operation wurde der Abscеß bis in den Muscul. sternocleidomastoideus verfolgt und ausgelöffelt. Sinus vom Knie bis zum Bulbus freigelegt, war mit Granulationen bedeckt, mit Thromben erfüllt. Vena jugularis war leer, kollabiert. Freipräparation und Spaltung der Vene bis nach oben; Einnähung der Vene in die Haut nach der bei uns üblichen Methode (Alexanders Jugularis-Hautfistel). Aus der Vene entleeren sich ungefähr 10 cm^3 unter hohem Druck stehenden Eiters. Mittelst scharfen Löffelchens wurde dann noch mehr Eiter aus der Jugularis herausbefördert. Entfernung der Thromben aus dem Sinus, Wundverband ohne jegliche Naht. Reaktionsloser Wundverlauf.

VII. O. Bénésy berichtet über einen Fall von traumatischer Ruptur des Trommelfelles mit Labyrinthtrauma nach Ohrfeige. Es bestand eine Hörweite von Cs. 12 *m*, Fl. 4 *m*. Weber nach der kranken Seite, Rinne negativ. C gehört, c_4 verkürzt. Obere Tongrenze (Galton) herabgesetzt. Spontaner Nystagmus nach rechts. Die Drehung ergab: Nach 10maliger Linksdrehung eine Dauer des Nystagmus nach rechts von 25°, nach 10maliger Rechtsdrehung eine Dauer des Nystagmus nach links von 15°. Bénésy schließt aus diesen Zahlen auf eine erhöhte Reizbarkeit der rechten Seite.

Diskussion.

Bárány bemerkt, daß man aus der Drehung allein in keinem Falle auf eine erhöhte Reizbarkeit schließen könne. Bei Normalen kommen, wie Bárány an mehr als 100 Fällen beobachtet hat, Differenzen zwischen rechts und links bis zu 1° vor, und es ist vollkommen verfehlt, wenn man aus der Differenz, insbesondere einer so geringen Differenz, auf eine verminderte oder vermehrte Erregbarkeit des Vestibularapparates schließen wollte.

Generated on 2019-10-24 09:37 GMT / http://hdl.handle.net/2027/uc1.b3252757
Public Domain in the United States, Google-digitized / http://www.hathitrust.org/access_use#pd-us-google
Digitized by Google
Original from UNIVERSITY OF CALIFORNIA

Referate.

I. Allgemeines.

Zur Frage des therapeutischen Wertes des Fibrolysins in der Ohrenheilkunde. Von Dr. Vögeli. (Zeitschr. f. Ohrenheilk., LIV, 3—4.)

Verfasser hat auf der Baseler Universitäts-Ohrenklinik bei 3 Fällen von Residuen abgelaufener Mittelohreiterungen sowie bei 4 Fällen von progressiver Spongiosierung mit Stapesankylose Versuche mit Fibrolysin angestellt, welche ausnahmslos negativ ausfielen. Keller.

Über experimentelle, endogene Infektion der Nase und des Ohres durch pathogene Hefen. Von Dr. R. Schilling, Freiburg i. Br. (Zeitschr. f. Ohrenheilk., LVI, 1.)

Bei den pathologisch-anatomischen Untersuchungen an Tieren, welche mit Injektion pathogener Hefen behandelt worden waren, war bisher das Verhalten von Nase und Ohr wenig berücksichtigt worden; diese Lücke füllt der Autor durch vorstehende Arbeit aus. Bei seinen Injektionsversuchen verschiedener pathogener Hefearten an Kaninchen fand er Hefeherde in Nase und Ohr teils als einfache, reaktionslose Ansiedlungen, teils mit eitrig entzündlichen Erscheinungen vergesellschaftet, unter Bildung von Granulationsgewebe. Die Schleimhaut der Nase und speziell das submucöse Gewebe scheint besonders auf eine Ansiedlung von Hefezellen mit Wucherung und entzündlichen Veränderungen des Gewebes zu reagieren; seitens des Ohres war fast ausschließlich die Schnecke von Ansiedlungen der Hefezellen befallen, wahrscheinlich weil hier die Blutgefäße — denn es handelt sich bei diesen Fällen lediglich um eine Ausbreitung der Hefe auf dem Blutwege — durch Größe und Art der Verzweigung günstigere Bedingungen zum Haftenbleiben bieten als das übrige Labyrinth. Mit Bezug auf die Bedeutung der angestellten Untersuchungen für die menschliche Pathologie sagt Schilling: „Es ist nicht zu fern liegend, wenn wir die Möglichkeit einer auf metastatischem Wege entstehenden Blastomykose der Nase oder des Ohres, ähnlich wie wir sie durch das Tierexperiment erwiesen haben, auch für den Menschen nicht für ausgeschlossen halten." Keller.

Röntgenographien des Felsenbeines. Von Dr. Karl Herschel, Halle a. d. Saale. (Fortschritte auf dem Gebiete der Röntgenstrahlen, XIII, 4.)

Verfasser kontrolliert den Entkalkungsprozeß an Felsenbeinpräparaten anstatt mittelst des bisher üblichen Hineinstechens von Nadeln mittelst der Röntgenstrahlen. Das Verfahren hat den Vorzug, das Präparat nicht zu lädieren und absolut zuverlässig zu sein. Verfasser legt würfelige Felsenbeinsegmente (Seitenlänge 2 *cm*) in 6%ige Salpetersäurelösung. Die erste Röntgenaufnahme erfolgt zwischen dem 12. und 14. Tage. Die besonders harte Labyrinthkapsel ist am resistentesten. Da die Ausdehnung des noch nicht entkalkten Gebietes klar auf der Platte erscheint, gewinnt man leicht einen Anhaltspunkt dafür, wie lange die Säureeinwirkung noch fortzusetzen ist. Gottwald Schwarz.

Digitized by Google
Original from UNIVERSITY OF CALIFORNIA
Generated on 2019-10-24 09:37 GMT / http://hdl.handle.net/2027/uc1.b3252757
Public Domain in the United States, Google-digitized / http://www.hathitrust.org/access_use#pd-us-google

Über dentale Neuralgien, insbesondere über die dentale Otalgie. Von Dr. med. Friedrich Müller, Ohrenarzt in Heilbronn.

Verfasser legt in seinem recht anregend geschriebenen Aufsatze dar, wie häufig Zähne und Erkrankungen des Kiefers Ursache von Otalgien sind, selbst dann, wenn diese Affektionen nicht gleich festzustellen sind, und verweist mit Recht auf die Wichtigkeit der Röntgenuntersuchung und der Prüfung der Zähne mittelst des Induktionsstromes. (Zeitschr. f. Ohrenheilk., LVII. Bd., 2. u. 3. H.) E. Urbantschitsch.

Eine statistische Studie über die scarlatinöse Erkrankung des Gehörorganes. Aus der oto-laryngologischen Klinik der Universität Basel (Direktor: Prof. Doktor F. Siebenmann). Von Dr. F. R. Nager.

Verfasser teilte die pathologischen Veränderungen des Gehörorganes bei Scarlatina in drei Gruppen: 1. solche, die mit dem Scharlach in keiner Beziehung standen, 2. solche, die nur teilweise und 3. die sicher ausschließlich mit der Scarlatina in Zusammenhang zu bringen waren, und kommt auf Grund seiner Studien der einzelnen Gruppen zu der Schlußfolgerung, daß der Charakter der Scarlatina in den letzten Jahren gutartiger geworden ist und die Erkrankungsziffer des Ohres bei einer Epidemie als Kriterium der Malignität aufgefaßt werden kann. In 70% der untersuchten 750 Fälle blieb das Gehörorgan ganz unberührt. Numerisch überwiegen etwas die Frühformen (Auftreten der Otitis während der ersten Scharlachwoche), die schweren Otitiden gehören größtenteils der Spätform an. Labyrinthitis kann auch ohne Kontinuitätstrennung der Labyrinthkapsel auftreten, für die Labyrinthaffektionen selbst ist insbesondere die allgemeine und lokale Widerstandslosigkeit maßgebend. Cholesteatombildung ist verhältnismäßig häufig und aus der Destruktion der Mucosa erklärlich. Fötides Sekret muß als ominöses Symptom gelten. In allen 750 Fällen ist Panotitis, Sequestrierung des Labyrinths, Facialisparalyse ausgeblieben. (Zeitschr. f. Ohrenheilk., LVII. Bd., 2. u. 3. H.) E. Urbantschitsch.

Die Hörmessung mit Stimmgabeln. Von F. H. Quix, Utrecht.

Verfasser tritt für die Hörmessung mit Stimmgabeln ein und gibt neue Stimmgabeln an, die durch Illustrationen veranschaulicht werden. (Zeitschr. f. Ohrenheilkd., LVII. Bd., 2. u. 3. H.) E. Urbantschitsch.

Zur Klinik der otitischen Allgemeininfektionen. Von Dr. R. v. Wild, Frankfurt a. M..

Mitteilung von zwei Krankengeschichten mit Schlüssen, die Verfasser daraus zieht. Beiden gemeinsam ist die schwere Allgemeinerkrankung durch die Mittelohrentzündung. Im ersten Falle traten diese im Anschluß an eine Ätzung einer Attikgranulation auf; die vier Tage später vorgenommene Trepanation ergab einen perisinuösen Abscess. Im zweiten Falle vergingen zwischen dem Auftreten der Otitis media und den septischen Erscheinungen kaum vier Tage: die letzteren gingen auf Aufmeißelung des Warzenfortsatzes (ohne Bloß-

Generated on 2019-10-24 09:38 GMT / http://hdl.handle.net/2027/uc1.b3252757
Public Domain in the United States, Google-digitized / http://www.hathitrust.org/access_use#pd-us-google
Digitized by Google
Original from UNIVERSITY OF CALIFORNIA

legung des Sinus) vollständig zurück, woraus Verfasser schließt, daß otogene Sepsis keineswegs immer von einer Sinusinfektion ausgehen muß. (Zeitschr. f. Ohrenheilk., LVII. Bd., 2. u. 3. H.) E. Urbantschitsch.

Zur Frage über die Entstehung subjektiver Ohrgeräusche. Aus der Ohren- und Halsklinik der medizinischen Hochschule für Frauen zu St. Petersburg. Von Professor B. Werhovsky.

Der Autor führt an, daß als Ursache der subjektiven Gehörsempfindungen gelten: unmittelbare Reizung der Gehörnerven an irgend einer Stelle längs ihres Verlaufes, erhöhter labyrinthärer Druck, Muskelgeräusche, Durchstreichen der Luft durch die oberen Luftwege während des Atmens, Blutgefäßgeräusche. Verfasser sucht seiner Überzeugung Geltung zu schaffen, daß mehr oder weniger alle subjektiven Gehörsempfindungen auf letztere zurückzuführen seien, und führt zu dieser Bekräftigung an, daß die subjektiven Gehörsempfindungen allerdings im allgemeinen höchst variabel sind, daß diese aber bei einer und derselben Person stets gleich erscheinen und daß ferner bei Exfoliation einer Schnecke in diesem Ohr noch nie subjektive Gehörsempfindungen beobachtet wurden. Wenn aber die übrigens auch andrerseits schon vielfach vertretene Anschauung, daß die Grundursache vieler subjektiver Gehörsempfindungen in den Blutgeräuschen zu suchen ist, vieles für sich hat und gewiß sehr häufig den Tatsachen entspricht, so muß den beiden eben angeführten Behauptungen entschieden widersprochen werden: denn es ist, für viele Fälle wenigstens, unrichtig, daß der Charakter, die Tonhöhe etc. der subjektiven Gehörsempfindungen stets der gleiche ist, wie sich Referent in zahlreichen Fällen gelegentlich der Behandlung dieses Leidens überzeugen konnte; es ist ferner unrichtig, daß noch kein Fall von Schneckenexfoliation mit subjektiven Gehörsempfindungen bekannt ist, zumal Referent einen der von ihm beobachteten derartigen Fälle veröffentlicht hat (siehe Monatsschr. f. Ohrenheilk., 1906, Nr. II: Zur Pathologie und Physiologie des Labyrinths); in letzterer Arbeit finden sich noch einige analoge, allerdings selten vorkommende Fälle angeführt. Es können demnach zweifellos noch andere Ursachen als Blutgeräusche die subjektiven Gehörsempfindungen auslösen. Jedenfalls ist aber die vorliegende Arbeit sehr anregend und interessant. (Zeitschr. f. Ohrenheilk., LVII. Bd., 4. H.)

E. Urbantschitsch.

Halsabscesse, Santorinische und Glasersche Spalten. Von L. Grünwald.

Verfasser beschreibt einen Fall, in dem — es handelt sich um ein fünfjähriges Mädchen — ein Drüsenabsceß in Gehörgang und Paukenhöhle zugleich durchbrach. Bei Versuchen, die Verfasser anstellte, zeigte es sich, daß die Paukenhöhle des Neugeborenen dem leichten Durchtritt benachbarter Flüssigkeit freisteht, jedoch weniger leicht als der Gehörgang und daß dieser Durchtritt zunächst am Boden zu erwarten ist. (Zeitschr. f. Ohrenheilk., LVII. Bd., 4. H.) E. Urbantschitsch.

Digitized by Google
Original from UNIVERSITY OF CALIFORNIA
Generated on 2019-10-24 09:38 GMT / http://hdl.handle.net/2027/uc1.b3252757
Public Domain in the United States, Google-digitized / http://www.hathitrust.org/access_use#pd-us-google

Bezolds funktionelle Prüfung des Ohres und Taubstummenforschung. Von Wanner, München. (Münchener med. Wochenschr., 56. Jahrg., 1909, Nr. 9.)

Anläßlich der Bezold-Gedenkfeier im Ärztlichen Verein zu München hielt Wanner einen Vortrag, in dem er die Verdienste Bezolds um die Physiologie des Ohres würdigt und ein Bild seines Lebenswerkes, wie er es nennt, entwirft. Insbesondere schildert er, wie Bezold durch experimentelle Untersuchungen über den Schalleitungsapparat des menschlichen Ohres, welche er an normalen und pathologischen Schläfebeinen zur Ergründung der Funktion des Ohres anstellte, zu seiner kontinuierlichen Tonreihe als Hörprüfungsmittel gelangte, aus der dann später, nachdem er den Physiologen Edelmann für seine Bestrebungen interessiert hatte, die sogenannte Bezold-Edelmannsche kontinuierliche Tonreihe entstand. Dieselbe besteht bekanntlich in ihrem unteren Teil aus belasteten Stimmgabeln und beginnt mit 16 Doppelschwingungen, dem C der Subkontraoktave. Der obere Teil der Tonskala besteht aus drei gedeckten Orgelpfeifen, nach Art einer Lokomotivpfeife konstruiert, von denen die oberste Galton-Pfeife genannt wird. Das Pfeifen mit dieser geht schließlich in ein Blasen über und damit wird die obere Hörgrenze des menschlichen Ohres erreicht. Als obere Hörgrenze mittelst des Galton-Pfeifchens stellte Edelmann 170.000 Doppelschwingungen fest, während Verfasser und andere als obere Grenze nur 50.000 Doppelschwingungen bei Normalhörenden feststellten. Mit Hilfe dieser Tonreihe wird die qualitative Hörprüfung ausgeführt. Daneben muß aber auch eine quantitative Prüfung vorgenommen werden, bei der einzelne Töne auf ihre Dauer, ihre Intensität untersucht werden. Die gefundenen Zahlen werden dann in die sogenannten Hörfelder eingezeichnet. Wanner faßt die Ausführungen des ersten Teiles seines Vortrages dahin zusammen, daß er sagt: „Mit Hilfe dieser kontinuierlichen Tonreihe im Vereine mit dem Weberschen, Schwabachschen und Rinneschen Versuch hat Bezold die funktionelle Prüfung des menschlichen Gehörorganes ausgebaut". Er geht dann über zu seinen Untersuchungen an Taubstummen, unter denen er ja im Gegensatz zu Hammerschlag in Wien angeborene und erworbene Taubstummheit unterscheidet. „Die Taubstummheit wird es auch sein, welche Bezolds Namen unsterblich macht", sagt Verfasser. Am Schlusse seiner Arbeit kommt er auf die diesbezüglichen Untersuchungen Urbantschitschs zu sprechen, welcher der Meinung ist, daß die Nervenendigungen in der Schnecke nicht zerstört sind, sondern sich nur in einer gewissen Inaktivitätslethargie befinden, die man durch methodische Übungen wieder erwecken könne und dessen Ansicht Bezold nicht für richtig hielt.

Reinhard.

Bezolds funktionelle Prüfung des Ohres und Taubstummenforschung. Bemerkungen zu obiger Arbeit von Priv.-Doz. Dr. F. Wanner. Von Dr. Rauch, Wien. (Münchener med. Wochenschr., 1909, Nr. 14.)

Wanners Schmälerungen der Verdienste Urbantschitsch' in dieser Frage werden vom Verf. zurückgewiesen. Reinhard.

Generated on 2019-10-24 09:38 GMT / http://hdl.handle.net/2027/uc1.b3252757
Public Domain in the United States, Google-digitized / http://www.hathitrust.org/access_use#pd-us-google
Digitized by Google
Original from UNIVERSITY OF CALIFORNIA

Über die Verfassung des Patienten nach der Mastoidoperation. Vortrag von Dr. D. Mc Kenzie bei der Versammlung der laryngologischen Gesellschaft vom 9. Februar 1909. (Journ. of Laryngol, March 1909, pag. 145.)

Verfasser meinte, daß die Drainage durch kontinuierliche Lagerung des Patienten auf die kranke Seite erleichtert werden kann. Wegen Mangels an Komfort war es schwer, den Patienten zum Beibehalten dieser Lage zu bewegen, wenn er auf einem gewöhnlichen Polster oder auf einem runden Luftkissen lag, und deshalb empfahl er ein Kissen mit einer Öffnung, groß genug, das Ohr und die Warzenfortsatzgegend aufzunehmen. Unter diesen Umständen saugte sich der Verband früher mit Serum an als bei Lagerung auf die gesunde Seite. Er denkt, daß diese Lage bei allen Operationen in der Nachbarschaft des Ohres, bei denen Drainage notwendig ist, angezeigt wäre. Law.

II. Äußeres Ohr und Mittelohr.

Zur Kasuistik der Tumoren des äußeren Gehörganges. Aus der Rostocker Universitäts-Ohren- und Kehlkopfklinik. Von Dr. Grünberg. (Zeitschr. f. Ohrenheilk., LV, 3.)

Bei einer 42jährigen Frau fand sich an der hinteren unteren linkseitigen Gehörgangswand ein erbsengroßer Tumor, dessen mikroskopische Untersuchung ihn als warzigen, weichen Nävus erwies. Im Anschlusse an diesen Fall gibt Grünberg eine kritische Übersicht der in der Literatur niedergelegten Fälle von Neubildungen im äußeren Gehörgang. Bei der prognostisch unsicheren Stellung derselben rät Verfasser zu möglichst radikaler Entfernung, und zwar, wie auch im obigen Falle, auf retroauriculärem Wege mit Loslösung der Ohrmuschel. Keller.

Wann bedarf die akute und die chronische Mittelohreiterung des chirurgischen Eingriffes? Von Prof. Dr. Eschweiler, Bonn.

Es handelt sich in dem vorliegenden Aufsatze um einen für praktische Ärzte gehaltenen Vortrag, der dem Spezialisten nichts Neues bringt. (Zeitschr. f. ärztl. Fortbildung, 1908, Nr. 4.) E. Urbantschitsch.

Zur Frage der respiratorischen und pulsatorischen Bewegungen des Trommelfells. Aus der Klinik des Herrn Prof. N. P. Simanowski in St. Petersburg. Von Dr. M. T. Zytowitsch, Privatdozent.

Durch genaue manometrische Studien kam Verfasser zu der Überzeugung, daß pulsatorische Bewegungen des Trommelfells bei sämtlichen von ihm untersuchten Individuen beständen, daß sich das Trommelfell bei der Inspiration sowohl nach außen wie nach innen bewegen kann und daß in der gesteigerten Pulsation des Trommelfells zuweilen das einzige Symptom einer Hyperämie des Mittelohres ist. Im Manometer besitzen wir auch das einzig sichere Mittel, nachzuweisen, ob bei der Katheterisation die Luft das Mittelohr erreicht und wie das Trommelfell darauf reagiert. (Zeitschr. f. Ohrenheilkunde, LVII. Bd., 2. u. 3. H.) E. Urbantschitsch.

Digitized by Google
Original from UNIVERSITY OF CALIFORNIA
Generated on 2019-10-24 09:38 GMT / http://hdl.handle.net/2027/uc1.b3252757
Public Domain in the United States, Google-digitized / http://www.hathitrust.org/access_use#pd-us-google

Beiträge zur Kenntnis der scarlatinösen Erkrankung des Warzenfortsatzes und der Nasennebenhöhlen. Aus der oto-laryngologischen Universitätsklinik Basel (Direktor: Prof. F. Siebenmann). Von Dr. Thomas Rüedi.

Unter 19 Mastoiditiden befanden sich 7 im Anschluß an die Frühform, 12 an die Spätform. Es ergab sich hierbei ein enges Kausalitätsverhältnis zwischen Rachendiphtherie und schwerer sekundärer Mittelohrerkrankung. In 10 Fällen fand sich bei der Operation eine Knochenfistel, und zwar im Bereiche der Fossa mastoidea, woselbst auch gewöhnlich ein subperiostaler Abscеß lag. In 7 Fällen bestanden Zeichen von Knochennekrose, in 3 perisinuöse Eiterung, nur bei einem Falle lag vollkommene Sinusthrombose (aber ohne Verjauchung) vor. Auch eitrige Entzündungen der Nasennebenhöhlen finden sich als Komplikation der Scarlatina, doch können die schwersten Formen von infektiöser Rhinitis auch ohne Erkrankung der Nebenhöhlen verlaufen. Unter 750 Scharlachfällen wurden bloß in 6 (= 0·8%!) Nebenhöhlenkomplikationen beobachtet. Bemerkenswert in diesen Fällen scheint das Fehlen von endokraniellen Komplikationen. Ein Fall scheint durch das gleichzeitige Bestehen einer Panotitis (die nach Nager so selten ist) erwähnenswert. Verfasser belegt seine Untersuchungen durch Anführen der Krankengeschichten. (Zeitschr. f. Ohrenheilk., LVII. Bd., 2. u. 3. H.) E. Urbantschitsch.

Die Entwicklung des Mittelohres. Von Thomas Guthriet (Liscard Spital).

Verfasser zeigte zwei Serien von Bildern, welche die Entwicklung des Mittelohres veranschaulichen. Die erste Serie umfaßte die Entwicklung des kurzen Hammerfortsatzes. Er fand, daß dieser vollständig getrennt vom Hammer war und sich gegen das Ende des zweiten Fötalmonats als eine knöcherne Membran repräsentiert, die unterhalb und innen vom proximalen Ende des Meckelschen Knorpels liegt. Zu dieser Zeit ist der Hammer knorpelig und das Ende des Fortsatzes berührt ihn anfangs nicht, sondern später reicht er an den Hals heran, von wo auch die Verknöcherung ausgeht. Schließlich kommt es zur knöchernen Verbindung. Die zweite Bilderserie zeigte die Entwicklung der Paukenhöhle. Zu Beginn erstreckt sich die Paukenhöhle nur über den untersten Teil des Trommelfells und wächst dann als eine Tasche zwischen Hammergriff und langem Ambosschenkel. Später gibt sie zwei Täschchen ab, von denen das eine hinter und das andere vor dem Stapesköpfchen sich ausdehnt. Eine dritte erstreckt sich nach oben längs der Sehne des Tensor tympani. Schließlich gehen die Wände des Säckchens und die Wände des Mittelohres ineinander über und es entstehen mehrere andere Spalten, Säcke und Prozesse, wie die Nische des runden Fensters und die des Sinus tympani. Eine große Tasche endlich steigt nach oben und rückwärts und bildet das Zentrum. Law.

Über Stapesankylose ohne Spongiosierung. Von Medizinalpraktikanten A. Markmann. (Zeitschr. f. Ohrenheilk., XVI, 2.)

Bei allen bisher mitgeteilten Fällen von Stapesankylose bei Otosklerose handelte es sich stets um Umbildung der Compacta der Labyrinthwand in

Digitized by Google
Original from UNIVERSITY OF CALIFORNIA
Generated on 2019-10-24 09:38 GMT / http://hdl.handle.net/2027/uc1.b3252757
Public Domain in the United States, Google-digitized / http://www.hathitrust.org/access_use#pd-us-google

Spongiosa mit Übergreifen des Prozesses auf die Stapesplatte. Markmann hatte dagegen Gelegenheit, mit Wittmaack einen Fall der Greifswalder Ohrenklinik, eine 68jährige Frau betreffend, genau zu untersuchen, bei welcher in vivo die Diagnose der Otosklerose gestellt war, wo aber die einzige Veränderung an beiden Gehörorganen lediglich in der völligen knöchernen Ankylosierung des Stapes bestand, die als schmale, gleichmäßig dünne Knochenbrücke, aus Compacta bestehend, von dem einen Fensterrande zum gegenüberliegenden ohne Unterbrechung verlief. Ebenso wie das Mittelohr erwies sich auch Schnecke und Labyrinth völlig normal. Auf Grund dieses Befundes sieht Markmann die Ankylosierung des Steigbügels in diesem Falle nicht als eine sekundäre, von einer Erkrankung der Mittelohrschleimhaut ausgehende an; da es sich aber auch um keinen Spongiosierungsprozeß handelt, so dürfte eine genuine Stapesankylose in Frage kommen, und zwar eine primäre Affektion des Gelenkes selbst; für eine Arthritis spricht aber weder die Anamnese, noch der Umstand, daß die übrigen Gelenke der Gehörknöchelchen intakt waren; da der Beginn der Affektion zirka 20 Jahre zurückliegt, kann auch nicht eine Altersaffektion angenommen werden; am ehesten neigt Markmann der Annahme einer vasomotorischen respektive trophischen Störung im Mittelohr zu, wie solches auch schon seitens anderer Autoren für die Entstehung der Knochenveränderungen bei der Otosklerose geschehen ist. In dem vorliegenden Falle hatte die Untersuchung neben der Einschränkung der unteren Tongrenze auch eine Herabsetzung der oberen ergeben; diesen bei Otosklerose in etwa der Hälfte der Fälle zu beobachtenden Befund pflegt man auf eine Atrophie des Basalganglions durch Übergreifen der Spongiosierung auf die knöcherne Schneckenbasalwindung zurückzuführen; der völlig normale Labyrinthbefund im vorliegenden Falle, sowohl am Knochen wie an den nervösen Elementen, spricht jedoch gegen die allgemeine Gültigkeit dieser Annahme, vielmehr folgt daraus, daß auch lediglich durch Stapesfixation, ohne Mitbeteiligung des Labyrinths, bei einem otosklerotischen Prozeß die obere Tongrenze herabgesetzt werden kann. Keller.

Zur Ätiologie der Mittelohrentzündung der Kinder. Von Dr. A. Rejtö. (Orvosi Hetilap, 1909, Nr. 4.)

Die Ursache der Mittelohrentzündungen waren weiße adenoide Vegetationen und sehr hypertrophische Nasenmuscheln. Baumgarten.

III. Labyrinth und Hörnerv.

Die Bedeutung des vestibularen Nystagmus bei der Diagnose otitischer und intrakranieller Erkrankungen. Aus der kön. Univ.-Klinik Berlin (Geh. Med.-R. Prof. Dr. Passow). Überschau über den jetzigen Stand der prakt. wichtigen Ergebnisse. Von Dr. Wagener, Berlin. (Med. Klinik, 1909, 14. März, pag. 384.)

Wie schon aus dem Titel ersichtlich, bietet die Publikation bloß eine kurz gefaßte, hauptsächlich für den praktischen Arzt berechnete und für

Digitized by Google
Original from UNIVERSITY OF CALIFORNIA
Generated on 2019-10-24 09:38 GMT / http://hdl.handle.net/2027/uc1.b3252757
Public Domain in the United States, Google-digitized / http://www.hathitrust.org/access_use#pd-us-google

diesen recht faßlich geschriebene Darlegung des derzeitigen Standes obigen Themas. E. Urbantschitsch.

Über den Labyrinth- und Hirnbefund bei einem an Retinitis pigmentosa erblindeten Angeboren-Taubstummen. Von Prof. Siebenmann und D. Bing, Basel. (Zeitschr. f. Ohrenheilk., LIV, 3—4.)

Die beiden Gehörorgane gehörten einem Manne an, welcher mit 3 von 8 Geschwistern total taub geboren wurde und später durch Retinitis pigmentosa erblindete. Patient war wiederholt klinisch untersucht worden, wobei sich auch ein Ausfall der galvanischen Reaktion der beiden Gehörorgane ergeben hatte. Es entspricht also dieser Befund der wiederholt beobachteten Tatsache, daß im Gegensatz zu angeborenen Taubstummen, welche normale galvanische Reaktion zeigen, solche mit gleichzeitiger Retinitis pigmentosa das umgekehrte Verhalten aufweisen; es gewinnt der Fall dadurch an Bedeutung, daß bei demselben zum ersten Male Gelegenheit geboten wurde, sich durch die Sektion zu vergewissern, ob den auf den Vestibularapparat bezüglichen klinischen Erscheinungen pathologische Veränderungen entsprechen werden. Was zunächst den Befund an der Schnecke betrifft, so erwies sich der N. cochlearis und seine Nervenzellen stark atrophisch: das Cortische Organ fehlte im untersten Teil der Schnecke gänzlich, von da bis zur Spitze zeigte es nur rudimentäre Anlage; auffallend spärliche Gefäßentwicklung. Im Gegensatz hierzu fehlten wesentliche Veränderungen im Vestibularapparat völlig; N. vestibularis nebst Zweigen zeigt sich gut entwickelt, Ganglion sowie Maculae und Cristae anscheinend normal, nur das Epithel streckenweise degeneriert; die Vaskularisation erschien weniger gestört als in der Schnecke. Auch bei der Untersuchung der zentralen Acusticusbahn (Dr. Bing) fand sich im peripheren Cochlearisneurom ein atrophischer Prozeß vor, und zwar in beträchtlichem Maße, während sich auch hier das periphere Vestibularisneurom normal erwies.

Keller.

Labyrintheiterung und Gehör. Bemerkungen zu Herzogs gleichnamiger Monographie. Von Prof. Dr. Hinsberg, Breslau. (Zeitschr. f. Ohrenheilk., LV, 4.)

Hinsberg widerspricht der Ansicht Herzogs, daß jede Labyrinthinfektion eine diffuse Erkrankung, und zwar mit völligem Hörverlust verursache, daß aber nach Ablauf der Entzündung sich das Gehör mehr oder weniger wiederherstellen könne. Die prinzipielle Wichtigkeit dieser Annahme drückt Herzog in dem Satze aus: „Da bekanntlich sämtliche Labyrinthsymptome außer der Hörstörung auch durch intracranielle Erkrankungen (Kleinhirnabscesse) hervorgerufen werden können, so würden wir in dem Nachweis erhaltener Hörfunktion den einzigen sicheren Anhaltspunkt zur Differentialdiagnose zwischen Erkrankungen des Labyrinths und des Endocraniums besitzen.“ Der Schlußfolgerung, daß es somit eine circumscripte Labyrintheiterung mit

Generated on 2019-10-24 09:38 GMT / http://hdl.handle.net/2027/uc1.b3252757
Public Domain in the United States, Google-digitized / http://www.hathitrust.org/access_use#pd-us-google
Digitized by Google
Original from UNIVERSITY OF CALIFORNIA

erhaltener Hörfunktion nicht gebe und daß der Nachweis von Gehör neben Labyrinthsymptomen eine Labyrintherkrankung ausschließen müsse, kann aber Hinsberg nicht beipflichten, da, wie er des Näheren nachweist, solche Labyrintheiterungen mit erhaltenem Gehör anatomisch nachgewiesen sind und die klinischen Beobachtungen mit größter Wahrscheinlichkeit für das Vorkommen circumscripter Bogengangsentzündungen sprechen. „Erkennt man diese Möglichkeit an, dann ist es in zweifelhaften Fällen für den Patienten entschieden vorteilhafter, zunächst die Labyrinthwand einer genauen Besichtigung zu unterziehen und erst dann, wenn sich kein Anhaltspunkt für ihre Erkrankung findet, sich zur Probepunktion des Gehirns zu entschließen." Keller.

Beiträge zur Anatomie der circumscripten Labyrinthitis. Aus der oto-laryngologischen Universitätsklinik in Basel (Direktor: Prof. Siebenmann). Von Doktor U. Yoshii, Tokio, Japan.

Verfasser stellte an einem Meerschweinchen, das ca. 100 Tage lang täglich einem kurzdauernden, intensiven akustischen Reiz ausgesetzt worden war, Untersuchungen über circumscripte Labyrinthitis an, wobei sich ergab, daß in dem vorliegenden Falle zwei isolierte Einbruchstellen bestanden (am runden Fenster und an der Schneckenspitze). (Zeitschr. f. Ohrenheilk., LVII. Bd., 2. u. 3. H.) E. Urbantschitsch.

Beiträge zur Kenntnis der Labyrintherkrankungen. Aus der Ohren- und Kehlkopfklinik der Universität Rostock. Von Privatdozent Dr. med. Karl Grünberg.

Verfasser teilt uns die ausführliche Krankengeschichte und den Befund seiner histologischen Untersuchungen eines Falles mit, in dem akute Mittelohrentzündung, Schläfelappenabsceß, eitrige Leptomeningitis, Labyrinthitis serosa, Epithelcysten im Sinusepithel aller drei Bogengänge und ein pathologischer Gewebsstrang in der Scala vestibuli der obersten Schneckenwindung bestanden hat. Verfasser kommt aus seinen Studien zu dem Resultat, daß gewisse pathologische Befunde im Labyrinthinnern sich auf eine überstandene Labyrinthitis serosa zurückführen lassen. (Zeitschr. f. Ohrenheilk., LVII. Bd., 4. H.)
E. Urbantschitsch.

Zur Differentialdiagnose der Labyrinth- und Hörnervenerkrankungen. Aus der k. k. Universitäts-Ohrenklinik in Wien (Vorstand: Prof. Urbantschitsch). Von Dr. E. Ruttin.

Der Autor zeigt an einem von ihm genau beobachteten Fall, daß es reine Erkrankungen des Ramus vestibularis gibt und daß diese rückbildungsfähig sein können. Akut auftretende Reiz- oder Ausfallserscheinungen seitens des Cochlearapparates bei intaktem Vestibularapparat und vice versa weisen auf retrolabyrinthären Sitz der Erkrankung hin; gleichzeitig auftretende Symptome seitens des Cochlear- und Vestibularapparates sind häufiger durch endo- als

Digitized by Google
Original from UNIVERSITY OF CALIFORNIA
Generated on 2019-10-24 09:38 GMT / http://hdl.handle.net/2027/uc1.b3252757
Public Domain in the United States, Google-digitized / http://www.hathitrust.org/access_use#pd-us-google

durch retrolabyrinthäre Erkrankungen bedingt. (Zeitschr. f. Ohrenheilk., LVII. Bd., 4. H.) E. Urbantschitsch.

Labyrinthärer Nystagmus. Von D. Mc Kenzie. (Journ. of Laryngol., Februar 1909, pag. 60.)

Der Verfasser beschreibt die anatomischen und physiologischen Eigenschaften des Labyrinths und führt an, daß der Nystagmus, der im Anschluß an Reizung der Kanäle auftritt, anders ist als der bei multipler Sklerose und anderen Krankheiten des Zentralnervensystems, und daß man bei ihm zwei gesonderte Bewegungen unterscheidet: 1. ein kurzes Zucken des Auges in einer Richtung und 2. eine langsame entgegengesetzte Bewegung. Vestibulärer Nystagmus ist immer stärker sichtbar, wenn der Petient veranlaßt wird, die Augen nach der Richtung der schnellen Bewegung zu wenden, und kann durch Drehen des Patienten oder durch Einspritzen von heißem oder kaltem Wasser in den äußeren Gehörgang hervorgerufen werden. Drehung nach rechts reizt das rechte Labyrinth mehr als das linke und nach der Drehung ist das linke mehr erregt als das rechte. Aufmerksamkeit soll der Tatsache geschenkt werden, daß gegen 60% normale Leute bei extremem Blick nach einer Seite einen geringen horizontalen und rotatorischen Nystagmus zeigen. Brenners Theorie, der annimmt, daß die Reihe von Erscheinungen bedingt sind durch mechanischen Druck der Endolymphe auf die Crista, bestand bis jetzt zu Recht. Bárány hält dafür, daß Abels Theorie, welche die Phänomene auf die Neurome des Deiterschen Kernes bezieht, die Erscheinungen besser erklärt als die mechanische Hypothese, und damit stimmt auch der Verfasser überein. Bei Totaldestruktion des Labyrinthes infolge von Arteriosklerose oder Leukämie, Syphilis des Labyrinths, Fraktur der Schädelbasis etc. ist die Diagnose sichergestellt, wenn die calorische und die Druckprobe den Nystagmus nicht beeinflussen, da dies vollkommene Zerstörung des Vestibularapparates auf der affizierten Seite verrät. Bei Destruktion eines Labyrinths ist der Nystagmus nur gegen die normale Seite stärker als gegen die kranke. Der Verfasser schließt daraus: 1. Bei Caries der äußeren Labyrinthwand mit normaler Labyrintherregbarkeit kann Nystagmus vorhanden sein oder nicht. Wenn er vorhanden ist, ist er entweder rotatorisch oder horizontal und sowohl nach rechts als auch nach links gerichtet. 2. Bei Caries oder Fistel der tieferen Wand mit verminderter Erregbarkeit ist spontaner Nystagmus ziemlich ausgeprägt, gewöhnlich mehr gegen die gesunde Seite. 3. Bei traumatischen Fällen mit Neurose circumscripter Vestibularerkrankung ist die calorische Probe auf beiden Seiten normal und es besteht starker Schwindel, Üblichkeiten und manchmal Erbrechen. Der Verfasser meint, daß die Labyrinthoperation bei jedem Fall von schwerer Infektion angezeigt ist, außer wenn der allgemeine Zustand des Patienten ungünstig ist. Law.

Digitized by Google
Original from UNIVERSITY OF CALIFORNIA
Generated on 2019-10-24 09:39 GMT / http://hdl.handle.net/2027/uc1.b3252757
Public Domain in the United States, Google-digitized / http://www.hathitrust.org/access_use#pd-us-google

IV. Otochirurgie.

Labyrinthtrepanation und Auskratzung des Vorhofs wegen qualvoller Geräusche bei sogenannter „Mittelohrsklerose"-Otospongiose. Von Dr. Matté in Köln. (Deutsche med. Wochenschr., 31. Jahrg., Nr. 21.)

Verfasser gibt einleitend in diesem Vortrag zunächst eine Definition der von Tröltsch mit dem Namen Otosklerose bezeichneten Erkrankung und bemerkt, daß spätere Untersucher im Gegensatz zu Tröltsch fanden, daß in reinen Fällen von Sklerose der Sitz der krankhaften Veränderung nicht in der Paukenhöhle, sondern im knöchernen Labyrinth zu suchen sei. Da es sich um eine Umwandlung der Substantia compacta der Labyrinthkapsel in Substantia spongiosa handle, so schlägt Matté den Namen Otospongiose statt Otosklerose vor. Er teilt uns nunmehr die Kranken- und Operationsgeschichte eines an schwerer Otosklerose (Mischform) leidenden Mannes mit, deren recht günstiges Resultat zu weiteren solchen therapeutischen Maßregeln ermutigt. In der Annahme, daß eine ergiebige Öffnung des knöchernen Labyrinths zunächst dem hypothetischen Labyrinthdrucke Abhilfe schaffen konnte, dann aber auch, um etwaigen weiteren labyrinthären Eingriffen den Weg zu bahnen, machte Matté in der ersten Sitzung die Excision des Trommelfells, Hammers und Amboß vom Gehörgang aus und legte dann, nachdem Verheilung eingetreten war, wiederum vom Gehörgang aus, ein 3 *mm* großes Loch unterhalb des Steigbügels, angrenzend an Fenestra rotunda und Fenestra ovalis, an, groß genug, um eine Kesselsche Curette und die Schwartzesche Tenotomiesonde einführen zu können. Der damit eröffnete Vorhof wurde ausgekratzt und ein Occlusivverband angelegt. Nach der Operation war das quälende Klopfen und Hämmern im Ohr und Hinterkopf, verbunden mit Schlaflosigkeit, verschwunden und kehrte nicht wieder, auch ein Jahr später war der Zustand des Gehörorgans ziemlich gleich geblieben, ein feines Siedegeräusch wird noch wahrgenommen, hat sich aber auch schon vermindert, das Hörvermögen ist durch die Operation bislang weder verschlechtert noch gebessert. Gegenüber den bisherigen wenig befriedigenden therapeutischen Maßnahmen gegen diese oft qualvolle Krankheit ist Mattés günstiger Erfolg mit Freuden zu begrüßen.

Reinhard (Köln).

Bismutpasta in der Otochirurgie. Von Dr. Alexander Säp. (Budapesti orvosi ujsag.-Fülészet, 1909, Nr. 6.)

In zwei Fällen wurde die Pasta mit Erfolg angewendet. Besonders im zweiten Falle war nach Eröffnung des Warzenfortsatzes ein perisinuöser Abseß geöffnet worden. Später entwickelte sich ein periostaler Abseß an der Innenseite des Os parietale, der ebenfalls eröffnet wurde. Am Os parietale ein hellergroßer Defekt, durch welchen die Dura gefühlt wird, aus der Öffnung quillt pulsierender Eiter hervor. Radikaloperation verweigert, deshalb Bismutpastaapplikation und Verband und in wenigen Tagen bei dieser Behandlung Heilung.

Baumgarten.

Digitized by Google
Original from UNIVERSITY OF CALIFORNIA
Generated on 2019-10-24 09:39 GMT / http://hdl.handle.net/2027/uc1.b3252757
Public Domain in the United States, Google-digitized / http://www.hathitrust.org/access_use#pd-us-google

Titel der otologischen Universitätsschriften, die an den französischen Universitäten im Universitätsjahr 1907/08 erschienen sind. Zusammengestellt von Dr. Fritz Loeb, München.

Baldenweck L., Étude anatomique et clinique sur les relations de l'oreille moyenne avec la pointe du rocher, le Ganglion de Gasser et la 6e paire crânienne. Paris 1908. 209 S.

Balmès G., Sur la disparition de l'hématome des oreilles dans les asiles d'aliénés. Toulouse 1908. 77 S.

Blanluet P., De la leptoméningite purulente otogène. Paris 1908. 120 S.

Daguet M., Technique et indications des procédés autoplastiques dans l'évidement pétro-mastoidien. Paris 1908. 83 S.

Dupau G., Contribution à l'étude des tumeurs malignes primitives de l'oreille moyenne. Paris 1908. 54 S.

Frontgous J., Du cyste hydatique de la trompe. Bordeaux 1908. 64 S.

Garnier M., Les surdités méningitiques, particulièrement chez les adultes. Lyon 1907. 60 S.

Guillerme L., Contribution à l'étude des parotides au coeurs de la fièvre typhoide. Paris 1908. 74 S.

Ilié A., Récidives et fausses récidives des mastoiditis. Paris 1908. 66 S.

Jouveau-Dubreuil H., Les complications auriculaires des sinusites. Bordeaux 1907. 101 S.

Morel L., Étude clinique et expérimentale sur les parotides post-opératoires. Paris 1907. 131 S. 2 T.

Moner L., Diagnostic de la méningite otogène par la ponction lombaire. Sa curabilité. Lyon 1907. 71 S.

Tilloy G., Contribution à l'étude de la surdi-mutité, étiologie, anatomie pathologique, thérapeutique, troubles du langage. Paris 1908. 68 S.

Notizen und Personalien.

Habilitiert: Dr. Robert Bárány, Assistent der k. k. Universitäts-Ohrenklinik in Wien, für Ohrenheilkunde.

Der **internationale medizinische Kongreß** wird heuer vom 29. August bis 4. September in Budapest tagen. Das Programm der otiatrischen Sektion ist bereits erschienen und wird auf Wunsch zugestellt. Anmeldungen bei der Geschäftsstelle in Budapest, VIII., Esterháza-utcza 7. In Wohnungsangelegenheiten wende man sich an das Zentral-Fahrkartenbureau in Budapest, IV., Vigdó-tér 1.

Die **81. Versammlung Deutscher Naturforscher und Ärzte** findet vom 19. bis 25. September 1909 in Salzburg statt. Zu Einführenden der Abteilung (Ohrenkrankheiten) wurden Prof. Dr. Viktor Urbantschitsch in Wien (I., Schottenring 24) und Dr. Burger in Salzburg gewählt. Vorträge und Demonstrationen sind bis Ende Mai bei einem der Einführenden anzumelden.

Generated on 2019-10-24 09:39 GMT / http://hdl.handle.net/2027/uc1.b3252757
Public Domain in the United States, Google-digitized / http://www.hathitrust.org/access_use#pd-us-google
Digitized by Google
Original from UNIVERSITY OF CALIFORNIA

Laryngo-Rhinologischer Teil.

Original-Artikel.

Ein Instrument zur Eröffnung der Siebbeinzellen von deren natürlichen Öffnungen aus.

Von Dr. **Seth Lindström** in Stockholm.

(Mit 3 Figuren.)

Im Jahre 1903 führte ich in der Schwedischen Ärztegesellschaft ein von mir konstruiertes Naseninstrument vor, das ich später, 1905, im Novemberheft von „Hygiea", der Zeitschrift dieser Gesellschaft, beschrieb. Seit erstgenanntem Jahr habe ich dasselbe häufig bei Ethmoiditiden, teils zu diagnostischen, teils zu therapeutischen Zwecken angewandt, wobei es mir von großem Nutzen gewesen ist, so daß ich mich berechtigt glaube, dasselbe auch in einer deutschen Zeitschrift zu erwähnen.

Wie bekannt, ist es wichtig, die ethmoidale Cellulitis in einem frühen Stadium diagnostizieren zu können, so lange sie noch auf eine oder einige Zellen lokalisiert ist und ehe es zu einem ausgebreiteten, das Siebbein mehr oder minder destruierenden und schwer zu heilenden Prozeß gekommen ist. Eine so begrenzte Cellulitis zu entdecken, kann unter gewissen Verhältnissen nicht ganz leicht sein, da der aus den engen Ausflußöffnungen sickernde und sich auf der Schleimhaut ausbreitende Eiter oft so minimal ist, daß ein einfacher Katarrh des mittleren Nasenganges vorgetäuscht wird. Bei Versuchen, die Zellen zu sondieren oder auszuspritzen, kommt oft gar kein Eiter heraus, weil durch das Einführen des Instruments in die natürliche Öffnung der Ablauf noch mehr verstopft wird. Unter solchen Verhältnissen habe ich das Bedürfnis gefühlt, ein Instrument zu haben, mit dem sich die Ostien erweitern ließen, dessen Wirkung aber gleichzeitig so begrenzt sei, daß im Falle eines Fehlgriffs nicht unnötigerweise größere Deformationen verursacht würden. Diese Aufgabe glaube ich mit meinem Instrument gelöst zu haben.

Seit ich begonnen habe, dasselbe anzuwenden, ist mir die Diagnose von begrenzten Siebbeinempyemen in frühem Stadium viel leichter gefallen als vorher. Oft sind nach der Erweiterung der Ausflußöffnungen zu Untersuchungszwecken und der Ausspritzung der Zelle, entweder während der Spritzung oder bei nachfolgendem Schneuzen, große, halbfeste Eitermassen zum Vorschein gekommen, deren Dasein die vorangegangene Untersuchung nicht konstatieren konnte, wenn schon die subjektiven und objektiven Symptome einen allgemeinen Anlaß gegeben haben, in einer oder mehreren Zellen Eiterbildung zu vermuten.

Digitized by Google
Original from UNIVERSITY OF CALIFORNIA
Generated on 2019-10-24 09:39 GMT / http://hdl.handle.net/2027/uc1.b3252757
Public Domain in the United States, Google-digitized / http://www.hathitrust.org/access_use#pd-us-google

Da das erwähnte Instrument eine sukzessive Entfernung der Siebbeinzellenwände in beliebigem Umfang gestattet, seine Wirkung aber, wie gesagt, bei jeder Anwendung genau dosiert werden kann, so erhellt hieraus, daß es sich ebenso gut zur Behandlung der Ethmoiditis, wie zur Diagnostizierung derselben eignet. Gleich vorteilhaft wird sich seine Anwendung erweisen beim Anfangsstadium oben besprochenen Empyems, wie bei weiter fortgeschrittenen Ethmoiditiden mit Eiterbildung in mehreren Zellen, bei Polypenbildung und bei Rarificierung oder Sequestrierung von Wänden, also auch in Fällen, wo das Innere der Siebbeinzellen in großer Ausdehnung zwecks weiterer Maßnahmen bloßgelegt werden muß.

Daß ich mit den bisher für diese Zwecke gebräuchlichen Instrumenten nicht zufrieden war, beruhte darauf, daß nach meinen Erfahrungen jedes einzelne bei der Anwendung seine Übelstände hatte. Mitunter war das Instrument von einer derartigen Größe, daß die Exstirpation eines unnötig großen Teils der mittleren Muschel nötig wurde, nur um für dasselbe Platz zu bekommen; in anderen Fällen hat dessen Konstruktion das Öffnen der Siebbeinzellen durch deren Ostien nicht erlaubt, welche jedoch als der natürliche Angriffspunkt angesehen werden muß, besonders wenn das Siebbein relativ noch ungeschädigt ist.

Das am meisten angewandte Instrument, Hajeks Haken, läßt dagegen bezüglich Handlichkeit nichts zu wünschen übrig, aber auf Grund seiner Wirkungsweise ist die Größe des aus der Zellwand herauszureißenden Stückes nicht im voraus zu berechnen; auch muß bei dessen Anwendung oft so große Kraft angewandt werden, daß man andere, weniger wünschenswerte Verletzungen riskiert.

Dieses Instrument ist jedoch zufolge seiner Verdienste für mich der Ausgangspunkt bei Konstruktion meines Instrumentes gewesen; durch Zufügung neuer Teile, die seine Wirkungsweise ganz und gar geändert haben, hoffe ich, dessen Übelstände beseitigt zu haben.

Mein Instrument besteht aus dreierlei Teilen:

1. Einem Handgriff, der in keiner Hinsicht von dem gewöhnlichen Handgriff der Krauseschen Nasenschlinge abweicht. Da die meisten wohl voraussichtlich einen solchen besitzen, so erspart sich die Anschaffung eines besonderen Handgriffs.

2. Einer Röhre von ca. 3 *mm* Diameter. Diese Röhre ist an dem einen Ende mit der gewöhnlichen Nasenbiegung versehen, kann um ihre Längsachse rotiert werden und läßt sich in den verschiedenen Rotationsstellungen fixieren. Am anderen Ende ist sie schräg abgeschnitten und die freie Kante scharf geschliffen. Die äußerste Spitze dieser scharfen Kante ist (gleich einem zugespitzten Gänsekiel) mit einer ca. 1 *mm* breiten und 3 *mm* tiefen Kerbe versehen.

3. Einem biegsamen Leiter, welcher bei Gebrauch des Mechanismus im Handgriff aus- und einläuft. Dieser Leiter läuft an seinem freien Ende in

Generated on 2019-10-24 09:39 GMT / http://hdl.handle.net/2027/uc1.b3252757
Public Domain in the United States, Google-digitized / http://www.hathitrust.org/access_use#pd-us-google
Digitized by Google
Original from UNIVERSITY OF CALIFORNIA

einen kleinen Haken aus. Bei Einziehen des Leiters in die Röhre geht die Spitze dieses Hakens in genannte Kerbe und paßt gegen deren Boden.

Anwendung und Wirkungsweise des Instrumentes sind in Kürze folgende:

Der Haken wird durch Umdrehung der Röhre in die gewünschte Richtung gebracht und durch den Leiter einige Zentimeter aus der Röhre geschoben, so daß das Instrument Gesichtsfeld und Nasenraum so wenig wie möglich einschränkt. Darauf wird der Haken in die Öffnung der betreffenden Zelle eingeführt, dort fixiert und mit Kraft in die Röhre eingezogen. Hierdurch wird der Haken gezwungen, gegen das scharf geschliffene Röhrenende eine Bewegung auszuführen, die, wie leicht ersichtlich, zur Folge hat, daß ein halbmondförmiges Stück aus dem Rande der Zellenöffnung herausgeschnitten wird. Die Wirkungsweise wird vielleicht am besten durch nebenstehenden schematischen Querschnitt veranschaulicht: *a* ist die Zellenöffnung, durch welche der Haken eingeführt wird, *c* die Spitze des Hakens, *b* und *d* die Linien, an welchen der Knochen durchschnitten wird. Hieraus geht hervor, daß beim Herausnehmen des Instruments die von *a b c d* begrenzte Knochenlamelle mitfolgen muß, und daß die Wirkung des Instruments auf diesen Umkreis lokalisiert bleibt.

Fig. 1.

Fig. 2.

Infolge dieser lokalisierenden Wirkung des Instruments, wie durch seine Arbeitsweise, wird es übrigens auch in der Hand des Nichtgeübten ungefährlich; keine Verletzung von Teilen, denen man ausweichen will, als Siebplatte, Decke des Siebbeinlabyrinths oder der Lamina papyracea, ist zu befürchten.

Fig. 3.

Eine Tatsache glaube ich jedoch nicht verschweigen zu dürfen. Es ist vorgekommen, daß der Knochen vom Haken, statt von der scharfen Kante der Röhre durchschnitten worden ist. Gewiß wurde die Zellenöffnung in diesem Fall erweitert, aber nicht auf die beabsichtigte

Digitized by Google
Original from UNIVERSITY OF CALIFORNIA
Generated on 2019-10-24 09:39 GMT / http://hdl.handle.net/2027/uc1.b3252757
Public Domain in the United States, Google-digitized / http://www.hathitrust.org/access_use#pd-us-google

Weise. Dieser Fehler haftet dem Instrument aber nicht an und für sich an, sondern liegt in der Herstellung und beruht entweder darauf, daß der Haken zu schmal, die Röhre zu wenig schräg an den Enden abgeschnitten oder deren scharfe Kante zu stumpf ist.

Mein Schlußurteil über das Instrument ist, daß ich persönlich von demselben großen Nutzen gehabt habe, und glaube es aus diesem Grunde mit obiger Indikation den Herren Kollegen zur Anwendung empfehlen zu dürfen.

Das Instrument ist in zwei Größen erhältlich. Anfertigung und Bezug durch Albert Stille, Fabrik chirurgischer Instrumente, Stockholm.

Die Behandlung der akuten Entzündung der Rachenwände und der Gaumenmandeln.

Von Dr. **Heinrich Halász**, Spezialarzt der königl. ungar. Staatsbahnen und der Diósgyörer Stahlwerke in Miskolcz.

Zur Behandlung des akuten Rachenkatarrhs und der Gaumenmandelentzündung möchte ich meinen geehrten Kollegen über ein in mehrjähriger eigener Erfahrung erprobtes und als wirkungsvoll erwiesenes, leicht ausführbares Heilverfahren berichten, mit welchem wir nicht bloß die zur rechten Zeit möglichst früh in Behandlung gekommenen Fälle von Halsentzündung zu coupieren imstande sind, sondern auch das bereits entwickelte Leiden binnen einigen Tagen zur Heilung zu bringen vermögen.

Es gibt wohl kaum ein ärztliches oder fachärztliches Lehrbuch, welches gegen akuten Rachenkatarrh und Mandelentzündung nicht verschiedene Gurgelmittel, innerlich Chinin, Aspirin etc., das Schlucken von Eispillen, Umschläge etc., verordnen würde. Es ist unbestreitbar, daß eines oder das andere von diesen empfohlenen Mitteln den klinischen Verlauf der genannten Erkrankungen einigermaßen günstig zu beeinflussen vermag, besonders was den fieberhaften Zustand und das schlechte Allgemeinbefinden betrifft, doch wird hiedurch die Dauer der Krankheit nicht beeinflußt, der Schluckschmerz, dieses unangenehmste, qualvollste Symptom der Rachenentzündung, wird auch nicht behoben, so daß der Kranke genötigt ist, wegen dem schmerzhaften Schlucken bei mangelhafter Ernährung alle mit der akuten Entzündung der Rachenorgane verbundenen Qualen 8—14 Tage hindurch zu erdulden.

Das Verfahren, welches ich zur Behandlung des erwähnten Krankheitsprozesses befolge, besteht in der Pinselung der Rachenorgane, das Heilmittel, welches ich benutze, ist die Jodglycerinlösung. Ich verwende es seit mehr als sechs Jahren in meiner Spezialistenpraxis. Besonders in der leicht kontrollierbaren öffentlichen ambulanten Behandlung (Ordination im Spitale, Ambulanz

Digitized by Google
Original from UNIVERSITY OF CALIFORNIA
Generated on 2019-10-24 09:39 GMT / http://hdl.handle.net/2027/uc1.b3252757
Public Domain in the United States, Google-digitized / http://www.hathitrust.org/access_use#pd-us-google

bei den Staatsbahnen, Arbeiterkrankenkasse, Ordination in den Diósgyörer Eisenwerken) benutze ich die Jodglycerinpinselungen mit dem besten Erfolge. Wenn bei dem sich mit Rachenleiden meldenden Kranken — von welcher Gattung ich sehr viel habe — die Schluckbeschwerden, Schmerzen oder trockenes, kitzelndes Gefühl in dem Rachen erst seit 1—2 Tagen bestehen und ich die Rachenpinselungen 2—3 Tage hindurch anwende, so führen diese zur vollen Heilung und unterdrücken wahrhaftig die im Ausbruche begriffene Mandelentzündung. Die akut entzündete, oft bis zur Nußgröße angeschwollene Tonsille verkleinert sich rasch zu ihrer Anfangsgröße, die Schmerzen beim Schlucken dauern nicht länger als 1—2 Tage und das unangenehme Allgemeinbefinden des Kranken kehrt rasch zur Norm zurück. Wenn wir den Kranken auf dem Höhepunkte der akuten Entzündung zuerst sehen und auf der Oberfläche der Mandeln die lacunären Pfropfen bereits erschienen sind, so hat 3—4mal wiederholtes Pinseln auch dort rapide Besserung zur Folge. Gurgelwasser oder interne Mittel pflege ich nicht zu verordnen; die täglich einmal vollzogene lokale Pinselung genügt zur Erreichung des genannten Erfolges.

Ich verwende das Jodglycerin nach zwei Formeln, in stärkerer und schwächerer Lösung. Tinct. jodi, Kalii jodati aa 1·0: Glycerin 25·0 ist die stärkere Lösung und Tinct. jodi, Kalii jodati aa 0·75: Glycerin 25·0 ist die schwächere Lösung. Ich beginne die Pinselung mit der stärkeren Lösung, mit einem auf eine Metallsonde aufgedrehten Wattetampon reibe ich im Falle von Rachenentzündung die seitlichen und die hintere Wand des Rachens, bei akuter Mandelentzündung auch die Tonsillen mit Jodglycerin gründlich ein, welche ich auf den Tampon genug reichlich schütte, und nach der Pinselung fordere ich den Kranken auf, eine Schluckbewegung zu machen, damit das Heilmittel während des Schluckaktes noch tiefer in die Gewebe eindringe.

Wenn die Schmerzen beim Schlucken nach am vorhergegangenen Tage ausgeführter Pinselung bei dem Kranken bedeutend gemildert worden sind und auch die Entzündung merklich nachgelassen hat, was ich an der Abblassung der vor der Pinselung noch dunkelroten Schleimhaut und dem Abfalle der stark geschwollenen Tonsille oder Tonsillen bemerken kann, so gehe ich zur Pinselung mit der schwächeren Jodglycerinlösung über, indem ich diese ebenso reichlich und gründlich appliziere wie vorher die stärkere Lösung. Die Pinselung wiederhole ich täglich so lange, bis das Allgemeinbefinden des Kranken nicht vollkommen zufriedenstellend ist; in letzterem Falle wiederhole ich noch höchstens zweimal im Intervalle von je 2 Tagen die Pinselung zur Verhütung einer eventuellen Rezidive.

Es ist selbstverständlich, daß in dem Falle, wenn wir schon einem ausgeprägten Tonsillarabscesse gegenüberstehen, auf dessen Anwesenheit die Vor-

Generated on 2019-10-24 09:39 GMT / http://hdl.handle.net/2027/uc1.b3252757
Public Domain in the United States, Google-digitized / http://www.hathitrust.org/access_use#pd-us-google
Digitized by Google
Original from UNIVERSITY OF CALIFORNIA

wölbung der Gegend des Arcus palatoglossus hinweist, vor der Jodglycerinpinselung ein mit der Biegung des Arcus palatoglossus parallel vollzogener Einschnitt unsere erste Aufgabe bildet. Nach der Eröffnung des Abscesses wende ich die Jodglycerinpinselung ebenfalls an und wiederhole diese bis zum Aufhören der Schmerzen beim Schlucken mit der stärkeren Lösung, nachher mit der schwächeren.

Wenn die Mandelentzündung nicht über 4 Tage bestanden hat, sah ich die Tonsille in keinem Falle vereitern und länger als 8 Tage war die Behandlung, selbst in dem ärgsten Falle, nie nötig.

Auf welche Art und Weise das Jodglycerin seine erwähnte Heilwirkung auf die entzündeten Rachengebilde ausübt, ob hierbei die bactericide Fähigkeit des Jods zur Geltung gelangt oder die infolge der Jodpinselung eintretende aktive Hyperämie heilend wirkt, mag noch fraglich sein, doch Tatsache ist, daß wir durch Jodglycerinpinselungen die akuten Entzündungen der Rachengewebe in verhältnismäßig kurzer Zeit zur Rückbildung bringen können — abgesehen von der bei früh behandelten Fällen prompten koupierenden Wirkung — und den Kranken von den ihn quälenden Schmerzen beim Schlucken am raschesten zu befreien vermögen, ohne daß wir Gurgelungen und Verordnung von inneren Mitteln nötig hätten.

Die Durchführung der Pinselung ist so einfach, daß ein intelligenter Kranker dieselbe nach einmaligem Zeigen sowohl an sich selbst als an einem Angehörigen auszuführen imstande ist.

Ich will nur noch bemerken, daß ich die Kranken, die sich bei mir wegen derartigem Rachenleiden melden, mit Ausnahme derjenigen, die an bereits abscedierter Tonsillitis leiden, nicht auf den Zimmeraufenthalt beschränke, sondern im Gegenteil dazu anhalte, daß sie ihre Berufstätigkeit ausüben und fortsetzen sollen, und hievon habe ich noch in keinem Falle nachteilige Folgen beobachtet.

Wenn wir in Betracht ziehen, daß wir bei der heutzutage modernen Therapie, mit den in der Praxis am meisten verbreiteten Gurgelungen, mit der internen Medikation dem Kranken kaum eine Linderung verschaffen und dabei die Dauer des Leidens nicht abkürzen, die Entwicklung des Tonsillarabscesses nicht verhindern können und den auf Erwerb angewiesenen Kranken seine Erwerbsfähigkeit nicht rasch zurückgeben können, so leuchtet der Wert des mit Jodglycerinpinselungen ohne jedwede innere Behandlung erreichbaren Erfolges jedem ein.

Generated on 2019-10-24 09:39 GMT / http://hdl.handle.net/2027/uc1.b3252757
Public Domain in the United States, Google-digitized / http://www.hathitrust.org/access_use#pd-us-google
Digitized by Google
Original from UNIVERSITY OF CALIFORNIA

Bemerkungen zu dem Aufsatz L. Vachers: „Ablation des végétations adénoïdes. Nouvelle instrumentation. Nouvelle technique.“[1]) Zur Wahrung der Priorität.

Von Privatdozent Dr. **Johann Fein** (Wien).

(Mit 1 Figur.)

Schon bei Gelegenheit der ersten Veröffentlichung, mit welcher ich mein bajonettförmiges Adenotom (siehe Fig. 1) beschrieb, habe ich nachdrücklichst darauf hingewiesen, daß das wesentliche Merkmal desselben, welches seine Brauchbarkeit gegenüber den bis dahin üblich gewesenen geradschaftigen Instrumenten außerordentlich erhöht, in dem rechtwinkelig nach der Seite hin abgebogenen Stiel liege. In derselben Publikation sowie auch in allen folgenden Veröffentlichungen[2]) habe ich immer wieder betont, daß die Vorteile dieser Biegung darin zu finden sind, daß die Exkursionsweite der Bewegungen des Messers im Nasenrachen durch die neue Konstruktion enorm vergrößert wird, indem die hebelartigen Bewegungen des Griffes nicht mehr wie bei den geradschaftigen Instrumenten vorne durch die beiden Zahnreihen eingeengt erscheinen, sondern seitlich außerhalb des Mundes vor sich gehen.

Fig. 1.

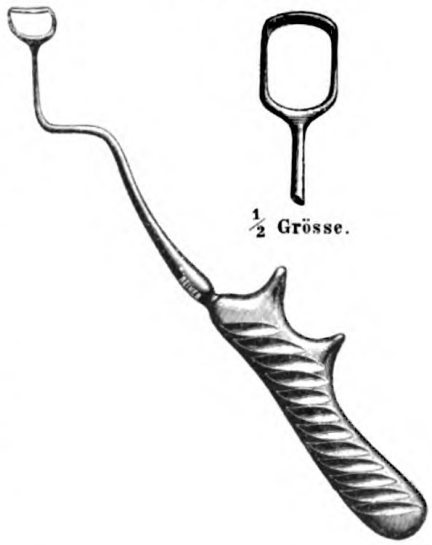

½ Grösse.

Hierdurch ist es ermöglicht, alle Teile der Basis der adenoiden Vegetationen mit dem Messer zu erreichen. Ebenso habe ich darauf Gewicht gelegt, daß während der ganzen Dauer der Operation infolge der seitlichen Abbiegung des Griffes der Einblick in den Rachen gewährleistet erscheint und endlich darauf, daß sich der seitlich abgebogene Griff in einer für die Bewegungsfreiheit und Kraftentfaltung der operierenden Hand besonders günstigen und bequemen Stellung befindet.

---

[1]) Annales des maladies d'oreille et du larynx. 1909 Janvier.

[2]) Archiv f. Laryngologie, Bd. XIII, 1. Heft, 1902; Wiener Mediz. Wochenschr., Nr. 45 u. 46, 1905; Annales des maladies de l'oreille etc., Bd. XXXI, Nov. 1905; Vortrag auf d. I. Intern. Lar.-Rhinologenkongreß in Wien 1908.

Digitized by Google
Original from UNIVERSITY OF CALIFORNIA
Generated on 2019-10-24 09:39 GMT / http://hdl.handle.net/2027/uc1.b3252757
Public Domain in the United States, Google-digitized / http://www.hathitrust.org/access_use#pd-us-google

Nun beschreibt Louis Vacher in den „Annales des maladies de l'oreille, du larynx etc.", Bd. XXXV, Heft 1, 1909 ein Instrument, aus dessen Abbildung und Erklärung zu ersehen ist, daß der wesentliche Bestandteil desselben — der das Messer tragende, rechtwinkelig zur Seite abgebogene Teil des Stieles — unverändert meinem Adenotom nachgebildet ist und daß nur ein unwesentlicher Teil, der Handgriff, abgeändert erscheint.

Über die Zweckmäßigkeit der Modifikation dieses Griffes kann ich derzeit aus Mangel an Erfahrung noch kein Urteil abgeben, ich stehe aber nicht an, zu erklären, daß mir die Anordnung und Form desselben — von einigen kleineren Bedenken abgesehen — nicht unpraktisch erscheint.

Vacher macht in seinem Artikel von meinem Instrumente, als dem Vorbilde zu seinem Messer, nicht die geringste Erwähnung, sondern erwähnt nur kurz gelegentlich der Beschreibung seiner „neuen" Methode, daß man auf zweierlei Art sein Instrument führen kann. Die zweite angegebene Art ist, wie er sagt, dieselbe, welche bei der Führung meines Adenotoms zur Anwendung kommt. Sie scheint ihm weniger leicht, „mais c'est une affaire d'habitude".

Alle Vorteile, welche Vacher „seinem" „neuen" Instrument nachrühmt, sind ausschließlich auf die von meinem Adenotom von ihm unverändert übernommene, eben wiederholt beschriebene Krümmung des Stieles zurückzuführen.

In der Einleitung seines Artikels weist er auf ein von ihm im Jahre 1895 angegebenes Messer hin (Annales des mal. etc., XXI, Heft 7, 1895, pag. 55), welches sich von den anderen bis dahin üblich gewesenen Instrumenten nur dadurch unterschied, daß die eigentliche Curette auswechselbar war und so in verschiedener Form und Größe gewechselt und in verschiedener Stellung fixiert werden konnte (Fig. 3). Dieses Instrument hat natürlich mit meinem Adenotom nicht die geringste Ähnlichkeit, da ihm die Haupteigenschaft — der rechtwinkelig zur Seite abgebogene Stiel — fehlt.

Aus dem geschilderten Sachverhalt geht hervor, daß das von Vacher angegebene Instrument keineswegs als neu und originell bezeichnet werden kann; vielmehr muß ich die Priorität der Angabe des im rechten Winkel nach der Seite hin abgebogenen Adenotoms für mich in Anspruch nehmen und kann dem Erfinder des „neuen" Instrumentes nur die Autorschaft für den abgeänderten Handgriff zuerkennen.

Einiges über die Behandlung von Halskrankheiten vor ungefähr 100 Jahren.

Von Dr. **Mühlenberg** in Düsseldorf.

Es gibt wohl für den Mediziner in seinen freien Stunden kaum etwas Interessanteres zu lesen als das Werk von Gottfried Radermacher: Rechtfertigung der

Digitized by Google
Original from UNIVERSITY OF CALIFORNIA
Generated on 2019-10-24 09:39 GMT / http://hdl.handle.net/2027/uc1.b3252757
Public Domain in the United States, Google-digitized / http://www.hathitrust.org/access_use#pd-us-google

von den Gelehrten mißkannten verstandesrechten Erfahrungsheillehre der alten scheidekünstigen Geheimärzte und seine Mitteilung des Ergebnisses einer 45jährigen Erprobung dieser Lehre am Krankenbette. Mit großem Interesse liest man als Spezialist für Halskrankheiten seine Kenntnisse und Erfahrungen auf diesem Gebiete und das oben erwähnte Werk, in dem das arbeitsreiche Leben von 25 Jahren eines praktischen Arztes niedergelegt ist, zeigt interessante Beobachtungen und Anschauungen, die mit den modernen Errungenschaften interessante Vergleiche aufstellen lassen. Nicht so ganz unrichtig verurteilt er meiner Meinung nach die damaligen Kollegen, die die Angina durch Aderlassen, Egel und Blutabzapfen behandeln. Als ein hervorragendes und sicher wirkendes Mittel verordnet er innerlich Salpeter, den er auch als ein vorzügliches Prophylakticum gegen beginnende Angina gibt. Äußerlich läßt er bei Halsentzündung ein mit Zinksalbe bestrichenes Stück Leinwand um den Hals legen. Die Gurgelmittel verwirft er, höchstens läßt er mit Milch gurgeln. Eine von der heutigen Therapie verschiedene Behandlung, die Wirkung des Salpeters auf den Hals, kenne ich nicht; da aber Radermacher ein äußerst scharfer Beobachter war, so kann ich nicht annehmen, daß seine Salpeterbehandlung so ganz erfolglos war. In der Charta nitrata und in den Foliis stramoniis spielt der Salpeter auch in der heutigen Therapie bei Asthma eine große Rolle.

Unklar ist mir geblieben, was er unter einer Trugangina versteht; vielleicht handelt es sich um eine Angina follicularis, wo die einzelnen Follikel in den Lakunen versteckt sind. Sehr interessant ist sein Krankheitsbericht über einen peritonsillären Absceß, so daß ich denselben gern wörtlich wiedergeben möchte: „Ich wurde einst zu einer ehrlichen Bürgersfrau gerufen, die an einer Angina tonsillaris litt, und zwar so heftig, daß, wenn sie einen Löffel Flüssigkeit schlucken wollte, diese ihr zur Nase herauslief; da ihr der Mund nicht geschlossen war, ich also den Hals besichtigen konnte, so urteilte ich aus dem Aussehen der Mandeln, aus der Dauer der Entzündung und aus der gänzlichen Unmöglichkeit des Schluckens, daß sich ein Absceß gebildet, der bald durchgehen werde. Dieses nun der nicht ohne Furcht vor Sterben in großer Not schwebenden Frau auszulegen, würde lächerlich gewesen sein. Ich verschrieb also gar ehrenhaft ein Rezept, das bestand in Altheasalbe, mit der sie äußerlich den Hals schmieren sollte. Am anderen Tage sah ich sie wieder, sie behauptete, die Salbe, die ich verschrieben hätte, sei eine wahrhafte Wundersalbe. Nachdem sie sich ein einziges Mal hatte schmieren lassen, sei sie sogleich eingeschlafen und habe mehrere Stunden hintereinander geschlafen.“ Aus diesem Krankheitsberichte zieht Radermacher den Schluß, daß der Absceß in der Nacht sich geöffnet habe infolge der Massage und nicht durch die heilsame Kraft der Salbe, ein Umstand, wodurch nach seiner Meinung viele Kollegen der alten Welt getäuscht seien.

Radermacher berichtet uns dann von den Mitteln der alten Kollegen gegen Halsentzündung, wie Aderlassen am Arm, unter der Zunge, das Schröpfen im Nacken und verschiedene Blasenpflaster, sogar Hunde- und Menschenkot wurden äußerlich verordnet.

Mit Unrecht geht er etwas scharf gegen ein Praestantissimum auxilium eines alten Kollegen, Mathiolus, vor. Mathiolus ließ Kranke, die an Halsbeschwerden

Digitized by Google
Original from UNIVERSITY OF CALIFORNIA
Generated on 2019-10-24 09:39 GMT / http://hdl.handle.net/2027/uc1.b3252757
Public Domain in the United States, Google-digitized / http://www.hathitrust.org/access_use#pd-us-google

litten, den Rauch von auf Glühkohlen gestreutem Bernstein durch den Trichter einatmen. Er berichtet wörtlich: „Ich glaube, wer heutzutage halskranke Menschen, die ohnedies Ungemach auszustehen haben und arg in der Presse sitzen, noch obendrein mit Bernsteinrauch verqualmen wollte, den würden die Leute weit eher für einen übergeschnappten Narren als für einen verständigen Meister halten."

Diese letzte Therapie, die Radermacher so beiseite schiebt, scheint mir nicht so ganz unsinnig zu sein. Geben doch auch heute noch wir Spezialisten bei einigen Halskrankheiten anstatt Bernstein das verwandte Fichtenöl zum Einatmen.

Einiges möchte ich nun sagen von dem Fallen und Schießen des Zapfens und von den zur damaligen Zeit weltberühmten Zapfenlichtern. Wie kommt es denn, daß das Volk immer von geschossenen und gefallenen Zapfen spricht? so legt sich vor 100 Jahren Radermacher diese Frage vor. Nach der Aussage seiner Patienten ist es ein lästiges Ding, das Zapfenschießen, sie hätten das Gefühl, als stecke ihnen ein Brocken im Schlunde. Da er bei der Untersuchung des Halses nichts besonderes findet, nimmt er an, daß diese Krankheit des Zapfens viel häufiger gewesen sei als jetzt und daß daher die Volksrede vom geschossenen Zapfen stammt. Die Patienten unterzogen sich bei einer Zapfenkrankheit einer eigentümlichen Prozedur. Der Weg führte sie zu einem Zapfenlichter von Ruf. Dort angekommen, packte der Zapfenlichter auf dem oberen Teile des Kopfes dessen, den er heilen wollte, einen Schopf Haare und zog „selbigen tüchtig in die Höhe, so daß der Kranke arge Schmerzen davon hatte". Eine ähnliche Raufkur, eine Behandlungsmethode, die damals schon nicht neu war, verabreichte im 15. Jahrhundert Bartholomäus Montagnana, der außerdem trockene Schröpfköpfe auf die Pfeilnaht setzte. Violenter etiam sursum attrahantur capitis eius etc., ut cutis capitis exfolietur a cranio suo; per tale enim ingenium uvula mirabiliter sublevetur.

War nun eine derartige Behandlungsmethode, wie Radermacher annimmt, ein furchtbarer Unsinn? Was macht dann die spezialistische Therapie zu Anfang dieses Jahrhunderts mit dem Zapfenschießen und -fallen? Offenbar handelte es sich damals um eine Pharyngitis atrophicans. Bei diesem Leiden kommen auch heute noch die Patienten in die Sprechstunde mit der Klage, es stecke ihnen ein Brocken oder auch Zapfen im Halse. Wir geben nach der neueren Therapie bei diesem Leiden oft Eisen. Habe oft bei der Pharyngitis und Laryngitis atrophicans nach einer Eisenkur überraschende Erfolge gesehen. Die Pharyngitis atrophicans ist nicht selten eine Folge allgemeiner Anämie; verschwindet nun durch eine Eisenkur die Anämie, so ist auch dieser trockene Halskatarrh in der Regel verschwunden. Wurde nicht durch eine derartige Raufkur vor 100 Jahren und noch früher eine künstliche mechanische Hyperämie des Halses und Kopfes verursacht und sollte dadurch das Leiden nicht oft behoben sein? Die moderne Therapie ist ja bedeutend humaner und einfacher, aber sollte der andere Weg nicht auch oft zum Ziele geführt haben?

Digitized by Google
Original from UNIVERSITY OF CALIFORNIA
Generated on 2019-10-24 09:39 GMT / http://hdl.handle.net/2027/uc1.b3252757
Public Domain in the United States, Google-digitized / http://www.hathitrust.org/access_use#pd-us-google

Vereinsberichte.

Wiener laryngologische Gesellschaft.

Sitzung vom 14. April 1909.

(Offizielles Protokoll.)

Vorsitzender: Hofrat Prof. Dr. v. Chiari; Schriftführer: Dr. Marschik.

1. Dr. Menzel demonstriert einen 51jährigen Mann, welcher eine seit 16 Jahren bestehende partielle Recurrenslähmung und außerdem krampfartige Zuckungen und Kontraktionen der rechten Kehlkopfhälfte auf wahrscheinlich syringomyelitischer Basis aufweist. Patient leidet schon seit dem Anfange der neunziger Jahre an Heiserkeit. Die Ambulanzkarte, die Patient im Jahre 1893 auf der Schrötterschen Klinik erhielt und die er noch besitzt, enthält den Vermerk: Recurrenslähmung links.

Die laryngoskopische Untersuchung zeigt zunächst eine Lähmung des linken Stimmbandes mit Kadaverstellung. Ferner aber sieht man bei längerem Laryngoskopieren ein Wogen und Zittern in der Muskelsubstanz des rechten nicht gelähmten Stimmbandes, ferner kurze Adduktionszuckungen, welche manchmal zu Adduktionskrämpfen des rechten Stimmbandes ausarten und von Würg- und Brechbewegungen gefolgt sind. Aber auch die linke Kehlkopfhälfte steht nicht still. Man kann auch hier bei ruhiger Respiration ein Wogen und Zucken in der Substanz des linken Taschenbandes, des linken Aryknorpels und auch des linken Stimmbandes bemerken, namentlich bei etwas länger dauerndem Laryngoskopieren.

Es ist klar, daß es sich nicht um einen gewöhnlichen Fall von Recurrenslähmung handelt. Man muß annehmen, daß der linke Recurrens nicht ganz leitungsunfähig ist, ferner daß es sich um eine gesteigerte Erregbarkeit im Nerven oder in dem Zentrum für die rechte und auch für einen Teil der linken Kehlkopfhälfte handelt. So führt schon eine geringe Reizung der sensiblen Sphäre des Reflexbogens, wie es eine laryngoskopische Untersuchung darstellt, zu mitunter stürmischen Kontraktionen, wobei zu bemerken ist, daß die Reflexerregbarkeit des Rachens deutlich herabgesetzt ist.

In ätiologischer Hinsicht ist folgendes zu bemerken. Der Röntgenbefund, den Herr Dr. Robinson auszuführen die Liebenswürdigkeit hatte, ergibt, abgesehen von Verdichtungen beider Lungenspitzen, namentlich der linken, normale Thoraxverhältnisse. Es würde zwar naheliegen, anzunehmen, daß durch eine Schrumpfung der Lungenspitzen die Leitungsunfähigkeit des einen Recurrens hervorgerufen wurde. Aber einerseits würden sich die Unvollständigkeit der Lähmung links und die Krampferscheinungen rechts auf diese Weise nicht erklären lassen, andrerseits aber ergibt der auf der Abteilung von Herrn Prof. v. Frankl-Hochwart erhobene Nervenstatus eine ganze Reihe von nervösen Störungen, welche zur Annahme einer Syringobulbie führen. Es sind unter den nervösen Störungen hervorzuheben: Papillitis beiderseits, besonders rechts, Nystagmus horizont. links, asymmetrische Cornealreflexe, Geschmacksasymmetrien, Hemihypalgesie und Thermohypästhesie auf der ganzen linken Körperhälfte, Quadricepsatrophie rechts mit auffallendem Wogen, Asymmetrie der Sohlenreflexe, Zungenatrophie mit fibrillären Zuckungen.

Digitized by Google
Original from UNIVERSITY OF CALIFORNIA
Generated on 2019-10-24 09:39 GMT / http://hdl.handle.net/2027/uc1.b3252757
Public Domain in the United States, Google-digitized / http://www.hathitrust.org/access_use#pd-us-google

Es kann nach alldem angenommen werden, daß es sich in dem vorgestellten Falle um wahrscheinlich syringomyelitische Spontanbewegungen der rechten und syringomyelitischen Parese der linken Kehlkopfhälfte handelt.

2. Dr. Menzel stellt einen 27jährigen Mann vor, welcher in seinem dritten Lebensjahre eine Kuhhornverletzung des rechten weichen und zum Teil auch des harten Gaumens erlitten hat. Die Verletzung wurde als Nebenbefund erhoben. Es zeigte sich eine etwa 6 *cm* lange, dicke, schief von unten außen nach oben innen durch die ganze rechte Hälfte des weichen, bis in den Anfangsteil des harten Gaumens reichende Narbe. Durch posthinoskopische Untersuchung kann man sich überzeugen, daß die Narbe durch Heilung einer den Gaumen penetrierenden Wunde entstanden ist, indem man auch auf der Rückseite des Gaumensegels eine furchenartige Einziehung entlang der vorne sichtbaren Narbe wahrnimmt. Interessant ist, daß die Funktion und Beweglichkeit des weichen Gaumens durch die Verletzung nicht gelitten hat.

Über die Provenienz der Narbe gibt Patient an, daß er in seinem dritten Lebensjahre von einer Kuh mit dem Horn in die Mundhöhle gestoßen, aufgehoben und 3 *m* weit weggeschleudert wurde. In ätiologischer Beziehung scheint der Fall nach der bisherigen Literatur ein Unikum zu sein.

Diskussion:

Hofrat Chiari bemerkt, daß er keinerlei Krämpfe des Stimmbandes beobachten konnte, noch irgend welche Erscheinungen, die von denen abweichen, welche man gewöhnlich bei einseitiger Stimmbandlähmung sieht.

Dr. Glas frägt, wie sich die Sensibilität des Larynx in diesem Falle verhält, da zumal die thermoästhetischen Verhältnisse bei Fällen von Syringomyelie von diagnostischer Bedeutung sind.

Dr. Menzel: Ich habe ausdrücklich hervorgehoben, daß die krampfartigen Kontraktionen nicht immer, sondern nur bei längerem Laryngoskopieren auftreten. Herr Hofrat Chiari hat offenbar den Fall zu kurze Zeit untersucht.

3. Dr. Marschik demonstriert drei Fremdkörper, welche in der letzten Woche an der Klinik Chiari auf direktem Wege aus Oesophagus, beziehungsweise Bronchus entfernt worden waren:

a) ein Gebiß bei einem 24jährigen Mann, welches, wie die gleichfalls demonstrierte Röntgenplatte zeigt, in der Höhe der Thoraxapertur im Oesophagus stecken geblieben war, und dessen ösophagoskopische Entfernung ohne Schleimhautverletzung gelang, obwohl es zwei scharfe querstehende Haken besaß (extrahiert von Dr. Kahler);

b) ein Knochenstück von 2 *cm* Länge und 0·5 *cm* Breite bei einem Manne, das von Dr. Kofler im Oesophagoskop extrahiert worden war. Es steckte 20 *cm* von der Zahnreihe, unmittelbar darüber sah man einen 2 *cm* langen, etwas blutenden Längsriß in der Schleimhaut;

c) einen 1·5 *cm* langen Tapezierernagel mit breitem Messingknopf, der von einem 11jährigen Knaben vor 14 Tagen aspiriert worden war. Innerhalb dieser Zeit war es bereits zu exsudativer Pleuritis und lobulärer Pneumonie rechts mit hohem Fieber gekommen. Die Bronchoskopie (Dr. Marschik) zeigte den Nagel, wie die Röntgenaufnahme vorher, im rechten Bronchus 3 *cm* unterhalb der Bifurkation festsitzend, von eitrigem Schleim umspült und mit der Spitze nach oben in der hinteren Wand des Bronchus eingebohrt und dort die Schleimhaut zum Bluten bringend. Die Entfernung gelang mühelos nach

Generated on 2019-10-24 09:39 GMT / http://hdl.handle.net/2027/uc1.b3252757
Public Domain in the United States, Google-digitized / http://www.hathitrust.org/access_use#pd-us-google
Digitized by Google
Original from UNIVERSITY OF CALIFORNIA

vorheriger Mobilisierung nach unten im Bronchoskop. Glottisödem trat nicht auf, das Fieber ging am nächsten Tag, die anderen Entzündungserscheinungen gingen bis auf das pleuritische Exsudat in 4 Tagen zurück.

4. Dr. Oskar Hirsch: Ich erlaube mir vier Patienten vorzustellen, welche ich wegen chronischen Kieferhöhlenempyems nach der von mir am 1. April 1908 hier mitgeteilten Methode operiert habe.

Sie finden mit der Sonde bei der Patientin H. rechts, bei den anderen Patienten links unterhalb der unteren Muschel zirka 1 *cm* breite Öffnungen. Die unteren Muscheln selbst sind in allen Fällen erhalten.

Meine Methode besteht in der temporären Resektion der unteren Muschel, worauf im unteren Nasengang eine größere Öffnung angelegt und die Muschel wieder an ihre frühere Stelle angenäht wird.

Ich habe seit meinem ersten Berichte eine Verbesserung meiner Methode vorgenommen, welche den Zweck hat, das Annähen der Muschel, den schwierigsten Teil der Operation, zu erleichtern, und werde mir daher erlauben, den Gang der Operation, wie ich sie jetzt ausführe, näher zu schildern.

Die untere Muschel wird an ihrer Konvexität und Konkavität mit 20%iger Cocainlösung, zu welcher einige Tropfen Epirenan hinzugesetzt werden, bepinselt, worauf ich ins vordere Muschelende und unterhalb dieses in die laterale Nasenwand Schleichsche Lösung Nr. II injiziere. Nun wird ein senkrechter Schnitt, entsprechend dem vorderen Rand der Apertura piriformis, des Naseneinganges und von diesem aus ein horizontaler Schnitt zum oberen Rand der unteren Muschel geführt. Hierauf löse ich die Schleimhaut der lateralen Nasenwand soweit ab, bis das vorderste Ende des Muschelknochens sichtbar wird. So ist ein Lappen entstanden, unter welchem ich den Muschelknochen mit einem nach oben gerichteten Scherenschlag durchtrenne und durch einen horizontalen Schnitt durch den Ansatz der Muschel diese zu zwei Drittel von der lateralen Wand ablöse, während sie durch das hintere Drittel mit der Nasenwand in Verbindung bleibt. Der freigewordene Muschelteil ist weich und läßt sich leicht an das Septum anlegen. Mit einem kleinen Raspatorium löse ich weiterhin die Schleimhaut des unteren Nasenganges ab und dränge den Lappen gegen den Nasenboden, wo er meist durch die Adhäsion des Blutes haftet. Hierauf eröffne ich den unteren Nasengang mit einem Troikar, erweitere diese Öffnung mit Doppelcuretten und der Stanze von Wagener, schlage den Schleimhautlappen über den unteren Rand der Öffnung in die Kieferhöhle, reponiere die Muschel an ihre frühere Stelle und fixiere ihren vorderen Rand mit der lateralen Wand durch eine Naht. Diese erfolgt mit der Killianschen Nadel und ist nun ganz leicht, da die untere Muschel mit dem aus der lateralen Wand gebildeten Schleimhautlappen zusammenhängt und somit weit nach vorn reicht. Zum Schlusse tamponiere ich leicht zwischen Septum und Nahtstelle. Die Beschreibung mag die Operation kompliziert erscheinen lassen, doch ist sie es in Wirklichkeit nicht, denn sie läßt sich, von der Anästhesierung abgesehen, in 10—15 Minuten ausführen.

Die Nachbehandlung besteht in Pinselung der angelegten Öffnung mit 3%igem Argentum nitricum. Ausspülungen der Kieferhöhle sind nicht notwendig, da der Eiter von selbst kontinuierlich abfließt und die Empyeme durch diese Selbstdrainage heilen.

Bei allen hier vorgestellten Fällen handelte es sich um chronische Empyeme, welche ein oder mehrere Jahre bestanden hatten und mit Punktionen oder Ausspülungen durch das Ostium maxillare erfolglos behandelt worden

Digitized by Google
Original from UNIVERSITY OF CALIFORNIA
Generated on 2019-10-24 09:39 GMT / http://hdl.handle.net/2027/uc1.b3252757
Public Domain in the United States, Google-digitized / http://www.hathitrust.org/access_use#pd-us-google

waren. In allen Fällen war in der dritten Woche nach der Operation ein Nachlassen der Sekretion bemerkbar; in 8—12 Wochen war Heilung eingetreten oder es war die Sekretion so minimal, daß sich der Patient frei von Beschwerden fühlte und nur bei den Kontrollspülungen kleine Schleimklümpchen entleert werden konnten.

Ganz besonders möchte ich auf den Fall H—l aufmerksam machen. Hier bestand ein übelriechendes Empyem in einer atrophischen Nase. Eine Entfernung der unteren Muschel hätte die Nase noch mehr geschädigt. Auch hier gelang die temporäre Resektion und Naht sehr gut, die angelegte Öffnung blieb ziemlich weit und die profuse Eiterung kam in zirka 2 Monaten von selbst zum Stillstande.

Ich habe bis zum heutigen Tage 16 Fälle operiert und bei allen sehr gute Erfolge erzielt, so daß ich diese Methode sowohl wegen ihrer Leistungsfähigkeit als auch wegen ihres konservierenden Charakters den Herren Fachkollegen zur Nachprüfung nur empfehlen kann.

Ich reiche hier Abbildungen herum, welche die einzelnen Phasen der Operation veranschaulichen sollen.

Diskussion:

Prof. Réthi: Vor allem möchte ich bemerken, daß die in allen auf diese Weise operierten Fällen angegebene Heilung auf mich nicht überzeugend wirkt; wissen wir ja, daß Heilungen oft bei Spülungen vom natürlichen Ostium oder einer kleinen, im mittleren oder unteren Nasengange künstlich angelegten Öffnung eintreten.

Ob die vorgetragene Modifikation eine Verbesserung bedeutet und einigermaßen Vorteile gewährt, ist fraglich; entweder ist von vornherein Platz genug da und der untere Nasengang geräumig, dann ist das Dislozieren, Hinaufklappen der Muschel (Holbrook, Curtis, Heermann) oder diese zeitraubende präliminare Operation überflüssig oder die räumlichen Verhältnisse sind ungünstig und dann hat man nach dem Herunterklappen der Muschel auch wenig Platz und die Grundbedingungen zur Heilung sind dann nicht mehr gegeben: man ist dann räumlich nach wie vor beengt; in diesen räumlich ungünstigen Fällen wird man — wenn man sich schon auf den unteren Nasengang beschränken will — auf die Abtragung eines Stückchens der unteren Muschel nicht verzichten können. Mag man noch so konservativ in seinem Vorgehen sein, wenn irgendwie Schwierigkeiten daraus erwachsen und die Öffnung nicht freiliegt, darf es auf dieses Stückchen Schleimhaut nicht ankommen; von den vielgefürchteten Folgen einer derartigen Außerachtlassung habe ich nie etwas gesehen.

Hervorheben möchte ich überdies, daß man im unteren Nasengange allein nicht immer eine genügend große Öffnung anlegen kann, eine Öffnung, die sich nicht verengt und die nötigen Manipulationen in der Höhle gestattet. Durch Selbstdrainage heilen doch nicht alle diese Fälle, obwohl es auch da schon gelegentlich gelingt, durch eine bloß im unteren Nasengange angelegte Öffnung hineinzusehen und zu curettieren. Eine etwas größere Öffnung bietet schon unverhältnismäßig bedeutendere Vorteile: das Anlegen einer größeren Öffnung, die sich — wie bei meiner Methode der breiten Eröffnung von innen her — auch über den mittleren Nasengang erstreckt, bedeutet keinen wesentlich größeren Eingriff und reicht dann auch für komplizierte Fälle aus: man kann hineinsehen und curettieren: man weiß ja von vornherein durchaus nicht immer,

Digitized by Google
Original from UNIVERSITY OF CALIFORNIA
Generated on 2019-10-24 09:39 GMT / http://hdl.handle.net/2027/uc1.b3252757
Public Domain in the United States, Google-digitized / http://www.hathitrust.org/access_use#pd-us-google

ob nicht ein schwerer Fall vorliegt, und es ist immerhin mißlich, einer kleinen Operation später eventuell eine größere, sogenannte radikale folgen lassen zu müssen.

Dr. Marschik bemerkt, daß man auf der Klinik Chiari nach wie vor auf dem Standpunkte steht, bei chronischen Kieferhöhleneiterungen, die sich durch Ausspülungen nicht bessern lassen, die Radikaloperation nach Luc-Caldwell auszuführen, mit Umgehung anderer größerer, aber konservativer Eingriffe. Die von Hirsch mitgeteilten Heilungen sind noch nicht allgemein beweisend. Marschik macht diesbezüglich auf den objektiven Befund der Schleimhaut gewisser chronischer Eiterungen aufmerksam, die tagtäglich eine große Menge dicken, manchmal übelriechenden Eiters produzieren; bei der Eröffnung zeigt sich dann eine verhältnismäßig dünne, ganz geringe Granulationsbildung aufweisende, aber sehr stark gerötete Schleimhaut. Man hat da durchaus den Eindruck, daß diese Eiterung auch durch ausgiebige Nasendrainage nach längerer Zeit ausgeheilt wäre. Diese Formen bilden aber nur einen geringen Prozentsatz der chronischen Eiterungen gegenüber den mächtigen polypösen Schleimhautverdickungen der übrigen Fälle, wo es bereits zu Bindegewebsneubildung und Hypertrophie der Drüsen gekommen ist. Diese Schleimhauthypertrophie dürfte durch einfache Drainage der Kieferhöhle kaum beeinflußt werden. Marschik hält zum Beweise des Vorteiles der Methode Hirschs eine größere Beobachtungsreihe für nötig.

Dr. Glas: Die vom Vortragenden angegebene Methode stellt eine Modifikation der Mikulicz-Krauseschen Methode dar, reiht sich also in die Gruppe der konservativen Eingriffe zur Beseitigung einer Arthritis maxillaris ein. Die Fehler der Krauseschen Methode, um derentwillen dieselbe vorzugsweise verlassen ist, sind zwei: 1. die Unmöglichkeit beziehungsweise Schwierigkeit, ein entsprechend großes Loch bei Erhaltensein der unteren Nasenmuschel in die Kieferhöhle anzulegen, 2. die Schwierigkeit der Nachbehandlung. Um diese beiden unangenehmen Momente auszuschalten, wurde der vorderste Teil der unteren Nasenmuschel geopfert (Grant und Pegler), welche Modifikation jetzt vorzüglich geübt wird. Eine weitere Modifikation des Mikuliczschen Prinzips bestand darin, die vordere Turbinektomie temporär auszuführen, die Muschel an ihrer Basis im vordersten Anteil zu durchschneiden und nach medialem Abdrängen das Loch in entsprechender Größe anzulegen. Diese Modifikation habe ich wiederholt mit gutem Erfolge angewendet. Das vordere Muschelende heilt prompt nach Rücklagerung wieder an, nur vermag der Patient, was ja nicht selten von Wichtigkeit wäre, die Ausspülung von dieser künstlichen Öffnung her schwer oder gar nicht auszuführen. Die Modifikation des Vortragenden ist nun dieser Methode gleich, nur daß die Muschel, statt gewöhnlich reponiert zu werden, angenäht wird. Für gewisse Fälle, die für das konservative Verfahren geeignet erscheinen, dürfte die Selbstdrainage absolut nicht genügen und eine weitere Ausspülung von der großen Öffnung vonnöten sein. Ferner mag sich wohl das Annähen der Muschel in jenen Fällen, in denen die Nasenverhältnisse ungünstige sind (Deviation, Subluxatio septi etc.) schwierig gestalten, so daß die Reposition des vorderen Endes genügen dürfte. Schließlich sei bemerkt, daß das Fehlen des vordersten Endes der unteren Nasenmuschel — es genügt manchmal $^1/_4$—$^1/_3$ derselben — keinerlei sehr belästigende Symptome erzeugt, manchmal sogar, wie Vortragender von einer Anzahl Patienten erfahren hat, ganz symptomlos erscheint. Die Verhältnisse bei einer atrophischen Rhinitis, bei welcher primär bereits

Digitized by Google
Original from UNIVERSITY OF CALIFORNIA
Generated on 2019-10-24 09:39 GMT / http://hdl.handle.net/2027/uc1.b3252757
Public Domain in the United States, Google-digitized / http://www.hathitrust.org/access_use#pd-us-google

die lästigen Symptome der Trockenheit und Borkenbildung bestehen, werden durch die vorderste Turbinektomie auch nicht wesentlich geändert werden. Wenn man andrerseits bedenkt, daß man nun wesentlich wichtigere Teile (das ganze hintere Ende der mittleren Muschel) opfert, um nach Anlegung eines großen Loches die Nachbehandlung bei Sphenoidaleiterungen durchführen zu können, so wird für weitaus die Mehrzahl der Fälle die Modifikation der Mikuliczschen Operation mit präliminarer Turbinectomia anterior am rationellsten sein, für einige günstigere Fälle die Modifikation mit Rücklagerung oder Annähung des temporär resezierten Muschelstückes ratsam erscheinen.

Doz. Dr. Roth: Ich kann selbstverständlich über die Vorzüge der auseinandergesetzten Operationsmethode aus eigener Erfahrung nichts aussagen, weil ich dieselbe noch nicht versucht habe, doch bin ich, gleich meinen Vorrednern, für die Anlegung einer genügend großen und derartig situierten Öffnung, daß die zur nachfolgenden Ausspülung erforderliche Einführung eines Röhrchens anstandslos vor sich gehen könne, was nach meinem Dafürhalten beim Zurückklappen und Annähen der temporär resezierten unteren Muschel nicht geschehen kann. Nichtsdestoweniger muß diese Methode vorerst versucht werden, bevor man über dieselbe ein Urteil abgeben darf.

Bei dieser Gelegenheit und weil Dr. Marschik hervorgehoben hat, daß die bei der radikalen Operation der Oberkieferhöhle vorgefundenen Veränderungen der Schleimhaut beweisen, wie Recht man hat, alle chronischen Empyeme radikal anzugehen, will ich noch einmal daran erinnern, daß ich seit mehreren Jahren die Oberkieferhöhleneiterungen in der Weise behandle, daß ich nach Anlegung einer genügend weiten Öffnung entweder im unteren oder manchesmal im mittleren Nasengange die Oberkieferhöhle täglich vorerst mit reinem Wasser, dann aber, wenn kein Eiter im Spülwasser mehr sichtbar wird, mit konzentrierter Tanninlösung (soviel Tanninpulver, als das Wasser aufzulösen vermag) ausspüle. Wir besitzen wohl kein Mittel, um bei uneröffneter Oberkieferhöhle den Zustand ihrer Schleimhaut zu beurteilen, allein, da mir solche Empyeme zur Behandlung kommen, welche schon jahrelang gedauert haben und bei welchen die erste Probespülung krümeligen, fötiden Eiter zutage fördert, so kann ich wohl mit Recht annehmen, daß in derartigen Fällen eine wesentliche Veränderung der Schleimhaut vorhanden ist. Es ist mir nun gelungen, den weitaus größten Teil dieser meiner Fälle durch fortgesetzte Ausspülungen zur Ausheilung zu bringen, das heißt einen Zustand herbeizuführen, wobei die früher vorhandenen Schmerzen und die Absonderung von Eiter und Schleim gänzlich aufgehört haben; ich muß somit annehmen, daß durch diese Behandlung die supponierten Veränderungen der Schleimhaut wieder vollständig zurückgehen können. Ich will damit nicht gesagt haben, daß alle chronischen Empyeme durch diese konservative Methode zur Ausheilung kommen können, es wird gewiß Fälle geben, in welchen man, da man durch diese Methode nicht zum Ziele kommt, radikal wird operieren müssen, ich muß aber nach meinen Erfahrungen, die sich auf über 100 Fälle beziehen, sagen, daß auch veraltete Fälle, bei welchen gewiß starke Schleimhautveränderungen eingetreten sein müssen, ohne radikale Operation durch Spülungen vollkommen ausgeheilt werden können und empfehle die Spülungen mit Tanninlösungen zur Nachprüfung den Herren Kollegen.

Dr. Weil ist der Ansicht, daß dem Verfahren des Vortragenden doch ein gesunder Gedanke zugrunde liege, nämlich die Opferung eines normalen Organes, die ja für die Heilung der Kieferhöhlenerkrankung nicht direkt not-

Digitized by Google
Original from UNIVERSITY OF CALIFORNIA
Generated on 2019-10-24 09:39 GMT / http://hdl.handle.net/2027/uc1.b3252757
Public Domain in the United States, Google-digitized / http://www.hathitrust.org/access_use#pd-us-google

wendig ist, zu vermeiden. Er hat Fälle gesehen, in denen geradezu eine Totalexstirpation beider unteren Muscheln vorgenommen worden war, bloß um den Kranken die Selbsteinführung des Spülrohrs in die nach Mikulicz-Krause angelegten Punktionsöffnungen zu erleichtern. Weil hat selbst hier vor vielen Jahren gelegentlich der Vorstellung eines einschlägigen Falles, in welchem sich eine Führungsrinne für das Spülrohr gebildet hatte, den Vorschlag gemacht, dies durch Ausschneiden eines kleinen Zwickels an der entsprechenden Stelle des Randes der unteren Muschel zu erleichtern, nimmt aber selbst diesen geringfügigen Eingriff nur dann vor, wenn der untere Nasengang für das Spülrohr absolut zu eng ist.

Dr. Hirsch: Herrn Prof. Réthi erwidere ich, daß ich meine Operation nicht als einzige Methode zur Heilung des Kieferhöhlenempyems hingestellt habe, sondern daß ich sie als Konkurrenzoperation für die derzeitigen konservativ-operativen Methoden betrachte. Es ist selbstverständlich, daß dem operativen Eingriffe Spülungen der Kieferhöhle vorausgehen und daß erst die Erfolglosigkeit dieser Behandlung mich zum operativen Einschreiten veranlaßt. Dem Einwande, daß die im unteren Nasengange angelegten Öffnungen oft verwachsen und es daher notwendig wäre, von vornherein eine ausgedehnte Eröffnung der nasalen Kieferhöhlenwand vorzunehmen, begegne ich durch die Feststellung, daß ich das Verwachsen der Öffnung durch einen aus der Schleimhaut des unteren Nasenganges gebildeten Lappen verhindere. Dagegen erfordert eine ausgedehnte Eröffnung der Kieferhöhle die Abtragung eines großen Teiles der unteren Muschel, was eben verhütet werden soll. Die Resektion eines Stückchens der unteren Muschel wäre keine besondere Schädigung der Nase; wenn aber die Hälfte oder mehr der Muschel geopfert werden sollte, so ist dies bereits bedenklich. Leidet zum Beispiel ein Patient an chronischem Kiefer- und Keilbeinhöhlenempyem, so müßte zur Heilung des ersteren ein großer Teil der unteren Muschel, zur Heilung des letzteren die mittlere und obere Muschel reseziert werden. Es kann aber unmöglich das Ziel einer rhinologischen Behandlung sein, die Nase ihrer wertvollsten Teile, der Muscheln, zu berauben.

Daß die Methode kompliziert ist, kann nur im Vergleiche mit den derzeit geübten Methoden insofern zugegeben werden, als die Konservierung der Muschel vielleicht etwas schwerer ist als ihre Abtragung. Doch darf eine unbedeutende technische Schwierigkeit nicht entscheidend gegen eine Methode sein, die sonst allen Anforderungen zu entsprechen scheint. Auch bei der submukösen Septumoperation haben wir technische Schwierigkeiten zu überwinden gelernt, nur um die Schleimhaut des Septums zu erhalten.

Herrn Dr. Marschik muß ich ebenso wie Herrn Prof. Réthi entgegnen, daß meine Methode nicht die Luc-Caldwellsche Radikaloperation ersetzen will, da für jede der beiden Methoden ganz verschiedene Indikationen bestehen.

Dagegen kann ich die Ansicht des Herrn Dr. Marschik, daß die Schleimhaut bei chronischen Kieferhöhlenempyemen nicht zur Norm zurückkehren kann, nicht teilen. Denn ich habe einerseits bei den Fällen, die ich demonstrierte und bei denen es sich durchwegs um chronische Empyeme handelte, ein vollständiges oder nahezu vollständiges Versiegen der Sekretion beobachtet, andrerseits kann die Rückbildung der durch chronische Entzündung stark geschwollenen Nebenhöhlenschleimhaut bei chronischen Keilbeinhöhlenempyemen direkt beobachtet werden. Es wandelt sich nach breiter Eröffnung dieser Höhle die dicke, ödematöse Schleimhaut in einen dünnen roten Überzug um.

Digitized by Google
Original from UNIVERSITY OF CALIFORNIA
Generated on 2019-10-24 09:41 GMT / http://hdl.handle.net/2027/uc1.b3252757
Public Domain in the United States, Google-digitized / http://www.hathitrust.org/access_use#pd-us-google

Herrn Dr. Glas gegenüber bemerke ich, daß meine Methode nicht eine Rückkehr zur ursprünglichen Mikuliczschen Methode, sondern eine Verbesserung dieser bedeutet. Denn bei der Mikuliczschen Methode wird bei erhaltener unterer Muschel mit einem Troikar eine Öffnung erzeugt, die sich rasch wieder schließt, so daß ein spontaner Eiterabfluß nicht möglich ist. Es muß daher täglich durch die angelegte Öffnung eine Kanüle eingeführt werden, was nicht immer leicht gelingt, stets schmerzhaft ist und Blutungen erzeugt. Durch Anlegung einer großen permanenten Öffnung wird dieser Übelstand bei der Methode von Mikulicz behoben und durch Erhaltung der unteren Muschel der Nachteil der Methode von Grant und Pegler — die partielle Muschelresektion — vermieden. Spülungen der Kieferhöhle sind bei einer dauernd großen Öffnung im tiefsten Teile der Kieferhöhle nicht notwendig, da doch der kontinuierliche Eiterabfluß für die Heilung wichtiger ist als die zeitweise Entleerung durch Spülungen. Die durch Selbstdrainage geheilten, hier vorgestellten Fälle sind der beste Beweis dafür.

Betreffs der Naht bemerke ich, daß durch Bildung eines mit der Muschel zusammenhängenden Schleimhautlappens die Nahtstelle soweit nach vorn verlegt wurde, daß die Naht einem geübten Rhinologen keine Schwierigkeit bieten dürfte.

Inwiefern meine Methode neu und den anderen Methoden vorzuziehen ist, habe ich in meinem Referate (Sitzungsber. der Wiener laryngol. Gesellsch. vom 1. April 1908) auseinandergesetzt.

Herr Doz. Dr. Roth hat ein Argument gegen meine Methode nicht vorgebracht.

5. Dr. Hugo Stern bespricht nach Demonstration eines Falles von operiertem Wolfsrachen die Sprachtherapie solcher Fälle; dieselbe gilt auch für sonstige Fälle von Rhinolalia aperta (nach Diphtherie etc.). Auch die mit vorzüglichem Erfolge ausgeführte Operation und das durch dieselbe hinsichtlich des Schlingaktes gewonnene ausgezeichnete Resultat (das auch im vorliegenden Falle vorhanden ist) geben puncto Sprache einen meist nicht befriedigenden Erfolg und muß derselbe durch eine geeignete sprachärztliche Behandlung vervollkommnet werden, worauf seinerzeit Bergmann in Berlin und insbesondere v. Eiselsberg in Wien großes Gewicht legen.

Die Behandlung besteht 1. in kräftigen Stimmübungen. Es übertragen sich dadurch die Muskelkontraktionen der Kehlkopfmuskulatur auf die hintere Rachenwand und von hier aus auf die noch ungeübten Muskeln des neugebildeten Gaumensegels. Durch dieses Verfahren wird auch der sogenannte Passavantsche Wulst ausgebildet, was für den Abschluß zwischen Mund- und Nasenhöhle von größter Bedeutung ist. Wir machen 2. passive Bewegungen des Gaumensegels mittels des Gutzmannschen Handobturators; dadurch massieren wir zugleich das Gaumensegel und können zum stärkeren Anheben desselben und, um die Kontraktionen kräftiger zu gestalten, auch den elektrischen Strom in das kleine handliche Instrument einschalten.

Die passiven Bewegungen können auch dadurch hervorgerufen werden, daß man den sogenannten Purkinjeschen Blählaut bildet (man spricht laut abba und verweilt etwas auf dem b); man fühlt dann einen starken Druck in der Richtung von unten nach oben gegen das Gaumensegel. Wir haben 3. in dem Nasenhörrohr, wie es Gutzmann angegeben hat, oder dem T-förmigen Nasenhörrohr, welches der Vortragende konstruierte, ein sehr gutes Mittel, um die Gewohnheit, den Luftstrom der Nase zuzuleiten, abzustellen. Der große

Digitized by Google
Original from UNIVERSITY OF CALIFORNIA
Generated on 2019-10-24 09:41 GMT / http://hdl.handle.net/2027/uc1.b3252757
Public Domain in the United States, Google-digitized / http://www.hathitrust.org/access_use#pd-us-google

Vorteil des Instrumentes liegt auch darin, daß es die Patienten zur Selbstauskultation verwenden können. Damit der Näseler die beim Sprechen in Betracht kommenden Luftwege erkennt und sich über dieselben klar wird, machen wir 4. verschiedene Atemübungen; zum Beispiel bei geschlossenem Mund durch die Nase wiederholt recht lange ein- und ausatmen; oder durch die Nase einatmen, durch den Mund ausatmen etc. Es müssen 5. auch sonst systematische Atemübungen gemacht werden, um den polypnoischen Typus, den die Patienten haben, wieder zur Norm zurückzuführen und die zum normalen Sprechen notwendige lange Exspiration zu erzielen.

Die Prognose hängt ab *a)* von der Länge des neugebildeten Gaumensegels, *b)* von der Beweglichkeit desselben und *c)* von dem Verhalten der hinteren Rachenwand.

Der vorliegende Fall bot bezüglich Punkt *a)* und *c)* keine besonders günstigen Auspizien, das Gaumensegel ist fast 2 *cm* von der hinteren Rachenwand entfernt und der Passavantsche Wulst ist nur wenig ausgebildet. Demnach gelang es der durch die angewandte Sprachübungstherapie, ein überaus günstiges Resultat zu erzielen (Dr. Stern läßt die Patientin, ein 7jähriges Mädchen, das vor ca. 11 Monaten operiert wurde, zählen). Es traten nämlich zum Nasenrachenabschluß die Tonsillen vikariierend ein; neben den oben angeführten Übungen bediente sich der Vortragende auch eines Handgriffes, den ihm gelegentlich der Besprechung eines Falles Herr Dozent Hajek gezeigt hatte: Man drückt, während man kräftig intonieren läßt, mit einem Spatel oder Löffel recht stark auf den Zungengrund und löst hiedurch Würgbewegungen aus. Dabei bemerkt man, daß nicht nur das Gaumensegel sich stark hebt, sondern daß auch die Tonsillen kulissenförmig sich gegen die Mitte schieben und den Nasenrachenabschluß vervollständigen. Es hat sich dieser Handgriff auch in mehreren anderen derartigen Fällen sehr gut bewährt. Zu bemerken wäre noch, daß man die Indikationen für rhino-pharyngologische Eingriffe in solchen Fällen auf das äußerste beschränken muß, da oft durch eine ganz kleine und unbedeutende Operation die Sprache wieder erheblich verschlechtert werden kann.

Die Behandlung dauert meist viele Monate, die Prognose ist günstig, es gelingt, die Sprache wesentlich zu bessern, oder, wo gute Vorbedingungen gegeben sind (s. oben), zu einer vollständig normalen zu gestalten.

6. Dr. Hutter stellt eine Patientin aus dem Ambulatorium des Dozenten Dr. Hajek vor, deren linke Kieferhöhle vor 9 Jahren anderwärts wegen chronischer Eiterung von der Alveole angebohrt worden war. Eines Morgens bemerkte Patientin, daß das in die Fistel geschobene Gummidrain verschwunden war; in der Annahme, dasselbe sei in die Kieferhöhle geschlüpft, eröffnete man diese von der Fossa canina, konnte aber das Drain nicht finden und glaubte, es sei geschluckt worden.

Nahezu 9 Jahre spülte Patientin nun von der Trepanationsöffnung die Kieferhöhle aus und hatte keinerlei Beschwerden. Seit Weihnachten aber ließ sich der die Öffnung schließende Stift nicht mehr einführen, aus der Fistel der linken Nase entleerte sich fötides Sekret, die linke Nase wurde undurchgängig.

Bei der vor einigen Tagen vorgenommenen Untersuchung fand sich die Umgebung der Kieferfistel geschwellt, auf Druck entleerten sich fötide krümelige Eitermassen, die linke Nase war von Polypen erfüllt. Schon nach der Extraktion der ersten Polypen, das heißt mit diesen, wurde ein Fremdkörper

Digitized by Google
Original from UNIVERSITY OF CALIFORNIA
Generated on 2019-10-24 09:41 GMT / http://hdl.handle.net/2027/uc1.b3252757
Public Domain in the United States, Google-digitized / http://www.hathitrust.org/access_use#pd-us-google

zutage gefördert, der sich als das vor 9 Jahren verschwundene Drain, besetzt mit kleinen Rhinolithen, erwies. Letzterer Umstand deutet darauf hin, daß der Fremdkörper schon einige Zeit in der Nase geweilt hat. Vom mittleren Nasengang aus gelangt die abgebogene Sonde durch eine gut 1 *cm* hohe und lange Öffnung in die Kieferhöhle; diese Öffnung dürfte wohl einem Defekt des membranösen Teiles der lateralen Nasenwand entsprechen, durch den das Röhrchen aus der Kieferhöhle in die Nase gewandert ist. Vortragender erörtert als Besonderheit des Falles, daß ein so großer Fremdkörper 9 Jahre in der Kieferhöhle verbleibt, ohne Beschwerden hervorzurufen, und spontan in die Nase wandert; schließlich wird die Kasuistik der Fremdkörper der Kieferhöhle kurz besprochen.

Diskussion:

Prof. Réthi: Es ist zu verwundern, daß man bei der Eröffnung von der Fossa canina her den Fremdkörper nicht konstatiert hat; heißt es doch stets, daß man die Kieferhöhle von hier aus gut besichtigen kann. Hingegen konnte ich in einem Falle, bei dem von anderer Seite wegen Kieferhöhleneiterung der Alveolarfortsatz angebohrt wurde und die Spülungen nicht nur erfolglos blieben, sondern im Gegenteil die Sekretion stets profuser wurde und der Eiter einen aashaften Geruch bekam, nachdem ich die Kieferhöhle nach meiner Methode — welcher der Vorwurf gemacht wird, daß man nicht hineinsehen könne — breit von innen her eröffnet hatte, einen Fremdkörper konstatieren, von dessen Anwesenheit vorher weder ich noch der Kranke etwas wußten. Dieser erzählte hinterher, daß der Stift der Prothese beim Probieren durch den Zahntechniker abgebrochen sei: doch wurde dem Kranken nicht mitgeteilt, daß der Stift in die Höhle geglitten war.

Dr. Weil meint, daß die große Öffnung im mittleren Nasengange offenbar durch Decubitus entstanden ist, da das querliegende elastische Drainrohr an dieser dünnsten Stelle der medialen Kieferhöhlenwand im Laufe der Jahre sehr wohl eine Druckusur erzeugen konnte.

Dr. Glas erinnert an zwei auf der Klinik Chiari zur Beobachtung gekommene Fälle von in das Antrum geratenen Prothesen. Früher wurden, was jetzt beseitigt erscheint, mit einer Kappe versehene, schief zugeschnittene Drainröhrchen zum Verschlusse des Cowperschen Kanales verwendet, wobei es sich manchmal ereignen konnte, daß nach Umstülpung des Käppchens das Drain in das Antrum schlüpfte. In einem der Fälle benützte Patientin eine Stricknadel zwecks Herausbeförderung des Rohres, doch brach die Nadel ab und mußte durch Eröffnung von der Fossa canina her entfernt werden. In beiden Fällen hat man, da die Verhältnisse im Antrum nicht günstige waren, die Eröffnung von der Fossa canina her zur gleichzeitigen Ausführung der Lucschen Operation verwendet.

Dr. Heindl erwähnt, daß er öfters Prothesenstifte und einmal auch anläßlich einer Radikaloperation jene zwei Drains entfernte, welche er anläßlich des I. internationalen Kongresses 1908 ausgestellt hatte. Dieselben fühlten sich bei der Digitaluntersuchung wie neoplastische Stränge an und waren anläßlich einer früheren Behandlung durch ein kleines Ostium vom Processus alveolaris zurückgeblieben. Solche Befunde werden erklärlich, wenn man bedenkt, daß auf Kliniken oft die Patienten nicht immer von demselben Arzte behandelt werden, sondern von verschiedenen, die von den Maßnahmen, welche der Vorgänger ergriffen, nichts wissen.

Generated on 2019-10-24 09:41 GMT / http://hdl.handle.net/2027/uc1.b3252757
Public Domain in the United States, Google-digitized / http://www.hathitrust.org/access_use#pd-us-google
Digitized by Google
Original from UNIVERSITY OF CALIFORNIA

7. Dozent Dr. Hajek demonstriert neue Haken für die Abhaltung der Wangenteile bei der Radikaloperation der Kieferhöhle.

Zum Schlusse setzt Prof. M. Großmann seinen in der früheren Sitzung unterbrochenen Vortrag über Dyspnoe und Apnoe fort.

Chicago laryngological and otological Society.

Sitzung vom 8. Dezember 1908.

(The journal of ophthalmology and otolaryngology, 1909, Nr. 1.)

Stolte demonstriert einen mit Hilfe des Oesophagoskops aus dem Oesophagus entfernten Fremdkörper. Der Vortrag wird später ausführlich veröffentlicht werden.

Diskussion: Holinger teilt einen Fall mit, betreffend die Frau eines Kollegen, die über Halsschmerzen, Schlingbeschwerden und Husten klagte, welche Beschwerden, da die Laryngoskopie negativ ausfiel, auf Hysterie bezogen wurden. Nach einigen Monaten fand man mit Hilfe der Oesophagusbougie Occlusion der Speiseröhre durch einen Tumor, der bereits den Larynx perforiert und die Glottis affiziert hatte.

Stubbs: Eine 58jährige Frau klagte über Schlingbeschwerden; keine Schmerzen, keine Schwellung. Laryngoskopie negativ. Oesophagoskopie zeigte in der Höhe der Cartilago cricoidea die Schleimhaut gerötet, verdickt, mit papillomatösen Bildungen von typisch carcinomatösem Aussehen; 2 Monate später Gastrostomie. Exitus.

In einem anderen Falle: Regurgitation der Speisen, rasche starke Abmagerung seit 6—8 Wochen. Wahrscheinlichkeitsdiagnose auf Carcinoma. Oesophagoskopie unter Cocainanästhesie negativ. Dann wird die Tube unter allgemeiner Anästhesie bis in den Magen eingeführt, ohne etwas zu finden. Es handelte sich um eine spastische Striktur ohne organische Veränderung. Alle diese Fälle zeigen die Notwendigkeit der Anwendung des Oesophagoskops.

Stolte: Bei Einführung des Oesophagoskops soll der Patient sich in seitlicher Lage befinden; nimmt er eine sitzende Position ein, dann soll er auf einem niedrigen Stuhl sitzen, so daß sein Kopf stark nach rückwärts gebeugt werden kann. Gelegentlich kann es notwendig werden, einen Zahn zu extrahieren, um die Einführung des Instrumentes zu ermöglichen. Manchmal kann diese Einführung unmöglich sein, z. B. bei Lordose.

Friedberg: Über Nasensteine. Der Vortrag wird später ausführlich veröffentlicht werden.

Diskussion: Ballenger hat bei einem Patienten mit sehr üblem Geruch aus der Nase einen Calculus entfernt, dessen Kern ein Eisenstück von einer Flinte bildete, die vor 30 Jahren beim Abfeuern explodierte und das linke Auge zerstörte.

Beck hat einige Fälle von großen Rhinoliten gesehen, die, chemisch geprüft, den Magnesiumtypus aufwiesen. Spira.

Generated on 2019-10-24 09:41 GMT / http://hdl.handle.net/2027/uc1.b3252757
Public Domain in the United States, Google-digitized / http://www.hathitrust.org/access_use#pd-us-google
Digitized by Google
Original from UNIVERSITY OF CALIFORNIA

Bücherbesprechungen.

„Die Stimme." (Redaktion: Flatau, Gast, Gusinde.) Verlag von Trowitzsch & Sohn, Berlin SW. 48.

Das Januar- und Februarheft enthalten eine ganze Reihe wertvoller Artikel. Ich erwähne unter denselben: San.-Rat Dr. Flatau beschreibt überaus instruktiv eine auffallende Höhenentwicklung einer Frauenstimme. Traugott Heinrich bespricht die Frage: Was ist ein Laut? G. Vogel zeigt in einem Aufsatze, welche falsche Vorstellungen und Irrtümer bei manchen Gesangslehrern, was Stimmphysiologie und Stimmbildung anbelangt, noch immer vorhanden sind. M. Böhme schreibt über Stimmbildung und Gesangsunterricht in der Schule. Besonders beachtenswert ist ein Artikel über Vorurteile und Irrtümer der Gesanglehrer und Sänger bei Hals- und Nasenkrankheiten von Doz. Dr. Fein (Wien). In klarer und übersichtlicher Weise behandelt der Autor das vorstehende Thema, in dessen Schlußteil er sich dagegen ausspricht, daß Sänger und Gesangslehrer medizinische Aufsätze, welche sich mit Krankheiten beschäftigen, lesen. Der Schade, welcher durch die dadurch hervorgerufene Verwirrung über die Symptomatologie und Therapie der Krankheiten bedingt wird, ist ein sehr großer — eine Tatsache, die jeder, der mit Sängern zu tun hat, wohl ungezählte Male bestätigt findet. Dies nur eine kleine Auslese aus den vorliegenden Heften. „Die Stimme" ist berufen, eine große Lücke in der Fachliteratur bestens auszufüllen. H. Stern.

Referate.

1. Allgemeines.

Zur Jod- und Quecksilberbehandlung der Tuberkulose in Nase, Schlund und Kehlkopf. Von Dr. K. Grünberg, II. Assistent. Aus der Universitäts-Ohren- und Kehlkopfklinik zu Rostock (Direktor: Prof. Dr. Körner). Münchner med. Wochenschrift, 54. Jg., Nr. 34.

Verfasser teilt uns einen Fall von sicherer schwerer Tuberkulose des Gaumens, des Pharynx und namentlich des Kehlkopfes mit, bei dem die Quecksilber-Jodbehandlung einen geradezu überraschenden Erfolg ergab. Derselbe bestätigt die von Avelino Martin zuerst gemachte Beobachtung, daß bei der Tuberkulose respektive dem Lupus der oberen Luftwege durch Quecksilberbehandlung günstige Erfolge zu erzielen sind, sowie Verfassers Erfahrungen über günstige Resultate, welche bei der primären Tuberkulose der oberen Luftwege durch innerer Gebrauch von Jodkali erzielt wurden und welche er an dieser Stelle noch einmal zusammenfassend anführt. Bei der im übrigen gesunden Frau von 33 Jahren mit ausgedehnter bakteriologisch sichergestellter primärer Tuberkulose des Schlundes und Kehlkopfes trat unter alleiniger interner Behandlung mit Jodkalium und Quecksilber, und zwar in der sehr kurzen Zeit von $4^1/_2$ Monaten, völlige Heilung ein. Grünberg unterscheidet vier Perioden des Krankheitsverlaufes. 1. Periode: Die Medikation besteht nur in der Darreichung von Jodkalium. Es tritt sofort eine ganz entschiedene subjektive und objektive Besserung des Prozesses ein, kommt aber nach drei

Generated on 2019-10-24 09:41 GMT / http://hdl.handle.net/2027/uc1.b3252757
Public Domain in the United States, Google-digitized / http://www.hathitrust.org/access_use#pd-us-google
Digitized by Google
Original from UNIVERSITY OF CALIFORNIA

Wochen zum Stillstand und macht wenig später einer Verschlimmerung Platz. In der 2. Periode schreitet diese anfangs noch fort; neben Jodkalium wird Quecksilberchlorat intramuskulär verabfolgt und nach der 4. Injektion macht sich ein eklatanter Umschwung zum Bessern geltend. 3. Periode: Es wird keine Medikation angewandt, trotzdem fortschreitende Besserung unter erneuter Gewichtszunahme. 4. Periode: 2. Quecksilberinjektionskur; der Krankheitsprozeß geht unter nochmaliger kurzer Quecksilberanwendung völlig zurück.

Reinhard.

New instruments of use in surgery of the nose and throat. Von Pynchon (Chicago). The journ. of ophthalmology and oto-laryngology, 1909, Nr. 7.

Beschreibung einiger neuer Instrumente zur Tonsillotomie bei Kindern:

1. Ein Anästhesierungsapparat, mittelst welchem Ätherdämpfe durch zwei die Nasenlöcher ausfüllende Ansätze zugeführt werden, wobei der Mund verstopft wird. Die Menge der zugeführten, mit Luft gemengten Ätherdämpfe kann nach Belieben reguliert, die Ätherbeimengung auch ganz unterbrochen werden. Durch die Vermeidung von direkter Einatmung von Äther durch den Mund wird pulmonärer Komplikation und Erbrechen infolge von Schlucken von mit Äther gesättigtem Speichel vorgebeugt.

2. Ein Instrument, Aspirator, zur Entfernung von in die Luftwege aspiriertem Schleim und Blut während der Narkose.

3. Eine federnde Tonsillenzange zur Abtragung flacher und tiefliegender Mandeln.

4. Eine gezahnte Tonsillenzange zur Entfernung von zurückgebliebenen Resten einer zerreißlichen und brüchigen Mandel.

5. und 6. Zungendepressor für Erwachsene und für Kinder.

7. und 8. Mandelscheren, mit deren Hilfe die ganze Tonsille aus ihrer Nische entfernt werden kann.

9. Ein Semitonsillotom mit einer Klinge, die als Tonsillenhakenmesser dient, in jeder Richtung schneiden und auch die kalte Schlinge ersetzen kann.

10. Ein Tonsillenlocheisen, um kleine und vorspringende Partien, die nach der Schnittoperation zurückgeblieben sind, zu entfernen.

11. Ein Sterilisierungsforceps, um Instrumente aus dem Sterilisator herauszunehmen und nach Abspülung in strömendem heißem Wasser und Abtrocknung in einen Trockenofen zu geben, um eine gründliche Reinigung derselben zu bewirken, um Rostbildung, besonders an Instrumenten mit Gelenken, zu verhüten.

12. Postnasalapplikator, mit dessen Hilfe Medikamente im Nasopharynx und in der Rosenmüllerschen Grube bequem appliziert werden können.

13. Ein Tonsillotom, kombiniert mit einem Zungendepressor, behufs Abtragung der Zungentonsille.

14. Eine verbesserte Tonsillenschlinge.

15. Ein Nasenansatz für Irrigationen nach intranasalen Operationen.

Digitized by Google
Original from UNIVERSITY OF CALIFORNIA
Generated on 2019-10-24 09:41 GMT / http://hdl.handle.net/2027/uc1.b3252757
Public Domain in the United States, Google-digitized / http://www.hathitrust.org/access_use#pd-us-google

Abbildungen dieser Instrumente sind dem Original beigefügt. Dieselben sind zu haben bei F. A. Hardy & Co., Chicago. Spira.

Über Lupus der oberen Luftwege mit besonderer Berücksichtigung der Komplikationen von seiten des Gehörorganes. Von Prosper Levy. Aus der otolaryngologischen Universitätsklinik und Poliklinik Basel. Zeitschr. f. Ohrenheilk., LV, 3.

Levy bespricht an der Hand der Literatur und des Materiales von 63 Fällen der Baseler Klinik ausführlich die Ätiologie, Pathologie und Therapie des Lupus der oberen Luftwege; die auch von anderen Autoren konstatierte Häufigkeit der Erkrankungen des Gehörorganes bei diesen Fällen wird auch durch das obige Material wieder erwiesen, besonders zahlreich waren die Fälle von Mittelohrtuberkulose; auch das innere Ohr war nicht selten in Mitleidenschaft gezogen, und zwar vom Mittelohr aus. Keller.

Fortschritte auf dem Gebiete der Laryngo-Rhinologie. Von v. Eicken. Deutsche med. Wochenschr., 1909, Nr. 1 und 2.

Zusammenfassendes Referat über die Fortschritte unseres Spezialfaches in den letzten Jahren. O. Kahler.

Zur Inhalationstherapie. Von M. Lubinski. Deutsche med. Wochenschr., 1909, Nr. 2.

Beschreibung eines billigen Apparates, der Inhalationen durch die Nase ermöglicht.

2. Nase und Nebenhöhlen.

Beiträge zur normalen und pathologischen Anatomie der Nase und ihrer Nebenhöhlen. Von Dr. Ernst Oppikofer (Basel). Archiv f. Laryngol., Bd. 19, H. 1.

Bericht über 200 Nasensektionen und sorgfältige statistische Zusammenstellung der gewonnenen Resultate. Besondere Beachtung hat Verfasser zwei Punkten geschenkt, der Häufigkeit der Nebenhöhlenempyeme und der Verteilung von Zylinder- und Plattenepithel in der Nase.

Es fanden sich Nebenhöhlenentzündungen, Katarrhe und Empyeme zusammengerechnet, bei 94 Leichen, also bei jedem zweiten bis dritten Individuum; ein Empyem wurde ungefähr bei jedem vierten Falle beobachtet. Aus dem Sektionsbefunde kann die Dauer der Entzündung in der Regel nicht einwandfrei beurteilt werden. Oppikofer hatte Gelegenheit, bei 23 Fällen, deren Nebenhöhlen bei der Sektion sich als erkrankt erwiesen, kurze Zeit vor dem Tode die Anamnese aufzunehmen und eine rhinoskopische Untersuchung auszuführen. Nur dreimal konnte bei diesem Verfahren zu Lebzeiten der Kranken eine Nebenhöhlenentzündung sicher oder mit Wahrscheinlichkeit diagnostiziert werden. Hieraus und aus der Geringfügigkeit der gefundenen entzündlichen Veränderungen schließt Oppikofer, daß es sich bei den zahlreich gefundenen Nebenhöhlenempyemen bei Leichen nicht um chronische, sondern um akute Erkrankungen handelt, die unter dem Einfluß der den Körper schwächenden Allgemeinerkrankung zustande gekommen sind.

Generated on 2019-10-24 09:41 GMT / http://hdl.handle.net/2027/uc1.b3252757
Public Domain in the United States, Google-digitized / http://www.hathitrust.org/access_use#pd-us-google
Digitized by Google
Original from UNIVERSITY OF CALIFORNIA

Der zweiten oben angedeuteten Frage ist Verfasser näher getreten, indem er bei jedem der 200 Fälle aus der dem Septum zugekehrten Seite jeder unteren und jeder mittleren Muschel in ganzer Länge ein Schleimhautband herausschnitt und auf dem Längsschnitt mikroskopisch untersuchte. Auf diese Weise fand sich nur in 35 Nasenhöhlen einzig und allein Zylinderepithel. Das also häufig angetroffene Platten- oder Übergangsepithel war bald auf einer oder auf mehreren Muscheln desselben Falles vorhanden, in wechselnder Ausdehnung, aber in den vorderen Teilen der Nase viel häufiger als in den hinteren, bei unteren und mittleren Muscheln gleich oft. Wo es sich besonders in reichlichem Maße fand — in 10 Fällen —, handelte es sich nur dreimal um Ozaena, in den übrigen Fällen um chronische Rhinitis ohne Fötor und Borkenbildung. Auch von Nebenhöhleneiterung war die Metaplasie des Muschelepithels unabhängig.

Die sonstigen vom Verfasser mitgeteilten Beobachtungen betreffen die Größenverhältnisse der einzelnen Nebenhöhlen, die Häufigkeit der isolierten und kombinierten Nebenhöhlenentzündung, die Verteilung derselben nach Geschlecht und Alter, ihre Beziehungen zu den Allgemeinerkrankungen, ferner das Vorkommen von Mageninhalt, Blut, Wasser und Eiter fremder Herkunft in ihnen und anderes mehr. Sie sind insgesamt in 44 Schlußsätzen zusammengestellt, deren vollkommene Wiedergabe den Rahmen eines Referates überschreiten würde. R. Hoffmann (Dresden).

Äußere Augenerkrankungen in ihrer Beziehung zu Nasenleiden. Aus der Universitäts-Augenklinik in Berlin (Direktor: Geh. Med.-Rat Prof. Dr. v. Michel). Von Dr. Adolf Gutmann, Assistent der Klinik. Deutsche med. Wochenschrift, 33. Jahrg., Nr. 20, 21, 22.

Verfasser legt die anatomischen Verhältnisse des Ductus nasolacrymalis dar, besonders seiner nasalen Mündungsöffnung, welche für das Verständnis der Fortleitung entzündlicher Zustände der Nasenhöhle von Bedeutung sind. Es gibt aber außer dem Weiterschreiten eines Erkrankungsprozesses von der Nasenhöhle auf das Auge per continuitatem noch eine zweite Art der Fortpflanzung von Erkrankungen beider Organe, nämlich die auf dem Wege des Reflexvorganges. Man unterscheidet zwischen sensitiven und vasomotorischen Reflexneurosen nach Schmiegelow; zu ersteren zählt Moore auf reflektorischem Wege von der Nase aus entstanden: 1. brennende und beißende Empfindungen in den Augenlidern, besonders morgens; 2. Schwierigkeit in der Unterscheidung der Gegenstände bei gewöhnlichem Tageslicht; 3. vermehrte Vascularisation der Conjunctiva und Tränen der der Luft ausgesetzten Augen. Zu den vasomotorischen Reflexneurosen, die von der Nase ausgehen können, rechnet Gutmann Ödeme in den Augenlidern und im periorbitalen Gewebe. Verfasser bespricht sodann einzelne Augenerkrankungen in ihrem Zusammenhang mit Nasenerkrankungen, und zwar das Ekzem der Binde- und Hornhaut, den akuten und chronischen Bindehautkatarrh und die Dakryocystoblennorrhöe.

Digitized by Google
Original from UNIVERSITY OF CALIFORNIA
Generated on 2019-10-24 09:41 GMT / http://hdl.handle.net/2027/uc1.b3252757
Public Domain in the United States, Google-digitized / http://www.hathitrust.org/access_use#pd-us-google

Bei fast allen diesen Krankheiten fanden sich als Nasenbefund: Hyperplasie der Rachenmandel, Ekzem des Naseneinganges, chronische Rhinitis mit Crista oder Deviatio septi oder mit Muschelschwellungen, Rhinitis acuta oder atrophicans, nach deren Behandlung das Augenleiden gebessert oder geheilt wurde. Auch bei Trachom fanden verschiedene Beobachter als primäre Ursache chronische Rhinitis; ebenso kann durch den Tuberkelbacillus sowohl sekundär als primär eine Augen- respektive Nasentuberkulose entstehen, wofür Gutmann vier Beispiele anführt. Einer besonderen Beachtung bedarf nach ihm die Tuberkulose der Rachenmandel, die ja nach den neueren Untersuchungen nicht so selten ist. Gutmann teilt uns einen Fall mit, in dem nach Entfernung der Rachenmandel eine tuberkulöse Hornhauterkrankung rasch abheilte; er nimmt an, daß von der Rachenmandel aus Tuberkelbazillen zur Nasenschleimhaut, von hier durch das lymphatische reticuläre Gewebe des Tränennasenkanales zur Bindehaut gelangt sind, wo sie Bindehauttuberkulose hervorriefen; die spätere Hornhautentzündung faßt er als ekzematös auf. Zum Schluß teilt Gutmann mehrere Fälle von Pemphigus der Bindehaut mit, die auch an der Nasen- und Rachenschleimhaut das typische klinische Bild aufwiesen.

Reinhard.

Erfahrungen über das Heufieber aus dem Jahre 1906. Von Dr. Alfred Wolff-Eisner, Leiter der bakteriologischen Abteilung des Krankenhauses im Friedrichshain in Berlin. Deutsche med. Wochenschr., 33. Jahrg., Nr. 7.

Verfasser erinnert daran, daß 1906 eine Vegetationsverfrühung und damit ein verfrühter Beginn des Heufiebers eintrat, das sonst bei uns nicht vor dem 30. Mai einzusetzen pflegt; dies hatte für die Heufieberkranken auch eine Verlängerung ihres Leidens zur Folge, da dieselben im Verlaufe der einzelnen Attacken immer empfindlicher werden, so daß sie auch gegen die Pollen dann noch empfindlich sind, wenn ihre Zahl schon abgenommen hat. Das von anderen Statistiken abweichende günstige Ergebnis der Dunbarschen Statistik führt Wolff-Eisner darauf zurück, daß dieser seinem Serum Fragezettel beilegt und daß diese naturgemäß eher von solchen beantwortet werden, welche Erfolge haben. Statt des von Schimmel & Ko. in den Handel gebrachten Heufieberdiagnostikums empfiehlt er für die Differentialdiagnose eine Verreibung sämtlicher in Betracht kommenden Pollen: Roggen, Weizen und Gramineen, mit Wasser oder Kochsalzlösung in einer chemischen Reibschale anzuwenden, da nur eine solche Lösung die verschiedene Empfindlichkeit Heufieberkranker nachzuweisen imstande sei. Er erinnert schließlich noch an die mannigfaltigen Apparate, welche als Pollenschutz insbesondere von Mohr konstruiert wurden; er selbst hat dessen Nasenschutzapparat ohne Scharnier herstellen lassen, um jegliches Eindringen von Pollen zu verhindern. Es sei aber auch nötig, die Augen gegen das Eindringen derselben zu schützen: zu diesem Zwecke verfertigte er eine Brille, welche mit Gummistreifen versehen ist: denn es gibt

Generated on 2019-10-24 09:41 GMT / http://hdl.handle.net/2027/uc1.b3252757
Public Domain in the United States, Google-digitized / http://www.hathitrust.org/access_use#pd-us-google
Digitized by Google
Original from UNIVERSITY OF CALIFORNIA

Fälle, wie Verfasser zum Beispiel selbst, in denen die Nasenschleimhaut nicht, die Conjunctivalschleimhaut aber außerordentlich pollenempfindlich ist.

Reinhard.

Über Hyperostose der Oberkiefer. Von Dr. Kurt Walliczek, Primararzt am St. Josef-Krankenhause zu Breslau. Berliner klin. Wochenschr., 44. Jahrg., Nr. 28.

Verfasser beobachtete einen jener überaus seltenen Fälle von Hyperostose beider Oberkiefer, den sechsten bisher bekannt gewordenen Fall, in welchem es außer zu einer starken Verbreiterung des Nasenrückens in der Gegend der Nasenwurzel sowie zu einer knöchernen Verdickung der Proc. nasales der Oberkiefer zu einer völligen Atresie beider Nasengänge, und zwar ebenfalls knöchernen Ursprunges, gekommen war. Diese Nasenverstopfung führte den 24jährigen Patienten zum Arzt und veranlaßte den Verfasser, sowohl von außen die Knochenwülste abzutragen, als auch von innen, und zwar vorläufig nur einseitig, die Verwachsung mittelst Rundbohrers, Hammers, Meißels und Zange zu beseitigen; die enormen Schwierigkeiten hierbei sowie der Umstand, daß die ärgsten Beschwerden hierdurch beseitigt waren, veranlaßten Walliczek, von einer Operation der rechten Seite vorläufig abzusehen. Seine Erfahrungen, die er bei diesem Falle gesammelt hat, faßt er in folgenden Thesen zusammen:

1. Die Hyperostose der Oberkiefer ist eine seltene, fast stets symmetrisch auftretende Krankheit.

2. Sie führt regelmäßig zu einer mehr oder minder knöchernen Verlegung der Nasenlumina und zur Behinderung der Nasenatmung.

3. Eine Verkleineruog respektive ein Schwund der Kieferhöhlen ist eine regelmäßige Folge der Hyperostose.

4. Sie ist in der Mehrzahl der Fälle durch ein Trauma hervorgerufen oder auf ein solches zurückzuführen.

5. Ob auch andere Ursachen die Veranlassung dazu abgeben können, ist nicht festgestellt; indes scheint multiple Zahncaries hier die alleinige Ursache der Krankheit zu sein.

6. Die Prognose ist in keinem Falle günstig zu stellen.

7. Als Therapie sollte zunächst eine energische Hydrargyrumkur, mit Jodkali kombiniert, in jedem Falle versucht werden.

8. Die Operation selbst hat sich auf die Beseitigung der entstellenden Exostosen und eventuell auf die Freilegung des Naseninnern zu beschränken.

Reinhard.

Ein einfaches Verfahren, die Ansaugung der Nasenflügel zu beseitigen. Von Priv.-Doz. Dr. Heermann (Kiel). Zeitschr. f. Ohrenheilk., LVI, 2.

Ein mit Borsalbe durchknetetes Wattebäuschchen wird so in den vorderen Teil des Vestibulum nasi eingelegt, daß es durch den überhängenden Rand des Vestibulum verdeckt und gleichzeitig am Herausfallen verhindert wird. Als Vorzug gegenüber den üblichen Verfahrungsweisen wird hervorge-

Digitized by Google
Original from UNIVERSITY OF CALIFORNIA
Generated on 2019-10-24 09:41 GMT / http://hdl.handle.net/2027/uc1.b3252757
Public Domain in the United States, Google-digitized / http://www.hathitrust.org/access_use#pd-us-google

hoben, daß das Bäuschchen nicht sichtbar ist, den Naseneingang nicht reizt, noch unnötig erweitert, die Schleimhaut vor Trockenheit schützt und billiger ist. Keller.

Zur Diagnose und Behandlung der Nasennebenhöhleneiterungen. Von Martens. Deutsche med. Wochenschr., 1909, Nr. 4, S. 149.

Empfehlung der Saugmethode zur Diagnose der Nebenhöhleneiterungen. Verfasser verwendet zur Aspiration eine Strahlpumpe und Vakuummeter.

Empyem der mittleren Nasenmuschel mit Knocheneinschmelzung. Von Andereya. Deutsche med. Wochenschr., 1909, Nr. 8, S. 372.

Die abgetragene mittlere Muschel war in einen großen mit Eiter gefüllten Sack umgewandelt, der mit einer gewulsteten sulzigen Membran ausgekleidet war, vom Knochen nichts mehr vorhanden. O. Kahler.

Über Saugbehandlung der Nase. Von Walb. Deutsche med. Wochenschr., 1909, Nr. 1.

Siehe Referat in Nr. 2 dieser Zeitschrift.

Rhinophyma. Von Wilms. Deutsche med. Wochenschr., 1909, Nr. 3. Vereinsberichte.

Durch Abschälung der Nasenhaut geheilt.

Zahn als freier Körper in einer vereiterten Kieferhöhle gefunden. Von v. Wild. Deutsche med. Wochenschr., 1909, Nr. 5, Vereinsbeilage.

Hartes Nasenrachenfibrom und dessen Radikaloperation. Von Okada. Deutsche med. Wochenschr., 1909, Nr. 8, Vereinsbeilage.

Röntgenphotographie bei Stirnhöhlenempyem. Von Eschweiler. Deutsche med. Wochenschr., 1909, Nr. 7, Vereinsbeilage.

Demonstration von Röntgenbildern von Erkrankungen der Kiefer- und Stirnhöhlen. Von Möller. Deutsche med. Wochenschr., 1909, Nr. 8, S. 373.

Rhinosklerom. Von Kraus. Deutsche med. Wochenschr., 1909, Nr. 7, Vereinsbeilage.

Sattelnase auf luetischer Basis durch Paraffin korrigiert. Von Cohen Kysper. Deutsche med. Wochenschr., 1909, Nr. 6, Vereinsbeilage.

Nasenpolyp bei einem 8 Monate alten Kind. Von Zarniko. Deutsche medizin. Wochenschr., 1909, Nr. 8, S. 371.

3. Pharynx und Mundhöhle.

Ein Fall von Angina am Ende der Gravidität mit tödlicher Streptokokkensepsis im darauffolgenden Wochenbett. Aus dem pathologischen Institut zu Erlangen. Von Privatdozent Dr. Hermann Merkel. Deutsche med. Wochenschr., 54. Jahrg., Nr. 26.

Es handelt sich um eine nach Angina einsetzende Streptokokkenbakteriämie, die im Wochenbett zum Tode führte. Die 38jährige hochschwangere VIII-para überwindet die erste septische Erkrankung, die Angina, ziemlich rasch, sie genest; von den Tonsillen aus erfolgte eine Blutinfektion mit Streptokokken, die zu einer Erkrankung der schon früher veränderten Mitralklappen in Form einer verrucösen Endokarditis führte. Verfasser nimmt nun mit Recht an, daß Patientin in ihrem Blut noch längere Zeit Streptokokken kreisend beherbergt; vielleicht auch bildeten kleine Blutherde an den erkrankten Klappen eine immerwährende Quelle dafür. Nun setzte die Geburt ein und mit der ungewöhnlich großen Nachblutung wurden selbstverständlich auch zurzeit noch

Generated on 2019-10-24 09:41 GMT / http://hdl.handle.net/2027/uc1.b3252757
Public Domain in the United States, Google-digitized / http://www.hathitrust.org/access_use#pd-us-google
Digitized by Google
Original from UNIVERSITY OF CALIFORNIA

im Blut kreisende Streptokokken in das Uteruscavum mit entleert. Diese in das Uteruscavum entleerten, mit Streptokokken vermischten Blutmengen waren für das Wochenbett eine verhängnisvolle Komplikation; denn von hier aus wurden enorm große Streptokokkentoxinmengen resorbiert, deren Entwicklung durch die momentan verringerte allgemeine Widerstandsfähigkeit begünstigt wurde. Der Fall hat nicht nur vom praktisch-klinischen Standpunkte aus, sondern auch in allgemein-pathologischer Beziehung große Bedeutung und beansprucht vor allem in forensicher Hinsicht Interesse. Wäre die Frau ohne Kenntnis der erst kürzlich überstandenen Angina vom Arzt in Behandlung genommen, so hätte man sicher eine Wochenbettinfektion angenommen und die Sektion würde diesen Verdacht auch bestätigt haben. Reinhard.

Angina Vincent mit chronischem Verlauf. Von S. Pusateri. (Archivio Italiano di Otologia, 1909, Bd. XX, H. 1.)

Pusateri berichtet über einen Fall von Angina Vincent, der 12 Monate schon bestand, als er denselben zur Untersuchung bekam. Patient war während der Zeit in Behandlung von verschiedenen Fachmännern, die keine richtige Diagnose stellten. Die destruktiven Prozesse waren nach 12 Monaten so weit vorgeschritten, daß nur durch mikroskopische Untersuchung der Ulcerationsbeläge es Pusateri gelang, die Diagnose zu stellen und Lues, Tuberkulose, Carcinom auszuschließen. Pusateri hält den Fall für wichtig, weil er die Möglichkeit beweist, daß eine primäre ulcero-membranöse Angina ohne Stomatitis bestehen kann, wie schon Renault u. a. beobachtet hatten. Weiter, daß der Prozeß beide Tonsillen befallen und tiefgreifende Zerstörungen verursachen kann, schließlich daß er einen chronischen Verlauf nehmen und so die Diagnose erschweren kann. Pusateri heilte den Patienten durch Gurgelungen von Carbolwasser und tägliche Tuschierungen mit 3·5%igem Zinkchlorid, flüssige Diät. G. Davelon.

Über Stomatitis mercurialis und ihre Verhütung durch Isoformzahnpasten. Aus der Universitätsklinik für Hautkrankheiten in Breslau (Direktor: Geh. Medizinalrat Prof. Dr. A. Neisser). Von Dr. Konrad Siebert, Assistent der Klinik (zurzeit Batavia). Deutsche med. Wochenschr., 33. Jahrg., Nr. 7).

Verfasser ist der Ansicht, daß für die ersten Entzündungserscheinungen bei der Stomatitis mercurialis nur gewisse Ernährungsstörungen der Schleimhaut, die durch die giftigen Eigenschaften des Quecksilbers bedingt sind, verantwortlich zu machen sind und daß in dem so geschädigten, geschwollenen Zahnfleisch die Mundbakterien ein leichteres Spiel haben, indem die günstigeren Bedingungen ihres Wachstums leichter eine Zerstörung der Schleimhaut herbeiführen. Nach ihm entsteht also die Stomatitis ulcerosa durch Sekundärinfektion. Gegen diese empfiehlt er auf Grund von Versuchen, welche er an sich selbst ausführte, die Isoformpaste. Am ersten Tage, 1 Stunde nach dem Mittagessen, bürstete Verfasser seine Zähne 3 Minuten lang einmal mit gewöhnlichem Wasser, einmal mit 3 *g* Beiersdorferscher Kali chloricum-Zahn-

Digitized by Google
Original from UNIVERSITY OF CALIFORNIA
Generated on 2019-10-24 09:41 GMT / http://hdl.handle.net/2027/uc1.b3252757
Public Domain in the United States, Google-digitized / http://www.hathitrust.org/access_use#pd-us-google

paste, einmal mit 3 *g* Isoformzahnpaste. Während beim ersten Versuche die Zahl der Keime nach 10 Minuten nur um die Hälfte verringert war, nach dem zweiten Versuche in der gleichen Zeit auf 35% herabgesetzt sich erwies, ging bei der Isoformzahnpaste die Zahl der Bakterienmenge nach 10 Minuten auf 3% zurück. Angewandt bei einer Reihe von Patienten, die mit Hydrargyrum behandelt wurden, kam es bei keinem derselben zu schweren stomatitischen Erscheinungen, so daß Verfasser das Mittel als ein Desinfektionsmittel mit bedeutenden bakteriziden Eigenschaften und als das geeignetste Mittel, um schwere Ulcerationserscheinungen im Munde zu verhindern, empfiehlt.

Reinhard.

Hartgaumen und Schlundreflex. Von Haenel. Deutsche med. Wochenschr., 1909, Nr. 8, S. 372.

Bei einem an Pseudobulbärparalyse leidenden Patienten trat nach mechanischer Reizung des harten Gaumens, beim Querstreichen stärker als beim Längsstreichen, eine reflektorische Kontraktion des Orbicularis oris auf, auch bei elektrischer Reizung konnte dieser Reflex, und zwar von einer median gelegenen Stelle am harten Gaumen und von der Zungenspitze ausgelöst werden, die Reflexzuckungen folgten dem elektrischen Zuckungsgesetz. O. Kahler.

Papillom am rechten Gaumenbogen. Von Schlesinger. Deutsche med. Wochenschrift, 1904, Nr. 4, Vereinsberichte.

Vorstellung von 3 Fällen von Lichen ruber der Mundschleimhaut. Von Ledermann. Deutsche med. Wochenschr., 1909, Nr. 7, Vereinsbeilage.

Vorstellung von 2 Fällen von Angina Vincenti. Von H. Bruck. Deutsche med. Wochenschr., 1909, Nr. 7, Vereinsbeilage.

Spontanheilung eines Sarkomrezidivs der rechten Mandel. Von Streit. Deutsche med. Wochenschr., 1909, Nr. 7, Vereinsbeilage.

4. Larynx.

Bemerkungen über das Sklerom nebst Mitteilung eines neuen ostpreußischen Falles. Von Dr. Ernst Linck (Königsberg). Archiv f. Laryngol., Bd. 19, H. 1.

Der neue Fall weist als charakteristisches Symptom kulissenartig von den Tubenwülsten beiderseits auf das Segel übergreifende und die Choanen von unten verengende Stränge auf, ferner im Kehlkopf ein rötlichweißes Infiltrat, in der Arytaenoidgegend eine rötliche, glasige, höckerige Geschwulst, die den Morgagnischen Raum vollständig ausfüllte und rötlichgelbe, unregelmäßig gestaltete, derbe Stränge an Stelle der Stimmbänder.

An einem anderen, mehrere Jahre beobachteten Fall hat Verfasser festgestellt, daß Skleromaffektionen an der einen Stelle verschwinden können, so daß hier später kaum etwas an den vorangegangenen Prozeß erinnert, während er an anderer Stelle von neuem aufflackert.

In einem weiteren Falle, der einen den besseren Ständen angehörigen russischen Patienten betraf, waren auch die tieferen Teile der Trachea befallen. Die sich in ihr findenden Infiltrate und flottierenden Wülste wurden auf bronchoskopischem Wege von der Tracheotomiewunde aus in Angriff genommen.

R. Hoffmann (Dresden).

Generated on 2019-10-24 09:41 GMT / http://hdl.handle.net/2027/uc1.b3252757
Public Domain in the United States, Google-digitized / http://www.hathitrust.org/access_use#pd-us-google
Digitized by Google
Original from UNIVERSITY OF CALIFORNIA

Die Behandlung der Larynxtuberkulose. Von Prof. Dr. A. Jurasz (Heidelberg). Deutsche med. Wochenschr., 33. Jahrg., Nr. 27).

Dem klaren, erschöpfenden Vortrag liegt folgende Einteilung zugrunde. Für die Behandlung der Larynxtuberkulose, welche heute nicht mehr als unheilbar gilt, kommen folgende Maßnahmen in Betracht: I. prophylaktische, indem wir *a)* durch Heilung des Lungenleidens die Quelle, von welcher der Infektionsstoff in die Zirkulation gelangt, zum Versiegen bringen, *b)* die Ablagerung des Sputums im Kehlkopf verhindern, dasselbe desinfizieren und den Kehlkopf resistenter machen: hierher gehören also die Inhalationen von Kochsalzlösungen, die Darreichung von Expektorantien sowie das Einatmen von antiseptischen Medikamenten in Dampf- und Gasform, ferner das Schweigegebot und schließlich das Fernhalten von unreiner Luft, Temperaturdifferenzen und Erkältungsgelegenheiten. Auf die Behandlung der Lungentuberkulose, welche, wie gesagt, mit der Behandlung der Larynxtuberkulose Hand in Hand zu gehen hat, geht Jurasz nur mit einem kurzen Hinweis auf die Luft- und Brunnenkuren, die hygienischen, diätetischen und medikamentösen Maßnahmen ein, um dann überzugehen zur Besprechung der

II. lokalen Behandlungsmethoden. Hier unterscheidet er *a)* allgemeine Mittel, Ruhestellung des Kehlkopfes und Diät, besonders bei Erkrankungen der Epiglottis wegen der Schluckbeschwerden, *b)* spezielle Mittel, das sind zum Teil Medikamente, welche auf den erkrankten Kehlkopf direkt appliziert, zum Teil instrumentelle Eingriffe, welche lokal ausgeführt werden. Bei der Wahl dieser verschiedenen Mittel und Methoden unterscheidet er, ob die Larynxtuberkulose sich im ersten Stadium ihrer Entwicklung befindet oder schon einen größeren Umfang angenommen hat. Je nachdem empfiehlt er Insufflationen von nicht irritierenden antiseptischen Pulvern, wie Borsäure, Jodol, Orthoform, Europhen, Pyoctanin und warnt vor Pinselungen, die die entzündete Schleimhaut nur reizen und neue Eingangspforten für den Tuberkelbacillus hervorrufen. Handelt es sich bei vorgeschrittener Larynxtuberkulose um größere Infiltrate, so erweisen sich Pinselungen mit 30—80%iger Milchsäure oft als nützlich, aber erst, nachdem dieselben mittelst Doppelcurette gründlich entfernt worden sind. Daneben kommen in Betracht galvanokaustische oder elektrolytische Zerstörung der Infiltrate, welch letztere jedoch nur langsam zum Ziele führt. Neben diesen chirurgischen Methoden kommt in Frage neuerdings die Lichttherapie in Form von direkter Sonnenbestrahlung des erkrankten Kehlkopfes, mit welcher günstige Erfolge erzielt wurden sowie die Biersche Stauung durch ein um den Hals gelegtes und mäßig komprimierendes Gummiband. Nicht wesentlich anders gestaltet sich die Behandlung der ulzerativen Einschmelzungsprozesse, welche freilich wenig Chancen für eine Heilung geben. Noch weniger erfreulich sind die Aussichten bei den perichondritischen Entzündungen, z. B. des Kehldeckels, bei der ebenso wie bei dessen Infiltration

Generated on 2019-10-24 09:42 GMT / http://hdl.handle.net/2027/uc1.b3252757
Public Domain in the United States, Google-digitized / http://www.hathitrust.org/access_use#pd-us-google
Digitized by Google
Original from UNIVERSITY OF CALIFORNIA

die operative Abtragung des Krankheitsherdes das Rationellste ist. Hiermit kommt Verf. zur

III. Gruppe, zu den symptomatischen Mitteln, welche den Zweck haben, die oft sehr bedeutenden und gefährlichen Beschwerden zu lindern oder zu beseitigen. Hierher gehört die Behandlung der Schluckschmerzen mittelst Bierscher Stauung neben Anwendung lokaler Anaesthetica, die entweder eingeatmet oder wie Morphium, Chloroform und Anästhesin insuffliert oder schließlich wie Cocain usw. in Lösungen aufgetragen werden, sowie die Bekämpfung der laryngealen Dyspnoe, als deren bestes Mittel Jurasz die Tracheotomie empfiehlt; doch sind schließlich auch innere Narkotica nicht zu entbehren. Reinhard.

2 Fälle von Larynxcarcinom. Von Lexer. Deutsche med. Wochenschr., 1909, Nr. 8, Vereinsbeilage.

Fall 1. Laryngofissur. Heilung mit guter Sprache

Fall 2. Carcinom der Epiglottis und des Zungengrundes. Dreizeitige Operation: 1. Drüsenexstirpation. 2. Tracheotomie. 3. Exstirpation des Tumors im Gesunden. Vollkommene Heilung. O. Kahler.

Diagnose und Behandlung des Larynxcarcinoms. Von J. Sędziak (Warschau). Lwowski Tygodnik Lekarski, 1907, Nr. 49 u. 50.

Sędziak fand unter 110 Fällen als ätiologische Momente: Heredität 16mal, Syphilis 50mal, Abusus in Baccho, in tabaco 50- respektive 72mal, Berufsschädlichkeiten, unter 86 Männern 11 Ackerbauer, 6 Lehrer, das Alter ausnahmsweise unter 35—40 Jahren (in je einem Falle mit 29 und 38 Jahren), hingegen 80 Fälle im Alter zwischen 50 und 80 Jahren. Männer entfallen 85 auf 24 Weiber, was auf den bei ersteren häufigeren Abusus in Baccho, Venere et tabaco zu beziehen ist. Bezüglich der Symptome ist am häufigsten Heiserkeit, abhängig von der Lokalisation der Krankheit an den Stimmbändern, dann Atembeschwerden, abhängig von der gestörten Beweglichkeit der affizierten Kehlkopffalte oder der Infiltration des Crico-arytaenoidalgelenkes, ferner Dysphagie, charakteristisch durch das Auftreten beim Genießen von festen Speisen, wo das bloße Schlingen nicht schmerzhaft ist, während bei Tuberkulose das Schlingen von Flüssigkeiten und Speichel am schwierigsten und schmerzhaftesten ist und Husten und Regurgitatio verursacht, weiters Foetor ex ore und Cachexia carcinomatosa. Die Diagnose wird gesichert *a)* durch die laryngoskopische Feststellung 1. der einseitigen Affektion des Larynx, 2. der Infiltratio tuberosa, 3. der Einschränkung der Beweglichkeit der affizierten Seite, *b)* nach der Methode ex juvantibus et ex nocentibus, durch spezifische Behandlung, *c)* durch die mikroskopische Untersuchung. Doch soll die Excision von Partikelchen der Neubildung nur ausnahmsweise vorgenommen werden, da ein solcher Eingriff durchaus nicht gleichgültig ist, während andrerseits auch die mikroskopische Untersuchung nicht immer absolut sichere Resultate ergibt. Hingegen soll man baldmöglichst zur Laryngofissur schreiten, die gleichzeitig

Digitized by Google
Original from UNIVERSITY OF CALIFORNIA
Generated on 2019-10-24 09:42 GMT / http://hdl.handle.net/2027/uc1.b3252757
Public Domain in the United States, Google-digitized / http://www.hathitrust.org/access_use#pd-us-google

als diagnostische und als par excellence therapeutische Methode anzusehen ist. Bezüglich der operativen Eingriffe stellte Sędziak bis Ende 1906 982 Fälle zusammen; davon entfallen auf endolaryngeale Eingriffe 57, Laryngofissur 299, partielle Resektion 222, totale Resektion 404. Die Zahl der operierten Fälle stieg in den letzten 10 Jahren um das $3^1/_2$fache, insbesondere Laryngofissur von 92 auf 299, partielle Resektion von 110 auf 222, totale Resektion von 188 auf 404, die intralaryngealen Eingriffe nur von 32 auf 57. Die operative Behandlung ist die rationellste und ergibt 26% Heilungen. Die Resultate sind in der zweiten Periode (nach 1888) viel günstiger als zuvor. Dasselbe gilt von der Häufigkeit der Rezidiven und von der Mortalität. Die besten Resultate gibt die Laryngofissur, besonders in der zweiten Periode mit 50%, während die intralaryngealen Eingriffe 46%, partielle Resektion 23%, totale Resektion 22% Heilungen aufweisen. Die Laryngofissur ist daher als die sicherste therapeutische Methode anzusehen und am häufigsten anzuwenden. Bezüglich der Rezidiven hat die totale Resektion die besten Resultate aufzuweisen, nur 16%, während die Laryngofissur 22%, die partielle Resektion 30%, endolaryngeale Eingriffe 33% Rezidiven ergeben. Hingegen ergibt die Laryngofissur in bezug auf die Mortalität bessere Resultate, und zwar in der zweiten Periode mit 2·5% als die partielle Resektion mit 6% und die totale Resektion mit 4·6%. (In der ersten Periode, bis 1888, betrugen die Unterschiede 6%, 21%, 27%.)

Spira.

Über Paralysis bilateralis postici. Von Sędziak (Warschau). Gazeta lekarska, 1907, Nr. 48 u. 49.

Auf 1000 von Sędziak zusammengestellten Fällen von Recurrenslähmung überhaupt (darunter 200 eigene) fanden sich 246 (19 eigene) mit doppelseitiger Posticuslähmung. 9 Fälle kamen im Alter bis 5 Jahre vor. Am häufigsten war diese Affektion zwischen dem 20. und 60. Lebensjahre, was sich daraus erklärt, daß die bezüglichen Ursachen (Krebs, Aneurysma u. dgl.) zumeist im späteren Alter auftreten. Männer waren viel häufiger betroffen als Weiber. Zentrale Ursachen waren in 136 Fällen vorhanden, darunter am häufigsten Tabes dorsalis (60mal), für welche Krankheit die besprochene Lähmung als ein charakteristisches Symptom anzusehen ist, welches allen anderen objektiven Symptomen vorauszugehen pflegt. Im Gegensatz zur Behauptung Semons, daß Posticuslähmung nur bei organischen Krankheiten des Nervensystems auftraten, beobachtete sie Sędziak in mehreren Fällen von funktionellen Neurosen, wie Hysterie, Neurasthenie u. dgl. In 38 Fällen war die Ursache nicht angegeben. In fast allen Fällen handelte es sich um vollkommene Paralyse, selten um Parese. Periphere Ursachen waren 114mal (64 eigene), davon 26mal Hypertrophie der Tracheobronchialdrüsen luetischer, carcinomatöser oder skrofulöser Natur, Kompression durch Hals- und Mediastinaltumoren 19mal, Trauma 10mal, Intoxikation (Typhus, Rheumatismus u. dgl.) 19mal. In 24 Fällen blieb die Ursache unbekannt. Nach Sędziak könnte in

Generated on 2019-10-24 09:42 GMT / http://hdl.handle.net/2027/uc1.b3252757
Public Domain in the United States, Google-digitized / http://www.hathitrust.org/access_use#pd-us-google
Digitized by Google
Original from UNIVERSITY OF CALIFORNIA

solchen Fällen die Durchleuchtung sich oft zur Aufklärung der Ursache nützlich erweisen. Auch hier überwiegen die Fälle mit vollständiger Lähmung jene mit Parese. Spira.

Beitrag zur Frage der Recurrenslähmung toxischen Ursprunges. Von Sędziak (Warschau). Lwowski Tygodnik Lekarski, 1907, Nr. 2.

Unter dem Ausdruck „Paralysis nervi recurrentis toxica" versteht Verfasser die Lähmung dieses Nerven im Verlaufe oder infolge akuter infektiöser Prozesse oder Vergiftungen. Auf 1000 aus der Literatur zusammengestellte Fälle von Recurrenslähmung fand Sędziak 95 hierhergehörige. 3 Fälle waren im Alter von 0—5 Jahren, der jüngste Patient war 2, der älteste 59 Jahre alt. Männer waren viel häufiger befallen als Frauen. In 24 Fällen waren doppelseitige Posticus-, 7mal doppelseitige Recurrens-, 10mal einseitige Posticus-, 49mal einseitige Recurrenslähmung vorhanden. In 73 Fällen waren akute infektiöse Prozesse die Ursache, und zwar am häufigsten Typhus abdominalis (26mal). Dabei war am häufigsten ein Recurrens affiziert (11mal). Dann beide Postici (10mal), beide Recurrentes (4mal), ein Posticus (1mal). Diese Lähmungen traten zumeist in der 3. bis 4. Woche, seltener auch früher auf und traten zurück meist in 1—3 Wochen. Nur in einem Falle des Verfassers mit doppelseitiger Posticuslähmung war die Tracheotomie notwendig. Akuter Gelenkrheumatismus verursachte die Lähmung 18mal durch Perineuritis infolge von Erkältung. Dann kommen Influenza (11mal), Diphtheritis (9mal). Diese Lähmungen sind meist neuropathischer Natur und beruhen auf Selektionsaffinität der Toxine zu gewissen nervösen Elementen. Typhus exanthematicus war 3mal, Pneumonia 2mal, je 1mal Puerperalfieber, Erysipelas faciei, Morbilli und Gonorrhöe. Anorganische Vergiftungen waren 14mal die Ursache, davon 5mal Blei-, 1mal Arsenik-, 1mal Phosphor-, 2mal Alkoholintoxikation, 2mal Injektion von Jodoformätherlösung in ein Struma, 2mal Jodkaligebrauch. In 2 Fällen wurde Neuritis oder Neuritis peripherica, 5mal myopathische Herkunft angegeben. Spira.

Beiträge zur Kenntnis der Lähmungen des Nervus recurrens. Von O. Körner und Sebba. (Zeitschr. f. Ohrenheilk., LVI, 4.)

Die Tatsache, daß die Kehlkopflähmungen der Tabiker häufiger die linke als die rechte Seite betreffen, findet nach Körner ihre Erklärung in der größeren Länge des linken Recurrens; nach neueren Untersuchungen ist nämlich die tabische Kehlkopflähmung meist nur durch eine Neuritis des Nervenstammes, nicht durch eine Erkrankung der bulbären Kerne bedingt. „Wenn die im Blute des Tabikers kreisende toxische Substanz gleich große Strecken der beiden Recurrentes gleichmäßig schädigen muß, so muß sie in dem weit längeren linken Recurrens für den Nervenstrom eine größere Summe von Widerständen schaffen als in dem kürzeren rechten. Darum muß auch die linke Kehlkopfhälfte früher und stärker gelähmt werden." Folgerichtig muß

Generated on 2019-10-24 09:42 GMT / http://hdl.handle.net/2027/uc1.b3252757
Public Domain in the United States, Google-digitized / http://www.hathitrust.org/access_use#pd-us-google
Digitized by Google
Original from UNIVERSITY OF CALIFORNIA

dasselbe Verhältnis sich auch bei anderen toxischen Neuritiden des Vagus-recurrensstammes wiederholen, was auch nach den Zusammenstellungen Körners für diphtheritische, typhöse, Influenza- und Beriberi-Kehlkopflähmungen zutrifft. Sodann bespricht Körner die auffällige Erscheinung, daß die tabische Kehlkopflähmung fast stets auf die Lähmung des M. crico-arytaenoideus posticus beschränkt bleibt und nicht, wie bei mechanisch bedingter Lähmung, schnell zur völligen Parese aller vom Recurrens versorgten Muskeln führt. Körner weist darauf hin, daß bei der typhösen Posticuslähmung dasselbe der Fall ist (13mal doppelseitige, 1mal einseitige Posticuslähmung gegenüber nur vier [einseitigen] Recurrenslähmungen), während bei den nicht organisierten Giften (Blei, Arsen, Alkohol etc.) die Recurrenslähmungen überwiegen.

Keller.

Ein Vergleich der klinischen Erscheinungen bei Kern- und Stammlähmungen des Vagus-Recurrens und des Oculomotorius als Beitrag zur Kritik des sogenannten Rosenbach-Semonschen Gesetzes. Von Prof. Dr. O. Körner. Zeitschrift f. Ohrenheilk., LVI, 2.

Während das Rosenbach-Semonsche Gesetz, demzufolge bei progredienten Läsionen des Vagusstammes zuerst nur die Posticusfasern erkranken, jetzt allgemeine Annahme gefunden hat, ist die von Semon weiterhin aufgestellte Behauptung, daß derselbe auch bei allen Schädigungen der Kerne und Wurzeln des Vagus im Bulbus med. obl. der Fall sei, auf mannigfachen Widerstand gestoßen. Auch Körner hält diese Annahme für unberechtigt, und zwar mit Hinweis auf die klinischen Tatsachen sowie mit Bezug auf ein ähnliches Verhalten am Oculomotorius, wo ebenfalls bei progressiven Läsionen am Stamme nur dieselben Fasern, nämlich die für den Levator palp. sup. oder den Sphincter iridis oder für beide bestimmten zuerst betroffen werden, bei Kernläsionen dagegen nichts von einer solchen Gesetzmäßigkeit zu erkennen ist.

Keller.

Zur operativen Behandlung der Kehlkopfstenosen. Von Prof. Wendel (Magdeburg). Münchener med. Wochenschr., 54. Jahrg., Nr. 8.

Mitteilung der Krankengeschichte eines Patienten mit schwerer Fraktur des Larynx. Derselbe hatte durch ein derbes, narbiges Diaphragma, das sich dicht unterhalb der Glottis gebildet hatte, und die Unterfläche der wahren Stimmbänder mitbeteiligte, eine Stenose erworben, welche allen intralaryngealen Dehnungsversuchen trotzte. Verfasser führte daher die Laryngotomie aus, bei der er gezwungen war, einen Defekt, welcher mehr als die Hälfte des Kehlkopfumfanges einnahm und in maximum 1 *cm* klaffte, zu schließen; er tat dies durch einfache Naht der mobilisierten und angefrischten Schleimhautwundränder. Der Erfolg war ein vorzüglicher, auch in phonetischer Beziehung, obwohl der Defekt im Bereiche der Stimmbänder lag. Patient atmete 3 Monate nach der Operation ohne Stridor; seine Stimme war laut und kräftig, mit einem sich verlierenden rauhen Beiklang.

Reinhard.

Digitized by Google
Original from UNIVERSITY OF CALIFORNIA
Generated on 2019-10-24 09:42 GMT / http://hdl.handle.net/2027/uc1.b3252757
Public Domain in the United States, Google-digitized / http://www.hathitrust.org/access_use#pd-us-google

Laryngostomie bei Larynxperichondritiden. Von Iwanoff (Moskau). Russische Monatsschr. f. Ohren-, Nasen- und Halskrankheiten, 1909, H. 2.

In seinem erschöpfenden Beitrage stellt Verfasser seine Modifikation der Sargnon-Balatierschen Methode bei Larynxverengerungen dar. Sollte doch in Fällen des Verfassers nicht nur das Larynxlumen an und für sich, sondern auch die Haltbarkeit der Larynxwände hergestellt werden, die wegen der Nekrose infolge der Perichondritis zusammenfielen. Teile der submucösen Infiltrate wurden mehrmals ausgeschnitten, um die Resorption der Überreste zu fördern. Zur plastischen Transplantation an Stelle des nekrotisierten Larynxknorpels wurde der Nasenseptumknorpel verwendet.

L. Mekler (Ufa, Rußland).

Über Intubation und Tracheotomie. Von A. Baer. Deutsche med. Wochenschr., 1909, Nr. 3, Vereinsberichte.

Demonstration eines Falles von Sigmatismus nasalis. Von Barth. Deutsche med. Wochenschr., 1909, Nr. 8, S. 372.

5. Trachea, Bronchien, Ösophagus.

Ein Fall einer Luftröhrenverengerung, die durch Fibrolysininjektionen und Katheterisation geheilt wurde. Von Putschkowsky (Smolensk). Russky Wratsch, 1909, Nr. 2.

Die Verengerung war auf luetischem Boden. Katheterisation im Verlauf von 2 Monaten blieb ohne Wirkung, nach den Fibrolysininjektionen aber ergab die wiederholte Katheterisation eine bedeutende Verbesserung.

L. Mekler (Ufa, Rußland).

Entfernung eines Knochenstückes aus dem rechten Bronchus mit Hilfe der oberen Bronchoskopie. Von Dr. Ernst Winkler (Bremen). Deutsche medizin. Wochenschr., 33. Jahrg., Nr. 6.

Es handelt sich um eine 58jährige Frau, welche Ende März 1905 ein Knochenstück aspirierte, das Verfasser am 6. Juni aus dem rechten Bronchus in 34 *cm* Tiefe mittelst der oberen Bronchoskopie entfernte. Inzwischen hatte sich in dem rechten Unterlappen der Lunge eine stark fötide Bronchitis entwickelt, deren reichliche Eitermassen die Operation nicht wenig erschwerten. Verfasser operierte in sitzender Stellung der Patientin ohne Narkose nach vorausgegangener Cocainisierung und benutzte erst ein Tracheoskop, durch welches er dann ein 9 *mm* weites, 32 *cm* langes Bronchoskop einführte. Heilung.

Reinhard.

Demonstration eines Oesophagusfremdkörpers. Von Manasse. Deutsche medizin. Wochenschr., 1909, Nr. 3, Vereinsberichte.

Künstliches Gebiß 12 Tage im Oesophagus einer 56jährigen Frau, 20 *cm* vor der Zahnreihe, extrahiert mit Urethralfremdkörperzange.

Oesophagusresektion und Oesophagusplastik. Von Barth. Deutsche med. Wochenschrift, 1909, Nr. 2, Vereinsberichte.

Wegen Carcinom des Oesophaguseinganges zirkuläre Resektion 7 *cm* abwärts vom Ringknorpel und Einreihung des Oesophagusstumpfes in die Haut. 14 Tage später Plastik mit gedoppelter Hautnaht. Völlige Heilung mit gutem Schluckvermögen 5 Wochen nach der Resektion. O. Kahler.

Digitized by Google
Original from UNIVERSITY OF CALIFORNIA
Generated on 2019-10-24 09:42 GMT / http://hdl.handle.net/2027/uc1.b3252757
Public Domain in the United States, Google-digitized / http://www.hathitrust.org/access_use#pd-us-google

Titel der rhino-laryngologischen Universitätsschriften, die an den französischen Universitäten im Universitätsjahr 1907/08 erschienen sind. Zusammengestellt von Dr. Fritz Loeb (München).

Audibert A., Contribution à l'étude de laryngectomie partielle ou totale. Bordeaux 1908. 189 S.

Araya S., Traitement des sinusites maxillaires. Paris 1908. 116 S.

Baudet E., Contribution à l'intervention chirurgicale dans le traitement du cancer de la langue. Toulouse 1908. 210 S.

Békiarian A., Contribution à l'étude d'abscès froid prélaryngé d'origine ganglionnaire. Paris 1908. 100 S. i. T.

Berthou G., Contribution à l'étude de la forme sinusiale du cancer du sinus maxillaire. Lille 1907. 71 S.

Boisseau R., Étude clinique de formes asthmatiques, cardiaque et congestive de l'adénopathie trachéo-bronchique chez l'adulte. Bordeaux 1908. 69 S.

Dauga H., Des syphilides lupiformes du nez. Paris 1907. 52 S.

Descomps, Anatomie de l'espace maxillo-amygdalien. Région sous-angoulo-maxillaires. Paris 1908. 77 S.

Dornoy G., Le sternum en entonnier. Bordeaux 1907. 54 S.

Durban L., De la suffocation par enfouissement des corps vivants. Lyon 1907. 82 S.

Gallet P., Prothèse par la paraffine dans les rhinites atrophiques. Lyon 1907. 33 S.

Goudeareau J., Contribution à l'étude des rapports entre l'adénoidite et l'entéro-colite muco-membraneuse chez le nourrisson. Montpellier 1908. 52 S.

Guéguen A., Contribution à l'étude de la sérothérapie préventive. Sérum antidiphthérique. Sérum antitétanique. Bordeaux 1908. 66 S.

Guimezanes Ph., Contribution à l'étude des angines pseudomembraneuses. Bordeaux 1908. 74 S.

Jacod M., Des laryngites aigues à fausses membranes non diphthériques. Lyon 1907. 40 S.

Juin A., Contribution à l'étude du traitement des sinusites maxillaires chroniques. Paris 1908. 80 S.

Langlais F., Les angines nécrotiques ou ulcéro-perforantes de la scarlatine. Paris 1908. 83 S.

Le Cousse E., Le coryza hypertrophique. Son traitement. Bordeaux 1908. 62 S.

Malterre R., De la tuberculose galopante des amygdales. Paris 1908. 110 S.

Martin M., Traitement des sinusites frontales bilatérales par la trépanation médio-frontale et le drainage en y avec résection de la lame perpendiculaire de l'éthmoide. Paris 1908. 61 S.

Massé A., Empyème et sinusite maxillaire. Montpellier 1908. 40 S.

Monjou E., Le traitement des complications orbito-oculaires des sinusites fronto-éthmoidales. Bordeaux 1908. 59 S.

Oudot L., Traitement de la sinusite maxillaire par les lavages diaméatiques. Paris 1908. 103 S.

Perrin J., Contribution à l'étude du développement des fosses nasales. Lille 1908. 84 S.

Petit M., Considérations sur la chirurgie actuelle du septum nasal. Bordeaux 1908. 46 S. 3 T.

Generated on 2019-10-24 09:42 GMT / http://hdl.handle.net/2027/uc1.b3252757
Public Domain in the United States, Google-digitized / http://www.hathitrust.org/access_use#pd-us-google
Digitized by Google
Original from UNIVERSITY OF CALIFORNIA

Preust S., Contribution à l'étude du traitement de la dysphagie dans la tuberculose laryngée (notament par le chlorétone). Paris 1908. 44 S.
Poupelain M., Manifestations de la syphilis héréditaire sur l'oreille moyenne. Bordeaux 1907. 101 S.
Slavtcheff G., Considérations à l'étiologie et à la bactériologie de l'ozène. Toulouse 1908. 83 S.
Sloog M., Contribution à l'étude des corps étrangers des bronches et de leur traitement par la bronchoscopie transglottique et sous-glottique. Paris 1908. 95 S.
Vagnon A., Les pansinusites périorbitaires. Lyon 1908. 136 S.
Valentin Ch., Contribution à l'étude des angines à bacille de Friedlaender. Nancy 1908. 111 S.
Vaysse Ch., Quelques considérations sur la pathogénie et le traitement des empyèmes du sinus maxillaire d'origine dentaire. Paris 1908. 86 S.
Vigneront A., Contribution à l'étude de ostéomyélite de l'omoplate. Nancy 1908. 73 S.

Notizen und Personalien.

XVI. Internationaler medizinischer Kongreß. Die Leitung des XVI. Internationalen medizinischen Kongresses zu Budapest (29. August bis 4. September d. J.) begann soeben mit der Versendung des zweiten Rundschreibens. Das ansehnliche Heft enthält neben dem wissenschaftlichen Arbeitsprogramme der 21 Sektionen, eine ausführliche Beschreibung der Kongreßausflüge, wie auch alle notwendigen Aufklärungen betreffs Reise und Unterkunft in Budapest. Es sei auch an dieser Stelle ausdrücklich bemerkt, daß die Unterkunftsfrage derart gelöst wurde, daß jeder Teilnehmer am Kongreß ohne Schwierigkeit eine seinen Verhältnissen und Wünschen entsprechende Unterkunft finden kann. Der Mitgliedsbeitrag beträgt 25 K; Gattinnen und Töchter der Mitglieder zahlen 12 K 50 h. Geldsendungen wolle man an den Schatzmeister des Kongresses: Prof. Julius v. Elischer, Budapest, VIII., Esterházy-utcza 7, adressieren. Es liegt in der Natur der Sache, daß, obwohl das Rundschreiben in mehr als 20.000 Exemplaren verschickt wird, die Gesamtheit der Herren Kollegen mit demselben nicht bedacht werden konnte. Die Kongreßleitung bittet daher ergebenst alle Leser unseres Blattes, diese Mitteilung als Einladung zur Teilnahme am Kongreß zu betrachten. Allen Interessenten, die sich an die Kongreßleitung wenden, wird sofort das Rundschreiben zugestellt, wie auch allen sonstigen Anfragen und Wünschen dieselbe bereitwilligst entsprechen wird. Adresse: Bureau des XVI. Internationalen medizinischen Kongresses, Budapest, VIII., Eszterházy-utcza 7.

Vorläufiges Programm der Sektion XV: Nasen- und Kehlkopfkrankheiten[1]):

Bureau: Geschäftsführender Präsident: E. v. Navratil, IV., Váczi-utcza 40, Budapest. — Kopräsidenten: E. Baumgarten, A. v. Irsay, A. Onodi. — Geschäftsführender Sekretär: Z. Donogány, VIII., József-körút 37/39, Budapest. — Mitglieder: B. v. Gámán (Kolozsvár), K. Morelli, J. Némai, L. Polyák, H. Zwillinger. — Schriftführer: H. Halász (Miskolcz), M. Klár, C. Láng, Z. v. Lénart, A. Lipscher, D. v. Navratil, E. Pollacsek, E. Tóvölgyi.

Referate: Barlatier (Romance): Le traitement chirurgical des sténoses laryngo-trachéales. — Baurowitz (Krakau): Zur Bekämpfung der Ausbreitung des

[1]) Laut den bis 31. März 1909 an das Generalsekretariat des Kongresses eingelangten Listen.

Digitized by Google
Original from UNIVERSITY OF CALIFORNIA
Generated on 2019-10-24 09:42 GMT / http://hdl.handle.net/2027/uc1.b3252757
Public Domain in the United States, Google-digitized / http://www.hathitrust.org/access_use#pd-us-google

Skleroms. — Boumann (Amsterdam) und Zwaardemaker (Utrecht) Experimentelle Phonetik vom medizinischen Standpunkt. — Bresgen (Wiesbaden): Heufieber, nervöses Asthma und Verschwellung der Nasenschleimhaut. — Broeckaert (Gand): Etat actuel de la question des paralysies récurrentielles (Paralysies d'origine cérébrale et bulbaire). — Castex (Paris): Traitement opératoire des tumeurs malignes du pharynx. — Chiari (Wien): Die Therapie des Carcinoma laryngis. — Citelli (Catania): Vegetazioni adenoidi. — Eicken und Killian (Freiburg i. Br.): Die Leistungen der direkten Untersuchungsmethoden. — Gluck (Berlin): Die Diagnose und Behandlung des Larynxcarcinoms. — Grossmann (Wien): Über das nasale Asthma. — Hajek (Wien): Die Behandlung der Empyeme der Nasennebenhöhlen. — Katzenstein (Berlin): Über Phonationszentren. — Killian und Eicken (Freiburg i. Br.): Die Leistungen der direkten Untersuchungsmethoden. — Kubo (Fukuoka): Traitement chirurgical des sténoses laryngo-trachéales. — Massei (Napoli): La sifilide ed i tumori maligni della gola. — Moure (Bordeaux): Traitement opératoire des tumeurs malignes des fosses nasales. — Onodi (Budapest): Über die intrakraniellen und cerebralen Komplikationen der Nasennebenhöhlenerkrankungen. — Sargnon (Lyon): Le traitement chirurgical des sténoses laryngo-trachéales. — Schmiegelow (Copenhague): Primary malignant disease of the trachea treated by resectio of the trachea. — Schrötter (Wien): Therapie des Skleroms der oberen Luftwege. — Semon (London): A Contribution towards the diagnosis and treatment of laryngeal cancer. — Uchermann (Christiania): Die chirurgische Behandlung der laryngo-trachealen Stenosen. — Zwaardemaker (Utrecht), vide Boumann (Amsterdam).

Vorträge: Baumgarten (Budapest): Über die Frühformen der Ozaena. — Biehl (Wien): Rhinogene Meningitis. — Bleyer (New York): Deep seated diseases of laryngeal and bronchial nature treated by means of sprays and injections with oily preparations. The method of procedure its simple apparatus and medicaments. — Botey (Barcelone): 1. Les injections de paraffine dans l'ozène. Sont-elles aujourd'hui le meilleur traitement de cette affection? 2. Opération radicale du sinus frontal. — Bourack (Charkoff): 1. Les complications après adéno et tonsillotomies; 2. Contribution à l'étude des réflexes nasaux; 3. Contribution à la question des injections prothétiques de paraffine. Considérations théoriques et pratiques: 130 cas de correction d'ensellures du nez; 4. Polype adénoïdien de tonsille palatine. — Bresgen (Wiesbaden): Die Elektrolyse mit langen einfachen und mit einpoligen langen Doppelnadeln zur Behandlung von Verschwellung des Naseninnern, zum Teil auch als vollwertiger Ersatz des elektrischen Brenners. — Clerc (Milano): Sulle varieta istopatologicha dei tumori benigni laringei. — Costiniu (Bucarest): 1. Diagnostic de la syphilis tertiaire du nez; 2. Lupus primitif du pharynx et du larynx. — David (Paris): Sur les divers traitements des rhinopharyngites chroniques. — Della-Vedova (Milano): 1. Contributi alla patologia della stenosi cronichi laringee; 2. Osservazioni sullo sviluppo delle cavita nasali nell'uomo. — Escat (Toulouse): 1. Indications de la voie naturelle ou de la voie transfaciale pour l'extirpation des fibromes naso-pharyngiens; 2. Résultats du traitement des sinusites maxillaires chroniques par la simple trépanation large du méat inférieur sans curettage. — Fein (Wien): Die einfache Fensterresektion bei Nasenscheidewandverbiegung. — Flatau (Berlin): Bedeutung und Grenzen der phonetischen Therapie. — Freudenthal (New York): Brain abscess of nasal origin. — Goris (Bruxelles): Prosopodischisis. Méthode pour ouvrir tous les sinus de la face en une séance. — Guisez (Paris): Faits de trachéo-broncho-œsophagoscopie. Quinze corps étrangers bronchiques et trente œsophagiens opérés et guéris sans endoscopie. Rétrécissements cicatriciels infranchissables de l'œsophage ramenés à un calibre normal par l'œsophagoscopie. — Gutzmann (Berlin): Über die Stimme und Sprache der Taubstummen. — Hajek (Wien) und Polyák (Budapest): Präparat eines Falles von Myxom der Nasenhöhle und der Schädelbasis. — Halász (Miskolcz): Beitrag zu den durch Sinus sphenoidalis-Tumoren hervorgerufenen Augensymptomen. — Henkes (Middelburg): Weitere Mitteilungen über die Entwicklung des Cavum naso-pharyngeum. — Heryng (War-

Generated on 2019-10-24 09:42 GMT / http://hdl.handle.net/2027/uc1.b3252757
Public Domain in the United States, Google-digitized / http://www.hathitrust.org/access_use#pd-us-google
Digitized by Google
Original from UNIVERSITY OF CALIFORNIA

schau): Vorschläge zur Verständigung in der Aufstellung einheitlicher Normen für Larynx- und Naseninstrumente und elektrischer Apparate. — Hudson-Makuen (Philadelphia): Paresis of the soft Palate and other Organs of Speech. — Ingals (Chicago): Intranasal drainage of the frontal sinus. — Irsai (Budapest): Über die Verbreitung des Skleroms in Ungarn. — Koenig (Paris): Nouveau spéculum permettant l'évaporation instantanée du chlorure d'éthyle. — Koschier (Wien): Die operative Behandlung des Larynxcarcinoms. — Ino-Kubo (Japan): Über die wahre Ursprungsstelle und die Radikaloperation der solitären Choanenpolypen. — Kuttner (Berlin): Thema vorbehalten. — Kyle (Philadelphia): The Chemistry of the Salivary Secretions (Ptyalose-Etiology) in relation to Diseases of the Nose and Throat. — Laurens (Paris): De la turbinotomie. Indications et résultats. — Luc (Paris): Complications craniennes et intracraniennes des suppurations du sinus frontal. — Mader (München): Die Technik der Röntgenbehandlung der oberen Luftwege. — Mahu (Paris): Cure radicale de la sinusité maxillaire chronique par la voie nasale. — Mayer (New York): Stenosis of the larynx cured by intubation. — Morelli (Budapest): 1. Fistula colli congenita bilateralis totalis; 2. Radikaloperation der malignen Tumoren der Nase. — Moure (Bordeaux): Sur quelques cas de lésions laryngées peu communes. — Neubauer (Budapest): Die Kehlkopfspiegelung bei Kindern. — Pollacsek (Budapest): Sujet réservé. — Polyák (Budapest): 1. Über Prinzipien der intranasalen Chirurgie; 2. vide Hajek. — Raoult (Paris): 1. Des angines ulcéreuses aiguës; 2. Classification des infections amygdaliennes. — Réthi (Wien): Die Innervation des weichen Gaumens. — Schiffers (Liège): Les tumeurs de l'amygdale. — Sędziak (Warschau): 1. Die Frage der Radikalbehandlung der Larynxtuberkulose in den letzten 50 Jahren; 2. Über Recurrenslähmungen. — Seifert (Würzburg): Die tropischen Kehlkopflähmungen. — Steiner (Budapest): Entwicklung der Lehre von der Ozaena. — Taptas (Constantinople): De la narcose bromethylique dans les opérations des végétations adénoïdes. — Thost (Hamburg): Die mechanische Behandlung der Larynxstenosen. — Tóvölgyi (Budapest): 1. Die Therapie der Sängerkehlköpfe; 2. Über eine neue Operationsmethode bei Septum spina crista- und Nasenmuschelhypertrophien. — Vohsen (Frankfurt a. M.): Thema vorbehalten. — Watson (Bristol): Models of Osteoplastic method of operation on the frontal sinus. — Zarniko (Hamburg): 1. Korrektur von Septumanomalien; 2. Nachbehandlung der Nasenwunden. — Zwillinger (Budapest): Über Hyperkeratose des Kehlkopfes und ihre klinische Bedeutung.

Für den wissenschaftlichen Teil verantwortlicher Redakteur: **Dr. Ernst Urbantschitsch, Dr. Otto Kahler.**
Herausgeber, Eigentümer und Verleger: **Urban & Schwarzenberg.**

Druck von Gottlieb Gistel & Cie., Wien, III., Münzgasse 6.

Generated on 2019-10-24 09:42 GMT / http://hdl.handle.net/2027/uc1.b3252757
Public Domain in the United States, Google-digitized / http://www.hathitrust.org/access_use#pd-us-google
Digitized by Google
Original from UNIVERSITY OF CALIFORNIA

MONATSSCHRIFT FÜR OHRENHEILKUNDE
UND
LARYNGO-RHINOLOGIE.

XLIII. Jahrg. 1909. 6. Heft.

Nachdruck verboten.

Laryngo-Rhinologischer Teil.

Original-Artikel.

Aus dem pathologisch-anatomischen Institute in Wien (Vorstand: Hofrat Prof. Weichselbaum).

Über einen Fall von narbigem Kehlkopfverschluß nach Intubation.

Von Dr. **Friedrich Erkes.**

(Mit 2 Figuren.)

Bókay stellt in seiner 1908 erschienenen Arbeit „Die Lehre von der Intubation“ 32 Fälle von Larynxstriktur (inbegriffen die Fälle von Verschluß) zusammen.

Die Fälle betreffen diphtheriekranke Kinder zumeist zwischen 1—2½ und 4—5 Jahren. In allen Fällen — ausgenommen 1 Fall O'Dwyer-Lesser und 1 Fall Bókay — trat die Verengerung, respektive der Verschluß nach der der Intubation folgenden sekundären Tracheotomie auf.

Die Ursache für das Auftreten der zur Stenose führenden Geschwüre ist der Tubus, veranlaßt, respektive ermöglicht wird die zur Verengerung führende Vernarbung durch die sekundäre Tracheotomie.

O'Dwyer erkannte diesen Zusammenhang, indem er sagt: „Wenn ausgedehnte subglottische Geschwürsbildung besteht zur Zeit, wo die Trachea geöffnet ist, so bewirkt die folgende rapide Heilung höchstwahrscheinlich eine feste, narbige Striktur, wenn nicht gar vollständigen Verschluß dieses engen Teiles des Larynx.“

Nach den bei Bókay angeführten Beschreibungen des pathologisch-anatomischen Bildes obduzierter Fälle von narbiger Larynxstenose ist das allen Fällen Gemeinsame ein dichtes, 2—4 *mm* dickes subglottisches Narbengewebe, das den Larynx stenosiert oder verschließt und mehr oder weniger durch Narbenzug deformiert.

Zu diesen 32 Fällen erlaube ich mir einen weiteren hinzuzufügen. Klinisch bestätigt er die Ansicht O'Dwyers — es ging Intubation und sekundäre Tracheotomie voraus —, pathologisch-anatomisch ist er bemerkenswert durch den histologischen Befund.

Generated on 2019-10-24 09:42 GMT / http://hdl.handle.net/2027/uc1.b3252757
Public Domain in the United States, Google-digitized / http://www.hathitrust.org/access_use#pd-us-google
Digitized by Google
Original from UNIVERSITY OF CALIFORNIA

Ich gebe zunächst die Krankengeschichte[1]) im Auszug:

Karl H., $2^1/_2$ Jahre alt (Sp.-Pr. Nr. 654/09), laut Anamnese seit 10 Tagen Heiserkeit und Atemnot. Am 11. X. 1907 Aufnahme in das Karolinen-Kinderspital unter den Erscheinungen schwerer Larynxstenose (croupöser Husten, inspiratorische Einziehungen des unteren Sternums und der seitlichen Thoraxpartien, Auxiliarmuskelatmen, Cyanose). Die Inspektion des Rachens ergibt festhaftende, weiße Beläge. an den Tonsillen lakunär, an der hinteren Rachenwand streifenförmig angeordnet.

Die bakterielle Untersuchung in Deckglas und Kultur ergibt Diphtheriebazillen. Temperatur 37·4. Puls 160, rhythmisch.

Innerer Status ohne Besonderheiten.

Kind erhält sofort nach der Aufnahme eine Injektion Di. Ser. (3000 A. E.) in den rechten Oberschenkel. Wegen zunehmender Stenosenerscheinungen

am 11. X., $7^3/_4$ Uhr p. m. Intubation „ 12. X., 11 Uhr a. m. Entubation	}	$15^1/_4$ Stunden
$12^1/_2$ Uhr p. m. Intubation „ 13. X., 9 Uhr a. m. Entubation	}	$21^1/_2$ „
12 Uhr m. Intubation „ 14. X., $9^1/_2$ Uhr a. m. Entubation	}	$22^1/_2$ „
$11^1/_2$ Uhr a. m. Intubation „ 15. X., $9^1/_4$ Uhr a. m. Entubation	}	$22^1/_4$ „
„ 15. XI., 11 Uhr a. m. Intubation „ 16. X, $11^1/_2$ Uhr a. m. Entubation	}	$24^1/_2$ „

„ 16. X.. Pneumonie.

2 Uhr p. m. Intubation.

3 Uhr p. m. Tracheotomia inferior, typisch ohne Zwischenfall (Gersuny-Kanüle).

17. X. Relatives Wohlbefinden,

19. X. Kanülenwechsel täglich.

Bei geschlossener Trachealöffnung phoniert das Kind. — Pneumonie r. h. u. Lokales Serumexanthem an der Injektionsstelle.

21. X. Allgemeines Serumexanthem. Kind wurde mit einer kurzen Unterbrechung täglich vom 21. X. bis 21. XI. unter Dekanülement intubiert. Die Intubationsdauer betrug anfangs 5 Minuten, später 1—2 Stunden. Ab 4. XI. wurde der Intubation eine Bougierung mit Schrötter-Bougie vorausgeschickt. Nach der Bougierung wurden mitunter blutige Granulationen ausgehustet. Bougierung täglich $^1/_4$ Stunde. Am 16. XII. wegen plötzlicher Verstopfung der Kanüle Kanülenwechsel. Einführung einer T-Kanüle. Am 18. XII. Entfernung der T-Kanüle wegen hochgradiger Dyspnoe und ungenügender Expektoration. Neuerliche Einführung einer Gersuny-Kanüle. Bougierung täglich fortgesetzt.

27. XII. Versuch der Bougierung mit dickem Bougie und Katheter gelingt nicht.

29. XII. Neuerlicher Versuch zu bougieren mißlingt.

---

[1]) Für das Abfassen der Krankengeschichte bin ich Herrn Dr. F. Spieler zu Dank verpflichtet.

Digitized by Google
Original from UNIVERSITY OF CALIFORNIA
Generated on 2019-10-24 09:42 GMT / http://hdl.handle.net/2027/uc1.b3252757
Public Domain in the United States, Google-digitized / http://www.hathitrust.org/access_use#pd-us-google

8. I. 1908. Bougieren unmöglich. Durchstoßen einer dünnen Sonde durch die vollständig obturierenden Granulationen gelingt nicht.

18. I. Schrötters Bougie ½ passiert nach einigem Widerstand, täglich Bougierung mit Schrötter ½.

26. I. Bougie Schrötter Nr. 2 täglich.

4. II. Bougie Schrötter Nr. 3 täglich.

16. II. Bougie Schrötter Nr. 4 täglich.

19. II. Bougie Schrötter Nr. 3 täglich.

18. III. Von jetzt ab kein endolaryngealer Eingriff mehr.

19. III. Unter Temperaturanstieg Scarlatina. Nekrotisierende Angina.

6. IV. Scharlachnephritis und Pneumonien.

18. IV. Exitus.

Gesamte Intubationsdauer 136·50 Stunden, Zahl der Intubationen 34.

Obduktion (Erdheim): Narbiger Verschluß des Larynx. Lymphomata colli, nekrotisierende Angina. Akute parenchymatöse und interstitielle Nephritis. Parenchymatöse Degeneration des Herzens und der Leber.

In der Absicht, das Objekt einer genauen histologischen Untersuchung zuzuführen, wurde von einer gewaltsamen Eröffnung des der Sondenuntersuchung nach verschlossenen Larynx Abstand genommen und Larynx und Trachea im Zusammenhang im uneröffneten Zustand in Müller-Formol fixiert. Nach Einbettung in Celloidin wurde das Präparat in eine Stufenserie zerlegt. Die Schnittrichtung war eine quere, die Schnittdicke 20 μ. Es wurde jeder vierte Schnitt aufgefangen und in Hämalaun-Eosin gefärbt.

Es wird am zweckmäßigsten sein, bei der Besprechung des histologischen Befundes zuerst auf das knorpelige Gerüst des Kehlkopfes und der Trachea und dann erst auf die von dieser eingeschlossene Schleimhaut einzugehen.

Von Kehlkopfknorpeln ist nur der Ringknorpel betroffen. Der Schildknorpel ist weder in seiner Gestalt noch in seiner histologischen Beschaffenheit verändert. Der Ringknorpel dagegen ist in hochgradiger Weise betroffen: er ist vor allem in hohem Grade deformiert.

Er hat nicht mehr einen kreisförmigen, sondern einen sichelförmigen Querschnitt, der durch eine, oft sehr bedeutende Annäherung der hinteren Wand an die vordere zustande kommt; dabei ist die vordere Wand die konvexe, und der Oesophagus kommt in die Konkavität zu liegen (Fig. 1). Wie wir weiter unten sehen werden, kommt diese Deformität durch den Zug eines narbigen schrumpfenden Bindegewebes zustande, das nunmehr den Hauptinhalt des vom Ringknorpel umschlossenen Raumes darstellt.

Schon bei Lupenbetrachtung sieht man, daß der deformierte Ringknorpel *(R)* an verschiedenen Stellen sehr verschieden dick ist, stellenweise weit dicker, stellenweise viel dünner als in der Norm, und an mehreren Stellen ist die Kontinuität des Ringknorpels vollständig unterbrochen, so daß das extra- und intralaryngeale Bindegewebe in kontinuierlicher Verbindung miteinander steht *(a)*. Auch ist die Begrenzungslinie des Knorpelgewebes gegen das Bindegewebe nicht mehr die normale, ebenmäßige, sondern innen sowohl als vielfach auch außen ganz unregelmäßig, zackig, wobei das Bindegewebe in das Knorpelgebiet und dieses in das Bindegewebe eingreift.

Digitized by Google
Original from UNIVERSITY OF CALIFORNIA
Generated on 2019-10-24 09:42 GMT / http://hdl.handle.net/2027/uc1.b3252757
Public Domain in the United States, Google-digitized / http://www.hathitrust.org/access_use#pd-us-google

Wir gelangen zur Besprechung der feineren Struktur des Knorpelgewebes, die im hohen Grade verändert ist.

Die blaue Färbung der homogenen Knorpelgrundsubstanz ist nur stellenweise in der Mitte der Knorpeldicke zu sehen, sonst färbt sich der Knorpel rot. Von der Peripherie, namentlich aber vom Kehlkopfinneren ziehen nämlich in großer Menge breitere und schmälere Züge von Bindegewebsfibrillen in den Knorpel hinein, die sich zwischen den Knorpelzellen ausbreiten, sich rot färben und die Stelle der

Fig. 1.

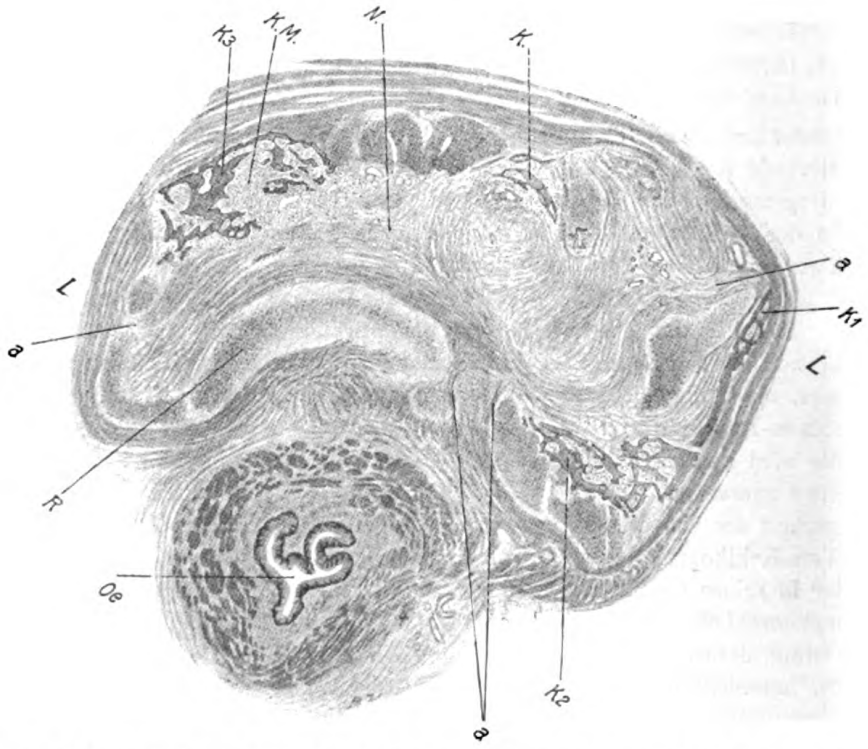

Übersichtsbild. Vergrößerung 5fach. Querschnitt durch die Halsorgane. *Oe* = Oesophagus. *LL* = Larynx in der Höhe des Ringknorpels. *R* = Ringknorpel, deformiert, von sichelförmiger Gestalt, sehr wechselnder Dicke, vielfach durch Narbenmasse unterbrochen *a a a*. *K* = Knochenherde, die zum Teil an der Außenfläche, K_1, zum Teil an der Innenfläche, K_2, des Knorpels liegen, zum Teil den Knorpel der ganzen Dicke nach ersetzen, K_3. *K M* = zelliges Knochenmark. *N* = das von geschrumpfter Narbenmasse vollständig erfüllte Larynxlumen.

Knorpelgrundsubstanz einnehmen. Ferner ziehen auch in großer Anzahl Blutgefäße und Gefäßbündel in den Knorpel hinein, welche dann von reichlichem Bindegewebe umgeben sind. Dieses führt hie und da intra- und extracellulär hämatogenes Pigment und Fettkörnchenzellen, wie sie im benachbarten intralaryngealen Bindegewebe zu sehen sind.

Durch den großen Gehalt an fibrillärem Bindegewebe gewinnt der Ringknorpel das Aussehen von Bindegewebsknorpel.

Generated on 2019-10-24 09:42 GMT / http://hdl.handle.net/2027/uc1.b3252757
Public Domain in the United States, Google-digitized / http://www.hathitrust.org/access_use#pd-us-google
Digitized by Google
Original from UNIVERSITY OF CALIFORNIA

Sehr bemerkenswert ist das Vorkommen von Knochengewebe im Anschluß an den Ringknorpel. Dasselbe bildet an sehr zahlreichen Stellen, sowohl an der Innenfläche *(K)* als auch an der Außenfläche des Knorpels *(K_1)* dünne Belege oder füllt große Lücken im Knorpel aus, oder aber es substituiert auf eine Strecke den Knorpel seiner ganzen Dicke nach *(K_2, K_3)*.

Das Knochengewebe hat hier eine verschiedene Genese. Es entsteht zunächst ganz nahe der Knorpeloberfläche durch Metaplasie aus dem Bindegewebe, in diesem

Fig. 2.

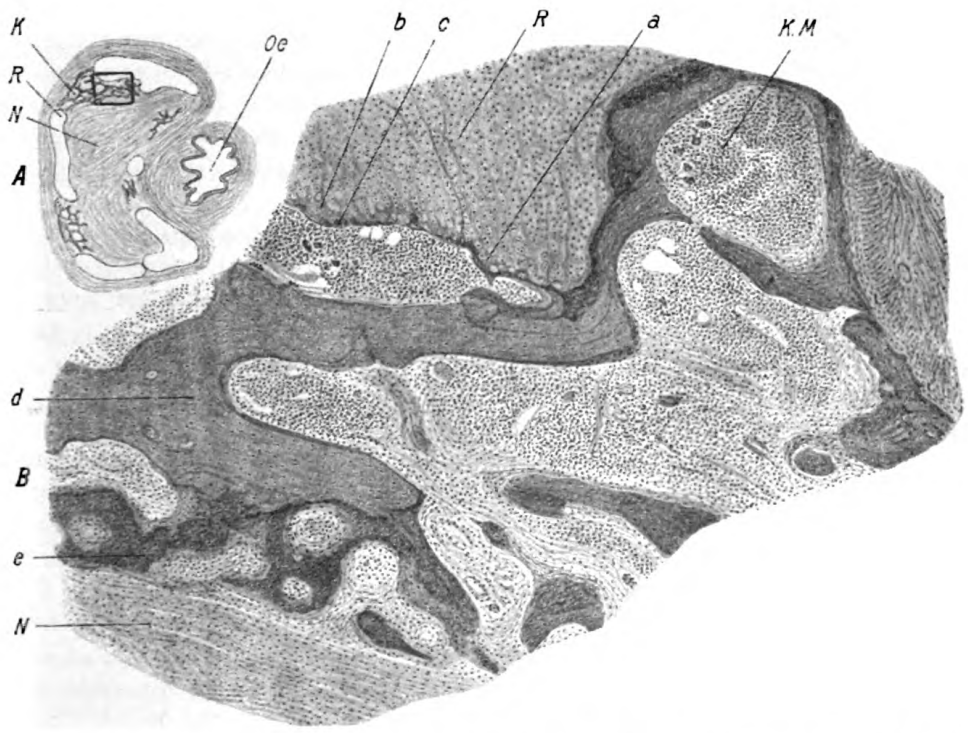

A = Übersichtsskizze. Figurenerklärung wie in Fig. 1. *B* = das in *A* eingerahmte Stück bei 60facher Vergrößerung. *R* = Stück des Ringknorpels. *a* = Andeutung einer Knorpelwucherungszone. *b* = präparatorische Verkalkungszone. *c* = enchondrale Ossification. *d* = lamellärer Knochen. *K M* = zelliges Knochenmark. *e* = durch Metaplasie aus Bindegewebe hervorgegangener Knochen. *N* = das das Larynxlumen erfüllende Narbengewebe.

entsteht eine sklerotische Verdickung, in deren Bereich das Bindegewebe keine deutliche fibrilläre Struktur mehr zeigt und sich intensiv rot färbt, während die Bindegewebszellen in zackige Höhlen zu liegen kommen, die den Eindruck von Knochenkörperchen machen (Fig. 2 *e*).

Im Zentrum solcher Herde kommt es zur Kalkablagerung, die peripherwärts durch Apposition neuer Kalkkörnchen zunimmt, stets aber eine breite periphere Zone frei läßt. Durch die Kalkaufnahme hat die Grundsubstanz eine violette bis

Digitized by Google
Original from UNIVERSITY OF CALIFORNIA
Generated on 2019-10-24 09:42 GMT / http://hdl.handle.net/2027/uc1.b3252757
Public Domain in the United States, Google-digitized / http://www.hathitrust.org/access_use#pd-us-google

blaue Farbe angenommen, während die stellenweise sehr zahlreichen, bis ins Bindegewebe hinaus zu verfolgenden Sharpeyschen Fasern rot bleiben. Die Knochenkörperchen sind sehr zahlreich, groß, plump, manchmal zwei Kerne enthaltend, ganz unregelmäßig gruppiert, sehr dicht aneinander liegend, selten durch breite Gänge miteinander vereinigt. Vielfach findet man Knochenherde, die gegen den Knorpel hin in fortschreitender metaplastischer Bildung begriffen sind, während sie von der anderen Seite durch in Lacunen liegende Osteoklasten abgebaut werden, oder es steht der Abbau still und die Lacunen haben sich mit Bindegewebe gefüllt.

Hat der Prozeß durch Metaplasie das ganze Bindegewebe bis an den Knorpel verbraucht, so beginnen in diesen Kalkkörnchen aufzutreten, die dann zu einer einheitlichen Masse konfluieren.

Diese Verkalkung erfolgt namentlich in den zwischen den Knorpelzellen durchziehenden Bindegewebsfibrillen; die Knorpelkapseln können dabei von der Verkalkung verschont bleiben. Die runde Form der Knorpelzellen bleibt dabei unverändert, so daß nicht ein Knochengewebe, sondern ein verkalkter Knorpel resultiert, der allerdings gegen den metaplasierten Knochen ebenso unscharf begrenzt ist wie früher gegen das umgebende Bindegewebe.

An anderen Stellen wieder, namentlich da, wo umfängliche Knochenherde gegen Knorpelgewebe vordringen, haben wir das Bild einer träg ablaufenden enchondralen Ossifikation vor uns (Fig. 2 *a, b, c*). Es ist hier sogar eine Art Knorpelwucherungszone, welche deutlich vergrößerte Knorpelzellen führt, die aber nicht in Säulen angeordnet sind, es folgt eine schmale, präparatorische Verkalkungszone mit konkav ausgefressenen scharfen Konturen.

An diese ist meist eine ganz dünne Lage von Knochengewebe angelagert; wo das aber nicht der Fall ist und der kalkhaltige Knorpel an Bindegewebe grenzt, dringt von diesem her stellenweise ein von Stroma begleitetes Gefäß in die Knorpelhöhle ein, worauf sich diese mit einem dünnen Knochenbelag auszukleiden beginnt.

Der Ersatz kalkhaltigen Knorpels durch Knochen vollzieht sich aber auch so, daß die präparatorische Verkalkungszone lacunär durch Riesenzellen abgebaut wird, worauf sich die Lacunen von außen mit Knochengewebe füllen. Diesen Abbau durch Riesenzellen kann man manchmal direkt beobachten, manchmal aber selbst dann noch erschließen, wenn die Lacunen schon mit Knochengewebe gefüllt sind. Man findet nämlich an der haarscharfen Grenze zwischen Knorpel und Knochen nicht selten Knorpelkapseln, von denen nur eine Hälfte erhalten ist, während die andere Hälfte wie weggeschnitten ist, eine Erscheinung, die wir an den Knochenkörperchen beim Abbau durch Osteoklasten genau kennen.

In jedem größeren Herd ist echter lamellärer Knochen (Fig. 2 *d*) die hauptsächlich vertretene Form. Es wäre überflüssig, hier auf die allbekannte Beschaffenheit des lamellären Knochens einzugehen, da sich keine Abweichungen vom normalen ergeben. Nur so viel sei bemerkt, daß der Knochen im regen Umbau begriffen ist; man begegnet oft Osteoklasten und Osteoblasten und ebenso Kittlinien, die kleine, durcheinanderliegende Anteile Haversscher Systeme voneinander abgrenzen.

Im Zentrum der Knochenbalken sind stellenweise noch kleine Knorpelreste enthalten, wie wir sie von der normalen enchondralen Ossifikation her kennen. Im Zentrum von anderen Knochenbalken findet man nicht selten Einschüsse von durch

Digitized by Google
Original from UNIVERSITY OF CALIFORNIA
Generated on 2019-10-24 09:42 GMT / http://hdl.handle.net/2027/uc1.b3252757
Public Domain in the United States, Google-digitized / http://www.hathitrust.org/access_use#pd-us-google

Metaplasie aus Bindegewebe hervorgegangenen Knochen. Den Balken umgeben bald kleine, bald große Markräume, die ein recht verschieden aussehendes Gewebe enthalten (Fig. 2 *K. M*).

Stellenweise ist nur gefäßreiches, fibrilläres Bindegewebe vertreten, an anderen Stellen sind schon recht viele zellige Elemente darunter gemischt und wieder an anderen Stellen haben wir es mit echtem, zelligem Knochenmark zu tun, aus dem schon bei schwacher Vergrößerung die Knochenmarkriesenzellen und die eosinophil granulierten Zellen hervorstechen.

Die oberen Trachealringe sind in ganz gleicher Weise verändert wie der Ringknorpel und es hieße das eben Gesagte wiederholen, wollte ich die Veränderungen auch hier wieder schildern; nur der Grad der Veränderung ist ein geringerer, denn die hinteren Anteile der Trachealringe sind ganz verschont und auch die Knochenherde erreichen nicht jenen großen Umfang wie beim Ringknorpel. Gerade an den Trachealringen sieht man den engen Zusammenhang der Knorpelveränderung mit den Vorgängen an der Schleimhaut; denn der Knorpel ist nur da verändert, wo auch die Schleimhaut (wie wir bald hören werden) pathologisch verändert ist, nämlich vorn, und überall intakt, wo auch die Schleimhaut keine Spuren tiefgreifender Veränderungen aufweist, wie das an beiden Seiten der Fall ist. Ähnlich wie der Ringknorpel sind auch die obersten Trachealringe im Sinne einer Abplattung der Trachea von vorn nach hinten deformiert, und zwar infolge Retraktion des schrumpfenden Narbengewebes und vollkommenen Verschlusses des Lumens. Aber auch noch im Bereich des zweiten Trachealringes, in dessen Niveau die Trachea wieder ein Lumen besitzt, besteht diese Abplattung der Trachea und Deformität ihres Lumens zu einem frontalen Spalt, wiewohl in dieser Höhe ein Narbenzug nicht mehr besteht. Hier ist die Deformität so zu erklären, daß der höher oben durch Narbenzug deformierte Abschnitt auch dem tieferen Abschnitt die Formveränderung aufzwingt, was bei der starren Beschaffenheit der Trachealwand selbstverständlich ist.

Wir gehen zur Besprechung jener Veränderungen über, die sich innerhalb des von dem Knorpelgerüst eingeschlossenen Gebietes abspielen.

Schon in der Höhe des Schildknorpels ist das von Plattenepithel ausgekleidete Lumen des Larynx verengt, von kreisförmigem Durchschnitt und beträgt 4 *mm* im Durchmesser. An der Epitheloberfläche münden Schleimdrüsen, die an der Hinterfläche zum Teil fehlen, zum Teil recht kümmerlich sind. Zwischen der Schleimhaut und dem Knorpel findet sich eine dicke Lage derben Bindegewebes.

Mit dem Beginn des Auftretens des Ringknorpels in der Serie ändert sich das Bild sehr bald. Das auskleidende Pflasterepithel verliert allmählich die Drüsen vollständig und das Larynxlumen wird rasch enger, und Hand in Hand damit gewinnt eine Bindegewebsmasse an Boden, die nun den wesentlichen Inhalt des vom Ringknorpel eingeschlossenen Lumen darstellt. In der Mitte der Höhe des Ringknorpels ist von dem ehemaligen Lumen nur eine ganz winzige aus der Medianlinie ganz nach links verlagerte Lücke übrig geblieben, die mit drüsenlosem Pflasterepithel ausgekleidet ist.

Auch dieses Pflasterepithel wird tiefer unten bald defekt, die Wand wird von Granulationsgewebe ausgekleidet, dessen Oberfläche von Eiterzellen und Bakterienballen bedeckt ist. Noch etwas tiefer ist auch dieser Rest des Lumens ganz

Digitized by Google
Original from UNIVERSITY OF CALIFORNIA
Generated on 2019-10-24 09:42 GMT / http://hdl.handle.net/2027/uc1.b3252757
Public Domain in the United States, Google-digitized / http://www.hathitrust.org/access_use#pd-us-google

geschwunden, und der vom Ringknorpel eingeschlossene Raum ist nun vollständig von Narbengewebe erfüllt (Fig. 1 *N*), durch dessen Schrumpfung auch schon höher oben der hintere Teil des Ringknorpels bis auf 2 *mm* dem vorderen genähert wird und so die Querschnittsform des Ringknorpels eine nach vorn konvex sichelförmige wird.

Bald nachdem das nach links verschobene Lumen verschwunden ist, beginnt ebenfalls exzentrisch, aber ganz rechts im Narbengewebe ein Lumen aufzutreten. Von diesem zunächst getrennt beginnt auch auf der entgegengesetzten Seite, also links, 2 *mm* unterhalb jener Stelle, wo höher oben das Lumen verschwunden war, ein ganz gleich aussehendes Lumen aufzutreten, und bald darauf, in der Höhe des ersten Trachealringes, vereinigen sich beide Lumina zu einem frontal gestellten engen Spalt. In dem Maß, als nun das Lumen wieder an Boden gewinnt, nimmt das Schwielengewebe wieder rasch ab, in der Höhe des zweiten Trachealknorpels ist nur wenig mehr davon zu sehen. Das wieder auftauchende Lumen ist mit abschilferndem geschichtetem Pflasterepithel ausgekleidet, und rechts und links münden reichlich Drüsen, die vorn und hinten fehlen.

Während also in den Seitenbuchten der frontal platten Trachea das Deckepithel durch ein hohes Drüsenlager vom Knorpel in weitem Abstand gehalten wird und die Epithelbindegewebsgrenze eine recht faltige ist, ist vorn das straff und gradlinig ziehende Epithel durch eine niedere Lage derben Bindegewebes hart am Knorpel angeheftet.

Diese Stelle sowohl als auch die hintere Wand stellen nach alldem Trachealanteile dar, in deren Bereich sehr tiefgreifende, zum Verlust des Drüsenlagers führende Schleimhautulcera gesessen haben müssen, während die Seitenbuchten von dem tief greifenden Prozeß verschont geblieben waren. Von diesen Seitenbuchten aus beginnt sich die Oberfläche des geschichteten Epithels mit einem immer höher werdenden, dunkelkernigen flimmerlosen Zylinderepithel zu überziehen, was bald in der ganzen Circumferenz durchgeführt ist, so daß das Epithel sich dem Zylinderepithel der normalen Trachea zu nähern beginnt.

In der Gegend des zweiten Trachealringes beginnen endlich auch vorn und hinten einzelne atrophische Drüsen aufzutreten.

Die Untersuchung der unteren Trachealabschnitte in einzelnen Schnitten ergibt im Knorpel keine pathologischen Veränderungen. Das Drüsenlager ist allenthalben intakt. Die Schleimhaut überall von Rundzellen infiltriert; das Deckepithel der Trachea ein mehrschichtiges, abschilferndes Pflasterepithel. Dieses verliert sich erst in den Hauptbronchien, deren Epithel zum guten Teil infolge akuter Entzündung defekt ist.

Im Lumen der Hauptbronchien liegt von reichlichen Eiterzellen und Bakterienhaufen durchsetzter Schleim.

Es erübrigt nur noch einiges über das Narbengewebe zu sagen, das, wie wir oben gesehen haben, an den stenosierten Stellen und an der Stelle des kompletten narbigen Verschlusses eine so dominierende Rolle spielt. Das Narbengewebe besteht zum größten Teil aus einem kernarmen, bald gefäßreichen, bald gefäßarmen, sehr derben fibrillären Bindegewebe, dessen Bündel meist ganz regellos durcheinander ziehen und, wie schon oben erwähnt, oft nach außen in den Ringknorpel eintreten. Da, wo dieser einen Defekt aufweist, steht dieses Narbengewebe mit dem extra-

Digitized by Google
Original from UNIVERSITY OF CALIFORNIA
Generated on 2019-10-24 09:42 GMT / http://hdl.handle.net/2027/uc1.b3252757
Public Domain in the United States, Google-digitized / http://www.hathitrust.org/access_use#pd-us-google

larynyealen Bindegewebe in direktem Zusammenhang. In das Narbengewebe finden sich kleinere Herde eingeschlossen, die aus einem lockeren Bindegewebe mit zahlreichen Blutgefäßen bestehen, deren Endothelzellen noch sehr groß sind. Es handelt sich offenbar um ganz junges Narbengewebe. Noch andere Residuen der hier seinerzeit bestandenen Entzündung finden sich vor, so Rundzelleninfiltrate, zum Teil in perivasculärer Anordnung, ferner phagocytäre Elemente mit bläschenförmigem Kern und einem stark entwickelten, schaumigen Protoplasma, das ganz von kleinen runden Fettlücken erfüllt ist und endlich stellenweise intra- und extracelluläres, hämatogenes Pigment, das auf seinerzeit stattgefundene Blutungen hinweist.

Das Narbengewebe ist zum größten Teil frei von elastischen Fasern, nur in der Nähe des Knorpels finden sich einige dünne elastische Fasern.

Fassen wir das Gesagte zusammen: Ein $2^1/_2$jähriges Kind erkrankt an Diphtherie, wird intubiert, danach tracheotomiert. Trotz aller prophylaktischen Maßnahmen — täglich kurz dauernde Intubation und Bougieren — kommt es zu vollständigem narbigem Larynxverschluß. Der Ringknorpel und die Schleimhaut des Larynx zeigen pathologische Veränderungen als Folgen der chronischen Entzündung.

Am deformierten Ringknorpel Metaplasie von Bindegewebe zu Knochen, ferner enchondral Ossifikationsprozesse; die ulcerierte Schleimhaut ersetzt durch ein dichtes, aus regellos sich durchflechtenden Bindegewebsbündeln bestehendes Narbengewebe. Das Lumen an einer circumscripten Stelle durch die Narbenmasse verschlossen, im übrigen bis in die Trachea hinein von Pflasterepithel ausgekleidet.

Zum Schluß erfülle ich die angenehme Pflicht, Herrn Hofrat Weichselbaum für das der Arbeit entgegengebrachte Interesse und Herrn Assistenten Dr. Erdheim für seine so vielfache Unterstützung meinen besten Dank zu sagen.

Vier Fälle von Zahnfleischtuberkulose.

Von Dozent Dr. **F. V. Törne** in Lund (Schweden).

Da die Zahnfleischtuberkulose für eine ziemlich seltene Erkrankung gilt und ich während der drei letzten Jahre Gelegenheit gehabt habe, vier Fälle dieser Erkrankung zu observieren, wird es nicht ohne Interesse sein, diese Fälle zu publizieren.

I. S. L., Mädchen, 10 Jahre. Bei den nächsten Verwandten der Pat. ist Tuberkulose nicht vorgekommen; zwei kleinere Geschwister sind ganz gesund; keine luetische Infektion der Pat. oder ihrer Eltern. Die Pat. hat im Alter von 2 Jahren gelinde Morbilli durchgemacht; sie hat niemals Husten gehabt, „viel weniger als andere Kinder“. Sie war ein sehr gesundes und kräftiges Kind, bis ihre jetzige Krankheit begann, und ist auch seitdem im allgemeinen ziemlich wohlgenährt geblieben.

Generated on 2019-10-24 09:42 GMT / http://hdl.handle.net/2027/uc1.b3252757
Public Domain in the United States, Google-digitized / http://www.hathitrust.org/access_use#pd-us-google
Digitized by Google
Original from UNIVERSITY OF CALIFORNIA

Im Alter von 4 Jahren begann das Zahnfleisch des Oberkiefers zu schwellen, so daß es die Zähne fast vollständig verdeckte; es sah weich und schwammig aus. Nachdem dieser Zustand längere Zeit gedauert hatte, wurde das Zahnfleisch geschwürig und faulte weg. Die Vorderzähne wurden jetzt ausgezogen, sie waren nicht cariös, aber durch die Krankheit locker geworden. Keine spontanen Schmerzen, aber eine gelinde Empfindlichkeit beim Kauen; so war der Zustand während 2 Jahren ungefähr unverändert. Die Pat. wurde zuerst in einem Krankenhause und später in einem Sanatorium für Skrofulöse gepflegt; sie wurde dadurch zwar etwas kräftiger und wohlgenährt, ihre lokale Krankheit aber wurde nicht beeinflußt.

Ihr Schularzt, der den Verdacht hegte, daß das Leiden im Munde tuberkulöser Natur wäre, sandte sie im März 1905 zu mir, um eventuell diese Diagnose bestätigt zu haben und so eine zielbewußte Behandlung einleiten zu können.

Status praes. am 5. III. 1906: Der allgemeine Zustand gut, ordinär genährt, etwas zu klein für ihr Alter, Hautfarbe ziemlich blaß; Herz und Lungen ohne Anm.

Bei Untersuchung des Mundes zeigt es sich, daß der größte Teil des Zahnfleisches des Oberkiefers und ein kleiner Teil des harten Gaumens in ein zusammenhängendes Geschwür verwandelt ist. Dieses Geschwür dehnt sich von der Mitte des ersten oberen linken Molars ohne Unterbrechung die labiale und buccale Seite des Zahnfleisches entlang; es schlägt sich hinter den ersten oberen rechten Molar (dem innersten Zahn für jetzt) und geht rund um denselben herum, setzt so ohne Unterbrechung auf der lingualen Seite des Zahnfleisches, an allen Zähnen vorüber, fort und schließt gerade gegenüber der lingualen Seite des ersten oberen linken Molars. Durch dieses im großen und ganzen hufeisenförmige Geschwür ragen die Zähne wie Hufnägel aus einem Hufeisen hervor, auf die Weise, daß es um keinen der Zähne — mit Ausnahme eines Teiles des ersten oberen linken Molars — normales Zahnfleisch gibt. Das Geschwür drängt sich bis an die Zähne und bedeckt auch die Interdentalpapillen, diejenigen nämlich, die nicht schon wegulceriert sind. Die Breite des Geschwürs ist nicht überall gleich; auf der dem Vestibulum oris angehörenden Partie ist die Ulceration am breitesten, gerade gegenüber der Mundöffnung; hier dehnt sie sich bis auf die Übergangsfalte aus, ohne jedoch auf die Hinterteile der Oberlippe überzugehen; seitwärts von dieser etwas breiten Mittelpartie wird das Geschwür schmäler, so daß es ungefähr $^1/_2$ *cm* breit ist; noch etwas schmäler wird es hinter dem ersten oberen rechten Molar, um in seiner Fortsetzung die linguale Fläche des Zahnfleisches entlang sich gegenüber dem ersten oberen rechten Molar und dem zweiten oberen rechten Mittelmolar bis zu einer Breite von $1^1/_2$ *cm* auszubreiten; dem ersten oberen rechten Bicuspidalis gegenüber wird es wieder schmäler, um, von einer etwas größeren Ausbreitung hinter den Vorderzähnen abgesehen, sich der lingualen Fläche entlang in einer Breite von $^3/_4$ *cm* auszudehnen.

Die Ulceration ist im großen und ganzen ziemlich seicht; die Oberfläche ist von schmierigem, eitrigem, graugelbem Sekret bedeckt; mehr sekretfrei sind die buccalen Seitenpartien; nachdem das Sekret weggewischt war, trat der Grund als uneben und granuliert hervor; auf der lingualen Seite ist es blaß graurot, auf der labialen mehr rot.

Digitized by Google
Original from UNIVERSITY OF CALIFORNIA
Generated on 2019-10-24 09:42 GMT / http://hdl.handle.net/2027/uc1.b3252757
Public Domain in the United States, Google-digitized / http://www.hathitrust.org/access_use#pd-us-google

Auf einigen Stellen zeigen sich größere Substanzverluste, sowohl um die vier Vorderzähne als auf der breiten Partie des harten Gaumens. Um die vier Vorderzähne ist das Zahnfleisch wegulceriert, so daß mehr als die Hälfte ihrer ganzen Länge bloßgelegt ist; diese Zähne sind bedeutend lockerer, ganz besonders ist der obere linke laterale Incisivus so locker, daß er zu jeder beliebigen Zeit herausfallen zu können scheint. In diesem um die Vorderzähne gelegenen Teil des Geschwüres ist der Grund sehr uneben, mit ganz tiefen Klüften und Einsenkungen; desgleichen ist er auch hier sehr stark knotig, mit halb durchsichtigen, blaß grauroten, großen Granulationen bedeckt; an dieser Stelle ist der schmierige Belag sehr reichlich.

Der mehr ausgebreitete, auf dem harten Gaumen gelegene Teil des Geschwüres ist von einer schmutzig grauweißen diphtheritischen Membran bedeckt; diese Membran liegt ungefähr 2 *mm* unter dem Niveau der Umgebung. Nachdem die ungefähr $1^1/_2$ *mm* dicke Membran entfernt worden war, zeigte sich eine stark granulierte blutende Fläche; die Granulationen sind blaß graurot, halb durchsichtig, kaum stecknadelkopfgroß; einige sind graugelb, undurchsichtig. Der Rand dieses mehr bemerkenswerten Substanzverlustes ist nicht aufgeworfen, ist uneben und zeigt in seinem innersten Saum einen zusammenhängenden Kranz von sehr kleinen, lebhaft roten Granulationen; im übrigen sind die Ränder des Geschwüres im allgemeinen unregelmäßig gezackt und wie ausgenagt; auf einigen wenigen Stellen, besonders auf der buccalen Fläche des Zahnfleisches, wo auch die Ulcerationen am seichtesten sind, sind die Ränder ganz scharf; im übrigen ist der Rand überall in einem schmalen Saum gerötet.

Die Interdentalpapillen zwischen den Vorderzähnen sind ganz wegulceriert; zwischen den Eckzähnen und Bicuspiden sind sie ganz besonders auf der lingualen Seite sehr geschwollen und rot; einige von diesen zeigen in ihren Spitzen beginnende Substanzverluste; hie und da erscheinen auf den Papillen kleine, graugelbe, undurchsichtige Knötchen.

Von dem schmalen lebhaft roten Saum abgesehen, der die unmittelbare Begrenzung des Geschwüres bildet, ist die gesunde Schleimhaut auffallend blaß. Auf einigen Stellen des noch nicht ulcerierten Zahnfleisches der buccalen Seite findet man kleine grauweiße bis graugelbe stecknadelkopfgroße Knötchen, von einem schmalen roten Saum umgeben; hie und da zeigen sich auch kleine seichte Ulcerationen mit graugelbem Grunde und schmalem, rotem Saum. Ähnliche Knötchen und Ulcerationen sind auch in ziemlich großer Zahl auf einem zweipfennigstückgroßen Gebiete, welches in der Mitte des harten Gaumens liegt, angesammelt.

Excidierte Stückchen aus dem Zahnfleisch zeigen typische tuberkulöse Veränderungen. Der Pat. wurde angeraten, sich mit Röntgen behandeln zu lassen. Sie wurde aber nicht behandelt, fuhr nach Hause, zeigte sich indessen wieder bei mir am 29. X. 1906.

Die Ulcerationen auf dem Zahnfleisch hatten sich während dieser Zeit ein wenig verbreitert; in einer Richtung hatte das Geschwür sich bedeutend ausgedehnt, nämlich auf der Oberlippe; auf einem Gebiete, etwas breiter als die zwei mittleren Vorderzähne, war die Hinterseite der Lippe in ein Geschwür verwandelt, welches auch auf das Lippenrot übergriff, so daß die Mittelpartie der Lippe in einer Breite

Digitized by Google
Original from UNIVERSITY OF CALIFORNIA
Generated on 2019-10-24 09:42 GMT / http://hdl.handle.net/2027/uc1.b3252757
Public Domain in the United States, Google-digitized / http://www.hathitrust.org/access_use#pd-us-google

von ungefähr 2 *cm* krustig belegt und ulceriert ist. Die Konsistenz des Grundes und Randes der Ulceration ist weich. Kein Foetor ex ore, keine Drüsenschwellungen.

Denselben Tag wurde die Pat. in das Krankenhaus aufgenommen. Der Allgemeinzustand ist gut; Lungen und Herz ohne klinisch wahrnehmbare Veränderungen; sie hat keine Schmerzen im Zahnfleisch, nur eine gelinde Empfindlichkeit beim Essen.

Die Pat. wurde in folgenden Terminen täglich mit Röntgen behandelt: 29. X. bis 18. XI. 1906, 9. II. bis 1. III., 4. V. bis 22. V., 25. VII. bis 13. VIII., 5. IX. bis 19. IX., 7. XI. bis 26. XI. 1907, 8. II. bis 19. II. 1908 — jedesmal 5 Minuten. Eine langsame Besserung ist unverkennbar. Am 11. VII. ist der Zustand folgender: Die Oberlippe ist infolge eines eingetretenen Substanzverlustes etwas verkürzt, das Lippenrot ist in der Mitte geheilt; die seitlichen Partien zeigen noch sehr seichte Ulcerationen; hie und da sind einige gelbe Krusten zu sehen. Auf der Unterseite der Lippe hat der Ulcerationsprozeß fast ganz aufgehört. Keine Geschwüre auf dem harten Gaumen. Die buccalen Partien des Zahnfleisches sind geheilt, nur der mittlere Teil der Vorderseite zeigt noch einige geschwürige Stellen. Auf dem lingualen Teile gibt es jetzt Ulcerationen nur auf einem kleinen Gebiete hinter den zwei mittleren Vorderzähnen und dem linken lateralen Incisivus. Eine kleine ulcerierende Partie ist auch hinter dem zweiten linken Molaris zu sehen. Die Pat. wird jetzt wegen zweier Lymphomata colli, die sich seit einigen Monaten gebildet hatten, operiert.

15. XII. 1908. Die Pat. hat nicht mehr die geringsten Schmerzen beim Essen; sie ist bedeutend gewachsen und sieht ziemlich gesund aus. Die Lippe wie am 11. VII. 1908. Das Zahnfleisch ist jetzt ganz geheilt mit Ausnahme eines schmalen, 2 *mm* breiten Saumes hinter dem linken lateralen Incisivus. Im Munde gibt es weder auf dem Zahnfleisch noch auf dem harten Gaumen Einsenkungen, auch keine Substanzverluste; von einigen schmalen, sehnigen Strichen auf dem harten Gaumen und einem Netz von sehr feinen weißen Strichen auf der Übergangsfalte abgesehen, kann man jetzt nicht mehr sehen, daß auf dem Zahnfleisch oder dem harten Gaumen eine Krankheit vorhanden gewesen ist.

II. E. N., Dienstmädchen, 19 Jahre. Der Vater der Pat. und fünf seiner Geschwister an Tuberkulose gestorben. Die Pat. hat zwei Geschwister gehabt, die im zarten Alter an für die Pat. unbekannten Krankheiten gestorben sind. Die Mutter und ihre Angehörigen sind gesund. 6 Jahre alt kam die Pat. zu einer Tante und wohnte bei ihr 4 Jahre — bis die Tante an Tuberkulose gestorben war. Von Kinderkrankheiten hat Pat. Morbilli gehabt, sonst ist sie gesund gewesen. Soweit sie sich zurückerinnern kann, ungefähr im Alter von 6 Jahren, hat sie Geschwüre auf dem Zahnfleisch der mittleren Vorderzähne gehabt. Das Zahnfleisch war am Anfang rot und stark geschwollen; später fielen kleine Stückchen davon heraus. Vor 1 Jahre merkte die Pat., daß sich auch auf der Mitte der Oberlippe ein weißgelbes Geschwür gebildet hatte. Dies Geschwür wurde mit Salben behandelt und der obere-mittlere linke Incisivus wurde extrahiert. Das Geschwür der Lippe dehnte sich aber immerfort aus. Pat. wurde am 6. IV. 1907 in das Krankenhaus aufgenommen.

Status praes. am 20. IV. 1907: Das Allgemeinbefinden gut; die etwas blasse, aber gut genährte Pat. hat gesunde Organe, insbesondere ist an den Lungen nichts

Generated on 2019-10-24 09:42 GMT / http://hdl.handle.net/2027/uc1.b3252757
Public Domain in the United States, Google-digitized / http://www.hathitrust.org/access_use#pd-us-google
Digitized by Google
Original from UNIVERSITY OF CALIFORNIA

Pathologisches nachweisbar. Die Oberlippe ist fungös geschwollen, blaß, rissig, mit gelben bis gelbbraunen Krusten belegt. Die fungösen Veränderungen dehnen sich auch auf die Unterseite der Lippe aus und gehen auf die labiale Seite des Zahnfleisches über; hier bekommen die Veränderungen mehr den Charakter von einem leichten Ulcus, das Ulcus geht nach der linken Seite bis zum ersten Bicuspis, nach der rechten bis zum ersten Molaris. Die Interdentalpapillen sind an einigen Stellen fast ganz wegulceriert; was noch von ihnen vorhanden ist, ist stark geschwollen, rot. Das Zahnfleischgeschwür ist unregelmäßig, hat gezackte, ausgenagte Ränder und fein granulierten Grund. Das Geschwür setzt sich auf der Unterseite des Zahnfleisches fest und zeigt an der Grenze zum harten Gaumen einen mehr bemerkenswerten Substanzverlust — eine einpfennigstückgroße, ungefähr 2 *mm* tiefe Einsenkung, die von schmierigem Eiter bedeckt ist; nach Abtupfen des Eiters zeigt sich der Grund aus stecknadelkopfgroßen blaß grauroten Granulationen bestehend; die Ränder dieses tiefen Geschwürs sind uneben, gezackt und wie ausgenagt, nicht aufgeworfen oder geschwollen. Die innerste Zone des Randes ist von ganz kleinen, dicht sitzenden, stark roten Granulationen gebildet. In der nächsten Umgebung dieses Geschwürs sieht man mehrere kleine graugelbe bis gelbe, kaum stecknadelkopfgroße Knötchen dicht unter der Schleimhaut; ringsum jedes von den kleinen Knötchen gibt es einen schmalen geröteten Hof; einige von den Knötchen sind schon im Zerfall begriffen, kleine seichte Ulcerationen bildend. Die Schleimhaut, auf welchen die kleinen Knötchen und Ulcerationen sitzen, ist sehr blaß. Es besteht kein Foetor ex ore, keine Drüsenschwellungen. Probeexcision wurde aus dem kranken Zahnfleisch und aus dem Rand des Gaumengeschwüres gemacht. Bei der Untersuchung von einer Menge von Schnitten war es nicht möglich, eine bestimmte Diagnose zu stellen. Man sah nur Zeichen von einer chronischen Entzündung: das Epithel war auf große Strecken ausgefallen; folgte man von solchen Stellen den Rändern, kam man zu Gebieten, wo ein schmaler Rand von Epithel auftrat, welcher sich nach und nach zur normalen Dicke erhob und an vielen Orten dicker als normal wurde; das Epithel, besonders auf den Stellen, die neben den epithellosen Partien liegen, ist nicht normal, sondern stark von zahlreichen Lymphocyten infiltriert; diese Lymphocyteninfiltration streckt sich auch eine gute Strecke in das subepitheliale Gewebe hinein. Die krankhaften Partien des Mundes wurden mit Röntgen behandelt, 5 Minuten täglich.

Am 10. IV. 1908 wurde eine neue Probeexcision gemacht. Nach Untersuchung von sehr vielen Schnitten gelang es endlich, einen typischen Tuberkel zu finden, einen rundlichen Zellenhaufen von für einen Tuberkel ordinärer Größe, welcher von dem umgebenden Gewebe durch konzentrisch angeordnete Bindegewebestriche deutlich und gut abgegrenzt war; dieser Zellenhaufen war gefäßlos und in demselben lag eine Riesenzelle mit zahlreichen, in einem Bogen die Seite der Zelle entlang geordneten, im allgemeinen ovalen Kernen. — Es wurde die Röntgenbehandlung fortgesetzt.

Die Pat. wurde später in folgenden Perioden mit Röntgen behandelt: 8. XI. bis 27. XI. 1907, 6. IV. bis 20. IV., 31. XI. bis 15. XII. 1908.

Ich sah die Pat. zum letztenmal am 17. IV. 1908. Der Zustand hat sich merkbar gebessert. Die Oberlippe ist nicht mehr geschwollen; auf der Mitte und bei dem Mundwinkel gibt es kleinfingernagelgroße dünne, in den Rändern sich los-

Digitized by Google
Original from UNIVERSITY OF CALIFORNIA
Generated on 2019-10-24 09:42 GMT / http://hdl.handle.net/2027/uc1.b3252757
Public Domain in the United States, Google-digitized / http://www.hathitrust.org/access_use#pd-us-google

lösende Krusten; im übrigen ist die Lippe geheilt, hier und da etwas helle, weißliche und glatte Flecken (Narben) zeigend. Auf dem unteren Teil der Hinterseite der Lippe gibt es noch einige seicht ulcerierende Stellen. Die Übergangsfalte frei von Geschwüren, mit zahlreichen feinen, in einem Netz angeordneten weißlichen narbigen Strichen. Das Zahnfleisch auf der labialen Seite des Oberkiefers ist noch geschwollen, gerötet und ulceriert; aber nicht so hochgradig wie vorher; größere Gebiete, die vorher epithellos waren, sind jetzt mit Epithel bekleidet. Auch auf der lingualen Seite ist die Ulceration zu sehen, aber doch vermindert. Das Gaumengeschwür ist fast unverändert. Die Pat. befindet sich gut, hat keine Schmerzen, ißt ohne Schwierigkeit, hustet nicht.

Während ihres Aufenthaltes in dem Krankenhaus, 31. XI. bis 15. XII. 1908, soll der Zustand sich noch ein wenig gebessert haben.

III. K. P., Schutzmann, 38 Jahre. Pat. stammt aus einer gesunden Familie ohne hereditäre Prädisposition für Tuberkulose, war früher nie krank, ist verheiratet und hat mehrere Kinder, die alle gesund sind; vor 14 Monaten bemerkte der Pat., daß sich bei der Wurzel eines Mahlzahns eine kleine Geschwulst gebildet hatte; die Wurzel wurde nach einem Monat extrahiert; die Geschwulst wurde kleiner, aber die Extraktionswunde wollte nicht geheilt werden; so war der Zustand während eines Jahres ganz unverändert; vor 3 Wochen begann das Geschwür sich auf die Übergangsfalte und die Wangenschleimhaut auszubreiten; der Arzt, der jetzt konsultiert wurde, stellte die Diagnose Tuberkulose und sandte den Pat. in meine Poliklinik, um die Diagnose bestätigt zu haben.

Pat. hat, abgesehen davon, daß er während der letzten Wochen eine gelinde „Spannung" gefüllt hat, niemals Schmerzen in dem kranken Zahnfleisch verspürt.

Status praes. am 23. X. 1908: Pat., von starkem Bau, sieht ganz gesund aus. Das Herz ohne Anm. Die Untersuchung der Lungen gibt dumpfen Schall, Rasselgeräusche und verlängertes Exspirium über der rechten Lungenspitze; er hat keinen Husten und folglich keine Expectoration, so daß Versuche einer Färbung von Tuberkelbazillen nicht gemacht werden konnten. Urin ohne Albumin und Zucker.

Auf dem Oberkiefer der rechten Seite ist die Zahnreihe sehr defekt; die zwei Bicuspiden und der erste Molarzahn fehlen. Am Platze, wo die vordere buccale Wurzel des ersten Molarzahnes gesessen war, gibt es eine ziemlich tiefe Ulceration — durch Sondierung zeigt sie eine Tiefe von 3—5 *mm*; diese Ulceration streckt sich, schmäler und seichter werdend, auf die Übergangsfalte über; sie breitet sich weiter auf die Schleimhaut der Wange aus, so daß sie hier eine Größe von einem Zwanzigpfennigstück bekommt; auf der Übergangsfalte und Wangenschleimhaut hat das Geschwür eine Tiefe von ungefähr 2 *mm*. Die Ränder des Geschwürs sind uneben und gezackt, tiefrot, nicht aufgeworfen; der Grund ist von schmierigem Eiter bedeckt; nachdem der Eiter weggewischt wurde, zeigt sich der Grund aus zahlreichen hell grauroten, halbdurchscheinenden Granulationen bestehend; einzelne Granulationen sind graugelb.

Die umgebende Schleimhaut ist blaß und zeigt keine pathologischen Veränderungen. Die Ränder und der Grund der Ulceration sind von weicher Konsistenz, kein Foetor ex ore, keine Drüsenschwellungen.

Digitized by Google
Original from UNIVERSITY OF CALIFORNIA
Generated on 2019-10-24 09:42 GMT / http://hdl.handle.net/2027/uc1.b3252757
Public Domain in the United States, Google-digitized / http://www.hathitrust.org/access_use#pd-us-google

Eine Probeexcision aus den krankhaft veränderten Partien, die mikroskopisch untersucht wurden, zeigte unzweifelhaft, daß die Krankheit von tuberkulöser Natur war.

16. XI. 1907 sah ich den Pat. wieder. Er war während der letzten Zeit von seinem Arzt mit Milchsäure in steigernder Konzentration von 20—80%, auf das Geschwür jeden fünften Tag gepinselt, behandelt worden. Eine deutliche Verbesserung ist eingetreten; der tiefe Teil der Ulceration, der Platz, wo die Zahnwurzel extrahiert worden war, ist jetzt ausgefüllt und fast ganz geheilt; die Ränder von dem anderen Teil des Geschwürs scheinen jetzt mit Epithel überkleidet zu sein; der Boden besteht aus einigen großen Knoten, welche auf ihren höchst gelegenen Partien dasselbe Aussehen wie die normale Wangenschleimhaut zeigen. Zwischen den Knoten sieht man geschwürige Rhagaden mit feingranuliertem Boden. Der Pat. fühlt sich ganz gesund und hat keine Empfindlichkeit oder Schmerzen von seiner Krankheit. Es wird zugeraten, in einer Tuberkuloseheilanstalt Hilfe für seine Lungenkrankheit zu holen.

IV. H. J., Mädchen, 6 Jahre alt. Keine Tuberkulose in der Familie; in zartem Alter hat die Pat. Keuchhusten gehabt. Sonst ist sie gesund gewesen, bis man vor 6 Monaten bemerkte, daß das Zahnfleisch des Oberkiefers auf der rechten Seite geschwollen und geschwürig war. Es waren keine spontanen Schmerzen vorhanden. Beim Essen war das affizierte Zahnfleisch ein bißchen empfindlich.

Status praes. am 2. XII. 1908: Die Pat. ist kräftig gebaut, gut genährt, aber auffallend blaß. Die Untersuchung der Lungen und des Herzens ergibt nichts Pathologisches. Urin ohne Zucker und Albumen.

Auf der lingualen rechten Seite des Zahnfleisches des Oberkiefers sieht man dem Zwischenraum zwischen dem ersten Molaris und dem zweiten Milchmolaris gegenüber ein zwanzigpfennigstückgroßes, schalenförmiges Geschwür, welches in ihrer Mitte ungefähr 2 *mm* tief ist; das Geschwür ist mit gelbgrauem, schmierigem Eiter belegt, nach dessen Abwischen man den Boden mit fungösen Massen, senfkorngroßen, blaßroten, halb durchsichtigen Knötchen besetzt sieht; die Ränder des Geschwürs sind wie ausgenagt, nicht aufgeworfen, mit einer ganz schmalen Zone von kleinen roten Granulationen; in der nächsten Nähe gibt es — auf einer exquisit blassen Schleimhaut — ganz sparsam kleine, kaum stecknadelkopfgroße, gelbe Knötchen, die ein wenig erhoben und von einer kleinen roten Zone umgeben sind.

Auf der buccalen Seite sieht man gerade gegenüber dem letztgenannten Geschwür eine Ulceration von zirka 2 *cm* Länge; diese Ulceration erstreckt sich bis auf die Übergangsfalte und läßt nur die Interdentalpapillen frei. Diese buccale Ulceration ist sehr seicht und in ihrem vorderen Teil mit einer pseudodiphtheritischen Membran belegt; der hintere Teil hat einen Grund, der aus blaßgrauroten Granulationen besteht, unter welchen viele kleinere rote Granulationen zerstreut sind. Die Ränder sind denjenigen des lingualen Geschwürs ähnlich; in der Umgebung, besonders auf der Übergangsfalte, gibt es mehrere kleine gelbe Abscesse. Die beiden Geschwüre sind durch ein schmales, zerklüftetes Geschwür, welches sich hinter dem ersten Molaris streckt, miteinander verbunden. Die Ulceration und ihre Ränder sind von weicher Konsistenz. Es gibt keine Narben, keine Drüsenschwellungen, kein Foetor ex ore.

Probeexcision aus dem lingualen Geschwür zeigt typisches tuberkulöses Gewebe.

Generated on 2019-10-24 09:42 GMT / http://hdl.handle.net/2027/uc1.b3252757
Public Domain in the United States, Google-digitized / http://www.hathitrust.org/access_use#pd-us-google
Digitized by Google
Original from UNIVERSITY OF CALIFORNIA

C. Zandy hat im Jahre 1896 aus der Literatur, seinen eigenen Fall eingerechnet, 37 Fälle von Zahnfleischtuberkulose zusammengestellt; zudem haben Morelli, Jaruntowski, Neumayer, Brindel, Hertz je einen Fall publiziert.

Vier von den Fällen in Zandys Zusammenstellung sind von den Autoren selbst als Lupus gingivae angegeben (Leloir, Coolidge, *a, b, c*), zwei andere (Michelson, Mikulicz und Michelson) scheinen nur als Lupus bezeichnet zu werden. Es bleiben dann nur 36 Fälle von eigentlicher Zahnfleischtuberkulose, die publiziert sind. (Da einige Fälle mir nur im Referat zugänglich gewesen sind, ist diese Differenzierung nicht vollständig zuverlässig; vielleicht wären noch mehrere von den Fällen zu Lupus zu rechnen.) Von den als Zahnfleischtuberkulose zu bezeichnenden Fällen sind die meisten — 24 Fälle — mit Lungentuberkulose kombiniert gewesen; in 7 Fällen ist die Krankheit zusammen mit ausgebreiteten tuberkulösen Veränderungen im Munde und Rachen vorgekommen; wo die Tuberkulose zuerst aufgetreten ist, ist unmöglich aus den Krankengeschichten zu eruieren; in 2 Fällen ist es wahrscheinlich, daß die Krankheit im Zahnfleisch begonnen hat (der eine von diesen zwei ist der Fall von Heitz, wo der Pat. doch ein Pleuraempyem vor 3 Jahren gehabt hatte und auch bei der Untersuchung durch Heitz geringfügige Lungenveränderungen zeigte). In 3 Fällen ist die Tuberkulose im Zahnfleisch rein primär (Morelli, Ungar, Lennox-Brown).

Von allen diesen 36 Fällen von Zahnfleischtuberkulose sind 26 männliche, 9 weibliche Patienten, 1 Fall ist unbekannten Geschlechtes. Das sind 77% männliche, 23% weibliche.

Die Lebensalter, in welchen die Zahnfleischtuberkulose beim männlichen Geschlecht aufgetreten ist, sind: 5, 16, 18, 21, 27, 31, 31, 35, 36, 36, 37, 37, 38, 39, 40, 40, 41, 42, 42, 43, 45, 45, 45, 63, 64, ?; beim weiblichen Geschlecht: 14, 17, 26, 27, 28, 29, 38, 42, ?

Werden meine 4 Fälle, von welchen I, II, IV rein primär sind, III mit einer Lungenkrankheit, die wahrscheinlich tuberkulöser Natur ist, eingerechnet, so haben wir 40 Fälle von Zahnfleischtuberkulose, von welchen 25 Fälle mit Lungentuberkulose kombiniert sind; in 7 Fällen besteht die Zahnfleischtuberkulose neben tuberkulösen Veränderungen an dem Gewebe des Mundes oder des Rachens (in diesen Fällen kann man nicht sehen, wo die Krankheit begonnen hat); in 2 Fällen ist die Krankheit wahrscheinlich primär; in sechs Fällen ist die Zahnfleischtuberkulose rein primär. Von sämtlichen Fällen sind 27 männliche Patienten, 12 weibliche, 1 unbekannten Geschlechts. Das sind 67·5% männliche, 32·5% weibliche.

Die Lebensalter, in welchen die Zahnfleischtuberkulose beim weiblichen Geschlecht aufgetreten ist, waren, wenn ich die Zeitpunkte, wann die Krankheiten begonnen haben, nehme: 4, 6, 6, 14, 17, 26, 27, 28, 29, 38, 42, ?

Generated on 2019-10-24 09:42 GMT / http://hdl.handle.net/2027/uc1.b3252757
Public Domain in the United States, Google-digitized / http://www.hathitrust.org/access_use#pd-us-google
Digitized by Google
Original from UNIVERSITY OF CALIFORNIA

Durch meine Fälle ist die Altersgrenze des Vorkommens von Zahnfleischtuberkulose beim weiblichen Geschlecht gesunken; bemerkenswert ist, daß alle drei rein primären Fälle im jungen Alter von 4—6 Jahren gestanden sind und daß die vorher publizierten Fälle von Zahnfleischtuberkulose bei weiblichen Patienten nicht im Alter unter 14 Jahren eingetreten sind. Die Anzahl reiner primärer Zahnfleischtuberkulose ist durch die meinige verdoppelt.

Die Diagnose ist in meinen 4 Fällen nicht besonders schwer zu stellen gewesen; in den Fällen I, II, IV waren die Krankheitsbilder einander sehr ähnlich. Es waren bei diesen 3 Fällen auf großen Teilen des Zahnfleisches des Oberkiefers ausgebreitete seichte, unregelmäßige Ulcerationen mit unebenen, gezackten, von einem dichten Kranz von kleinen gesunden Granulationen umgebenen roten Ränder. Diese Randgranulationen sind für tuberkulöse Geschwüre sehr charakteristisch. Der Grund der Ulcerationen war an mehreren Stellen von schmierigem Eiter bedeckt, hier und da ziemlich eben, meistenteils aber aus einer fungösen Masse bestehend, die von dicht sitzenden, blaßroten bis grauweißen, halb durchsichtigen, senf- bis hanfsamengroßen Knötchen gebildet ist. Auf den neben den Ulcerationen gelegenen Teilen des Zahnfleisches erschienen graue, graugelbe bis grauweiße, stecknadelkopfgroße Knötchen, von einer schmalen roten Zone umgeben; auf einigen Stellen, besonders im gesunden Gewebe, zeigten sich solche Knötchen im Zerfall, ein kleines Ulcus bildend. Die gesunden Teile des Zahnfleisches und harten Gaumens waren bemerkenswert blaß. In den 2 ersten Fällen gab es auf dem harten Gaumen eine 2—3 *mm* tiefe Ulceration mit im übrigen denselben Charakteren wie die auf dem Zahnfleisch beschriebenen.

Wie aus der Schilderung dieser Ulcerationen und Knötchen hervorgeht, zeigen die Fälle I, II, IV ein sehr charakteristisches Bild von Schleimhauttuberkulose. Sollte man indessen mit der Diagnose zaudern, so liegt es wohl am nächsten, nach meinem Erachten die Differentialdiagnose (ohne mikroskopische Untersuchung) gegen Lupus, Lues und ulceröse Stomatiten zu stellen.

Will man Zahnfleischtuberkulose von Zahnfleischlupus scheiden, was, da das klinische Bild doch eine bemerkenswerte Verschiedenheit bei diesen beiden von den Tuberkelbacillen hervorgerufenen Krankheitsformen zeigt, berechtigt sein kann, so müssen wir meine drei Fälle zur Tuberkulose rechnen. Wir haben nicht die für Lupus charakteristische knotige Infiltration auf samtartig geröteter Schleimhaut, im Gegenteil, die nicht infiltrierten Teile der Schleimhaut sind bemerkenswert blaß; in meinen Fällen sind die Ulcerationen nicht wie bei Lupus sekretfrei — besonders auf den Stellen, wo die Zunge oder die Lippen das Sekret nicht weggewischt haben, gibt es reichlichen, mißfarbigen, schmierigen Eiter. Es gibt auch nicht das für Lupus charakteristische Nebeneinanderbestehen der Infiltration, Ulceration und Narben; nach der

Digitized by Google
Original from UNIVERSITY OF CALIFORNIA
Generated on 2019-10-24 09:42 GMT / http://hdl.handle.net/2027/uc1.b3252757
Public Domain in the United States, Google-digitized / http://www.hathitrust.org/access_use#pd-us-google

Behandlung sehen wir wohl Narben in den zwei ersten Fällen, so war aber nicht der Befund bei den ersten Untersuchungen.

Für Lues gab es keine Anhaltspunkte in den Anamnesen; Zeichen nach luetischen Affektionen an anderen Stellen des Körpers gab es nicht. Der Verlauf ist bedeutend mehr chronisch als bei Lues gewesen. Noch mehr ist es die Beschaffenheit der Ulcerationen, welche die Diagnose Lues unannehmbar machen: in drei meiner Fälle war die Form der Ulcerationen höchst unregelmäßig, gar nicht die für Lues charakteristischen zirkelrunden, ovalen oder zusammengesetzten bogenförmigen Grenzen zeigend. Die Ränder waren stark gezackt, ausgenagt, wie ausgefressen, flach und äußerst wenig oder gar nicht infiltriert, nur in ihrem äußersten Saum möglicherweise ein bißchen angeschwollen und dort mit lebendig roten, kleinen, dicht gestellten Granulationen besetzt, — im Gegensatz zu den Rändern der luetischen Geschwüre, welche mehr eben und scharf, geschwollen, aufgeworfen und unterminiert sind, das Geschwür wie ein Wall begrenzend. Der Grund der Ulcerationen bei diesen drei Fällen ist auf den meisten Stellen von schmierigem Eiter bedeckt, nach dessen Abwischen man den Grund meistenteils als eine fungöse Masse von blaßroten bis grauweißen stecknadelkopfgroßen Knötchen sah, und es war nicht der speckige, nekrotisch belegte ebene oder rissige, oft braunrote Grund, den wir bei luetischen Geschwüren sehen. Die meisten Ulcerationen in meinen drei Fällen sind mehr seicht und haben mehr Ausdehnung in der Fläche als bei Lues. Die Ränder und der Grund sind sehr viel weicher als bei luetischen Geschwüren.

Die idiopathische Stomacace, Mundfäule, beginnt fast immer akut mit Schwellung und Röte des Zahnfleischrandes des Unterkiefers; sie verursacht starken Fötor und starke Schmerzen beim Kauen. Nachdem die Schwellung einige Tage gedauert hat, zerfällt der geschwollene und verdickte Zahnfleischrand und es entsteht dadurch ein von ödematösen unebenen Rändern begrenztes Ulcus den Zahnreihen entlang. In seltenen Malen kann die Stomacace von Anfang an chronisch verlaufen, aber die Lokalisation auf dem Zahnfleisch des Unterkiefers bei dem ersten Auftreten der Krankheit, die Form und Ausbreitung des Geschwürs, der Fötor und die Schmerzen halfen uns doch, sie von meinen Fällen von Tuberkulose zu unterscheiden.

Stomatitis mercurialis ist auch eine akute Krankheit, sich durch ihre starke Salivation, ihren Fötor und ihr erstes Auftreten in dem Zahnfleisch des Unterkiefers kennzeichnend.

Stomatitis scorbutica ist durch die stark hervortretenden Allgemeinsymptome, ihre gewaltige livide Schwellung des Zahnfleisches und die Blutungen aus demselben charakterisiert.

In allen diesen drei Fällen gibt es auch auf der gesunden, die Geschwüre umgebenden, besonders blassen Schleimhaut kleine grauweiße bis graugelbe hanfkorngroße, ein wenig erhabene, von einem schmalen roten Rand

Digitized by Google
Original from UNIVERSITY OF CALIFORNIA
Generated on 2019-10-24 09:42 GMT / http://hdl.handle.net/2027/uc1.b3252757
Public Domain in the United States, Google-digitized / http://www.hathitrust.org/access_use#pd-us-google

umgebene Knötchen, von welchen einige einen beginnenden Zerfall zeigen — ein Befund, welcher für sich beinahe genug ist, um die Diagnose Tuberkulose sicherzustellen.

Der Fall III ist auf den ersten Blick den drei übrigen nicht so ganz ähnlich; in dem dritten Fall haben wir ein einziges Geschwür, von welchem man sagen kann, daß es nirgends seicht ist; in seinem seichtesten Teil ist es ca. 2 *mm* tief; beim Zahnfleischrand senkt es sich 6—7 *mm* in den Alveolarprozeß hinein; auch gibt es in der Umgebung des Geschwürs keine miliaren Tuberkel. Durch eine nähere Prüfung des Geschwüres findet man doch leicht, daß dieses in Ansehung der Konsistenz, der Form, der Ränder, des Grundes etc. denselben Charakter wie die Geschwüre in den anderen drei Fällen hat.

Die Krankheiten, gegen welche man in dem dritten Fall eine Differentialdiagnose stellen möchte, wären einerseits die in den anderen drei Fällen erwähnten Krankheiten, welche auch in dem dritten Fall aus denselben Gründen wie bei den anderen Fällen eliminiert werden, andrerseits käme hier auch Cancer in Betracht.

Gegen Cancer spricht zuerst die Zeit für die Entwicklung des Geschwürs; ein Cancer, der während eines Jahres bestanden war, wäre mit Sicherheit nicht von so kleiner Ausbreitung oder Tiefe gewesen; die Abwesenheit von Schmerzen, von Lymphdrüsenschwellungen deutet nicht auf Cancer; die Konsistenz sowohl der Ränder als des Grundes des Geschwürs ist ziemlich weich, gar nicht so hart und infiltriert wie bei Cancer. Die Ränder waren ganz unbedeutend geschwollen, in ihrem innersten Saum mit dicht sitzenden gesunden Granulationen bekleidet — nicht wie bei Cancer aus nekrotisch zerfallendem Gewebe bestehend —, der Grund war von schmierigem Eiter bedeckt, aber unter diesem war er fungös weich, von zahlreichen grauroten bis grauweißen Knötchen gebildet — nicht wie bei Cancer von grauweißen ungeformten nekrotischen Massen.

Daß in diesem dritten Falle das Geschwür so bedeutend tiefer als bei den anderen drei Fällen war, könnte wohl seinen Grund darin haben, daß die Tuberkulose schon bei der Extraktion der Zahnwurzel tief in den Alveolarprozeß dem Zahnperiost entlang getrieben war oder vielleicht hatte sich schon bei der Extraktionsgelegenheit um die Wurzel vorhandene Tuberkulose in die Extraktionswunde verbreitet oder schließlich wäre es auch möglich, daß die von den Pat. observierten Knötchen nur Granulationen um eine Fistelöffnung gewesen wären und daß die tuberkulöse Infektion des Zahnfleisches und Alveolarprozeß zuerst nach der Extraktion stattgefunden hat — in Analogie mit mehreren vorher geschilderten Fällen von Zahnfleischtuberkulose, z. B. die Fälle von Schliferowitsch (VIII), Doutrelepont (a), Neumayer etc. —, wo bei lungentuberkulösen Individuen tuberkulöse Infektionen in Zahnextraktionswunden stattgefunden haben.

Digitized by Google
Original from UNIVERSITY OF CALIFORNIA
Generated on 2019-10-24 09:42 GMT / http://hdl.handle.net/2027/uc1.b3252757
Public Domain in the United States, Google-digitized / http://www.hathitrust.org/access_use#pd-us-google

In allen vier Fällen ist es möglich gewesen, die Diagnose Tuberkulose ohne Hilfe des Mikroskops zu stellen; doch wurde die Diagnose in jedem Falle durch mikroskopische Untersuchung bestätigt, welche natürlicherweise auch in der Allgemeinheit benützt werden soll.

Im Falle II wäre die mikroskopische Untersuchung beinahe irreführend gewesen; die bei der ersten Gelegenheit untersuchte Probeexcision zeigte in einem Dreißigstelschnitte nur eine chronische Entzündung (siehe den Fall). Da ich doch, von dem klinischen Bild geleitet, ziemlich sicher war, daß die Krankheit tuberkulöser Natur war, machte ich eine neue Probeexcision aus dem Zahnfleisch und in einem Schnitt — unter ca. 20 st. — aus diesen gelang es auch, einen typischen Tuberkel zu entdecken. In einer Hinsicht zeigte dieser Tuberkel eine kleine Abweichung von den gewöhnlich vorkommenden; die Zellen unserer Tuberkel sind nicht so ganz von dem gewöhnlichen epitheloiden Aussehen; sie sind mehr spulförmig, mehr den Fibroblasten ähnlich, was vielleicht mit einer gewissen Wahrscheinlichkeit zeigen könnte, das der Tuberkel von besonders ausgesprochener chronischer Natur wäre. Eine andere Eigentümlichkeit in dem histologischen Befund, das eminent sparsame Auftreten von Tuberkel in dem kranken Gewebe, kann möglicherweise auch so gedeutet werden, daß wir es hier mit einer sehr chronisch verlaufenden Form von Tuberkulose zu tun haben. Dieses wird ja auch von dem klinischen Verlauf bestätigt — die Krankheit hat ca. 12—13 Jahre gedauert und doch nicht größere Veränderungen, als es hier der Fall ist, gemacht; besonders ist zu bemerken, daß, solange die Krankheit vom Zahnfleisch begrenzt war, sie exquisit chronisch verlief; nachdem sie sich auf das Zahnfleisch verbreitet hatte, ging die Destruktion bedeutend schneller.

Im ersten Fall wurden auch mikroskopische Untersuchungen zweimal aus Stückchen, die ungefähr ein Jahr nacheinander excidiert wurden, gemacht; es war ein auffallend großer Unterschied zwischen den beiden Probeexcisionen, und da diese in Zusammenhang mit der während der Zeit gemachten Behandlung gesetzt werden möchte, kann es Grund sein, dieses Verhältnis zu relatieren: in den Schnitten aus der ersten Probeexcision waren die Tuberkel sehr reichlich, in denjenigen aus der zweiten Probeexcision waren sie sehr sparsam. Es liegt nahe, in dieser Verminderung der Zahl der Tuberkel eine Wirkung der Röntgenbestrahlung zu sehen.

In sämtlichen Fällen hat die Tuberkulose einen sehr chronischen Verlauf gehabt, am meisten in I und II. Besonders langsam scheinen sich die krankhaften Veränderungen auszubreiten, solange die Krankheit vom Zahnfleisch begrenzt ist: sehr chronisch ist die Tuberkulose auch auf dem harten Gaumen verlaufen. Es scheint, als ob das feste und harte Bindegewebe auf diesen Orten der Tuberkulose einen sehr mächtigen Widerstand leisteten; hat die Tuberkulose sich einmal auf der Schleimhaut der Wange oder der Lippe

Generated on 2019-10-24 09:42 GMT / http://hdl.handle.net/2027/uc1.b3252757
Public Domain in the United States, Google-digitized / http://www.hathitrust.org/access_use#pd-us-google
Digitized by Google
Original from UNIVERSITY OF CALIFORNIA

verbreitet, geht die Zerstörung bedeutend schneller. Im Falle I sehen wir, daß die Krankheit während 6 Jahren auf dem Zahnfleisch geblieben ist; nachdem sie sich auf der Innenfläche der Oberlippe ausgebreitet hatte, ist fast die ganze Lippe in einem halben Jahr ergriffen und teilweise zerstört worden.

Im Falle II ist die Krankheit noch viel längere Zeit auf das Zahnfleisch und möglicherweise harten Gaumen begrenzt gewesen; nachdem sie auf die Lippe übergegriffen hatte, ist diese nach einem Jahr sehr verändert worden, Infiltration und Exulceration fast über die ganze Lippe.

Im dritten Falle scheint die Tuberkulose sich langsam — während eines Jahres — auf dem Zahnfleisch entwickelt zu haben, die Zerstörung auf der Übergangsfalte und Wangenschleimhaut ist während 3 Wochen geschehen.

Im Falle IV hat die Krankheit nur ein halbes Jahr gedauert, so daß man von dem Verlauf nicht so viel sagen kann.

Im ersten Falle, wo ich Gelegenheit hatte, den Durchbruch von einigen permanenten Zähnen zu sehen, konnte ich wahrnehmen, daß, sobald ein Zahn durch das ulcerierte Zahnfleisch gebrochen war, um den Zahn eine Heilungstendenz sich zeigte; es entstand ein zirka 2 *mm* breiter Saum von im Aussehen gesunder Gingivalschleimhaut um den Zahn; da die Heilung danach fortschritt, blieb auch der schmale Saum um den Zahn bestehen und breitete sich nach und nach aus.

In einigen Fällen von Zahnfleischlupus, die ich während der letzten Zeit Gelegenheit zu observieren gehabt habe, ist auch ein ähnliches Entstehen von gesunder Schleimhaut um die hervorbrechenden Zähne beobachtet worden.

Lymphdrüsenschwellungen am Halse sind in einem Falle vorgekommen; daß diese eine Folge der Krankheit im Munde und von derselben Natur waren, ist unzweifelhaft; sie mußten operiert werden und noch bei der letzten Untersuchung waren die Wunden nicht ganz geheilt.

Überblickt man auf die vorher publizierten Fälle von Zahnfleischtuberkulose und nimmt an, daß in denjenigen Fällen, wo nichts von Lymphdrüsenschwellungen genannt ist, es auch keine gab, so hat man in 36 Fällen neunmal Lymphdrüsenschwellungen; es fanden sich diese in 2 Fällen von Oberkiefertuberkulose, in 6 Fällen von Unterkiefertuberkulose und in 1 Fall von komplizierter Ober- und Unterkiefertuberkulose. Da die Tuberkulose in 19 Fällen auf Oberkiefer, in 17 Fällen auf Unterkiefer, in 3 Fällen im Ober- und Unterkiefer, in 1 Fall unbestimmt wo beobachtet wurde, so ist es leicht zu sehen, wieviel größere Geneigtheit Halslymphdrüsenschwellungen zu machen die Tuberkulose hat, wenn sie auf dem Unterkiefer seßhaft ist, als wenn sie auf dem Oberkiefer sitzt.

Die Fälle I und II sind beide mit Röntgenbestrahlung behandelt worden; da dies die ersten mit Röntgenstrahlen behandelten Fälle von, wenn ich so sagen darf, echter Zahnfleischtuberkulose, die publiziert sind, sein dürften, will ich das

Generated on 2019-10-24 09:42 GMT / http://hdl.handle.net/2027/uc1.b3252757
Public Domain in the United States, Google-digitized / http://www.hathitrust.org/access_use#pd-us-google
Digitized by Google
Original from UNIVERSITY OF CALIFORNIA

Resultat der Behandlung ein bißchen näher berichten. Im Falle I ist das Resultat sehr gut; man vergleiche den Status vom 5. III. 1906, wo beinahe das ganze obere Zahnfleisch und ein großer Teil der Oberlippe tuberkulös verändert war. mit dem Status vom 15. XII. 1908, wo so gut wie keine krankhaften Veränderungen im Munde zu sehen sind. Im Falle II ist der tuberkulöse Prozeß auf der Lippe sehr verbessert worden; eine deutliche Verbesserung hat sich auch auf der Vorderseite des Zahnfleisches gezeigt; eine geringe Veränderung zum Besseren ist auch auf den Ulcerationen der lingualen Seite des Zahnfleisches und des harten Gaumens eingetreten.

Die Röntgenbehandlung hat folglich eine gute Wirkung auf die Zahnfleischtuberkulose gehabt; der erste Fall, der am längsten behandelt ist, ist so gut wie geheilt, der andere ist bedeutend verbessert. Die Behandlung hat eine Schattenseite, sie nimmt sehr lange Zeit in Anspruch; sollte sie aber (was ich hoffe) künftig gut wirken, so wird der Zeitverlust vollkommen durch den Heilungserfolg aufgewogen; dadurch, daß man keine Ätzungen, Abschabungen, Zahnextraktionen etc. zu machen brauchte, sind auch keine schädlichen Narbenbildungen entstanden. Die Stellen des Zahnfleisches, die geheilt sind, sind sehr schwer von den normalen zu unterscheiden. Viele Zähne, die gelockert und wackelnd waren, wurden wieder ganz fest. Bemerkenswert ist, daß eine vollständige Ausfüllung von so ziemlich tiefen Substanzverlusten stattgefunden hat; noch mehr bemerkenswert ist, daß auf dem harten Gaumen die Fläche auf den ausgefüllten und geheilten Stellen nicht glatt und eben, sondern von normal runzeliger Beschaffenheit ist.

Der dritte Fall, wo die tuberkulöse Ulceration von geringer Ausdehnung war, scheint durch Ätzungen mit Milchsäure zu heilen.

Der vierte Fall ist noch nicht behandelt worden, wird aber mit Röntgen behandelt werden.

Anhangsweise kann ich auch mitteilen, daß 2 Fälle von Zahnfleischlupus, die ich während der letzten zwei Jahre röntgenbestrahlen ließ, eine bedeutende Besserung gezeigt haben.

Vereinsberichte.

Wiener laryngologische Gesellschaft.

Sitzung vom 12. Mai 1909.

(Offizielles Protokoll.)

Vorsitzender: Hofrat Prof. O. Chiari.

Schriftführer: Dr. Braun.

Hofrat Prof. Chiari eröffnet die Sitzung und verliest eine an die Gesellschaft ergangene Einladung zur Enthüllung des Auenbrugger-Denkmals.

Digitized by Google
Original from UNIVERSITY OF CALIFORNIA
Generated on 2019-10-24 09:42 GMT / http://hdl.handle.net/2027/uc1.b3252757
Public Domain in the United States, Google-digitized / http://www.hathitrust.org/access_use#pd-us-google

Dr. Oskar Hirsch teilt folgende Berichtigung mit:

Im Berichte über die Sitzung der Wiener laryngologischen Gesellschaft vom 14. April 1909 (Wiener med. Wochenschr., Nr. 18, S. 995) erwähnt Herr Dr. Glas eine Modifikation des Mikuliczschen Prinzips, die darin bestand, „die vordere Turbinektomie temporär auszuführen, die Muschel an ihrer Basis im vordersten Anteil zu durchschneiden und nach medialem Abdrängen das Loch in entsprechender Größe anzulegen." ... „Die Modifikation des Vortragenden (Dr. Hirsch) ist nun dieser Methode gleich, nur daß die Muschel, statt gewöhnlich reponiert zu werden, angenäht wird."

Herrn Dr. Glas ist in der schriftlichen Wiedergabe seiner Diskussionsbemerkung ein Irrtum unterlaufen, durch den meine Priorität tangiert wird. Dr. Glas sieht jedoch seinen Irrtum ein und ich kann daher mit seinem Einverständnis erklären, daß er nicht die temporäre Turbinektomie, sondern die Aufklappung (Luxation) der unteren Muschel gemeint hat. Es bleibt somit meine Behauptung aufrecht, daß ich in der temporären Resektion und nachfolgenden Reposition der unteren Muschel ein neues, in der Rhinologie noch nicht bekanntes Prinzip angewendet habe.

1. Dr. Emil Glas stellt folgende Fälle aus seinem Ambulatorium vor:

a) Einen Patienten, welchem er wegen chronischer Sinuitis frontalis die Killiansche Radikaloperation gemacht hatte. Nekrose der hinteren Wand. Heilung. Der 26jährige Patient leidet seit 5 Jahren an starken Stirnkopfschmerzen links, die hie und da wesentlich exazerbieren. Entfernung von Hiatuspolypen, Resektion des vorderen Endes der mittleren Muschel, Stirnhöhlenausspülungen bringen nur unwesentliche Besserung. Röntgenbefund (Dr. Robinson): Verdrängung der Luft der linken Stirnhöhle durch undurchlässige Substanz (Empyem). Da die starken Stirnkopfschmerzen und das Fieber anhalten, wird dem Patienten mit Rücksicht auf die Chronizität der Erkrankung zur Radikaloperation geraten, welche vor fünf Wochen ausgeführt wurde. Stirnhöhle und Siebbein mit Polypen und Eitermassen ausgefüllt, in den Buchten des tiefen Orbitalrecessus viel Eiter, Nekrose der hinteren Wand der Stirnhöhle auf etwa Hellergröße, Dura intakt. Patient verläßt zwei Wochen darauf geheilt das Spital. Derzeit keine Sekretion, die Kopfschmerzen sind geschwunden. Bemerkenswert sind die trotz Nichtablösung der Trochlea zustande kommenden Doppelbilder. Befund der Klinik Hofrat Fuchs: Die bestehenden Doppelbilder, einem Höherstehen des linken Auges entsprechend, sind nicht durch eine Muskelläsion bedingt, sondern mit größter Wahrscheinlichkeit durch eine leichte Verdrängung des Auges entweder infolge der noch bestehenden Schwellung des Orbitalgewebes oder vielleicht durch Narbenbildung. Die vorgefundene Nekrose der hinteren Wand der Stirnhöhle weist auf die Notwendigkeit, id est absolute Indikation radikaler Operation hin.

Dr. Marschik beobachtete einmal nach Radikaloperation der Stirnhöhle Doppelbilder, welche nicht einer Lähmung des Obliquus superior, sondern des Obliquus inferior entsprachen. Bei dem Pat. hatte er nämlich, um das nachträgliche Klaffen der durchschnittenen Partien des M. frontalis mit der konsekutiven Einsenkung der Haut zu vermeiden, die Muskeln durch versenkte Nähte straff zusammengenäht, wodurch wahrscheinlich der Bulbus innen oben etwas über die Norm fixiert war. Diese Doppelbilder gingen nur sehr langsam zurück, sie belästigten die Pat. aber weniger als die gewöhnlichen es tun.

Digitized by Google
Original from UNIVERSITY OF CALIFORNIA
Generated on 2019-10-24 09:42 GMT / http://hdl.handle.net/2027/uc1.b3252757
Public Domain in the United States, Google-digitized / http://www.hathitrust.org/access_use#pd-us-google

b) Dr. Glas demonstriert einen 72jährigen Patienten mit Carcinom der vorderen Kommissur. Interessant ist die Mitteilung des Pat., im Jahre 1866 endolaryngeal operiert worden zu sein. Leider konnte der damalige Befund nicht mehr aufgefunden werden. Derzeit ist Pat. seit einigen Monaten heiser. Der laryngoskopische Befund ergab einen papillären, im Gebiete der vorderen Kommissur sitzenden, subglottisch unter das rechte Stimmband reichenden Tumor von etwa Bohnengröße. Beweglichkeit der Stimmlippen nicht gehemmt. Die histologische Untersuchung ergibt Plattenepithelcarcinom. Es wäre möglich, daß Laryngofissur mit partieller Chordektomie in diesem Falle genügen würde. Leider verweigert Pat. derzeit eine extralaryngeale Behandlung, so daß man auf das endolaryngeale Morcellement des Tumors angewiesen ist.

2. Dr. Weil demonstriert:

a) Einen ungewöhnlich großen Rhinolithen von einem 48jährigen Manne, der seit 30 Jahren die linke Nase vollständig obturiert hatte. Der vielfach verzweigte festsitzende Stein mußte zertrümmert werden: mehrere Stücke kamen durch den Nasen-Rachenraum heraus. Ein Fremdkörper ließ sich darin nicht nachweisen. Bemerkenswert ist, daß die Mucosa in der Vomergegend sich mit der Sonde seitwärts verschieben läßt, wie nach einer submukösen Septumresektion. Offenbar ist der Knochen unter dem langjährigen Drucke des Rhinolithen geschwunden.

b) Ein Knochenstück aus dem Nasen-Rachenraum eines 6jährigen Knaben, der längere Zeit in der Abteilung des Vortr. im Kaiser Franz-Joseph-Ambulatorium wegen Ozaena behandelt worden und dann einige Monate ferngeblieben war. Als er wegen des üblen Geruches aus der Nase wiederkam, wurde der Fremdkörper in der rechten Choane entdeckt und durch den Mund mit Mühe extrahiert. Es handelte sich um ein annähernd würfelförmiges Knochenstück von 20—23 *mm* Dicke. Es wurde erhoben, daß der Knabe während der erwähnten Behandlungspause an Keuchhusten gelitten und häufig erbrochen hatte; dabei ist jedenfalls der offenbar von einem Gulyas herrührende Knochen in den Nasen-Rachenraum gelangt.

Dozent Dr. Roth: Ich halte eine Brechbewegung nicht für unbedingt erforderlich, um einen verschluckten Fremdkörper in den Epipharynx hinaufzubefördern. Mir ist erinnerlich, daß eine Frau zu mir mit der Klage kam, eine Gräte verschluckt zu haben und das Stechen derselben zu verspüren, und ich konnte bei der sorgfältigen Untersuchung des Pharynx und des Larynx den Fremdkörper nicht auffinden. Erst als ich die Frau aufforderte, mit dem Finger zu zeigen, an welcher Stelle sie das Stechen empfinde und sie die Basis der Uvula mit dem Finger bezeichnete, machte ich eine postrhinoskopische Untersuchung und war nicht wenig erstaunt, im Epipharynx quer gelagert eine ziemlich große Gräte zu finden, welche sich in die hintere Fläche des weichen Gaumens eingebohrt hatte. Hier wurde bestimmt jegliches Erbrechen in Abrede gestellt, es mußte somit der Fremdkörper einfach beim Schlingakte durch irgendeinen abweichenden, uns unbekannten Mechanismus in den Epipharynx hinaufgelangt sein. Auf die Bemerkung des Prof. Réthi, daß ja beim Brechakte der weiche Gaumen sich so fest an die hintere Rachenwand anlegt, daß die Mundhöhle vom Epipharynx vollkommen abgeschlossen ist, muß ich erwidern, daß dem nicht so sein möge, da ich einen Kollegen mit akutem Empyem der Highmorshöhle zu behandeln Gelegenheit hatte, der angab, während einer Mahlzeit plötzlich erbrochen zu haben, das Erbrochene gelangte in die

Digitized by Google
Original from UNIVERSITY OF CALIFORNIA
Generated on 2019-10-24 09:42 GMT / http://hdl.handle.net/2027/uc1.b3252757
Public Domain in the United States, Google-digitized / http://www.hathitrust.org/access_use#pd-us-google

Nase und von da ab bemerkte er den eitrigen Ausfluß aus der Nase, welchen ich als aus der Kieferhöhle stammend konstatieren konnte.

Hofrat Chiari bemerkt, daß nach seiner Erfahrung beim Erbrechen öfters Speiseteile bei der Nase herauskommen.

Prof. Réthi: Es ist auffallend, daß ein so großes Knochenstück beim Erbrechen in den Nasen-Rachenraum gelangt ist; denn beim Brechakt wird der Zugang zur Nase — was auch die neuesten Angaben bestätigen — genau so abgeschlossen wie beim Schlingakt. Es findet da ein reflektorischer und kräftiger Verschluß gegen die Nase statt, um dem Anprall der direkt gegen den Nasen-Rachenraum geworfenen Massen kräftigen Widerstand zu leisten. Die Gaumenbögen springen stark hervor, der Gaumen legt sich an die hintere Rachenwand an und überdies hebt sich das Zäpfchen aktiv und nicht passiv wie beim Schlingakt. Wenn beim Brechakt Flüssigkeiten und krümelige Massen dennoch in den Nasenrachenraum gelangen oder, wie hier, ein großes Knochenstück, so muß angenommen werden, daß der Abschluß gegen die Nase gelegentlich nicht rasch oder nicht energisch genug stattfindet.

3. Hierauf folgt die Diskussion zu Dr. Hajeks Vortrag: Über operative Todesfälle bei Stirnhöhlenoperationen. (Sitzung vom Februar.)

Dr. Weil weist darauf hin, daß die eigentliche Todesursache in diesen beiden Fällen doch wohl darin zu suchen ist, daß sie überhaupt operiert wurden. Nun ist das ja bei jedem postoperativen Exitus so, daß die Kranken entweder trotz der Operation sterben oder infolge der Operation, und in letzterem Falle ist der Kern der Sache, wie Dr. Hajek ganz richtig ausgeführt hat, die Frage der strengsten Indikationsstellung. Nun wäre es sehr verlockend, hier die Resultate der ausdauernden konservativen Behandlung heranzuziehen; denn es ist klar, daß jeder Fall, der zur Radikaloperation bestimmt war und dann auf konservativem Wege geheilt wurde, einen gewaltigen Einfluß auf die Indikationsstellung haben muß. Für dieses große Material ist aber in einer Diskussion kein Platz. Angenommen, aber nicht zugegeben, daß eine Fistel wirklich eine absolute Indikation für die Radikaloperation bildet, wäre diese im ersten Falle gerechtfertigt gewesen; falls aber die Fistel von der ersten, auswärts ausgeführten Operation zurückgeblieben ist, fällt der Ausgang dennoch dem Prinzipe zur Last. In dem zweiten Falle konnte aber Dr. Weil eine Indikation zu einem äußeren Eingriffe überhaupt nicht finden. Er hat solche akute Fälle selbst mit schwereren Erscheinungen (Brechreiz, Ödem) des öfteren konservativ behandelt, das heißt den Kranken mit Adrenalin, Cocain, Nervinis etc. über die schweren (manchmal 6—7) Tage hinweggeholfen, wonach sie spontan heilten, selbst ohne Ausspülungen. Doktor Weil möchte hier eine, wie es scheint, bisher nicht bekannte Beobachtung einschalten. Es ist ihm seit jeher aufgefallen, daß er bei chronischen Empyemen verhältnismäßig leicht (in mehr als der Hälfte der Fälle sofort) sondieren konnte, in Fällen mit heftigen akuten Erscheinungen aber meist sehr schwer, oft gar nicht. Er möchte die landläufige Erklärung, die auch Hajek in seinem Buche anführt, daß die Schwellung der Weichteile daran Schuld sei, nicht akzeptieren, sondern das Kausalitätsverhältnis umkehren. In diesen Fällen sind von Haus aus ungünstige anatomische Verhältnisse für den Sekretabfluß vorhanden; sie sind also nicht darum schwer sondierbar, weil sie akut erkrankt sind, sondern sie machen stürmische akute Erscheinungen, weil sie schwer sondierbar sind. Dr. Weil hat nur einmal vor Jahren einen solchen Fall, bei

Digitized by Google
Original from UNIVERSITY OF CALIFORNIA
Generated on 2019-10-24 09:42 GMT / http://hdl.handle.net/2027/uc1.b3252757
Public Domain in the United States, Google-digitized / http://www.hathitrust.org/access_use#pd-us-google

dem wegen höchstgradiger Septumdeviation von der mittleren Muschel überhaupt nichts zu sehen war, zur Operation gebracht. In einem anderen Falle von chronischem Empyem sämtlicher Nebenhöhlen, der jetzt nach achtjähriger Behandlung endlich zur Ausheilung gelangt, konnte er die linke Stirnhöhle nicht sondieren. Einmal traten schwere Erscheinungen auf (heftige Schmerzen, Brechreiz, Kollaps), die Kranke wollte sich aber zu der ihr schon wiederholt vorgeschlagenen Operation von außen nicht entschließen. Da gelang es noch in einem letzten Versuche, mit dem feinsten Röhrchen eine Menge dicker käsiger Bröckel auszuspülen (die Arbeit dauerte mehr als eine Stunde) und damit die Druckerscheinungen sofort zu beseitigen. Solche Fälle sind allerdings materiell sehr wenig lohnend, aber es ist ein erhebendes Bewußtsein, sie vor einer schweren Operation bewahrt zu haben. Dr. Weil verliest einige Stellen aus der Arbeit von Killian (Archiv f. Laryngol., 1902). Dort heißt es, daß vor der Operation die intranasale Therapie in ausgiebiger Weise zur Anwendung kam; in den Krankengeschichten findet man aber als Dauer derselben 6—8 Wochen, einmal sogar nur 14 Tage angegeben. Dem gegenüber muß Dr. Weil aufs nachdrücklichste hervorheben, daß man bei der konservativen Empyembehandlung mindestens mit Monaten, meist aber mit Jahren rechnen muß. Auch die dort angegebenen Indikationen findet er viel zu weitgehend; das Vorhandensein einer Eiterung für sich allein ohne weitere Beschwerden darf niemals eine Indikation für eine verstümmelnde, lebensgefährliche Operation bilden. Auf dem vorjährigen Laryngologenkongresse ist die Bemerkung gefallen, 5% Mortalität habe jede andere Operation auch. Dem gegenüber ist doch zu bemerken, daß es sich da immer um die Dignität der Erkrankung und die Frage der absoluten Notwendigkeit der Operation handelt. Wenn Hajek von seinen Kranken gefragt wurde, ob die Operation gefährlich sei (und das fragen doch wohl alle), konnte er bisher der Wahrheit gemäß antworten, er habe 40 Fälle operiert und keiner sei gestorben. Wenn er von nun an sagen wird, die Operation könne auch tödlich endigen, werden sichs wohl die meisten überlegen, sich ihr zu unterziehen. Redner schließt mit dem Wunsche, daß überhaupt der Grundsatz festgehalten werden sollte, nicht alles zu operieren, was man operieren kann, sondern nur das, was man operieren muß. Dann wird man auch niemals Gewissensbisse zu empfinden brauchen, wenn etwas nicht gut ausgeht.

Dr. Marschik: An der Klinik wurden nach Radikaloperation der Stirnhöhle, meistens Killiansche Methode, im ganzen drei Todesfälle beobachtet unter 54 in den Jahren 1904 bis 1909 ausgeführten Operationen. Diese ungünstigen Fälle, in den letzten zwei Jahren beobachtet, vermochten nicht, die Indikation der Killianschen Radikaloperation zu beeinflussen, wie sie seit jeher an der Klinik gestellt wurde. Die Fälle waren folgende:

1. 28jährige Pat., über ein Jahr schon an der Klinik wegen beiderseitiger Nebenhöhleneiterungen endonasal behandelt. Nach der glatt verlaufenen Operation leichter Temperaturanstieg, konstante, sehr heftige Kopfschmerzen, Schlafsucht, schließlich nach drei Wochen unter Erscheinungen von Meningitis Exitus. Die Sektion ergab Hirnabsceß im linken Schläfelappen, sicher schon vor der Operation bestanden, der schließlich Meningitis erzeugt hatte.

2. 31jährige Pat., drei Wochen vor der Operation auf der Klinik ambulatorisch behandelt wegen latenter Stirnhöhleneiterung, mit periodischer Anschwellung der Stirngegend oberhalb der Glabella einhergehend. Zuletzt hatte das Ödem auch auf die oberen Lider übergegriffen; Aufnahme. Hofr. Chiari stellte die Indikation zur Radikaloperation. Pat. wurde am selben Abend

Digitized by Google
Original from UNIVERSITY OF CALIFORNIA
Generated on 2019-10-24 09:42 GMT / http://hdl.handle.net/2027/uc1.b3252757
Public Domain in the United States, Google-digitized / http://www.hathitrust.org/access_use#pd-us-google

noch beiderseits operiert. Beiderseits fand sich Eiterung. Drainage durch die Nase, primärer Schluß der Hautwunden. Befriedigender Verlauf: Temperaturabfall, Rückgang der Stirnschwellung, die bei der Operation keinen Absceß gezeigt hatte. Glatter Wundverlauf, Wundheilung per primam. Acht Tage nach der Operation plötzlich eintretende Schlafsucht, klopfender Scheitelkopfschmerz rechts und leichter Brechreiz, subfebrile Temperaturen. Am 20. Tage plötzlich Bewußtlosigkeit, comatöse Atmung, weite, starre Pupillen. Diagnose: Hirnabsceß in den Seitenventrikel durchgebrochen. Operation (Dr. Marschik): Wiedereröffnung der Stirnhöhlen. Es fand sich Nekrose durch Ostitis der seinerzeit intakt gefundenen hinteren Wand. Die Dura war links etwas defekt, rechts normal. Punktion des linken Hirns negativ, die des rechten ergab Absceß. Incision, Drainage. Exitus drei Stunden nachher. Die Obduktion bestätigte den Operationsbefund. Der Hirnabsceß war älter als die Radikaloperation.

3. 24jähriger Mann, chronische Stirnhöhlen- und Siebbeineiterung. Die Operation nach Killian ging glatt vor sich. Einige Tage danach Symptome von Meningitis. Exitus acht Tage post operationem. Dieser Fall wäre von allen der einzige, der direkt der Operation zur Last gelegt werden könnte. Die Obduktion ergab Meningitis, erzeugt durch Fortsetzung der Eiterung vom Siebbein durch eine der hintersten Lücken der Lamina cribrosa. Um jede Sekretretention dieser Gegend zu vermeiden, empfiehlt es sich, nie mit Gaze zu drainieren; wir wenden stets ein Drainrohr, an die unterste Stirnhöhlenpartie geführt, an und tamponieren nicht, da Nachblutungen nach dieser Operation nicht zu befürchten sind. Auch in dem eben zitierten Falle wurde nur mit Gummidrain drainiert.

Dr. Emil Glas: Auf Grund von zwölf von mir radikal operierten Fällen (Killian und ein Fall nach Riedel) erlaube ich mir folgende Bemerkungen zu machen. Es ist vielleicht richtig, daß hie und da die Indikation zur radikalen Operation keine absolute ist und daß es Fälle gibt, bei denen trotz bedeutender Veränderungen des Sinusgebietes die endonasalen Methoden gerade noch ausreichen; doch bleibt, wenn man diese Fälle abzieht, noch immer eine genügend große Zahl von Fällen übrig, wo die Indikation zur Radikaloperation als absolut zu bezeichnen ist. Und darum erscheint es mir wunderlich, daß Herr Dr. Weil unter seinen vielen Fällen nur einen einzigen zu verzeichnen weiß, den er für die Radikaloperation geeignet hielt, einen Fall noch dazu, bei dem, wie er sagt, Sinuserscheinungen und hysterische Momente zusammen vorkamen. Wenn man sich daran hält, nur jene Fälle, wo alle unsere endonasalen Maßnahmen zu keinem Resultate führten, vor allem jene Fälle zu operieren, wo hohes Fieber, meningeale Reizerscheinungen, rasende Schmerzen, zumal bei der Chronicität der Affektion, auf schwere endosinusale Veränderungen hinweisen, dann wird man in der radikalen Operation einen vorzüglichen und oft geradezu lebenswichtigen Eingriff erblicken. Bei Fällen, wie zum Beispiel dem von mir heute vorgestellten, wo es bereits zu Nekrose der hinteren Wand gekommen war und alle Buchten voll schmierigen Eiters waren, ist die radikale Operation absolut indiziert und es wird wohl keinem beifallen wollen, einen solchen Prozeß von dem Ostium frontale aus therapeutisch zu beeinflussen. Die vorzügliche Sammelstatistik von Gerber gibt uns ein Bild der zahlreichen Komplikationen bei Stirnhöhlenempyemen, bei welchen zumeist die radikale Operation unbedingt indiziert ist. Was nun noch die Infektionsgefahr anlangt, so sind wohl manchmal, wie auch Versuche gezeigt haben,

Digitized by Google
Original from UNIVERSITY OF CALIFORNIA
Generated on 2019-10-24 09:42 GMT / http://hdl.handle.net/2027/uc1.b3252757
Public Domain in the United States, Google-digitized / http://www.hathitrust.org/access_use#pd-us-google

die perineuralen und perivaskulären Räume der Weg, den die Entzündung fortschleichen kann. Hier gibt es wohl keine Prophylaxe und es gibt leider auch Fälle, die endonasal operiert wurden, bei denen es postoperativ zu Meningitis oder Hirnabsceß kam. Doch mag zweier Momente besonders gedacht sein, deren Berücksichtigung unbedingt angezeigt ist: 1. Achtung im Gebiete der Lamina cribrosa und der hoch hinaufragenden Infundibularzellen, zumal beim Exkochleieren dieser Partien. 2. Achtung beim Meißeln im lateralen oder oberen Randgebiete des Sinus. Hier schütze man immer die hintere Wand, um nicht, zumal bei dickeren Knochen der vorderen Wand, die hintere zu verletzen, da hier manchmal wohl schon geringe Fissuren genügen, um den Weg für die Infektionserreger zu bahnen.

Dr. Koschier: Anläßlich einer Diskussion über die Stirnhöhlenoperation nach Killian habe ich vor $1^1/_2$ Jahren gewisse Bedenken gegen die nach meiner Ansicht zu weit gehenden Indikationen derselben vorgebracht, in erster Linie wegen der mit der Operation verbundenen Gefahren. Jetzt bin ich in meiner bis zu einem gewissen Grade ablehnenden Haltung durch einen inzwischen erlebten postoperativen Todesfall bestärkt. Zwei Tage nach der glatt verlaufenen Operation hat eine Pat. von mir zu fiebern angefangen; in weiteren zwei Tagen trat unter den Erscheinungen einer Pleuropneumonie der Exitus ein. Die Obduktion ergab zahlreiche metastatische Abscesse in beiden Lungen und eitrige Pleuritis. Da die Operationswunde ganz reaktionslos war, mußten wir annehmen, daß bei der Auskratzung der Stirnhöhlenschleimhaut die Infektion in die Blut- respektive die Lymphbahnen erfolgt war. Dieser unglückliche Ausgang der Operation sowie die Todesfälle der Klinik Chiaris und Hajeks illustrieren am besten die nicht geringen Gefahren der Operation und zwingen uns, die Indikationen zu dieser Operation außerordentlich rigoros zu stellen.

Hofrat Prof. Chiari: Wir fanden in sechs Fällen von Killianscher Radikaloperation Defekte der hinteren Wand mit Bloßlegung der Dura. Die Operation dieser bedenklichen Fälle ging stets gut aus, natürlich war entsprechende Vorsicht beachtet worden. Andrerseits würden wir ungern unser Gewissen mit dem Gedanken belasten, durch Nichtoperation eines solchen Falles einer auf direktem Wege entstehenden Meningitis nicht vorgebeugt zu haben.

Dr. Kahler: Es wurde Killian vorgeworfen, daß er für Kassenpatienten eine andere Indikationsstellung für berechtigt hält. Ich glaube, daß er darin vollkommen Recht hat. Es können diese Patienten eben eine langdauernde konservative Behandlung nicht durchmachen, da es ihnen an Zeit fehlt. Wir können auch bei zugereisten Patienten oft nicht so lange warten und halten in diesen Fällen auch die Radikaloperation, die so rasch und vollkommene Heilung bringen kann, für indiziert.

Doz. Dr. M. Hajek (Schlußwort): Ich lege gegen die Methode Weils, die Tatsachen in falschem Lichte darzustellen, Verwahrung ein. Weil stellt die Sache so dar, als wäre ich ein eifriger Vertreter der radikalen Stirnhöhlenoperationen, während alle, die meine in den letzten Jahren publizierten Arbeiten, inklusive mein in 3. Auflage erschienenes Buch, kennen, wissen müssen, daß ich den extremen Flügel der konservativen Operateure repräsentiere. Da hätte Herr Weil, bevor er mit mir über Indikationsstellung polemisiert, doch früher die Pflicht gehabt, sich über meine diesbezügliche Ansicht zu orientieren. Ich lese aus meinem letzterschienenen Buche einige Stellen vor, aus welchen hervorgeht, daß ich nur in denjenigen Fällen die Radikaloperation

Digitized by Google
Original from UNIVERSITY OF CALIFORNIA
Generated on 2019-10-24 09:42 GMT / http://hdl.handle.net/2027/uc1.b3252757
Public Domain in the United States, Google-digitized / http://www.hathitrust.org/access_use#pd-us-google

anrate, in welchen alle konservativen Hilfsmittel erschöpft sind, also in Fällen, in welchen bedrohliche Orbital- und Cerebralkomplikationen oder unstillbare Kopfschmerzen vorhanden sind. Bei diesen Fällen sich auf den konservativen Standpunkt zurückzuziehen, wäre ein Wahnsinn, eine direkte Unterlassungssünde. In diesen Fällen ist in der Radikaloperation die einzige Rettung gegeben, da ja die Literatur bisher eine Unzahl cerebraler Komplikationen infolge von Stirnhöhlenerkrankung mit letalem Erfolge aufweist. Daß eine derartige eingreifende Operationsmethode zuweilen auch von schlechtem Erfolge begleitet ist, liegt in der Natur der Sache und teilt sie diesbezüglich das Schicksal mit anderen in der Chirurgie üblichen operativen Eingriffen. Es ist indes zu erwarten, daß mit fortschreitender Erfahrung sich die operativen Todesfälle vermindern werden. So geht es mit allen größeren operativen Eingriffen, und das Verdienst gebührt hierbei immer nur denjenigen, die, sich mühevoll befleißigend, an der Vervollkommnung der operativen Methoden arbeiten, und nicht denjenigen, die, auf ihrem wenig anstrengenden, träg konservativen Standpunkt verharrend, an einzelnen Mißerfolgen der Forscher nörgeln und kritisieren, um die Methode in Mißkredit zu bringen.

In den zwei von mir mitgeteilten operativen Todesfällen war selbst bei strengstem konservativem Standpunkte die Indikation zur Radikaloperation vorhanden, da im ersten Falle eine eiternde Fistel nebst unerträglichen Kopfschmerzen, im zweiten Falle eine operativ angelegte Fistel an der Stirne vorhanden war, durch welche weder der Kopfschmerz noch die Eiterung beseitigt werden konnten. Die rasche Veröffentlichung der nach der Operation aufgetretenen Todesfälle mit ihren sichergestellten oder wahrscheinlichen Ursachen ist das einzige Mittel, an der Verbesserung der Methode zu arbeiten, weshalb auch denjenigen Herren, die hierzu bei der Diskussion einen Beitrag geliefert haben, mein Dank gebührt.

Dr. Weil (zur tatsächlichen Berichtigung): Ich kenne Hajeks Buch sehr gut, denn ich bin jetzt, wie er ja weiß, mit einem Referate darüber beschäftigt und könnte auch seine Indikationsstellung zitieren; aber was ich vorgelesen habe, stammt ja nicht aus seinem Buche, sondern aus Killians Arbeit. Die Fälle, in denen von anderer Seite Radikaloperationen der Stirn- oder Kieferhöhle empfohlen worden waren und die ich dann, wenn auch zuweilen erst nach mehrjähriger Behandlung, auf konservativem Wege geheilt habe, bilden doch jedenfalls einen unwiderleglichen Beweis dafür, daß bei ihnen die strikte Indikation zur Operation nicht vorhanden war. Im übrigen muß ich feststellen, daß eine schwierige Sondierung einer Stirnhöhle, die oft eine mehrwöchentliche Bemühung erfordert, eine weitaus größere Arbeit ist, als eine Radikaloperation.

(Fortsetzung folgt.)

Aus den Sitzungen polnischer medizinischer Vereine.

Medizinischer Verein in Lódz.

Helman demonstriert einen Fall von Pharynxaneurysma. Der 50jährige Patient fühlt seit einem Jahr einen Fremdkörper in der Mundhöhle ohne sonstige Beschwerden. Untersuchung ergibt: Bedeutende Spannung und Vorwölbung der rechten Hälfte des weichen Gaumens nach vorn und nach der Mittellinie, Tonsille und Gaumenbögen geschwollen. Das Bild erinnert an einen

Digitized by Google
Original from UNIVERSITY OF CALIFORNIA
Generated on 2019-10-24 09:42 GMT / http://hdl.handle.net/2027/uc1.b3252757
Public Domain in the United States, Google-digitized / http://www.hathitrust.org/access_use#pd-us-google

Peritonsillarabsceß. Doch ist schon mit dem bloßen Auge deutliche Pulsation wahrzunehmen, die noch deutlicher wird bei Palpation. Auch mit dem Stethoskop Pulsation zu hören. Larynx normal. Halsdrüsen nicht geschwollen. Könnte mit Neoplasma oder Absceß verwechselt werden, zur Incision und nachträglicher gefährlicher Blutung Anlaß geben. Die Arterien dieser Gegend stammen von der Art. maxill. int. oder der Carotis ext.

Helman demonstriert einen Fall von primärem Carcinom des harten Gaumens. Patient, 61 Jahre alt, krank seit Mai, klagt im August über heftige, gegen das rechte Auge und Ohr ausstrahlende Halsschmerzen. Untersuchung: Die ganze rechte Hälfte des harten Gaumens bis zur Mittellinie stellt eine flache Neubildungsmasse dar, die sich aus einzelnen, runden harten, stellenweise ulcerierenden, erbsengroßen Wucherungen zusammensetzt. Halsdrüsen rechts vergrößert. Nase, Nasopharynx und Larynx normal. Diagnose: Carcinom. Bepinselung mit 10%iger Lösung von Arsenik in Spiritus und Arsen intern ohne Erfolg. Operation in Breslau. Tracheotomie, Abtragung der rechten Hälfte des harten und weichen Gaumens, des Alveolarrandes des Oberkiefers, Exstirpation der affizierten Halsdrüsen. Nach zwei Monaten die Wunde geheilt, kein Rezidiv, aber unter den äußeren Nähten am Halse eine harte Anschwellung. Durch den Defekt im Gaumen die Enden der unteren und mittleren Nasenmuscheln und die Tubenwindung zu sehen. Von hier aus wird auch Katheterisierung wegen Tuben- und Mittelohrkatarrh vorgenommen.

Rosenblat stellt einen 38jährigen Patienten mit Larynxkrebs vor. Patient klagte vor zwei Monaten an Schlingbeschwerden. Die Untersuchung ergab einen nußgroßen, den Introitus laryngis ausfüllenden, an der Cartilago arytaenoidea sitzenden Tumor, welcher mit dem gewöhnlich zur Adenotomie gebrauchten Beckmannschen Instrument abgetragen wurde.

In der Diskussion bemerkt Przedborski, daß die endolaryngeale Operation hier keine Berechtigung hatte, hingegen hätte die Radikaloperation ausgeführt werden sollen. Auch sei das gewählte Instrument ungeeignet gewesen.

Rosenblat erwidert, daß die Operation dem Patienten Erleichterung verschafft habe. Die Radikaloperation war nicht indiziert wegen des Sitzes der Neubildung und des kläglichen Allgemeinzustandes des Patienten; das Beckmannsche Instrument wählte er, da er mit keinem anderen etwas ausrichten konnte.

Helman sprach über Nasenrachentumoren, siehe Referat.

Helman demonstriert einen 26jährigen Patienten mit Nigrities linguae. An der oberen Zungenfläche, neben dem Zungenansatze vor den Papillae circumvallatae, findet sich eine 3 *cm* lange, 2 *cm* breite, braun gefärbte Erhöhung von haariger Oberfläche, die einem befeuchteten und dann ausgedrückten Pinsel täuschend ähnlich sieht. Außer Trockenheit im Halse klagt Pat. über keine Beschwerden. Die von Okuneff empfohlene Behandlung: Abtragung der hypertrophischen Papillen mit der Schere und nachträgliche Bepinselung mit 1—2% Jodglycerin gab auch hier gute Resultate. Noch nach 4—5 Jahren kein Rezidiv.

Czenstochauer ärztlicher Verein.

Batavia beschreibt einen Fall doppelseitiger Recurrenslähmung auf hysterischer Basis. Bei der zuvor gesunden Patientin trat plötzlich Cyanose und Dyspnoe auf wegen erschwerter Respiration. Am dritten Tag ergibt die Untersuchung doppelseitige Posticuslähmung. Am folgenden Tag Besse-

Digitized by Google
Original from UNIVERSITY OF CALIFORNIA
Generated on 2019-10-24 09:42 GMT / http://hdl.handle.net/2027/uc1.b3252757
Public Domain in the United States, Google-digitized / http://www.hathitrust.org/access_use#pd-us-google

rung; das eine Stimmband in der Medianlinie, das andere etwas nach außen abgelenkt. Am nächsten Tag Zustand normal. Die Behandlung bestand in Bromdarreichung, doch war hier der suggestive Einfluß der laryngoskopischen Untersuchung unzweifelhaft.

Batavia: Über die Funktion der Tonsillen. Batavia bekämpft die Abwehrtheorie von Brieger. Infiltration des Epithels der Gaumentonsille mit Leukocyten dürfte keinen Abwehrvorgang nach Brieger, sondern eine Resorption von Epithelgewebe darstellen. Die Funktion der Tonsillen ist nicht in der Wanderung der weißen Blutkörperchen, sondern in den Mandeln selbst zu suchen. Die Angina ist in der Mehrzahl der Fälle keine primäre, sondern eine sekundäre Krankheit. Zu dieser Meinung sieht sich der Prälegent veranlaßt durch die Ausführungen Schönemanns über die Identität der Tonsillen mit den Lymphdrüsen und durch den Verlauf der Lymphgefäße von der Nasen- und Nasenrachenhöhle gegen die Mandeln zu, durch die Häufigkeit der Angina im Vergleiche zu anderen Pharynxkrankheiten, durch die Mannigfaltigkeit der Mikroorganismen in den Tonsillen, weiters durch die Beobachtungen Fraenkels über Angina traumatica und durch die angeblichen Komplikationen nach Angina. Demnach dürften Rheumatismus, Endocarditis etc. nicht als Komplikationen der Angina angesehen werden. Die Tonsillen stellen nur eine Mittelstation dar, in welcher der Organismus das erste Gefecht mit den Bakterien kämpft. Die Eingangspforten für den Organismus können sich jedoch entfernt davon in Nase oder Rachen finden.

Bieganski bezweifelt die Richtigkeit der sekundären Natur der Angina, da hier in den meisten Fällen die Rötung der Schleimhaut und der Rachenhöhle am meisten hervortritt, während die Schwellung der Tonsillen selbst nur unbedeutend ist.

Warschauer medizinischer Verein.

Polanski demonstriert eine Patientin mit chronischem, doppelseitigem Empyem der Nasennebenhöhlen. Außer den Veränderungen seitens der Nase selbst zeigt die seit 8 Jahren an dieser Krankheit leidende Patientin dauernde Anschwellung des Gesichtes, der Stirne, Wange, Nasenwurzel, der Augenlider. Kopfschmerzen und Verstopftsein der Nase waren nicht vorhanden. Hingegen hat die Pat. jedes Jahr einigemal Erysipel zu bestehen, mit hohem Fieber, schwerem Allgemeinzustand, der sie manchmal durch eine Woche ans Bett fesselt.

Bregman stellt einen Fall von Sclerosis multiplex mit ungewöhnlichen Erscheinungen seitens des Pharynx und des Larynx vor. Anfangs bemerkte man eine Senkung der Pharynxbögen, schwache Bewegung derselben bei der Phonation, Mangel der Gaumenreflexe. Im Larynx Parese der Stimmbänder, schwache Erweiterung der Stimmritze bei der Inspiration. In der letzten Zeit bewegt sich die rechte Larynxhälfte bei der Inspiration und Phonation fast gar nicht, die linke überschreitet bei der Phonation die Mittellinie und bewegt sich bei der Inspiration nur schwach nach außen. Beide Gaumenbögen und die hintere Rachenwand bewegen sich pendelartig in seitlicher Richtung, die Gaumenbögen außerdem segelartig von hinten nach vorn. Dabei ist die Bewegungsrichtung der Pharynxwand jener der Gaumenbögen entgegengesetzt. Ähnlichen Zuckungen unterliegen die Stimm- und die seitlichen Kehlkopfbänder. Auch diese Zuckungen sind rechterseits stärker. Diese Erscheinung ist im Zusammenhange mit der Tendenz zu Zuckungen im Bilde der

Digitized by Google
Original from UNIVERSITY OF CALIFORNIA
Generated on 2019-10-24 09:42 GMT / http://hdl.handle.net/2027/uc1.b3252757
Public Domain in the United States, Google-digitized / http://www.hathitrust.org/access_use#pd-us-google

Sclerosis multiplex aufzufassen und stellt hier nur eine ungewöhnliche Lokalisation vor.

Sinotęcki stellt einen 14jährigen Knaben mit angeborener Deformität der Ohrmuscheln und häutiger Atresie des äußeren Gehörganges bei fast gutem Gehör vor.

Sokołowski, Beitrag zur Ätiologie und Therapie der im Verlaufe von Neurasthenie beobachteten krankhaften Erscheinungen seitens des Pharynx. Siehe Referat.

Diskussion: Lubliner bemerkt, daß beim Proletariat aller Rassen infolge der ungünstigen hygienischen Lebensverhältnisse häufig Rachenkatarrh angetroffen wird.

Bregman bemerkt, daß ein ähnliches Verhältnis zwischen Neurasthenie und anderen Organen besteht, wie dies Otologen, Gynäkologen und andere bestätigen können.

Kopczynski meint, daß das Mißverhältnis zwischen den subjektiven Beschwerden und den objektiven lokalen Veränderungen bei Neurasthenikern auf die bei solchen Kranken stark entwickelte Selbstbeobachtung zurückzuführen ist.

Lemberger ärztlicher Verein.

Litwinowicz stellt einen Fall von kompletter Atresie der Choanen vor. Im vorderen Teil der Nase Atrophie der Schleimhaut und der Muscheln. Bei der Rhinoskopie sieht man an Stelle der Choanen die narbig verzogene Schleimhaut mit einer kleinen dunklen Muldenvertiefung links dicht über dem Gaumen. Geruch erhalten. Aussprache der Nasenlaute erschwert. Ursache der erworbenen Atresie unbekannt.

Polnischer ärztlicher Verein in Wien.

Januszkiewicz: Pharyngitis keratosa punctata. Siehe Referat.

Diskussion: Obniski hat einen ähnlichen Fall bei einer 38jährigen Patientin beobachtet, die durch Spülungen von Tct. Myrrh., Menthae und Ratanh. in Glycerin ohne Operation ausgeheilt wurde.

Sągajło hat in einigen Fällen gute Erfolge von der Bepinselung der affizierten Stellen mit der Chlumskýschen Carbol-Campherlösung gesehen.

Januszkiewicz hat einmal guten Erfolg bei der Bepinselung mit Zitronensäure gesehen. Er meint, daß bei dieser Krankheit die Konsistenz der Gewebe steigernde Mittel zu vermeiden sind, hingegen sind erweichende Mittel angezeigt, die das Ausfallen der Pfröpfe erleichtern. Spira (Krakau).

Referate.

I. Allgemeines.

Zur Röntgenbehandlung maligner Neoplasmen der oberen Luftwege. Von Mader (München). (Münchener med. Wochenschr., 56. Jahrg., Nr. 12.)

Demonstration eines 48jährigen Pat. mit Larynxcarcinom, welches mittels Röntgenstrahlen behandelt wurde, nachdem eine Radikaloperation vorausgegangen war, der jedoch ein Rezidiv folgte. Benutzt wurde die Mader-Rosenthalsche Kehlkopfröhre. Abgehalten wurden 8 Sitzungsperioden von je 60—80 Minuten,

Digitized by Google
Original from UNIVERSITY OF CALIFORNIA
Generated on 2019-10-24 09:42 GMT / http://hdl.handle.net/2027/uc1.b3252757
Public Domain in the United States, Google-digitized / http://www.hathitrust.org/access_use#pd-us-google

verteilt auf 1—2mal tägliche Sitzungen zu je 12—10—7—5 Minuten, unterbrochen durch die ca. 2wöchentlichen, zur Abheilung der Reaktion nötigen Zwischenräume. Schon nach der 4. Sitzungsperiode war der Erfolg ein vorzüglicher; wenn sich die Schwellung nach der Bestrahlung ganz zurückgebildet hatte, so war von dem Carcinom kaum noch etwas zu sehen. Nach M.s Erfahrung gibt es nur eine kleine Gruppe von Krebsen unseres Spezialgebietes, die sich so günstig beeinflussen lassen wie dieser Fall; bei der größeren Zahl sind wohl auch Besserungen zu erzielen und bei einer 3. Gruppe versagt die Röntgenbehandlung. Es kommt sehr darauf an, daß die Röntgenbehandlung richtig gemacht wird, was Übung und Erfahrung erfordert. Die Frage, wann soll operiert, wann darf und wann soll röntgenisiert werden, beantwortet Verf. wie folgt:

1. der operativen Behandlung sollen alle Fälle zugeführt werden, bei welchen Alter und Kräftezustand des Patienten die Gefahren einer großen Operation zu überstehen versprechen, und bei denen die Aussicht besteht, den Krankheitsherd in toto entfernen zu können. Hierher gehören besonders die sogenannten inneren Kehlkopfkrebse.

2. Die Röntgenbehandlung ist erlaubt in allen chirurgisch zweifelhaften Fällen. Dazu rechnet er auch jene Fälle, bei denen die Operation eine solche Leidenszeit nach sich zieht, daß der relativ angenehmen Röntgenbehandlung gegenüber nichts gewonnen wird, oder aber die Operation derartige dauernde Verstümmelungen setzt, daß das Leben kaum mehr lebenswert erscheint.

3. Die Röntgenbehandlung ist angezeigt in jenen Fällen, in welchen die Operation verweigert wird oder bei denen eine Operation aussichtslos ist; ferner bei Rezidiven nach der Operation. Verf. schildert eingehend seine Methode, welche auf der direkten Behandlung von innen beruht, unter Anwendung von Cocain anzuwenden ist, also ohne Narkose, und daher mit keinen Beschwerden oder gar Gefahren verbunden ist, und beschreibt ausführlich die von ihm für diese Behandlung angegebene Mader-Rosenthalsche Kehlkopfröhre. Reinhard.

Zur Röntgenbehandlung maligner Neoplasmen der oberen Luftwege. Von Mader (München). Ärztlicher Verein München, Sitzung vom 11. November 1908. (Münchner med. Wochenschr., 56. Jahrg., Nr. 12.)

Diskussion: Hoffmann wendet sich gegen die Ausführungen Maders und fordert, daß die Röntgentherapie nur auf die inoperablen Fälle beschränkt wird, für welche die Rosenthal-Madersche Röhre ein angenehmes Hilfsmittel darstelle. Nach Hoffmanns Erfahrung reagieren diejenigen Krebse, welche man nach der Röntgentherapie zurückgehen sieht, auch günstig auf Arsen. Grünwald verlangt eine Bewährungsfrist der Heilung von mindestens drei Jahren, wie das auch bei der chirurgischen Therapie geschieht; im übrigen

Digitized by Google
Original from UNIVERSITY OF CALIFORNIA
Generated on 2019-10-24 09:42 GMT / http://hdl.handle.net/2027/uc1.b3252757
Public Domain in the United States, Google-digitized / http://www.hathitrust.org/access_use#pd-us-google

bezeichnet er Maders Versuch, die Röntgentherapie und Chirurgie abzugrenzen, als verfrüht. Im Schlußwort betont Mader, daß seine Erfahrungen mit Arsen schlechte gewesen seien und daß manche einen Pat. schon vor Ablauf dreier rezidivfreier Jahre als geheilt betrachten. Reinhard.

Möglichkeit des Rückschrittes der bösartigen Tumoren unter dem Einflusse der tiefgehenden Radiationen des Radiums. Von Font-de-Boter. (Revista Barcelonesa de Enfermedades de oído, garganta y nariz. Erstes Vierteljahr 1909.)

Eine 50jährige Dame hatte einen fibrosarkomatösen Tumor beider Nasenhöhlen. Verfasser behandelte sie mit Radiumsulfat, das er durch die Nase und durch den Pharynx auf die Neubildung einwirken ließ. Nach einer Behandlungsdauer von 60 Tagen hatte der Tumor beinahe den bösartigen Charakter verloren und die fibröse Umwandlung erlitten, so daß kaum einige wenige sarkomatöse Zellen übrig blieben. Leider starb Pat. an einer Meningitis, die vielleicht einer Einwanderung sarkomatöser Zellen in das Gehirn zuzuschreiben ist. Menier.

Städtisches oto-rhino-laryngologisches Ambulatorium (Dispensario) zu Barcelona. Von Dr. Flotats Doménçik.

Bericht über das erste Trimester dieser Anstalt. Anzahl der behandelten Kranken 242, Operationen 15. Kurzer Bericht über einige bemerkenswerte Fälle. Hibler.

II. Nase und Nebenhöhlen.

Du traitement de l'ozène par les injections de paraffine à 45°. Par Gault de Dijon. Arch. internat. de laryngologie etc. 1908, XI, XII.

An Stelle der von Brindel und Brockaert geschaffenen Methode flüssiger Paraffininjektionen bei Ozaena schlägt Verfasser den Gebrauch von festem Paraffin vor. Er verwendet sterilisiertes Paraffin von 45° und injiziert es hauptsächlich in die atrophischen Muscheln, eventuell auch in den Nasenboden oder in die Scheidewand. Man macht am besten mehrere Einstiche in einer Sitzung. Die Ozaena ersten und zweiten Grades werden in der Regel in 10—20 Sitzungen geheilt. Die Ozaena dritten Grades hingegen bedarf einer längeren Behandlung. Da bei derselben die injizierte Masse auch häufig durch einen entstehenden Riß oder durch die Einstichöffnung selbst wieder herausquillt, werden nur halberbsengroße Stücke bei jeder Ordination verbraucht. Ferner soll bei der schweren Form auch nach der Besserung oder Heilung 1—2mal im Jahre eine Kur von 5—6 Injektionen vorgenommen werden. Verfasser hat neuerdings Biersche Aspiration an der Schleimhaut zur Hebung der Zirkulation in der atrophischen Nase verwendet, doch besitzt er darin noch nicht genügend Erfahrung. Fröschel.

Die nasalen Reflexe. Von E. G. Gereda. (Revista ibero-americana de Ciencias médicas. Märznummer 1909.)

Verfasser erzählt die Krankengeschichte einer jungen Dame, die wegen einer hartnäckigen Aphonie nervösen Ursprunges alle Behandlungsweisen ver-

Generated on 2019-10-24 09:43 GMT / http://hdl.handle.net/2027/uc1.b3252757
Public Domain in the United States, Google-digitized / http://www.hathitrust.org/access_use#pd-us-google
Digitized by Google
Original from UNIVERSITY OF CALIFORNIA

gebens durchgemacht hatte. Er untersuchte die Nase und fand eine Hypertrophie des hinteren Endes der linken Muschel. Die Cocainpinselungen brachten eine solche Erleichterung hervor, daß Verfasser sich zur Operation entschloß. Nach dieser verschwand die Aphonie sowie die nervösen Beschwerden. Ein anderer Fall ist derjenige einer jungen Dame, die bei Einführung des Katheters eine hysterische Krisis hatte, nach welcher sie in Hypnose verfiel. Nach der Abtragung einer Hypertrophie wurde die Pat. geheilt. Verfasser hält für das Vorhandensein hysterogener Zonen in der Membrana pituitaria, die ein Österreicher, unser ehemaliger Lehrer, Herr Dr. Lichtwitz, der früher in Bordeaux weilte, der französischen und südländischen Wissenschaft bekannt machte. Menier.

Foreign bodies in the nasal cavity as a cause of maxillary empyem. Of Krebs. (Archiv of Otology, 1908.)

Krebs berichtet über 2 Fälle von Empyem der Highmorshöhle, die durch die Gegenwart eines Fremdkörpers in der Nasenhöhle bedingt waren. In dem einen Fall ist der Fremdkörper aus der Nase eines 11jährigen Kindes entfernt worden, wo er sich seit der Kindheit befunden hatte. Die Durchleuchtung hatte einen Schatten an der affizierten Seite ergeben. Die Punktion des Antrum mit dem Troikar hat eine große Menge Eiter nach außen befördert. Der zweite Fall betraf einen Farmer, der durch ein Jahr ein Getreidekorn im linken Nasenloch trug. Der Fremdkörper fand sich von einer Masse umgeben, die sich unter dem Mikroskop als organisiertes Bindegewebe erwies. Durchleuchtung hatte Opacität des linken Antrum Highmori ergeben und Irrigation durch die natürliche Öffnung förderte eine große Menge flockigen Eiters zutage. Spira.

Über Nebenhöhlenentzündungen. Von Dozent Dr. Némai. (Budapesti Orvosi Ujság, 1909, Nr. 6.)

Die Arbeit von Walb, der bei den akuten Erkrankungen durch das Auspumpen gute Resultate hatte, gibt Veranlassung zu einigen praktischen Bemerkungen. Némai hat auf Pinselungen mit Cocain-Adrenalin um die Ausflußöffnungen herum ebenfalls dieselben guten Resultate. Baumgarten.

Über die Lokalbehandlung der Nasen-Rachensyphilis. Von Dr. Umbert. (Revista Barcelonesa de Enfermedades de oído, garganta y nariz, Nr. 14.)

Verfasser ist gegen Pinselungen mit stark antiseptischen oder kaustischen Substanzen, da dieselben nicht nur den Erreger der Syphilis, sondern auch die Gewebe schädigen. Verfasser empfiehlt dagegen warme Bäder, absolute Schonung des Organes, entsprechende Ernährung, Sonnenbäder und besonders warme lokale Bäder (mit Wasser allein oder mit aromatischen Aufgüssen), die er für das beste Mittel zur Lokalbehandlung hält und die mehrmals täglich mittelst feuchten Wattebausches anzuwenden sind. Sie sollen zugleich entgiftend und stimulierend auf die Kapillaren wirken. (Rascher Erfolg in zwei

Digitized by Google
Original from UNIVERSITY OF CALIFORNIA
Generated on 2019-10-24 09:43 GMT / http://hdl.handle.net/2027/uc1.b3252757
Public Domain in the United States, Google-digitized / http://www.hathitrust.org/access_use#pd-us-google

vorgeschrittenen Fällen von Rachensyphilis.) Spezifische Allgemeinbehandlung wird in jedem Falle empfohlen. Erst nachher soll eventuell zur Lokalbehandlung geschritten werden. Hibler.

Nasen-Rachenpolyp. Von Dr. Luis Suné y Medón. (Revista Barcelonesa de Enfermedades de oído, garganta y nariz, Nr. 14.)

Ein Fall von Rachenpolyp, der mit dünnem, langem Stiele außen und oben von der linken Choane inserierte. Aufzählung der verschiedenen Methoden, durch die Verfasser den Stiel der Geschwulst zu umgreifen versuchte. Schließlich Fixierung des Stieles mittelst der Sonde von Itard und Durchtrennung desselben mit Bistouri. Hibler.

Beiträge zur Rhinoplastik. Von Dr. Jaques Joseph (Berlin). (Berliner klinische Wochenschr., 44. Jahrg., 1907, Nr. 16.)

Verfasser, der auf dem Gebiete der operativen Nasenkorrekturen schon so manchen glänzenden Erfolg zu verzeichnen hat, führt uns hier drei weitere Fälle dieser Art vor. Der erste Fall betrifft eine starke Hypertrophie der Nase, die größte unter 210 Nasen, welche er zu verkleinern Gelegenheit hatte; er korrigierte sie durch die von ihm angegebene intranasale Verkleinerung (Rhinomiosis) mit schönstem kosmetischen Resultat. Der zweite Fall betraf eine angeborene Sattelnase, die er auf operativem Wege, nämlich durch intranasale Überpflanzung eines Knochenstückes aus dem rechten Schienbein korrigierte ohne äußere Narbenbildung. Die dritte Pat. litt an einer traumatischen Sattelnase. Auch hier ersetzte er den Defekt durch eigenes organisches Material der Pat., durch Knorpel aus dem zu langen Nasenseptum. Figuren veranschaulichen den, wie gesagt, glänzenden Erfolg. Reinhard.

III. Pharynx und Mundhöhle.

Sarcome de l'amygdale. Par John Edwin Rhoden (Chicago). (Arch. internat. de laryngologie etc. 1908, XI, XII.)

Ein 35jähriger Kaufmann präsentierte sich dem Verfasser mit einem Tumor der linken Tonsille, der nach vorn bis in die Gegend des Molars reichte und die Uvula vor sich herschiebend die Mittellinie stark überragte. Im ganzen von glatter Oberfläche zeigte er mäßige Lappung und blutete leicht. Die Anamnese ergibt, daß Pat. seit 5—6 Monaten an immer wieder auftretenden Halsschmerzen litt, an Gewicht bedeutend abnahm und in letzter Zeit Atem- und Schluckbeschwerden hatte. Es wurde zuerst die Carotis externa unterbunden und dann in Lokalanästhesie an die Entfernung des Tumors geschritten. Er wurde stückweise abpräpariert und konnte bis auf einen kleinen Rest an der Basis entfernt werden. Da trat plötzlich eine sehr heftige Blutung auf, die glücklicherweise im letzten Moment still stand. Die Operation wurde unterbrochen und der zurückgelassene Rest später entfernt. Der Pat. erholte sich, die Wunde heilte per primam. 35 Tage nach dem letzten Eingriff erschien der Pat. mit einer Metastase an der lateralen Pharynxwand, die unter Rönt-

Generated on 2019-10-24 09:43 GMT / http://hdl.handle.net/2027/uc1.b3252757
Public Domain in the United States, Google-digitized / http://www.hathitrust.org/access_use#pd-us-google
Digitized by Google
Original from UNIVERSITY OF CALIFORNIA

genbestrahlung zurückging. Die histologische Untersuchung des primären Tumors ergab ein Alveolärsarkom. Fröschel.

Ein Fall von Mandelstein. Von Vargas (Valladolid). (Boletín de Laringologia, Otologia y Rinologia, Jänner—Februar 1909.)

Junger Mann von 28 Jahren, der eine Tonsillenentzündung hatte; auf der linken Tonsille bemerkt man eine kraterförmige Vertiefung mit einem vorspringenden weißen Fleck, so daß man unwillkürlich an einen harten Schanker oder an eine ulceröse Tonsillitis denken mußte. Die Untersuchung ergab das Vorhandensein eines Steines, der aus der Tonsille herausgenommen wurde. Die Hauptbestandteile des Calculus waren: Phosphorsaures Calcium (67·58%) und kohlensaures Calcium (12·78%) mit 4·47% phosphorsaurem Magnesium. Der Pat. hatte eine chronische kryptische Tonsillitis durchgemacht, die nicht ohne Einfluß auf die Steinbildung gewesen sein soll. Bemerkenswert ist der Umstand, daß der Stein keine Beschwerden verursachte. Menier.

Die Statistik der retropharyngealen Abscesse des Stephanie-Kinderspitales. Von Dr. J. Vas. (Orvosi Hetilap, 1909, Nr. 3.)

Nach Würdigung der Arbeiten weiland Prof. Bokais wird mitgeteilt, daß vom Jahre 1857—1907 bei 551.833 Kranken 1054 Fälle vorkamen, Knaben 598, Mädchen 456. Von 0—1 Jahr waren 621, von 1—3 Jahren 362, von 3—7 Jahren 61, von 7—14 Jahren 10. Die meisten Fälle kamen im Winter, die wenigsten im Sommer vor. In den letzten neun Jahren waren 320 Abscesse gefunden worden, davon waren 299 idiopathische, 21 consecutive (Wirbelcaries). Die Eröffnung geschieht voll nach den Angaben Bókais. Baumgarten.

Über retropharyngeale Geschwülste. Von Dr. Max Litthauer (Berlin). Berliner klin. Wochenschr., 44. Jahrg., 1907, Nr. 10.)

Verfasser fügt den bisherigen 34 Fällen von retropharyngealen Geschwülsten zwei eigene hinzu: In dem ersten handelte es sich um eine entzündliche Geschwulst, um ein Gumma, welches bei Gebrauch von Jodkali in vier Wochen gänzlich schwand, im zweiten um einen echten Tumor, der durch Operation von außen her in toto entfernt wurde. Es war ein Fibrosarkom von kugeliger Form, Maße 9 : 6 *cm*. Nach der Operation blieben die Lähmung des Gaumensegels und die Heiserkeit, welche auf Recurrenslähmung beruhte, bestehen, ebenso wie eine Verengerung der betreffenden Pupille und Lidspalte und das Zurückgesunkensein des Bulbus. Während Verfasser die beiden ersten Symptome auf einen Druck des N. vagus durch die Geschwulst zurückführt, deuten die anderen drei Symptome, der sogenannte Hornersche Symptomenkomplex, auf eine Lähmung des Sympathicus durch Geschwulstdruck hin. So konnte die Operation nur lebensrettend wirken. Reinhard.

IV. Larynx.

Ein Aktinomykom auf dem Schildknorpel. Von Dr. Kühne. Aus der Rostocker Ohren- und Kehlkopfklinik. (Zeitschr. f. Ohrenheilk., LV, 3.)

Innerhalb 5 Jahren wurden auf der Rostocker Klinik 4 Fälle von Kehlkopfaktinomykose beobachtet; die beiden ersten sind von Henrici (Archiv f.

Generated on 2019-10-24 09:43 GMT / http://hdl.handle.net/2027/uc1.b3252757
Public Domain in the United States, Google-digitized / http://www.hathitrust.org/access_use#pd-us-google
Digitized by Google
Original from UNIVERSITY OF CALIFORNIA

Laryngol., Bd. 14) beschrieben worden, der dritte von Heinrichs ebendort Bd. 16. Der vierte ist der obige. Es fand sich eine schmerzhafte, angeblich erst seit 14 Tagen bestehende harte Geschwulst über der ganzen Schildknorpelgegend, besonders links mit dem „für die Diagnose so wichtigen und fast nie fehlenden Strang" (Henrici), welcher sich vom linken Kieferwinkel parallel dem Musc. sternocleidomast. zum hinteren oberen Teil der Geschwulst hinzog. Die Patientin, eine 20jährige Schnitterin, will nie Roggenähren gekaut und nie an einem Zahngeschwür gelitten haben; Zähne, Mundhöhle, Tonsillen, Larynx normal, keine Drüsenschwellungen. Bei der Operation entleerte sich aus dem bis zum Schildknorpel reichenden Absceß Eiter mit deutlichen Körnchen; in den excidierten Granulationen und Schwielen wurden spärliche Aktinomycesdrusen gefunden. Die Diagnose war auf Grund der höckerigen Beschaffenheit und harten Konsistenz der Geschwulst sowie besonders des harten zum Kieferwinkel ziehenden Stranges gestellt worden. Keller.

Mis intervenciones en el cancer de la laringe. (Meine Eingriffe beim Kehlkopfkrebs.) Von Compaired. (Clinica y Laboratorio, Jänner 1909.)

Zusammenstellung von 26 Fällen. Verfasser sagt, daß die frühzeitige Diagnose die Hauptsache ist, da man mit ihrer Hilfe und mit endolaryngealen Eingriffen oder höchstens mit einer Thyrotomie die größeren Operationen vermeiden kann. Menier.

Traumatische laryngeale Perichondritis. Tracheotomie. Heilung. Von Compaired. (El siglo médico, Jänner 1909.)

Ein Fall von totaler Laryngektomie wegen eines Carcinoms. Von Tapia. (Revista clinica de Madrid, Februar 1909.)

Beiträge zur Klärung der Frage des Stridor inspiratorius congenitus. Von Prof. Dr. J. Bókai. (Orvosi Hetilap, 1909, Nr. 3.)

Verfasser teilt drei Fälle mit, bei denen die Thymus nicht vergrößert war und keinen Einfluß auf den Stridor haben konnte. Im ersten Falle konnte dies durch das Röntgenbild festgestellt werden. Der zweite Fall kam zur Sektion. Der Kehlkopfeingang hatte durch die eingestülpten Ränder der Epiglottis eine rhombische Form, die nach unten durch die eingestülpten Ligamenta ary-epiglottica gebildet wird. Im dritten Falle waren in vivo dieselben Verhältnisse durch den Killianschen Spatel zu sehen und wurden diese Gebilde bei der Inspiration noch mehr aspiriert. Verfasser meint, daß diese Formation der Gebilde erst in zweiter Reihe Ursache des Stridor sei, in erster Reihe hingegen Koordinationsstörungen. Baumgarten.

Über nervöse Lähmung der Stimmbänder und deren Behandlung. Von Doktor Avelino Martin. (Revista Barcelonesa de Enfermedades de oído, garganta y nariz, T. XX, Nr. 13.)

Verfasser meint, daß derlei Kranke nur in seltenen Fällen „klinisch" als hysterisch zu bezeichnen sind und zieht daher die Bezeichnung „nervöse Lähmung" vor. Aufzählung mehrerer einschlägiger Fälle, die durch Suggestion

Generated on 2019-10-24 09:43 GMT / http://hdl.handle.net/2027/uc1.b3252757
Public Domain in the United States, Google-digitized / http://www.hathitrust.org/access_use#pd-us-google
Digitized by Google
Original from UNIVERSITY OF CALIFORNIA

geheilt wurden. Eine Gruppe solcher Fälle führt er auf Kehlkopfkatarrhe mit sekundärer Affektion des Musculus vocalis zurück. Auch der endolaryngealen Elektrisierung mißt Verfasser nur suggestive Wirkung bei, ebenso den medikamentösen Mitteln. Souveränes Mittel die Suggestion. Hibler.

Ein neues Larynxbistouri. Von Dr. Eduard G. Gereda. (Revista ibero-americana de ciencia medicas, T. XX, Nr. 52.)

Das Instrument hat die Form einer Polypenzange; die eine Branche derselben trägt ein kleines Stahlmesserchen, die andere bildet eine Art metallischen Futterals für das Messerchen, so daß bei geschlossenem Instrument jede Verletzung vermieden wird. Kurze Krankengeschichte eines Pat. mit membranöser Stenose der Glottis, die mit dem Instrument durchtrennt wurde.

Hibler.

Zur Technik der Sonnenlichtbehandlung der Kehlkopftuberkulose. Von Kraus (Pernitz). (Münchener med. Wochenschr., 56. Jahrg., Nr. 13.)

Zwecks Ausführung der von Sorgo in die Therapie eingeführten Sonnenlichtbehandlung der Kehlkopftuberkulose konstruierte Kraus einen Ständerspiegel, der von den oft schwachen und nervösen Patienten leicht zu handhaben ist, grobe und feine Exkursionen gleichermaßen gestattet und in jeder beliebigen Lage unverrückbar feststeht. Der Pat. stellt mit einem Griff den Spiegel, der in einem Kugelgelenk Exkursionen bis zu 90° nach allen Seiten hin machen kann, in Gesichtshöhe, mit einem zweiten Handgriff fixiert er den Spiegel in der gewünschten Neigung. Dieser einfache Apparat ist im Sanatorium Wienerwald seit längerer Zeit in Verwendung, hat sich vorzüglich bewährt und kann von jedem Mechaniker billig hergestellt werden. Reinhard.

V. Trachea, Bronchien, Ösophagus.

Intratracheale Injektionen in der Therapie der chronischen Lungenerkrankungen. Von Galebsky (St. Petersburg). (Russky Wratsch, 1907, Nr. 26.)

Galebsky injizierte verschiedene Arzneistoffe mittelst einer modifizierten Pravazspritze in die Luftröhre der Hunde, die er bald nach der Injektion auf eine oder die andere Seite im Verlaufe einiger Minuten liegen ließ, und unterwarf nachher die Lungen der experimentierten Tiere einer sorgfältigen anatomohistologischen Untersuchung. Die injizierten Flüssigkeiten gelangten unverändert in die Alveolen der entsprechenden Lungenhälfte. Auf Grund dieser Experimente versuchte Verfasser mit gutem Erfolge die Anwendung der von ihm genannten „intratrachealen" Injektionen in 19 Fällen verschiedener Affektionen der Lungen (hauptsächlich Tuberkulose), indem er in der gewöhnlichen laryngoskopischen Position die Spitze der Larynxspritze unter die Stimmbänder niederbrachte. (Seit zwei Jahren behandle ich fast alle meine an Tuberculosis pulmonum leidenden Patienten, die meine Hilfe wegen leichter laryngealer Erscheinungen suchen, mit den üblichen intralaryngealen Injektionen — Jod-

Digitized by Google
Original from UNIVERSITY OF CALIFORNIA
Generated on 2019-10-24 09:43 GMT / http://hdl.handle.net/2027/uc1.b3252757
Public Domain in the United States, Google-digitized / http://www.hathitrust.org/access_use#pd-us-google

glycerin, Mentholöl u. dgl. Die Wirkung der Injektionen auf das Lungenleiden war in den meisten Fällen höchst befriedigend. Ref.)

L. Mekler (Ufa, Rußland).

Zur Technik der Bronchoskopie. Von Dr. Georg Gottstein (Breslau). (Berliner klin. Wochenschr., 44. Jahrg., 1907, Nr. 9.)

Um bei der oberen Bronchoskopie die Überwindung der Stimmbänder leichter ausführen zu können und um sie bei der Durchführung des Rohres nicht zu verletzen, konstruiert Verfasser ein biegsames Mandrin, welches er nach Zwischenschalten des v. Mikuliczschen Trichterstückes in das Rohr einführt, nachdem die Epiglottis zur Seite gehebelt und die Stimmbänder eingestellt sind. Dabei bedient er sich des Casperschen Panelektroskops. So gelang es ihm, beim Erwachsenen ziemlich dicke Rohre von 9—10 *mm* Durchmesser leicht durch die Glottisspalte hindurchzuführen. Benötigt man dünnere und längere Röhren, so führt man durch das erste Rohr ein 2 *mm* dünneres ein, entfernt das Konusstück, welches abnehmbar und dem Rohr selbst aufgeschliffen ist, zieht das äußere Rohr über das innere heraus und setzt das Konusstück mit Trichterstück und Panelektroskop wieder an.

Reinhard.

Notizen und Personalien.

Geheimer Medizinalrat Prof. B. Fränkel (Berlin) feiert am 16. Juli sein 50jähriges Doktor-Jubiläum.

Die Laryngologische Sektion du Royal Society of Medicine in London veranstaltet zu Ehren Prof. Sir Felix Semons am 2. Juli ein großes Bankett.

Ernannt: Dr. Med. O. J. Freer, Professor der Laryngologie bei Rush Medical College in Chicago, U. S. A., zum korrespondierenden Mitglied der Dänischen otolaryngologischen Gesellschaft.

Berichtigung.

In dem im Heft 5 dieses Blattes erschienenen Aufsatz: „Die Behandlung der akuten Entzündung der Rachenwände“ von Dr. Halász soll es Seite 365, Zeile 29 u. 30, statt Tinct. jodi — Jodi puri heißen.

Generated on 2019-10-24 09:43 GMT / http://hdl.handle.net/2027/uc1.b3252757
Public Domain in the United States, Google-digitized / http://www.hathitrust.org/access_use#pd-us-google
Digitized by Google
Original from UNIVERSITY OF CALIFORNIA

Otologischer Teil.

Original-Artikel.

Aus dem neurologischen Institut der Wiener Universität (Vorstand: Hofrat Obersteiner).

Ein otogener Absceß im Kleinhirnbrückenwinkel bei einem Kaninchen.

Von Dr. **Paul Biach**, Assistent, und **Julius Bauer**, Demonstrator am Institut.

(Mit 2 Abbildungen.)

Ende Jänner l. J. fiel unter den jungen Tieren der Kaninchenzucht unseres Instituts eines durch seine abnorme Kopfhaltung und Bewegungsart auf. Das Tier hielt den Kopf stets nach rechts, vorn und unten geneigt und zeigte die Tendenz, beim Gehen sich nach links zu halten. Eine genauere Untersuchung dieses ziemlich auffallenden Verhaltens ergab folgendes Resultat. Versucht man, am sitzenden Tier die Kopfhaltung zu korrigieren, so stellt sich ein deutlicher aktiver Widerstand des Tieres ein, ohne daß an dem Bänder- und Muskelapparat des Kopfes und Nackens Besonderheiten nachweisbar wären. Gelingt endlich die vollständige Korrektion der Kopfhaltung, so kehrt der Kopf sofort wieder in die frühere Lage zurück, sobald man ihn zu fixieren aufhört. Hält man das Tier horizontal in der Luft, so dreht es sofort den Kopf so stark nach rechts und unten, daß der Unterkiefer nach oben, die Ohren nach unten zu liegen kommen. Beim sitzenden Tier hängt das rechte Ohr schlaff herab und wird auch niemals aufgestellt, während das linke normal in vertikaler Stellung erscheint. Die Pupillen reagieren prompt. Beide vorderen Extremitäten zeigen anscheinend kein Abweichen von der Norm. Die rechte hintere Extremität zeigt normale Stellung sowohl in der Ruhelage, als auch wenn das Tier sich fortbewegt; die linke Hinterpfote dagegen wird hierbei deutlich nachgeschleppt und wird auch in Ruhestellung nicht so weit an den Körper angezogen wie die rechte. Sensible Störungen gröberer Art scheinen nicht zu bestehen. Spontan geht das Tier stets mit der Tendenz nach links; Kreisbewegungen erfolgen in einem großen Radius, seltener in einem kleineren nach Art einer ausgesprochenen Manègebewegung. Selten nur bewegt sich das Tier gradlinig nach vorn; Bewegung nach rechts wurde nie wahrgenommen. Längs einer zu seiner linken Seite gelegenen Wand bewegt sich das Tier geradeaus.

Auf Grund dieses Befundes vermuteten wir einen Prozeß, der aller Wahrscheinlichkeit nach ungefähr entsprechend dem Kleinhirnbrückenwinkel

Digitized by Google
Original from UNIVERSITY OF CALIFORNIA
Generated on 2019-10-24 09:43 GMT / http://hdl.handle.net/2027/uc1.b3252757
Public Domain in the United States, Google-digitized / http://www.hathitrust.org/access_use#pd-us-google

lokalisiert sein mußte. Für eine zentrale und nicht allein periphere otitische Affektion mit Beteiligung des Vestibularis sprachen im vorliegenden Fall die deutlich vorhandene Parese des Facialis und der Hinterpfote.[1]) Da diese Lähmung gekreuzt war, daneben aber eine evidente Gleichgewichtsstörung von vestibularem Charakter bestand, mußten wir an eine gleichzeitige Schädigung des Facialis und Vestibularis mit Betroffensein einer Pyramidenbahn denken. Die anatomischen Verhältnisse ließen also den Sitz des Prozesses im Kleinhirnbrückenwinkel nicht undiskutabel erscheinen, wenn wir auch die für die menschliche Pathologie wichtige Gehörsstörung nicht feststellen konnten. Wir

Fig. 1.

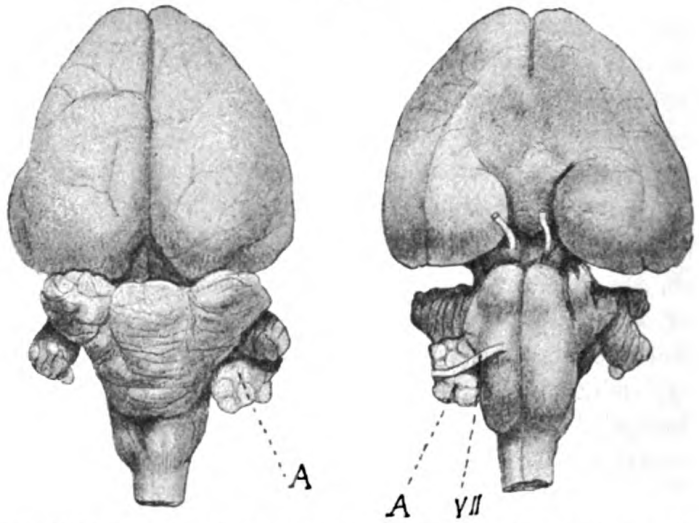

A Absceß; *VII* N. facialis. Links Ansicht des Gehirns von oben, rechts von der Basis.

beobachteten das Tier durch 5 Tage und konnten wesentliche Veränderungen im Krankheitsbild nicht feststellen. Am 5. Tage wurde das Tier getötet, da bei

[1]) Die Facialisparese könnte ja an und für sich auch durch eine periphere labyrinthogene Läsion des Nervenstammes erklärlich sein. Eine solche Annahme erweist sich aber als unnötig, da ja im Verein mit der Facialisparese die kontralaterale Extremität gelähmt ist, während die angeblich nach Bogengangsverletzungen vorkommenden Extremitätenparesen (Bornhardt, Pflügers Archiv, XII.) stets homolateral auftreten und nach kurzer Zeit bereits verschwinden. Übrigens scheint auch ihr Charakter nach der Schilderung Bornhardts ein ganz anderer, kaum mit einer echten Parese vergleichbarer zu sein. Es spricht also nichts gegen die Auffassung der Paresen in unserem Fall als zentraler, um so mehr, als Bornhardts Angabe vereinzelt dasteht. Auch Neumann (Sitzungsber. d. k. k. Ges. d. Ärzte, Wiener klin. Wochenschr., 1909, Nr. 13) erwähnt nichts von Extremitätenparesen bei seinen Tieren, wo doch eine schwere Affektion des Labyrinths bestand.

Digitized by Google
Original from UNIVERSITY OF CALIFORNIA
Generated on 2019-10-24 09:43 GMT / http://hdl.handle.net/2027/uc1.b3252757
Public Domain in the United States, Google-digitized / http://www.hathitrust.org/access_use#pd-us-google

der Seltenheit spontaner Erkrankungen des Zentralnervensystems beim Tier eine Bestätigung unserer Vermutung eines lokalisierten Herdes im rechten Kleinhirnbrückenwinkel (etwa eines Tumors) von vornherein nicht uninteressant erschien. Das Gehirn wurde mit möglichster Sorgfalt der Schädelhöhle entnommen, desgleichen das knöcherne Labyrinth der rechten Seite.

Es zeigte sich das Gehirn von normaler Größe und Konsistenz, die Meningen allenthalben zart und durchscheinend. Im rechten Kleinhirnbrückenwinkel

Fig. 2.

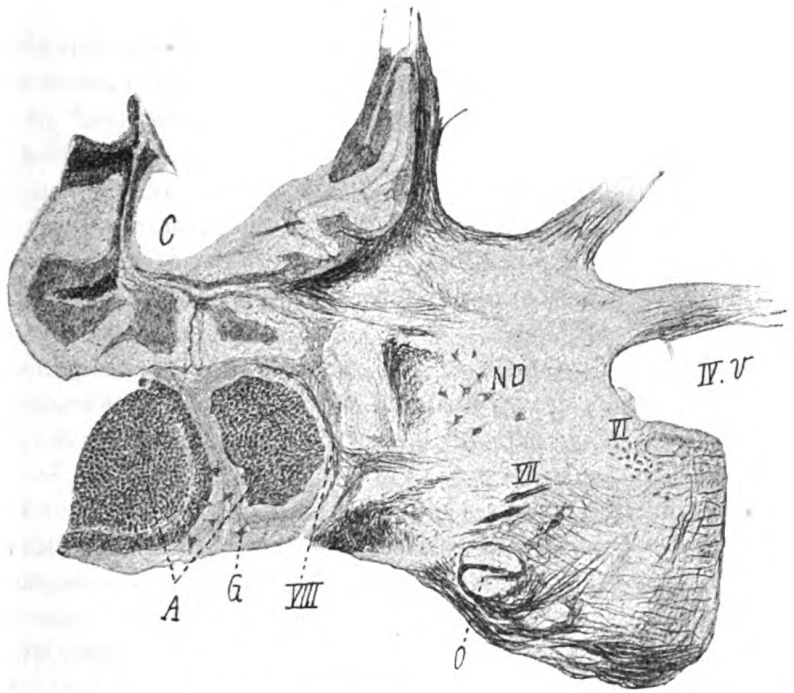

Querschnitt durch die Medulla oblongata und den Absceß. *A* Absceß; *C* Cerebellum; *G* Ganglienzellen der Vestibularis; *ND* Nucleus Deiters; *O* Oliva superior; *IV. V* Vierter Ventrikel; *VI* Kern des Abducens; *VII* N. facialis; *VIII.* N. acusticus.

sitzt ein konsistenter, etwa erbsengroßer, weißer Tumor von knolligem Bau; er verdrängt den Floculus nach vorn und oben (Fig. 1) und komprimiert seitlich die Medulla. An seiner Unterseite spannt sich ein aus der Medulla austretender Nerv an (Facialis), während der Tumor lateral mit dem Felsenbein in Zusammenhang steht. Nach Formolfixation und Härtung in Bonvicinischer Flüssigkeit wurde das Gehirn samt Tumor in toto serienweise geschnitten und teils nach Pal-Weigert mit Cochenillenachfärbung, teils nach van Gieson und mit Hämalaun-Eosin gefärbt. Auch einzelne Nisslpräparate wurden angefertigt.

Digitized by Google
Original from UNIVERSITY OF CALIFORNIA
Generated on 2019-10-24 09:43 GMT / http://hdl.handle.net/2027/uc1.b3252757
Public Domain in the United States, Google-digitized / http://www.hathitrust.org/access_use#pd-us-google

Histologisch erweist sich der Tumor als mächtiger Absceß, der in zwei größere Teile, denen dorso-lateral zwei, ventral ein kleinerer angelagert ist, zerfällt. Jeder dieser Absceßteile besitzt eine eigene Absceßmembran. Die bindegewebige Hülle des medialen großen Abscesses grenzt medial an gliöses Gewebe, das der Hauptsache nach wohl der Wand des Lateralrecessus angehört. Der ganze Tumor liegt eingelagert zwischen den Fasern des Acusticus, während der Facialis stark gedrückt an seiner ventralen Seite vorüberzieht (vgl. Fig. 1). In den lateral vom Absceß befindlichen Partien ist der Acusticus von einzelnen, dem Verlaufe der Fasern folgenden Infiltraten durchsetzt. Medial sind nur spärliche markhaltige Fasern des in die Medulla eintretenden Nerven erhalten. Sie liegen im dorsalen, ventralen sowie auch medialen Teile der Abszeßwand, derart, daß die dorsalen, wie sich aus der Art ihres Eintrittes unterhalb des Corpus restiforme ergibt, dem Vestibularis angehören, während die ventralen vorwiegend Cochlearisfasern, teilweise allerdings auch noch Vestibularisfasern darstellen (Fig. 2). Die medialen Fasern streben dem Tuberculum acusticum zu. Zwischen den beiden großen Abscessen sind besonders ventral zahlreiche Ganglienzellen vom Typus der Spinalganglienzellen eingestreut. Es handelt sich hier wohl um die von Alexander[1]) beschriebenen Zellen, die mitunter bei Säugern im Verlauf des Vestibularis vorkommen. Geringe Infiltrationen finden sich um die Gefäße der Meningen und der Oblongata in unmittelbarer Nähe des Abscesses sowie in den Wurzelscheiden des Vagus und Facialis. Die gesamte rechte Hälfte der Oblongata erscheint durch den Druck des Abscesses mäßig deformiert.

Herr Dozent Alexander hatte die Liebenswürdigkeit, die Durchsicht der Präparate des Gehörorgans vorzunehmen, wofür wir ihm bestens danken. Es ergab sich hierbei folgender Befund. Bogengänge: Die knöchernen Bogengänge von einem fibrinösen Exsudat, das verhältnismäßig viele rote und weiße Blutzellen zwischen sich faßt, mehr weniger vollständig gefüllt. Membranöse Bogengänge und membranöse Ampullen komprimiert. Vorhof: Endo- und perilymphatisch ein mäßiges Exsudat, das an der Cysterna perilymphatica sich besonders reich an roten und weißen Blutzellen erweist. In der Schnecke gleichfalls endo- und perilymphatisch fibrinöse Exsudatmassen. Mittelohr nicht erhalten. Gestalt der Vorhofsäcke unverändert. Diagnose: Rechtseitige, subakute (chronische?) Peri- und Endolabyrinthitis mit Zerstörung des labyrinthären Nervenepithels und Kompression der Bogengänge und Ampullen. In der knöchernen Labyrinthkapsel keine nachweisbaren pathologischen Veränderungen.

Es handelt sich also in unserem Falle um einen offenbar langsam entstandenen, wohl abgekapselten Absceß im rechten Kleinhirnbrückenwinkel, der

---

[1]) G. Alexander, Zur Anatomie des Ganglion vestibulare der Säugetiere. Sitzungsber. d. k. Akad. d. Wissensch., math.-naturw. Kl. 108, 3, 1899.

Digitized by Google
Original from UNIVERSITY OF CALIFORNIA
Generated on 2019-10-24 09:43 GMT / http://hdl.handle.net/2027/uc1.b3252757
Public Domain in the United States, Google-digitized / http://www.hathitrust.org/access_use#pd-us-google

nur zu geringen Reaktionserscheinungen seitens der Umgebung geführt hat. Sein Ausgangspunkt ist zweifellos das Labyrinth, von wo der Prozeß im Acusticusstamm fortschreitend bis an die Medulla vorgedrungen ist, — ein Verhalten, wie es beim Menschen ebenfalls mitunter beobachtet wird. Doch führt eine solche Propagation vom Labyrinth aus in den Nervenscheiden des Acusticus oder Facialis weit häufiger zu Meningitis (Oppenheim[1]). Hingegen scheint darüber keine Beobachtung vorzuliegen, daß bei Tieren otogene Prozesse in den Lymphscheiden des Hörnerven so weit zentralwärts vordringen und Abscesse erzeugen, die zu cerebralen Symptomen führen.

Unter den Symptomen erscheinen von Interesse die Kopfhaltung und die an Manègebewegungen erinnernde Bewegungsart des Tieres. Während Manègebewegungen meist nach jener Seite hin zu erfolgen pflegen, nach welcher der Kopf auch in der Ruhestellung abweicht — so war es auch bei den Tieren, von denen ganz kürzlich Neumann[2]) berichtete —, zeigte unser Kaninchen stets die Tendenz, nach der Gegenseite zu gehen und verfiel bisweilen in Manègebewegungen nach der Gegenseite. Daß derartige Unterschiede in der Richtung der Manègebewegungen vorkommen, ist bekannt und sie scheinen von der Dauer der Erkrankung und von dem Zustande der Erregbarkeit des Vestibularapparates abzuhängen (sekundäre Manègebewegungen nach Bornhardt). Wenn man sich vorstellt, daß vielleicht Manègebewegungen ein bei Tieren infolge geringer entwickelter willkürlicher Hemmungen besonders deutlich hervortretendes objektives Symptom des Schwindelgefühls sind, so kann man daraus schließen, daß unser Tier mit seinen linkseitigen Manègebewegungen Schwindel der Art gehabt hat, daß sich für dasselbe seine Umgebung nach rechts drehte; dieses Schwindelgefühl würde entsprechen einem Nystagmus nach rechts, der der Zwangshaltung des Kopfes nach rechts wohl vorausgegangen sein dürfte. Es würde sich also der erkrankte rechte Vestibularapparat unseres Kaninchens im Zustande erhöhter Erregbarkeit befunden haben.

Aus der Universitäts-Ohrenklinik Würzburg (Vorstand: Hofrat Professor Kirchner).

Otitis media purulenta und Malaria.

Von Privatdozent Dr. **K. Mayr**, Assistent der Klinik.

(Mit 1 Figur.)

Es ist bekannt, daß die Malaria sich nicht selten hinter nervösen Störungen der verschiedensten Art zu verstecken pflegt (M. larvata). So sind

[1]) Oppenheim, Hirnabsceß. Nothnagels Handbuch, 1897, IX, 2.
[2]) l. c.

Digitized by Google
Original from UNIVERSITY OF CALIFORNIA
Generated on 2019-10-24 09:43 GMT / http://hdl.handle.net/2027/uc1.b3252757
Public Domain in the United States, Google-digitized / http://www.hathitrust.org/access_use#pd-us-google

Lähmungen, Krämpfe, hysterische Attacken etc. mit der Intermittens in Verbindung gebracht worden. Am häufigsten aber sind es Neuralgien (Nv. supraorbit. intercost., ischiadicus), unter deren Bild die Malaria verläuft und der Diagnose und Therapie im Anfang Schwierigkeiten bereitet; denn nicht immer ist in solchen Fällen der Erfolg einer Chininkur beweisend für den Intermittenscharakter, da auch sonstige Neuralgien zuweilen durch dieses Medikament beeinflußt werden können. Es weist hier nur eine genaue Beobachtung des gesamten Krankheitsbildes, das Auftreten von Milzschwellung, Fieber und Frost, auf den richtigen Weg, wenn auch leider gerade diese Symptome bei Malarianeuralgie nicht immer wünschenswert deutlich vorhanden sind.

Auch das Ohr wird zuweilen in Mitleidenschaft gezogen. Es gibt eine Neuralgia tympanica auf der Basis der Intermittens (durch Vermittlung des Nv. auriculo-temporalis sive temporalis superficialis vom V_3); und ebenso können die in der Pauke verlaufenden Trigeminusästchen affiziert sein.

Schon Weber-Liel weist auf den Zusammenhang der Otitis intermittens mit Wechselfieber hin und beschreibt das Krankheitsbild ungefähr wie folgt: „Die Krankheit setzt gegen Abend oder des Nachts unter mehr oder minder stark ausgesprochenem Froststadium ein. Zunächst macht sich nur ein unbehagliches Vollheitsgefühl, Sausen in den Ohren, Eingenommenheit des Kopfes und Schwindel geltend. Der Kranke hat eine unruhige Nacht, pflegt stark zu schwitzen, fühlt sich aber am nächsten Tage wieder wohl. Nachdem sich diese Erscheinungen alle 2—3 Tage wiederholt haben, findet sich schließlich neben Hyperämie des Trommelfells seröses oder blutigseröses Exsudat, manchmal auch Perforation des Trommelfells.

Es gelang auch, experimentell ähnliche Symptome durch Reizung gewisser Stellen des Zentralnervensystems, des verlängerten Markes, des Gg. Gasseri, durch Durchschneidung des Trigeminusstammes hervorzurufen, doch ist der Charakter derartiger Erscheinungen noch sehr zweifelhaft.

Aber auch schlimmere Krankheiten des Ohres vermag die Intermittens vorzutäuschen. So erwähnt Voss in Riga in seiner Arbeit über die Differentialdiagnose bei otitischer Sinusthrombose unter den Krankheiten, die im Verlaufe einer Otitis media eine Verschlimmerung des Zustandes in Gestalt einer septischen Thrombose des Sinus vorspiegeln können, in erster Linie die Malaria und E. Urbantschitsch in Wien beschreibt einen von ihm selbst beobachteten Fall, in dem nach einer konstatierten Sinusthrombose Malaria auftrat und so eine Verschlimmerung (durch Vereiterung desselben oder durch Metastasenbildung) befürchten ließ.

Ich bin in der Lage, den — wie E. Urbantschitsch angibt — bis jetzt bekannten sieben Fällen von Komplikation einer Otitis media pur. mit Malaria (drei davon finden sich bei Voss, drei in den Verhandlungen der New-Yorker otologischen Gesellschaft vom 27. Mai 1902 erwähnt) einen weiteren, vor zwei

Digitized by Google
Original from UNIVERSITY OF CALIFORNIA
Generated on 2019-10-24 09:43 GMT / http://hdl.handle.net/2027/uc1.b3252757
Public Domain in the United States, Google-digitized / http://www.hathitrust.org/access_use#pd-us-google

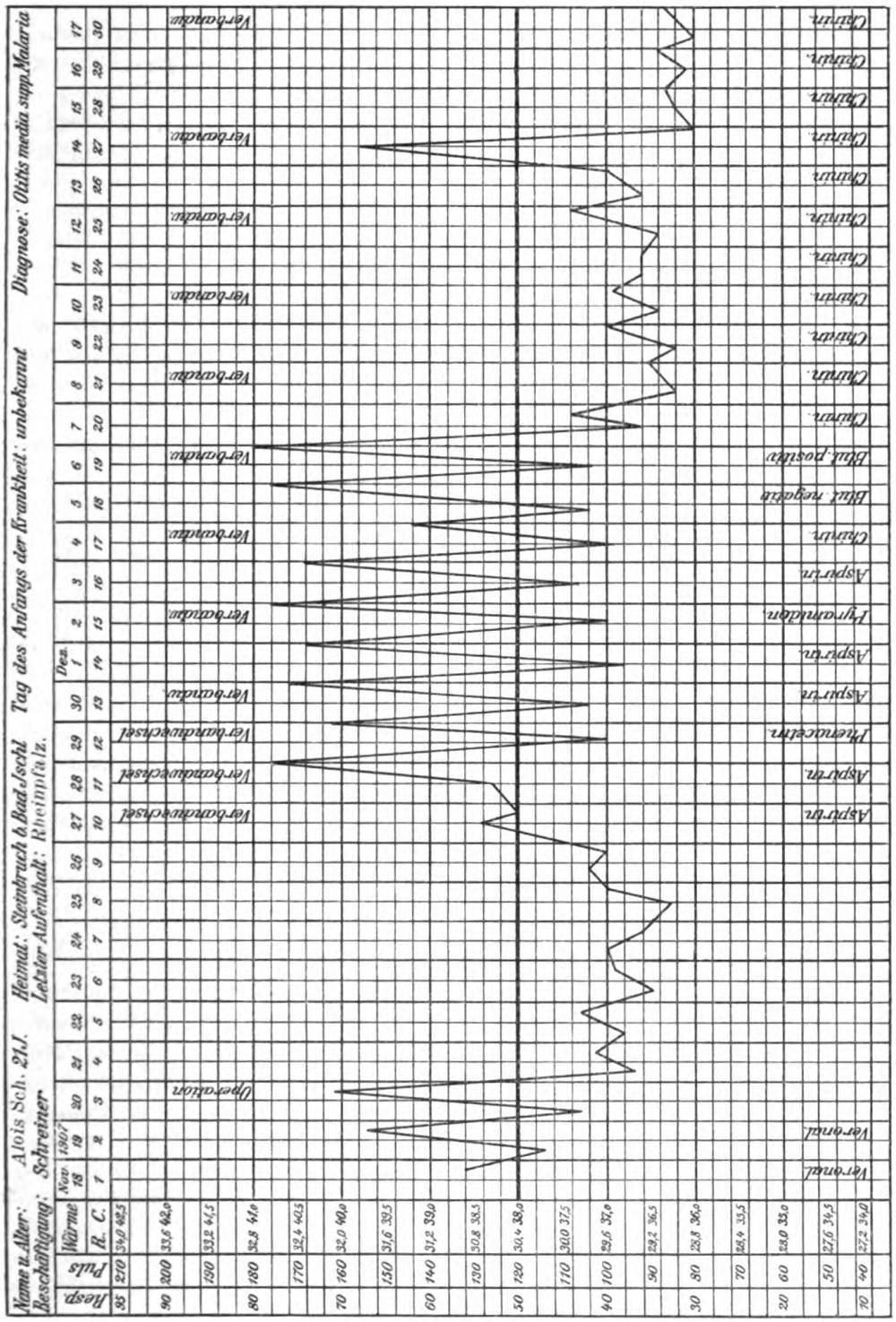

Digitized by Google
Original from UNIVERSITY OF CALIFORNIA
Generated on 2019-10-24 09:43 GMT / http://hdl.handle.net/2027/uc1.b3252757
Public Domain in the United States, Google-digitized / http://www.hathitrust.org/access_use#pd-us-google

Jahren in der Universitäts-Ohrenklinik zu Würzburg (Prof. Kirchner) beobachteten Fall anzureihen:

A. S., 21 Jahre alt, Schreiner aus Steinbruch bei Ischl, kam am 18. XI. 1907 in die Universitäts-Ohrenklinik mit folgenden Angaben:

Seit längerer Zeit habe er schon starken Ausfluß aus dem rechten Ohre; in der letzten Zeit haben sich auch Schmerzen dazu gesellt; der Knochen hinter dem Ohr sei bei Druck empfindlich; seit einiger Zeit fühle er sich sehr matt, auch fröstle es ihn zuweilen. Er habe in der letzten Zeit in der Pfalz gearbeitet und komme heute direkt vom Rhein. Kinderkrankheiten habe er nie gehabt, er sei seines Wissens nie krank gewesen, sein Ohrleiden führe er auf eine Erkältung im verflossenen Herbst zurück.

Die otoskopische Untersuchung ergab links leichte Verdickung und Einziehung, rechts Destructio totalis mit ziemlich reichlicher übelriechender Sekretion. Auf dem Boden der Pauke zeigten sich einige dunkelrote, leicht blutende Granulationen, die Haut über dem Processus mastoideus war etwas gerötet, leicht ödematös, die Spitze des Processus selbst druckempfindlich. Eine Beteiligung des Labyrinths war nicht nachweisbar.

Patient zeigte sonst normale Verhältnisse. Keine Drüsen, keine Verfärbung der Haut, auf der Lunge leichte Bronchitis, Herz normal, am Abdomen nichts besonderes nachweisbar, kein Druckschmerz. Im Urin nichts. Temperatur 38·2, Puls 92. Patient wurde auf die stationäre Abteilung, die sich in der Rotkreuzklinik befindet, gebracht und einstweilen noch beobachtet. Da die Beschwerden trotz ausgiebiger Säuberung des Mittelohrs, Anwendung von H_2O_2 etc., sich nicht besserten, wurde am 20. XI. die Radikaloperation (Kirchner) gemacht:

Aufmeißelung des Processus, dessen Zellen teilweise zerstört und durch übelriechenden Eiter ersetzt waren; sorgfältige Säuberung des Knochens bis zur Corticalis, dann Eröffnung des Antrum, Resektion der hinteren Gehörgangswand und Befreiung der Pauke von den daselbst befindlichen, teilweise mißfarbig aussehenden Granulationen. Gehörgangsplastik. Aseptischer Verband, Tamponade mit Jodoformgaze. Die Wunde sieht nach Beendigung der Operation gut gereinigt aus, an einer Stelle scheint der Sinus bläulich durchzuschimmern. Nach der Operation Temperaturabfall und andauerndes Wohlbefinden des Patienten. Am 10. Tage wurde bei leichter Temperaturerhöhung der Verband gewechselt. Die Wundhöhle sah gut aus, war mit gesund aussehenden Granulationen erfüllt, kein übler Geruch des Sekrets. Sinus nicht mehr sichtbar. In der Nacht vom 28. auf 29. XI. trat plötzlich nach kurzem Frösteln ein Temperaturanstieg auf fast 41° ein; nach einigen Stunden erfolgte unter gelindem Schweißausbruch wieder ein Temperaturabfall bis zur Normalen und Patient befand sich wieder leidlich wohl. Urin ø. Ein sofortiger Verbandwechsel ergab keinen Anhaltspunkt, Lunge und Abdomen waren in Ordnung, von der Milz nichts zu fühlen. Dieses Bild zeigte sich nun in den nächsten Tagen ganz regelmäßig. Der täglich vorgenommene Verbandwechsel und die verschiedensten Antipyretica übten keinen wesentlichen Einfluß aus. Die Gegend der Jugularis erwies sich frei, in der Gegend des Sinus zeigte sich ebenfalls nichts Besonderes. Trotzdem wurde die Möglichkeit einer Sinusthrombose ins Auge gefaßt und ein weiterer operativer Eingriff erwogen (Freilegung des Sinus, eventuell Weiterverfolgen

Digitized by Google
Original from UNIVERSITY OF CALIFORNIA
Generated on 2019-10-24 09:43 GMT / http://hdl.handle.net/2027/uc1.b3252757
Public Domain in the United States, Google-digitized / http://www.hathitrust.org/access_use#pd-us-google

desselben bis zum Bulbus). Vorsichtshalber untersuchte ich, obwohl Chinin ohne Wirkung geblieben war und obwohl sich die Milz niemals deutlich vergrößert, auf jeden Fall nicht hart oder druckschmerzhaft erwies, am 5. XII. 1907 das Blut des Patienten — ohne Resultat. Am nächsten Tage unternahm ich nochmals eine Untersuchung und fand zu meiner großen Überraschung typische Plasmodien vom Tertianatypus, ein Befund, der mir von Herrn Dr. Treutlein, Privatdozent für Tropenhygiene, bestätigt wurde.[1]) Eine sofort eingeleitete energische Chininverabreichung brachte die Erscheinungen vollständig zum Schwinden, nur am 27. Krankheitstage erfolgte ein einmaliger Temperaturanstieg auf 39·8°. Von da an zeigte sich keine Unregelmäßigkeit mehr; und als der Patient nach einigen Wochen in seine Heimat entlassen wurde, fühlte er sich munter und wieder hergestellt. Die Wunde hinter dem Ohr war bis auf eine hanfkorngroße, granulierende Stelle geschlossen. Aus dem äußeren Gehörgang entleerte sich nur ganz wenig nicht riechendes Sekret; Granulationen in der Paukenhöhle waren nicht sichtbar.

Epikrise. Es handelte sich hier unzweifelhaft um eine frische Intermittens tertiana duplicata, die im Verlaufe einer Otitis media suppurativa auftrat. Die Diagnose war hier durch den hämatologischen Befund sichergestellt, und wenn auch die Malariafälle in der Rheingegend an Zahl sehr zurückgegangen sind, so existieren doch bekanntermaßen noch einzelne Herde. Dem Patienten war von einem früher durchgemachten Wechselfieber absolut nichts bekannt, auch lag kein Grund vor, an seiner Glaubwürdigkeit zu zweifeln, so daß nur die Annahme übrig blieb, daß er die Malaria auf seinem letzten Arbeitsplatze in der Pfalz akquirierte. Als nun nach gut verlaufener Operation plötzlich die Schüttelfröste und das sprungweise, hohe Fieber auftraten, war in erster Linie der Gedanke an eine septische Thrombosierung des Sinus geboten. Der Ohrbefund sprach nicht dagegen, ein anderer Krankheitsherd war nicht auffindbar und selbst die Feststellung einer Milzschwellung mit wenig oder mehr härterer Beschaffenheit würde nicht ausschlaggebend gewesen sein, da auch bei Sepsis die Milz vergrößert gefühlt wird. Eine einmalige Chininverabreichung am 4. XII. blieb ohne Wirkung, vermutlich weil das Medikament zu einer ungünstigen Zeit — während des Fieberstadiums — genommen wurde. Höchstens wurde dadurch die am nächsten Tage auftretende Generation vorübergehend geschwächt. Bei der erstmaligen Untersuchung des Blutes hatte ich nur alte Farblösungen zur Verfügung, ein Umstand, der vielleicht an dem ersten negativen Befund Schuld tragen könnte. Am nächsten Tage konnte ich mit frischer Giemsalösung arbeiten und bekam dann unerwartet ein positives Resultat. Ich fand die Plasmodien noch einige Male im Blute, doch verschwanden sie sehr bald vollständig. Das Chinin wurde genau nach der Vor-

[1]) Blutbild: Hb-Gehalt 75%, rote 4,200.000, weiße 9000. Keine punktierten Erythrocyten, keine kernhaltigen roten, keine Blutplättchen. Polynukleäre neutrophile etwas vermehrt. Lymphocyten normal. Keine Myelocyten. Malariaplasmodien vom Tertianatypus im Stadium der Sporulation.

Digitized by Google
Original from UNIVERSITY OF CALIFORNIA
Generated on 2019-10-24 09:43 GMT / http://hdl.handle.net/2027/uc1.b3252757
Public Domain in the United States, Google-digitized / http://www.hathitrust.org/access_use#pd-us-google

schrift weiter gegeben, bis sich annehmen ließ, daß alle Keime vernichtet seien. Der letzte Temperaturanstieg am 14. XII. wird wohl ebenfalls durch eine kleine Unregelmäßigkeit in der Verabreichung des Medikamentes hervorgerufen worden sein.

Literatur: F. Voss, Die Differentialdiagnose bei otitischer Sinusthrombose. Zeitschr. f. Ohrenheilk., Bd. 50, S. 17. — E. Urbantschitsch, Zur Differentialdiagnose der otitischen Sinusthrombose. Monatsschr. f. Ohrenheilk., Bd. 43, S. 29. — Friedreich, Rhinologie, Laryngologie und Otologie in ihrer Bedeutung für die allgemeine Medizin, S. 138. — Haug, Die Krankheiten des Ohres in ihrer Beziehung zu den Allgemeinerkrankungen. — Schwartze, Handbuch I, S. 444 ff.

Aus der Ohrenabteilung der allgemeinen Poliklinik in Wien (Vorstand: Dozent Dr. Alexander).

Über Borodat (Natriumperborat Coswiga).

Von Dr. **Karl Theimer**, Aspiranten der Abteilung.

Die weitausgreifenden Erfahrungen, die die pathologische Anatomie bei den Erkrankungen des Gehörorganes und deren Folgen für die großen Blutleiter und für die Gehirnhäute zutage gefördert hat, sowie die genauen Beobachtungen am Krankenbette haben zu einem Aufschwunge der Otochirurgie geführt, die heute das Gebiet der Therapie bei den eitrigen Mittelohrentzündungen entschieden beherrscht.

Man würde aber irren, wenn man daraus folgern würde, die Otochirurgie habe eine Hintanstellung der konservativen Therapie veranlaßt; im Gegenteil, die Fortschritte der Otochirurgie haben dazu geholfen, eine genaue Begrenzung beider Therapiegebiete durchzuführen und die Wirksamkeit der einzelnen therapeutischen Behelfe bei der konservativen Behandlung der eitrigen Mittelohrentzündungen um so genauer zu prüfen und zu erproben.

Die an unserer Abteilung maßgebenden Punkte für die konservative Behandlung der akuten Mittelohrentzündungen nach Ablauf der akuten Initialsymptome und erfolgtem Durchbruch des Eiters oder erfolgter Paracentese sind: Absolute Fieberlosigkeit, weder spontane, noch Druckschmerzhaftigkeit des Warzenfortsatzes, genügende, aber nicht allzureiche eitrige oder schon geringe schleimige Sekretion, das Fehlen labyrinthärer oder cerebraler Reizsymptome (kein spontaner, kein gesteigerter calorischer, galvanischer oder Drehnystagmus, kein Kopfschmerz, kein Erbrechen, kein Schwindel). Unter solchen Verhältnissen kann man ruhig beobachtend zuwarten, wir haben sogar erst nach drei Monaten eine akute Otitis media suppurativa abheilen sehen.

Für die konservative Behandlung der chronischen Mittelohrentzündung sind folgende Kriterien gültig: Absolute Fieberlosigkeit, das Fehlen einer an-

Digitized by Google
Original from UNIVERSITY OF CALIFORNIA
Generated on 2019-10-24 09:43 GMT / http://hdl.handle.net/2027/uc1.b3252757
Public Domain in the United States, Google-digitized / http://www.hathitrust.org/access_use#pd-us-google

haltenden fötiden oder reichlichen Sekretion, das Fehlen einer randständigen Perforation, das Fehlen von Cholestearinkristallen im Spülwasser, das Fehlen labyrinthärer oder cerebraler Reizsymptome, keine Zerstörung der Atticwand, das Fehlen einer Fistel ins Antrum. Granulationen oder Polypen sind noch keine Kontraindikation gegen eine konservative Behandlung, wenn damit nicht große Zerstörungen des Attic oder des Antrums verbunden sind; es heilen diese Fälle nach Entfernung der Granulationen bei der konservativen Methode mitunter sehr schön aus.

Wir besitzen nun eine ziemliche Reihe von Methoden und Mitteln, um der Eiterungen Herr zu werden und eine Heilung der Mittelohrerkrankung herbeizuführen: Borsäure, die essigsaure Tonerde und ihre Substitute, das Alsol und das Formeston, das Hydrogenium peroxydatum und den Spiritus vini rectificatus etc. Es sind vielfach bewährte Mittel, von denen jedes bei geeigneten Fällen in entsprechender Weise seine Dienste leistet. Aber wer an einem größeren Material zu arbeiten hat, wird auch die Nachteile sehr schwer empfinden. Vor allem die Umständlichkeit; erst eventuelles Ausspritzen, dann Behandeln mit Hydrogen, hierauf Einblasen pulverförmiger Substanzen, alles das nimmt geraume Zeit in Anspruch, die bei einem größeren Material schwer ins Gewicht fällt. Sehr häufig versagen auch die genannten Mittel nach kurzer Zeit, man muß zu anderen greifen, die Polypragmasie wirkt aber nicht günstig auf das Publikum ein.

Dann aber sind es zwei Nachteile, die gerade den Hauptmitteln, dem Perhydrol und der Borsäure, anhaften und sich unangenehm fühlbar machen. Sehr häufig verbackt die Borsäure mit dem Sekret zu einer dicken Kruste, hinter der sich frischer Eiter ansammelt und seine deletäre Wirkung ausübt. Das Hydrogenium peroxydatum wiederum macht sehr häufig bei Kindern Ekzeme der Auricula.

Es handelte sich mir nun schon lange darum, ein Mittel zu finden, das die Vorteile der erprobten Borsäure und des Hydrogenium peroxydatum vereinigt, ohne die Nachteile beider zu besitzen. Bei einer Anfrage an die chemische Fabrik in Coswig erklärte sich selbe bereit, ein gereinigtes Natriumperborat herzustellen, das meinen Zwecken genügen könnte.

Das mir nun zur Verfügung gestellte Präparat, das „Borodat“ (Natriumperborat Coswiga) genannt wurde, besteht aus Natrium metaboratum, einer dem Borax außerordentlich ähnlichen Verbindung, und aus aktivem Sauerstoff. Der aktive Sauerstoff war ursprünglich bis zu 16% im Präparat enthalten. Da aber die Reizwirkung zu stark war, ließ ich mir ein nur 10% aktiven Sauerstoff enthaltendes Pulver senden, das unseren Zwecken vollkommen genügte.

Die vom Laboratorium des Allgem. österr. Apothekervereines durchgeführte Untersuchung lautet:

Digitized by Google
Original from UNIVERSITY OF CALIFORNIA
Generated on 2019-10-24 09:43 GMT / http://hdl.handle.net/2027/uc1.b3252757
Public Domain in the United States, Google-digitized / http://www.hathitrust.org/access_use#pd-us-google

„Das zur Untersuchung übergebene Präparat „Borodat“ (Natriumperborat Coswiga) erweist sich als perborsaures Natrium der Zusammensetzung $NaBO_3 + 4H_2O$. Qualitativ erweist sich das Präparat als rein bis auf einen geringen Gehalt an Aluminium. Der Glührückstand beträgt 44·4%, der Gehalt an Natrium 15·1½, aktiver Sauerstoff werden aus dem Präparat 10·6% entwickelt. Das Präparat kann bezüglich der Qualität und des Gehaltes an aktivem Sauerstoff als ein pharmazeutischen Anforderungen genügendes Präparat bezeichnet werden.

In baktericider Hinsicht entspricht das Pulver der Wirksamkeit des Hydrogen. peroxyd.“

Ich habe nun das Präparat mit Bewilligung des Vorstandes, Herrn Dozenten Dr. Alexander, dem ich hier für seine Liebenswürdigkeit danke, während der letzten drei Monate an dem reichen Materiale unserer Abteilung angewendet und erprobt.

Die Versuche betrafen über 100 Fälle akuter und chronischer Mittelohreiterungen sowie einige Fälle postoperativer Eiterungen.

Die Zahl der mit Borodat behandelten akuten eitrigen Mittelohrentzündungen war 52. Die Behandlungsart war folgende: Vor allem ließen wir, so wie das an unserer Abteilung die Regel ist, das akuteste Stadium ablaufen, eventuell wurde die Paracentese gemacht und durch Umschläge mit warmer essigsaurer Tonerde die Eiterung in raschen Gang gebracht. Dies dauerte ca. 3—4 Tage. Mittelohreiterungen mit bereits vorhandenem Fluß wurden gleich in Behandlung genommen, die darin bestand, daß das Ohr mit Wattabauschen gereinigt und dann mit einem Pulverbläser das Borodat in nicht zu geringer Menge eingeblasen wurde, es muß sich eine dünne weiße Schichte bilden. Da mitunter, was gerade bei unruhigen Kindern nicht zu vermeiden ist, das vordere Ende des Pulverbläsers mit dem nicht ganz reinen Ohrläppchen in Berührung kommt, habe ich mir kurze konische Ansätze aus Metall machen lassen, die sofort auswechselbar und sterilisierbar sind.

Sobald das Pulver eingeblasen ist, bemerkt man, daß dasselbe sofort die im Ohr befindliche Flüssigkeit aufsaugt und daß sich ähnlich, wie beim Hydrogenium peroxydatum, Bläschen, wenn auch nicht so heftig und so rasch, dafür um so andauernder, bilden. Manche Patienten geben an, daß sie die Bläschenbildung bis zu zwei Stunden, aber durchaus nicht unangenehm, empfunden hätten, die meisten hatten sogar ein angenehmes, erleichterndes Gefühl. Nur bei zwei Patienten rief die Einblasung sofort leichten Hustenreiz und ein kratzendes Gefühl im Halse hervor, es schwanden aber diese unangenehmen Begleiterscheinungen binnen einiger Minuten, um einer Empfindung der Wärme zu weichen.

Der weitere Verlauf gestaltete sich folgendermaßen: Bei zirka 6 bis 8 Fällen trat durch zirka 2—3 Tage ein stärkerer Fluß ein, um bald nach-

Digitized by Google
Original from UNIVERSITY OF CALIFORNIA
Generated on 2019-10-24 09:43 GMT / http://hdl.handle.net/2027/uc1.b3252757
Public Domain in the United States, Google-digitized / http://www.hathitrust.org/access_use#pd-us-google

zulassen. Bei den meisten ließ die Stärke der Sekretion sofort nach, das Sekret wurde innerhalb weniger Tage dünner, schleimiger, um bald ganz zu versiegen. Die kürzeste Zeit bis zur Eitersistierung betrug 5 Tage, die längste 20 Tage, bei den meisten 10—15 Tage. Es erfolgte hierauf rascher Schluß der Perforation, Abblassung des Trommelfelles, zirka 3—4 Tage nach Sistierung der Sekretion konnte man die Otitis media acuta suppurativa als abgelaufen betrachten. Zur Heilung kamen sämtliche 52 Fälle, in keinem einzigen kam es zur Mastoiditis. Ich will nun nicht behaupten, daß dies die Folge der Pulverbehandlung war, dazu braucht es noch Vergleiche mit zukünftigen Perioden von zahlreichen Mittelohrentzündungen, aber ganz ohne Einfluß dürfte die raschere Abheilung der akuten Otitiden doch nicht sein.

Auffallend war auch die außerordentlich geringe Anzahl und die schwache Intensität der Ekzeme, was auf die Ausschaltung jeder Flüssigkeit und auf die desinfizierende Kraft des Pulvers zurückzuführen sein dürfte.

Von chronischen Mittelohreiterungen kamen 54 Fälle zur Behandlung mit Borodat. Auch hier war der Einfluß und der Gang der Wirkung derselbe wie bei der akuten eitrigen Mittelohrentzündung, bei einigen anfangs reichlichere Sekretion, bei den meisten gleich zu Anfang geringere eitrige, dann eitrig-schleimige und zum Schluß geringe schleimige Sekretion, um dann ganz zu versiegen. Bei jenen vernachlässigten Fällen mit starker fötider Sekretion und sehr verunreinigtem Mittelohr, wie wir sie häufig in der poliklinischen Praxis sehen, zeigte sich besonders die reinigende Kraft des Borodat. Es genügte einfaches Austupfen mit Watte und Einstauben mit dem Pulver, der üble Geruch war bei den unkomplizierten Fällen bereits am nächsten Tage verschwunden, das Ohr reinigte sich außerordentlich rasch.

Die Endresultate bei der chronischen Mittelohreiterung waren folgende: Von den 54 Fällen stehen derzeit noch 11 in Behandlung, 2 Fälle von Cholesteatom, bei denen versuchsweise das Pulver und, wie zu erwarten war, ohne Erfolg nur einige Tage angewendet wurde, kamen zur Radikaloperation. 8 Fälle, bei denen sich eine Besserung zeigte, sind, wie dies ja manchmal der Fall in der poliklinischen Praxis ist, ausgeblieben. Bei 33 gelang die Trockenlegung vollkommen, 24 sind mit trockener Perforation und abgeblaßtem reinem Mittelohr entlassen worden, 7 Fälle hatten bei der Entlassung ein vollkommen trockenes Mittelrohr, nur eine leichte Rötung deutete noch auf den abgelaufenen Prozeß. Selbstverständlich wurden alle mit entsprechenden Maßregeln entlassen, um womöglich ein Rezidiv zu verhüten. Das definitive Heilresultat war also, abgesehen von den 11 noch in Behandlung stehenden Fällen, zirka 75%, die Heilungsdauer betrug 6—30 Tage, selbstverständlich wurde zur Behandlung nichts anderes als einmal tägliches Einblasen des Pulvers nach Austupfen des Ohres verwendet, jede Spülung, jede Einbringung von Flüssigkeit ist unterblieben.

Digitized by Google
Original from UNIVERSITY OF CALIFORNIA
Generated on 2019-10-24 09:43 GMT / http://hdl.handle.net/2027/uc1.b3252757
Public Domain in the United States, Google-digitized / http://www.hathitrust.org/access_use#pd-us-google

Es wurden noch 3 postoperative Eiterungen zur Behandlung mit Borodat herangezogen, 1 Fall heilte aus, die anderen werden derzeit mit Scharlachrotsalbe behandelt.

Bei 1 Fall, dem Polypen aus dem Ohr entfernt wurden, zeigte sich auch die blutstillende Wirkung, indem beim Aufblasen des Pulvers sich ebenfalls sofort Sauerstoff entwickelte, der zu einer sofortigen Sistierung der Blutung führte.

Die Wirkungsweise des neuen Pulvers stelle ich mir folgendermaßen vor: Bei der Berührung des Pulvers wird der Sauerstoff frei, jedoch nicht auf einmal, sondern nach und nach, wie man dies durch das Entstehen der kleinen Bläschen im Ohre verfolgen kann. Es erschöpft sich daher nicht rasch seine Wirkung wie beim Hydrogenium peroxydatum, es übt im Gegenteil selbe langsam, aber dafür um so nachhaltiger und, was mir ebenso wichtig erscheint, durch Berührung sämtlicher erkrankter Flächen überallhin aus. Durch die treibende, sprudelnde Kraft wird das ebenfalls desinfizierende und austrocknende Metaborat ebenfalls auf alle erkrankten Teile gebracht, wodurch zugleich verhindert wird, daß das Pulver wie bei der Borsäure liegen bleibt und mit dem Sekret zu einer dicken Kruste verbackt. Tatsächlich ist das Pulver am anderen Tage vollkommen aufgesaugt, das vom Eiter gereinigte Trommelfell oder die Paukenhöhlenschleimhaut machen den Eindruck einer reinen, frisch gesund-roten Fläche. Nur am äußeren Eingang des Meatus externus finden sich hie und da kleine Krusten von trockenem Perborat, die aber leicht entfernt werden können.

Irgendwelche andauernde Reizwirkungen, Ekzeme etc. habe ich nie beobachten können.

Fasse ich nun das Resultat meiner Prüfung zusammen, so ist über Borodat in der Behandlung der Mittelohreiterungen folgendes zu konstatieren:

1. Übt es die gleiche Wirkung wie Borsäure und Hydrogenium peroxydatum aus, nur nachhaltiger und ohne die nachteiligen Folgen derselben (Bildung von Krusten, Entstehen von Ekzemen).

2. Erschöpft sich seine Wirkungsweise nicht so bald wie beim Borpulver und beim Hydrogenium peroxydatum. Es kann sehr lange Zeit verwendet werden, die Wirkung bleibt sich stets gleich, sowohl in austrocknendem und desinfizierendem Sinne und in der gleichmäßigen Entwicklung von Sauerstoff.

3. Ist es außerordentlich handlich und bequem, der Patient bedarf keiner weiteren Ausspülung, außer leichtem Austupfen des Eiters, auch fällt das lästige Sitzenbleiben mit geneigtem Kopfe wie bei Verwendung des Perhydrols weg.

Generated on 2019-10-24 09:43 GMT / http://hdl.handle.net/2027/uc1.b3252757
Public Domain in the United States, Google-digitized / http://www.hathitrust.org/access_use#pd-us-google
Digitized by Google
Original from UNIVERSITY OF CALIFORNIA

Vereinsberichte.

Österreichische Otologische Gesellschaft.

Offizielles Protokoll der Sitzung vom 22. Februar 1909.

Vorsitzender: V. Urbantschitsch.

Schriftführer: G. Bondy.

I. E. Ruttin: Paralabyrinthitis mit Fistelbildung im horizontalen Bogengang und abgelaufener seröser (?) Labyrinthitis. Operation, Heilung.

Die 62jährige Pfründnerin E. T. litt angeblich seit einem halben Jahre an linkseitigem Ohrenfluß, seit 4 Wochen Schwindel mit Scheindrehung der Gegenstände nach rechts. Seit 14 Tagen bestehen Facialparese und sehr häufige Schwindelanfälle, zeitweiliges Ohrensausen. Die Untersuchung ergab chronische fötide Eiterung mit Totaldestruktion des Trommelfells auf dem linken Ohre, diffuse Polypenbildung, von der inneren Trommelhöhlenwand ausgehend. Totale Taubheit für Stimmgabel und Sprache links. Kein spontaner Nystagmus. Calorische Reaktion links negativ. Fistelsymptom positiv, nämlich bei Kompression sehr heftiger Nystagmus nach links, welcher die Kompression lange überdauert und allmählich abklingt (nach Art der Nystagmusanfälle). Bei Aspiration keine deutliche Reaktion. Rechtes Ohr normal.

Daraufhin wurde von Ruttin folgende Operation vorgenommen: Typische Totalaufmeißelung, welche eine etwa stecknadelkopfgroße Fistel im horizontalen Bogengang aufdeckt, die für die Sonde durchgängig ist. Labyrinthoperation nach Neumann. Nach der Operation 4 Tage starker Nystagmus nach rechts, etwas Kopfschmerzen, Erbrechen und Übelkeiten. Der Nystagmus klingt allmählich ab, ebenso die anderen Symptome, und 16 Tage nach der Operation wird die Patientin in ambulatorische Behandlung entlassen.

In den Fällen von chronischer Labyrintheiterung mit Sequesterbildung finden wir ja sehr häufig die Symptomentrias: totale Taubheit, Verlust der Reaktion des Vestibularapparates und Facialisparese oder -paralyse auf dem affizierten Ohr. In dem vorliegenden Falle ließ sich keine Sequesterbildung feststellen, der Vestibularapparat war zwar calorisch nicht mehr erregbar, aber, wie das Fistelsymptom zeigt, nicht vollständig zugrunde gegangen. Wir werden daher wohl nicht fehlgehen, wenn wir in diesem Falle die Facialparalyse auf die hochgradige Labyrinthwandveränderung beziehen und außerdem eine abgelaufene diffuse entzündliche Erkrankung des Labyrinths annehmen, welche die totale Taubheit und den Verlust der Reaktion für c lorischen Reiz zur Folge hatte.

II. E. Ruttin: Demonstration eines Falles von Schußverletzung der Nase mit merkwürdiger Einheilung der abgetrennten mittleren Muschel.

Der 25jährige Zögling des Blindeninstituts in Boskowitz B. B. wurde mir durch die Liebenswürdigkeit des derzeitigen Leiters der Klinik weiland Hofrat Schnabel, Dr. Lauber, zur Verfügung gestellt. Am 30. XII. 1901 verletzte sich der Patient durch einen Schuß in die rechte Stirngegend. Nach der Verletzung trat völlige Erblindung ein, welche einen Monat anhielt und sich später besserte. Einige Zeit danach bemerkte Patient, daß er durch die rechte Nasen-

Digitized by Google
Original from UNIVERSITY OF CALIFORNIA
Generated on 2019-10-24 09:43 GMT / http://hdl.handle.net/2027/uc1.b3252757
Public Domain in the United States, Google-digitized / http://www.hathitrust.org/access_use#pd-us-google

hälfte sehr wenig Luft bekäme und zeitweilig, besonders beim Niederlegen, körperlichen Anstrengungen etc. die rechte Nase vollständig verstopft habe. Bei der Untersuchung fand ich die rechte mittlere Muschel abgetrennt, um ihr vorderes Ende um 90° gedreht und in dieser Stellung senkrecht in der Choane eingeheilt. An der Stelle, wo durch die Verletzung die Muschel von ihrer normalen Insertion abgetrennt war, fand sich ein zarter Narbenstrang. Ich trug die Muschel ab und seither ist der Patient von seinen Beschwerden befreit. Der Röntgenbefund zeigt ein deformiertes Projektil von etwa 12 *mm* Kaliber, welches in den hinteren oberen Partien der linken Nasenhöhle 5 *cm* hinter der Nasenwurzel liegt. In der Umgebung zahlreiche Splitter, ebenso am oberen und medialen Orbitalrand rechts. Ruttin demonstriert die Photographie und Zeichnungen dieses Falles.

III. Bárány berichtet über folgende neue Stimmgabelversuche: 1. Der erste Versuch stellt eine wesentliche Verbesserung und Vereinfachung des Rinneschen Versuches dar. Verbindet man sein Ohr mit dem Ohr des zu Untersuchenden mittelst eines Otoskops, dessen Oliven luftdicht in die beiden Gehörgänge eingefügt sind, und setzt nun die Stimmgabel mit dem Stiel einmal an das Otoskop, einmal an den Warzenfortsatz des zu Untersuchenden, so wird, wenn es sich um ein normales Gehörorgan oder um eine reine Erkrankung des inneren Ohres handelt, die Angabe des Untersuchten bezüglich der jeweiligen Tonstärke vollständig mit den Empfindungen des Untersuchers übereinstimmen, das heißt, hört der Untersucher den Ton stärker vom Warzenfortsatz als vom Otoskop aus, so macht der Untersuchte die gleiche Angabe; hört der Untersucher den Ton stärker vom Otoskop aus, so ist dies ebenfalls von seiten des Untersuchten der Fall. Reguliert man die beiden Töne durch entsprechenden Druck derart, daß der Untersucher den Ton vom Warzenfortsatz und vom Otoskop aus in gleicher Stärke hört, so hört auch der Untersuchte die beiden Töne gleich stark. (Um verschiedene Tonstärken vom Otoskop aus hervorzubringen, setzt man die Stimmgabel nicht direkt auf das Otoskop, sondern auf die Finger oder auf den Handrücken der das Otoskop berührenden linken Hand.) Besteht eine Schalleitungserkrankung, so wird der Ton vom Untersuchten vom Warzenfortsatz aus besser gehört, während der Untersucher den Ton vom Otoskop aus besser hört. Ist das Schalleitungshindernis ein sehr geringes, so wird der Ton vom Warzenfortsatz gerade nur dann besser gehört, wenn der Untersucher die beiden Töne vom Warzenfortsatz und vom Otoskop aus gleich stark hört (in solchen Fällen fällt der Rinnesche Versuch stets noch positiv aus; es erweist sich daher der neue Versuch feiner als der Rinnesche. Das Schalleitungshindernis bestand in derartigen Fällen in Narben, Verkalkung oder Granulationen am Trommelfell). Ist das Schalleitungshindernis etwas größer, so wird der Untersucher den Ton vom Otoskop aus ein wenig stärker hören, während der Untersuchte ihn ein wenig stärker am Warzenfortsatz hört. Je größer das Schalleitungshindernis ist, desto größer wird die Differenz zwischen den Angaben des Untersuchten und den Empfindungen des Untersuchers. Bei maximalem Schalleitungshindernis ist es nicht möglich, auch bei stärkstem Anschlag und bei stärkstem Anpressen an das Otoskop einerseits und leisester Berührung des Warzenfortsatzes andrerseits vom Untersuchten die Angabe zu erhalten, daß er den Ton besser vom Otoskop aus hört.

2. Der zweite Versuch mißt das Verhältnis zwischen der Schlauch- und der Knorpelleitung. Beim Normalen stimmen wiederum die Angaben des Unter-

Generated on 2019-10-24 09:43 GMT / http://hdl.handle.net/2027/uc1.b3252757
Public Domain in the United States, Google-digitized / http://www.hathitrust.org/access_use#pd-us-google
Digitized by Google
Original from UNIVERSITY OF CALIFORNIA

suchten mit den Empfindungen des Untersuchers vollkommen überein. Bei Schalleitungshindernis findet man nicht so selten, daß der Untersuchte den Ton vom Knorpel aus besser hört, während der Untersucher ihn vom Otoskop aus besser hört. In einigen wenigen Fällen war dieses Verhalten außerordentlich stark ausgesprochen, so daß bei leiser Berührung des Knorpels der Untersuchte den Ton bedeutend stärker hört als bei kräftiger Berührung des Otoskops, während der Untersucher ihn vom Otoskop aus bedeutend kräftiger wahrnahm. Es waren dies bisher durchwegs Fälle von großer Perforation im vorderen unteren Quadranten des Trommelfells.

Welche Bedeutung die Prüfung des Verhältnisses zwischen Schlauch- und Knorpelleitung erlangen wird, läßt sich vorläufig noch nicht bestimmen. Was das Verhältnis zwischen dem von Bárány in der letzten Sitzung angegebenen Stimmgabelversuch zur Prüfung des Verhältnisses zwischen Knorpel- und Knochenleitung zu dem in dieser Sitzung vorgeschlagenen Versuche zur Feststellung des Verhältnisses zwischen Schlauch- und Knochenleitung betrifft, so ergeben diese beiden Versuche in einer großen Anzahl von Fällen übereinstimmende Resultate, so daß es gleichgültig erscheint, welcher von beiden Versuchen geprüft wird. Nur in einzelnen Fällen, bei welchen die Knorpelleitung über die Schlauchleitung überwiegt, können Differenzen zwischen den beiden Versuchen auftreten. Es ist zu erwarten, daß daraus neue Kenntnisse für die Schalleitung geschöpft werden können.

Diskussion.

H. Frey: Es ist schwer, zu den Mitteilungen Báránys das Wort zu ergreifen, da er in seinen zu verschiedenen Zeiten gehaltenen Demonstrationen Mitteilungen gemacht hat, die sich miteinander nicht vollständig decken, das eine Mal auf ein, das andere Mal auf ein anderes Moment das Hauptgewicht gelegt hat. So hat er in seiner ersten Mitteilung das Hauptgewicht auf die Knorpelleitung als solche gelegt, etwa in der Form, wie sie schon Schäfer beschrieben hat. Es ist klar, daß derartige Versuche uns nur von zwei Gesichtspunkten aus interessieren können, nämlich entweder dadurch, daß sie uns neue Tatsachen über die Physiologie des Gehörorganes lehren oder daß sie uns Diagnosen ermöglichen, die wir früher zu stellen nicht imstande waren. Daß man bei verschiedenen Anordnungen von Stimmgabeln und Schläuchen immer wieder neue Variationen und bald ein Besser-, bald ein Schlechterhören hervorbringen kann, ist ja klar, aber es ist sehr fraglich, ob uns daraus wirklich etwas Zweckdienliches resultiert. Anatomische Beweise für seine Angaben hat uns Bárány nicht geliefert und er hat das Zutreffen dieser Angaben dadurch erhärtet, daß er sie mit dem Rinne kontrolliert hat, wobei ich dann freilich fragen möchte, warum es nicht gleich beim Rinne sein Bewenden haben kann. Aber indem Bárány weiter geht und sagt, daß sein Versuch sogar noch feiner sei als der Rinne, „wenn er nämlich vom Ergebnis des Rinneschen Versuches abweicht, so zeige er eben Veränderungen an, die der Rinne nicht zeige“, so fehlt dafür der Beweis vollständig; denn man kann doch nicht einmal mit dem Rinne kontrollieren und ihn im selben Augenblicke, wenn er nicht stimmt, sofort korrigieren wollen. Was nun insbesondere die erste These betrifft, so muß ich sagen, daß ich bei der geringen Anzahl von Versuchen, die ich bis jetzt machen konnte, doch auf eine verhältnismäßig große Anzahl von Fällen gestoßen bin, bei denen sie nicht stimmt, so zum Beispiel auf einen zweifellosen Fall von Erkrankung des inneren Ohres, bei dem nach der Me-

Digitized by Google
Original from UNIVERSITY OF CALIFORNIA
Generated on 2019-10-24 09:43 GMT / http://hdl.handle.net/2027/uc1.b3252757
Public Domain in the United States, Google-digitized / http://www.hathitrust.org/access_use#pd-us-google

thode Báránys ein Schalleitungshindernis hätte angenommen werden müssen. Und auch die von ihm ursprünglich aufgestellte, wie ich glaube, jetzt schon wieder modifizierte Behauptung, daß bei Schalleitungshindernissen, die bloß den äußeren Gehörgang betreffen (Cerumen), das Verhältnis zwischen Knorpel- und Knochenleitung so sei wie beim Normalen und nicht wie bei einem Schallleitungshindernis, hat mir in einem sehr charakteristischen Falle nicht gestimmt. Bei einer Patientin nämlich, die auf dem einen Ohr ein höhergradiges Schallleitungshindernis, auf dem anderen Ohr normale Verhältnisse zeigte und in beiden Gehörgängen Ceruminalpfröpfe hatte, war vor dem Ausspülen das Verhältnis zwischen Knorpel- und Knochenleitung auf beiden Seiten identisch. Was das gleichzeitige Hören von Patient und Arzt anlangt, so ist auch das schon vielfach benutzt worden, insbesondere spielt die Perception des Tones von der Schlauchwand schon bei den Versuchen von Brühl und Bloch eine gewisse Rolle. Wenn nun auch Herr Dr. Bárány uns eine Anzahl von gewiß sehr interessanten Tatsachen vorgeführt hat, so können dieselben vorerst wohl nur als ein Materiale betrachtet werden, das weder anatomisch unterlegt, noch physiologisch erklärt ist und unsere Diagnostik, wie ich glaube, um gar nichts weiter gebracht hat, für die wir den Standpunkt aufrecht erhalten müssen, nur vollständig sichergestellte und erklärte Tatsachen gelten zu lassen.

H. Neumann: Da Bárány seine Versuche als Ersatz für den Rinne und Schwabach empfiehlt, so müssen wir die Vorteile und Nachteile seiner Methode prüfen. Diese ist, wie ich mich an einer Reihe von Fällen überzeugen konnte, dadurch erschwert, daß durch die geringsten Unterschiede beim Aufsetzen der Stimmgabel auf den Warzenfortsatz oder Knorpel erhebliche Differenzen entstehen können und weiterhin, die Auskunftserteilung über die Differenz im Hören von seiten des Patienten unter Umständen sehr schwer ist. Es ist wohl wahr, daß der Rinne sehr viele Nachteile hat, in erster Linie den Umstand, daß wir dabei mit zwei inkommensurablen Größen (mit dem Zinken und Stiel) prüfen müssen. Aber da bei allen Fällen derselbe Fehler gemacht wird, so können wir das auch nicht als Fehler des Rinne erklären. Übrigens hilft uns der Bárányesche Versuch darüber nicht hinweg, da wir auch bei ihm zwei ungleiche Größen messen, die Längsseite und den Querschnitt des Stiels. Den Vorteil, den Bárány seiner Methode nachrühmt, daß dabei schon geringe Schalleitungshindernisse nachgewiesen werden können (es sei bloß notwendig, eine tiefere Stimmgabel zu verwenden), besitzt auch der Rinne. Wenn wir auch schon den Bárányschen Versuch zu Ende geprüft haben, so können wir uns doch kein Urteil über das Tongehör durch die Luft bilden und es ist doch bei der Beurteilung eines Schalleitungshindernisses dies zunächst wichtig, da wir eine Orientierung über das Sprachgehör des Patienten nur dann erlangen, wenn wir über die Größe seines Hörvermögens durch die Luft sichere Kenntnis haben. Die Prognose läßt sich ebenso gut mit dem Rinneschen wie mit dem Bárányschen Versuch stellen. Beispielsweise wird beim sekretorischen Katarrh nach Lufteintreibung der früher negative Rinne ebenso positiv wie der Bárány. Wenn wir aber noch berücksichtigen, daß beim Bárány der Patient zweimal in die Lage kommt, denselben Fehler zu machen, den er beim Rinne einmal zu begehen Gelegenheit hat, nämlich taktile Empfindungen mit Tongehör zu verwechseln, so sind vielleicht die Fehlerquellen beim Bárány noch größer als beim Rinne. Ich gebe gern zu, daß die Versuche Báránys sehr interessant sind, aber sie können in ihrer heutigen Fassung keinen Anspruch darauf erheben, den Rinne als diagnostisches Hilfsmittel zu ersetzen.

Generated on 2019-10-24 09:43 GMT / http://hdl.handle.net/2027/uc1.b3252757
Public Domain in the United States, Google-digitized / http://www.hathitrust.org/access_use#pd-us-google
Digitized by Google
Original from UNIVERSITY OF CALIFORNIA

Die Erklärung für die interessanten Versuche Báránys liegt meiner Ansicht nach darin, daß die Schallwellen vom Knorpel aus auf die Luft des äußeren Gehörganges sich fortpflanzen und von dort aus perzipiert werden. Denn gebe ich dem Patienten einen Wattepfropf in den Gehörgang bis dicht ans Trommelfell, so fällt der Bárány negativ aus; ziehe ich den Pfropfen ein wenig zurück, so daß zwischen Pfropf und Trommelfell ein lufthaltiger Raum bleibt, so ist der Bárány positiv. Für die Richtigkeit dieser Ansicht spricht auch der von Bárány erwähnte Umstand, daß ein bei offenem Ohr negativer Bárány durch Verschluß des äußeren Gehörganges mit der Fingerkuppe positiv werden kann, was nach meinem Dafürhalten nur auf die verstärkte Resonanz der Luft im äußeren Gehörgange zurückzuführen ist. Sollte aber Bárány seine Versuche weiter führen, so möchte ich ihm empfehlen, die Stimmgabel auf den Tragus aufzusetzen. Die Resultate werden, wie mich dies meine Versuche lehrten, dieselben sein, nur mit dem Vorteil, daß hier immer die gleich große Fläche der Stimmgabel zur Prüfung verwendet wird. Was den zweiten Versuch anlangt, so möchte ich an den Klangstab von Kaiser erinnern, der gewisse Vorteile gegenüber der Bárányschen Methode hat, unter denen ich hauptsächlich den Umstand erwähne, daß die beiden Gehörgänge frei sind und nicht, wie bei Bárány, durch die Olive des Schlauches verschlossen werden. Was seine heute mitgeteilte Modifikation anlangt, so möchte ich Bárány bloß darauf aufmerksam machen, daß beim Experimentieren sehr große Fehler unterlaufen können, da sowohl die Dicke als auch das Lumen des Schlauches sehr in Betracht kommen.

Bárány (Schlußwort): Frey gegenüber muß ich bemerken, daß die Angaben Schäfers über die Knorpelleitung mir bekannt sind. Schäfer hat beim Normalen konstatiert, daß der Ton vom Trommelfell besser gehört wird als vom Knochen. Irgendwelche differentialdiagnostische Erörterungen hat er daran nicht geknüpft. Daß Frey in einzelnen Fällen mein Versuch nicht gestimmt hat, möchte ich damit erklären, daß er ihn nicht richtig ausgeführt hat. Bei meiner zuletzt angegebenen Methode, bei der man mit dem Otoskop die Angaben des Patienten kontrollieren kann, kann auch der Mindergeübte sich sehr bald von der Richtigkeit meiner Angaben überzeugen. Ich habe ausdrücklich erwähnt, daß in einzelnen Fällen, bei denen eine Verkalkung, Narbe oder Granulation am Trommelfell sich befand, also der anatomische Befund eines Schalleitungshindernisses vorlag, mein Versuch einen negativen Ausschlag gab, während der Rinne noch positiv war. Was die Fälle von Cerumen im äußeren Gehörgang betrifft, so scheint dort, wo das Cerumen bis an das Trommelfell reicht und auf dasselbe drückt, mein Versuch negativ zu sein, dort hingegen, wo lediglich eine Occlusion des Gehörganges vorliegt, ergibt sich ein positives Verhalten.

Was die Auffassung von Neumann betrifft, so habe ich zu erwähnen, daß gerade bei meinen Versuchen die Erschütterung eine viel geringere Rolle spielt, wie ich bereits in der letzten Sitzung ausführlich besprochen habe. Es liegt gar kein Hindernis vor, auch die Knorpelleitung nicht mit der seitlich aufgesetzten, sondern mit der senkrecht aufgesetzten Stimmgabel zu prüfen; irgendwelche Vorteile für die Diagnostik ergeben sich aber daraus nicht. Ob man die Stimmgabel an den Knorpel der Ohrmuschel oder an den Tragus ansetzt, bleibt sich für meine Prüfung mit Hilfe des Otoskops vollständig gleich. Was die Prüfung der Luftleitung betrifft, so kann man, wenn aus der Prüfung mit dem Otoskop hervorgeht, daß kein Schalleitungshindernis besteht und

Digitized by Google
Original from UNIVERSITY OF CALIFORNIA
Generated on 2019-10-24 09:43 GMT / http://hdl.handle.net/2027/uc1.b3252757
Public Domain in the United States, Google-digitized / http://www.hathitrust.org/access_use#pd-us-google

keine Verkürzung der Knochenleitung nachweisbar ist, sofort den Schluß ziehen, daß die Luftleitung normal ist. Man wird dann, wenn man die Luftleitung in der gewöhnlichen Weise prüft, finden, daß sie vollständig intakt ist. Ich konnte bereits wiederholt auf diese Weise die Diagnose der normalen Luftleitung stellen und hebe besonders zwei sehr interessante Fälle hervor, bei denen sich die Luftleitung für die Politzersche Stimmgabel normal erwies, während die hohen Töne einen sehr beträchtlichen Ausfall zeigten und das Sprachgehör sehr stark gelitten hatte. Selbstverständlich kann die Prüfung mit einer Stimmgabel nur für diesen Ton kompetent sein. Was die Schalleitung bei der Knorpelleitung betrifft, so ist es sicher, daß es sich hier nicht um Luftleitung allein handeln kann. Meine Untersuchungen haben ergeben, daß in einer größeren Anzahl von Fällen Luft- und Knorpelleitung eklatante Unterschiede aufwiesen. Den Klangstab von Kaiser kann ich nicht empfehlen, ich halte meinen Versuch doch für wesentlich einfacher und sicherer. Ich bin überzeugt, daß bei weiterer Nachprüfung die Herren von der Richtigkeit meiner Angaben sich überzeugen und die Überlegenheit meiner neuen Stimmgabelprüfungen über die alten erkennen werden.

IV. C. Stein macht eine vorläufige Mitteilung über Versuche, Scharlachrot-Salbe (Fischer-v. Schmieden) zur Beschleunigung der Epithelisierung von Operationswunden nach radikaler Freilegung der Mittelohrräume in Verwendung zu ziehen. Veranlassung bot speziell ein von Cl. Krajča publizierter Fall, in dem die Knochenhöhle einer Radikaloperation am Ohr vom Beginne der Granulationsbildung an unter Scharlach-R-Behandlung in knapp 2 Wochen zur Überhäutung gebracht wurde. Die von Stein an der Ohrenabteilung der Wiener allgemeinen Poliklinik durchgeführten Versuche ergaben eine eklatante Anregung der Epithelisierung der Wundhöhle und eine auffällige Verminderung der Wundsekretion bei gleichzeitiger Reinigung der Wundfläche. Die Scharlach-R-Salbe wurde in einzelnen Fällen schon bei dem ersten Verbandwechsel, in anderen bei beginnender Epithelisierung der Wunde appliziert — in allen behandelten Fällen ohne irgendwelche Reaktionserscheinungen hervorzurufen oder den Kranken Beschwerden zu verursachen. Die Beobachtung der deutlichen Sekretionsverminderung führte dazu, die Scharlach-R-Salbe auch bei chronischen Schleimhauteiterungen im Mittelohr zu versuchen. Die so behandelten Fälle reagierten in sehr günstiger Weise.

V. Braun: Patient (51 Jahre) leidet seit längerer Zeit (wahrscheinlich schon seit mehreren Jahren) an einer mäßigen, langsam zunehmenden Schwerhörigkeit, die ihm aber nicht besonders störend wurde. 5 Wochen vor der ersten Untersuchung trat zum ersten Male ein Anfall auf, der mit starkem Sausen im rechten Ohr begann und einige Tage bestand. Dazu gesellte sich später ein heftiges Schwindelgefühl. Patient hatte dabei den Eindruck, daß sich die Gegenstände um ihn drehen, die Richtung vermag er jedoch nicht anzugeben. Nach etwa zweistündiger Dauer kam es zu Erbrechen, wonach sich Patient wohler fühlte. Diese Besserung hielt 4—5 Tage an, wonach ein Anfall von ähnlichem Charakter auftrat, dem seither noch zwei bis drei weitere folgten. In der Zwischenzeit, seither ununterbrochen, leidet Patient an quälendem, lautem Geräusch im rechten Ohr und bemerkt eine bedeutende Verminderung des ohnehin schon herabgesetzten Gehörs auf der linken Seite. Bei der ersten Untersuchung (am 10. II. 1909) ergab sich folgendes: Der 51 Jahre alte Patient macht einen seinem Alter entsprechenden Gesamteindruck. Der Nerven- und interne Befund normal, es besteht vielleicht eine beginnende Arterio-

Generated on 2019-10-24 09:43 GMT / http://hdl.handle.net/2027/uc1.b3252757
Public Domain in the United States, Google-digitized / http://www.hathitrust.org/access_use#pd-us-google
Digitized by Google
Original from UNIVERSITY OF CALIFORNIA

sklerose. Otoskopische Untersuchung zeigt beiderseits annähernd normale Trommelfelle, Hörweite links beträgt 3 *m*, Fl. Spr. $^1/_2$ *m*, R. $^1/_2$ *m*, C. Spr. und Fl. Spr. a. c., nach Luftdruck keine Verbesserung der Hörweite. Die Stimmgabelprüfung ergibt beiderseits verkürzte Luftleitung, und zwar rechts stärker als links. Für „d" dabei R. verkürzt, L. deutlich verlängerte Knochenleitung. Rinne beiderseits negativ. Weber nach dem linken Ohr. Die tiefen Töne beiderseits schlecht gehört, außerdem rechts auch c_4 stark verkürzt. Uhr links a. c. Ferner besteht beim Patienten ein deutlicher spontaner Nystagmus (rechts > als links). Die calorische Prüfung ergibt die beiderseitige Erregbarkeit des Vestibularapparates. Beim Stehen und Gehen mit geschlossenen Augen keine gröberen Gleichgewichtsstörungen. Dem Patienten wurde Jodkali verordnet und er stellte sich nach 8 Tagen wieder vor. In der Zwischenzeit kein Anfall. Patient fühlt sich subjektiv wohler und glaubt besser zu hören, klagt wenig über Schwindel, die subjektiven Geräusche im rechten Ohr noch unverändert. Der spontane Nystagmus besteht fort — vielleicht etwas schwächer als das letzte Mal. Bei Untersuchung auf dem Drehstuhl stellt sich bald starker Schwindel ein, so daß das Resultat der Untersuchung zweifelhaft bleibt. Jedenfalls aber tritt sowohl bei der Rechts- wie bei der Linksdrehung deutlicher Nachnystagmus auf.

Bezüglich der Diagnose kann wohl kein Zweifel bestehen, daß wir es mit einem typischen Fall von Ménièrescher Erkrankung zu tun haben, der sich im wesentlichen nicht vom bekannten Typus unterscheidet. Interessanter wird der Fall jedoch dadurch, daß der Erkrankung eine Gehörsstörung vorausgegangen ist, die nach dem Befunde nur als eine solche des schalleitenden Apparates bezeichnet werden kann, und zwar wegen des progressiven Charakters, des negativen otoskopischen Befundes und der Erfolglosigkeit der Luftdusche mit großer Wahrscheinlichkeit als eine Otosklerose bezeichnet werden kann. Es ist demnach zu der vorhandenen Mittelohraffektion ein typischer Ménière hinzugekommen, was vielleicht kein allzu vereinzeltes Ereignis darstellt, aber jedenfalls nur selten in statu nascendi beobachtet wurde, wie die vorhandene Literatur zeigt. Politzer erwähnt die Komplikation der Otosklerose mit Veränderungen im inneren Ohr, ausgedrückt durch Verkürzung der Stimmgabelperzeption und gelegentlich von Schwindelanfällen. Siebenmann erwähnt das Auftreten von Ménièresymptomen bei der Otosklerose (bei der Diskussion der Veränderungen des Labyrinths bei Fällen von Otosklerose, bei welcher starke Schwindelanfälle und Ménièresymptome vorkommen) jedoch nur im allgemeinen.

Man hat jedenfalls nicht sehr häufig Gelegenheit, die komplizierenden Erkrankungen des inneren Ohres unter dem typischen Bilde eines Ménière zu beobachten, weshalb mir der Fall einer Vorführung nicht ungeeignet erscheint.

Diskussion.

Bárány: Der Patient hat einen eigentümlichen Nystagmus, der keineswegs vestibulär ist. Dieser spontane Nystagmus ist sicherlich nicht auf eine Erkrankung des Ohres, sondern zentral ausgelöst. Er ist undulierend, in der einen seitlichen Blickrichtung rein horizontal, in der anderen mit einer rotatorischen Komponente. Außerdem besteht aber auch eine Einschränkung für den Blick nach aufwärts. Patient hat auch Schwindelanfälle, die vestibulären Charakter zeigen. Möglicherweise sind aber auch diese auf eine zentrale Erkrankung des Vestibularis, zum Beispiel eine beginnende multiple Sklerose, zu beziehen. Jedenfalls ist der Fall kein reiner Fall. Schwindelanfälle bei Oto-

Digitized by Google
Original from UNIVERSITY OF CALIFORNIA
Generated on 2019-10-24 09:43 GMT / http://hdl.handle.net/2027/uc1.b3252757
Public Domain in the United States, Google-digitized / http://www.hathitrust.org/access_use#pd-us-google

sklerose sind eine von uns sehr häufig beobachtete Erscheinung. Dieser Fall kann aber keineswegs als in die Gruppe der Fälle von Otosklerose mit Beteiligung des Vestibularapparates gerechnet werden.

Frey: Der Fall wurde einer eingehenden neurologischen und internen Untersuchung durch Dozenten Pineles unterzogen, wobei sich mit Ausnahme einer beginnenden Arteriosklerose vollständig normale Verhältnisse ergaben. Die Tatsachen sind, daß der Patient eine Otosklerose hat, daß er seit fünf Wochen anfallsweise Schwindel mit Scheindrehung der Gegenstände und Erbrechen und subjektive Geräusche hat und daß auf dem einen Ohr, auf dem die subjektiven Geräusche bemerkbar werden, auch das Gehör abgenommen und die Knochenleitung sich verkürzt hat, während sie auf dem anderen Ohr noch verlängert ist. Dabei besteht der Nystagmus, über dessen Differentialdiagnostik ich jetzt nicht diskutieren will, trotzdem ich mit Dr. Bárány nicht einverstanden bin. Es sind also zweifellos die klinischen Erscheinungen einer Otosklerose und eines Ménière gleichzeitig vorhanden. Der Fall wurde vorgestellt, weil man doch selten Gelegenheit hat, derartige Fälle sozusagen in statu nascendi zu sehen. Daß Beteiligung des inneren Ohres bei Otosklerose etwas sehr gewöhnliches ist und als solche keinen Anlaß zur Besprechung geben würde, ist ja ganz klar.

VI. Dintenfass macht eine vorläufige Mitteilung über Versuche, die er seit 4 Wochen an der Ohrenabteilung der Wiener Poliklinik (Dozent Alexander) durchgeführt hat. Es handelte sich um das Studium des Einflusses von elektrischem Licht auf das Gehörorgan. Zu diesem Zwecke wurden kleine elektrische Glühlampen eigenartiger Konstruktion und aus bestimmtem Materiale in den Gehörgang eingeführt. Es läßt sich derzeit schon sagen, daß sowohl weißes als auch farbiges Licht eigene Wirkungen auf das Ohr hat. Insbesondere konnte man durch Bestrahlung der Wundfläche (nach Radikaloperationen) vom Gehörgang aus in manchen Fällen einen rascheren Epithelisierungsprozeß feststellen, als man sonst zu sehen gewohnt ist. Eine zweite Gruppe von Versuchen erstreckte sich auf die Fälle von chronischen Adhäsivprozessen. Hier ließ sich insbesondere das quälende Sausen manchmal überraschend günstig beeinflussen. In einigen Fällen bleibt das Sausen dauernd aus, in einigen temporär. Als diagnostisches Hilfsmittel hat Dintenfass die kleinen Lampen bei chirurgischen Erkrankungen des Ohres derart verwendet, daß vom Gehörgang aus eine Durchleuchtung des Processus mastoideus vorgenommen wurde. In mehreren Fällen war es möglich, mittelst dieser Methode die Anwesenheit von Eiter oder Granulationen im Knochen festzustellen. Über die Methodik und Technik des Verfahrens, über die Indikationen und die physiologischen Wirkungen seiner Methode behält sich Dintenfass vor, Genaueres in einer demnächstigen Mitteilung zu sagen.

Diskussion.

V. Urbantschitsch: Zu den Ausführungen des Herrn Dintenfass muß ich bemerken, daß ich die Durchleuchtung des Processus mastoideus in umgekehrter Weise bereits vor mehreren Jahren an der Poliklinik, wie der Herr Vortragende ja weiß, vorgenommen habe.

Gomperz fragt, bei welchen Fällen das Sausen beeinflußt werden konnte.

Dintenfass: In einem Falle von Otosklerose und in einem Falle von chronischem Adhäsivprozeß dauernd. Insbesondere die chronischen Katarrhe

Digitized by Google
Original from UNIVERSITY OF CALIFORNIA
Generated on 2019-10-24 09:43 GMT / http://hdl.handle.net/2027/uc1.b3252757
Public Domain in the United States, Google-digitized / http://www.hathitrust.org/access_use#pd-us-google

reagieren sehr gut. Der längste Fall betrifft ein Mädchen mit Otosklerose, die seither kein Sausen hat.

Politzer fragt, wie lange Dintenfass das Licht einwirken lasse.

Dintenfass: 10 bis höchstens 35 Minuten.

VII. H. Neumann demonstriert drei Meerschweinchen, die eigentümliche Gleichgewichtsstörungen aufweisen Dieselben bestehen darin, daß die Tiere den Kopf nach einer Seite geneigt halten, eine auffallende Trägheit zeigen und jede Bewegung scheuen, als ob sie dabei unangenehme Schwindelempfindungen hätten. Wenn sie aber gezwungen sind, sich zu bewegen, so drehen sie sich im Kreise, und zwar immer zu der Seite, nach der sie den Kopf geneigt halten. Lehnt man die Tiere an die Wand oder an eine Leiste an, so bewegen sie sich geradlinig, auch ungezwungen, aber nur so lange, als sie der Stütze der Wand nicht entbehren. Dem Versuche, sie zur erkrankten Seite umzuwerfen, setzen die Tiere erheblichen Widerstand entgegen, während sie zur gegenteiligen Richtung leicht umgeworfen werden können. Die Erkrankung setzt mit einer Rhinitis ein, die Tiere machen den Eindruck, als ob sie schwer krank seien, zeigen Unlust zum Fressen und einen auffallenden Haarausfall; die trächtigen abortieren. Auf der Akme der Erkrankung zeigen sie auch eine eigentümliche Augenverdrehung, wobei das Auge der kranken Seite nach unten innen, das der gesunden nach oben außen, also im Sinne eines diagonalen Nystagmus abgelenkt ist. Während die Augenerscheinungen nach einigen Wochen zurückgegangen sind, sind die Gleichgewichtsstörungen, hauptsächlich die Drehbewegungen und die auffallende Trägheit, derzeit noch vorhanden. Bei den später zu erwähnenden Ratten konnte Neumann die Gleichgewichtsstörungen durch nahezu 2 Jahre beobachten. Die Erkrankung tritt endemisch auf und es werden gewöhnlich im selben Stalle mehrere Tiere von derselben befallen. Als Erreger konnte Neumann den Streptococcus mucosus nachweisen.

Was die pathologisch-histologischen Veränderungen anlangt, so ergaben sich in einigen Fällen seröse Labyrinthiden ohne nachweisbaren Durchbruch, in anderen hingegen typische Labyrintheiterung mit Fistel. Daß die Tiere anschließend an die Rhinitis so leicht eine Mittelohreiterung bekommen, ist durch die Konfiguration der Tube leicht erklärlich. Diese ist nämlich kurz und weit. Daß die bereits eingetretene Mittelohreiterung das Labyrinth so leicht in Mitleidenschaft zieht, dürfte in dem eigentümlichen anatomischen Knochenbau der inneren Trommelhöhlenwand seinen Grund haben, indem diese Wand nicht wie beim Menschen aus drei, sondern bloß aus einer Knochenschichte besteht. Die Lage des runden Fensters, wie dies nach mir auch Meyer nachweisen konnte, wirkt ebenfalls begünstigend auf das Zustandekommen der Labyrintheiterung. Schon vor 2 Jahren hatte ich Gelegenheit, hier andere Tiere mit dieser Erkrankung als erster zu demonstrieren. Es waren Ratten, bei denen dieselben Erscheinungen gleichfalls durch den Streptococcus mucosus ausgelöst wurden.

Dieses Krankheitsbild dürfte von besonderem Interesse für Leute sein, die viel mit Tieren experimentieren, da die bis nun anscheinend wenig bekannte Erkrankung oft mißdeutet wird. Ich möchte hier erwähnen, daß Experimentatoren, welche so erkrankten Tieren Dysenterietoxin injiziert hatten, die Symptome der Labyrintherkrankung auf eine Intoxikation durch das Serum zurückführten, ja ich möchte sogar erwähnen, daß ein Zoologe in Unkenntnis dieser Erkrankung solche Tiere zu Kreuzungsversuchen verwenden wollte, in der Meinung, daß sich diese Symptome auch vererben ließen.

Digitized by Google
Original from UNIVERSITY OF CALIFORNIA
Generated on 2019-10-24 09:43 GMT / http://hdl.handle.net/2027/uc1.b3252757
Public Domain in the United States, Google-digitized / http://www.hathitrust.org/access_use#pd-us-google

Diskussion.

Ruttin: Ich besitze auch ein Tier, und zwar einen Hasen, der ähnliche Verdrehungen des Kopfes wie diese Meerschweinchen zeigt, aber in viel höherem Grade. Interessant ist, daß der Tierzüchter behauptet, daß diese Verdrehung des Kopfes seit Geburt besteht. Tatsächlich ist während der ganzen Zeit der Beobachtung (zirka 2 Monate) die Verdrehung des Kopfes nicht geringer geworden. Es dürfte die histologische Untersuchung Näheres zeigen.

VIII. Neumann: Das Präparat, welches ich Ihnen hier demonstriere, stammt von einem an der Klinik Schnabel vor 5 Jahren wegen Melanosarcoma bulbi operierten Patienten. Der Patient ertaubte nach 4jährigem Wohlbefinden auf beiden Ohren und es erlosch die vestibuläre Erregbarkeit beiderseits. Ich hatte Gelegenheit, den Patienten kurze Zeit nach Beginn der Erscheinungen von seiten des Ohres bis zu seinem durch Suicid erfolgten Tod zu beobachten. Von besonderem Interesse ist der Umstand, daß er niemals Nystagmus oder Schwindel, jedoch hochgradige Gleichgewichtsstörungen hatte. Dies spricht für die schon früher von mir geäußerte Meinung, daß vestibuläre Gleichgewichtsstörungen auch ohne Schwindel und Nystagmus vorhanden sein können und daß Schwindel und Nystagmus als Reiz-, hingegen die Gleichgewichtsstörungen nur ausnahmsweise als Reiz-, viel häufiger als Ausfallserscheinungen zu deuten sind. Denn die Autopsie ergab in diesem Falle außer kleinen miliaren Metastasen in der Arachnoidea keine anderen Anhaltspunkte für die Erklärung dieser Tatsachen, als die dem inneren Gehörgang obturierenden Tumormassen. Ich will nicht unerwähnt lassen, daß der Facialis beiderseits intakt war. Ich will gern zugeben, daß auch dieser Fall nicht ganz geeignet ist, die Frage der Auslösung dieser Erscheinungen, ob rein peripher oder zentral, wie dies Bárány glaubt, einwandfrei zu lösen.

Verhandlungen des Dänischen oto-laryngologischen Vereines.

56. und 57. (extraordinäre) Sitzung vom 30. und 31. Oktober 1908.

Dr. Freer entwickelte in einem Vortrag seine Methoden für Tonsillektomie und für submuköse Septumresektion und demonstrierte beide Methoden an Patienten.

58. Sitzung vom 25. November 1908.

Vorsitzender: Prof. H. Mygind.

Schriftführer: Dr. L. Mahler.

E. Schmiegelow: Erfahrungen bezüglich der im Verlaufe acuter und chronischer Mittelohreiterungen auftretenden Labyrinthentzündungen.

Schmiegelow hat 41 Fälle von Labyrinthentzündungen beobachtet, die sekundär nach einem Mittelohrleiden entstanden. In 31 Fällen handelte es sich um schwere Fälle, die totale Taubheit hinterließen, in 10 dagegen nur um leichtere, circumscripte Formen.

Man hat mehrfach die Berechtigung dazu bestritten, den Begriff „circumscripte“ Labyrinthitis aufzustellen, indem man gemeint hat, jedes Leiden des vestibularen Teils, zum Beispiel durch eine Bogengangsfistel bedingt, müsse

Digitized by Google
Original from UNIVERSITY OF CALIFORNIA
Generated on 2019-10-24 09:43 GMT / http://hdl.handle.net/2027/uc1.b3252757
Public Domain in the United States, Google-digitized / http://www.hathitrust.org/access_use#pd-us-google

immer ein diffuses Labyrinthleiden verursachen, so daß nicht nur das statische Organ, sondern auch die Schnecke ergriffen wurde. Schmiegelow kann sich insofern dieser Auffassung anschließen, als er niemals Patienten gesehen hat, bei denen der statische Apparat gelähmt, das akustische Labyrinth aber unbeschädigt war; andrerseits aber kann man sehr wohl eine an die Schnecke begrenzte sekundäre Labyrinthitis mit totaler Taubheit finden, während der Vestibularapparat in normaler Weise fungiert; er hat zum Beispiel einen solchen Fall beobachtet, in dem man der Basalwindung entsprechend eine cariöse Affektion der Labyrinthwand fand.

Schmiegelow hat keinen Fall von Bogengangsfistel klinisch beobachtet, in dem nicht auch gleichzeitig eine diffuse Labyrinthitis mit Taubheit bestand; dagegen hat er eine Reihe leichterer, sekundärer Labyrinthleiden beobachtet, in denen sowohl die statische als die akustische Funktion mehr oder weniger betroffen waren, und in dieser Weise geht es tatsächlich mit den meisten Fällen von sogenannter circumscripter Labyrinthitis: sie sind diffuse, aber leichtere Formen. Man kann deshalb auch nicht zwischen der sogenannten circumscripten Labyrinthitis und der von Alexander beschriebenen diffusen Labyrinthitis serosa unterscheiden; Schmiegelow erwähnt einen diesbezüglichen Fall, wo nach der Mastoidaloperation völlige Heilung eintrat. Die akuten Mittelohreiterungen werden verhältnismäßig häufig von solchen „circumscripten" Labyrinthiden begleitet, während man bei den chronischen Eiterungen seltener solche vorübergehende Fälle findet.

Vielleicht handelt es sich in diesen Fällen um eine circumscripte Bogengangseiterung mit sekundären, diffusen, serösen Veränderungen des übrigen Labyrinths, das wohl dann durch Verlötungen vom eitrigen Bogengangsherd getrennt ist. Es liegt inzwischen noch keine Sektion eines Patienten vor, der während des Lebens die für eine beschränkte Labyrinthitis charakteristischen Symptome dargeboten hat.

Von den 31 von Schmiegelow behandelten Fällen totaler eitriger Labyrinthitis betrafen Kinder 6, 25 Erwachsene (22 Männer, 9 Weiber). In 4 Fällen handelte es sich um eine akute Mittelohreiterung, in 27 um eine chronische; 2 von den letzteren sind im Anschlusse an eine Totalaufmeißelung entstanden.

Der Weg der Infektion vom Mittelohr zum Labyrinth kann in vielen Fällen aufgefunden werden; unter den 31 Fällen Schmiegelows ist in 10 über Bogengangsfistel u. dgl. nichts verzeichnet. In 4 Fällen konnte die Durchbruchsstelle nicht aufgefunden werden, indem es sich um eine größere nekrotische Zerstörung des Labyrinths handelte. In 7 Fällen war eine Bogengangsfistel vorhanden, in dem einen Falle 2 getrennte Defekte. In 4 Fällen fand man sowohl eine Bogengangsfistel als eine direkt in das Vestibulum führende Fistel. In 2 Fällen war die Vestibularwand allein durchbrochen. In 4 Fällen handelte es sich wahrscheinlich um eine Bogengangsfistel, ohne daß diese jedoch direkt nachgewiesen werden konnte. Die Frage, an welcher Stelle die Labyrinthfisteln am häufigsten sind, kann inzwischen nur mittelst sowohl der klinischen als der pathologisch-anatomischen Untersuchung entschieden werden; während man nämlich in den klinisch beobachteten Fällen hauptsächlich Bogengangsfisteln findet, sind es die Durchbrüche der Fenster, die die letal verlaufenden Fälle insbesondere charakterisieren.

Der Weg des Eiters vom Labyrinth in das Gehirn wird teils durch den inneren Gehörgang und die Schneckenwasserleitung, teils durch den

Digitized by Google
Original from UNIVERSITY OF CALIFORNIA
Generated on 2019-10-24 09:43 GMT / http://hdl.handle.net/2027/uc1.b3252757
Public Domain in the United States, Google-digitized / http://www.hathitrust.org/access_use#pd-us-google

direkten Durchbruch der Labyrinthkapsel repräsentiert; die Vorhofswasserleitung spielt dagegen nur eine sehr geringe Rolle.

Die Symptomatologie der Labyrintheiterung ist eine sehr bunte und verschiedenartige; sie besteht aus einer Reihe subjektiver und objektiver Symptome, die bald sehr hervorstechend sind, bald so wenig ausgesprochen, daß sie leicht übersehen oder mißgedeutet werden.

Die statische Funktionsstörung. Unter den 31 Patienten bestand Schwindel in 24 Fällen. Bei völliger Zerstörung des Vestibularapparates fallen die statischen Funktionsstörungen fort oder sie lassen sich nur mittelst mehr komplizierter Methoden nachweisen. Die Steinschen Geh- und Hüpfversuche sowie die gewöhnlichen Drehversuche geben durchgehends ganz brauchbare Resultate, sind aber sehr umständlich und lassen sich vor allem bei schwer kranken und bettlägerigen Patienten nicht verwenden. Dagegen besitzen wir in dem calorischen Nystagmus von Bárány eine Methode von der größten klinischen Bedeutung; in allen Fällen, wo die Reaktion fehlt, kann man mit Sicherheit auf eine funktionelle Erlahmung des Vestibularapparates schließen, und ist dies bei einer chronischen Mittelohreiterung der Fall, liegt sehr wahrscheinlich eine Labyrinthfistel und Labyrintheiterung vor. In den Fällen dagegen, wo die Untersuchung mit kalter und heißer Einspritzung normale Resultate gibt, ist der Vestibularapparat intakt, wenigstens handelt es sich um keine diffuse eitrige Labyrinthitis.

Akustische Funktionsstörungen traten in allen Fällen Schmiegelows von diffuser Labyrinthitis auf, und zwar in der Gestalt subjektiver Lautempfindungen und absoluter Taubheit. Bei den circumscripten Labyrinthiden konnte nur in einem Falle, in dem die Affektion zur Schnecke beschränkt war, absolute Taubheit nachgewiesen werden, in allen andern Fällen fand man nur quantitative und qualitative Beschränkung des Hörfeldes.

Fieber ist in den Fällen Schmiegelows nicht besonders hervortretend gewesen; man kann wohl sagen, daß die unkomplizierte Labyrintheiterung gewöhnlich keine Temperatursteigerung veranlaßt oder jedenfalls nur eine sehr geringe, die sich nach genügender Drainierung wieder verliert.

Die sekundäre Labyrintheiterung wird aus den Symptomen, der Funktionsprüfung und dem operativen Befunde diagnostiziert. Bei sehr kranken Patienten, namentlich wo das Allgemeinbefinden schwerleidend ist, ferner in dem frühen Kindesalter kann die Krankheit übersehen werden und die Labyrintheiterung wird erst später entdeckt, entweder auf dem Seziertisch oder weil sich eine Labyrinthnekrose entwickelt. Bei einer Patientin Schmiegelows wurde Schwindel und Erbrechen zuerst als Symptome eines Ventrikelleidens aufgefaßt; als sie jedoch zur otologischen Behandlung überwiesen wurde, ergab die Untersuchung und die nachfolgende Operation eine diffuse Labyrintheiterung. Bei den latenten Labyrinthleiden, wo keine Schwindelerscheinungen, subjektive Geräusche oder dergleichen vorhanden sind, wird die Diagnose mittelst der Funktionsprüfung gestellt und eventuell durch den operativen Nachweis von Fisteln bestätigt. Das Krankheitsbild kann durch komplizierende Hirnleiden sehr beträchtlich getrübt werden und nach der Entwicklung einer diffusen eitrigen Meningitis läßt sich die Labyrinthitis überhaupt nicht mehr nachweisen. Schmiegelow empfiehlt, in allen Fällen eitriger Labyrinthitis die Lumbalpunktur vorzunehmen. In einem Falle Schmiegelows enthielt die Spinalflüssigkeit Diplokokken, in zwei Streptokokken; in allen 3 Fällen trat wegen eitriger Meningitis Exitus ein. In einem Falle war die

Digitized by Google
Original from UNIVERSITY OF CALIFORNIA
Generated on 2019-10-24 09:43 GMT / http://hdl.handle.net/2027/uc1.b3252757
Public Domain in the United States, Google-digitized / http://www.hathitrust.org/access_use#pd-us-google

Arachnoidalflüssigkeit des Kleinhirns bakterienfrei, während die Spinalflüssigkeit mit Streptokokken überfüllt war.

Ein großer Teil der sekundären Labyrinthleiden geht entweder von selbst zurück oder auch, weil man durch eine Operation die Infektionsquelle entfernt; in einigen Fällen jedoch wird eine direkte Labyrinthoperation erforderlich.

Unter den 31 Fällen Schmiegelows wurde in den 21 einfach Aufmeißelung des Mittelohrs verwendet, in einem Falle sogar nur das Trommelfell incidiert; von diesen 22 Patienten starben 2 an Komplikationen, die sich schon vor der Operation entwickelt hatten; von den übrigen 20 starben 7 = 35%. während 13 = 65% geheilt wurden. In 9 Fällen wurde das Labyrinth geöffnet, 6 Patienten wurden geheilt. Als 2 Patienten an Komplikationen gestorben sind, die sich schon vor der Operation entwickelt hatten, findet man, daß 6 von 7 = 85·7% geheilt wurden, während einer an einer Meningitis gestorben ist, die sich 17 Tage nach der Operation entwickelte.

Die Indikationen zur direkten Labyrinthoperation hängen nicht nur von der Funktionsuntersuchung ab, sondern vor allem von dem Krankheitsverlauf in Verbindung mit dem objektiven Befund an der Labyrinthwand. Bei der chronischen Mittelohreiterung sind die lokalen Befunde die besten Mittel zur Indikationsstellung, bei der akuten Eiterung dagegen der Krankheitsverlauf und die Funktionsprüfung, indem hier gewöhnlich keine Fisteln vorliegen. Unter den 31 Fällen handelte es sich 4mal um akute Eiterung, 3 Fälle endeten letal, bei einem 4 Monate alten Kinde trat Sequestrierung und Heilung ein. Nur in einem Falle wurde das Labyrinth eröffnet, aber zu spät. Wenn deshalb während des Verlaufes einer akuten Mittelohreiterung unzweideutige Zeichen einer akuten, diffusen Labyrintheiterung auftreten, muß man sofort Totalaufmeißelung und Labyrinthoperation vornehmen. Bei chronischen Mittelohreiterungen muß man erstens in allen Fällen von Meningitis oder Cerebellarabsceß das Labyrinth eröffnen. In 4 Fällen war dies der Fall und jedesmal enthielt das Labyrinth Eiter.

Sickert aus einer Fistel in der Labyrinthwand Eiter heraus, muß das Labyrinth breit eröffnet werden. Dies war dreimal der Fall, ein Patient wurde geheilt, einer anfangs gebessert, starb aber 17 Tage nach der Operation an Meningitis; bei einem dritten war schon, als die Operation ausgeführt wurde, die Meningitis manifest. In einem Falle wurde eine Labyrinthoperation vorgenommen, wo außer zwei Bogengangsfisteln eine Fistel aus der Canalis Falloppii in das Vestibulum hinein führte; der Patient wurde geheilt. Dilatation einer Bogengangsfistel wurde bei einem Patienten vorgenommen, wo außerdem ein cariöses Leiden in der Gegend der Fenestra ovalis bestand; als das Labyrinth aber keinen Eiter enthielt, ließ man von weiteren Eingriffen ab; der Patient wurde geheilt.

In 5 Fällen von isolierter Bogengangsfistel mit schweren Labyrinthsymptomen, wo aber im Labyrinth kein Eiter nachgewiesen werden konnte, wurde die Labyrinthoperation nicht vorgenommen. Alle 5 Patienten wurden geheilt. In Fällen, wo verbreitete Caries der Labyrinthwand besteht, muß man das Labyrinth möglichst gut entleeren und drainieren; es wurde dies in 2 Fällen getan, die beide heilten, in 2 wurde es unterlassen und sie starben an Meningitis, in einem dritten Falle entwickelte sich eine Meningitis serosa, die es doch mittelst Trepanation zu heilen gelang. In 2 Fällen

Digitized by Google
Original from UNIVERSITY OF CALIFORNIA
Generated on 2019-10-24 09:43 GMT / http://hdl.handle.net/2027/uc1.b3252757
Public Domain in the United States, Google-digitized / http://www.hathitrust.org/access_use#pd-us-google

mit normaler Labyrinthwand wurden die Patienten durch einfache Aufmeißelung des Mittelohres geheilt. In 2 Fällen, wo das Labyrinth sequestriert war, das Sequester aber nicht mobil, wurde dies sich selbst überlassen und beide Patienten genasen.

Die direkte Labyrinthoperation wird immer durch eine möglichst breite Totalaufmeißelung eingeleitet. Man kann 1. eine vorhandene Fistel dilatieren oder 2. das Labyrinth durch Eindringen in das Vestibulum eröffnen, indem man entweder *a)* hinter dem N. facialis oder *b)* vor demselben hineindringt. Das Vestibulum von hinten aufzusuchen, ist ziemlich schwierig, viel leichter ist es, durch das ovale Fenster einzudringen. Die Hauptschwierigkeit besteht bei dieser Operation darin, den N. facialis zu schonen, und es läßt sich dies nicht einmal immer bei der Anwendung des „protecteur facial" von Bourguet tun, wenigstens bekam Schmiegelow gerade in dem einzigen Falle, wo er dieses Instrument verwendete, eine Facialisläsion. Besser ist die Methode von Uffenorde, den Facialis freizulegen und nachher Bogengang, Vestibulum und Schnecke zu eröffnen. Schmiegelow hat diese Methode einmal mit Erfolg benutzt. Schmiegelow hat übrigens keine Komplikationen bei der Operation erlebt. Seiner Meinung nach operiert man weit sicherer und schneller mittelst des Meißels; die Orientierung wird nicht so zuverlässig bei Anwendung der Fräse. Zweimal trat ein 8 Tage dauerndes, sehr starkes Aussickern von Cerebrospinalflüssigkeit auf ohne ernste Folgen.

Schließlich warnt Schmiegelow gegen zu festes Tamponieren sowie gegen primäre Naht in Fällen von Labyrintheiterungen, indem die Drainage nach außen leicht ungenügend werden kann. Wenn Schmiegelow in einem Falle 17 Tage nach der Operation eine Meningitis auftreten sah, meint er die Ursache darin suchen zu müssen, daß er die retroaurikuläre Öffnung primär verschlossen und die Wundhöhle zu fest tamponiert hatte.

Diskussion:

P. Tetens Hald: Was die Untersuchung des akustischen Labyrinths betrifft, hat man als erstes Hilfsmittel die Untersuchung mittelst der Bezoldschen Tonreihe; Hald glaubt, daß man dieser Untersuchung einigen Wert für die Diagnose beimessen muß, sobald es sich um nicht eitrige, chronische Affektionen handelt; mehr zweifelhaft ist die Sachlage bei den im Verlaufe einer akuten oder chronischen Mittelohreiterung auftretenden Labyrinthaffektionen: eine Hörfeldbestimmung wird hier kaum viel nutzen, außer daß es in den meisten Fällen unmöglich sein wird, sie durchzuführen. In der Ohrenklinik des Kommunehospitals wird die obere und untere Grenze der Tonperzeption bestimmt, nur in einzelnen Fällen das ganze Hörfeld, was dann mit dem üblichen Instrumentarium geschieht, doch ist in der letzten Zeit die Galtonpfeife mit dem Schulzeschen Monochord umgetauft worden. Große praktische Bedeutung hat es indessen festzustellen, ob der Patient mit dem ergriffenen Ohre überhaupt noch hört; die wichtigste und bequemste Untersuchung ist hier die Prüfung mit der Flüster- und der Konversationsstimme, und man verwendet, um einseitige Taubheit festzustellen, hier im wesentlichen 6 Methoden, diejenigen von Lucae-Dennert, Politzer, Bezold, Gradenigo, Bárány und Voss. Der Versuch von Lucae-Dennert mit dem abwechselnden Öffnen und Schließen des kranken Ohres ist leicht auszuführen und scheint recht zuverlässig zu sein. Ausgeschlossen ist es doch nicht, daß beim Sprechen in unmittelbarer Nähe des Ohres die Schallwellen durch den offenen Gehörgang leichter zum anderen

Generated on 2019-10-24 09:43 GMT / http://hdl.handle.net/2027/uc1.b3252757
Public Domain in the United States, Google-digitized / http://www.hathitrust.org/access_use#pd-us-google
Digitized by Google
Original from UNIVERSITY OF CALIFORNIA

Gehörorgan verpflanzt werden als durch die äußeren Schädelknochen. Die Methode von Politzer hat Hald nur in wenigen Fällen verwendet. Die Methode von Bezold, wo das Hörrelief der kranken Seite ein Spiegelbild desjenigen der gesunden Seite bilden sollte, nur mit Ausfall des tiefen Teils der Skala, ist schwierig durchzuführen, und sich mit der Untersuchung mittelst ein paar tieferer Töne zu begnügen, läßt sich nicht tun; Hald hat zum Beispiel bei einem Patienten das ganze Labyrinth entfernt und trotzdem gab er bestimmt an, mit diesem Ohr noch „G" hören zu können. Bei der Methode von Gradenigo läßt man eine hohe Stimmgabel oberhalb des Scheitels verklingen und führt sie dann vor dem kranken Ohre; wird der Ton jetzt wiederum perzipiert, sollte es mit diesem Ohre sein; die Methode hat sich aber in Fällen von Labyrinthdestruktion als unzuverlässig gezeigt. Diese Methoden sind also alle nicht ganz zuverlässig und die Methode von Bárány mit Ertaubung des gesunden Ohres mußte deshalb mit Freude begrüßt werden, falls sie wirklich halten konnte, was sie versprach. Tatsache ist jetzt, daß das gesunde Ohr ertaubt wird, so daß, wenn der Patient trotz des Lärmapparates mit dem kranken Ohre noch hört, muß es wirklich mit diesem Ohre sein, es ist aber möglich, daß es sich ereignen kann, daß man die Diagnose totale Taubheit stellt, wo in der Tat noch kleine Hörreste übrig sind, indem der Apparat das Gehör auch des freigelassenen Ohres abschwächt; bei gesunden Ohren sinkt zum Beispiel das Hörvermögen für Flüsterstimme auf dem freien Ohre von 20 *m* bis $^1/_2$—1 *m*. Trotzdem meint Hald, die Methode von Bárány sei die beste der bisher bekannten, indem die theoretisch mögliche falsche Diagnose nur eine sehr geringe praktische Bedeutung haben wird.[1]) Voß versucht durch Erhöhung des Luftdrucks im Gehörgang das gesunde Ohr zu ertauben; indessen kann man trotz recht erheblicher Vermehrung des Drucks in beiden Gehörgängen doch die Flüsterstimme in einiger Entfernung hören; bei weiterer Erhöhung des Drucks bis auf 70 beziehungsweise 40 *cm* Hg trat in 2 Fällen Trommelfellruptur ein. Erst später ist es Hald eingefallen, daß die Bemerkungen Voss' über seine Methode vielleicht anders zu verstehen wären und daß Voss die komprimierte Luft nicht zu einer Druckerhöhung im Gehörgang verwendet, sondern in der Weise, daß er den Luftstrom einfach in den Gehörgang einströmen läßt und durch den hierdurch verursachten Lärm das betreffende Ohr zu ertauben denkt; welches von beiden die Meinung ist, läßt sich leider aus der Beschreibung nicht ausfinden. Eine solche „Blasemethode" ist für die Diagnose einseitiger Taubheit brauchbar, jedoch das Blasen eines solchen Luftstroms setzt nach Halds Untersuchungen das Gehör des freien Ohres noch mehr herab als die Methode von Bárány, damit wird aber auch die besprochene diagnostische Fehlerquelle beträchtlicher.

Im ganzen genommen kann man also den Lucae-Dennertschen Versuch zur vorläufigen Orientierung empfehlen, die Methode von Bárány oder die Blasemethode als in praktischer Beziehung entscheidend. Was die Untersuchung des statischen Labyrinths betrifft, hat Hald über die Methoden von v. Stein keine größere persönliche Erfahrung, er glaubt aber, daß sie kaum größere diagnostische Bedeutung haben; dasselbe gilt für die galvanische Untersuchung nach Mann. Dagegen haben wir in der Ohrenklinik des Kommune-

[1]) Hald hat eine Modifikation des Bárányschen Apparates konstruiert, die das Hörvermögen des freien Ohres erheblich weniger herabsetzt und daher die genannte Möglichkeit einer falschen Diagnose weniger befürchten läßt.

Digitized by Google
Original from UNIVERSITY OF CALIFORNIA
Generated on 2019-10-24 09:43 GMT / http://hdl.handle.net/2027/uc1.b3252757
Public Domain in the United States, Google-digitized / http://www.hathitrust.org/access_use#pd-us-google

hospitals den calorischen und den Drehnystagmus sowie das Fistelsymptom eingehend geprüft. Es wurden etwa 150 gesunde und kranke Ohren bei etwa 80 Patienten verschiedenen Alters untersucht. Der calorische Nystagmus wurde meistens nur mittelst kalten Wassers geprüft; nur einmal bekam Hald „konträre" Reaktion, indem der Nystagmus zuerst in der Richtung des ausgespritzten Ohres schlug und erst später zur anderen Seite. 29 Ohren gaben keine oder zweifelhafte Reaktion; in 11 dieser Fälle konnte man das statische Labyrinth als zerstört betrachten, während es in 1 Falle leidend, nicht aber zerstört war, indem ausgesprochenes Fistelsymptom bestand; die übrigen 17 Ohren, welche keine Reaktion gaben, fanden sich sämtlich bei Kindern im Alter von 6 Tagen bis $2^1/_2$ Jahren, bei denen sonst keine Zeichen eines Labyrinthleidens bestanden, in mehreren Fällen sogar nicht einmal ein Leiden des Mittelohres; vielleicht könnte man meinen, hier ein Analogon zum teilweisen Fehlen auch der cutanen Reflexe bei kleinen Kindern zu haben, indessen bekam man aber in einer anderen Reihe von 12 Ohren, Alter von 5 Wochen bis $2^3/_4$ Jahren, in allen Fällen calorische Reaktion und auch die Verhältnisse des Drehnystagmus deuten darauf, daß die betreffenden Reflexbahnen sehr früh für adäquate Reize fahrbar werden. Alle Patienten im Alter über $2^1/_2$ Jahren zeigten calorische Reaktion, insofern das statische Labyrinth nicht ergriffen war; doch kann es bei akuten Mittelohreiterungen bisweilen mehrere Minuten dauern, ehe die Reaktion eintritt. Die wenigen Fälle, in denen Patienten ohne Bewußtsein untersucht wurden, zeigten alle typische calorische Reaktion. Wenn die calorische Reaktion eintritt, kann man mit Sicherheit schließen, daß das betreffende Labyrinth nicht zerstört sei, einige Beobachtungen von Jansen deuten aber darauf, daß dessen ungeachtet in einzelnen Fällen das Labyrinth vom infektiösen Prozeß ergriffen sein kann. Weniger sicher, obschon groß genug ist die Bedeutung davon, daß die Reaktion fehlt; im allgemeinen gibt doch das Fehlen des calorischen Nystagmus bei Patienten im Alter über $2^1/_2$ Jahren ziemliche Wahrscheinlichkeit dafür, daß das betreffende statische Labyrinth zerstört sei.

Der Drehnystagmus ist eine überaus konstante Reaktion, die ich in fast allen Fällen gefunden, auch bei Kindern im Alter unter $2^1/_2$ Jahren. Völliges Fehlen der Reaktion habe ich nur bei einem Patienten getroffen, bei dem beide Labyrinthe zerstört waren. Außer einem Falle war in den Fällen einseitiger Labyrinthzerstörung immer Nystagmus nach beiden Seiten vorhanden: nach Bárány sollte man jedoch aus der Dauer des Nachnystagmus auf die Seite der Labyrinthzerstörung schließen können, indessen ist wohl für einen solchen Vergleich kaum noch eine ganz zuverlässige Grundlage gefunden. Das Fistelsymptom, Nystagmus und Schwindel bei Kompression und Verdünnung der Luft im Gehörgang hat Hald nur einmal gefunden, bei einer Patientin mit Cholesteatom und fehlender calorischer Reaktion; bei der Operation wurde ein Bogengangsdefekt gefunden. In keinem der übrigen Fälle konnte Kompressionsnystagmus ausgelöst werden, wohl aber bisweilen etwas Schwindel. Im ganzen kann man sagen, daß man mit Hilfe der besprochenen Methoden imstande sei, mit weit größerer Sicherheit als früher eine totale, eventuell latente Zerstörung des akustischen oder statischen Labyrinths zu erkennen; ein sehr hübsches diesbezügliches Beispiel darf angeführt werden: Ein Knabe, der zu Hause Schwindel und Erbrechen gehabt, wird in die Klinik aufgenommen; man findet hier keine Gleichgewichtsstörungen, er kann alle möglichen gymnastischen Übungen vornehmen; es besteht aber totale Taubheit des einen Ohres und ent-

Generated on 2019-10-24 09:43 GMT / http://hdl.handle.net/2027/uc1.b3252757
Public Domain in the United States, Google-digitized / http://www.hathitrust.org/access_use#pd-us-google
Digitized by Google
Original from UNIVERSITY OF CALIFORNIA

sprechendes Fehlen der calorischen Reaktion und des Drehnystagmus; bei der Operation wurden im Labyrinth Granulationen und Eiter gefunden; schon wenige Stunden nach der Operation saß er aufrecht im Bett und spielte, ein sicherer Beweis, daß sein statisches Labyrinth vor der Operation nicht fungiert hatte. — Wenn keine totale Zerstörung des Labyrinths besteht, gewähren die Methoden bedeutend weniger Sicherheit und wir müssen gewöhnlich aus dem klinischen Bilde die Diagnose stellen.

Schließlich noch einige Bemerkungen, den Vortrag Prof. Schmiegelows betreffend. Schmiegelow besprach die circumscripten Labyrinthaffektionen; wir haben in der Klinik 2 Fälle erlebt: Der eine Fall, Bogengangsfistel mit erhaltener Hörfähigkeit, betraf eine Frau mit Schwindel und Gleichgewichtsstörungen, fehlender calorischer Reaktion dagegen deutliches Fistelsymptom; das Gehör sehr gut erhalten. Bei der Operation fand man eine Bogengangsfistel, nachträglich entwickelte sich aber eine akute diffuse Labyrinthitis, die völlige Taubheit und fehlende Reizbarkeit des statischen Labyrinths hinterließ. Der andere Fall mit fungierendem statischen Labyrinth aber völliger Taubheit betraf einen Mann, der nach einer Totalaufmeißelung auf dem betreffenden Ohre völlige Taubheit, aber deutliche calorische Reaktion darbot. Bezüglich des Nutzens, davon Fälle von durch Meningitis komplizierter Labyrinthitis zu operieren, erwähnt Hald einen Fall von ausgesprochener Meningitis mit fehlender calorischer Reaktion, mit Schwindel und spontanem Nystagmus, wo nach Kraniotomie und Labyrintheröffnung der Patient geheilt wurde; der spontane Nystagmus und die Schwindelerscheinungen schwanden.

Was die Operationstechnik betrifft, interessiert es, Hald zu hören, daß Schmiegelow den Protecteur von Bourguet verwirft; nach Versuchen an Leichen ist Hald zum selben Resultat gekommen. Die beste Operation ist wohl die Jansen-Neumannsche, doch kann man sich in gewissen Fällen mit weniger begnügen.

59. Sitzung vom 16. Dezember 1908.

Vorsitzender: Prof. H. Mygind.
Schriftführer: Dr. L. Mahler.

Fortsetzung der Diskussion über die im Verlaufe von Mittelohreiterungen auftretenden Labyrinthentzündungen.

P. Tetens Hald teilt mit, daß die von Voss angegebene Methode für die Diagnose einseitiger Taubheit nach persönlicher Auskunft von Prof. Voss die von Hald in der letzten Sitzung besprochene „Blasemethode“ ist.

Mygind: Unter den im Verlaufe einer Mittelohreiterung auftretenden Labyrinthentzündungen nehmen die postoperativen eine Sonderstellung ein; in der Ohrenklinik des Kommunehospitals traten sie fast ausschließlich nach Totalaufmeißelungen wegen chronischer Eiterung auf; überhaupt sind sie kaum besonders selten. Mygind teilt die betreffenden Fälle in drei Gruppen. Die erste größere Gruppe schließt diejenigen Fälle ein, wo klinische Symptome eines Labyrinthleidens fast nicht oder auch gar nicht beobachtet wurden, später aber totale Taubheit des betreffenden Ohres nachgewiesen wurde, während das Hörvermögen vor der Operation nicht zerstört war. Die klinischen Symptome des Labyrinthleidens werden hier leicht übersehen, weil sie direkt nach der Operation auftreten, während das Allgemeinbefinden des Patienten von dieser und vor allem von der Narkose noch beeinflußt ist. In der zweiten Gruppe befaßt Mygind die Fälle mit ausgesprochenen labyrinthären Symptomen, vor allem

Digitized by Google
Original from UNIVERSITY OF CALIFORNIA
Generated on 2019-10-24 09:43 GMT / http://hdl.handle.net/2027/uc1.b3252757
Public Domain in the United States, Google-digitized / http://www.hathitrust.org/access_use#pd-us-google

spontanen Nystagmus und Gleichgewichtsstörungen; diese Fälle werden oft von Facialislähmungen begleitet, ein Verhältnis, das nicht unbeachtet bleiben darf. Die dritte Gruppe schließt die durch endokranielle Erkrankungen komplizierten Labyrinthentzündungen ein; die häufigste Komplikation war die diffuse, eitrige Leptomeningitis, die gewöhnlich unmittelbar nach der Operation entstand und sehr schnell einen letalen Ausgang herbeiführte; in einzelnen Fällen war doch die Meningitis eine lokale und Heilung trat ein; in einem solchen Falle trat eine vorübergehende, sehr deutliche amnestische Aphasie auf. In dem verhältnismäßig häufigen Auftreten postoperativer Labyrinthentzündungen sieht Mygind eine Mahnung, in seiner Prognosenstellung sehr vorsichtig zu sein, sowohl was die Lebensgefahr als was die Aussicht für das Hörvermögen betrifft: Mygind zieht deshalb auch die Grenze der Indikationen zur Totalaufmeißelung bei unkomplizierter chronischer Mittelohreiterung ziemlich eng, während er mit der Aufmeißelung bei akuter Mittelohreiterung recht freigebig ist.

Schmiegelow hat seit der vorigen Sitzung einen weiteren Fall von Labyrintheiterung nach Cholesteatom operiert, Patientin befindet sich wohl. Was das Auftreten von postoperativen Labyrinthleiden und Meningitis betrifft, teilt Schmiegelow die Anschauungen Myginds, daß man in seiner Prognosenstellung bezüglich der Funktion sehr vorsichtig sein muß; dagegen fürchtet er nicht so sehr die Gefahr einer postoperativen Meningitis, indem eine solche immer durch eine schon vor der Operation bestehende Labyrintheiterung indiziert zu sein scheint und mit den heutigen diagnostischen Hilfsmitteln ist die genaue Diagnose weit mehr gesichert, so daß man sich auch gegen die Gefahr einer latenten Labyrintheiterung besser zu hüten vermag.

In der nach der Diskussion folgenden Geschäftssitzung wurden zum Vorstand für das kommende Jahr folgende Herren erwählt: Präsident: Professor H. Mygind, Vizepräsident und Schatzmeister: Dr. Gottl. Kiär, Schriftführer: Dr. N. Rh. Blegvad.

Jörgen Möller.

Referate.

I. Allgemeines.

Rapports reciproques des deux oreilles. Par Lucae (Berlin). (Arch. internat. de laryng., d'otol. et de rhin., 1908, XI, XII.)

Es ist bekanntlich schwer, einseitige Taubheit festzustellen, da das andere Ohr, wenn auch verschlossen, in der Regel mithört.

Am besten lassen sich tiefe Töne für ein Ohr isoliert prüfen, aber auch bei hohen ist dies möglich: Wenn man eine c^4-Stimmgabel zum Beispiel ans linke Ohr des zu Untersuchenden hält, das eigene Ohr aber knapp an das rechte des Betreffenden bringt, wird man bei einer gewissen Tonstärke nichts mehr hören, während der andere mit dem linken Ohr noch hört. Nach Erwähnung des Lucae-Dennertschen Versuches kommt Verfasser auf den Bárányschen Lärmapparat zu sprechen. Lucae hat schon 1907 versucht, durch den Pneumomassageapparat das gesunde Ohr vom Hörakt auszuschließen. Dabei wurde von einem Patienten mit einseitiger partieller Schneckennekrose, aber nicht vollkommener Taubheit lautes Sprechen nicht gehört, also der Hör-

Digitized by Google
Original from UNIVERSITY OF CALIFORNIA
Generated on 2019-10-24 09:43 GMT / http://hdl.handle.net/2027/uc1.b3252757
Public Domain in the United States, Google-digitized / http://www.hathitrust.org/access_use#pd-us-google

rest von dem Lärm des Apparates absorbiert. Es spricht also ein Befund von Taubheit bei Anwendung des Apparates nur für Labyrinthläsion.

Dann kommt Verfasser auf folgenden Fall zu sprechen: Ein 65jähriger Mann leidet seit seinem 10. Jahre an periodischer Otorrhöe rechts. Seit 14 Tagen Schwindel. Flüstersprache rechts ad concham, links normales Gehör.

Entfernung eines erbsengroßen Cholesteatoms. Operation wird vom Pat. verweigert. Konservative Therapie. Ein Jahr darauf werden in kurzen Intervallen zwei Sequester ausgestoßen. Der erste entsprach der äußeren knöchernen Schneckenwand, der zweite der oberen Schneckenhälfte. Die Basilarmembran wurde nicht gefunden. Zwei Monate später Heilung. Schon vor dem Ausstoßen der Sequester bemerkte Pat. in einer Gesellschaft, daß er rechts gut höre, während er früher immer das linke Ohr dem Sprecher zuwenden mußte. Flüstersprache damals 3 *m*. Nach der Sequesterelimination bestand $1^1/_2$ *m* Flüstergehör und dieses hat sich seither (durch 3 Jahre) nicht geändert. Dabei wurde immer der Lucae-Dennertsche Versuch angestellt und fiel bei starker Kompression des linken Ohres negativ aus. Wurde der Pneumomassageapparat links angewendet, so war das rechte Ohr taub. Derselbe Kranke hörte in einer lauten Gesellschaft wiederholt nur, wenn er sein gesundes Ohr verstopfte. Diese Erscheinung beruht wohl auf Interferenz der Schallwellen und stimmt damit überein, daß häufig Normale oder Labyrinthkranke im Lärm schlechter, bloß Sklerotiker aber besser hören. c^2, c^3, c^4 wurden sicher, c^1 fraglich, C und von da abwärts rechts nicht gehört. C, c^1, c^2 wurden vom rechten Scheitel rechts, vom linken links gehört. Ultramusikalische Töne wurden rechts nicht wahrgenommen. Verfasser schließt aus diesem Falle, daß es vielleicht dazu kommen wird, die Helmholtzsche Theorie dahin zu modifizieren, daß die Schnecke nur für die Perzeption der hohen und ultramusikalischen Töne geschaffen sei und daß noch andere Organe, vielleicht im Labyrinth, die Hörweite vervollständigen. Denn es sei an und für sich schwer verständlich, daß die kleinen Fäden des Cortischen Organes alle Töne fassen.

Fröschel.

Données pratiques sur l'emploi de la méthode des poid. Pour l'examen auditif moyen des diapasons. Par Gradenigo (Turin). (Arch. internat. de laryng., d'otol. et de rhin., 1908, XI, XII.)

Nach der von Stefanini und dem Verfasser kürzlich angegebenen Methode (Erschütterung von Stimmgabeln mittelst Gewicht) kann man die Hörschärfe exakt bestimmen. Man kann feststellen, welches Gewicht genügt, damit ein normales Ohr eine bestimmte Stimmgabel höre und um wieviel größer es bei einem Schwerhörigen sein muß. Die Experimente haben ergeben, daß man mit drei Stimmgabeln ein genaues Bild über die Hörschärfe erhalten kann, am besten do, do^2, do^4 (C, c^2, c^4), wenn man außerdem die obere und untere Grenze für Töne nach Edelmann-Bezold feststellt. Die Stimmgabeln sollen handlich sein und zwischen 40 und 60 Sekunden vibrieren. Gewichte unter

Digitized by Google
Original from UNIVERSITY OF CALIFORNIA
Generated on 2019-10-24 09:43 GMT / http://hdl.handle.net/2027/uc1.b3252757
Public Domain in the United States, Google-digitized / http://www.hathitrust.org/access_use#pd-us-google

1 *kg* veranlassen ein immer gleichmäßiges Abschwingen. Jede Gabel soll mit 3 Gewichten, im Notfalle nur mit 2 ausprobiert sein und die Gewichte sollen innerhalb einer geometrischen Reihe liegen (z. B. 20 *g*, 160 *g*, 640 *g*). Man verwendet am besten Bleikugeln in kleinen Säckchen, an denen ein stumpfer Haken zur Befestigung eines Fadens angebracht ist. Die Fäden müssen immer gleich lang sein und zu einer Schlinge geknüpft werden. Dann hängt man das Gewicht an, schlingt den Faden über einen genau fixierten Punkt einer oder beider Branchen und brennt ihn durch.

Die Schlinge rutscht ab und das Gewicht fällt nieder. All das geschieht so, daß man die tönende Gabel an das Ohr des Pat. bringen kann und mit der Stoppuhr wird die Hörzeit fixiert. Früher schon wurde das Experiment ein für allemal an einem Normalhörenden durchgeführt und so die Gabel geeicht. Wenn nun ein Kranker eine Stimmgabel, die mit 640 *g* angeschlagen wurde, 40″ hört, ein Normaler hingegen 74″, so wird seine Hörschärfe folgendermaßen berechnet: Auf einem in Quadrate geteilten Papier wird eine Ordinate und eine Abscisse errichtet. Die Ordinate zählt auf jedem Horizontalstrich eine Sekunde, die Abscisse weist nach jedem zehnten Teilstrich ein Glied der betreffenden (in geometrischer Progression wachsenden) Gewichtsreihe auf. Die gefundenen Zeiten bei der mit drei verschiedenen Gewichten ausprobierten Stimmgabel werden auf die betreffende Teilabscisse und Teilordinate aufgetragen und ergeben eine gerade Verbindungslinie. Auf dieser Linie werden nun für unser Beispiel die Punkte 40″ und 74″ fixiert und von den Ordinaten gezogen. Zwischen diesen liegen 40 Teilstriche auf der Abscisse. Eine nebenstehende Tabelle zeigt uns, daß 40 Teilstrichen eine Hörschärfe von 0·062 = $= {}^{62}/_{000}$ entspricht. Diese Methode entbehrt nicht der Fehlerquellen und Verfasser erwähnt selbst, daß, wenn zwei Proben nicht identisch ausfallen, das Mittel zu ziehen sei. Fröschel.

Die Beziehungen zwischen dem Hör- und Sprachvermögen. Von G. Hudson-Makuen (Philadelphia). (Laryngoscope, Januar 1909.)

Der Verfasser führt aus, daß das Hören der Sprache vorausgeht und daß eine sehr wichtige Rolle des Hörens ist, die Sprache in ihrer Entwicklung zu unterstützen. Es ist nicht allgemein bekannt, daß ein Kind mit beträchtlichter Hörkraft stumm bleiben kann, wenn nicht Übung im Sprechen zur Zeit der Entwicklung vorhanden ist, was beweist, daß das Sprachhörzentrum eine besondere Partie der Sehhirnrinde ist und daß seine vollkommene Ausbildung abhängt von der vorherigen Entwicklung der verwandten Hirnrindegebiete. Ein Kind mag gut für gewöhnliche Zwecke hören und vernimmt doch nicht die Laute, die für das Verständnis der Sprache und zur Bildung von Wortbildern nötig sind. Allgemeine Intelligenz ist demnach eine Bedingung. Das Hörzentrum der Katze ist hoch entwickelt, aber das Sprachhörzentrum ist fast unentwickelt wegen Mangels an Intelligenz. Gleichmäßige Hörschärfe für alle Sprachtöne

Generated on 2019-10-24 09:44 GMT / http://hdl.handle.net/2027/uc1.b3252757
Public Domain in the United States, Google-digitized / http://www.hathitrust.org/access_use#pd-us-google
Digitized by Google
Original from UNIVERSITY OF CALIFORNIA

und gleichmäßige Entwicklung der verwandten Hirnteile sind also notwendig. Das erklärt, warum Kinder, die taubstumm scheinen, manchmal hör- und sprechfähig sind. Law.

Die Bedeutung der Ohrmuschel für das Hören. Von Prof. Dr. Geigel (Würzburg). Deutsche med. Wochenschr., 54. Jahrg., Nr. 30.

Nach Geigels Beobachtungen hat die Ohrmuschel eine nicht geringe Bedeutung für den Hörakt, und zwar in doppelter Beziehung: 1. Legt man seine beiden Hände mit dem Daumen an oder hinter das Ohr, dabei die Muschel etwas nach vorn stellend, so ist die Wirkung schallverstärkend. Man faßt dies wohl allgemein als Vergrößerung der schallaufnehmenden Oberfläche auf, wobei die Ohrmuschel durch die Hohlhand vergrößert erscheint. 2. Diese Wirkung bleibt aus, sobald man die Hand der Ohrmuschel nähert, ohne dieselbe zu berühren, und tritt sofort wieder ein, sobald die Hand das Ohr, wenn auch nur an einer kleinen Stelle, berührt. Dies beweist nach Verfasser, daß die Ohrmuschel durch die Schallwellen in Schwingungen versetzt wird und diese durch feste Körper, knorpelige Wand, knöchernen Teil des Gehörganges, dessen Periost und so auf das Trommelfell weiter leitet. Durch die Hand gelangen nur noch mehr Schallwellen dorthin. Reinhard.

Mentholdampfapparat zur Behandlung des Katarrhs der Tuba Eustachii. Von L. Mader (München). Münchener med. Wochenschr., 54. Jahrg., Nr. 37.

Ein Glaskolben mit mentholhaltiger Flüssigkeit wird durch eine Spirituslampe erwärmt, so daß eine lebhafte Entwicklung von Mentholdämpfen stattfindet. Der Kolben ist mit einem Gummistöpsel luftdicht verschlossen und durch ihn hindurch führen zwei dünne rechtwinkelige Glasröhrchen. An dem einen ist ein Gummischlauch mit Hartgummistück, passend in die Mündung eines Ohrkatheters, an dem anderen ein Ventilgebläse mit Quetschhahn befestigt. Dieses wird aufgeblasen, der Quetschhahn geöffnet und sofort strömt der Mentholdampf in den Katheter und die Tube respektive das Mittelohr ein. Dies wird mit Pausen von einigen Minuten ein paarmal wiederholt. Der Effekt ist fast immer ein guter, insbesondere wo Einspritzungen oder Bougierung versagen, nicht nur bei akutem und chronischem Tubenkatarrh, sondern auch bei akuter schmerzhafter Otitis. Reinhard.

Ein neuer Ohrsauger. Aus der Universitätspoliklinik für Ohren-, Hals- und Nasenkranke in Bonn (Direktor: Geh. Med.-Rat Prof. Dr. Walb). Von Dr. Karl Leuwer. Deutsche med. Wochenschr., 33. Jahrg., Nr. 25.

Verfasser erdachte einen Ohrsauger, der aus einem Ohrtrichter besteht, an den unten ein geräumiger Eiterbauch ansetzt; beide bestehen aus Glas, sind also leicht auszukochen. Das Saugen geschieht mittelst eines durch einen Gummischlauch mit dem Apparat verbundenen Saugballs. Der Ohrtrichter paßt in den Gehörgang (Verfasser kommt mit vier Größen aus), und durch das Glas kann man das Trommelfell sehen und die Saugung kontrollieren. Mit

Digitized by Google
Original from UNIVERSITY OF CALIFORNIA
Generated on 2019-10-24 09:44 GMT / http://hdl.handle.net/2027/uc1.b3252757
Public Domain in the United States, Google-digitized / http://www.hathitrust.org/access_use#pd-us-google

Daumen und Zeigefinger faßt man den Eiterbauch, während die drei anderen Finger den kleinen Ball komprimieren. Dann setzt man das trichterförmige Ende in den Gehörgang und läßt den Ball langsam los. Ist der Ball zu schwer, so kann man den Schlauch abklemmen und ihn abnehmen. Reinhard.

II. Äußeres Ohr und Mittelohr.

Traitement des scléroses d'oreille pour l'électro transtympanique. Par Aristide Malherbe. (Arch. internat. de laryng., d'otol. et de rhin., 1908, XI, XII.)

Der Verfasser berichtet über 77 Fälle von Otosklerose, die er mit Elektrolyse behandelt hat. Er teilt die klinisch als Otosklerose diagnostizierten Fälle in vier Gruppen: fibröse, osteoadhäsive, sklerematöse und labyrinthäre. Die fibrösen gehen aus Mittelohreiterungen oder rezidivierenden Katarrhen hervor. Unter osteoadhäsiven versteht Verfasser knöcherne Neubildungen an der tympanalen Labyrinthwand mit Stapesankylose. Sie sind hereditär. Die sklerematösen Formen sind neurovasculäre Störungen in verschiedenen Teilen des Ohres, hervorgehend aus Allgemeinstörungen, wie Arteriosklerose, Arthritis etc.

Die vierte Gruppe endlich ist cerebralen Ursprunges (Lues, Meningitis). Diese konnte durch Ionisation nicht beeinflußt werden. Die fibrösen Erkrankungen behandelte Verfasser am besten mit 2%igem Pilocarpinnitrat, indem er die indifferente Elektrode in Form eines Bougies durch die Tube führte. Für die anderen beiden Sklerosearten gibt er die indifferente Elektrode an eine beliebige Körperstelle (indirekte Ionisation). Bei der osteoadhäsiven Gruppe bevorzugt Verfasser 1%iges Zinkchlorür, bei der sklerematösen 2%iges Lithiumchlorure, insgesamt will er 32 bedeutende und 26 schwache Besserungen beobachtet haben. Fröschel.

Que devons-nous attendre du traitement conservateur de la suppuration chronique de l'oreille moyenne. Par Scheibe (München). Traduction par L. Reinhold (Paris). (Arch. internat. de laryng., d'otol. et de rhin., 1908, XI, XII.)

Wenn bis zum heutigen Tage über die Wirksamkeit einzelner Medikamente und über den Einfluß der konservativen Therapie überhaupt bei chronischer Mittelohreiterung gerade divergierende Ansichten bestehen, so führt das Verfasser auf folgende Gründe zurück:

Erstens mangelhafte Statistik und zweitens nicht genügendes Abgrenzen der als Otitis med. supp. chron. zu denkenden Fälle. Diese sind Entzündungen der Mittelohrräume mit einer Perforation im Trommelfell, welche bestehen bleibt oder vernarbt und wo beständiger oder temporärer Eiterfluß besteht. Die tuberkulösen Eiterungen gehören nicht dazu. Auch rezidivierende akute Inflammationen sind auszuschalten. Das vom Verfasser angewendete Medikament ist die Borsäure. Bei zentraler Perforation ins Trommelfell ist hauptsächlich gründliche Austrocknung nötig. Die randständigen Perforationen komplizieren sich nach des Verfassers Angabe in 91% mit Cholesteatom. Dieses muß gründlich entfernt werden. Bei der Therapie dieser Fälle spielt die Hartmannsche Kanüle die dominierende Rolle, mit ihr wird Borsäurepulver eingeblasen. Die

Digitized by Google
Original from UNIVERSITY OF CALIFORNIA
Generated on 2019-10-24 09:44 GMT / http://hdl.handle.net/2027/uc1.b3252757
Public Domain in the United States, Google-digitized / http://www.hathitrust.org/access_use#pd-us-google

Extraktion von Gehörknöchelchen verdammt der Autor. Sie sei nicht nur nicht indiziert, denn das Primäre ist die Eiterung und diese muß behoben werden. Sie sei aber auch gefährlich, wenn nicht schon eine Lösung des Ambos-Steigbügelgelenkes vorliege. Jedwedes Laborieren in der Steigbügelgegend müsse streng vermieden werden. Verfasser hat in seinen 1080 aus der Privatpraxis stammenden Fällen niemals eine Hammer-Ambosextraktion vorgenommen. Sogar bei der Radikaloperation empfiehlt Verfasser, die Hörknöchelchen zu verschonen. Er führt an, daß sogar ein gewöhnlicher Katarrh zu Defekten im Annulus tympanicus und an den Knöchelchen führen kann, und erklärt dadurch die Differenz des inneren und äußeren Luftdruckes als Usur. Des Verfassers Resultate stehen im krassen Widerspruch zu den Körnerschen. Von 750 genau verfolgten Fällen kamen nur 1·2% zur Operation. Nie trat während der Behandlung eine Komplikation auf. Von 395 Fällen mit zentralen Perforationen heilten nur 6% nicht, von 350 mit randständigen Öffnungen 10%. Verfasser hofft, daß geduldige Behandlung und genaue Statistik weitere Aufklärung bringen werde.

Auf diese mit der klinischen Erfahrung in krassem Widerspruch stehende Behauptung ist zu erwidern, daß die in der Privatpraxis erreichten Resultate keineswegs verallgemeinert werden dürfen. Denn die arme Bevölkerung, welche ja den überwiegenden Prozentsatz chronischer Mittelohreiterungen stellt, hat nicht genügend Zeit und auch nicht genügend Ärzte für eine langdauernde Therapie, und wie lange die Behandlung im Durchschnitt bei den Scheibeschen Fällen dauerte, ist nicht verzeichnet. Daß ferner auch der Zufall ergeben kann, wenn jährlich durchschnittlich von 44 Fällen 40 geheilt werden, muß wohl auch zugegeben werden. In dieser Frage wird wohl immer die Klinik mit ihrem unvergleichlich größeren Material das letzte Wort zu reden haben.

Fröschel.

Beitrag zur Bakteriologie der mit eitriger Mastoiditis komplizierten Otitis media acuta. (Aus der oto-laryngologischen Klinik in Basel.) Von Dr. A. Mark Zeitschr. f. Ohrenheilk., LVI, 3.

Von den Resultaten der bakteriologischen Untersuchungen in obiger Arbeit, welche im allgemeinen mit den Ergebnissen anderer Autoren übereinstimmen, sei hervorgehoben, daß aus dem Vorhandensein bestimmter Mikroorganismen keine Schlüsse auf die Pathogenität des Prozesses gezogen werden können und daß Mischinfektionen ohne Einfluß auf die Pathogenität sind, insofern als die Krankheits- und Heilungsdauer die nämliche bleibt wie bei den Vertretern der Gruppe der Reinkultur des betreffenden Mikroorganismus.

Keller.

Angeborene, habituelle Luxation des linken Kiefergelenkes mit gleichzeitigem Bildungsfehler des linken äußeren Ohres. Von Dr. Max Wunsch (Berlin). Deutsche med. Wochenschr., 33. Jg., Nr. 13.

Bei einem 14 Tage alten Kinde fehlt das linke Ohr, nur das Rudiment eines Ohrläppchens ist vorhanden. Ebenso fehlt das entsprechende Orificium

Digitized by Google
Original from UNIVERSITY OF CALIFORNIA
Generated on 2019-10-24 09:44 GMT / http://hdl.handle.net/2027/uc1.b3252757
Public Domain in the United States, Google-digitized / http://www.hathitrust.org/access_use#pd-us-google

des Meatus acusticus externus. Beim Öffnen des Mundes tritt der linke Unterkieferast weit nach vorn aus dem Gelenk heraus. An der Stelle des Kiefergelenkes bildet sich eine Delle, während die Gelenkfläche des Schläfenbeines deutlich zu palpieren ist. Beim Schließen des Mundes rückt der Unterkiefer in die normale Stellung. Öffnet das Kind den Mund nur wenig, so tritt noch keine Luxation ein, aber zum Beispiel beim Schreien. Das Kind ist sehr wohl imstande, an der Brust zu saugen; es gedeiht dabei gut. Das rechte Ohr und das rechte Kiefergelenk sind ohne Besonderheit. Reinhard.

Luftpolyp des Trommelfells; eigenartiges Bild der Membrana tympanica. Von Tapia. (Revista clinica de Madrid, Jänner 1909.)

Verfasser belegt mit dem Namen Luftpolyp (pólipo aereo) den nach einer Insufflation von einer Trommelfellnarbe gebildeten Vorsprung. Diese Erscheinung wird oft beobachtet, nämlich bei allen Trommelfellnarben ohne Adhäsionen. Der Valsalvasche Versuch sowie die Politzerisation sind imstande, es zu verursachen. Menier.

Cuerpos extranos del oido. Fremdkörper des Gehörganges. Von F. Bertrán. (Boletin de Laringologia, otologia y Rinologia, Jänner-Februar 1909.)

Nach Ratschlägen zur Behandlung der Fremdkörper im Gehörgange, die schon von allen Fachmännern gekannt und berücksichtigt sind, veröffentlicht Verfasser einige Krankengeschichten: 1. Würmer im Gehörgange, 2. Linse, 3. Erbse, 4. 19 Würmer im Gehörgange eines sehr schmutzigen 3jährigen Mädchens, 5. Perle eines Rosenkranzes; bei diesem letzten Pat. war man genötigt, einen blutigen Eingriff auszuführen. Menier.

III. Labyrinth und Hörnerv.

Les lésions du labyrinthe non acoustique. Par A. Toretta (Gênes, Suisse). (Arch. internat. de laryng., d'otol. et de rhin., 1908, XI, XII.)

Dieser Aufsatz behandelt die entzündlichen Veränderungen des nicht akustischen Labyrinths. Der Verfasser teilt dieselben in primäre und sekundäre, in para-, peri- und endolabyrinthäre, in akute und chronische, eitrige und nicht eitrige, und vom ätiologischen Gesichtspunkte aus in otitische und endocranielle.

1. Primäre Labyrinthitis. Der Autor gibt die Möglichkeit einer solchen Erkrankung zu. Er führt die isolierte syphilitische Arteriitis, die tuberkulöse Labyrinthitis und die bei Typhus, Pneumonie und akuter Nephritis an. Die primäre Labyrinthitis von Voltolini müßte erst durch Sektionsmaterial bewiesen werden. Der von Politzer beschriebene Fall kam erst 10 Jahre nach der angeblich primären Affektion zur Autopsie und könnte auch durch eine übersehene Otitis media erklärt werden. Auf das häufig rudimentäre Auftreten einer Mittelohrentzündung legt Torretta großen Wert und meint, daß dieses wohl oft der Grund einer „primären Labyrinthitis“ sei. Das gilt auch für die im Anschluß an Parotitis und Influenza entstehende Labyrinthentzündung. Die

Digitized by Google
Original from UNIVERSITY OF CALIFORNIA
Generated on 2019-10-24 09:44 GMT / http://hdl.handle.net/2027/uc1.b3252757
Public Domain in the United States, Google-digitized / http://www.hathitrust.org/access_use#pd-us-google

Arteriosklerose führt fast ausnahmslos zur Affektion des Gehörs und wird deshalb hier nicht näher besprochen.

2. Die Labyrinthitis im Anschluß an akute oder chronische Mittelohreiterung: Bei akuter oder beim Aufflammen einer chronischen Mittelohrentzündung treten ab und zu Labyrinthaffektionen auf, die entweder nur reflektorische Irritationen oder wirkliche Entzündungen sind. Derartige Komplikationen haben ihren Grund in der Schwäche des betreffenden Organismus (Tuberkulose, Alkoholismus etc.) und in der Virulenz der Bakterien. Besonders pathogen in dieser Hinsicht sind Streptokokken- und Scharlachotitiden; aber auch andere Bakterien können mit dem Schwinden der Widerstandskraft des betreffenden Individuums genügend Virulenz gewinnen. Prädispositionen sind ferner geschaffen durch Eiterretention in der Trommelhöhle, durch Cholesteatom und durch lokale Tuberkulose und maligne Geschwülste. Während Schwabach sagt, daß akute Otitiden nur sehr selten zu Labyrinthitis führen, sagt Ferreri, daß sie in dieser Hinsicht den chronischen Mittelohreiterungen nicht nachstehen. Dieser Behauptung schließt sich der Verfasser an. Akute Labyrinthentzündungen treten nach Influenza und nach Scharlach auf. Diese sind oft besonders bösartig und können zur Nekrotisierung des nicht akustischen Labyrinths führen, welches infolge der Gefäßverteilungen (Politzer, Wittmack und Escat) der Infektion besonders zugänglich ist. Da die Patienten in der Regel kaum fünf Jahre sind, ist eine klinische Feststellung der Verfassung des Vestibularapparates schwer möglich. Die Masernotitis kann auch zu Labyrintherkrankungen führen, doch kommt es da erst nach einiger Zeit dazu, wenn durch irgend ein Accidens die Mittelohreiterung aus dem chronischen Stadium zu einer Exacerbation kommt. Besonders begünstigt wird die Komplikation durch Cholesteatom. Hier erwähnt Torretta auch die durch tuberkulöse, luetische und aktinomykotische Mittelohreiterungen bedingte Labyrinthentzündungen. Er führt einen Obduktionsbefund an, welcher das Einwandern der tuberkulösen Infektion von der Trommelhöhle durch das ovale Fenster unzweideutig ergab. Im allgemeinen ist die spezifische Labyrinthitis schmerzlos und die dabei auftretenden Symptome eher auf die reaktive Reizung der die erkrankte Partie umschließenden Zone zu beziehen. Die Syphilis führt in der Regel zu arteriitischen Veränderungen, manchmal aber auch zu ossifizierender schleichender Periostitis. (Fortsetzung folgt.) Fröschel.

IV. Otochirurgie.

Deux cas d'abcès subduraux: demonstration des pièces. Par W. Uffenorde (Göttingen). Trad. Thys (Liège). (Arch. internat. de laryng., d'otol. et rhin., 1908, XI, XII.)

An der Hand zweier Krankengeschichten berichtet der Verfasser über zwei Fälle von subduralen Abscessen, von denen der eine nach der Operation an einer sich plötzlich entwickelnden Meningitis starb, während der andere in

Digitized by Google
Original from UNIVERSITY OF CALIFORNIA
Generated on 2019-10-24 09:44 GMT / http://hdl.handle.net/2027/uc1.b3252757
Public Domain in the United States, Google-digitized / http://www.hathitrust.org/access_use#pd-us-google

des Meatus acusticus externus. Beim Öffnen des Mundes tritt der linke Unterkieferast weit nach vorn aus dem Gelenk heraus. An der Stelle des Kiefergelenkes bildet sich eine Delle, während die Gelenkfläche des Schläfenbeines deutlich zu palpieren ist. Beim Schließen des Mundes rückt der Unterkiefer in die normale Stellung. Öffnet das Kind den Mund nur wenig, so tritt noch keine Luxation ein, aber zum Beispiel beim Schreien. Das Kind ist sehr wohl imstande, an der Brust zu saugen; es gedeiht dabei gut. Das rechte Ohr und das rechte Kiefergelenk sind ohne Besonderheit. Reinhard.

Luftpolyp des Trommelfells; eigenartiges Bild der Membrana tympanica. Von Tapia. (Revista clinica de Madrid, Jänner 1909.)

Verfasser belegt mit dem Namen Luftpolyp (pólipo aereo) den nach einer Insufflation von einer Trommelfellnarbe gebildeten Vorsprung. Diese Erscheinung wird oft beobachtet, nämlich bei allen Trommelfellnarben ohne Adhäsionen. Der Valsalvasche Versuch sowie die Politzerisation sind imstande, es zu verursachen. Menier.

Cuerpos extranos del oido. Fremdkörper des Gehörganges. Von F. Bertrán. (Boletin de Laringologia, otologia y Rinologia, Jänner-Februar 1909.)

Nach Ratschlägen zur Behandlung der Fremdkörper im Gehörgange, die schon von allen Fachmännern gekannt und berücksichtigt sind, veröffentlicht Verfasser einige Krankengeschichten: 1. Würmer im Gehörgange, 2. Linse, 3. Erbse, 4. 19 Würmer im Gehörgange eines sehr schmutzigen 3jährigen Mädchens, 5. Perle eines Rosenkranzes; bei diesem letzten Pat. war man genötigt, einen blutigen Eingriff auszuführen. Menier.

III. Labyrinth und Hörnerv.

Les lésions du labyrinthe non acoustique. Par A. Toretta (Gènes, Suisse). (Arch. internat. de laryng., d'otol. et de rhin., 1908, XI, XII.)

Dieser Aufsatz behandelt die entzündlichen Veränderungen des nicht akustischen Labyrinths. Der Verfasser teilt dieselben in primäre und sekundäre, in para-, peri- und endolabyrinthäre, in akute und chronische, eitrige und nicht eitrige, und vom ätiologischen Gesichtspunkte aus in otitische und endocranielle.

1. Primäre Labyrinthitis. Der Autor gibt die Möglichkeit einer solchen Erkrankung zu. Er führt die isolierte syphilitische Arteriitis, die tuberkulöse Labyrinthitis und die bei Typhus, Pneumonie und akuter Nephritis an. Die primäre Labyrinthitis von Voltolini müßte erst durch Sektionsmaterial bewiesen werden. Der von Politzer beschriebene Fall kam erst 10 Jahre nach der angeblich primären Affektion zur Autopsie und könnte auch durch eine übersehene Otitis media erklärt werden. Auf das häufig rudimentäre Auftreten einer Mittelohrentzündung legt Torretta großen Wert und meint, daß dieses wohl oft der Grund einer „primären Labyrinthitis" sei. Das gilt auch für die im Anschluß an Parotitis und Influenza entstehende Labyrinthentzündung. Die

Digitized by Google
Original from UNIVERSITY OF CALIFORNIA
Generated on 2019-10-24 09:44 GMT / http://hdl.handle.net/2027/uc1.b3252757
Public Domain in the United States, Google-digitized / http://www.hathitrust.org/access_use#pd-us-google

Arteriosklerose führt fast ausnahmslos zur Affektion des Gehörs und wird deshalb hier nicht näher besprochen.

2. Die Labyrinthitis im Anschluß an akute oder chronische Mittelohreiterung: Bei akuter oder beim Aufflammen einer chronischen Mittelohrentzündung treten ab und zu Labyrinthaffektionen auf, die entweder nur reflektorische Irritationen oder wirkliche Entzündungen sind. Derartige Komplikationen haben ihren Grund in der Schwäche des betreffenden Organismus (Tuberkulose, Alkoholismus etc.) und in der Virulenz der Bakterien. Besonders pathogen in dieser Hinsicht sind Streptokokken- und Scharlachotitiden; aber auch andere Bakterien können mit dem Schwinden der Widerstandskraft des betreffenden Individuums genügend Virulenz gewinnen. Prädispositionen sind ferner geschaffen durch Eiterretention in der Trommelhöhle, durch Cholesteatom und durch lokale Tuberkulose und maligne Geschwülste. Während Schwabach sagt, daß akute Otitiden nur sehr selten zu Labyrinthitis führen, sagt Ferreri, daß sie in dieser Hinsicht den chronischen Mittelohreiterungen nicht nachstehen. Dieser Behauptung schließt sich der Verfasser an. Akute Labyrinthentzündungen treten nach Influenza und nach Scharlach auf. Diese sind oft besonders bösartig und können zur Nekrotisierung des nicht akustischen Labyrinths führen, welches infolge der Gefäßverteilungen (Politzer, Wittmack und Escat) der Infektion besonders zugänglich ist. Da die Patienten in der Regel kaum fünf Jahre sind, ist eine klinische Feststellung der Verfassung des Vestibularapparates schwer möglich. Die Masernotitis kann auch zu Labyrintherkrankungen führen, doch kommt es da erst nach einiger Zeit dazu, wenn durch irgend ein Accidens die Mittelohreiterung aus dem chronischen Stadium zu einer Exacerbation kommt. Besonders begünstigt wird die Komplikation durch Cholesteatom. Hier erwähnt Torretta auch die durch tuberkulöse, luetische und aktinomykotische Mittelohreiterungen bedingte Labyrinthentzündungen. Er führt einen Obduktionsbefund an, welcher das Einwandern der tuberkulösen Infektion von der Trommelhöhle durch das ovale Fenster unzweideutig ergab. Im allgemeinen ist die spezifische Labyrinthitis schmerzlos und die dabei auftretenden Symptome eher auf die reaktive Reizung der die erkrankte Partie umschließenden Zone zu beziehen. Die Syphilis führt in der Regel zu arteriitischen Veränderungen, manchmal aber auch zu ossifizierender schleichender Periostitis. (Fortsetzung folgt.) Fröschel.

IV. Otochirurgie.

Deux cas d'abcès subduraux: demonstration des pièces. Par W. Uffenorde (Göttingen). Trad. Thys (Liège). (Arch. internat. de laryng., d'otol. et rhin., 1908, XI, XII.)

An der Hand zweier Krankengeschichten berichtet der Verfasser über zwei Fälle von subduralen Abscessen, von denen der eine nach der Operation an einer sich plötzlich entwickelnden Meningitis starb, während der andere in

Digitized by Google
Original from UNIVERSITY OF CALIFORNIA
Generated on 2019-10-24 09:44 GMT / http://hdl.handle.net/2027/uc1.b3252757
Public Domain in the United States, Google-digitized / http://www.hathitrust.org/access_use#pd-us-google

Genesung ausging. Beide Fälle zeigten nur vage Symptome, die eher auf einen extraduralen Prozeß hindeuteten. Dabei bestanden bei dem einen Pat. schon einige Verwachsungen zwischen Dura und Arachnoidea, aber die Rinde war vollkommen intakt. Streptococcus mucosus war der Erreger und hat sich gegen den sonstigen Brauch nur lokal entwickelt, was wohl auf eine besondere Widerstandskraft des Organismus zurückzuführen ist. Der zweite Fall wies außer einem extraduralen Herd einen subduralen und Schläfelappenabsceß auf. Er heilte nach der operativen Entleerung vollkommen und ließ eine vorübergehende Aphasie zurück. Fröschel.

Beiträge zur Pathologie und Therapie der otitischen Hirnabscesse. Von Privatdozenten Dr. Ferdinand Alt (Wien).

Eingehendere Beschreibung von drei interessanten Fällen von otitischen Hirnabscessen, die Verfasser in kurzen Zwischenräumen zu operieren Gelegenheit hatte. (Zeitschr. f. Ohrenheilk., LVII. Bd., 2. u. 3. H.)

E. Urbantschitsch.

Technique opératoire de l'evidement de la caisse tympanique. Par Ferreri (Rome). (Arch. internat. de lar., d'otol. et de rhin., 1908, XI, XII.)

Verfasser bedauert, daß die intratympanalen Operationen bei chronischen Mittelohreiterungen von den meisten Otologen verlassen würden und daß man sich zu leicht dazu entschließt, den Warzenfortsatz zu eröffnen, wenn auch keinerlei Zeichen für eine Beteiligung desselben vorliegen. Mancho dieser Fälle sind allerdings für die operative Behandlung vom Gehörgang aus wegen Raummangels nicht geeignet. Man kann sich aber dazu entschließen, die hintere Wand unter Schonung des Facialwulstes abzutragen. Auch die Unfallchirurgie kann von dieser Methode Gebrauch machen, wenn nach Angabe des Röntgenbildes ein Projektil in der Paukenhöhle sitzt und gleichzeitig eine chronische Atticaffektion vorliegt, welche Anlaß zu postoperativer Eiterung und narbiger Schrumpfung geben kann. In der Praxis würde sich eine derartige Operation folgendermaßen gestalten: Retroaurikulärer Schnitt mit Schonung des Periosts, Abziehen der Ohrmuschel, Ausräumen von Granulationen und eventuell Entfernung des Hammers und des Trommelfells. Dann kann die Abtragung der erkrankten Wände der Paukenhöhle am besten mit den Symlesschen Meißeln erfolgen. Eine Plastik und Tamponade beschließen die Operation. Fröschel.

Corrigendum.

S. 360 (vorletzte Zeile) dieses Jahrganges ließ statt Dr. Burger: Dr. **Bauer** in Salzburg.

Für den wissenschaftlichen Teil verantwortlicher Redakteur: **Dr. Ernst Urbantschitsch, Dr. Otto Kahler.**
Herausgeber, Eigentümer und Verleger: **Urban & Schwarzenberg.**

Druck von Gottlieb Gistel & Cie., Wien, III., Münzgasse 6.

Generated on 2019-10-24 09:44 GMT / http://hdl.handle.net/2027/uc1.b3252757
Public Domain in the United States, Google-digitized / http://www.hathitrust.org/access_use#pd-us-google
Digitized by Google
Original from UNIVERSITY OF CALIFORNIA

MONATSSCHRIFT FÜR OHRENHEILKUNDE
UND
LARYNGO-RHINOLOGIE.

XLIII. Jahrg. 1909. 7. Heft.

Nachdruck verboten.

Otologischer Teil.

Original-Artikel.

Tubeneiterungen.

Von Dr. **Ernst Urbantschitsch** in Wien.

Durchblättert man die Lehrbücher der Ohrenheilkunde und auch die sonstige otiatrische Literatur, so muß es auffallen, daß eine Form der chronisch-eitrigen Mittelohrentzündung durchwegs fast vollständig übergangen wird, die man mit dem Schlagworte „Tubeneiterungen“ zusammenfassen kann. Es ist diese Tatsache um so auffallender, da diese Eiterungen ein Cruc der Ohrenärzte bilden, insofern sich nämlich bisher fast alle Mittel, die Otorrhoe zum Stillstand zu bringen, als erfolglos erwiesen haben. Die Erklärung für dieses passive Verhalten in der Literatur mag zweifellos darin zu suchen sein, daß fast alle Autoren die „Tubeneiterungen“ den „Schleimhauteiterungen“ der Otitis media purulenta chronica zuzählen, obwohl, wie ich darlegen werde, erstere so vollständig eigenartige Symptome aufweisen, daß sie es verdienen, unter den chronisch-eitrigen Mittelohrentzündungen als eine selbständige Gruppe zusammengefaßt zu werden.

In der Regel unterscheidet man zwei Hauptformen der chronisch-eitrigen Mittelohrentzündung: 1. jene, die durch Mitbeteiligung des Knochens unterhalten werden und sich meist durch eine randständige Perforation im Trommelfell charakterisieren („Antrum-, Attic-Eiterung“), und 2. jene, die durch entzündliche Veränderungen der Paukenschleimhaut fortdauern und eine zentral gelegene Perforation aufweisen („Schleimhauteiterung“).

Als dritte Form möchte ich die Mittelohreiterung anreihen, deren Grundursache in der chronischen Entzündung der Ohrtrompete zu suchen ist („Tubeneiterung“). Sie kennzeichnet sich durch eine meist große Perforation, am häufigsten im vorderen unteren Quadranten des Trommelfells, eventuell Totaldefekt des Trommelfells, mehr oder minder starker Rötung und Schwellung der Paukenschleimhaut, eitriger, selten schleimig-eitriger, nicht fötider Sekretion, Mangel nennenswerter Granulationen oder Polypen im Mittelohr und als spezifisch charakteristisches Symptom, wie ich gefunden habe, Spontandurchgängigkeit der Ohrtrompete für Flüssigkeiten.

Digitized by Google
Original from UNIVERSITY OF CALIFORNIA
Generated on 2019-10-24 09:44 GMT / http://hdl.handle.net/2027/uc1.b3252757
Public Domain in the United States, Google-digitized / http://www.hathitrust.org/access_use#pd-us-google

Tropft man solchen Patienten eine Flüssigkeit ins Ohr, so fließt diese ganz oder teilweise von selbst durch die Tube in den Rachen ab; handelt es sich hierbei um alkoholische Tropfen, so verspüren die Patienten ein mitunter sehr heftiges Brennen im Hals oder in der Nase. Wir können daher aus der bloßen Angabe, daß Instillationen von Alkohol in ein Ohr Brennen im Halse oder in der Nase verursacht, die sichere Diagnose stellen, daß eine bestehende chronische Otorrhoe auf einer Tubeneiterung beruht oder zum mindesten (bei kombinierten Fällen), daß diese hierbei eine Hauptrolle spielt.

Es kann allerdings zuweilen vorkommen, daß trotz offenstehender Tube diese Probe das eine oder andere Mal bei einem und demselben Patienten versagt, wenn nämlich durch Vorlagerung einer Schleimmasse die Durchgängigkeit der Tube zufällig vorübergehend aufgehoben ist. In diesem Falle läßt sich das Hindernis leicht durch Wegblasen beseitigen, am besten in der Weise, daß man einen mit Luft gefüllten Ballon, wie man ihn zu Lufteintreibungen benutzt, ziemlich luftdicht (am besten mittelst eines zur Prüfung des „Fistelsymptoms" gebräuchlichen Ansatzstückes) in den Gehörgang einsetzt, worauf beim Ausblasen der Luft diese durch die Ohrtrompete entweicht und hierbei die vorgelagerten Massen wegbefördert. Im Anschluß daran ist die Spontandurchgängigkeit der Tube für Flüssigkeiten wiederhergestellt.

Es wäre naheliegend, an letzterer Statt überhaupt die Luftdurchgängigkeit der Tube in der geschilderten Art zu prüfen und beide Prüfungen als identisch anzusehen. Es ist jedoch hierbei nicht zu übersehen, daß beim Durchtreiben von Luft die Tubenwände einigermaßen gewaltsam voneinander abgehoben werden können, während für den Spontandurchtritt von Flüssigkeit pathologisches Offenstehen der Ohrtrompete im Ruhezustand Bedingung ist. Natürlich wird in letzterem Falle auch durch den Gehörgang eingetriebene Luft stets äußerst leicht Abgang finden, so daß man aus der Art des letzteren vielfach schon Schlüsse ziehen kann.

Wir können also mit Rücksicht auf die Durchgängigkeit der Tube für Flüssigkeiten — wobei ich natürlich den Massendurchtritt von Flüssigkeiten meine — drei Gruppen unterscheiden: 1. Fälle mit der beschriebenen Spontandurchgängigkeit; 2. Fälle mit gewaltsamer Durchgängigkeit, bei denen Flüssigkeiten, die man in die Paukenhöhle gießt, zwar nicht von selbst durch die Tube abfließen, wohl aber leicht durch Kompression vom äußeren Gehörgang aus (zum Beispiel Luftverdichtung) durch die Ohrtrompete in den Rachen getrieben werden können; und endlich 3. Fälle ohne Spontan- und ohne gewaltsame Durchgängigkeit für Flüssigkeiten (fast alle Knocheneiterungen und die Mehrzahl der Schleimhauteiterungen).

Behufs objektiven Nachweises des Spontandurchtritts von Flüssigkeiten durch die Tube habe ich färbige Lösungen (Methylenblau, Malachitgrün, Eosin) in die Paukenhöhle geträufelt und bei „Tubeneiterungen", nicht aber bei

Digitized by Google
Original from UNIVERSITY OF CALIFORNIA
Generated on 2019-10-24 09:44 GMT / http://hdl.handle.net/2027/uc1.b3252757
Public Domain in the United States, Google-digitized / http://www.hathitrust.org/access_use#pd-us-google

den anderen Formen der chronischen Otitis media suppurativa dieselben nachträglich im Rachen nachweisen können, indem sich Watte, die ich am Ostium pharyngeum tubae vorbeiführte, entsprechend gefärbt zeigte. Ich beobachtete den Durchtritt der färbigen Lösung auch direkt mittelst Salpingoskops.

Ich stellte ferner Untersuchungen über die Schnelligkeit des Durchtritts der Flüssigkeit durch die Ohrtrompete an, und zwar in der Weise, daß ich von einem Assistenten färbige Flüssigkeit in die Paukenhöhle träufeln ließ, während ich bei dem seinen Kopf geneigt haltenden Patienten mittelst Salpingoskops das Erscheinen der Lösung im Tubenostium beobachtete; die Zeitdifferenz wurde mittelst Stoppuhr gemessen. Selbe erscheint ziemlich variabel. So konstatierte ich in den einzelnen Fällen 9, 10, 20, 43, 68 Sekunden. Der Grund für diese Unterschiede mag erstens darin gelegen sein, daß die Flüssigkeit tatsächlich je nach dem Grad der Weite des Tubenlumens sowie dem jeweilig vorhandenen Sekret in diesem und im Tubenostium verschieden lang zum Durchtritt braucht. Dann ist es aber auch oft nicht ganz leicht, auf Sekunden genau den Moment des Erscheinens der Flüssigkeit in dem Tubenostium zu konstatieren. Wählte ich Methylenblau oder Malachitgrün, welch letzteres auch mehr blau als grün erscheint, so ist die Unterscheidung des Blau in dem im salpingoskopischen Bilde dunkel erscheinenden Tubenlumen mitunter im Anfang nicht ganz leicht; bei Verwendung von Eosin wirkt die Rosarotfärbung der Tubenwandung ein wenig erschwerend. Ich bin überzeugt, daß sich durch Übung in der Farbendifferenzierung noch genauere Werte finden ließen und daß man daraus gute Schlüsse auf den Grad der Durchgängigkeit der Tube ziehen könnte, die aber immerhin schneller auf andere, leichtere Weise zu erreichen sind. Sehr oft dürfte die Durchschnittszeit eine bedeutend geringere (1—5 Sekunden) sein, wie sich aus dem subjektiven Verhalten des Patienten schließen läßt.

Das Ostium tympanicum tubae ist bei der otoskopischen Untersuchung sehr häufig deutlich zu sehen, die Schleimhaut dessen nächster Umgebung ist zuweilen, keineswegs aber immer, etwas dunkler gerötet als die übrige Paukenschleimhaut. Ich habe den Versuch gemacht, das Salpingoskop zur Untersuchung des oberen Tubenendes, also von der Paukenhöhle aus, zu benutzen, wofür ich die Bezeichnung „Salpingoscopia superior“ vorschlagen möchte. Ich will aber gleich aufmerksam machen, daß der Einblick in die Tube hier nur in äußerst beschränktem Maße möglich ist. Von Vorteil kann er in der Regel nur in Fällen sein, bei denen die Totalaufmeißelung der Mittelohrräume vorgenommen worden ist, da sich hernach öfters das Tubenlumen von der Umgebung schärfer absetzt, und da hier ferner der Spielraum ein größerer ist, das Salpingoskop vom Tubenostium etwas weiter entfernt werden kann, wodurch der Überblick gewinnt. In zwei Fällen konnte ich stellenweise kleine

Digitized by Google
Original from UNIVERSITY OF CALIFORNIA
Generated on 2019-10-24 09:44 GMT / http://hdl.handle.net/2027/uc1.b3252757
Public Domain in the United States, Google-digitized / http://www.hathitrust.org/access_use#pd-us-google

Granulationen an der hinteren Tubenwand beobachten, wodurch diese an diesen Stellen zum Teil feingekörnt aussah.

Der nächsten Umgebung des Ostium pharyngeum tubae ist der Eiterungsprozeß meistens merkwürdig wenig anzukennen; vielleicht ist die hintere Tubenlippe ein wenig dunkler rot im Vergleich zu der anderen Seite; an der vorderen Tubenlippe sah ich wiederholt eine einzelne oder zwei parallel in vertikaler Richtung verlaufende, stark injizierte Venen. Doch zeigt die ganze Schleimhaut des oberen Rachenraumes meist die Symptome eines chronischen Katarrhs; zuweilen findet sich eine kleine Anhäufung adenoiden Gewebes in dem Winkel zwischen oberem Choanalrand und Tubenwulst; selbstverständlich kommen auch ausgebreitetere adenoide Vegetationen vor. Das Tubenostium selbst ist aber auf der erkrankten Seite nicht selten von etwas veränderter Form: kreisrund statt ein wenig abgeplattet, die Wände zuweilen verhältnismäßig tief gefurcht; einmal konnte ich eine scheinbare Zweiteilung des Lumens (der Länge nach) beobachten, indem sich eine breite Längsfalte bis an die gegenüberliegende Wand vorschob. Dabei finden sich aber auch ziemlich normal geformte Lumina. Im Lumen selbst habe ich immer Sekret gesehen.

Über den Zustand der Ohrtrompete im und um den Isthmus tubae herum läßt sich natürlich kein Nachweis bringen, da eine direkte Besichtigung dieser Teile beim Lebenden ganz unmöglich ist und Obduktionsbefunde schwer zu erreichen sind, da die betreffenden Patienten bei dem gutartigen Verlaufe dieser Krankheit nie daran zugrunde gehen. Das einzige, objektiv Nachweisbare ist die Weite der Tube und speziell des Tubenisthmus; diese ist mittelst geknöpfter Celluloidbougies leicht nachzuweisen. Die Weite des Tubenisthmus erweist sich bei Tubeneiterungen meinen Messungen zufolge meist als sehr weit; Bougies mit $^4/_6$, $^5/_6$, $^6/_6$ *mm* Durchmesser passieren gewöhnlich anstandslos den Isthmus. Doch habe ich auch einen Fall gefunden, in dem eine $^3/_6$ *mm* starke Bougie nicht leicht durch den Isthmus ging; beim Sondieren hatte man jedoch hier die Empfindung, als ob die im unteren Teil weite Ohrtrompete durch eine quer gestellte, zentral perforierte Membran tympanalwärts plötzlich abgeschlossen wäre. Die schwere Durchgängigkeit der Bougie durch den Tubenisthmus dürfte in diesem Fall weniger in einer Enge des Tubenisthmus als darin zu suchen sein, daß die Bougie nicht leicht durch die zentrale Perforationsöffnung dieser Membran durchgeführt werden kann. Diese Annahme gewinnt noch bedeutend an Wahrscheinlichkeit durch den Umstand, daß gerade dieser Fall die rascheste Spontandurchgängigkeit für Flüssigkeiten zeigte: im Moment des Eintropfens von Alkohol spürte Patient bereits außerordentlich heftiges Brennen im Hals und in der Nase, was wohl bei Verengerung der Tube ausgeschlossen erscheint.

Ich halte aber nach meinen Beobachtungen die Weite der Tube keineswegs als das allein ausschlaggebende Moment für den Spontandurchtritt von

Digitized by Google
Original from UNIVERSITY OF CALIFORNIA
Generated on 2019-10-24 09:44 GMT / http://hdl.handle.net/2027/uc1.b3252757
Public Domain in the United States, Google-digitized / http://www.hathitrust.org/access_use#pd-us-google

Flüssigkeiten; es kommen vielmehr noch zwei wichtige Faktoren hinzu: erstens die Schlaffheit des Gewebes und zweitens die pathologischen Veränderungen der Tubenschleimhaut.

Die Schlaffheit der Tubenwandung in solchen Fällen läßt bei einiger Übung leicht konstatieren: die Bougie dringt durch die Tube, ohne einen nennenswerten Widerstand zu finden; auch wenn man die für den jeweiligen Fall dickste Bougie benutzt, hat man nur die Empfindung, daß die Umgebung der Tube keine noch dickere Bougie erlaubt, nicht aber, daß die Spannkraft der Wandung selbst es verhindert. Dieser Unterschied wird sofort klar bei Bougierung einer normalen, weiten Ohrtrompete. Hier hat man stets das Gefühl, daß die Tube die Bougie gleichsam umklammert; nur hier können auch reaktive Krampfzustände der Tubenmuskulatur auftreten.

So geschah es mir vor kurzer Zeit, daß bei einem Patienten eine $^5/_6$ *mm* dicke Celluloidbougie ziemlich leicht den Tubenisthmus passierte; gleich darauf stellte sich aber ein derartig intensiver und anhaltender Tubenkrampf ein, daß ich lange Zeit nicht imstande war, die Bougie wieder herauszuziehen. Trotzdem ich mit beiden Händen anzog, rührte sich die Bougie nicht. Erst die Massage des Tubenostiums mit 20%iger Cocainlösung löste den Krampf und die Bougie konnte plötzlich mit Leichtigkeit herausgezogen werden.

Ich habe diesen Fall nur als krasses Beispiel für das aktive Verhalten der Tubenwand in manchen Fällen im Gegensatz zu dem völlig passiven bei Tubeneiterungen angeführt.

Von Wichtigkeit scheinen mir ferner die pathologischen Veränderungen der Tubenschleimhaut, besonders in der Gegend des Tubenisthmus. Diese dürften teils in kleinen Erosionsgeschwüren, teils in unregelmäßigen Schwellungen beziehungsweise Bildung von Falten und Taschen zu suchen sein; auch die Mitbeteiligung der Schleimhaut der „Cellulae tubariae“ ist in manchen Fällen in Erwägung zu ziehen. Hierdurch erklärte sich einesteils die hartnäckige Eiterung, als deren Ausgangspunkt ich die Tube nachwies, andrerseits die Spontandurchgängigkeit für Flüssigkeiten, da zwischen den vorspringenden Partien stets genug Platz zum Durchsickern beziehungsweise Durchfließen von Flüssigkeiten vorhanden ist.

Die fortdauernde, meist jahrelange Eiterung übt einen schädigenden Einfluß auf die contractilen Elemente, die daher die Reaktion auf eine Reizung, wie dies doch die Einwirkung von Flüssigkeiten darstellt, zum großen Teil eingebüßt haben; aber auch, wenn die Contractilität nicht bedeutend geschädigt wäre, würde die Unregelmäßigkeit der Wandungen einen vollkommenen Verschluß vereiteln.

Daß offen stehende Tuben bei vorhandenem Eiterungsprozeß in diesen für den Hals nicht ganz belanglos sein können, liegt wohl auf der Hand. Obwohl wiederholt in der Literatur auf die bedeutende Einwirkung von Rachen-

Digitized by Google
Original from UNIVERSITY OF CALIFORNIA
Generated on 2019-10-24 09:44 GMT / http://hdl.handle.net/2027/uc1.b3252757
Public Domain in the United States, Google-digitized / http://www.hathitrust.org/access_use#pd-us-google

und Nasenaffektionen auf das Ohr hingewiesen wird, fand ich doch nirgends die Einwirkung vice versa erwähnt. Daß solche vorkommen, mögen folgende zwei Fälle aus meiner Praxis beleuchten:

Vor 6 Jahren kam ein Patient in meine Ordination mit der Klage über Halsweh und Schluckbeschwerden; bei der Untersuchung fand ich bloß den rechten Gaumenbogen stark gerötet und etwas geschwollen; die linke Seite war normal. Bei der Rhinoscopia posterior, die ich, um womöglich für die Einseitigkeit des Prozesses Anhaltspunkte zu gewinnen, nunmehr vornahm, fand ich Eiter im rechten Ostium pharyngeum tubae. Auf mein Befragen gestand Patient, daß er seit Jahren an einer konstanten Otorrhoe leide. Die otoskopische Untersuchung ergab Totaldestruktion des Trommelfells und reichliche, nicht fötide, eitrige Sekretion, an der sich der Knochen (Antrum, Attic) nicht beteiligte. Ich brachte die Eiterung durch eine „Ausspritzung per tubam" sofort zum Stillstand. Schon nach wenigen Stunden konnte Patient wieder unbehindert schlucken und tags darauf erwies sich Rötung und Schwellung des Gaumenbogens völlig zurückgegangen. Nach diesem Erfolg kann es keinem Zweifel unterliegen, daß diese „Angina catarrhalis" durch die Tubeneiterung hervorgerufen wurde.

In einem zweiten Fall — es handelt sich um ein 20jähriges Mädchen — traten während des letzten Jahres wiederholt Halsentzündungen sowie peritonsilläre Abscesse nur rechtseitig auf. Als die Patientin in meine Behandlung kam, konstatierte ich eine Tubeneiterung, an der die Patientin, wie sich leicht erheben ließ, schon viele Jahre litt. Ich konnte die Otorrhoe nach meiner unten geschilderten Methode in zwei Sitzungen vollständig ausheilen, worauf sich bisher keine einzige Halsentzündung mehr eingestellt hat, wohl ein Hinweis, daß die überstandenen otogenen Ursprunges waren.

Es ist wohl selbstverständlich, daß bei Tubeneiterungen gleichzeitig bestehende Nasenrachenaffektionen keinen günstigen Einfluß nehmen werden, was ja mit Recht von allen Autoren erwähnt wird. Doch ist meinen Beobachtungen zufolge dieser Einfluß in der Regel keineswegs derart, daß die Nasen-Rachenaffektion allein die Ohreiterung unterhält. Ich habe, um dies zu beweisen, bei einer Reihe von derartigen Fällen (mit Hypertrophie von Nasenmuscheln, adenoiden Vegetationen etc.) die Nase und den Rachen absichtlich zunächst nicht behandelt und konnte — trotz der von diesen Erkrankungszuständen ausgehenden, gewiß ungünstigen Einwirkung — durch die Tubenbehandlung allein ein vollständiges Versiegen der Eiterung in kürzester Zeit erreichen. Ich trete aber selbstredend wärmstens dafür ein, die Nasen-Rachenerkrankungen auf das Genaueste zu berücksichtigen und ihre Beseitigung anzustreben; es war mir nur darum zu tun, darzulegen, daß die Heilung dieser Art der Otorrhoe in erster Linie in der Tubenbehandlung gelegen ist.

Digitized by Google
Original from UNIVERSITY OF CALIFORNIA
Generated on 2019-10-24 09:44 GMT / http://hdl.handle.net/2027/uc1.b3252757
Public Domain in the United States, Google-digitized / http://www.hathitrust.org/access_use#pd-us-google

Die Prognose dieser Fälle war bisher — trotz der Gutartigkeit des Verlaufes — quoad sanationem fast durchwegs ungünstig. Derartige Fälle wurden monate-, selbst jahrelang spezialärztlich behandelt; die Eiterung ließ zwar mitunter ein wenig nach, kehrte aber dann zu ihrer ursprünglichen Intensität früher oder später wieder zurück und hörte in der Regel nie vollständig auf. Ich habe bei meinen Untersuchungen fast durchwegs Fälle vorgenommen, die meist jahrelang an Otorrhoe litten, ohne daß selbe durch noch so lange spezialärztliche Behandlung zum Stillstand gebracht werden konnte. Ich kann nunmehr als Normalbehandlungsdauer für nicht komplizierte Fälle den Zeitraum von drei Tagen angeben.

Die Behandlungsmethode selbst setze ich aus zwei therapeutischen Maßnahmen zusammen: I. Tubenausspritzung; II. Tubenmassage (mit einer von mir angegebenen Bougie).

I. Die Ausspritzung der Paukenhöhle „per tubam" ist eine von einer Reihe von Autoren sehr geschätzte, schon lange geübte Behandlungsart (Viktor Urbantschitsch[1]), Jacobson und Blau[2]), Schwartze-Grunert[3]), Politzer[4]) und z. T. Ostmann[5]); eine große Anzahl der Autoren erwähnen diese in ihren Lehrbüchern überhaupt nicht oder höchstens ganz flüchtig (Kirchner[6]), Körner[7]), Bezold[8]), Boenninghaus[9]) und einige sprechen sich sogar direkt gegen diese aus (Gomperz[10]), Scheibe[11]), Wanner[12]).

Bei den Autoren, die der Ansicht sind, daß die Ausspritzungen beziehungsweise Ausspülungen per tubam in manchen Fällen von chronisch-eitriger Mittelohrentzündung gute Dienste leisten können, findet man durchwegs die Überzeugung, daß es sich hierbei um eine Reinigung des Mittelohres (der Paukenhöhle, des Antrum, des Warzenteiles) von Eitermassen (Cholesteatomteilen, „Knochengrieß") handelt. Daß hierbei die Spülflüssigkeit die Tube passiert, wird allgemein als Mittel zum Zweck angesehen; fast nirgends findet sich geargwohnt, daß die Tube selbst krank sein könnte.

---

[1]) Lehrbuch der Ohrenheilkunde, 1901, S. 445.
[2]) Lehrbuch der Ohrenheilkunde, 1908, S. 112.
[3]) Lehrbuch der Ohrenheilkunde, 1902, S. 110.
[4]) Grundriß der Otologie, 1905, S. 96.
[5]) Lehrbuch der Ohrenheilkunde, 1909, S. 93.
[6]) Handbuch der Otologie, 1904.
[7]) Lehrbuch der Ohrenheilkunde, 1906.
[8]) Lehrbuch der Ohrenheilkunde, 1906.
[9]) Lehrbuch der Ohrenheilkunde, 1908.
[10]) Archiv für Ohrenheilkunde, XXXVIII, S. 326.
[11]) Zeitschrift für Ohrenheilkunde, XLVI, S. 263.
[12]) Nur bei Körner (Lehrbuch der Ohrenheilkunde, 1906, S. 38) finde ich einen kurzen diesbezüglichen Hinweis.

Generated on 2019-10-24 09:45 GMT / http://hdl.handle.net/2027/uc1.b3252757
Public Domain in the United States, Google-digitized / http://www.hathitrust.org/access_use#pd-us-google
Digitized by Google
Original from UNIVERSITY OF CALIFORNIA

Hierin ist der Grund zu suchen, daß für die Ausspülungen per tubam keine eigentliche Indikation vorlag, außer der, sie zu versuchen, wenn die Eiterung sehr hartnäckig sei und viele andere Mittel versagen. Es ist begreiflich, daß hie und da hiermit auch eine Tubeneiterung behandelt wurde, ein Fall, in dem man dann einen glänzenden Erfolg erzielen konnte. Bei weitem häufiger wurde aber diese Ausspritzung bei chronischen Otorrhoen anderen Ursprunges, die man doch zweifellos in der Überzahl findet, angewandt und der Erfolg war demzufolge dann stets ein negativer. So ist es nicht wunderzunehmen, daß sich diese Behandlung nur dort Freunde warb, wo mit ihr gerade Eiterungen behandelt wurden, für die die strikte Indikation hierzu vorlag; die Mehrzahl der Ohrenärzte konnte sich nur überzeugen, daß — infolge zufälliger Anwendung in ungeeigneten Fällen — diese Ausspritzung wenig Aussicht auf Erfolg versprach, und beachtete sie von ihrem Standpunkt aus mit Recht nicht weiter. Und so kam es, daß die Tubenausspülung allmählich immer weniger gehandhabt wird und sogar die Technik vielen Spezialärzten unbekannt bleibt.[1])

Der Ausspülung per tubam wird vorgeworfen, daß sie nicht nur teils überflüssig, teils unwirksam ist (Scheibe, l. c.), sondern sogar gefährlich bei angeborenen Dehiszenzen (Gomperz, l. c.). Dieses Bedenken fällt von vornherein in Wegfall, wenn man nur bei jenen Fällen diese Behandlung vornimmt, in denen Spontandurchgängigkeit für Flüssigkeiten besteht. Denn hier tritt die Spülflüssigkeit ohne geringste Schwierigkeit durch die Tube, hat also keinen Grund, sich anderswohin Bahn zu brechen; und würde selbst diese Möglichkeit bestehen, so wäre sie nicht mit der steten Gefahr zu vergleichen, daß der in der Ohrtrompete in solchen Fällen immer vorhandene Eiter auch ohne besondere Nachhilfe auf solche angeborene Dehiszenzen übergreift.

Ferner wird von der Gefahr gesprochen, daß durch eine Verletzung der Tubenschleimhaut (mittelst des Katheters) Wasser in das Unterhautbindegewebe eintreten und zu einer phlegmonösen Entzündung Anlaß bieten könnte. Das sind aber technische Fehler, die nicht der Methode, sondern der Ausführung zur Last gelegt werden müssen, was übrigens auch schon Schwartze-Grunert (l. c.) bemerkt. Doch scheint mir auch diese Möglichkeit, die übrigens mehr theoretischen Erwägungen als der Praxis entnommen sein dürfte, bei Tubeneiterungen infolge der Weite der Tube fast ganz ausgeschlossen, wenn der Arzt überhaupt den Katheter handhaben kann.

---

[1]) So schreibt V. Hammerschlag in seiner „Therapie der Ohrenkrankheiten“ (1903): „Das Verfahren war früher mehr im Gebrauche als heute und wurde von mancher Seite als nicht ungefährlich verlassen“ (S. 24). Ferner: „Wenn die Eiterung allen bisher beschriebenen Methoden zum Trotze sich nicht vermindert, was bei blennorrhoischen Formen der Fall ist, dann kann ein Versuch mit der Durchspülung der Trommelhöhle per tubam gemacht werden“ (S. 178).

Digitized by Google
Original from UNIVERSITY OF CALIFORNIA
Generated on 2019-10-24 09:45 GMT / http://hdl.handle.net/2027/uc1.b3252757
Public Domain in the United States, Google-digitized / http://www.hathitrust.org/access_use#pd-us-google

Der außerordentliche Vorteil der Tubenausspülungen bei Spontandurchgängigkeit der Ohrtrompete für Flüssigkeiten besteht eben in technischer Hinsicht in der ungemein leichten Ausführbarkeit. Die Spülflüssigkeit wird fast stets im Strahl aus dem äußeren Gehörgang abrinnen und eine stärkere Kraftanwendung ist immer überflüssig. Ich habe, trotzdem ich mich bereits 6 Jahre angelegentlich mit diesem Thema beschäftige, noch keine chronisch-eitrige Mittelohrentzündung außer der tubaren gefunden, bei der die Tubenausspülung irgend einen sichtlichen Erfolg gebracht hat, der nicht zum mindesten auf einfachere Weise zu erreichen gewesen wäre. Ich halte daher auch die Ausspülung per tubam in allen Fällen von chronisch-eitriger Mittelohrentzündung außer der tubaren für kontraindiziert.

Es ist dies auch vom theoretischen Standpunkt aus einleuchtend, wenn man bloß bedenkt, wie gering im besten Fall von Tubendurchgängigkeit die Aktivität des Wasserstrahles ist, der, durch die Ohrtrompete getrieben, in der Paukenhöhle anlangt. Er ist wohl imstande, losgelöste Partikelchen von Cholesteatom, Eiter, Schleimklümpchen etc. mitzuführen; das Wasser mag unter besonderen Umständen in entferntere Partien des Mittelohres gelangen: nie wird aber die Kraft des Strahles so groß sein können, um festhaftende Partikelchen in der Paukenhöhle etc. loszulösen, die nicht viel leichter vom Gehörgang aus (etwa mittelst Paukenröhrchen etc.) entfernt zu werden vermögen.

Ganz anders liegen natürlich die Verhältnisse bei Tubeneiterungen. Hier muß durch die immerhin mit Gewalt durchströmenden Wassermassen eine gründliche mechanische Reinigung der in der Ohrtrompete angesammelten und an deren Wandungen zum Teil haftenden Entzündungsprodukte erfolgen. Schon die Wegschaffung von alten, in den Falten eingenisteten, mitunter in Zersetzung begriffenen Eiterungsprodukten wirkt auf den Entzündungsprozeß außerordentlich günstig.

Der weitere große Vorteil besteht aber nunmehr darin, dadurch in die Lage gesetzt zu sein, auf die kranke Tubenschleimhaut direkt therapeutisch einwirken zu können. Zu diesem Behufe ließ ich mir geriefte Celluloidbougies anfertigen.[1]) Die Riefung steht senkrecht zur Längsachse der meist $^3/_6$ oder $^4/_6$ *mm* dicken geknöpften Bougie und muß sich gegen das Ende bis zur dicksten Stelle des Bougieknopfes erstrecken; die Länge der gerieften Strecken soll ungefähr $2^1/_2$—3 *cm* betragen. Diese „gerieften Bougies“ bieten zweierlei Vorteile für die Behandlung der erkrankten Tubenschleimhaut: 1. wird diese damit direkt mechanisch beeinflußt; so können kleine pyogene Membranen u. dgl. hiermit durch Abreibung entfernt werden; gleichzeitig wird hierdurch eine günstige, leichte Reizung der in krankhafter Lethargie befindlichen

[1]) Von der Firma H. Reiner in Wien (IX., Van Swietengasse 9).

Digitized by Google
Original from UNIVERSITY OF CALIFORNIA
Generated on 2019-10-24 09:45 GMT / http://hdl.handle.net/2027/uc1.b3252757
Public Domain in the United States, Google-digitized / http://www.hathitrust.org/access_use#pd-us-google

Schleimhaut bewerkstelligt. Und 2. ermöglicht die Riefung eine direkte medikamentöse Behandlung der kranken Tubenschleimhaut. Taucht man nämlich solche Bougien in Medikamente, so haftet infolge der vorhandenen Vertiefungen in der Bougie genügend viel darin, daß das Mittel beim Einführen der Bougie in die Ohrtrompete nicht gleich am Anfang der Tube abgestreift wird, sondern bis zum Isthmus und selbst darüber hinaus gelangt. Ich konnte mich nach Eintauchen geriefter Bougien in farbige Mittel überzeugen, daß letztere (häufig sogar nach längerer Massage des Tubenisthmus) nach dem Herausziehen der Bougie in deren Riefungen nachzuweisen waren.

Da aber immerhin ein Teil des Medikamentes verloren gehen muß, wenn die mit diesem behaftete Bougie durch die ganze Länge der Ohrtrompete vorgeschoben wird, beachte ich folgenden Vorgang: Die Bougie wird zunächst durch den ganzen Katheter geschoben und noch so weit vor, daß das geriefte Ende über den Katheterschnabel herausragt. Dieses wird in das Medikament getaucht und die Bougie so weit zurückgezogen, daß ihr Knopf im Katheterende zu liegen kommt. Jetzt erst wird der Katheter durch die Nase bis zum Tubenostium geleitet und die Bougie in die Ohrtrompete eingeführt, und zwar so weit, daß der Tubenisthmus überschritten wird, eventuell so weit, daß man den Bougieknopf im Ostium tympanicum tubae sehen kann; letzteres ist hauptsächlich dann erforderlich, wenn Anhaltspunkte dafür vorhanden sind, daß der tympanale Anteil der Tubenschleimhaut krank ist.

II. Jetzt wird eine Friktionsmassage der Tube ausgeführt, und zwar mit der Hand, mit einer Exkursionsbreite von etwa 5 *mm*; während dieser Massage wird die Lage der Bougie tympanalwärts und pharyngealwärts geändert, man schiebt die Bougie also massierend vor und zieht sie zurück in einem Spielraum von zirka 1 *cm*. Als Dauer der Massage hat sich mir eine $^1/_2$ Minute als vollkommen ausreichend erwiesen. Nach Beendigung der Massage werden Bougie und Katheter herausgezogen.

Als Medikament benutze ich meistens eine wässerige Lapislösung in einer Konzentration von 7—15%; außerdem habe ich 10% Jothionglycerin[1]), ferner Salben (Lapis, Jothion, Scharlachrot) verwendet. Letztere sind nur dann angezeigt, wenn es sich um sehr empfindliche Patienten handelt, da Salben natürlich die Reizung der Reibung mildern. Häufig kommt es aber eben darauf an, einen gewissen Reiz zu setzen, dem man durch Verwendung von Salben einigermaßen entgegenwirkt. Aus diesem Grunde waren mir die Lapissolutionen am sympathischesten. Doch bin ich überzeugt, daß eine Reihe von anderen Mitteln ähnlich günstig wirken werden.

Mitunter zeigt sich die Bougie nach der Friktionsmassage blutig tingiert: in solchen Fällen finden sich nach ihr auch öfters einige Tropfen Blut in der

[1]) Jothion 1·0; Glycerini anhydr. anglic. (Bé 31°) 9·0.

Digitized by Google
Original from UNIVERSITY OF CALIFORNIA
Generated on 2019-10-24 09:45 GMT / http://hdl.handle.net/2027/uc1.b3252757
Public Domain in the United States, Google-digitized / http://www.hathitrust.org/access_use#pd-us-google

Paukenhöhle. Es sind dies Fälle mit sehr vulnerabler Schleimhaut, mitunter mit oberflächlicher Granulationsbildung, wie ich dies bereits erwähnt habe; diese pflegen absolut nicht minder rasch auszuheilen.

Hier möchte ich nur einige Worte über die Desinfektion der gerieften Bougies einschalten, wobei zwei Punkte berücksichtigt werden müssen: 1. daß die Reinigung infolge der unebenen Oberfläche schwieriger von statten geht und 2. daß mit ihnen entzündete Tuben behandelt werden, weshalb auf eine energische Desinfektion aufmerksamer geachtet werden muß als bei bloß katarrhalisch veränderten Ohrtrompeten. Ich empfehle daher, die Bougies unmittelbar nach dem Gebrauche gründlich mechanisch zu reinigen (mit fließendem Wasser, feuchter Abreibung — eventuell mit Hydrogenium superoxydatum —) und dann für längere Zeit, mindestens aber für 1 Stunde, in eine 1—2‰ige Sublimatlösung zu bringen. Man muß deshalb mit einigen gerieften Bougies vorgesorgt sein; nötigenfalls läßt sich das andere Ende einer benutzten Bougie früher gebrauchen.

Unmittelbar an die Tubenmassage wird die peinlich genaue Austrocknung der Paukenhöhle mittelst kleiner steriler Wattetampons und dünnen, mit steriler Watte armierten Sonden vorgenommen. Erscheint diese vollständig trocken, blase ich feinst pulverisierte Borsäure in dünner Schichte auf und tamponiere die Paukenhöhle so weit sie leicht zugänglich ist, sowie den äußeren Gehörgang mit sehr schmalen (höchstens 2 *cm* breiten), womöglich gesäumten, sterilen, weißen Mullstreifchen gut aus.

Der Patient wird aufgefordert, dafür zu sorgen, daß ja kein Tropfen Wasser (beim Waschen etc.) ins Ohr gelange; ferner die Nase ja nicht stark auszuschnauben sowie Gähnen, Nießen und Husten nach Möglichkeit zu unterdrücken. Patient hat das Ohr unberührt zu lassen und wird auf den nächsten Tag bestellt.

Bei der zweiten Sitzung werden die Mullstreifen aus dem Ohr entfernt und untersucht, ob sie trocken geblieben sind, was meistens der Fall ist. Hat die Eiterung vollständig aufgehört, nehme ich keine Tubenausspülung mehr, wohl aber noch die Tubenmassage mit der medikamentösen gerieften Bougie vor. In die Paukenhöhle blase ich noch einmal fein pulverisierte Borsäure und führe zum Schluß noch ein steriles Mullstreifchen in den Gehörgang, ohne aber auf eine exakte Tamponierung Wert zu legen. Nach weiteren zwei Tagen kontrolliere ich noch einmal das Ohr; ist es ganz in Ordnung, so ist die Behandlung — die eigentlich nur die ersten zwei Sitzungen umfaßt hat — beendet. Ich lasse nur vorsichtshalber im Ohreingang etwas Watte oder ein kleines Stückchen hydrophiler weißer Gaze tragen und warne, in das Ohr Wasser gelangen zu lassen. Nach 2—4 Wochen bestelle ich die Patientin noch einmal zur Kontrolle.

Digitized by Google
Original from UNIVERSITY OF CALIFORNIA
Generated on 2019-10-24 09:45 GMT / http://hdl.handle.net/2027/uc1.b3252757
Public Domain in the United States, Google-digitized / http://www.hathitrust.org/access_use#pd-us-google

Sollte sich bei der zweiten Sitzung noch etwas Eiter in der Paukenhöhle vorfinden, so wiederhole ich die ganze Behandlung der ersten Sitzung; in sehr seltenen Fällen ist eine dritte oder gar vierte Tubenausspülung erforderlich. Mehr als vier Tubenausspülungen sind in unkomplizierten Fällen kaum jemals nötig, so daß die ganze Kur in der Regel einen Zeitraum von 3—5 Sitzungen in 4—6 Tagen erfordert.

Unter „komplizierten Tubeneiterungen" verstehe ich die Kombination einer Tubeneiterung mit einer Otorrhoe anderen Ursprungs, deren Veranlassung in einer Erkrankung anderer Partien des Mittelohres gelegen ist. Diese Erkrankung kann cariöser Natur sein, was jedoch nicht allzu häufig vorkommt; häufiger finden sich Schleimhautgranulationen an der entzündeten Paukenmucosa. In solchen Fällen wird die Tubeneiterung ebenso rasch durch die angegebene Methode zur Ausheilung gebracht, die Schleimhautentzündung in der Paukenhöhle aber zum Beispiel wird eine, wenn auch meist minimale Sekretion bewerkstelligen, die natürlich noch speziell unsere Behandlung erfordert, was in der Regel (zum Beispiel durch Ätzungen von Granulationen u. dgl.) manchmal leicht gelingt.

Die idealsten Fälle für die Ausheilung sind jene Tubeneiterungen, bei denen der vordere untere Quadrant des Trommelfells ganz oder zum größten Teil fehlt, wie unter anderm nach Radikaloperationen. Hier kann man eine Heilung nach zwei Behandlungen fast garantieren. Etwas ungünstiger sind Tubeneiterungen mit mehr zentraler, nicht sehr großer Perforation, da sich hier in dem Winkel zwischen vorderen-unteren Quadranten des Trommelfells und Paukenwand zuweilen Granulationen und Schleimhautveränderungen vorfinden, die einem leicht entgehen können und die auch etwas schwieriger zu behandeln sind. In solchen Fällen besteht die volle Berechtigung, den vorderen-unteren Quadranten des Trommelfells gegebenenfalls zu excidieren und sich so das Behandlungsfeld übersichtlich zugänglich zu machen. Die Schwierigkeit besteht hier nicht in der Heilung der Tubeneiterung, die ebenso rasch wie in den unkomplizierten Fällen vor sich geht, sondern vielmehr in der Heilung der komplizierenden Otorrhoe.

Daß die medikamentöse Massage mit der gerieften Bougie außer der Heilung der Eiterung eine außerordentlich günstige Einwirkung auf die Tube ausübt, die berufen erscheint, einige Garantien gegen Reinfektionen zu bieten, beweist der Umstand, daß nach zwei bis drei Tubenbehandlungen die Spontandurchgängigkeit der Ohrtrompete für Flüssigkeiten oftmals aufgehoben erscheint und zum mindesten für die nächste Zeit aufgehoben bleibt. Ich habe bisher nur in wenigen Fällen längere Zeit nach der völligen Ausheilung noch bestehende Spontandurchgängigkeit gefunden. Das rasche Zurückgehen der Spontandurchgängigkeit in den meisten Fällen scheint mir beweisend zu sein, daß für letztere nicht etwa atrophische Zustände verantwortlich gemacht

Digitized by Google
Original from UNIVERSITY OF CALIFORNIA
Generated on 2019-10-24 09:45 GMT / http://hdl.handle.net/2027/uc1.b3252757
Public Domain in the United States, Google-digitized / http://www.hathitrust.org/access_use#pd-us-google

werden können, da sich solche nicht in so überaus kurzer Zeit bessern können.

Klaffen der Ohrtrompete kann natürlich auch durch Atrophie bedingt sein. „Es ist dies ein verhältnismäßig sehr seltenes Vorkommnis. Die wenigen Kranken, welche ich mit den charakteristischen Erscheinungen der offenstehenden Tuba untersuchen konnte, boten sämtlich das Bild starker allgemeiner Abmagerung, welche unter dem Einfluß von Phthisis im letzten Stadium, sonst schwerer Allgemeinerkrankung oder senilen Marasmus sich rasch entwickelt hatten. Da der knorpligen Tuba nach Rüdinger ein starkes Fettpolster anliegt, so kann durch Schwund desselben die äußere membranöse Wand von der inneren knorpligen sich abheben und das Tubenlumen klaffen.“ [1]) „Nach abgelaufener chronischer Eiterung bleibt in den meisten Fällen eine mäßige Verengerung des Tubenkanals zurück, selten wird die Ohrtrompete durch Atrophie des Knorpels und des Knochens erweitert.“ [2]) Ferner findet sich eine besonders weite Tube häufig bei tuberkulösen Individuen.

Es ist vom theoretischen Standpunkte aus also vollkommen einzusehen, daß es auch Fälle mit Spontandurchgängigkeit der Tube für Flüssigkeiten geben kann, ohne daß die Tube selbst aktiven Anteil an der eitrigen Entzündung nehmen müßte. Es muß dies aber in der Praxis ein verhältnismäßig seltenes Ereignis sein. Ich selbst habe bisher keinen derartigen rein chronischen Fall beobachtet, wohl aber einen acuten und einen chronischen mit acuter Exacerbation in letzter Zeit operiert.

In dem ersteren Falle handelte es sich um eine alte, 68jährige Frau mit mehreren Senkungsabscessen. Die akute eitrige Mittelohrentzündung begann bei ihr ca. 6 Wochen, bevor sie auf die Ohrenklinik gebracht wurde. Es bestand ein Abscessus dissecans superficialis colli et nuchae. Bei der Operation fand ich den ganzen Warzenfortsatz vereitert und mußte drei Gegenincisionen zum Abfluß des Eiters aus den Senkungsabscessen anlegen: eine am Hals etwas nach außen vom Zungenbein, eine ca. 3 Querfinger hinter dem Kieferwinkel und eine am Nacken, handbreit vom Warzenfortsatz entfernt. Als ich bei dieser Patientin vor der Operation die calorische Reaktion des Labyrinths prüfte, floß das ins Ohr eingespritzte Wasser im Strahl aus beiden Nasenlöchern aus.

Der zweite Fall betraf eine 35jährige Frau, die schon seit 2 Jahren an Otorrhoe litt, die ihr aber weiter keine Beschwerden verursachte. Anläßlich ihrer Entbindung vor 5 Wochen trat eine außerordentlich heftige Exacerbation auf. Die Patientin soll rapid verfallen sein, weshalb sie der Ohrenklinik eingeliefert wurde. Bei der Radikaloperation, die ich vornahm, fand ich nicht nur große

---

[1]) Bezold, Lehrb. d. Ohrenhk., 1906, pag. 169.

[2]) Politzer, Lehrb. d. Ohrenhk., 1908, pag. 340.

Digitized by Google
Original from UNIVERSITY OF CALIFORNIA
Generated on 2019-10-24 09:45 GMT / http://hdl.handle.net/2027/uc1.b3252757
Public Domain in the United States, Google-digitized / http://www.hathitrust.org/access_use#pd-us-google

Zerstörungen der Paukenhöhle, sondern auch Vereiterung aller Warzenzellen bis zur Terminalzelle; ferner einen perisinuösen sowie extraduralen Absceß mit aufgelagerter dicker Schwarte auf der Dura der mittleren Schädelgrube. Auch bei dieser Patientin floß das in das Ohr (natürlich ohne Gewalt) eingespritzte Wasser von selbst durch die Nase ab.

In beiden Fällen handelte es sich also um schwere Mittelohreiterungen mit Komplikationen im akuten Stadium.

Ob die Tube an der Entzündung aktiven Anteil genommen hat, läßt sich nicht mit Sicherheit ermitteln, ist aber immerhin möglich; doch wenn dies auch nicht der Fall wäre, so ist zu bedenken, daß es sich um akute Entzündungen bei sehr herabgekommenen Individuen handelte. Würde sich bei solchen Patienten aus der akuten Otitis eine chronische entwickeln mit steter Berieselung der weiten Tube mit Eiter, so ist es wohl sehr wahrscheinlich, daß schließlich die Ohrtrompete selbst Anteil an der eitrigen Entzündung nehmen dürfte und es wäre dann auch einzusehen, daß letztere in der Tube weiterbestehen kann, wenn die primäre Paukenhöhlenentzündung selbst abklingt.

Theoretisch ist es allerdings auch möglich, daß einmal eine Tubeneiterung bei nicht durchgängiger Ohrtrompete besteht, wenn zum Beispiel an einer pharyngealwärts gelegenen Stelle eine Verwachsung der Tubenwände eintritt, so daß hierdurch der freie Abfluß von Flüssigkeiten in den Rachen gehindert ist; oder beispielsweise, wenn die Tube zum großen Teil durch Granulationen, die etwa von den Cellulae tubariae ausgehen, verlegt sein sollte. In derartigen Fällen könnte selbstverständlich auch die oben angegebene Behandlung nicht so rasch zum Ziele führen. Es sind dies aber, wie gesagt, bloß theoretische Möglichkeiten, die mir in der Praxis noch nicht vorgekommen sind.

Ein künstlicher Abschluß der Tube wird von vielen Autoren mit „Mittelohreiterungen im Tubenwinkel", ferner bei solchen, die anscheinend vom Rachen aus unterhalten werden, endlich nach Radikaloperationen als Ideal angestrebt. Ostmann schreibt darüber in seinem soeben erschienen Lehrbuch der Ohrenheilkunde (S. 294): „Der dauernde Verschluß der Tube würde das rationellste Mittel sein, die immer wiederkehrenden, vom Rachen ausgehenden Schädigungen des Mittelohres zu verhüten. Leider besitzen wir noch keine sichere Methode des Verschlusses der Tube. Die Verschlußmethode Ferreris, welcher bei Radikaloperationen das Ostium tubae tympanicum galvanokaustisch geschlossen hat, dürfte vom unverletzten Gehörgang nur ganz ausnahmsweise möglich sein, da es nur selten gelingen dürfte, einen stumpfwinklig abgebogenen galvanokaustischen Spitzbrenner genügend tief in die Tube einzuführen, um mit Erfolg zu arbeiten."

Ich strebe dieses Ideal keineswegs an; ja, noch mehr: ich halte eine künstliche Verschließung der Ohrtrompete für häufig geradezu schädlich, da ich wiederholt beobachten konnte, daß bei radikal Operierten die Tube noch

Generated on 2019-10-24 09:45 GMT / http://hdl.handle.net/2027/uc1.b3252757
Public Domain in the United States, Google-digitized / http://www.hathitrust.org/access_use#pd-us-google
Digitized by Google
Original from UNIVERSITY OF CALIFORNIA

eine Funktion ausübt, die auf das Hörvermögen einen großen Einfluß nimmt. Inwieweit sich dieses erstreckt, kann ich noch nicht genau sagen, da ich erst mit den diesbezüglichen Untersuchungen beschäftigt bin; jedenfalls ist dies eine nicht gar so selten zu beobachtende, auffällige Tatsache.

Ein glänzendes Beispiel hierfür bietet mir ein Fall, bei dem ich vor zirka 6 Jahren noch als Assistent an der Ohrenabteilung der Wiener allgemeinen Poliklinik die Totalaufmeißelung der Mittelohrräume vorgenommen hatte. Nach Ausheilung der Operationshöhle hörte die 25jährige Patientin auf der operierten Seite durch 6 Monate auffallend gut, so daß die Schwerhörigkeit von Fremden angeblich gar nicht bemerkt wurde. Im Jänner 1904 trat plötzlich eine bedeutende Hörverschlechterung auf, die mit kleinen Remissionen 1 Jahr lang anhielt. Im Jänner 1905 machte ich an der Patientin Versuche mit Lufteinblasungen in das operierte Ohr (mittelst Katheters), die einen ausgezeichneten Erfolg hatten: die Patientin hörte wie mit einem Schlag wieder auffallend gut, doch trat in den nächsten Tagen eine Abnahme des Hörvermögens auf, die erst abermals durch Katheterisierung beseitigt werden konnte. Eine Erweiterung der verengten Tube mittelst Bougies brachte eine länger anhaltende Besserung. Die Patientin konnte nach der Behandlung die Taschenuhr mehrere Zentimeter weit, die Konversationssprache um einige Meter weiter hören. In Anbetracht des Umstandes, daß das andere Ohr sehr schwerhörig ist, konnte eine Täuschung nicht möglich sein. Da die Patientin nicht in Wien lebt, zeigte ich ihr die Selbsteinführung der Bougie und Lufteinblasungen, die sie nun seit Jahren selbst anwendet, sobald eine Verschlechterung des Gehörs eintritt. Ungefähr einmal im Jahr gelingt es der Patientin selbst nicht mehr, eine eingetretene Verschlechterung ihres Gehörs an dem operierten Ohr zu beheben. Sie pflegt dann aus ihrer Heimat zu mir nach Wien zu fahren. Im Verlaufe von 4—5 Wochen gelang es mir bisher immer, die zu dieser Zeit ziemlich stark verengte Tube (auf zirka $^2/_6$ *mm*) durch Vibrationsmassage der Ohrtrompete [1]) und Friktionsmassage des Tubenisthmus [2]) so zu erweitern (auf zirka $^4/_6$ *mm*), daß die für die Patientin normale Hörfunktion wieder hergestellt wurde und in den nächsten Monaten, in der Regel sogar ein Jahr lang, mit Hilfe der Selbstbehandlung so blieb. Im letzten Jahr reizte die Bougierung etwas, so daß von der Pat. nur mehr die Lufteinblasungen vorgenommen werden. Ein dauernder Verschluß der Ohrtrompete hätte für die Patientin eine dauernde Schädigung ihres Gehörs bedeutet.

In einem anderen Falle, der in meiner Behandlung steht (Frl. F. H., 29 Jahre), besteht rechts fast eine Totaldestruktion des Trommelfells nach chronisch-

[1]) Siehe „Vibrationsmassage der Ohrtrompete" von Dr. Ernst Urbantschitsch. Monatsschr. f. Ohrenhk., 1903 (H. 3).

[2]) Siehe „Friktionsmassage der Ohrtrompete (des Tubenisthmus)" von Doktor Ernst Urbantschitsch. Monatsschr. f. Ohrenhk., 1905 (H. 3).

Digitized by Google
Original from UNIVERSITY OF CALIFORNIA
Generated on 2019-10-24 09:45 GMT / http://hdl.handle.net/2027/uc1.b3252757
Public Domain in the United States, Google-digitized / http://www.hathitrust.org/access_use#pd-us-google

eitriger Mittelohrentzündung. Seit 3 Jahren ist das Ohr trocken. Vom Hammer ist nur mehr der Processus brevis zu sehen (der Hammergriff fehlt), vom Trommelfell ein schmaler Rest über dem kurzen Fortsatz. Von Zeit zu Zeit verschlechtert sich das Gehör, weshalb Patientin dann meine Ordination aufsucht (etwa alle 6 Wochen einmal). Nach Bougierung der Ohrtrompete, die sich in der Regel zu dieser Zeit etwas verengt zeigt, und folgender Lufteinblasung durch den Katheter tritt momentane Hörbesserung auf; eine diesbezügliche Messung vor und nach der Behandlung ergab einmal für die Uhr: vorher 10 *cm*, nachher 17 *cm*; für das von mir verwendete elektrische Akumeter: vorher 38°, nachher 32° (0 = normal).

Nach dieser kleinen Abschweifung möchte ich nur noch auf die bei Tubeneiterungen eventuell bestehenden Nasen-Rachenaffektionen zurückkommen. Daß diese für die Tubeneiterung nicht direkt verantwortlich zu machen sind, habe ich bereits erwähnt. Andrerseits darf man aber ihre Einflußnahme auf Reinfektionen keineswegs unterschätzen. Die Herstellung normaler Verhältnisse im Rachen und in der Nase sind für einen Dauererfolg eine Grundbedingung, besonders dann, wenn nur die Tubeneiterung zur Heilung gebracht wurde, nicht aber die Spontandurchgängigkeit der Tube für Flüssigkeiten. Hier können begreiflicherweise Schleim, Mikroben etc. aus der Rachenhöhle mit Leichtigkeit in die Ohrtrompete dringen und die nach der langen Erkrankung noch nicht genügend erstarkte Tubenschleimhaut von neuem zu einer Entzündung reizen. Aus diesem Grunde sollte man anfangs stets sehr vorsichtig sein und, wenn es die Zeit erlaubt, auch durch eventuell etwas länger währende Behandlung in der geschilderten Art, selbst nach erfolgter Ausheilung der Tubeneiterung, die Aufhebung der Spontandurchgängigkeit anstreben. Vorsichtshalber ist diese von Zeit zu Zeit nachzuprüfen und, falls sich diesbezüglich eine Verschlechterung konstatieren ließe, letztere durch Tubenmassage zu beheben.

Durch die Ausheilung der Tubeneiterungen erringt man nicht allein einen zweifellosen anatomisch-pathologischen Erfolg, sondern auch einen mitunter bedeutenden funktionellen, indem sich das Hörvermögen nicht unbeträchtlich bessern kann. Ich habe leider in dieser Hinsicht keine genaueren Prüfungen angestellt, konnte aber wiederholt deutliche Hörbesserungen konstatieren, die sich besonders einige Zeit nach Aufhören der Tubeneiterung in manchen Fällen geltend machten und vom Patienten als äußerst wohltuend empfunden werden; einige Patienten gaben an, sich nicht erinnern zu können, in den letzten Jahren je so gut gehört zu haben.

Daß Reinfektionen vorkommen können, ist nicht zu bestreiten. Man muß nur bedenken, daß es sich in den meisten Fällen um eine sehr langdauernde eitrige Entzündung der Schleimhaut gehandelt hat und daß infolgedessen die Widerstandsfähigkeit dieser in der nächsten Zeit naturgemäß nicht mit jener einer gewöhnlich gesunden Schleimhaut gleichgesetzt werden kann.

Generated on 2019-10-24 09:45 GMT / http://hdl.handle.net/2027/uc1.b3252757
Public Domain in the United States, Google-digitized / http://www.hathitrust.org/access_use#pd-us-google
Digitized by Google
Original from UNIVERSITY OF CALIFORNIA

Schädigungen, wie Eindringen von Waschwasser in die Paukenhöhle oder heftige akute Nasen-Rachenkatarrhe, können begreiflicherweise die Ohrtrompete zu einer Eiterung reizen. Diese Empfindlichkeit der einst eitrig entzündeten Schleimhaut nimmt mit der Zeit bedeutend ab und pflegt allmählich auch ganz zu erlöschen. Wenn eine Disposition zu Reinfektionen bestehen sollte, so erstreckt sich diese in der Regel auf die nächste Zeit nach der Heilung; derartige Attacken werden immer seltener, meist liegen Monate oder selbst Jahre zwischen ihnen. Sie sind schon deshalb nicht von wesentlicher Bedeutung, da dieselben in der Regel durch eine einzige Behandlung beseitigt werden können.

Im Anschluß an diese Ausführungen möchte ich zur besseren Illustrierung in aller Kürze als Beispiele einige Krankengeschichten anführen, in denen die geschilderte Behandlungsmethode zur Anwendung kam. Ich habe hier nur solche aufgenommen, die ich in der letzten Zeit zum Zwecke der Veröffentlichung notiert hatte; zahlreiche hierher gehörige Fälle, die ich aber hier nicht veröffentlicht habe, wurden von mir schon vor Jahren beobachtet. Habe ich doch diese Methode zum Teil schon vor 6 Jahren in meinen Kursen über Ohrenheilkunde gezeigt.

Man wird mir vielleicht dagegen einwenden, daß ich in dieser Arbeit daher auch keine Dauererfolge aufweisen kann, da die nachträgliche Beobachtungszeit der angeführten Fälle hierfür zu kurz ist. Dieser Einwand erscheint auch zum Teil gerechtfertigt. Aber es liegt mir auch nur hauptsächlich daran, gezeigt zu haben, daß den Tubeneiterungen, die bisher ja zum größten Teil nicht zum Stillstand zu bringen waren, doch beizukommen ist, und zwar mit welcher Methode. Daß in einzelnen Punkten von verschiedenen Autoren kleine Variationen, die sich vielleicht als noch vorteilhafter herausstellen mögen, angegeben werden, ist wohl möglich.

1. Frl. J. J., 29 Jahre alt. Bis zum 24. IX. 1908 war Pat. angeblich ohrgesund. An diesem Tage traten heftige Ohrenschmerzen auf, die Pat. einige Tage und Nächte quälten. Am 27. IX. kam Pat. mit einer Otorrhoe auf die Ohrenklinik und wurde von nun ab 2—6mal wöchentlich hier behandelt und nahm selbst zu Hause Instillationen mit Perhydrol und Alkohol vor. Die Eiterung wechselte zwar etwas in ihrer Intensität, war aber im allgemeinen ziemlich profus. Status praes. (18. XI. 1908): Kleine Trommelfellperforation im vorderen unteren Quadranten; eine ebenso kleine (nur mit Hilfe des pneumatischen Trichters konstatierbare) hinter dem Hammergriffe.

Therapie: Tubenausspülung, peinlich genaue Austrocknung, Tamponade mit sterilem weißen Gazestreifen (18. XI.). Die am nächsten Morgen von mir entfernten Tampons erweisen sich als vollständig trocken. 23. XI.: Ohr vollständig trocken. Mit Rücksicht auf die mehr akute Form der Eiterung versuchsweise keine Tubenmassage mit der gerieften Bougie, die auch infolge des plötzlichen Versiegens der Eiterung meiner Ansicht nach als nicht unbedingt erforderlich anzusehen ist. 11. XII.: Ohr völlig trocken, Perforationen im Trommelfell nicht mehr zu sehen. 23. I. 1909: Glei-

Digitized by Google
Original from UNIVERSITY OF CALIFORNIA
Generated on 2019-10-24 09:45 GMT / http://hdl.handle.net/2027/uc1.b3252757
Public Domain in the United States, Google-digitized / http://www.hathitrust.org/access_use#pd-us-google

cher Befund wie bei der letzten Untersuchung. Entlassung der Patientin aus der Beobachtung.

2. Herr K. M., 23 Jahre alt. Angeblich seit Kindheit Otorrhoe bilateral, rechts stets mehr als links. Die Eiterung aus dem rechten Ohr erfolgte ununterbrochen, also etwa 20 Jahre ohne Pause; am linken Ohr soll, wie sich Pat. erinnern kann. die Eiterung zuweilen für einige Zeit nachgelassen haben, doch weiß Pat. nicht genau anzugeben, auf wie lange. Status praes.: Rechts: Große Trommelfellperforation, den hinteren unteren und hinteren oberen Quadranten betreffend; der Eiter kommt aus dem Antrum. Links: Großstecknadelkopfgroße Perforation im vorderen unteren Quadranten. Eiterung aus der Tubengegend. (Links nach Wegsammachung der Tube heftiges Brennen im Hals nach Alkoholinstillationen, rechts nicht.) Tubenweite links $^5/_6$ *mm*. 23. XI.: Tubenausspülung links, hierauf Durchtreibung von Alkohol absolutus durch die Tube mittelst Alkoholinstillation in das Ohr mit folgendem negativen Druck durch den Katheter; genaue Austrocknung der Paukenhöhle, Insufflation von Acidum boricum subt. pulv., Tamponade mit hydrophilen weißen Gazestreifen. Rechts: Antrumausspritzung vom Gehörgang aus mittelst Antrumröhrchen mit Borspiritus. 24. XI.: Beide Ohren eiterfrei; Ende des linken Gazestreifchens etwas serös durchfeuchtet. Insufflation von Acid. boric. ins linke Ohr, Tamponade mit weißer Gaze. 25. XI.: Beide Ohren völlig trocken. Insufflation von Borsäure, äußerer Gehörgang durch einen kleinen Wattepfropf verstopft. 27. XI.: Rechts etwas Eiter, linkes Ohr völlig trocken. Gleiche Behandlung. 1. XII.: Gleicher Befund. Links: Friktionsmassage der Tube mit der gerieften Bougie, die unmittelbar vorher in 10% Pikrinsäureäther getaucht wurde. 3. XII.: Gleicher Befund, Tubenmassage. 5. XII.: Eine Bougie von $^3/_6$ *mm* Durchmesser dringt nur mehr schwer durch den Tubenisthmus. 15. XII.: Beide Ohren ganz trocken. Außer der zum Zwecke der Tubenverengerung vorsichtshalber vorgenommenen Tubenmassage mit der gerieften Bougie wurde das linke Ohr seit über 3 Wochen nicht behandelt. Patient reiste in seine Heimat zurück mit dem Versprechen einer brieflichen Verständigung, sobald etwa neuerdings eine Eiterung auftreten sollte, was aber im Laufe der nächsten sechs Monate nicht geschah.

3. Frl. J. L., 17 Jahre alt. Otorrhoe rechts seit Kindheit. Radikaloperation am 30. XI. 1905. Trotzdem Fortbestand der Eiterung ohne Unterbrechung. Status praesens: Wundhöhle gegen das Antrum ganz ausgeheilt, epidermisiert. Ostium tubae tympanicum deutlich sichtbar, daselbst Eiter. Bei Instillationen von Alkohol heftiges Brennen im Hals. Therapie: Tubenausspülungen und Tubenmassage am 9., 10., 11. und 13. XII. 1908. Als Pat. am 18. XII. erschien, zeigte sich das Ohr völlig trocken und blieb so bis zum 10. V. 1909. An diesem Tage erkrankte Pat. an einer heftigen Augenentzündung; gleichzeitig begann das Ohr etwas zu eitern, doch hörte die Eiterung ohne Behandlung nach 6 Tagen wieder auf (gleichzeitig mit der Besserung des Augenleidens). Als ich Pat. am 20. V. wieder sah, war derselbe Befund wie bei der letzten Untersuchung am 18. XII. 1908, bei Spontandurchgängigkeit der Tube für Flüssigkeiten.

4. Frau B. P., 42 Jahre alt. Otitis media purul. chron. dextra, unbekannt wie lange. Behandlung auf der Ohrenklinik seit 3 Monaten, ohne wesentlichen Erfolg. Eiterung wechselnd, besonders nachts profus; keine Schmerzen. Beim Ausspritzen

Generated on 2019-10-24 09:45 GMT / http://hdl.handle.net/2027/uc1.b3252757
Public Domain in the United States, Google-digitized / http://www.hathitrust.org/access_use#pd-us-google
Digitized by Google
Original from UNIVERSITY OF CALIFORNIA

spürt Pat. die Spülflüssigkeit in den Mund kommen. Große Perforation im vorderen unteren Quadranten, Tubenostium sehr deutlich zu sehen, mit Eiter gefüllt. Therapie: Eine Tubenausspülung (11. XII.), Austrocknung der Paukenhöhle, Insufflation von Borsäure. 16. XII.: Im Ohr kein Tropfen Eiter. Insufflation von Borsäure, Friktionsmassage der Ohrtrompete mit der mit 10% Lapislösung befeuchteten gerieften Bougie. 18. XII. 1908 und 18. I. 1909: Gleicher Befund und Behandlung. 11. II.: Ohr völlig trocken.

5. Frl. L. M., 18 Jahre. Seit 15 Jahren fast ununterbrochen Ohrenfluß, doch soll es schon vorgekommen sein, daß die Eiterung auf ca. 3 Monate sistiert hatte. Zentrale ovale Trommelfellperforation, die sich etwas gegen das Tubenostium hinzieht. Der Hammer ist wegen starker Verdickung des Trommelfells nicht zu sehen. Spontandurchgängigkeit der Tube für Flüssigkeiten. Tubenisthmusweite $^6/_6$ *mm*. Pat. steht seit Ende November 1908 in ständiger Behandlung auf der Ohrenklinik. 8. I. 1909. Tubenausspülung, Austrocknung, Borsäureeinblasung, Friktionsmassage der Tube mit der gerieften Bougie (mit 10% Lapis). — 9. I. Ohr vollständig trocken. Eine spätere Kontrolluntersuchung zeigte, daß das Ohr unverändert trocken geblieben ist.

6. Frl. R. H., 18 Jahre. Otitis med. pur. chron. Bei Pat. soll dreimal die Adeno- bzw. die Tonsillotomie ausgeführt worden sein, einmal wurde die hypertrophische Mucosa einer Nasenmuschel reseziert, ohne daß diese Operationen einen Einfluß auf die Ohreiterung genommen hätten. Stat. praes.: Fast Totaldestruktion des rechten Trommelfelles bis auf dessen vorderen oberen Quadranten. Kleine Granulationen am Ostium tympanicum tubae, in die Ohrtrompete hineinziehend; Sekret etwas fötid. Spontandurchgängigkeit der Tube für Flüssigkeiten. Weite des Tubenisthums $^6/_6$ *mm*. Im Ostium pharyng. tubae schleimig-eitriges Sekret. Seit 1 Jahr in konstanter Behandlung auf der Ohrenklinik 3—4mal wöchentlich, ohne Sistieren der Eiterung. — Therapie: Zweimalige Tubenausspülung, Austrocknung der Paukenhöhle, Einblasung von Borsäure, Friktionsmassage der Ohrtrompete (mit 10% Lapis). Tamponade der Paukenhöhle mit sterilen weißen Gazestreifchen. 8. III.: Ohr vollständig trocken; es besteht noch geringe Spontandurchgängigkeit der Flüssigkeiten. — 27. III. wie 8. III. Gehör anhaltend bedeutend besser. Aus der Behandlung entlassen. — Am 10. V. schreibt mir Pat. sehr glücklich, daß es ihr andauernd gut geht. Leider zog sich Pat. einige Tage nachher einen heftigen Katarrh zu, worauf das Ohr wieder etwas zu eitern begann; die Eiterung sistierte aber gleich auf einmalige Behandlung.

7. Frl. A. M., 21 Jahre. Eiterung seit Kindheit, wahrscheinlich nach Morbillen oder Scarlatina, die Pat. mit 4 Jahren überstanden hatte. Vor 2 Jahren hörte die Otorrhoe für ca. 5 Monate auf, bestand aber seither ziemlich profus, ohne auch nur einen Tag Unterbrechung. Stat. praes.: Große Trommelfellperforation im vorderen unteren Quadranten, Paukenhöhlenschleimhaut gerötet und leicht geschwellt, besonders gegen das Tubenostium. Eine $^3/_6$ *mm* starke Bougie dringt nicht gleich noch leicht durch den Tubenisthmus. Man hat vielmehr das Gefühl, als ob hier eine zentral perforierte, quergestellte Membran ausgespannt wäre, deren Perforationsöffnung man erst suchen muß. Doch dringen in die Paukenhöhle geträufelte Alkoholtropfen außerordentlich rasch durch die Tube in den Hals, woselbst sie heftiges Brennen

Digitized by Google
Original from UNIVERSITY OF CALIFORNIA
Generated on 2019-10-24 09:45 GMT / http://hdl.handle.net/2027/uc1.b3252757
Public Domain in the United States, Google-digitized / http://www.hathitrust.org/access_use#pd-us-google

sowie einen starken Hustenreiz auslösen. Die Durchtrittszeit kann höchstens eine Sekunde dauern. Therapie: 8. V. 1909: Gleiche Behandlung wie im vorhergehenden Fall. — 9. V.: In der Paukenhöhle nur wenig Eiter. Wiederholung derselben Behandlung. — 11. V.: Ohr vollständig trocken. Das bisher bestandene Jucken im Ohr, Kopfschmerzen und eine Empfindung, die Pat. als „Schwindel" bezeichnet, die aber bloß darin bestand, daß Pat. einige Male täglich für kurze Zeit Feuer vor dem rechten Auge zu sehen glaubte, sind ganz verschwunden. — Ende Juni gleicher Befund.

8. Frl. K. R., 24 Jahre. Bei Pat. wurde von mir wegen chronisch-eitriger Mittelohrentzündung im Oktober 1908 auf der Ohrenklinik die Radikaloperation vorgenommen und stand seither in steter Behandlung auf der Klinik. Die Wundhöhle heilte gegen das Antrum zu sehr gut aus, doch bestand konstant reichlich eitrige Sekretion durch $^1/_2$ Jahr. Bei Instillationen von Alkohol stets starkes Brennen im Hals. 2—3mal wöchentlich Schwindel und Erbrechen, ohne daß diese Erscheinungen aber von einer Labyrinthaffektion herzuleiten gewesen wären. Therapie: Wie in den vorliegenden Fällen, 2mal, und zwar am 1. und 4. V. 1909. Als Pat. am 8. V. sich wieder vorstellte war das Ohr vollständig trocken. 14. V.: desgleichen; 24. V., 9. VI. und 21. VII. ebenso.

9. Frl. E. P., 18 Jahre. Seit 12 Jahren ununterbrochen Otorrhoe rechts, weshalb bei Pat. bereits zweimal die Radikaloperation (im Jahre 1903 und am 17. III. 1908) vorgenommen worden war, ohne daß die Eiterung auch nur einen Tag sistiert hätte. Alkoholtropfen, in das Ohr geträufelt, rufen heftiges Brennen im Hals hervor; beim Ausspritzen des Ohres fließt ein Teil des Wassers von selbst in den Rachen ab. Tubenisthmusweite $^5/_6$ *mm*. Therapie 29. III. 1909: Tubenausspülung, Austrocknung der Paukenhöhle, Insufflation von Borsäure, Tubenmassage mit der gerieften Bougie, in Lapislösung (1:15) getaucht, Tamponade der Paukenhöhle mit steriler weißer Gaze. — 30. III.: Ohr zum erstenmal seit 12 Jahren vollkommen trocken; Tubenmassage. — 2. IV. wie am 30. III. Aus der Behandlung entlassen (aus privaten Gründen der Pat., obgleich die Tube noch etwas, allerdings sehr geringgradig, für Flüssigkeiten spontandurchlässig erscheint. — 1. V.: Ohr ganz trocken. — 16. V.: Infolge eines heftigen Katarrhs fing das Ohr ein wenig zu eitern an. Bei der infolgedessen von mir gleich vorgenommenen Tubenausspritzung zeigte es sich, daß die Tubendurchgängigkeit bedeutend abgenommen hat; das Spülwasser fließt aus dem Ohr nur mehr in sehr feinem Strahl ab. — 17. V.: Das Ohr ist wieder vollständig trocken. — 20. V.: Gleicher Befund. — 9. VI. Desgleichen.

10. Frl. M. W., ca. 30 Jahre. Am linken Ohr hatte ich bei der Pat. vor 5 Jahren an der Poliklinik in Wien die Radikaloperation vorgenommen; das Ohr erscheint als vollständig geheilt. Am rechten Ohr mußte ich am 17. VI. 1908 wegen Otit. med. purul. chron. (Antrumeiterung) auf der Ohrenklinik ebenfalls die Radikaloperation vornehmen. Die Ausheilung der Wundhöhlen gegen das Antrum erfolgte in 3 Monaten; trotzdem persistierte die Eiterung (anscheinend Schleimhauteiterung in der Tubengegend). Spontandurchgängigkeit der Ohrtrompete für Flüssigkeiten. Therapie: Am 21. und 23. XI. und 7. XII. 1908 Tubenausspülung, Friktionsmassage mit der gerieften Bougie (in 10% Lapislösung getaucht), Austrocknung der Paukenhöhle, Einblasen von Borsäure. Bei der nächsten Behandlung am 4. I.: Ohr vollständig trocken. Tubenmassage. Pat. konnte sich erst am 3. V. wieder vorstellen:

Digitized by Google
Original from UNIVERSITY OF CALIFORNIA
Generated on 2019-10-24 09:45 GMT / http://hdl.handle.net/2027/uc1.b3252757
Public Domain in the United States, Google-digitized / http://www.hathitrust.org/access_use#pd-us-google

bei der Untersuchung zeigte sich das Ohr völlig trocken; Spontandurchgängigkeit der Ohrtrompete für Flüssigkeiten besteht aber noch. Tubenostium deutlich zu sehen, epidermisiert.

11. Fr. M. K., 34 Jahre. Pat. erkrankte 5 Wochen, bevor ich sie das erstemal sah, an einer heftigen eitrigen Mittelohrentzündung; früher hatte angeblich nie Eiterung bestanden, obgleich die kreisrunde, wenn auch nicht übermäßig große Perforation im vorderen unteren Quadranten des Trommelfelles eher für einen chronischen Prozeß gesprochen hätte; dabei hatten im Ohr durch ca. 4 Wochen heftige Schmerzen und Ohrensausen bestanden. Pat. war auf der Ohrenklinik durch mehrere Wochen behandelt worden, ohne daß ein Rückgang der Eiterung bemerkt worden wäre. Bei Installation von Alkohol trat rasch heftiges Brennen im Hals auf. Therapie: Eine Tubenausspülung (März 1909), Tubenmassage (mit 7% Lapislösung), Austrocknung der Paukenhöhle, Einblasung von Borsäure, Tamponade mit weißer hydrophiler Gaze. Nach der Behandlung hörten die Schmerzen auf (ohne wiederzukehren), auch besserte sich das Gehör sogleich und das Ohrensausen ließ bedeutend (nachhaltig) nach. Tags darauf war das Ohr bereits ganz trocken. Tubenmassage. — 20. V. 1909: Das Ohr ist vollkommen trocken, im vorderen unteren Quadranten des Trommelfelles ist die unveränderte runde Perforation zu sehen. Die Pat. hatte sich nicht etwa wegen Beschwerden, sondern nur auf mein schriftliches Ersuchen zur Kontrolle vorgestellt.

12. E. Sch., 15 Jahre. Otitis media purul. chron. bilat. Beiderseits Totaldestruktion des Trommelfells. Die Eiterung besteht seit vielen Jahren; zeitweise auf Behandlung sistierend, seit 1 Jahr ununterbrochen. Spontandurchgängigkeit der Tube links. Therapie: 29. IV. und I. V. 1909 links Tubenausspülung und Friktionsmassage mit der in 10% Jothionglycerin getauchten gerieften Bougie. — Am 4. und 8. V. noch Friktionsmassage. — 12. V. Linkes Ohr vollständig trocken. — 22. V. und 3. VII. Desgleichen.

Bei der Mitteilung von Beispielen habe ich alle Fälle mit kombinierten Eiterungen ausgeschaltet, bei denen also neben der Tubeneiterung zum Beispiel Granulationen im Antrum u. dgl. bestanden, die eine von der Tubenbehandlung gesonderte Therapie erheischten; ferner jene Fälle, die schon nach 1—2 Behandlungen geheilt erschienen, die sich aber späterhin nicht mehr zur Kontrolle zeigten, wohl aus dem Grunde, da sie selbst nicht mehr die Notwendigkeit einsahen, bei der oft weiten Entfernung die immerhin für sie oft kostbare Zeit und Geld zu opfern; doch konnte andrerseits ich mich von dem andauernd günstigen Erfolg nicht persönlich überzeugen, führte daher auch die Fälle nicht speziell an.

Nach diesen Darlegungen meiner Untersuchungen über Tubeneiterungen komme ich zu folgenden Schlußsätzen:

I. Jene Formen der chronisch-eitrigen Mittelohrentzündung, für die bisher entzündliche Prozesse in der sogenannten „Tubenecke“ der Paukenhöhle oder Nasen-Rachenaffektionen verantwortlich gemacht wurden, beruhen in Wirklichkeit gewöhnlich auf einer chronisch-eitrigen Entzündung der Ohrtrompete.

Digitized by Google
Original from UNIVERSITY OF CALIFORNIA
Generated on 2019-10-24 09:45 GMT / http://hdl.handle.net/2027/uc1.b3252757
Public Domain in the United States, Google-digitized / http://www.hathitrust.org/access_use#pd-us-google

Es wäre demnach eigentlich richtiger, in solchen Fällen statt von „Otorrhoe" von „Tuborrhoe" zu sprechen und die Erkrankung selbst statt mit „Otitis media purulenta chronica" mit „Salpingitis purulenta chronica" zu bezeichnen. Da sich ersterer Ausdruck aber bereits zu sehr eingebürgert hat und das Mittelohr immerhin sekundär an der Erkrankung beteiligt ist — ursprünglich vielleicht sogar den primären Erkrankungsherd dargestellt hatte —, kann der ältere Ausdruck „chronische Mittelohreiterung" beibehalten werden, am besten mit dem Zusatz „tubar".

II. Die Tubeneiterung charakterisiert sich in der Regel durch Spontandurchgängigkeit der Ohrtrompete für Flüssigkeiten.

III. Für alle Fälle, in denen dieses Symptom nachzuweisen ist, besteht die absolute Indikation zur „Ausspülung der Paukenhöhle per tubam". Da die Wirkung dieses Eingriffes aber keineswegs in einer Ausspülung der Paukenhöhle, sondern der Ohrtrompete gelegen ist, sollte der Ausdruck „per tubam", der doch nur das Mittel zum Zweck und nicht den Hauptzweck selbst kennzeichnet und somit in diesem Fall zu falschen Vorstellungen verleitet, fallen gelassen und durch die Bezeichnung „tubare Ausspülung" oder „Tubenausspülung" ersetzt werden.

IV. Eine relative Indikation für die Tubenausspülung besteht versuchsweise noch in jenen Fällen chronisch-eitriger Mittelohrentzündung, bei denen Flüssigkeiten im Mittelohr, die vom Gehörgang aus unter etwas erhöhten Druck gesetzt werden, leicht durch die Ohrtrompete in den Rachen abfließen. In allen anderen Fällen ist die Tubenausspülung kontraindiziert.

V. Ein verhältnismäßig sehr sicheres Mittel zur Verengerung abnorm weiter Tuben besteht in der Friktionsmassage der Ohrtrompete mit der gerieften Bougie, deren Wirkung durch eine gleichzeitige Anwendung eines medikamentösen Reizmittels (zum Beispiel 10% Lapislösung) noch erhöht werden kann.

VI. Die Beseitigung einfacher Tubeneiterungen bedarf in der Regel 1—2, nur selten 3 oder gar noch mehr Behandlungen, die Verengerung der weiten Tube meist 2—4, zuweilen aber häufigerer Behandlungen. Anfangs sind etwas häufigere Kontrolluntersuchungen angezeigt. Bei kombinierten Eiterungen, bei denen neben der Tubeneiterung noch eine Erkrankung einer oder mehrerer Stellen der Paukenhöhle besteht, hängt die Gesamtheilungsdauer von letzterer ab, die Tubeneiterung als solche ist meist gleich rasch zu heilen wie in unkomplizierten Fällen.

VII. In Anbetracht des Umstandes, daß es sich meist um langjährige entzündliche Prozesse handelt, sind natürlich nach der Heilung Reinfektionen, besonders anfangs, leicht möglich. Sie werden aber um so wahrscheinlicher vermieden, je mehr man darauf achtet, daß der Zustand der Tube so weit gebessert wird, daß die Spontandurchgängigkeit der Ohrtrompete für Flüssig-

Digitized by Google
Original from UNIVERSITY OF CALIFORNIA
Generated on 2019-10-24 09:45 GMT / http://hdl.handle.net/2027/uc1.b3252757
Public Domain in the United States, Google-digitized / http://www.hathitrust.org/access_use#pd-us-google

keiten aufgehoben wird und auch bleibt und daß pathologische Zustände in der Nase und besonders im Rachen behoben werden. Die Heilung derartiger Reinfektionen ist meist in einer Sitzung möglich.

Vereinsberichte.

Österreichische otologische Gesellschaft.

Sitzung vom 29. März 1909.

Vorsitzender: V. Urbantschitsch.
Schriftführer: G. Bondy.

I. E. Urbantschitsch stellt eine Pat. vor, deren rechtes Trommelfell Auflagerungen von Kalk ausschließlich entlang des Hammergriffes aufweist, welche Lokalisation als eine äußerst seltene bezeichnet werden kann.

II. E. Ruttin: Durchbruch eines Lymphdrüsenabszesses durch eine Incisura Santorini in den äußeren Gehörgang.

In einer eben erschienenen Arbeit von L. Grünwald: „Halsabscesse, Santorinische und Glasersche Spalten" betont dieser Autor, daß bisher in otologischen Kreisen der Durchbruch eines Drüsenabscesses in den Gehörgang sehr wenig bekannt sei, und daß er in der Literatur nur je einen Fall von de Forestier und Uchermann gefunden habe, wozu er noch einen eigenen Fall hinzufügt. Dagegen seien in der pädiatrischen Literatur mehrere solche Fälle beschrieben, die allerdings wegen der fehlenden otologischen Untersuchung nicht ganz verläßlich seien.

Ruttin stellt nun ein 6jähriges Mädchen vor, bei dem seit Anfangs März a. c. Ohrenschmerzen, bald darauf Ausfluß aus dem linken Ohr und eine Geschwulst hinter demselben auftraten. Der Drüsenabsceß entwickelte sich im Anschluß an einen Peritonsillarabsceß.

Bei der Untersuchung zeigte sich das Ohrläppchen und dessen Umgebung ekzematös, über dem oberen Drittel des Sternocleidomastoideus ein empfindliches, an der Kuppe fluktuierendes Drüsenpaket, welches das Ohrläppchen nach vorn drängte. An der unteren Gehörgangswand eine Granulation, dahinter Eiter. Nach Austupfen desselben ist das etwas gerötete und macerierte Trommelfell, an dem man aber alle Details erkennen kann, sichtbar. Die Funktionsprüfung fällt im Sinne eines geringen Schalleitungshindernisses der linken Seite aus. Da man mit einer dünnen Sonde neben der Granulation durch die Gehörgangswand in das Drüsenpaket eindringen konnte und etwas Eiter nachquoll, so stellte Ruttin die Diagnose auf Perforation eines Lymphdrüsenabscesses durch eine Santorinische Spalte in den äußeren Gehörgang. Ruttin nahm darauf die Incision der Geschwulst und Exkochleation der Drüsen vor und konnte nunmehr auf dem umgekehrten Wege mit der Sonde in den Gehörgang dringen, wobei man ganz deutlich die die Santorinische Spalte begrenzenden Knorpelplatten zu beiden Seiten der Sonde sehen konnte. Hierauf tamponierte Ruttin mit einem in Jodtinktur getauchten Gazestreifen die Absceßhöhle und führte einen in Jodtinktur getauchten Dochtfaden von der Ab-

Generated on 2019-10-24 09:45 GMT / http://hdl.handle.net/2027/uc1.b3252757
Public Domain in the United States, Google-digitized / http://www.hathitrust.org/access_use#pd-us-google
Digitized by Google
Original from UNIVERSITY OF CALIFORNIA

sceßhöhle durch die Fistel in den Gehörgang ein. Wie man derzeit sieht, ist die Fistelöffnung bereits geschlossen und die Absceßhöhle in Heilung begriffen.

III. E. Ruttin: Knöchern ausgeheilte Fistel im horizontalen Bogengang.

Ruttin stellt einen 35 Jahre alten Mann vor, der vor 2 Jahren an der Ohrenklinik wegen Cholesteatom und Fistel im horizontalen Bogengang operiert worden war. Damals wurde vor der Operation eine Hörweite von $1^1/_2$ *m* Cv. und $^1/_2$ *m* Fl. konstatiert. Typisches Fistelsymptom, prompte calorische Erregbarkeit. Bei der Radikaloperation wurde ein großes Cholesteatom entfernt und eine Fistel im horizontalen Bogengang festgestellt. In den ersten 4 Tagen nach der Operation traten Schwindel, Erbrechen und Nystagmus vorwiegend zur gesunden Seite auf. Vom 5. Tage an verschwanden die Erscheinungen. Bei der Entlassung hörte Pat. mit dem Hörschlauche Flüstersprache gut.

Anfangs März a. c. suchte Pat. wegen Ohrenfluß die Klinik wieder auf und erzählte, daß 9 Monate nach der Operation wiederum Ohrenfluß aufgetreten sei, der bis jetzt trotz Behandlung anhielt. Ruttin konstatierte eine septumartige Verengerung des äußeren Gehörganges, dahinter Cholesteatommassen. Totale Taubheit bei prompter calorischer Reaktion, Fistelsymptom nicht vorhanden, kein Schwindel, kein spontaner Nystagmus.

Bei der Operation fand Ruttin ein großes Cholesteatomrezidiv und nach Ausräumung desselben am horizontalen Bogengang eine kappenförmige, gelbe, scharf abgesetzte Exostose, die offenbar als Verschluß der früher bestandenen Fistel zu deuten war. Sorgfältige Durchführung der Nachoperation.

Ruttin beobachtete nun den Pat. in den nächsten Tagen sehr genau. Es trat absolut kein Schwindel und außer dem gewöhnlichen, 2 Stunden anhaltenden Narkosenystagmus kein Nystagmus auf. Beim ersten Verbandwechsel konnte man totale Taubheit und typische calorische Reaktion feststellen.

Bei der ersten Operation war eine Fistel konstatiert worden und nach der Operation traten die typischen Labyrinthsymptome auf, die man wohl immer in Fällen von Fisteln postoperativ wahrnimmt und auf eine seröse Labyrinthitis zurückführt. Nach dem jetzt bestehenden Ergebnis der Funktionsprüfung: „totale Taubheit und prompte calorische Erregbarkeit", ist auch der Ablauf einer solchen serösen Labyrinthitis vor 2 Jahren sehr wahrscheinlich. Da sich diese Fistel bei der Operation als vollständig knöchern verschlossen erwies, so erwartete Ruttin, daß nach der Operation keine labyrinthären Symptome mehr auftreten würden, was sich auch tatsächlich bei genauester Beobachtung als richtig zeigte.

IV. E. Ruttin: Bindegewebig verschlossene Fistel im horizontalen Bogengang.

Ruttin zeigt nun einen ähnlichen Fall, bei dem es sich aber nicht um eine knöchern, sondern bindegewebig verschlossene Fistel handelt. Der 12jährige Schüler A. K. leidet seit 2 Jahren an einer beiderseitigen chronischen Ohreiterung. Er kann sich nur erinnern, zeitweilig Schwindel gehabt zu haben. Bei der Untersuchung ergab sich beiderseits Totaldestruktion des Trommelfells, Granulationen in der Tiefe und fötide Sekretion, linkerseits mehr als rechts. Hörweite beiderseits gleich, etwa 4 *m* Cv., 1 *m* Fl., mit Lärmapparat 1 *m* Cv., $^1/_4$ *m* Fl. Weber nach links, Rinne negativ, Kopfknochenleitung verlängert, C_1, c^4 verkürzt gehört. Kein Schwindel, minimaler spontaner Nystagmus nach beiden Seiten, Fistelsymptom links vorhanden, doch nur zeitweilig bei starker Kompression auslösbar. Calorischer Nystagmus typisch und prompt.

Digitized by Google
Original from UNIVERSITY OF CALIFORNIA
Generated on 2019-10-24 09:45 GMT / http://hdl.handle.net/2027/uc1.b3252757
Public Domain in the United States, Google-digitized / http://www.hathitrust.org/access_use#pd-us-google

Bei der typischen Totalaufmeißelung erwies sich das Antrum mit Granulationen erfüllt; nach Ausräumung derselben zeigte sich am horizontalen Bogengang eine bindegewebig verschlossene Fistel.

Auch diesen Fall beobachtete Ruttin nach der Operation auf das genaueste und konnte erst nach 8 Tagen etwas Nystagmus nach der nicht operierten Seite konstatieren, der etwa 3 Tage in geringem Grade anhielt. Dabei bestand absolut kein Schwindel. Beim Verbandwechsel war die Reaktion prompt. Die Hörweite, mit Lärmapparat geprüft, betrug $^1/_2$ *m*. Vollständiges Wohlbefinden.

Auch hier erwartete Ruttin nach dem Operationsbefunde, da es sich doch zweifellos um eine ausgeheilte Fistel handelte, mit Wahrscheinlichkeit nur höchst geringe postoperative labyrinthäre Symptome, eine Vermutung, die sich durch den Verlauf als berechtigt erwies.

V. E. Ruttin: Meningocele nach Labyrinthoperation.

Ruttin stellt ein 24jähriges Mädchen vor, welches vor 3 Jahren wegen Labyrinthitis und zugleich beginnender Meningitis operiert worden war. Es wurde damals die Labyrinthoperation nach Neumann von diesem selbst ausgeführt, die Dura der hinteren Schädelgrube sehr weit freigelegt und wegen der bestehenden Meningitis incidiert. Heilung.

Im Jänner 1908 kam die Pat. wieder auf die Klinik. Ruttin konnte damals eine aus dem Gehörgang herausragende Geschwulst konstatieren, die er für eine Cyste oder Meningocele ansehen mußte. Damals wurde auf Wunsch der Pat. die Incision vorgenommen und es entleerte sich 3 Tage lang aus der Geschwulst eine klare Flüssigkeit von einer Zusammensetzung, die annähernd der der Lumbalflüssigkeit entspricht. Es trat etwas Fieber und Kopfschmerz auf. Ruttin nahm die Pat. in die Klinik auf, weil er glaubte, daß sich vielleicht im Anschluß an den Eingriff eine Meningitis entwickeln würde. Die Erscheinungen sind aber bald zurückgegangen und die Pat. wurde entlassen. Jetzt kam das Mädchen mit der Geschwulst wieder herein.

Der im Jänner 1908 vorgenommene Eingriff mit folgendem Abfluß von Liquor setzt es außer Zweifel, daß es sich hier um eine in den Gehörgang vorgefallene Meningocele handelt, deren Entstehung wohl auf die breite Freilegung und Incision der Dura bei der Labyrinthoperation zurückzuführen ist. Im übrigen bemerkt Ruttin, daß er nach der Labyrinthoperation noch kein ähnliches Ereignis eintreten sah, trotzdem er über eine ganze Reihe geheilter Fälle verfügt. Da die Pat. an Tuberkulose leidet (ausgedehnter Lupus des Gesichtes und Lungenspitzenkatarrh), so ist der gegenwärtige Moment nicht geeignet, durch eine plastische Operation die Pat. von den Gefahren, die ihr aus der Meningocele erwachsen können, zu befreien. Nach erheblicher Besserung ihres Allgemeinbefindens, zu welchem Zwecke Pat. in eine Heilanstalt gebracht werden soll, gedenkt Ruttin, eine plastische Operation auszuführen.

Diskussion.

H. Frey möchte zu dem ersten vorgestellten Falle Ruttins bemerken, daß man aus der Tatsache einer Exostose im Bogengange durchaus noch nicht berechtigt ist, auf eine ausgeheilte Fistel zu schließen. Frey hat selbst solche Bogengangsexostosen anatomisch untersucht und die Befunde seinerzeit im Archiv für Ohrenheilkunde publiziert. Es ging insbesondere aus einem Falle hervor, daß gleichzeitig mit solchen knöchernen Exkreszenzen auch Fistelbildung bestehen kann. Die Exostosenbildung ist die Folge einer plastischen

Digitized by Google
Original from UNIVERSITY OF CALIFORNIA
Generated on 2019-10-24 09:45 GMT / http://hdl.handle.net/2027/uc1.b3252757
Public Domain in the United States, Google-digitized / http://www.hathitrust.org/access_use#pd-us-google

Periostitis, bei der gleichzeitig auch ein fortschreitender Zerfall von Knochensubstanz stattfinden kann. In Freys Fall war die Exostose von einem dünnen Fistelkanal durchbohrt, der bis in das Lumen des Bogenganges führte. Als eine Art von Naturheilung läßt sich demnach diese Hyperostose nicht auffassen. Die Indikationsstellung in dem von Ruttin vorgestellten Falle will Frey damit natürlich nicht kritisieren.

Ruttin: Ich muß bemerken, daß ja in diesem Falle der Pat. total taub war, aber gut reagiert hat, daß er keinen Schwindel und sonstige Erscheinungen gehabt hat. Das vorhandene Cholesteatom gab die Indikation zur Operation, und es war daher keine Veranlassung, auch die Labyrinthoperation vorzunehmen.

VI. K. Theimer macht eine kurze Mitteilung über die Anwendung von Borozon, ein neues Präparat, das er an der Abteilung des Dozenten Alexander bei akuten und chronischen Otitiden statt des Hydrogen und der Borsäure benutzt. Es ist Natrium metaboratium, eine dem Borax außerordentlich ähnliche Verbindung, und enthält 10% aktiven Sauerstoff. Das Präparat wurde in 50 Fällen von akuter Otitis verwendet. Es verursachte keine Reizerscheinungen und es trat niemals Mastoiditis auf. Einige Male bestand anfangs stärkerer Ausfluß, meistens wurde er geringer und schleimig. Im Verlaufe von 5—30 Tagen trat volle Heilung mit fester Narbe auf. Auch in 54 chronischen Otitiden hat sich Borozon gut bewährt. 8 Fälle sind aus der Behandlung ausgeblieben, 12 Fälle stehen noch in Behandlung, bei den 34 übrigen ist voller Erfolg eingetreten. Alle wurden trocken gelegt und es kam zu keinem weiteren Ausfluß.

Das Präparat vereinigt die Eigenschaften des Bors und des Hydrogens. Man trägt es in dünner Schichte auf. Die Perlenbildung ist nicht so intensiv wie beim Hydrogen, aber die desinfizierende Wirkung eine mehr in die Fläche und Tiefe gehende. Es treten auch die bei Hydrogenbehandlung häufig beobachteten Ekzeme hier nicht auf und man braucht die Pat. nicht lange in der Ordination warten zu lassen, was sowohl für die Klinik als für die Privatpraxis von Vorteil ist.

Niederländische Gesellschaft für Hals-, Nasen- und Ohrenheilkunde.

XVII. Versammlung in Rotterdam am 23. und 24. Mai 1909.

Anwesend die Herren: v. Aurooy, Zwaardemaker, Brat, Quix, Cohen, Tervaert, Braat, Burger, ten Cate, van Hasselt, van Dusseldorp, Moerman, Ekker, Loopuyt, Couvée, Schilperoort, Boon, Struycken, Schutter, Polak, Siemens, Henkes, Kan, v. Selms, Breedvelt, Vogelpoel, Baëza, Frederikse, G. H. Mulder, Stratz, Lieven, Kuiper, de Groot und W. Mulder.

Als Vorstandsmitglieder werden wiedergewählt die Herren Moll, Vorsitzender, van Aurooy, Schatzmeister, Burger, Sekretär-Bibliothekar (Vondelstr. 1, Amsterdam).

I. H. J. L. Struycken (Breda): Das Gehör nach Entfernung der Gehörknöchelchenkette (Referat).

Für die Beantwortung der Frage, welches Gehör nach Entfernung der Knöchelchen resultiert, sind nur solche Fälle brauchbar, in welchen das innere

Digitized by Google
Original from UNIVERSITY OF CALIFORNIA
Generated on 2019-10-24 09:45 GMT / http://hdl.handle.net/2027/uc1.b3252757
Public Domain in the United States, Google-digitized / http://www.hathitrust.org/access_use#pd-us-google

Ohr seine Empfindlichkeit nicht eingebüßt hat, also nur dann, wenn die Knochenleitung für die ganzen Tonleiter normal oder verlängert ist.

Die erste Forderung ist daher eine zuverlässige Bestimmung der Knochenleitung. Bei der von Struycken angewandten Methode werden die Rinneschen, Weberschen und Schwabachschen Versuche überflüssig. Es gibt für jedes Alter einen Mittelwert, unter welchen hinab die Hörschärfe für Knochenleitung nicht sinken darf, ohne gleichzeitige bedeutende Herabsetzung auch für Luftleitung. Bei unseren Patienten nun soll die Hörschärfe für Knochenleitung nicht niedriger als diese Mittelwerte liegen.

In jedem Falle wurde zuerst die obere und untere Tongrenze bestimmt, sodann das Minimum perceptibile für jeden Ton. Für die obere Tongrenze zieht Struycken die Königschen Klangstäbchen und namentlich das Schultzesche Monochord der Galtonpfeife vor. Zur Bestimmung des Minimum perceptibile hat die von Struycken früher beschriebene optische Methode für Patienten ohne Gehörkette den Vorteil, daß über einen größeren Teil der Tonleiter das Minimum unmittelbar abgelesen oder ohne groben Fehler berechnet werden kann. Es hat sich nämlich gezeigt, daß bis c^3 die Grenze noch immer innerhalb der Zone fällt, welche mit dem gaukelnden Spiegelchen abgelesen werden kann, und bis c^1 mit dem Mikrophotogramm. Für genaue Bestimmungen sind Stimmgabeln mit Mikrophotogramm und Observationslinie unentbehrlich.

Als allgemeines Ergebnis zeigte sich, daß das Gehör nach gelungener Radikaloperation kleinere Grenzwerte ergab als vor dem Eingriff und gleichfalls kleinere als nach der einfachen Abtragung der Knöchelchen. Fast ausnahmslos wird das Gehör durch die Operation erheblich gebessert. Die physiologische Grenze wurde in keinem Falle erreicht; die Grenzamplituden waren 10—400mal größer als bei normalen Ohren. Die logarithmischen Kurven laufen den physiologischen zwar nicht vollständig parallel, allein ein plötzliches Einsinken für bestimmte Tonpartien kommt nur ausnahmsweise vor. In den Kontraoktaven wird es zur Hervorbringung einer Hörempfindung notwendig, den Stimmgabelbeinen Amplituden von einem und mehreren Millimetern mitzuteilen; indessen tönen dann immer Obertöne mit und wird es auch schwer, das andere Ohr auszuschließen. Stimmgabeln unter A werden, wie schon Bezold angegeben, nicht gehört, wenn das Oktav so gut wie möglich gedämpft wird. Auffallend war es, daß die vor dem Ohr ausklingende Stimmgabel noch bei einer 10mal kleineren Amplitude gehört wurde, als wenn die Gabel plötzlich vor das Ohr gehalten wird. Auch bei normalen Ohren besteht diese Erscheinung, aber nur in viel geringerem Maße. Das beste Resultat für einfaches Tongehör ergab eine Amplitudenkurve, welche für G 10mal, für g^3 100mal die Mittelwerte überstieg. Diese Patientin hörte Flüsterstimme für sämtliche Zahlen und Wörter auf 3 *m*. Im Durchschnitt war die Hörschärfe für Flüsterstimme 1 *m*. Töne mit weniger als 120 doppelten Schwingungen werden subjektiv in alterierter Weise wahrgenommen; infolgedessen entsteht bei Musikern einige Dissonanz und verschließen sie vorzugsweise das operierte Ohr.

Diskussion.

Quix bevorzugt gleichfalls die Königschen Klangstäbe vor der Galtonpfeife. Übrigens betont er, daß die Amplitude der Luftschwingungen nicht dieselbe ist wie diejenige der Stimmgabelbeine. Er hat eine Anzahl Radikaloperierter untersucht und gefunden, daß im allgemeinen die Hörschärfe in demselben Verhältnis abgenommen hat, als die Steigbügelplatte kleiner als das

Digitized by Google
Original from UNIVERSITY OF CALIFORNIA
Generated on 2019-10-24 09:45 GMT / http://hdl.handle.net/2027/uc1.b3252757
Public Domain in the United States, Google-digitized / http://www.hathitrust.org/access_use#pd-us-google

Trommelfell ist, und zwar ungefähr 1:20. In diesen Fällen wurde die Flüsterstimme auf 1—2 *m*, normal auf 15—35 *m* verstanden; also das gleiche Verhältnis. Dies plädiert für die Helmholtzsche Theorie. In einem Falle von Radikaloperation mit erhaltenen Gehörknöchelchen war die Hörschärfe für Flüstersprache 6 *m*. Quix hat den starken Eindruck bekommen, daß der Gehörknöchelchenkette eine sehr wichtige Funktion als Akkommodationsapparat zukommt, weil beim Lauschen nach der menschlichen Sprache in rascher Abwechslung eine sehr große Zahl hoher und tiefer Töne verstanden werden sollen. Er weist auf die namentlich für militärische Prüfungen wichtige Übereinstimmung der Schärfe des Sprachgehörs und des Tongehörs hin.

Zwaardemaker betont, daß Struycken in den am besten hörenden Fällen ein 10mal höheres Minimum perceptibile findet als das normale, das heißt bei Berechnung nach der einfachen Potenz der Amplitude. Nach Wien würde dies das 100fache, nach Zwaardemaker und Quix das 30—40fache sein. Faktisch besteht also Übereinstimmung. Weniger verständlich ist die Verhältnismäßigkeit zwischen Sprach- und Tongehör. Bei fehlenden Gehörknöchelchen sollte dieses Verhältnis eigentlich zerstört sein.

Struycken macht anläßlich der Meinung, daß die Gehörsabnahme nach der Abtragung von Trommelfell und Gehörknöchelchen in einer gewissen Beziehung zu der Einschränkung der dem Schall zugänglichen Oberfläche stehen sollte, die Bemerkung, daß 1. bei ganz schlaffem Trommelfell oft keine bedeutende Gehörsverringerung besteht, 2. daß bei breiter Durchschneidung des Trommelfells durchaus keine verhältnismäßige Herabsetzung des Gehörs entsteht; 3. daß bei Gehörgangsstenose, auch wenn das Lumen nicht größer als das Maß des ovalen Fensters ist, eine entsprechende Abnahme durchaus nicht vorhanden ist.

H. F. H. Quix (Utrecht): *a)* Ein Fall von Kleinhirnabsceß.

Ein Fall von Kleinhirnabsceß bei einem 32jährigen Manne mit chronischer Mittelohreiterung links. Wegen des elenden Zustandes des sich bereits auf dem Operationstische befindenden komatösen Patienten wird nicht operiert. Tod am nächsten Tage in Koma. Die Sektion zeigte die Anwesenheit bereits ziemlich alter, multipler Abscesse in der linken Kleinhirnhälfte. Erst in den letzten Tagen ist der Absceß aus dem Latentstadium herausgekommen.

Diskussion: Struycken, Burger, Quix.

b) Das Gehörorgan eines taubstummen Kindes.

Quix untersuchte die Gehörorgane eines 7jährigen taubstummen Kindes, das von einem Automobil überfahren worden. Er projiziert auf etwa 30 Lumièreschen Farbenphotogrammen die verschiedenen Abschnitte des Ohres. Mittelohr und knöchernes Labyrinth sind auf beiden Seiten vollständig normal. Keine Spur einer abgelaufenen Entzündung. N. cochlearis ist gänzlich abwesend. In der Schnecke fehlt das sensorische Element ganz und gar. Das Cortische Organ ist in der unteren Windung abwesend; in der mittleren und oberen Windung sind nur die Pfeiler und einzelne Stützzellen als ein Klümpchen unregelmäßiger Zellen übrig geblieben. Die Cortische Membran fehlt teilweise oder ist rudimentär entwickelt. Die Stria vascularis befindet sich im embryonalen Stadium. Die knöcherne Schnecke ist graziler als normal gebaut, namentlich bezüglich der Zwischenwände. Der statische Teil, Utriculus, Sacculus, Bogengänge mit deren Otolithen und Cristae sind normal. Gleichfalls der N. vestibularis; nur ist der Ast zur Macula sacculi verjüngt. Der Porus acusticus internus und die untere Schneckenwindung sind mit frischem Blut gefüllt,

Digitized by Google
Original from UNIVERSITY OF CALIFORNIA
Generated on 2019-10-24 09:45 GMT / http://hdl.handle.net/2027/uc1.b3252757
Public Domain in the United States, Google-digitized / http://www.hathitrust.org/access_use#pd-us-google

offenbar infolge des Automobilunfalles, bei dem die Schädelbasis zertrümmert wurde. Die gefundenen Abweichungen sind vollkommen symmetrische. Die Taubheit war zweifellos eine angeborene und vollständige. Der Fall findet in dem Siebenmannschen Schema keinen Platz, weil der N. cochlearis fehlt. Zur Ätiologie ist eine fötale Meningitis wie auch eine Hypoplasie von Ästen der A. cochlearis communis auszuschließen. Quix nimmt eine fehlerhafte respektive fehlende Kiemenanlage an, wie er sie auch für die Taubstummheit der Tiere wahrscheinlich erachtet.

Diskussion.

Struycken meint, der Fall gehöre nicht zu derselben Gruppe der Tanzmäuse, weil hier auch der N. vestibularis affiziert ist.

Quix erwidert, der Befund bei den Tanzmäusen sei nicht immer der gleiche. Es gibt hier einen graduellen, keinen prinzipiellen Unterschied. In Beantwortung einer Frage Schutters sagt er, die Farbenphotographien eignen sich ganz besonders für eine treue Reproduktion der Präparate. Die unmittelbare Projektion am Schirm ist nur brauchbar für schwache Vergrößerungen.

III. H. Burger (Amsterdam): Der älteste Kehlkopfspiegel in den Niederlanden.

Anläßlich der Türck-Czermak-Feier erhielt Burger vom Emeritus-Professor der Chirurgie Tilanus, Amsterdam, einen Kehlkopfspiegel geschenkt, welchen er der Versammlung vorlegt. Derselbe besteht aus einem geradeeckigen, auf einem Brillenarm montierten Spiegelchen in Metallfassung, das Tilanus seinerzeit beim Brillenschleifer Bunders, Amsterdam, hat anfertigen lassen. Tilanus erinnert sich nicht mehr, ob er durch die Garciasche oder die Czermaksche Mitteilung zu der Anfertigung veranlaßt worden ist. Jedenfalls findet sich in der Nederandsch Tijdschrift voor Geneeskunde vom Mai 1858, S. 275 ein Artikel von Tilanus unter dem Titel „Laryngoskop", in welchem die Entdeckung Garcias, die Untersuchungen Türcks und die erste Mitteilung Czermaks (April 1858) referiert sind. Der Artikel schließt also: „Referent benutzte bis jetzt von Bunders montierte Glasspiegelchen. Um alles zu sehen, was Czermak erwähnt, sollen gewiß sowohl der Untersucher wie der Untersuchte gut geschult sein."

Es steht also fest, daß Tilanus in der ersten Hälfte des Jahres 1858 den Kehlkopfspiegel hantiert hat. Das Instrument wird als ein historischer Gegenstand von hohem Werte in der Amsterdamer Hals- und Ohrenklinik aufbewahrt werden.

IV. G. Brat (Rotterdam): Demonstration von Patienten: *a)* Ein Fall von Stirn- und Kieferhöhlenempyem nach Riedel und Luc-Caldwell operiert.

Brat tamponiert nach den verschiedenen Nasenoperationen nicht.

b) Ein Fall von chronischer Kuppeleiterung mit plötzlich einsetzender Facialislähmung und hohem Fieber, durch einfache Radikaloperation geheilt.

Bei einem 19jährigen Manne mit chronischer Kuppeleiterung entsteht plötzlich eine periphere Facialislähmung, Schüttelfrost, Temperatur 40°. Bei der Operation wird am Sinus nichts Abweichendes gefunden. Glatte Heilung, auch der Facialislähmung.

c) Ein Fall von Epitheliom der Kieferhöhle.

Digitized by Google
Original from UNIVERSITY OF CALIFORNIA
Generated on 2019-10-24 09:45 GMT / http://hdl.handle.net/2027/uc1.b3252757
Public Domain in the United States, Google-digitized / http://www.hathitrust.org/access_use#pd-us-google

Die Symptome waren Fötor, Hyposmie, Kopfschmerz, Schwellung der Backe. Die Nase war nicht verlegt, die Kieferhöhle mit Geschwulstmassen ausgefüllt und ihre Wände teilweise zerstört. Nach Kieferresektion rasche Heilung.

d) Mehrere Fälle von Lupus der Schleimhäute.

V. W. Schilperoort (Rotterdam): Ein Fall von otogener Pyämie.

Bei einem 21jährigen Jüngling entsteht im Anschluß an eine anscheinend bereits geheilte Influenzaotitis eine Pyämie. Bei der Operation wird eine wenig ausgedehnte Entzündung im spongiösen Mastoid gefunden. Der vorgelagerte Sinus ist thrombosiert und vereitert. Metastatisches Infiltrat im rechten Unterbein, Hydarthros der rechten Schulter, eitrige Metastasen im linken Unterarm und im linken Kniegelenk. Unter geeigneter Behandlung Heilung. Auffallend ist die Abwesenheit von Lungenmetastasen. Der ganze Fall entspricht dem Bilde der Koernerschen Osteophlebitispyämie, allein mit Sinusphlebitis!

VI. J. H. Polak (Haag): Ein Fall von Nasenrachenpolyp, durch Elektrolyse geheilt.

Enorme Geschwulst, welche den Nasenrachenraum des 18jährigen Pat. fast ganz ausfüllt und sich in der linken Nasenhälfte bis nahe ans Nasenloch ausdehnt. Linkseitige Kieferhöhleneiterung. Mit der Glühschlinge werden ein paar Geschwulstteile in der linken Nase abgetragen. Wegen der heftigen Blutungen wird weiter elektrolytisch behandelt. Stromstärke im Nasenrachen von 25—150 Milliampere während 15—25 Minuten; vorn in der Nase selten höher als 50—60 Milliampere. Die Behandlung dauert vom 5. IX. bis Anfang Februar; dann war die Geschwulst gänzlich vernichtet; Nasen- und Nasenrachenhöhlen bedeutend erweitert; die Keilbeinhöhle leicht sondierbar. Vollständige Heilung.

VII. W. Schutter (Groningen): Ein Fall von einseitiger cerebraler Kehlkopflähmung.

Es handelt sich um dieselbe bereits früher beschriebene Pat. (Archiv f. Laryngol., XI, S. 469), bei der Schutter die Diagnose Larynxhemiplegie aus wahrscheinlich cerebraler Ursache gestellt hatte. Diese Diagnose gründete sich auf das Fehlen von Atrophie am gelähmten Stimmband nach damals $3^1/_2$jähriger Beobachtungszeit und dem Fehlen von Entartungsreaktion. Schutter war neulich, neun Jahre später, in der Lage, die Pat. nochmals zu untersuchen und fand das Bild völlig unverändert. Zur Begründung der Auffassung einer funktionellen corticalen Lähmung zieht er die jüngsten Katzensteinschen Versuchsergebnisse heran, welche die früheren Mosinischen bestätigen.

Diskussion.

Burger stimmt zu, daß die Katzensteinschen Versuche eine einseitige corticale Stimmbandlähmung etwas weniger unwahrscheinlich erscheinen lassen, wenn auch zu deren Deutung eine ganz umschriebene Läsion beider entsprechenden Rindenpartien angenommen werden müßte. In der Tat spricht die erhaltene automatische Beweglichkeit für eine cerebrale (hysterische) Lähmung.

VIII. H. Zwaardemaker (Utrecht): Zur Kenntnis der Endolymphe und der Otolithen.

In einer zur Untersuchung genügenden Quantität sind Endolymphe und Otolithen am leichtesten von Fischen zu erhalten. Von Zwaardemakers Ergebnissen sind neu: 1. Die Endolymphe enthält kein Eiweiß; 2. sie enthält wohl Kolloide, welche im Dunkelfeld einen für F. Zeiss nicht zu lösenden

Digitized by Google
Original from UNIVERSITY OF CALIFORNIA
Generated on 2019-10-24 09:45 GMT / http://hdl.handle.net/2027/uc1.b3252757
Public Domain in the United States, Google-digitized / http://www.hathitrust.org/access_use#pd-us-google

Nebel ergeben; 3. der Otolith ist stark doppeltbrechend und dadurch, auch wenn er noch nicht durch Purpurin färbbar ist, in unter das Mikroskop gebrachten Fischchen zu erkennen.

IX. W. Mulder (Utrecht): Die Bedeutung des statischen Sinnes für das Spiel der Menschen.

Diese Funktion des Labyrinths ist bis jetzt nur wenig beachtet worden. Allerdings finden sich in der Literatur Betrachtungen, welche diejenigen des Verfassers berühren, zum Beispiel bei Ewald, wo dieser den Einfluß des Schalles auf einige Reflexe behandelt, und bei Karl Bücher in dessen Buch „Arbeit und Rhythmus".

Bücher, welche ausschließlich dem Spiele gewidmet sind — wie von Karl Groos und von Dalcroze — erwähnen das Labyrinth überhaupt nicht. Bei Groos („Rhythmische Gymnastik") findet sich eine Gruppe von Spielen, welche er passive und aktive Bewegungsspiele nennt und in die Gruppe des Muskelsinnes unterbringt. Zu den passiven rechnet er Schaukeln, Drehen, Fahren usw., zu den aktiven Springen, Tanzen, Schlittschuhlaufen. Ohne Labyrinth aber wären diese Spiele unmöglich. Beim Schaukeln werden Bogengänge und Otolithen rhythmisch gereizt, auf dem Schaukelbrett nur die Otolithen. Im Karoussel wird nur der Anfang und das Ende der Drehung vom Labyrinth empfunden. Weil dies zu langweilig ist, hat man im modernen Karoussel sich bewegende Pferde und Schifflein angebracht, welche eine Reizung des ganzen Labyrinths besorgen. Bei der Wagen- und Bootfahrt bleibt der Labyrinthreiz gewöhnlich unter der Schwelle. Mulder beobachtete in New-York die Volksspiele auf Coney-Island und war erstaunt von den dort applizierten allerheftigsten Labyrinthreizen. Das nachgeahmte „Tobogganning" und namentlich das „Looping the loop" ergeben eine geradezu vernichtende statische Empfindung.

Die aktiven Spiele stehen unter direkter Kontrolle des Labyrinths; die Bewegungen, auf welche es ankommt, sind Labyrinthreflexe. Beim Tanzen kommt der schaukelnde, rhythmische Charakter in den Vordergrund. Dieser Rhythmus erklärt auch, wie es möglich ist, daß die in der Regel nur hinderlichen Labyrintherregungen infolge von Dosierung und von der Art und Weise der Applikation angenehm sein können. Schließlich weist Mulder auf die Analogie sowohl der Reize als der Effekte am verwandten Gehörorgan hin. Das Zu- und Abnehmen findet sich als Crescendo und Decrescendo in der Musik wieder, ebenfalls der Rhythmus. Diese Hauptqualitäten des Klangreizes mag das Publikum gern vom Dirigenten sichtbar markiert wissen. Außer dem praktischen Nutzen für die Ausführenden geben die Bewegungen des Dirigenten auch dem Hörer eine gewisse Befriedigung. Auch erblickt Mulder im mannigfachen Zusammengehen beider Sinneswirkungen (Wiegen, Tanzen, Schlittschuhlaufen mit Musik) und der Gleichartigkeit der Reize eine Andeutung der phylogenetischen Verwandtschaft der beiden Sinnesorgane: der Schnecke und des statischen Organes.

Diskussion.

Quix glaubt nicht, daß vom Labyrinth bewußte, angenehme Reize ausgehen. Das statische Organ ist ein automatischer Sinn. Die statischen Spiele stehen mit denjenigen des Auges und des Ohres nicht in einer Reihe, wohl in gewisser Hinsicht mit denjenigen des Muskelsinnes. Bei fast allen vom Vorredner behandelten Spielen sind außer dem Labyrinth andere, sogar überwiegende Momente im Spiel. Viele labyrinthlose Taubstumme wie auch die

Digitized by Google
Original from UNIVERSITY OF CALIFORNIA
Generated on 2019-10-24 09:45 GMT / http://hdl.handle.net/2027/uc1.b3252757
Public Domain in the United States, Google-digitized / http://www.hathitrust.org/access_use#pd-us-google

Tanzmäuse tanzen und springen gern; was ihnen angenehm ist, ist der haptische Eindruck.

Schutter hat sich die Spiele der taubstummen Kinder angesehen. Er sah sie auf der Hinkbahn auch blinde Kuh spielen und bei der Untersuchung nach Bárány war ein funktionierendes statisches Labyrinth ausgeschlossen. Es müssen also andere Freude erregende Momente als das Labyrinth im Spiele sein.

Zwaardemaker bemerkt, daß die nächtlichen Tänze der Tanzmäuse keine rhythmischen, sondern kontinuierliche Drehungen seien. Ein negativer Ausschlag der Bárányschen Ausspritzung mit mäßig kaltem Wasser hat gar keine Beweiskraft.

Mulder meint, daß bei jedem Spiel mehrere Sinnesorgane beteiligt sind. Beim passiven Schaukeln ist die statische Empfindung die einzige. Was die Taubstummen betrifft, so meint er, daß richtig ausgeführtes Springen und Hinken beweist, daß ein noch funktionierendes statisches Labyrinth anwesend ist.

Schutter hält diese Folgerung für unrichtig. Die Taubstummen wissen ihr in der Tat fehlendes statisches Organ durch andere Hilfsmittel zu remplazieren.

Burger betont das psychische Moment beim Spiel, das Bewußtsein, mehr zu leisten als andere oder wie vormals. Beim Automobilfahren ist eine immer größere Schnelligkeit den Sportsleuten ein Hochgenuß, um so mehr, wenn die Bahn glatter ist und bei Abwesenheit von Beschleunigung der statische Reiz wegfällt. Beim Ausführen eleganter Drehungen auf der Eisbahn ist Selbstbewunderung ein mächtiger Faktor und wird der Genuß durch die Anwesenheit von Zuschauern wesentlich erhöht.

Mulder dagegen meint, daß der Genuß größtenteils von den beim Drehen ausgelösten Labyrinthreflexen ausgeht.

X. C. H. Stratz (Haag): Die Nase in ästhetischer und anthropologischer Beziehung.

Nach einer Übersicht über die Entwicklungsgeschichte und die Anatomie der äußeren Nase bespricht Stratz die verschiedenen Nasenformen an der Hand von Topinard, Hovorka, Ranke.

Kinder aller Rassen sind breitnasig. Sie bleiben das oder wachsen allmählich zum mesorhinen oder leptorhinen Typus aus. Es gibt keine verschiedenen Arten von Rassennasen, sondern nur verschiedene Entwicklungsstufen desselben Urtypus. Bei den Australiern ist die Leptorhinie Ausnahme, bei der weißen Rasse ist sie die Regel. Außer der zunehmenden Länge kennzeichnet sich die höhere Entwicklung der Nase durch einen höheren und schmäleren Nasenrücken, eine feinere Nasenspitze, feineren, mehr scharfeckig zueinander gestellten Nasenflügel. Ausführlich bespricht Stratz dann die verschiedenen Nasentypen sowohl vom anthropologischen wie auch vom ästhetischen Standpunkt. Die Nase des Kindes soll kurz und breit sein; die erwachsene Nase in vollendetster Form ist leptorhin, und zwar geht dieser Typus nach Hovorka vom konkaven zum rechten und schließlich zum konvexen Typus. Langer und Hovorka meinen, daß in der griechischen Kunst der Natur Gewalt angetan wird, weil in Wirklichkeit nicht existierende Verhältnisse im Bilde gebracht worden sind (die Hyperfrons). Stratz verkennt dies nicht, allein er betrachtet dies keineswegs als einen Kunstfehler. Es war nicht der Zweck des Künstlers, die Natur nachzuahmen, wie sie ist, sondern einen Eindruck, welcher der Natur so nahe als möglich herankommt, zu schaffen. Es soll also den Umständen,

Digitized by Google
Original from UNIVERSITY OF CALIFORNIA
Generated on 2019-10-24 09:45 GMT / http://hdl.handle.net/2027/uc1.b3252757
Public Domain in the United States, Google-digitized / http://www.hathitrust.org/access_use#pd-us-google

unter denen das Werk gesehen werden wird, Rechnung getragen werden. Ein auf ganz hohen Sockel weit über die Köpfe der Menge gestelltes Bild hätte einen unmöglichen Eindruck gemacht, wenn nicht die wirklichen Verhältnisse zu diesem Zwecke abgeändert wären. Von unten gesehen würde die hohe Stirn verschwinden und die Nasenspitze in die Luft hervorragen. Demgemäß findet man bei der Aphrodite von Praxiteles und namentlich beim Diskuswerfer von Miron, welche auf viel niedrigeren Sockeln gestanden, viel natürlichere Verhältnisse als beim Zeus von Otricolo von Phidias.

Bei den romanischen Völkern kommt die römische Nase, bei den germanischen Völkern die nordische Nase überwiegend vor, während die griechische überall zu finden ist, allein — wie vermutlich auch bei den alten Griechen — nur ausnahmsweise und oft in unschöner Form. Um die Schönheit einer Nase zu beurteilen, ist nicht der Typus maßgebend. Man soll die Fehler aufsuchen, um also auf negativem Wege zu der Diagnose der Schönheit zu gelangen.

XI. P. Th. L. Kan (Leiden): *a)* Ein Fall von pneumatischer Erweiterung der linken Stirnhöhle.

Bei einem 50jährigen Manne bestand seit mehr als einem halben Jahr ein Exophthalmus nach unten und außen infolge von knochenharter Verdickung im inneren oberen Winkel der Augenhöhle. Diagnose: Periostitis ossificans oder Osteom. Bei der Operation stellt sich heraus, daß der Boden der Stirnhöhle nur stark nach unten verlagert, jedoch gar nicht verdickt ist; die Höhle ist sehr groß; deren Wandungen und Schleimhaut sind normal. Auffallend war, daß bei jeder Ausatmung des Pat. die Luft mit Kraft in die Höhle hineingeblasen wurde. Der Ductus nasofrontalis war stark nach hinten gerichtet. Die vordere und untere Wand wurde abgetragen und die Wunde primär vernäht. Die Ausdehnung der Höhle läßt sich durch den Druck der Exspirationsluft erklären, vielleicht unter Mitwirkung irgend einer Ventilbildung.

b) Ein Fall von subchronischer Osteomyelitis des Oberkiefers mit Sequestration der hinteren Kieferhöhlenwand.

Bei einem Mädchen, 20 Jahre alt, entsteht im Anschluß an Zahnschmerzen Schwellung der Backe, die nach Zahnextraktion nicht verschwindet. Aus der Fistel fließt Eiter hervor, niemals aus der Nase. Die Schwellung verbreitet sich bis in die Augenhöhle. Bei Eröffnung der Kieferhöhle in der Fossa canina zeigt sich die äußere Knochenwand verloren gegangen; die Höhle ist mit Granulationen gefüllt (keine bösartige Neubildung); die hintere Wand ist beweglich, aber nicht losgelöst und wird vorläufig in situ gelassen. Pat. ist noch in Behandlung.

Bei der Diskussion meint Brat, der Sequester wäre wohl zu entfernen gewesen; Quix erwähnt die Wahrscheinlichkeit von Lues.

c) Ein Fall von ausgedehnter Entzündung im Transversus-Jugularisgebiet ohne abschließenden Thrombus.

Ein Mädchen von 9 Jahren mit chronischer Otorrhoe und akuter Mastoiditis. Bei der Operation Cholesteatommassen bis auf den normal aussehenden, pulsierenden Sinus. Nach der Operation wird die Temperatur normal; Euphorie. Nach einer Woche Plastik nach Koerner. Am nächsten Tage pyämisches Fieber. Wiedereröffnung der Wunde. Sinus nicht verfärbt; bei Punktion flüssiges Blut. Später, bei fortdauerndem Eiterfieber, Bulbusoperation und Punktion des Bulbus: flüssiges Blut ohne Mikroben. Lungensymptome. Exitus nach drei Wochen.

Digitized by Google
Original from UNIVERSITY OF CALIFORNIA
Generated on 2019-10-24 09:45 GMT / http://hdl.handle.net/2027/uc1.b3252757
Public Domain in the United States, Google-digitized / http://www.hathitrust.org/access_use#pd-us-google

Obduktion: Die Wand des Sinus transversus teilweise, die des Bulbus, der Vena jugularis bis an die Anonyma, zum Teil auch der V. facialis anterior ist verdickt und mit einer adhärenten, grüngrauen Masse bedeckt, welche aber nirgendwo das Lumen verschließt.

XII. J. C. Henkes (Middelburg): Form und Entwicklung des Nasenrachenraumes.

Verfasser hat an 124 Menschenschädeln, deren Alter bekannt war, und an 6 Gorillaschädeln Messungen angestellt. Er fand folgende Mittelwerte:

		Erwachsene	7jährig	2jährig	Neugeborene	Gorilla
Größte Schädellänge	*cm*	17·86	16·6	14·6	11·4	—
Größte Schädelbreite	„	14·39	13·3	12·3	8·43	—
Distanz Foramen occip. magn.—Mitte Choanen	„	2·9	2·73	2·4	2·3	4·6
Distanz Foramen occip. magn.—Tuberc. phar.	„	1·1	0·76	0·6	0·45	1·5
Länge des Fornix	„	1·8	1·97	1·8	1·81	3·1
∠ Ebene des For. occip. und Dact. cav. phar.-nas.		154°	158°	166°	167°	149°
∠ Ebene For. occip. und Os palat.		170°	177°	175°	180°	200°
Breite der Choanen unten	*cm*	2·8	2·3	1·98	1·46	2·5
„ „ „ oben	„	2·7	2	1·6	1·2	2·4
Höhe der Choanen	„	2·4	1·94	1·2	0·7	3
Breite des Clivus	„	3·2	2·5	2	1·3	3
∠ Hinterer Vomerrand und Dact. cav. phar.-nas.		97°	104°	120°	125°	130°

Aus diesen Zahlen geht hervor, daß das stärkste Wachstum bis zum 7. Jahre stattfindet. Dann sind bereits 90% der definitiven Größe erreicht.

Während der Fornix in die Länge nicht wächst, nimmt mit dem Alter die Breite des Clivus und namentlich die Höhe der Choanen zu. Dadurch verliert der Nasenrachenraum die Form einer gekrümmten, platten Hohlröhre, welche er am Neugeborenen aufweist. Der Inhalt des Nasenrachenraumes ist enormen Schwankungen unterworfen.

Das Hinterhauptsloch macht beim Erwachsenen mit der Horizontalen einen Winkel von 170°, beim Neugeborenen von 181°, beim Gorilla von ungefähr 200°. Dasselbe blickt beim erwachsenen Menschen nach unten und ein wenig nach vorn; beim Neugeborenen nach unten und ein wenig nach hinten; beim Gorilla stark nach hinten. Hiervon hängt die verschiedene Richtung der hinteren Nasenrachenwand und folglich auch die Form dieses Raumes wesentlich ab. Je mehr das Hinterhauptsloch nach hinten verlagert wird, um so mehr weicht die Richtung der hinteren Nasenrachenwand von der vertikalen ab; um so weniger sieht der Nasenrachen einer eigentlichen Höhle ähnlich. Am Hunde und an der Katze ist das Hinterhauptsloch ganz nach hinten gestellt; der obere Teil der Halswirbelsäule läuft nahezu horizontal, dem harten Gaumen parallel, und es gibt keinen Nasenrachenraum.

Die Bildung eines Nasenrachenraumes beim Menschen ist von zwei Momenten bedingt: vom starken Höhenwachstum der Choanen und von der Verlagerung des Hinterhauptsloches nach unten.

Generated on 2019-10-24 09:45 GMT / http://hdl.handle.net/2027/uc1.b3252757
Public Domain in the United States, Google-digitized / http://www.hathitrust.org/access_use#pd-us-google
Digitized by Google
Original from UNIVERSITY OF CALIFORNIA

XIII. H. van Anrooy (Rotterdam): Seltene Komplikation einer Totalaufmeißelung.

Chronische Ohreiterung rechts. Kranksein seit einigen Wochen. Erbrechen und Pulsverlangsamung; keine Meningitis. Bei der Radikaloperation findet sich eine Fistel im Tegmen antri; stinkender Extraduralabsceß in der mittleren Schädelgrube; Mittelohr mit Cholestommassen ausgefüllt. Nach wie vor hohe Temperatur und langsamer Puls. Druckschmerz unterhalb des Proc. mast. Zunehmende Schluckschmerzen, Salivation, Trismus und Bildung eines rechtseitigen peritonsillären Abscesses. Bei Incision Eiter, worauf allmähliches Sinken der Temperatur. Von der Paukenhöhle aus läßt sich in der Tubargegend eine Sonde bis in die Incisionsöffnung am Gaumen vorschieben. Heilung. Ähnliches berichtet Leidler (Archiv f. Ohrenheilk., Bd. 75, S. 14).

XIV. F. H. Quix (Utrecht): Die Aufzeichnung der Hörschärfe für Knochenleitung und Luftleitung.

Die Weberschen und Rinneschen Versuche sind unzuverlässig. Der Schwabachsche Versuch ist in abgeänderter Form von wesentlichem Werte. Quix bestimmt die Hörschärfe für Luftleitung mittelst einer modifizierten c = 128-Stimmgabel, nimmt als Maßstab nicht die Hörzeit, sondern die Größe der Amplitude der Stimmgabelbeine und findet also die pathologische Hörschärfe für Knochenleitung in Brüchen oder Prozenten der normalen. Für denselben Ton, jedoch mit einer anderen Stimmgabel, wird dann die Hörschärfe für Luftleitung in Prozenten der normalen aufgesucht. Das Verhältnis dieser beiden Brüche oder beider Prozentzahlen bietet ein wertvolles diagnostisches Moment dar und umfaßt gleichzeitig den Zweck der alten Stimmgabelversuche.

Quix demonstriert weiter eine neue graphische Methode zur Aufzeichnung der Hörschärfe sowohl für Luft- wie für Knochenleitung. In einem geradwinkligen Koordinatensystem wird auf den Absceß die Hörschärfe für Knochenleitung, auf dem Koordinat die Hörschärfe für Luftleitung aufgezeichnet. Beide Hörschärfen werden also von einem Punkte markiert, der nicht nur den absoluten Wert derselben angibt, sondern auch für die Art des Ohrleidens kennzeichnend ist. H. Burger.

Meeting of Royal Society of Medicine, Otological Section.

March 6, 1909.

By Dr. Peter Mc Bride in the thair. (Journ. of Laryngol., Rhinol. and Otol., April 1909, pag. 193.)

Mr. Sidney Scott hält eine Vorlesung über das Problem des Schwindels und gab Rechenschaft über seine Beobachtungen, die auf der Prüfung des Nystagmus bei einer großen Zahl von Ohrenkranken, die auch an Schwindel litten, basierten. Er bediente sich der von Bárány eingeführten calorischen und Drehprüfung und untersuchte Fälle vor und nach der Zerstörung des inneren Ohres durch Krankheiten oder Operation. Er referierte über die verschiedenen Formen von Schwindel und Nystagmus und beschrieb diese aufs genaueste in Verbindung mit Labyrintherkrankungen. Er führte aus, daß alle Formen von Schwindel mit Nystagmus einherziehen können, daß Schwindel aber auch ohne Nystagmus bestehen kann, und betrachtete den Labyrinthnystagmus unter

Digitized by Google
Original from UNIVERSITY OF CALIFORNIA
Generated on 2019-10-24 09:45 GMT / http://hdl.handle.net/2027/uc1.b3252757
Public Domain in the United States, Google-digitized / http://www.hathitrust.org/access_use#pd-us-google

drei vorzüglichen Typen als horizontalen, vertikalen und rotatorischen. Er gab seine Ansichten über die Mechanik dieser Formen an, die mit denen von Mack, Breuer und Bárány übereinstimmen, und führt eine neue Hypothese zur Erklärung dieser Phänomene an. Bei Besprechung der physikalischen Wirkungen der Hitze sagt er, er fände keinen Grund, zu zweifeln, daß die Endolymphe ähnliche Eigenschaften besitze wie andere Flüssigkeiten, und daß, je rascher die Hitze ihr entzogen wird, um so rascher die Dichte der kälteren Partikel zunehme. Wenn die Labyrinthtemperatur höher ist als die Körperwärme, so ist es leichter denkbar, daß das beobachtete Phänomen bedingt sei durch aufsteigende Bewegung in der Endolymphe. Ein Vergleich der Hypothese von Strömung und Triebkraft zeigte, daß der Typus des Nystagmus konstant war für eine Bewegung in eine bestimmte Richtung, hervorgebracht entweder durch Temperaturwechsel oder Beendigung einer Drehung. Mr. Scott stimmt nicht mit der Ansicht einiger Autoren überein, daß der ampulläre Nerv eine über- und eine untergeordnete Funktion besitzen und, obwohl er denkt, es handle sich um eine doppelte Funktion, nehme er doch nicht an, daß die eine stärker sei als die andere. Der Mechanismus des Nystagmus bei Labyrinthfistel, entweder spontan oder durch Druck oder andere Ursachen bedingt, wurde beschrieben. Die Frage des Weiterbestehens von Schwindel von labyrinthärem Typus nach Entfernung eines Labyrinths wurde besprochen und Mr. Scott stellte die Behauptung auf, daß es möglich war, diese Form von Nystagmus durch Carotiskompression zum Stillstand zu bringen. Der Mechanismus des Reizes wurde durch die Annahme stoßender Pulsbewegungen von der Carotis interna erklärt, welche auf dem Wege des carotischen Kanals aufs Labyrinth übertragen wurden. Es wurde der Meinung Ausdruck gegeben, daß der ampulläre Apparat ein Organ sei, empfindlich für Reizwirkungen durch die Biegung der Härchen, und daß eine vollkommene Übereinstimmung bestehe zwischen der Richtung, Schnelligkeit und Dauer der Bewegungen des Augapfels und der Richtung und Zeit der Kopfbewegungen und daß infolge dieser Übereinstimmung die jeweilige Stellung der Augenachse kontrolliert und so trotz fortwährender Kopfbewegung die Fixierung ermöglicht werde. Mr. Scott beschreibt die primäre Bewegung des labyrinthären Nystagmus als eine Steigerung der normalen reflektorischen Bewegungen labyrinthärer Kontrolle, während die sekundäre Bewegung als einfache Reflexaktion gedeutet wurde. Dazu wurde noch eine Reihe von psychischer Einwirkung und Einwirkungen der gesamten Körpermuskulatur herbeigezogen, um die Erscheinungen zu erklären. Mehrere Tatsachen wurden zur Unterstützung dieser Hypothese herbeigezogen und er behauptete, daß seine Beobachtungen durch Forschungen anderer Beobachter bewiesen worden seien. Er referierte über die Theorie von Aum-Brown, welche annimmt, daß sechs halbmondförmige Kanäle zu drei Paaren vereint zur vollständigen Auffassung einer Drehung in irgend einer Achsenrichtung nötig seien, wenn auch nur eines der Paare gereizt werde. Er meint, daß jedes Bogengangspaar während einer Kopfbewegung in der Achse dieser Bogengänge gereizt werde und daß, wenn ein Bogengang einer Seite vollkommen zerstört sei, die andere Seite fähig sei, die Kontrolle über die kompensatorischen Augenbewegungen zu übernehmen. Es folgte eine Diskussion.

Sir Victor Horsley bemerkt, daß er erfreut war, seine eigenen an Affen gemachten Beobachtungen durch Mr. Scotts Ergebnisse bestätigt zu sehen, und berichtete über heftige Kopfbewegung bei Affen, die von Labyrinthoperationen gefolgt waren.

Digitized by Google
Original from UNIVERSITY OF CALIFORNIA
Generated on 2019-10-24 09:45 GMT / http://hdl.handle.net/2027/uc1.b3252757
Public Domain in the United States, Google-digitized / http://www.hathitrust.org/access_use#pd-us-google

Dr. Mackenzie, Mr. Whitechead und Dr. Dunas Grant nahmen auch an der Diskussion teil.

Mr. Scott illustrierte seine Arbeit durch Sektionen des menschlichen Labyrinths und demonstrierte Glasmodelle der häutigen Bogengänge und der Labyrinthsäckchen des Menschen.

Referate.

I. Allgemeines.

Funktionsprüfungen des Gehörorganes an Taubstummen. Ein Beitrag zur klinischen Pathologie des Ohrlabyrinths. Aus der Ohrenabteilung der allgemeinen Poliklinik in Wien. Von Dozent Dr. G. Alexander und Dr. G. W. Mackenzie. (Zeitschrift f. Ohrenheilk., LVI, 2.)

Bei der Prüfung eines Taubstummenmateriales von 51 Fällen stellten sich die Verfasser besonders die Aufgabe, die alten sowie neuesten Untersuchungsmethoden bezüglich ihrer Zuverlässigkeit, besonders mit Bezug auf die strittige Frage der labyrinthären Gleichgewichtsstörungen zu prüfen. An dieser Stelle sei nur erwähnt, daß auf Grund dieser Prüfung das gesamte Material sich in vier Gruppen verteilen ließ: völlige Unerregbarkeit der Schnecke und des statischen Labyrinths; partielle Zerstörung der Schnecke und erregbares statisches Labyrinth; partielle Zerstörung der Schnecke und vollkommene Destruktion des statischen Labyrinths; totale Zerstörung der Schnecke und erregbares statisches Labyrinth. Auch hier zeigte sich aufs neue die Tatsache, daß bei intraembryonal auftretender Schädlichkeit das statische Labyrinth sich widerstandsfähiger erweist als das akustische (Schnecke), während bei postembryonaler Schädlichkeit eine wesentliche Verschiedenheit in der Widerstandsfähigkeit des statischen und akustischen Labyrinths sich nicht nachweisen läßt. In vielen Fällen von völliger Zerstörung des ganzen Labyrinths waren Gleichgewichtsstörungen stark ausgeprägt, ohne daß in irgend einem Falle Schwindel bestanden hätte. Die Autoren möchten hierin eine Bestätigung der Breuerschen Hypothese erblicken, wonach die Nervenendigungen in Utriculus und Sacculus das Perzeptionsorgan für geradlinige Beschleunigungen darstellen, demzufolge die von hier ausgehenden Impulse der Gleichgewichtserhaltung des Körpers und Kopfes in den drei Hauptachsen des Raumes dienen; die in obigen Fällen beobachteten Gleichgewichtsstörungen seien wahrscheinlich auf einen Ausfall dieser Impulse zurückzuführen. Keller.

Statistik der Ohreiterungen und Hirnkomplikationen, beobachtet in der Heidelberger Universitäts-Ohrenklinik 1897—1906. Von Privatdozent Dr. J. Hegener. (Zeitschr. f. Ohrenheilk., LVI, 1.)

Eine sorgfältige statistische Verwertung des gesamten, 24.000 Fälle betragenden einschlägigen Krankenmaterials, welche, wie Hegener mit Recht betont, ein besonderes Interesse dadurch beanspruchen kann, daß mit wenigen Ausnahmen sämtliche Ohrerkrankungen der ganzen Stadt und größeren Um-

Digitized by Google
Original from UNIVERSITY OF CALIFORNIA
Generated on 2019-10-24 09:45 GMT / http://hdl.handle.net/2027/uc1.b3252757
Public Domain in the United States, Google-digitized / http://www.hathitrust.org/access_use#pd-us-google

gebung einheitlich verwertet werden konnten; alle letal endenden Fälle gelangten zur Sektion. Keller.

II. Äußeres Ohr und Mittelohr.

Histologische Befunde an den Gehörknöchelchen bei nicht tuberkulöser chronischer Otorrhoe. Von Dr. W. Schoetz (Heidelberg). (Zeitschr. f. Ohrenheilk., LVI, 1.)

Schoetz teilt die Ergebnisse seiner histologischen Untersuchungen an einer großen Zahl durch Hammer-Ambosextraktion gewonnener Ossicula mit chronischer, nicht spezifischer Eiterung mit, wobei sowohl die verschiedenen Phasen der fortschreitenden Zerstörung wie auch der Heilung in ausführlicher Weise erörtert werden. In praktischer Beziehung kommt Schoetz zu dem Schlusse, „daß weniger die Beseitigung eines Krankheitsherdes an den Gehörknöchelchen als vielmehr die Schaffung eines freieren Zuganges und besseren Abflusses für die erkrankten Nebenräume des Mittelohres dasjenige Moment zu sein scheint, welches die Heilung nach Hammer-Ambosextraktion herbeiführt". Keller.

Zur Ätiologie der akuten Otitis. Aus der k. k. Universitäts-Ohrenklinik in Wien (em. Vorstand: Hofrat Politzer). Von Privatdozent Dr. H. Neumann und Doktor E. Ruttin, Assistenten der Klinik. (Arch. f. Ohrenheilk., Bd. 79, Heft 1 u. 2.)

Die Autoren berichten über ein Untersuchungsmaterial von 181 Fällen. Die verschiedensten pathogenen Mikroorganismen können nyi- und mesotympanale Eiterungen erregen, die Lokalisation der Eiterung steht in keinem Zusammenhange mit der Art des Erregers. Die Entstehung des akuten Warzenfortsatzempyems ist von der Lokalisation der Eiterung im Mittelohre nicht abhängig. Die von Kapselkokken erregten Otitiden stellen einen hohen Prozentsatz zur Operation und führen häufiger als die kapsellosen Mikroorganismen zur Mastoiditis und zu intrakraniellen Komplikationen. Für die Entstehung der akuten Mastoiditis ist der anatomische Bau des Warzenfortsatzes von Bedeutung und sind besonders die pneumatischen Knochen prädisponiert. Der Verlauf der akuten Otitis bis zur Entstehung der Warzenfortsatzkomplikation bildet bei den kapsellosen Kokken meist eine einzige ansteigende Linie, während er sich für die Kapselkokken graphisch als eine aufsteigende, abfallende und nach längerem intervallären Stadium wieder aufsteigende Linie darstellt. Namentlich bietet die durch den Streptococcus mucosus hervorgerufene Otitis ein ganz eigenes Bild dar. Auch diese Otitis kann heilen, allein sie zeigt für die definitive Heilung keine große Tendenz und es scheint, daß eine Reihe der früher als primäre Mastoiditis angesprochenen Fälle ihre Entstehung einer abgeklungenen Mucosusotitis verdanken. Alt.

Die Behandlung der akuten Mittelohreiterungen mit zitzenförmiger Perforation durch Aussaugen des Eiters aus derselben vom Gehörgange aus. Von Doktor O. Muck (Essen). (Zeitschr. f. Ohrenheilk., LVI, 1.)

Muck empfiehlt auf Grund seiner Erfahrungen die Saugmethode bei Ohreiterungen mit ungünstig gelegener Perforation, besonders bei zitzenförmigen

Digitized by Google
Original from UNIVERSITY OF CALIFORNIA
Generated on 2019-10-24 09:45 GMT / http://hdl.handle.net/2027/uc1.b3252757
Public Domain in the United States, Google-digitized / http://www.hathitrust.org/access_use#pd-us-google

Trommelfellöffnungen. „Den konischen Teil des (von Muck in der Münchener med. Wochenschr., 1907, Nr. 9 angegebenen) Saugglases führt man gut schließend in den Gehörgang ein, drückt den Gummiball zusammen, deckt die obere Öffnung des Saugglases mit dem linken Zeigefinger und läßt dann den Ballon sich entfalten; nach einigen Sekunden lüftet man den Zeigefinger und sieht nach Herausnahme des Glases in dem vorher gut ausgetupften Gehörgang eitrige Flüssigkeit. Nach jedesmaligem Austupfen kann man 5—10mal und öfter Eiter aspirieren; man hört mit dem Saugen auf, wenn das Exsudat blutig gefärbt ist. Dies wird täglich gemacht." Keller.

Epidermiscysten nach Transplantation in Radikaloperationshöhlen. Aus der Universitäts-Ohrenklinik in Heidelberg. Von Dr. Schoetz. (Zeitschr. f. Ohrenheilkunde, LVI, 1.)

Schoetz bespricht im Anschluß an zwei beobachtete Fälle die Entstehung von Epidermiscysten nach Transplantation von Hautlappen und nimmt für den einen Fall, bei welchem es sich um Radikaloperation nach Cholesteatom gehandelt hatte, übereinstimmend mit der Auffassung Leuterts in einem ähnlichen Falle (Archiv f. Ohrenheilk., 39) an, daß es sich um eine Deckung von in den Knochen eingewanderter Epidermis gehandelt habe, welche bei der Knochenoperation übersehen worden ist; im zweiten Falle, wo weder Cholesteatom noch desquamative Otitis vorgelegen, dürfte die Cyste sich aus später metaplasierter Schleimhaut oder aus den Anhangsgebilden der Epidermis gebildet haben. Keller.

III. Labyrinth und Hörnerv.

Über die Beziehungen der chronischen progressiven labyrinthären Schwerhörigkeit zur Menièreschen Krankheit. Von Fr. Alexander (Frankfurt a. M.) und P. Manasse (Straßburg i. E.). (Zeitschr. f. Ohrenheilk., LV, 3.)

Bei einem Patienten, welcher an chronischer progressiver labyrinthärer Schwerhörigkeit litt und wenige Tage vor seinem durch Hirnapoplexie erfolgenden Tode von einem typischen apoplektiformen Menièreschen Anfalle betroffen worden war, ergab die Sektion neben den alten atrophischen Veränderungen im Labyrinth frische multiple Hämorrhagien im Ramus cochlearis und vestibularis, und zwar in sämtlichen Verzweigungen bis kurz vor den Endigungen, keine jedoch in den Hohlräumen des Labyrinths. Die Verfasser sehen diese Blutungen als Ursache des Menièreschen Anfalles an und glauben auch annehmen zu dürfen, daß die bei der progressiven labyrinthären Schwerhörigkeit verhältnismäßig häufig auftretenden echten, das heißt apoplektiformen Menièreschen Anfälle durch derartige Blutungen bedingt sind. Gegenüber den bisher anatomisch genau untersuchten Fällen von echter Menièrescher Krankheit, welche sich sämtlich auf Leukämiker beziehen, betonen die Verfasser, daß in ihrem Falle keinerlei Zeichen von Leukämie vorlägen. Keller.

Digitized by Google
Original from UNIVERSITY OF CALIFORNIA
Generated on 2019-10-24 09:45 GMT / http://hdl.handle.net/2027/uc1.b3252757
Public Domain in the United States, Google-digitized / http://www.hathitrust.org/access_use#pd-us-google

IV. Otochirurgie.

Plötzlicher Exitus letalis nach Hirnpunktion und Lumbalpunktion bei einem Fall von otogenem Hirnabsceß. Aus der k. k. Universitätsklinik für Ohren-, Nasen- und Halskrankheiten zu Erlangen (Prof. Dr. Denker). Von Dr. Gustav Bever.

In einem Falle trat nach einer Influenza Otitis mit konsekutivem Hirnabsceß auf. Kurz nach der Operation, die dessenthalben vorgenommen wurde, trat Exitus letalis ein. Die Veranlassung zu letzterem bot die Verletzung eines Astes der Art. fossae Sylvii; die im Anschluß an die Hirnincision vorgenommene Lumbalpunktion hat auf das verletzte Gefäß durch Druckentlastung zweifellos geradezu aspirierend gewirkt. (Zeitschr. f. Ohrenheilk., LVII. Bd., 4. H.) E. Urbantschitsch.

Notizen und Personalien.

XVI. internationaler medizinischer Kongreß. In Budapest findet vom 29. August bis 4. September 1909 der XVI. internationale medizinische Kongreß (gleichzeitig VIII. internationaler Ohrenkongreß) statt. Als offizielle Vertreter der Österreichischen otologischen Gesellschaft werden die Herren Hofrat A. Politzer und Prof. V. Urbantschitsch fungieren. Das Programm wurde folgendermaßen zusammengestellt:

I. Referate: Alexander (Labyrinthkrankheiten); Biehl (Biersche Hyperämie); Botey (Jugularisunterbindung); Brieger (Jugularisunterbindung); Cheatle (Schläfebeine); Compaired (Hirnabscesse); Delsaux (Blutbefunde); Deuch (Meningitis); Denker (Taubstummheit); Friedrich (Labyrintherkrankungen); Gradenigo (Akumetrie); Grazzi (chronische Mittelohrentzündung); Heiman (Otosklerose); Jaques (Schulinfektion); Jearsley (chronischer Katarrh); Krepuska (leukämische Labyrintherkrankung); Lannois (Hörnerverkrankung); Lermoyez (Meningitis); Leutert (bakteriologische Blutuntersuchung); Lichtenberg (Radikaloperationen); Lombard (Facialislähmung); Möller (progressive Schwerhörigkeit; akumetrische Formel); Moure (Bulbusoperationen); Mouret (Infektionen); Panse (Hörprüfungsergebnisse); Reik (Primärnaht nach Mastoidoperationen); Schmiegelow (Labyrinthoperationen); Schönemann (Resorptionsfähigkeit des Gehörganges); Siebenmann (Otosklerose); Spira (Stauungshyperämie); Suarez de Mendoza (Anästhesie); Szenes (Terminologie); Taptas (Thrombophlebitis); Török (Jugularisunterbindung); Trétrôp (Labyrintheiterungen, Terminologie); Uchermann (otogene Pyämie); Vali (Gehörgangsbildung bei Atresie).

II. Vorträge: Baber (chronischer Mittelohrkatarrh); Bárány (Stimmgabelprüfung, Vestibularapparat); Baumgarten (Röntgenbehandlung); Botey (konservative Radikaloperation); Bresgen (Perhydrol); Bryant (Funktionsprüfung, Mastoidoperation); Falta (Stimmgabelphänomen); Fleischmann (Sinusthrombose); Gray (Aquäductus etc.); Guth (professionelle Ohrerkrankungen); Hammerschlag (Taubstummheit); Hartmann (Schwerhörigenschule); Holmes (Diätetik); Koenig (Anästhesie); Lake (Schwindel und Ohrensausen); Leidler und Schüller (Röntgenologie); Mahn (Mastoiditis); Milligan (Hörnerv); Moll (Telephon); Neubauer (tamponlose Nachbehandlung); Neumann und Ghon (eitrige Meningitis, Labyrintheiterung, Labyrintherkrankung, Hirnabscesse); Panse (Gleichgewichtsstörungen); Politzer (Pathologie und pathologische Anatomie); Rejtö (Schläfebeine); Ruttin (Labyrintheiterung); Schönemann (Duct. sacc.-cochl.); Schwarcz (Labyrinth- und Kleinhirnveränderungen, chronischer Mittelohrkatarrh, Mittelohreiterung); Schwartze, Siebenmann (tuberkulöse Otitis, chronische Otitis); Snow (Katarrh); Suarez de Mendoza (konservative Chirurgie); Szenes (Weberscher Versuch); Thomson (Nase und Ohr); Uchermann, E. Urbantschitsch (Kopfnystagmus); V. Urbantschitsch (Luftdurchgängigkeit des Trommelfells); Zia (Hirnabsceß).

Digitized by Google
Original from UNIVERSITY OF CALIFORNIA
Generated on 2019-10-24 09:46 GMT / http://hdl.handle.net/2027/uc1.b3252757
Public Domain in the United States, Google-digitized / http://www.hathitrust.org/access_use#pd-us-google

Laryngo-Rhinologischer Teil.

Original-Artikel.

Über Dyspnoe und Apnoe. [1])

Von Prof. Dr. **M. Grossmann.**

Die mechanischen Hindernisse, welche dem Einströmen der inspirierten Luft in die Lungen durch Stenosierung der großen Luftwege entgegengesetzt werden, bilden die einfachste Form der Atembeschwerden. Sie haben eine Trias von Erscheinungen zur Folge. Es ändert sich die Atmung, der Blutdruck und die Schlagfolge und Schlaggröße des Herzens. Die einzelnen Atemzüge werden viel seltener und tiefer, der Blutdruck steigt, die Pulsschläge des Herzens werden seltener und größer. Wenn im Zustande eine Verschlimmerung eintritt (durch Zunahme der Stenosierung oder aus Gründen, welche weiter unten erörtert werden), ändert sich das Bild in radikaler Weise. Die Atemzüge werden beschleunigt und seichter; der Blutdruck und die Pulsschläge des Herzens nehmen an Frequenz bedeutend zu, werden flatternd, kaum fühlbar (Asystolie). Die Verlangsamung der Respiration im ersten Stadium ist auf die Vorgänge bei der Selbststeuerung der Atmung durch den N. vagus (Heryng-Breuersches Gesetz) zurückzuführen. Die Blutdrucksteigerung beruht auf einer Reizung des vasomotorischen Zentrums. Die Pulsverlangsamung und Erhöhung der Pulswelle hängt zum Teil von der Blutdrucksteigerung an und für sich und weiters von dem Umstande ab, daß mit jeder Respiration eine Erregung der Herzhemmungsfasern zusammenfällt. Da nun während der Dyspnoe die einzelnen Inspirationen nicht nur länger, sondern auch tiefer werden, muß auch begreiflicherweise das Maximum der Erregung der herzhemmenden Vagusfasern weit intensiver und nachhaltiger ausfallen als unter normalen Umständen. Die Folge davon ist eine Verlangsamung des Herzschlages und dementsprechend eine größere Ansammlung von Blut in den Ventrikeln. Das Herz muß nun eine größere Kraft aufwenden, um sich der durch die länger dauernde Ruhepause gewonnenen Mehreinnahme zu entledigen. Die zu leistende Arbeit wird um so größer sein müssen, als die größere Blutquantität in kontrahierte Arterien, also unter größerem Widerstande befördert werden muß. Aus der andauernd vermehrten Tätigkeit des Herzens entwickelt sich nach und nach ein krankhafter Zustand,

[1]) Auszug aus drei — am 3. März, 14. April und 12. Mai 1909 — in der Wiener laryngologischen Gesellschaft gehaltenen Vorträgen.

Digitized by Google
Original from UNIVERSITY OF CALIFORNIA
Generated on 2019-10-24 09:46 GMT / http://hdl.handle.net/2027/uc1.b3252757
Public Domain in the United States, Google-digitized / http://www.hathitrust.org/access_use#pd-us-google

der mit demjenigen verglichen werden kann, der bei großer und forcierter körperlicher Anstrengung — bei Soldaten nach ermüdenden Märschen, bei Minenarbeitern infolge von Stiegensteigen oder bei schweren, in der Rekonvaleszenz geleisteten Arbeiten — beobachtet wurde. Das Wesen eines derartigen Zustandes besteht nach der Auffassung Leydens in der „physiologischen Leistungsunfähigkeit der Insuffizienz, der Entkräftung, der Ermattuug des Herzens". Im Beginne der Larynx- oder Trachealstenose wird der Kranke wohl an erschwertem Atem, aber kaum an Atembeschwerden leiden. Letztere treten erst in dem Momente auf, wenn sich zu den mechanischen Störungen in den Luftwegen jene Atmungshindernisse hinzugesellen, welche durch die Insuffizienz des Herzens in die Erscheinung treten. Der Schwerpunkt des Krankheitszustandes bei Larynx- und Trachealstenosen liegt demnach im Herzen. Die stete Gefahr, in welcher sich die Kranken mit verengerten Luftwegen befinden, ist, daß sich zur erschwerten Stenosenatmung kardiale Dyspnoe hinzugesellt.

Worin besteht das eigentliche Wesen der kardialen Dyspnoe? Der kardialen Dyspnoe liegt in allen Fällen eine Blutstauung im kleinen Kreislaufe zugrunde. Eine Stagnation des Blutes in den Lungengefäßen kann aber nur durch eine Insuffizienz des linken, nicht aber des rechten Ventrikels entstehen. Es fragt sich nur, in welcher Weise die Blutstauung in den Lungengefäßen zum Atmungshindernis wird.

Nach der von Hope im Jahre 1831 aufgestellten, später von Traube weiter ausgebauten und nach ihm benannten Lehre sollen sich bei stärkerer Blutüberfüllung Ektasien in den Kapillargefäßen bilden und durch das Einspringen dieser erweiterten Gefäßschlingen der Alveolarraum verkleinert werden. In dieser Verringerung des Lungenbinnenraumes liege somit die eigentliche Ursache des Atmungshindernisses. Diese bloß auf theoretischer Erwägung aufgebaute Lehre hat sich bei der vom Vortragenden vorgenommenen experimentellen Überprüfung als unrichtig erwiesen. Der Lungenbinnenraum wird infolge von Blutstauung nicht nur nicht kleiner, sondern ganz entschieden und konstant größer. Diese Versuche lehrten weiters, daß die Annahme v. Baschs, die Alveolarwände müssen, wenn die sie umspinnenden Kapillaren unter höherem Drucke und demnach höherer Spannung strotzend mit Blut gefüllt sind, wie ein jedes Corpus cavernosum in eine Art Erektionszustand gelangen, starrer, resistenter werden und durch diese Starrheit die Dehnbarkeit der Lunge beeinträchtigen, vollständig gerechtfertigt ist. Das Atmungshindernis bei der Blutstauung im kleinen Kreislaufe, wie sie bei jeder kardialen Dyspnoe in die Erscheinung tritt, liegt somit nicht in einer Einschränkung des Lungenbinnenraumes, wie dies von Traube angenommen wurde, sondern in der verminderten Dehnbarkeit der Lunge. Diese ist die eigentliche Quelle der Atmungsstörung.

Digitized by Google
Original from UNIVERSITY OF CALIFORNIA
Generated on 2019-10-24 09:45 GMT / http://hdl.handle.net/2027/uc1.b3252757
Public Domain in the United States, Google-digitized / http://www.hathitrust.org/access_use#pd-us-google

Bei den Larynx- und Trachealstenosen tritt der Prozeß des erschwerten Atmens infolge eines mechanischen Hindernisses aus seinem mehr harmlosen ersten in sein gefahrvolles zweites Stadium, das von der kardialen Dyspnoe, sobald das Herz infolge jener Schädigung, welche es durch das Atmungshindernis erleidet, seine Funktionen nicht mehr tadellos zu versehen in der Lage ist. Die Respiration, welche im Beginne der Stenosierung in selteneren und tieferen Atemzügen als in der Norm vor sich ging, wird nun seicht, oberflächlich und äußerst beschleunigt. Die Lungenstarre gestattet keine ausgiebigeren Exkursionen. Der Puls, der früher retardiert, groß und kräftig war, wird in diesem Stadium beschleunigt, kaum fühlbar, flatternd. Diese Änderungen sind Folgezustände der Insuffizienz des Herzens und des gekürzten diastolischen Stillstandes, der mit der seichteren Inspiration Hand in Hand geht. Endlich wird der ursprünglich stark gestiegene Blutdruck infolge der Ermattung des Herzens ganz erheblich absinken.

Die hier geschilderten Erscheinungen der kardialen Dyspnoe bleiben sich in ihren charakteristischen Hauptzügen ganz identisch, gleichviel, ob sie im Verlaufe der Larynx- und Trachealstenosen, oder infolge von Überanstrengung des Herzens bei großen Strapazen, oder endlich bei pathologischen Zuständen des Herzens selbst auftreten.

Verschiedenartigkeit der zur kardialen Dyspnoe führenden Schädigungen.

Schon beim gesunden Menschen treten bei jeder forcierten Arbeitsleistung, bei beschwerlichem Bergsteigen, länger dauerndem Laufen etc. früher oder später, je nach der Beschaffenheit des Herzens, Atembeschwerden infolge jener Veränderungen auf, welche der kardialen Dyspnoe zugrunde liegen.

Eine der häufigsten Ursachen der kardialen Dyspnoe ist zweifellos die Arteriosklerose. Während die erhöhten Widerstände, die das Herz bei den Stenosen zu überwinden hat, durch eine vasomotorische Verengerung hervorgerufen sind, handelt es sich hier um eine durch sklerotische Degeneration bedingte Verminderung der Dehnbarkeit der Gefäße. Durch die fortgesetzte Abnahme der Dehnbarkeit werden die Gefäße allmählich in starre Röhren umgewandelt und die Zirkulation des Blutes wird in demselben Maße sich mangelhafter gestalten. Bei starren Röhren vermag die rhythmisch wirkende Triebkraft des Herzens wohl nur ein pulsierendes und intermittierendes, nie aber ein kontinuierliches Strömen des Blutes aufrecht zu erhalten. Das Herz muß unter diesen Umständen seinen Inhalt gegen größere Widerstände entleeren, während es die seine Funktion unterstützenden Hilfskräfte — die Gefäßelastizität — eingebüßt hat. Durch die mangelhafte und inkonstante Blutzufuhr werden sämtliche Organe und somit auch das Herz leiden. Dazu kommt noch der Umstand, daß früher oder später

Digitized by Google
Original from UNIVERSITY OF CALIFORNIA
Generated on 2019-10-24 09:45 GMT / http://hdl.handle.net/2027/uc1.b3252757
Public Domain in the United States, Google-digitized / http://www.hathitrust.org/access_use#pd-us-google

arteriosklerotische Veränderungen der Gefäße des Herzens selbst auftreten. Zu den zwei Schädlichkeiten: erhöhte Arbeitsleistung des Herzens bei Verlust der unter normalen Verhältnissen in permanenter Tätigkeit befindlichen elastischen Kräfte der Gefäßwandung, hat sich nun die auf die erwähnten zwei Ursachen zurückzuführende mangelhafte Ernährung des Herzens hinzugesellt.

Von deletärem Einflusse ist überdies der totale Verlust oder die hochgradige Einschränkung der vasomotorischen Funktion. Wir wissen, daß jedwede Lebensäußerung im weitesten Sinne des Wortes — Freude oder Schreck, Schmerzempfindungen, Eindrücke von Temperaturdifferenzen, jede noch so geringe Arbeitsleistung etc. — mit einer Änderung des Blutdruckes, des Pulses, der Schlagfolge und Schlaggröße des Herzens einhergeht. Bei der Arteriosklerose wird aber der Einfluß der Vasomotoren in dem Grade eingeschränkt, als die Wandungen der Gefäße ihre Dehnbarkeit eingebüßt haben und starr geworden sind. Die funktionelle Ausschaltung der Vasomotoren bedeutet den Verlust von hochwichtigen Regulatoren für die zweckmäßige Herzarbeit und Blutverteilung. Aus diesem vielfach verschlungenen und komplizierten Circulus vitiosus entsteht schließlich die Insuffizienz des Herzens und in weiterer Folge die kardiale Dyspnoe.

Eine eigene Gruppe bilden jene Formen von Atembeschwerden, welche auf Reizungen bestimmter Nerven zurückzuführen sind. An erster Stelle sind hier die bei Nasenerkrankungen gar nicht selten auftretenden schweren dyspnoischen Zustände (Hack). Durch meine Versuche „Über die Änderungen der Herzarbeit durch zentrale Reizung der Nerven“ (Zeitschr. f. klin. Med., 32. Bd., 3. u. 4. H.) ist die Tatsache festgestellt worden, daß, während der Nutzeffekt der Herzarbeit durch zentripetale Reizung sämtlicher peripherer gemischter Nerven erhöht wird, die funktionelle Leistungsfähigkeit des Herzens durch die gleichartige Reizung des ersten und zweiten Trigeminusastes und des N. laryng. sup. in hohem Grade beeinträchtigt wird. In beiden Fällen sind Bedingungen für das Entstehen einer akut einsetzenden kardialen Dyspnoe gegeben.

Wir können nun drei Hauptformen von kardialer Dyspnoe unterscheiden:

Zur ersten Gruppe zählen wir die Fälle, wo es sich um Folgezustände einer Überanstrengung handelt.

Zur zweiten Gruppe die Fälle von Myodegeneratio cordis, Arteriosklerose, Fettdegeneration etc.

Die dritte Gruppe bilden jene Fälle, die infolge von Nervenreizungen auftreten und die wir als Reflexneurosen ansprechen können.

Die Quelle der beim Lungenemphysem auftretenden Dyspnoe soll im Verlust der Lungenelastizität gelegen sein, wodurch namentlich das Ex-

Digitized by Google
Original from UNIVERSITY OF CALIFORNIA
Generated on 2019-10-24 09:45 GMT / http://hdl.handle.net/2027/uc1.b3252757
Public Domain in the United States, Google-digitized / http://www.hathitrust.org/access_use#pd-us-google

spirium erschwert wird. Sobald wir diese Behauptung auf ihre Berechtigung zu untersuchen beginnen, tauchen in uns die ernstesten Bedenken auf. Die Rolle der Lungenelastizität bei der Atmung ist weit überschätzt. Die Annahme, daß chronischer Bronchialkatarrh zu einem solchen Verluste führe, ist eine willkürliche und steht mit der klinischen Erfahrung im Widerspruch. Die dyspnoischen Anfälle können oft viele Monate hindurch ausbleiben und dann plötzlich auftreten, um schon nach wenigen Stunden wieder zu verschwinden. Warum hat sich der Verlust der Lungenelastizität in der Zwischenzeit gar nicht geltend gemacht? Auch der Umstand, daß das Emphysem auch bei jugendlichen Individuen, ja selbst bei Kindern vorzukommen pflegt, ist durch die herrschende Hypothese nicht befriedigend aufgeklärt. Zwischen dem Symptomenkomplex, der beim Lungenemphysem einerseits und bei jeder funktionellen Störung des Herzens andrerseits in geringerem oder höherem Grade — je nach dem Stadium der Krankheit — regelmäßig beobachtet wird, besteht auch nicht der leiseste Unterschied. Das Lungenemphysem ist somit nur eine bestimmte Form von kardialer Dyspnoe. Das erklärt das akute Auftreten und rasche Verschwinden des Anfalles und die freien Pausen von oft monatelanger Dauer. Ein solcher Szenenwechsel ist durch die Hypothese vom Verlust der Elastizität nicht aufgeklärt, während er gewissermaßen zum Wesen der kardialen Dyspnoe gehört. Das Exspirium ist erschwert und verlängert, weil die Blutüberfüllung das Zusammenfallen der starren Lunge behindert. Die Blutstauung erklärt den im Anfalle nie fehlenden Bronchialkatarrh und der kardiale Ursprung der Zirkulationsstörung die Tatsache, daß emphysematöse Zustände auch im jugendlichen, ja selbst im kindlichen Alter auftauchen und wieder verschwinden können. Das so häufige Vorkommen des Lungenemphysems im vorgerückten Alter ist auf die bald in geringerem, bald in höherem Grade entwickelte arteriosklerotische Degeneration und deren verhängnisvolle Rückwirkung auf das Herz zurückzuführen. Auch das vikariierende Emphysem und jenes, welches bei Menschen, die eine schwere Arbeit zu verrichten haben, ist durch eine funktionelle Störung des Herzens bedingt. Auch der anatomische Befund, die Vergrößerung der Alveolen, spricht zugunsten dieser Annahme. Ja, er bildet gewissermaßen den Kronzeugen für die Richtigkeit dieser Auffassung. Die Versuche des Vortragenden haben den experimentellen Beweis erbracht, daß jedwede Stauung in den Lungengefäßen den Alveolarraum vergrößert. Wenn dieser dilatierende Einfluß der Blutstauung jahrelang ausgeübt wird, muß er doch schließlich zu einer bleibenden Vergrößerung der Alveolen führen. Auch die Erfahrung, die wir ex juvantibus gewonnen haben, sprechen zugunsten der kardialen Ätiologie des Lungenemphysems. Mit Morphium und Kodein werden wir diesen Kranken in der Regel schlechte Dienste leisten, während man mit Herzmitteln, insbesondere mit Digitalis, in allen Fällen, wo noch eine Erholungsfähigkeit vorhanden ist,

Digitized by Google
Original from UNIVERSITY OF CALIFORNIA
Generated on 2019-10-24 09:45 GMT / http://hdl.handle.net/2027/uc1.b3252757
Public Domain in the United States, Google-digitized / http://www.hathitrust.org/access_use#pd-us-google

sehr erfreuliche, zuweilen sogar glänzende Erfolge erzielen kann. Eine eklatante Bestätigung für die hier verfochtene Lehre liefert auch die Veterinärkunde. Das Lungenpfeifen oder Pfeifendampf ist vollständig identisch mit dem Lungenemphysem beim Menschen und kann durch wiederholte Überanstrengungen der Tiere willkürlich hervorgerufen werden. Dem Lungenemphysem liegt nicht eine Lungenkrankheit, sondern ein Herzleiden zugrunde.

Als Ursache dyspnoischer Anfälle wird auch der Bronchospasmus angeführt. Die Ergebnisse der experimentellen Forschung haben für die Lehre des Bronchospasmus stichhältige Beweise nicht erbracht. Die minimale Raumbeengung, welche periphere oder zentrale Vagusreizung im Lungeninnenraum zu erzielen vermochte, kann für sich allein jenes Atmungshindernis unmöglich abgeben, dem wir bei einem asthmatischen Anfalle begegnen. Noch entschiedener sprechen einzelne klinische Erscheinungen gegen die Lehre vom Bronchospasmus. In jedem asthmatischen Anfalle ist ein Tiefstand des Zwerchfells, eine Vergrößerung der Lunge, das sogenannte Volumen pulmonum auctum als konstanter Folgezustand nachzuweisen. Es stünde aber mit allen physikalischen Erfahrungen und Lehrsätzen in Widerspruch, wenn angenommen werden sollte, daß ein Körper durch Zusammenziehung statt kleiner größer wird.

Nach der Hypothese Biermers soll die Lunge unter den gedachten Umständen deshalb größer werden, weil sie mehr einnimmt als ausgibt, das heißt weil bei der Inspiration eine größere Luftmenge in die Lunge ein- als bei der Exspiration ausgeatmet wird. Wenn sich der asthmatische Anfall in der Art und unter den Bedingungen entwickeln und abspielen sollte, welche der Annahme Biermers entspricht, müßte der Kranke in wenigen Minuten entweder der Erstickung oder der Lungenblutung, unter Umständen beiden gleichzeitig auftretenden Katastrophen zum Opfer fallen.

Der Vortragende teilt die Anschauungen von Riegel und Edinger, die auf Grund ihrer experimentellen Untersuchungen zu dem Schlusse gelangten: „So lange es nicht gelingt, durch Reizung des Vagus einen Bronchialkrampf, der zu Lungenblähung führt, zu erzeugen, so lange muß die Bronchialkrampftheorie als unerwiesen bezeichnet werden."

* * *

Änderungen der Atmung infolge von Blutarmut in den Lungengefäßen sind uns namentlich durch das Experiment wohl bekannt. Sie bestehen darin, daß die einzelnen Atemzüge weit seltener und unvergleichlich tiefer werden. Am Krankenbette spielen sich diese Erscheinungen so rasch ab, daß uns zur Beobachtung kaum einige Sekunden gegönnt sind. Es tritt

Generated on 2019-10-24 09:45 GMT / http://hdl.handle.net/2027/uc1.b3252757
Public Domain in the United States, Google-digitized / http://www.hathitrust.org/access_use#pd-us-google
Digitized by Google
Original from UNIVERSITY OF CALIFORNIA

entweder schon nach wenigen tiefen Atemzügen infolge akuter Blutleere der Herztod ein, oder aber der Anfall ist nach Rückkehr normaler Zirkulationsverhältnisse schon wieder vorüber. Wird eine lange bestehende Stenosierung der Luftwege durch Tracheotomie rasch behoben oder wird ein Ascites, Pyo- oder Hydrothorax durch Punktion rapid beseitigt und läßt die durch die Dyspnoe bedingte Kontraktion der Gefäße plötzlich nach, gerät der Mensch in Gefahr, sich in seine Arterien zu verbluten.

Apnoe bezeichnen wir nach Rosenthal einen Zustand, bei welchem wegen Übersättigung des Blutes mit Sauerstoff gar nichts geatmet wird. Experimentell kann dieser Zustand durch rascheres und tieferes künstliches Atmen herbeigeführt werden. Durch analoge Behelfe kann man an sich selbst diesen Zustand hervorrufen. Ein klassisches Beispiel für die durch Sauerstoffreichtum bedingte Apnoe ist die monatelang andauernde Atmungspause im Fötalleben. Es gibt aber Atmungsstillstände, die durch viel ernstere Momente herbeigeführt werden. Sie werden sehr unzutreffend als Apnoe aufgefaßt, obgleich es sich dabei nicht um eine Bedürfnislosigkeit zu atmen, sondern um eine schwere funktionelle Störung der Atmungsapparate handelt. Hierher gehören jene Atmungsstillstände, welche infolge von toxischer Schädigung des Atmungszentrums erfolgen, wie bei der Äther- und Chloroformnarkose, bei Einatmung irrespirabler Gase oder bei der Morphinvergiftung. Auch organische Erkrankungen der peripheren oder zentralen Respirationsapparate sowie unregelmäßige, gestörte Blutzirkulation bilden eine Quelle apnoischen Atmens. Auf letztere Ursache ist das Cheyne-Stokessche Atmungsphänomen zurückzuführen. (Die Abhandlung ist in der Wiener med. Wochenschr., 1909, Nr. 19 bis 24 in extenso erschienen.)

Über die Indikationen für die Aufdeckung der Nasenscheidewand vom Munde her.

Von Dr. **Ludwig Löwe**, Ohren-, Nasen-, Halsarzt in Berlin.

Es gibt zwei Wege, um an die Nasenscheidewand zu gelangen, einen, der vom Nasenloch ausgeht und einen, der den Mund als Eingangspforte wählt. Und zwar ist es Verfasser dieser Zeilen gewesen, der zuerst den Nachweis erbracht hat (siehe diese Monatsschrift, 1900), daß Stellungsanomalien, Cristen und Spinen des Septum narium auch vom Munde aus beseitigbar sind. Bei der oralen Methode reseziert man die knorpelige und knöcherne Grundlage der Nasenscheidewand ebenfalls submukös. In dieser Beziehung ist sie also mit den von Krieg, Killian, Hajek, Freer und Anderen angegebenen endonasalen Septumencheiresen identisch. Dagegen unterscheidet sie sich von ihnen

Digitized by Google
Original from UNIVERSITY OF CALIFORNIA
Generated on 2019-10-24 09:48 GMT / http://hdl.handle.net/2027/uc1.b3252757
Public Domain in the United States, Google-digitized / http://www.hathitrust.org/access_use#pd-us-google

dadurch, daß letztere die skeletale Grundlage der Nasenscheidewand vom Nasenloch aus bloßlegen, während Verfassers Methode dies vom Munde aus tut.

Das Mundverfahren muß wohl anfangs einen sehr fremdartigen Eindruck gemacht haben. Denn nur so ist es zu verstehen, daß sich sofort heftige Opposition dagegen erhob. Führende Persönlichkeiten erklärten die Methode von vornherein, ohne sie praktisch erprobt zu haben, für einen technischen Rückschritt und für prinzipiell verfehlt. Diese „a limine"-Abweisung bewirkte, daß die Angelegenheit lange Zeit auf sich beruhte. Erst 3 Jahre später erfolgte die erste Nachprüfung seitens eines Nasenarztes. (Siehe Winkler, Monatsschr. f. Ohrenhk., 1903.) In derselben kam der Nachprüfer zu dem Resultat, daß die orale Aufdeckung mit einem relativ geringfügigen Blutverlust ausführbar sei und daß sie einen auffallend guten Überblick über den vorderen Abschnitt des Septums gewähre. Dann hat die Sache wieder 5 Jahre nichts von sich hören lassen, bis im Jahre 1908 ein zweiter Nachprüfer (Kretschmann) sie wieder aufnahm und das Verfahren ebenfalls für recht brauchbar erklärte. (Münchener med. Wochenschr., 1908.)

Man sollte meinen, daß damit die Sachlage eigentlich geklärt sein müßte. Denn wenn drei unabhängig von einander arbeitende Nasenärzte, von denen es noch dazu bekannt ist, daß sie sich mit dem Ausbau der operativen Nasenheilkunde seit längerer Zeit beschäftigen, ein und dasselbe Verfahren für brauchbar erklären, so ist doch anzunehmen, daß irgend etwas verständiges an ihm sein, daß es in irgend einer Beziehung Vorteile bieten muß. Wer aber dieser Auffassung sein sollte, wäre durchaus im Irrtum. Dem ist absolut nicht so. Die Angelegenheit ist lange noch nicht genügend ventiliert. Sonst könnte nicht wiederum eine Arbeit — und zwar aus einem um unsere Spezialität so verdienten Institut, wie es die Freiburger Nasen- und Halsklinik ist — erscheinen, in welcher dem oralen Verfahren von neuem jede Berechtigung abgesprochen, ja schließlich direkt vor ihm gewarnt wird. (Siehe Brünings: „orale" oder „nasale" Resektion der Nasenscheidewand. Münchener med. Wochenschr., 1908, S. 2678.)

Brünings weiß offenbar nicht, daß das orale Verfahren vom Verfasser dieser Zeilen herrührt. Er spricht nämlich immer vom „Kretschmannschen Verfahren", während es doch richtig das „Löwesche Verfahren" heißen muß. Denn Kretschmann hat nichts anderes getan, als das im Jahre 1900 vom Verfasser dieser Zeilen angegebene Verfahren nachgeprüft. Er macht zwar den Eröffnungsschnitt durch die Gingiva etwas kleiner und hebt die Backenweichteile etwas weniger ausgiebig als damals angegeben wurde, ab. Aber das sind doch ganz nebensächliche Dinge, die — ganz abgesehen davon, daß Verfasser sie schon seit Jahren ebenso macht (siehe Löwe, Zur Chirurgie der Nase, Bd. I, 1905) —, am Wesen der Sache nicht das Geringste ändern. Und man bezeichnet die Methoden in der Medizin doch nicht nach den Nachprüfern,

Digitized by Google
Original from UNIVERSITY OF CALIFORNIA
Generated on 2019-10-24 09:48 GMT / http://hdl.handle.net/2027/uc1.b3252757
Public Domain in the United States, Google-digitized / http://www.hathitrust.org/access_use#pd-us-google

die einige wenige derartige Eingriffe ausgeführt und vielleicht auch eine oder die andere unbedeutende Modifikation hineingebracht haben —, sondern nach denjenigen, die sie — was das Wesentliche anbetrifft — erdacht und zuerst in Praxi in größerem Umfange ausgeführt haben. (Siehe die diesbezüglichen Mitteilungen des Verfassers, l. c., ferner Monatsschr. f. Ohrenhk., 1905, S. 406, sowie dessen Monographie „Zur Chirurgie der Nase", Bd. I, Berlin 1905, Bd. II, Berlin 1907.)

Sehen wir indes von dieser Unstimmigkeit in der Bezeichnung der Sache ab und halten wir uns an den materiellen Teil der Brünings'schen Ausführungen. Brünings begründet sein abfälliges Urteil damit, daß er sagt, die orale Septumresektion stehe der endonasalen — speziell dem Killianschen Verfahren (Archiv f. Laryng., Bd. XVI) — nach drei Richtungen nach:

1. in bezug auf die Unempfindlichkeitsmachung,
2. was die operative Technik anbetrifft,
3. in puncto Nachbehandlung.

Ad 1. Bei dem oralen Verfahren sei die allgemeine Narkose notwendig. Bei dem Killianschen käme man — abgesehen von ganz kleinen Kindern — mit der perineuralen Injektionsanästhesie aus.

Ad 2. Bei dem oralen Verfahren kämen leichter Einrisse des Schleimhautschlauches zustande. Denn es entfalle bei ihm das wichtigste Hilfsmittel der Ablösungstechnik, nämlich die Kontrolle des Elevatoriums vom Nasenloch aus. Nur bei dieser Kontrolle sehe man jede Vorsicht erheischende Stelle herannahen. Man sehe den Moment, in dem die Höhe einer scharfen Leiste erreicht werde, sehe, wann die Schleimhaut bedenklich dünn wird, und könne sie eventuell mit dem Finger schützen.

Ad 3. Endlich sei auch die Nachbehandlung bei der Killianschen Operation viel einfacher. Der Patient brauche nur am Operationstage im Bett zu liegen, am anderen Tage könne er sich schon in der Frühmorgensprechstunde die Drahtklammern, mit denen Brünings die Schleimhaut zusammenhält, abnehmen lassen. Eine besondere Nachbehandlung sei dann in der Regel nicht mehr erforderlich. Dagegen träten nach der oralen Methode regelmäßig Gesichtsschwellungen ein, die erst nach Tagen zurückgingen und den Patienten solange arbeitsunfähig machten.

Diese Brüningsschen Einwände müssen, was Punkt 1 (die Anästhesierung) und Punkt 3 (die Nachbehandlung) anbetrifft, als richtig anerkannt werden. In beiden Beziehungen steht, wie Verfasser dieser Zeilen schon von Anfang an hervorgehoben hat, das orale Verfahren dem endonasalen bedeutend nach. Dagegen ist die geringere Bewertung, die Brünings der Mundmethode in bezug auf Punkt 2 (die Ablösungstechnik) angedeihen läßt, nicht ganz zutreffend. Denn außer der von Kretschmann angewandten Technik existieren noch zwei Modifikationen des Mundverfahrens. (Siehe Löwe, Zur Chirurgie der Nase,

Digitized by Google
Original from UNIVERSITY OF CALIFORNIA
Generated on 2019-10-24 09:48 GMT / http://hdl.handle.net/2027/uc1.b3252757
Public Domain in the United States, Google-digitized / http://www.hathitrust.org/access_use#pd-us-google

Bd. I, und Monatsschr. f. Ohrenhk., 1905, S. 406.) Und bei diesen beiden ist die Kontrolle der Schleimhautablösung von dem Meatus nasi communis aus genau dieselbe wie bei der Killianschen Encheirese, indem bei beiden der Gang des ablösenden Elevatoriums Millimeter für Millimeter vom Binnenraum der Nasenhöhle aus mit dem Auge verfolgt und so ebenfalls ein gefahrdrohender Durchbruch der Mucosa vermittelst des Fingerschutzes vermieden werden kann.

Es möge aber mal angenommen werden, daß auch dieser Vorwurf Brünings zuträfe. Wäre denn damit schon die Verwerflichkeit der Mundmethode bewiesen? Könnte sie nicht nach anderen Richtungen hin Vorzüge besitzen, die ihr gestatten, ihren Platz unter den rhinochirurgischen Encheiresen zu behaupten? Diese Möglichkeit liegt doch gewiß vor. Und sie trifft in der Tat den Kernpunkt der Sache. Das Mundverfahren hat gegenüber dem endonasalen — dem es in bezug auf Anästhesierung und Nachbehandlung nachsteht — nach anderen Seiten hin außerordentlich große Vorzüge. Diese sollen nunmehr kurz vor Augen geführt werden.

1. Der Hauptvorzug besteht darin, daß das Mundverfahren technisch außerordentlich leicht ist. Operative Schwierigkeiten gibt es dabei nicht, es erfordert absolut keine Übung und stellt gar keine Ansprüche an manuelle Geschicklichkeit. Auch der Ungeübte ist mit Hilfe desselben imstande, selbst in schwierigen Fällen Resultate von hoher Vollkommenheit zu erzielen. Es ist eben dabei weiter gar nichts nötig, als die Oberkiefer-Zahnfleischschleimhaut bis auf den Knochen zu durchschneiden und dann die Weichteile der Oberlippe mit dem Raspatorium in die Höhe zu schieben. So liegt der Aperturrand frei vor Augen. Nun braucht bloß der Nasenschleimhautschlauch jederseits mit dem Elevatorium abgehebelt zu werden. Alles das kann jeder ohne weiteres ausführen. Die endonasalen Encheiresen verlangen dagegen samt und sonders — die Killiansche nicht ausgenommen — ein gewisses Maß von Übung und handlichem Geschick. Sie können nur von demjenigen mit Erfolg angewendet werden, der durch häufiges Operieren an einem großen Material ihre Schwierigkeiten zu überwinden gelernt hat, der beständig in Übung bleibt und der außerdem ein gewisses Maß manueller Dexterität von Haus aus mitbringt. Wem diese nicht gegeben ist oder wem nur selten Septumanomalien unter die Finger kommen, der wird zwar in leichten Fällen auch mit den endonasalen Encheiresen zum Ziele gelangen, in schwierigen wird er aber nicht voll reussieren. Und es wird dann dasjenige eintreten, was Brünings selbst mit den Worten charakterisiert: „Die Behauptung, daß die (Killiansche) submucöse Fensterresektion nicht genügt, trifft nur für eine nicht in jedem Falle genügende Technik zu.“ Nun existieren doch unzweifelhaft eine ganze Menge von Nasenärzten, die nur relativ selten Gelegenheit zu Septumresektionen finden. Für diese setzt eben die orale Methode dadurch, daß sie es ermöglicht, auch ohne sonderliche Vorübung die skeletale Grundlage der Nasenscheidewand selbst in

Digitized by Google
Original from UNIVERSITY OF CALIFORNIA
Generated on 2019-10-24 09:48 GMT / http://hdl.handle.net/2027/uc1.b3252757
Public Domain in the United States, Google-digitized / http://www.hathitrust.org/access_use#pd-us-google

den schwierigeren Fällen vom Vorderrand des viereckigen Knorpels bis zur Choane und von der Crista nasalis bis zum Nasendach freizulegen, mit Fug und Recht ein. Und das muß doch — wenn man die Sache vorurteilslos prüft — als ein gewichtiger Vorzug des Verfahrens bezeichnet werden, der allein genügt, dasselbe davor, daß ihm der Stab gebrochen wird, zu bewahren.

In gleichem Sinne spricht sich auch Kretschmann aus (l. c.): „Von den Vorteilen", sagt dieser Autor, „die die orale Methode gegenüber der Resektion vom Nasenloche aus auszeichnen, kommt zuerst die gute Übersicht und das bequeme Manipulieren, das durch den weiten Zugang geschaffen wird, in Betracht. Berücksichtigt man, daß durch einen Eröffnungsschnitt vom 4 *cm* Länge, dessen umrandende Weichteile nachgiebig sind und der deshalb ein Auseinanderziehen zu einer Öffnung von dem gleichen Durchmesser gestattet, der ganze untere Umfang der Apertura pyriformis zur Verfügung steht und vergleicht man damit die verhältnismäßig kleine Öffnung eines Nasenloches, durch welche die submucöse Resektion vorgenommen wird, so leuchtet ein, daß in diesem Falle die Vorteile auf seiten der oralen Methode liegen. Das weite Terrain gestattet ein ausgiebigeres Ausnutzen von Hilfsinstrumenten (Wundhaken etc.), legt die Teile weithin frei und ermöglicht ein bequemes und ausgiebiges Manipulieren. Man kann das Septum in seiner ganzen Ausdehnung von dem Introitus narium bis an die Choanen, von der Gaumenplatte bis zu den Ossa nasi von Schleimhaut entblößen und dem direkten Blick zugänglich machen. Dabei steht das Objekt, welches man zu bearbeiten hat, in der genauen Richtung der Blicklinie und nicht im Winkel zu derselben, wie bei der Operation vom Nasenloch aus."

2. Der zweite Vorzug des Mundverfahrens liegt in dem Umstande, daß es das Operationsterrain unmittelbar zugänglich macht. Bei den endonasalen Encheiresen bleibt dem viereckigen Knorpel immer noch das Septum membranaceum vorgelagert und die Instrumente müssen immer erst die Enge eines Nasenloches passieren, ehe sie das Septum cartilagineum erreichen. Bei dem Mundverfahren wird dagegen gleich zu Beginn des Eingriffes alles, was den viereckigen Knorpel von vorn, von unten und von der Seite her deckt — also das ganze Septum membranaceum, die Oberlippe und die Nasenflügel —, mit dem Raspatorium in der Richtung nach oben abgeschoben. Man hat dann den knöchernen Aperturrand und die Nasenbeingegend genau so nackt wie am Skelet vor sich, nur mit dem Unterschiede, daß der viereckige Knorpel noch in seiner Lage erhalten ist, indem er mit seinem präaperturalen Abschnitt in Form eines schmalen, brettartigen Dreiecks vollständig frei aus der Aperturebene herausragt. Dieser Umstand fällt besonders bei den sogenannten Querbrüchen der Nasenscheidewand ins Gewicht. Bei diesen Frakturen zieht die Bruchlinie bekanntlich in vertikaler Richtung von oben nach unten durch die Nasenscheidewand, das Septum ist also in ein vorderes und ein hinteres Bruch-

Digitized by Google
Original from UNIVERSITY OF CALIFORNIA
Generated on 2019-10-24 09:46 GMT / http://hdl.handle.net/2027/uc1.b3252757
Public Domain in the United States, Google-digitized / http://www.hathitrust.org/access_use#pd-us-google

stück zerfallen. Nun pflegt das vordere Bruchstück nach derartigen Verletzungen nicht gradlinig in der Medianebene zu verbleiben, es hat vielmehr, da es durch das Trauma seinen Halt nach hinten verloren hat, die ausgesprochene Neigung, sich in einen Winkel zu stellen. Und diese Tendenz kann so weit gehen, daß es in extremen Fällen um volle 180° nach hinten herumklappen und somit auf die rechte oder linke Seite des Hinterfragments zu liegen kommen kann. Ist das eingetreten, so besteht die Nasenscheidewand im vordersten Bezirk, soweit das umgeklappte Vorderfragment nach hinten reicht, aus zwei parallel zueinander gelagerten Knorpelplatten, die durch eine Schleimhauteinsenkung voneinander getrennt sind und von denen die laterale das Vorder-, die mediale das Hinterfragment ist. Beide können stellenweise miteinander verwachsen, sie können aber auch ganz und gar voneinander getrennt bleiben. Was in solchen Fällen bei der Betrachtung der Nase von außen her als Nasenrücken erscheint, ist, soweit die knorplige Nase in Frage kommt, in Wirklichkeit Bruchlinie und die eigentliche Vorderkante der Cartilago quadrangularis sieht dann de facto nach hinten. Daß solche Riechorgane nicht genügend aus der Gesichtsebene hervorragen, ist selbstverständlich. Sie verursachen diejenige Entstellung, die im Volksmunde „Hammelnase" genannt wird.

Aber auch wenn die Umknickung des Vorderfragments weniger stark ausgesprochen ist, resultiert aus ihr doch immer: *a)* daß nach Querbrüchen der Scheidewand die äußere Nase schief steht, *b)* daß infolgedessen der antero-posteriore Durchmesser verkürzt ist, *c)* daß solche Nasen immer auf einer, häufig auf beiden Seiten luftundurchgängig sind.

Die Therapie dieser Septumquerbrüche mit Verschiebung des Vorderfragments kann sich also nicht auf die Resektion der Knorpelgrundlage beschränken. Sobald der antero-posteriore Durchmesser in erheblichem Maße verkürzt ist, muß außerdem noch ein Verfahren hinzutreten, das imstande ist, die Nase wieder aus der Gesichtsebene herauszuheben. Und letzterer Zweck ist einzig und allein vermittelst der Mundmethode erreichbar. Denn die endonasalen Encheiresen — auch die Killiansche — vermögen auf keinen Fall, die Nase im antero-posterioren Durchmesser länger zu machen, als sie vorher war. Das liegt im Wesen dieser Operationsmodi, und zwar speziell in dem Umstande begründet, daß dabei das Septum membranaceum stets dem Septum cartilagineum vorgelagert bleibt. Verfasser erlaubt sich, an dieser Stelle eine Krankengeschichte aus dem II. Hefte seines Buches „Zur Chirurgie der Nase" zu reproduzieren, welche die Art und Weise illustriert, in der das Herausheben einer infolge Querfraktur eingetretenen Hammelnase durch die orale Methode ermöglicht werden konnte:

Ernst K., Grünkramhändlerssohn, 14 Jahre, bietet das typische Bild der Querfraktur der Nasenscheidewand. Die unteren Enden der knöchernen Nasenbeine sind nach links verschoben, während der knorplige Nasenrücken

Digitized by Google
Original from UNIVERSITY OF CALIFORNIA
Generated on 2019-10-24 09:48 GMT / http://hdl.handle.net/2027/uc1.b3252757
Public Domain in the United States, Google-digitized / http://www.hathitrust.org/access_use#pd-us-google

schräg von links oben nach rechts unten zieht. Dabei ragt die ganze Nase, die besonders links luftundurchgängig ist, viel zu wenig aus der Gesichtsebene heraus (Hammelnase). Das verleiht dem Antlitz einen so absonderlichen Ausdruck, daß der Knabe zur Zielscheibe des Spottes seiner Mitschüler wurde und wünschte, von seiner Anomalie befreit zu werden. Anterhinoskopisch findet sich das Septum beiderseits konvex gegen die Nasenhöhle vorgebuchtet. Posthinoskopisch nichts Abnormes. Das linke Hauchbild ist viel schneller vergänglich als das rechte. Über die Ätiologie der Affektion läßt sich nichts feststellen. Die sehr sorgsame Mutter weiß von keinem Trauma. Der Knabe sei links seit langer Zeit nasenverstopft. Er sei deshalb vor 5 Jahren schon einmal unter Chloroform operiert worden. Zur Beseitigung der Septumanomalie wurde die Mundmethode angewendet. Dabei stellte sich heraus, daß es sich um einen Vertikalbruch der Scheidewand handelt und daß das vordere Fragment um volle 180° nach hinten auf die rechte Seite des hinteren umgeklappt ist. Die eigentliche Vorderkante des viereckigen Knorpels sieht mithin nach hinten und das, was de facto als Vorderkante imponiert, ist in Wirklichkeit Bruchkante. Die Knickung war eine ganz scharfe. Wenn das umgeklappte Vorderfragment gerade gerichtet und dann wieder losgelassen wurde, schnellte es sofort nach hinten und rechts zurück.

Nach der Freilegung des Septum vom Munde aus wurde zuvörderst die cartilaginöse Grundlage des umgeklappten Vorderfragments entfernt. Danach stellte sich heraus, daß die Tendenz, nach hinten und rechts umzuklappen, auch den beiden bekleidenden Schleimhautlamellen innewohnte. Denn wenn dasselbe Experiment der Geraderichtung und Loslassung mit ihnen wiederholt wurde, klappten auch sie sofort nach rechts hinten um. Da das hintere Fragment ebenfalls verbogen war, so wurde auch dessen Knorpelgrundlage weggenommen. In gewöhnlichen Fällen wäre damit alles Nötige getan gewesen. Die abgehobenen Gesichtsweichteile (Nasenflügel, Septum membranaceum und Oberlippe) hätten nur wieder in die richtige Lage zurückgebracht zu werden brauchen. Dann wäre die Nase von selbst in schönster Ordnung verheilt. Im vorliegenden Falle aber wäre damit dem Patienten wenig gedient gewesen. Denn die beiden Schleimhautplatten des vorderen Fragments wären ja sofort wieder nach rechts hinten umgeklappt und der Status, der vor der Operation bestand, würde damit im großen und ganzen wieder hergestellt gewesen sein. Um dem vorzubeugen und um das Vorderfragment dauernd in richtiger Lage zu erhalten, wurde ein Faden durch den vordersten untersten Winkel desselben gezogen und das rechtseitige Fadenende zum rechten, das linkseitige zum linken Nasenloch hinausgeleitet. Dann wurden die Nasenflügel, das Septum membranaceum und die Oberlippe zurückgeklappt. Nun wurden beide Fadenenden über der Nasenspitze geknotet. Darauf wurde je eine im Durchschnitt halbkreisförmige Gummischiene in die rechte und linke Nase so eingeführt, daß

Digitized by Google
Original from UNIVERSITY OF CALIFORNIA
Generated on 2019-10-24 09:48 GMT / http://hdl.handle.net/2027/uc1.b3252757
Public Domain in the United States, Google-digitized / http://www.hathitrust.org/access_use#pd-us-google

die Konvexität der Schiene zum Septum, die Konkavität zur unteren Muschel sah. Die Schienen, die durch Spaltung eines gewöhnlichen Gummischlauchs gewonnen waren, blieben drei Tage liegen. Der durch den Vorderwinkel der beiden Schleimhautlamellen des Vorderfragments gezogene, über der Nasenspitze geknotete Faden wurde am zehnten Tage entfernt. Das vordere Bruchstück hatte danach die Neigung, nach hinten und rechts zu fallen, verloren. Das Septum stand tadellos gerade, die Nasenlöcher waren symmetrisch, beide Hauchbilder vergingen im gleichen Augenblick. Dagegen bestand noch die Verschiebung der knöchernen Nasenbeine nach links, aber sie fiel lange nicht mehr so auf wie vor der Operation. Ein einziger Übelstand ist — wenn auch in viel geringerem Maße — geblieben: die Nase tritt noch nicht genügend aus der Gesichtsebene hervor. Vor der Operation war dies dadurch bedingt, daß das vordere Fragment nach hinten umgeklappt und das Septum demgemäß in der Richtuug von vorn nach hinten verkürzt war. Das ist jetzt nicht mehr der Fall. Das Vorderfragment steht jetzt richtig, der antero-posteriore Durchmesser der Nasenscheidewand ist jetzt ebenso lang, als er gewesen wäre, wenn gar keine Fraktur stattgefunden hätte. Aber das Vorderfragment ermangelt noch der gehörigen Festigkeit, da ja seine knorplige Grundlage reseziert ist, es sinkt deshalb dellenförmig ein. Diese Delle dürfte indeß im Laufe der Jahre spontan verschwinden, da sich ja aller Wahrscheinlichkeit nach die Knorpelgrundlage des Vorderfragments aus dem stehen gebliebenen Perichondrium regenerieren wird.

3. Und hiermit sind wir bei dem dritten Vorzug des oralen Verfahrens, nämlich bei seiner Fähigkeit, Mißgestaltungen des Riechorgans, die auf Septumfehlern beruhen, also Schiefnasen, zu kleine oder zu große sowie zu stark gekrümmte Nasen zu korrigieren, angelangt. Sie beruht eben auf dem schon öfters erwähnten Umstande, daß die Mundmethode temporär die Weichteilbedeckung der Nase von deren skeletaler Unterlage abhebt und somit gestattet, jede von beiden getrennt von der anderen einer Verbesserung in bezug auf einen etwa vorhandenen Formfehler zu unterwerfen.

In der Mehrzahl der Fälle liegt der Grund für die Mißgestaltung der äußeren Nase bekanntlich in Veränderungen der skeletalen Unterlage. Die Weichteildecke macht meist nur passiv die Lageverschiebung und die Defekte des Knorpel-Knochengerüstes mit. Jedoch kommen natürlich auch Fälle vor, bei denen letzteres normal ist und nur die Weichteildecke eine Mißgestaltung erfahren hat. Unterwirft man Riechorgane, deren Knorpel-Knochengerüst deformiert ist, der Verbesserung mittelst der oralen Methode, so können zwei Eventualitäten eintreten.

Einmal kann es nach der Aufdeckung vom Munde her gelingen, die Skeletanomalie, die zu dem Schönheitsfehler Veranlassung gegeben hat, zu beseitigen. In diesem Falle ist die Sache überhaupt erledigt. Die temporär ab-

Digitized by Google
Original from UNIVERSITY OF CALIFORNIA
Generated on 2019-10-24 09:48 GMT / http://hdl.handle.net/2027/uc1.b3252757
Public Domain in the United States, Google-digitized / http://www.hathitrust.org/access_use#pd-us-google

gehoben gewesene Weichteildecke wird einfach zurückgeschoben und so an die skeletale Unterlage angeheilt, wie sie anatomisch zu ihr gehört, also das Septum membranaceum an das Septum cartilagineum, die Nasenflügel an den Aperturrand usw.

Es kann aber auch vorkommen, daß es nach der oralen Aufdeckung nicht möglich ist, die Anomalie des Knorpel-Knochengerüstes, die den Schönheitsfehler veranlaßt hat, zur Norm zurückzuführen. Dann kann unter Umständen der kosmetische Zweck des Eingriffes trotzdem erreicht werden. Die Formfehler der Nase lassen sich nämlich manchmal, wenn sie nur auf Abnormitäten des Knorpel-Knochengerüstes beruhen, schon durch bloße Verschiebung der Weichteilbedeckung ausgleichen, mindestens, was das äußere Aussehen anbetrifft, verdecken. Das Nasenskelet selbst bleibt dann natürlich deformiert. Aber dem Patienten ist schon in hohem Maße damit gedient, daß mindestens äußerlich die Abnormität behoben ist.

Die Wirkung der Mundmethode beruht in solchen Fällen auf dem Umstande, daß sich die äußerliche Konfiguration der Nase während der Zeit, während welcher die Weichteilbedeckung nach Ausführung der oralen Operation wieder anheilt, so modellieren läßt, als wäre die Nase aus Wachs. Durch allerhand Kunstgriffe: Einlegen von Tampons in die Nasenlöcher, passenden Zug von Bindenturen, die zirkulär um den Kopf gelegt werden und dergleichen mehr, kann z. B. die Nasenspitze während der Wundverheilungszeit je nach Belieben bald nach rechts, bald nach links verschoben werden und bleibt dann auch dauernd in dieser Position, nachdem der Tampon wieder herausgenommen, die Binde wieder entfernt ist etc. Indem man nun die durch die Mundmethode temporär abgehobenen Weichteile (das Septum membranaceum, die Nasenflügel, die Oberlippe) mit vollem Zielbewußtsein nicht so anheilt, wie sie vor der oralen Aufdeckung an ihrer Knorpelknochenunterlage gesessen haben, sondern so, wie die kosmetischen Anforderungen dies jeweils verlangen, läßt es sich in manchen Fällen erreichen, daß dann später solche Nasen, trotzdem ihre skeletale Unterlage nach wie vor deformiert ist, äußerlich einen vollkommen korrekten Eindruck machen und der frühere Schönheitsfehler ganz beseitigt erscheint.

Freilich wenn der Nasenarzt das Innere einer solchen Nase bespiegelt, erkennt er sofort, daß hinter der tadellos hergestellten Fassade ein Knorpelknochengerüst steckt, das nach wie vor an den alten Unregelmäßigkeiten laboriert.

Schon der erste Nachuntersucher (Winckler l. c.) hebt diese Fähigkeit des oralen Verfahrens, Schönheitsfehler in der Konfiguration der äußeren Nase auszugleichen, hervor. Ebenso bemerkt auch er schon, daß die Mundaufdeckung den Operateur in den Stand setzt, während der Verheilungsperiode die Nase durch allerhand Kunstgriffe (Einlegen von Tampons etc.) zu modellieren. Er

Digitized by Google
Original from UNIVERSITY OF CALIFORNIA
Generated on 2019-10-24 09:48 GMT / http://hdl.handle.net/2027/uc1.b3252757
Public Domain in the United States, Google-digitized / http://www.hathitrust.org/access_use#pd-us-google

fügt diesbezüglich zwei instruktive Krankengeschichten an; sie seien abgekürzt wie folgt wiedergegeben.

Schlosser W. R. Nach einem vor 4 Jahren stattgehabten Fall auf die Nase wurde dieselbe allmählich schief nach rechts. Damit trat Behinderung der Nasenatmung ein. Äußerlich zeigte die Nase Einknickung im unteren Drittel des rechten Nasenbeines und unterhalb des knöchernen Daches geringe Abflachung des Nasenrückens. Rhinoskopisch totale Luxation der Cartilago quadrangularis nach links. Das Septum liegt dicht hinter der linken vorderen Apertur der lateralen Wand vollkommen an. Atmung links nicht möglich. Rechte vordere Nasenöffnung nach außen verzogen. Man sieht am Septum die Vomerrinne, darüber eine längliche nach hinten oben verlaufende Vertiefung, die sich nach links ausbaucht.

Winkler entfernte die luxierte viereckige Knorpelplatte auf oralem Wege. Dann knickte er das frakturierte Nasendach durch einige kräftige Hammerschläge auf den vorher gut gepolsterten Knochen ein. Geraderichtung der ganzen Nasenspitze durch Jodoformgazestreifen, die in beide Nasenhöhlen gelegt wurden und mit denen die nun vollkommen bewegliche Nasenspitze modelliert wurde. Nach 8 Tagen Entfernung der Jodoformgazestreifen. Atmung beiderseits frei. Septumperforation nicht nachweisbar. Schiefstand wesentlich gebessert.

Schon wenige Wochen später bekam Winckler einen zweiten ähnlichen Fall aus derselben Arbeitsstätte. Schlosser A., vor 10 Jahren Fall auf die Nase. Seitdem Schiefstand derselben nach rechts. Nasenverstopfung und Kopfschmerz. Befund: Spitze des Nasenbeines etwas nach rechts verschoben. Vorzugsweise Verbiegung der knorpeligen Nasenspitze. Luxation der Cartilago quadrangularis nach links. Das luxierte Septum springt soweit in das Nasenlumen vor, daß zwischen ihm und der lateralen Nasenwand kein Platz für die Luftpassage bleibt. Rechts entspricht der Luxation am Septum eine tiefe Rinne. Atmung durch die rechte Nase frei. Biegt man die Nasenspitze nach links, so fühlt man dicht unterhalb des knöchernen Nasendaches einen derben Strang, der eine Strecke weit im knorpeligen Nasenrücken zu verfolgen ist. Läßt man die Nasenspitze los, so federt die Nase sofort nach rechts; anscheinend besorgt das der derbe Strang.

Entfernung der Knorpelgrundlage des Septum cartilagineum auf oralem Wege. Forciertes Redressement der knöchernen Nasenspitze. Nachdem dieselbe ganz beweglich gemacht ist, Einreißen des Stranges am Nasenrücken derart, daß die Nasenspitze vollkommen auf die linke Wange gelegt werden kann. Geradestellung der Nase durch Tamponade beider Nasenhöhlen. Nach 8 Tagen Entfernung des Tampons. Geradestellung der Nase noch besser wie im ersten Falle.

Digitized by Google
Original from UNIVERSITY OF CALIFORNIA
Generated on 2019-10-24 09:48 GMT / http://hdl.handle.net/2027/uc1.b3252757
Public Domain in the United States, Google-digitized / http://www.hathitrust.org/access_use#pd-us-google

4. Der vierte Vorzug der Mundmethode besteht darin, daß dieselbe gestattet, schon Säuglinge und Kinder im ersten Lebensjahre mit Erfolg zu operieren. Die endonasalen Encheiresen stehen dagegen so frühen Altersperioden ziemlich ohnmächtig gegenüber, weil die Dimensionen des Riechorganes dann noch zu winzig sind, um ein Entfalten des Instrumentariums im Innern der Nase zu gestatten. Immerhin werden ausgezeichnet geschickte und sehr geübte Operateure vielleicht trotzdem die Schwierigkeiten überwinden. Andrerseits dürfte vielen Nasenärzten gerade in solchen Fällen — die bekanntlich nicht allzu selten sind — die Erkenntnis kommen, daß das endonasale Verfahren Grenzen hat, über die hinaus nur ein ungewöhnliches Maß handlicher Geschicklichkeit und Übung führen kann. Bei der Mundmethode spielt dagegen das Alter des Patienten respektive die geringfügige Dimensionierung seines Riechorgans gar keine Rolle. Im Gegenteil. Die Sache ist um so schneller zu erledigen, je kleiner die Nase ist. Das jüngste Individuum, das Verfasser operiert hat, war ein einjähriger Knabe, der sich durch Fall vom Arm der Mutter einen Bruch der Nasenscheidewand zugezogen hatte.

5. Das sind die vier Vorzüge, die Verfasser selbst an seinem Material als dem oralen Verfahren eigentümlich herauszufinden Gelegenheit gehabt hat. Hierzu kommt als fünfter nachfolgende von Kretschmann (l. c.) aufgefundene Indikation hinzu. Raumbeschränkungen im Bereich des unteren Nasenganges können in hyperostotischer Verdickung des Nasenbodens begründet sein. Um diese zu beseitigen, erweist sich das orale Verfahren durchaus zweckmäßig. In dem einen der drei von Kretschmann operierten Fälle handelte es sich um eine rechtseitige Septumkonvexität, welche sich bis in die untere Muschel hinein fortsetzte und den unteren Nasengang völlig ausfüllte. Auf der linken, der sogenannten konkaven Seite war der Winkel zwischen Crista incisiva und Gaumenplatte, der ja wegen der Deformität ohnehin ein gestreckter sein mußte, nahezu verstrichen, der linke untere Nasenboden erschien gehoben und berührte den Rand der linken unteren Muschel, so daß ein unterer Nasengang eigentlich nicht existierte.

Die Verhältnisse traten aber erst in voller Deutlichkeit zutage, nachdem die beiden unteren Nasengänge sozusagen skeletiert waren. Es wurden auf der konvexen Seite die Cartilago quadrangularis vollständig entfernt, die Spina nasalis und die obere Krönung der Crista incisiva ungefähr in Größe einer Bohne abgemeißelt, bis eine vertikale Platte resultierte. Nunmehr wurde auf der konkaven Seite ein Winkel zwischen Nasenboden und Crista hergestellt, dadurch, daß mit dem Hohlmeißel der Knochen des Nasenbodens schalenförmig ausgehoben wurde. Nachdem auch hier das normale Profil der Crista erreicht war, wurden die Schleimhautschläuche reponiert. Die Heilung verlief glatt, das Resultat war ein sehr günstiges. Die Nase ist beiderseits gut

Digitized by Google
Original from UNIVERSITY OF CALIFORNIA
Generated on 2019-10-24 09:48 GMT / http://hdl.handle.net/2027/uc1.b3252757
Public Domain in the United States, Google-digitized / http://www.hathitrust.org/access_use#pd-us-google

luftdurchgängig, das Septum steht ganz gerade, die heftigen Kopfschmerzen, an denen der Kranke vor der Operation litt, sind verschwunden.

Resümee.

Ziehen wir aus dem Gesagten die Schlußfolgerung, so ergibt sich, daß nach den bisherigen Operationsergebnissen in folgenden 5 Fällen das orale Verfahren der endonasalen Septumfreilegung vorzuziehen ist:

1. bei Säuglingen und Kindern in den ersten Lebensjahren;

2. bei den sogenannten Quer(Vertikal-)brüchen des Septums, sobald eine stärkere Lageverschiebung des Vorderfragmentes stattgefunden hat:

3. In manchen Fällen, bei denen es sich um Korrektur von Mißgestaltungen des Riechorgans, die auf Septumfehlern beruhen, also um Schiefnasen, zu kleine oder zu große, zu stark gekrümmte Nasen handelt;

4. wenn raumbeschränkende Prozesse im Bereich des unteren Nasenganges (hyperostotische Verdickung des Nasenbodens, Deformitäten der Spina nasalis anterior inferior und der Crista incisiva) Platz gegriffen haben:

5. Nasenärzte, die nur selten Gelegenheit haben, Septumoperationen auszuführen und die deshalb nicht über ausgiebige Erfahrung auf diesem schwierigen Gebiete verfügen, tun gut, bei komplizierteren Septumanomalien die orale Methode anzuwenden, da sie viel geringere Anforderungen an das operative Können stellt und deshalb auch dem Ungeübten vollen Erfolg sichert.

Bisher haben sich nur drei Nasenärzte mit dem oralen Septumverfahren befaßt und es sind im ganzen von ihnen nur 59 Fälle auf diese Art und Weise operiert worden (Winkler 4, Kretschmann 3, Verfasser 52 Fälle). Trotz der Geringfügigkeit dieser Zahlen haben sich doch schon nicht weniger als fünf Indikationen für die Methode herausgestellt. Nun können bekanntlich die Anzeigen für einen neuen Eingriff immer erst aus dessen Übung abstrahiert werden. Erst die unendliche Vielgestaltigkeit der Praxis lehrt die Bedingungen für Anwendung neuer Encheiresen kennen. Das zeigt sich so recht bei dem vorliegenden Gegenstand, bei dem es Kretschmann geglückt ist, unter der winzigen Zahl von drei Fällen einen herauszufinden, der eine bis dahin unbekannte Indikation ergab. Es ist anzunehmen, daß, wenn erst die orale Methode mehr von den Nasenärzten geübt werden wird, sich auch noch weitere Indikationen außer obigen fünfen für dieselbe herausstellen werden.

* * *

Schließlich mögen noch ein paar Worte über die Technik der oralen Septummethode hinzugefügt werden. Es sind, wie gesagt, drei Modifikationen der Mundaufdeckung zu unterscheiden. Von Winkler und Kretschmann ist nur eine davon nachgeprüft worden. Die beiden anderen harren noch der

Digitized by Google
Original from UNIVERSITY OF CALIFORNIA
Generated on 2019-10-24 09:48 GMT / http://hdl.handle.net/2027/uc1.b3252757
Public Domain in the United States, Google-digitized / http://www.hathitrust.org/access_use#pd-us-google

Nachuntersuchung. Das von Winkler und Kretschmann nachgeprüfte Verfahren ist folgendes:

1. Der Patient wird in der üblichen Weise vorbereitet. Die Asepsis muß strengstens gewahrt werden. Schnurr- und Backenbart müssen also fallen. Ist die Nase beiderseits durchgängig, so wird sie vor Beginn des Eingriffes zur Entfernung von Schleimmassen, Krusten etc. mit $^1/_2$%iger lauwarmer Kochsalzlösung ausgespült. Dann wird das Innere der Nase soweit als irgend möglich mit Nebennierenlösung 1:4000 bepinselt oder besprayt oder es werden gut ausgedrückte, mit der Lösung durchfeuchtete Tampons in die Nase gebracht. Ebenso wird 1 cm^3 der Adrenalinlösung (1:4000) in die Gingiva der Oberlippe an verschiedenen Stellen eingespritzt. Der Kranke wird in gewöhnlicher Rückenlage auf den Operationstisch gelagert. Einleitung der Allgemeinnarkose. Später empfiehlt sich die Kuhnsche Intubage unter gleichzeitiger sekretdichter Tamponade des Rachen- und Kehlkopfeinganges. Wird der Kranke ohne Kuhnschen Metallschlauch narkotisiert, so muß vorher die Nase nach hinten durch die Nasenrachentamponade abgedichtet werden, weil sonst intra operationem Blut in den Kehlkopf gelangen kann. Gesicht, Hals und obere Brusthälfte werden wie üblich abgeseift. Umhüllung des Haupthaares mit einem sterilen Tuch, Abdichtung des ganzen Operationsterrains und des ganzen Tisches.

2. Die Oberlippe wird mittelst Sechszinkes straff nach oben gezogen. Ebenso die beiden Mundwinkel mittelst zweier stumpfer Einzinke so stark wie möglich nach außen. Incision der Übergangsfalte zwischen Lippe und Oberkieferschleimhaut gleich bis auf den Knochen. Verfasser hat diesen Horizontalschnitt ursprünglich vom letzten Molar der rechten bis zum letzten Molar der linken Seite gemacht. Das ist nicht nötig. Man kann mit einem kleineren Schnitt — vom letzten Prämolaren der rechten bis zum letzten Prämolaren der linken Seite — auskommen. Winkler durchquert das Zahnfleisch nur auf der Seite, auf welcher die Septumoperation stattfinden soll, von der Spina nasalis anterior bis zum Eckzahn. Kretschmann ist mit Recht wieder auf die beiderseitige Incision zurückgekommen, weil dieser Modus gestattet, bei der nachher notwendigen Nasenschleimhautablösung bald die eine, bald die andere Seite, je nachdem die Schwierigkeiten rechts oder links leichter besiegt werden können, zu bearbeiten. Der Schnitt blutet infolge der vorangegangenen Adrenalininjektion nur wenig, eventuell kommen die üblichen Blutstillungskunstgriffe: Abklemmung nach vorheriger oberer und unterer Lüftung des Schleimhautperiostlappens (Winkler), Betupfen der Wunde mit Tupfern, die mit 3% Wasserstoffsuperoxyd durchtränkt sind, Aufstreuen von Natrium perboricum in Anwendung (Kretschmann).

3. In die Schnittränder werden sofort der oben erwähnte scharfe Sechszink und die beiden stumpfen Einzinke eingesetzt. Die beiden letzteren ziehen die Schnittwinkel nach außen, der Sechszink den oberen Schnittrand nach oben.

Digitized by Google
Original from UNIVERSITY OF CALIFORNIA
Generated on 2019-10-24 09:48 GMT / http://hdl.handle.net/2027/uc1.b3252757
Public Domain in the United States, Google-digitized / http://www.hathitrust.org/access_use#pd-us-google

Abschieben der Weichteile der Oberlippe in der Richtung nach oben, bis die Spina nasalis anterior und der Seiten- und Unterrand beider Aperturen in der Mundwunde zum Vorschein kommen.

4. Nunmehr erfolgt jederseits die Ablösung der Schleimhautbekleidung von der lateralen Wand des unteren Nasenganges, dem Nasenboden und der Nasenscheidewand. Das soll möglichst ohne Einreißen der Schleimhaut geschehen, es soll also keine Kommunikation nach dem Naseninnern hergestellt werden. Hierfür ist es unbedingt notwendig, mit der Ablösung der Mucosa an der lateralen Nasenwand anzufangen. Es darf nie am Septum begonnen werden, sonst bekommt man sofort Einrisse und Blutungen. Die Mucosa adhäriert nämlich besonders fest am Vorderrand des viereckigen Knorpels. Dagegen ist sie an die laterale Wand des unteren Ganges, an den Nasenboden und an die hinteren Partien der Scheidewand nur ganz locker angeheftet und kann demgemäß hier mit Leichtigkeit abgelöst werden. Erst wenn die Mucosa an der lateralen Nasenwand und am Nasenboden auf eine Strecke von 4—5 *cm* vom Aperturrand losgelöst ist, geht man mit dem Elevatorium, und zwar immer in der Richtung von hinten unten her auf das Septum über und löst in der Richtung nach vorn und oben hin die Schleimhaut der Scheidewand von ihrer Knochenknorpelunterlage ab. Hinten gelingt das in der Regel ganz leicht, da ja hier, wie schon erwähnt, die Mucosa an die Scheidewand nur ganz locker angeheftet ist. Nach vorn gegen den Vorderrand des viereckigen Knorpels muß man große Vorsicht und etwas mehr Gewalt anwenden. Immerhin kommt es trotzdem an dieser Stelle häufig genug zu Einrissen in die Schleimhaut.

Ist die knorpelige und wenn nötig auch die knöcherne Septumgrundlage überall frei gelegt, so wird sie, soweit sie anomal ist, entfernt. Jedoch muß hierbei der Vorderrand des viereckigen Knorpels in einer Breite von ein paar Millimetern stehen gelassen werden, weil sonst der Nasenrücken in seiner unteren, der knorpeligen Nase entsprechenden Hälfte dellenförmig einsinkt (Trendelenburg, Menzel).

5. Nun werden die abgehobenen Weichteile — Oberlippe, Septum membranaceum, Nasenflügel in ihre natürliche Lage zurückgeklappt. Damit ist in der Regel alles getan, was notwendig ist. Nur bei Quer(Vertikal-)brüchen der Nasenscheidewand sind eventuell noch weitere Maßnahmen notwendig. (Siehe oben Fall Ernst K.) Ein Vernähen der Mundwunde erübrigt sich. Ebenso braucht die Septumschleimhaut nicht zusammengeklammert zu werden. Alle Teile heilen ohne weiteres in geradezu idealer Weise zusammen.

Der einzige Übelstand, der nach der Operation eintritt, ist, daß Oberlippe und Backe für einige Tage ziemlich stark anschwellen. Zugleich pflegt sich Sekretion aus beiden Nasenlöchern einzustellen. Ebenso bilden sich infolge der starken Zerrung krustöse Beläge auf der äußeren Haut der Mundwinkel. Letztere heilen sehr bald unter Bestreichung mit Borvaselin. Um das Nasen-

Digitized by Google
Original from UNIVERSITY OF CALIFORNIA
Generated on 2019-10-24 09:48 GMT / http://hdl.handle.net/2027/uc1.b3252757
Public Domain in the United States, Google-digitized / http://www.hathitrust.org/access_use#pd-us-google

sekret aufzufangen resp. um den Patienten von dem lästigen, in aseptischer Beziehung stets suspekten Gebrauch des Taschentuches zu befreien, wird ein Oberlippendeckverband angelegt. Das heißt: Die Oberlippe wird mit einer ziemlich dicken Lage passend geschnittener Tupfer bedeckt. Hierüber kommt etwas Verbandwatte, das Ganze wird durch zirkuläre Bindenturen befestigt. Der Verband wird durch 4—5 Tage täglich erneuert. Damit ist in der Regel die ganze Angelegenheit erledigt. Temperaturerhöhungen über 37·8° kommen bei strikter Wahrung der Asepsis kaum vor. Bei den ersten oralen Operationen, die Verfasser ausgeführt hat, ist es allerdings hin und wieder zu höheren Temperaturen gekommen. Er hat damals den Oberlippendeckverband noch nicht angewandt, sondern die Nase freigelassen. So mußte der Operierte regelmäßig das abträufelnde Nasensekret selbst abwischen, was natürlich zu Infektionen führte. Seitdem der Oberlippendeckverband angelegt wird, sind stärkere Temperaturerhöhungen nicht mehr beobachtet worden.

* * *

Das ist das ursprüngliche Verfahren des Verfassers. Es ist auch, wie gesagt, dasjenige, das Winkler und Kretschmann nachgeprüft haben. Verfasser selbst wendet es nur noch dann an, wenn die Septumanomalie sich auf die vorderen Bezirke der Nasenscheidewand und des Nasenbodens beschränkt hat. Sind auch die hinteren und oberen Partien mitergriffen, so empfiehlt es sich, gleich von vornherein auf die Kontinuität des Nasenschleimhautschlauches, die doch nur in seltenen Fällen gewahrt bleibt, zu verzichten und sofort die zweite Modifikation der Mundaufdeckung, die das Gesichtsskelet in viel ausgiebigerer Weise freilegt, in Anwendung zu bringen. Vorbereitungen und Horizontalschnitt durch die Oberkieferzahnfleischschleimhaut wie vorher. Nur wird in der Mitte dem Frenulum entsprechend eine kleine Partie der Gingiva nicht durchschnitten. Dann werden die Oberlippenweichteile ebenso wie vorher mit dem Raspatorium nach oben geschoben. So wie aber jetzt der Aperturrand zum Vorschein kommt, wird hier jederseits der Nasenschleimhautschlauch dicht am Außenrande der Apertur, da, wo letzterer sich zum Nasenboden wendet, in einer Ausdehnung von zirka 1 *cm* inzidiert. Dann wird ein stumpfer Zweizink von den Nasenlöchern aus in die beiden in der Schleimhaut gemachten Öffnungen eingeführt und hinter der Oberlippe herum aus der Mundspalte wieder herausgeführt. Übt man nun mit diesem Zweizink einen kräftigen, aber vorsichtigen Zug in der Richtung gegen die Stirn hin aus, so reißt die Nasenschleimhaut an der Circumferenz der Apertur und am Vorderrand des viereckigen Knorpels glatt ab. Hierbei entsteht eine etwas stärkere Blutung, die aber sofort durch Tamponade gestillt werden kann. Nach der Dekortikation wird ebenso verfahren, wie vorhin geschildert worden ist. Es wird also wieder mit der Ablösung der Mucosa an

Digitized by Google
Original from UNIVERSITY OF CALIFORNIA
Generated on 2019-10-24 09:48 GMT / http://hdl.handle.net/2027/uc1.b3252757
Public Domain in the United States, Google-digitized / http://www.hathitrust.org/access_use#pd-us-google

der lateralen Wand des unteren Nasenganges begonnen, dann wird auf den Nasenboden übergegangen und erst wenn diese beiden Gebiete auf einer Strecke von 4—5 *cm* von ihrer Mucosadecke befreit sind, wird von hinten her mit der Abhebelung der Septumschleimhaut von ihrer Knorpelknochenunterlage begonnen. Hierbei kann nun die Arbeit des ablösenden Elevatoriums Millimeter für Millimeter vom Binnenraum der Nasenhöhle aus mit dem Auge kontrolliert werden, es können also diejenigen Stellen, an denen ein Durchbruch droht, mit dem in die Apertur eingeführten Finger geschützt werden. Die Hauptsache ist auch hier wiederum, daß das Elevatorium am Septum immer in der Richtung von hinten unten nach vorn oben arbeitet. Die Nachbehandlung erfolgt in der vorhin geschilderten Art. Die Mucosalappen legen sich nach Entfernung ihrer Knorpel- und Knochenunterlage von selbst tadellos aneinander. Ein in jede Nasenseite eingeführter Tampon sichert sie in dieser Position. Die Tampons werden nach 24 Stunden entfernt. Oberlippendeckverband wie vorher geschildert. Ein Vernähen oder Zusammenklammern der Mucosalappen hat sich in Verfassers Fällen nie als notwendig herausgestellt, ebensowenig ein Vernähen der Mundwände. Temperaturerhöhungen über 38° sind in den letzten 5—6 Jahren auch bei dieser ausgiebigen Abhebung nicht beobachtet worden.

* * *

Die dritte Modifikation des oralen Verfahrens unterscheidet sich von der oben beschriebenen zweiten nur dadurch, daß bei dem Schnitt durch die Gingiva gleich das Frenulum mitdurchschnitten wird. Dadurch wird bewirkt, daß, während der Operateur einen kräftigen Zug mit dem stumpfen, durch die beiden Nasenlöcher gesteckten Zweizink in der Richtung nach der Stirn zu ausübt, sich in dem Augenblicke, in dem die Nasenschleimhaut vom Aperturrand und vom Vorderrand des viereckigen Knorpels abreißt, auch zugleich die Cartilago quadrangularis aus ihrem Vomerfalz heraushebt. Namentlich, wenn diese Heraushebung mit einem stumpfen Instrument (Elevatorium) unterstützt wird. Wird die Sache richtig gemacht, so zieht dabei der viereckige Knorpel auch die Schleimhautbekleidung des Nasenbodens mit in die Höhe. Dadurch wird die Lichtung der Nasenhöhle in eine obere und untere Abteilung geteilt. In letzterer liegt dann der vordere Abschnitt des Vomer und des Nasenbodens beiderseits auf eine ansehnliche Strecke genau wie am Skelet frei zutage. Daher dürfte sich diese Modifikation besonders bei Anomalien des Nasenbodens, Umbiegungen und Auswüchsen der Vomerrinne empfehlen. Die Nachbehandlung ist ebenso wie bei dem ersten Verfahren. Wegen genauerer Einzelheiten der Technik siehe des Verfassers: „Zur Chirurgie der Nase", Heft I. § 2 und 3, Heft II, § 10. Und die Abbildungen: daselbst Tafel I, Fig. 1—4, Tafel IV, Fig. 5, Tafel XV, Fig. 42—47, Tafel XVI, Fig. 33 und 34.

Digitized by Google
Original from UNIVERSITY OF CALIFORNIA
Generated on 2019-10-24 09:48 GMT / http://hdl.handle.net/2027/uc1.b3252757
Public Domain in the United States, Google-digitized / http://www.hathitrust.org/access_use#pd-us-google

Vereinsberichte.

Wiener laryngologische Gesellschaft.

Sitzung vom 12. Mai 1909.

(Offizielles Protokoll.)

(Fortsetzung u. Schluß.)

4. Dr. Kahler stellt vor: *a)* einen 61jährigen Pat., bei dem er mittelst oberer Tracheoskopie einen an der Bifurkation sitzenden und in den rechten Bronchus hineinragenden Tumor mit der galvanokaustischen Schlinge abgetragen hat. Der Tumor erwies sich als tubulärer Drüsenkrebs.

Dr. Kahler berichtet *b)* über einen Fall von Fremdkörperextraktion aus dem rechten Bronchus. Das 14monatige Kind hatte tags vorher ein Stückchen Kalbsknorpel aspiriert und war von Troppau an unsere Klinik gesandt worden. Bei der Untersuchung des Kindes fällt sofort ein starker in- und exspiratorischer Stridor auf. Kein Zurückbleiben einer Thoraxseite; es wird daher vermutungsweise die Diagnose auf Fremdkörper in der Trachea gestellt. Bei der in Narkose vorgenommenen direkten Laryngoskopie sah man im Anfangsteile der Trachea den Fremdkörper, der jedoch im selben Momente sich lockerte und in den rechten Bronchus aspiriert wurde. Die Atembeschwerden wurden sofort geringer. Es wird nun ein 7 *mm*-Röhrenspatel eingeführt, der verhältnismäßig schwer die Glottis passiert. Es gelingt leicht, den Fremdkörper im Anfangsteile des rechten Bronchus einzustellen, mit der Brüningsschen Hakenfaßzange wird zunächst ein kleines Fleischstückchen extrahiert, bei dem zweiten Eingehen der Rest des Corpus alienum herausgezogen, der sich als spongiöses Knochenstück von 7 *mm* Länge, 5 *mm* Breite und 4 *mm* Dicke erweist. Am nächsten Tage leichter Stridor, offenbar durch Glottisödem bedingt. Auf antiphlogistische Behandlung verschwindet dasselbe bald. Nach drei Tagen konnte das Kind geheilt entlassen werden.

Dr. Kahler demonstriert *c)* eine von ihm angegebene Modifikation des Leiterschen Panelektroskops. Der Handgriff ist verstellbar; er läßt sich im rechten Winkel zu dem des alten Modells verstellen, so daß er der von Brünings angegebenen Grifform, welche für die Bronchoskopie am sitzenden Pat. besonders geeignet erscheint, gleichkommt. Andrerseits kann man bei der Untersuchung am liegenden Pat. den geraden Griff verwenden, ein Vorteil gegenüber dem Brüningsschen Instrument, da die Haltung dieses bei Untersuchung am Liegenden recht ermüdend ist. Ein weiterer Vorteil dieses Instruments ist die freie Einführungsmöglichkeit von Extraktionsinstrumenten. Bei dem Brüningsschen Panelektroskop ist das Arbeiten bei hochgezogenem Griffe zwar auch ohne weiteres möglich, jedoch ist eine bestimmte, mit der Rohrlänge übereinstimmende Länge des Extraktionsinstrumentes nötig. Es ist nun recht lästig, wenn, wie es speziell bei Oesophagusfremdkörpern oft vorkommt, der Fremdkörper tiefer rutscht, man die Zangenlänge erst ändern muß, um denselben extrahieren zu können. Bei meinem Instrument spielt die Länge der Zange keine Rolle.

5. Hierauf hält Priv.-Doz. Dr. Fein einen Vortrag: Ein Beitrag zur submukösen Fensterresektion. Bei der Abhebung der Schleimhaut der

Digitized by Google
Original from UNIVERSITY OF CALIFORNIA
Generated on 2019-10-24 09:48 GMT / http://hdl.handle.net/2027/uc1.b3252757
Public Domain in the United States, Google-digitized / http://www.hathitrust.org/access_use#pd-us-google

kontralateralen Wand des Septums durch den erstangelegten Knorpelschnitt hindurch kommt es oft zu Perforationen. Um dies zu verhüten, umschneidet Fein, nachdem die Schleimhaut der einen Seite in üblicher Weise abgelöst wurde, ein möglichst großes Stück des Knorpels, ohne die Schleimhaut der kontralateralen Seite zu verletzen. Diese umschnittene Knorpelscheibe haftet nunmehr nur noch mit ihrer einen Fläche an der gegenüberliegenden Schleimhaut und läßt sich so leicht, wie wenn sie gar nicht adhärent wäre, von dieser abheben. Durch diesen Kunstgriff wird die Perforation vermieden und die Operation wesentlich erleichtert und in der Zeitdauer verkürzt. Wenn es die Verhältnisse erlauben, kann auch noch nach Anlage des ersten großen Fensters auf dieselbe Weise nach rückwärts weiter operiert werden. Das Prinzip besteht immer darin, daß das zu resezierende Knorpelstück nicht vorerst von beiden Seiten von der Mucosa entblößt und nachher ausgeschnitten wird, sondern daß es zunächst nur auf der einen Seite von der Schleimhaut befreit, dann in entsprechender Größe und Form umschnitten und schließlich von der Schleimhaut der anderen Seite einfach abgehoben wird.

Die Methode ist nur im Bereiche des Knorpels und nur soweit anwendbar, als der kontrollierende Finger durch die entgegengesetzte Nasenöffnung eingeführt werden kann, um eine Verletzung der Schleimhaut bei Anlage des Knorpelschnittes zu verhüten.

Diskussion.

Dr. Glas: Auf Grund der Erfahrungen, die ich bei einigen hundert operierten Deviationen gesammelt habe, erlaube ich mir zu bemerken, daß die unangenehmen Perforationen jene sind, welche weiter rückwärts bei Ablösung der Schleimhaut zustande kommen, zumal wenn es sich um stärkere Adhäsionen handelt. Die Schwierigkeit, die sich dem Operierenden manchmal vorn im cartilaginösen Gebiete bietet, ist das Hineingelangen zwischen Knorpel und Perichondrium der kontralateralen Seite. Wenn man hier (was im übrigen meist durch Fingerschutz zu vermeiden ist) bei der Knorpelincision zu tief gekommen ist, gelangt das Elevatorium nicht leicht zwischen Perichondrium und Knorpel, sondern entweder submukös oder in den erzeugten Schleimhautriß und erweitert denselben. Wenn man die Ablösung auf diese Seite nicht sogleich mit dem Bajonettelevatorium, sondern mit einem feinen, nicht zu scharfen Freerschen macht, gelingt auch diese Ablösung trotz leichten Schleimhautrisses gut und die weitere Ablösung nach hinten mittelst Killianschen Elevatoriums oder vorsichtigen Verschieben des langen Speculums ganz leicht. So vermag der geübte Operateur, zumal wenn er das Gebiet gut adrenalisiert hat und er das Operationsfeld gut überblickt, die Perforationen zu vermeiden. Ich glaube, daß die oben angeführte Möglichkeit, bei Durchschneidung des Knorpels, zumal bei bestehender starker Konkavität des Knorpels, etwas tiefer als beabsichtigt zu kommen, auch bei der vom Dozenten Fein angegebenen Modifikation des Ausschneidens von Knorpelstücken nicht beseitigt ist, zumal da bei Ausschneiden eines solchen Stückes der Fingerschutz nicht in den hinteren Partien durchgeführt werden dürfte. Im übrigen sind kleine Schleimhautrisse an dieser Stelle bei Intaktheit der anderen Seite und guten Reposition der Schleimhaut meist ohne Folgen. Die unangenehmeren, bei Ablösung scharfer Cristen zustande kommenden Risse sind wohl am besten durch stückweise Ablösung und sukzessives Abtragen der elevierten Partien zu vermeiden. So ist bei einer scharfgratigen Crista am besten zuerst die Schleim-

Digitized by Google
Original from UNIVERSITY OF CALIFORNIA
Generated on 2019-10-24 09:48 GMT / http://hdl.handle.net/2027/uc1.b3252757
Public Domain in the United States, Google-digitized / http://www.hathitrust.org/access_use#pd-us-google

haut und das Perichondrium bis zum Leistenrande zu entfernen, dann der entsprechende Teil der Deviation zu beseitigen und danach erst die untere Partie zu operieren, wobei einem (bei Ablösung des Perichondriums) wieder das entsprechend gehaltene lange Speculum Killians gute Dienste leistet.

Dr. Kahler: Ich wende, um eine Perforation bei Durchschneidung des Knorpels zu verhindern, folgenden Kunstgriff an: Nach der Schnittführung präpariere ich das Perichondrium so ab, daß ich die Bewegungen des Raspatoriums von der anderen Seite mittelst eines eingeführten Nasenspiegels verfolge. So kommt es nie zur Perforation.

Dr. Marschik vermeidet diese Art von Perforationen mit Sicherheit, indem er mit dem Elevatorium in den Knorpelschnitt eingeht und durch einfaches Herüberdrängen des Knorpels diesen von dem jenseitigen Perichondrium abhebt. Das ist aber nur bei dem gewöhnlichen Killianschen Lappenschnitt möglich.

Dr. Weil erinnert daran, daß er schon vor mehr als 5 Jahren solche große viereckige, allerdings erst nach vollständiger oder partieller Ablösung der konkavseitigen Mucosa umschnittene Knorpelplatten hier demonstriert hat (Sitzung vom 2. Dezember 1903). Zur Umschneidung des Knorpels hat er eigene seitlich stehende Messerchen angegeben. Die betreffende Arbeit ist im Archiv für Laryngologie, 15. Bd., 1904, erschienen.

Privatdozent Dr. Fein: In bezug auf den Sitz der Perforationen bin ich von den Herren Vorrednern mißverstanden worden. Ich habe selbstverständlich nicht angegeben, daß an der Stelle, an welcher der Knorpel zuerst eingeschnitten wird, am häufigsten die Perforationen vorkommen, sondern daß in dieser Phase, in welcher das Raspatorium zwischen den Knorpelrändern bis an die andere Seite durchgeführt wird und nun die Schleimhaut dieser entgegengesetzten Seite bis weit nach hinten abgehebelt werden soll, am leichtesten Perforationen gemacht werden. Die lappenförmige Beschaffenheit, die schiefe Anlegung des Knorpelschnittes, die Beobachtung des Abhebelns der Schleimhaut mit dem Auge oder mit dem Finger sind ja selbstverständliche Dinge, die ich gar nicht erwähnt habe. Ebenso habe ich die Erklärung, warum es in dieser Phase leicht zu Perforationen kommt, für zu selbstverständlich gehalten, um sie in meinem kurzen Vortrag zu erwähnen. Das durch die Knorpelränder hindurchgezwängte Raspatorium muß bei seinem Vorwärtsdringen die Schleimhaut immer in einer scharfen Falte aufheben, welcher Umstand natürlich zu einer stärkeren Zerrung derselben, unter Umständen aber auch leicht zu deren Zerreißung führt.

Das Abheben des ringsumschnittenen Knorpels nach meiner Methode gelingt hingegen ohne die geringste Schwierigkeit und ohne die geringste Zerrung der Schleimhaut und verhütet daher das Entstehen von Perforationen in diesem Moment. Ich glaube, daß diejenigen Herren, welche meinen Kunstgriff versuchen werden, mit dem Erfolge, der sich in Erleichterung des Eingriffes und in Verkürzung der Operationszeit ausdrückt, zufrieden sein werden.

8. Hierauf hält Prof. Großmann den Schlußteil seines Vortrages über Apnoe und Dyspnoe (siehe unter Orginalien).

Hofrat Chiari: Ein Vorstand einer internen Abteilung des allgem. Krankenhauses litt seit langem an heftigen Magenkrämpfen und nahm deshalb öfters Morphin innerlich. Eines Morgens, wie ich glaube im Jahre 1883, wurde er in seiner Wohnung röchelnd, hochgradig cyanotisch und vollständig bewußtlos in seinem Bette gefunden. Da man eine Morphinvergiftung annahm (eben wegen der bekannten Morphio-

Digitized by Google
Original from UNIVERSITY OF CALIFORNIA
Generated on 2019-10-24 09:48 GMT / http://hdl.handle.net/2027/uc1.b3252757
Public Domain in the United States, Google-digitized / http://www.hathitrust.org/access_use#pd-us-google

phagie), wurde er in das Krankenhaus gebracht, nachdem man versucht hatte, ihm schwarzen Kaffee einzuflößen. Hofrat Nothnagel übernahm sofort die Behandlung, pumpte den Magen aus und ließ künstliche Atmung einleiten. Der Puls war verlangsamt, aber nicht sehr schwach. Die künstliche Atmung, welche von den Ärzten der Abteilung kontinuierlich fortgesetzt wurde, verminderte die Cyanose bedeutend, ohne aber auch nach Stunden das Bewußtsein hervorzurufen. Um 11 Uhr ließ mich Nothnagel rufen; ich fand den Kranken bewußtlos, cyanotisch, selbst bei künstlicher Atmung starkes Trachealrasseln. Der Puls war ziemlich gut. Ich riet nun sofort die Tracheotomie an, um den Schleim aussaugen zu können und derart bei freier Trachea besser die künstliche Atmung ausführen zu lassen. Mein Vorschlag wurde von Nothnagel als nutzlos zurückgewiesen. Als aber nach weiterer zweistündiger künstlicher Atmung auch der Puls schwächer wurde, ließ mich Nothnagel wieder rufen, worauf ich sofort die Tracheotomie vornahm, welche durch einen pyramidalen Lappen der Schilddrüse sehr erschwert wurde. Dann saugte ich mit einem Katheter Schleim und Kaffee aus der Trachea aus und ließ weiter künstlich atmen. Zwei Stunden später war der Patient erwacht und klagte nur über Schmerzen in den unteren Rippen, welche durch die langdauernden Kompressionen der unteren Brustgegend erzeugt waren.

Am nächsten Tage entfernte ich die Kanüle und der Patient erholte sich nach einigen Tagen vollständig. Ein Jahr später wurde er tot im Bette gefunden; die Autopsie ergab eine Blutung aus einem Duodenalgeschwür.

In diesem Falle hatte das Morphin das Atmungszentrum fast völlig gelähmt und nur die künstliche Atmung erhielt den Patienten am Leben. Als dieselbe durch die Ansammlung von Serum, Schleim und Kaffee ungenügend wurde, war die Tracheotomie das einzige Mittel, um die Luftwege frei zu machen, d. h. um einen bequemen Zugang zum Aussaugen der Flüssigkeit aus den Luftwegen zu schaffen. Dann konnte die künstliche Atmung wirkungsvoll so lange fortgesetzt werden, bis die Morphinwirkung auf das Atmungszentrum erloschen war.

Das wichtigste ist bei allen Erstickungen die ungehinderte Zufuhr von Luft zu den Lungenalveolen, handelt es sich um Lähmung des Atmungszentrums oder um Verengerung der Luftwege. In beiden Fällen wird das reichliche plötzliche Eindringen von Luft in die Lungenalveolen nur vorteilhaft sein.

Ich habe schon sehr viele Tracheotomien bei hochgradigster und langdauernder Atemnot vorgenommen und nie von dem plötzlichen Eindringen der Luft einen Nachteil gesehen. Es tritt zwar unmittelbar danach eine Apnoe ein, weil das Atmungszentrum durch den großen Kohlensäuregehalt des Blutes Tage oder Wochen hindurch überreizt und dem Erlahmen nahe war. Das Atmungszentrum hatte sich an diesen starken Reiz gewöhnt. Wurde nun das Blut durch das plötzliche, reichliche Eindringen von Luft in die Lungenalveolen ärmer an Kohlensäure, so reagierte das Atmungszentrum nicht sofort auf diesen verminderten Reiz, die Atmung hört auf. Deshalb läßt man der Tracheotomie die künstliche Atmung folgen, was gewöhnlich nach wenigen Minuten zur spontanen Atmung führt. Nur selten muß man diese Prozedur längere Zeit vornehmen, bis wieder spontane regelmäßige Atmung eintritt.

Oft gelingt die Rettung auch dann noch, wenn die Atmung vor der Tracheotomie vollständig aufgehört hat, wie ja das von Ertrunkenen manchmal berichtet wird.

Generated on 2019-10-24 09:48 GMT / http://hdl.handle.net/2027/uc1.b3252757
Public Domain in the United States, Google-digitized / http://www.hathitrust.org/access_use#pd-us-google
Digitized by Google
Original from UNIVERSITY OF CALIFORNIA

Immer muß unser Streben dahin gerichtet sein, den Lungenalveolen reichlich Luft zuzuführen, wenn möglich ohne Tracheotomie, sonst aber durch diese Operation, und die künstliche Atmung so lange fortzusetzen, bis das Atmungszentrum sich erholt hat.

Doz. Dr. M. Hajek: Der von Herrn Prof. Großmann statuierte spezifische Herztod nach Larynxexstirpation wird durch die Praxis nicht bestätigt, da es sich im letzten Dezennium herausgestellt hat, daß die raschen Todesfälle entweder auf Anämie oder akute Sepsis oder auf Blutaspiration zurückzuführen sind. Die Chirurgen lassen die Kranken nach der Operation sobald als möglich aufstehen, ohne Herzparalyse zu befürchten. Wie vermag Herr Prof. Großmann diesen Gegensatz sich zwischen Theorie und Praxis zu erklären?

Dr. Kahler: Im Anschlusse an den Vortrag Prof. Großmanns wird über einen Patienten berichtet, der nach der Tracheotomie das Bild der Apnoe bot. Die Vorgeschichte des Falles ist folgende: Pat., der seit sieben Jahren an Tabes litt, kam wegen starker Stenose, hervorgerufen durch beiderseitige Posticusparalyse, an die Klinik. Nach einer Morphiuminjektion 1 *cgr* (0·01) wurde die Tracheotomie ausgeführt. Nach der Operation plötzlicher Atemstillstand, es mußte künstliche Respiration eingeleitet werden, um den Pat., der ganz cyanotisch wurde und Konvulsionen zeigte, wieder zu sich zu bringen. Dieser Atemstillstand wiederholte sich in ganz kurzen Zeiträumen, Pat. mußte stets daran erinnert werden, zu atmen. Wenn man ihn, sobald der Atem sistierte, auf die Schulter klopfte, trat die Respiration auf. Wir dachten zuerst an eine Morphiumintoxikation, um das Bild zu erklären, doch scheint die Dosis dafür zu gering, zumal der Pat. an Morphium schon gewöhnt war.

Wir glauben, daß es sich hier eher um eine durch die Tabes hervorgerufene Vaguserkrankung handeln dürfte.

Aufschluß darüber wird wohl die genaue anatomische Untersuchung des zwei Tage nach der Operation durch Pneumonie zu Exitus gekommenen Falles geben. Ich werde seinerzeit darüber berichten.

Hofrat Chiari bemerkt noch, daß der von Großmann angezogene einzige Fall, wo das plötzliche Eindringen von großen Luftmengen gleich nach der Tracheotomie in die Trachea den Tod herbeiführte, ganz den Eindruck einer Luftembolie mache. Der Tod erfolgte gewiß nicht durch das plötzliche Eindringen der Luft in die oberen Luftwege.

Prof. Dr. Großmann (Schlußwort): Hofrat Chiari hat darauf hingewiesen, daß bei der Tracheotomie die von mir hervorgehobene Gefahr, soweit seine Erfahrung reicht, nicht beobachtet wird; daß dieselbe somit seiner Ansicht nach kaum existieren dürfte. Ich zweifle nicht daran, daß diese seine Anschauung von allen Fachmännern geteilt wird, daß jeder Chirurg, im Gegensatze zu meinem Vorschlage, bei langdauernden Stenosen das freie Einströmen der Luft in die Lunge nur allmählich zu gestatten nach wie vor bemüht sein wird, das Atmungshindernis so rasch wie möglich zu beseitigen. Trotzdem muß ich meine im Vortrage entwickelte und begründete Ansicht über die klinisch-physiologischen Vorgänge, die sich beim Übergange der dyspnoischen Atmung in die normale abspielen, vollinhaltlich aufrechterhalten. Es ist richtig, daß die in Rede stehende Gefahr eines Herztodes infolge einer durch plötzliche Beseitigung der Dyspnoe bedingten akuten Blutleere nur äußerst selten und wahrscheinlich nur unter gewissen, bisher nicht festgestellten Umständen auftritt. Weiters, daß man diese Gefahr, ohne die von mir empfohlene Vorsicht

Digitized by Google
Original from UNIVERSITY OF CALIFORNIA
Generated on 2019-10-24 09:48 GMT / http://hdl.handle.net/2027/uc1.b3252757
Public Domain in the United States, Google-digitized / http://www.hathitrust.org/access_use#pd-us-google

zu gebrauchen, auch auf anderem Wege beseitigen und den tödlichen Verlauf verhüten kann.

Nach ausgeführter Tracheotomie tritt sehr häufig, namentlich in Fällen von hochgradiger Dyspnoe, aus allbekannten Gründen, eine kürzer oder länger dauernde Apnoe auf, wie dies auch Herr Hofrat Chiari ganz richtig betont hat. Nicht dieser Atmungsstillstand ist es aber, um den es sich bei meinen Betrachtungen handelt. Dieser ist ja quoad vitam von irrelevanter Bedeutung und wird, sobald sich genügend dyspnoisches Blut angesammelt hat, durch spontane Atmungen wieder unterbrochen. Wir haben uns hier jene Fälle gegenwärtig zu halten, wo nach erfolgter Eröffnung der Luftröhre der Kranke leichenblaß wird und nach ein bis zwei Atemzügen sowohl die Respiration als auch der Herzschlag stillsteht. Wir wissen, daß in der überwiegenden Mehrzahl der Fälle durch künstliche Atmung, die allerdings sehr oft ziemlich lange fortgesetzt werden muß, die Funktion des Herzens und der spontanen Respiration wieder hergestellt wird. In einzelnen, wenn auch glücklicherweise nur Ausnahmsfällen bleiben jedoch diese Bemühungen erfolglos. Über die Ursache des kritischen Zustandes, in welchen die Kranken geraten, oder denen sie gar zum Opfer gefallen sind, hat man uns bisher keine oder keine zutreffende Aufklärung gegeben, und ich fühle mich berechtigt, anzunehmen, daß es sich hier um analoge Zustände handelt, wie nach Punktion von Ascites, Pyo- und Hydrothorax. Wenn im letzteren Falle der geschilderte kritische Zustand weit häufiger zu beobachten ist als bei Larynxstenosen, läßt sich das daraus erklären, daß im ersteren Falle in der Regel ein ernsteres Herz- und eventuelles Nierenleiden als Grundursache der Erkrankung vorliegt.

Herr Kollega Hajek hegt Zweifel bezüglich meiner Angabe, daß nach Larynxresektion oder -Exstirpation ein Herztod sui generis vorgekommen ist, und beruft sich auf die Tatsache, daß in letzterer Zeit, obgleich dieser operative Eingriff weit häufiger vorgenommen wird als ehedem, derlei Beobachtungen nicht mehr vorgekommen sind. Ich kann nur wiederholen, was ich in meinem Vortrage schon gesagt habe. Wenn seit mehr als 15 Jahren über einen Herztod nach der erwähnten Operation nicht mehr berichtet wurde, dürften wir diesen Erfolg dem Umstande zu verdanken haben, daß wir jetzt, nicht wie seinerzeit antiseptisch, sondern aseptisch operieren. Gleichviel aber, ob diese meine Annahme zutreffend ist oder nicht, wird keiner von uns, der einen solchen Fall erlebt hat, zugeben, daß es sich bloß um die gewöhnlichen Erscheinungen einer zum Tode führenden Herzkrankheit oder um Sepsis gehandelt habe, wie dies Herr Kollega Hajek vermutet.

Den von Dr. Kahler erwähnten Fall möchte ich bei dieser Gelegenheit, da er noch nicht genügend beobachtet und klargestellt wurde, einer weiteren Analyse nicht unterziehen.

XII. Kongreß der italienischen oto-rhino-laryngologischen Gesellschaft.

Turin, Oktober 1908.

(Rhino-laryngologischer Teil.)

Mancioli (Rom): Über zwei Symptome bei Recurrenslähmung. Die Bradykardie ist durch eine indirekte Zerrung hervorgerufen. Mancioli hat

Digitized by Google
Original from UNIVERSITY OF CALIFORNIA
Generated on 2019-10-24 09:48 GMT / http://hdl.handle.net/2027/uc1.b3252757
Public Domain in the United States, Google-digitized / http://www.hathitrust.org/access_use#pd-us-google

Pulsverlangsamung durch minimales Ziehen des Nerven erlangt, noch bevor motorische Kehlkopfbeschwerden eingetreten waren. Mancioli behauptet, daß bei allen von ihm untersuchten Fällen das Masseische Symptom bestanden hat. Bei zehn Hunden hat er es durch Schneiden, Kompression oder Zerrung des einen oder beider Recurrensnerven künstlich hervorgerufen. Fünf oder fünfzehn Tage hinterher trat bei allen Hunden Anästhesie des Vestibulum laryngis ein. Mancioli schreibt dieses Phänomen einer Neuritis zu, welche vom Recurrens zum Ganglion plexiforme steigt und von diesem zum Laryngeus superior sich verbreitet.

Nieddu (Florenz): Studie über eine kleine Blinddarmentzündungsepidemie in Zusammenhang gebracht mit dem Zustande des lymphatischen Rachenringes Waldeyers. Bei vielen Infektionskrankheiten stellt sich eine Blinddarmreizung ein, in einigen Fällen ist sie von Rachenentzündung begleitet, doch ist die Blinddarmreizung wahrscheinlich vom Zustande des Darmes und vom Bacterium coli ausgelöst: im allgemeinen heilt der Prozeß. Die Mandelentzündung, die durch Streptokokken hervorgerufen wird, ist manchmal von einer Blinddarmentzündung mit Abceßbildung begleitet. Nieddu hat fünf solche Fälle untersucht und bei einem der zwei, die ad exitum führten, eitrige Herde in der rechten Gaumenmandel, Thrombose der Lymphgefäße bis ins Ganglion retromaxillare gefunden.

Nieddu (Florenz): Ein Fall von Meningitis cerebrospinalis infolge von Tonsilla pharyngea.

Putelli (Venedig): Über Meningokokken-Rhino-Pharyngitis.

Tommasi (Lucca): Tiefer Halsabsceß infolge eines akuten Nachschubs bei einer chronischen Mandelentzündung.

Federici (Rom): Histogenetische Studie über das tonsilläre Gewebe der Nase.

Onodi (Budapest): Angioma uvulae. Ein haselnußgroßer Tumor saß seit Jahren an der Spitze der Uvula und verursachte Fremdkörpergefühl. Makroskopisch diagnostizierte Onodi ein Angiom. Nach einiger Zeit stellten sich Schmerzen und starker Hustenreiz ein. Onodi ligierte beiderseits am weichen Gaumen die erweiterten Gefäße und trug den Tumor galvanokaustisch ab. Histologisch geprüft, handelte es sich um ein Angiom.

Dionisio (Turin): Carcinom des Gaumens und der Mandeln, mit Röntgendurchstrahlung behandelt. Dionisio erinnert an seinen Vorschlag, die Ozaena und Mittelohreiterungen mit Röntgendurchleuchtung zu behandeln, stellt sodann einen an Gaumencarcinom erkrankten Pat. vor, der mit bestem Erfolge mit dieser Methode behandelt wurde.

Citelli (Catania): Nachtrag über den Fall von Adenocarcinom der Mandeln, der von ihm vor fünf Jahren operiert wurde. Vor fünf Jahren operierte Citelli einen Fall von Adenocarcinom der Mandeln, der anscheinend geheilt wurde, wie Citelli selbst im Archiv von Fränkel publizierte. Jetzt bildet sich der Tumor am korrespondierenden Rande der Zunge wieder.

Hahn (Turin): Neue Behandlungsmethode der Tonsillitis lacunaris acuta. Die Cripten werden mit einer 3%igen Borsäurelösung und 12%igem Wasserstoffsuperoxyd aa. ausgewaschen. Dazu verwendet er eigens konstruierte Kanülen, mit denen alle Cripten und hauptsächlich der Recessus palatinus und die Falte von His ausgewaschen werden. Nach dieser vorbereitenden Waschung betupft man mehrere Stellen mit einer 2—5%igen Novocainlösung, die Cripten mit 1‰igem Adrenalin und endet mit einer akkuraten Anästhesie oder Ortho-

Digitized by Google
Original from UNIVERSITY OF CALIFORNIA
Generated on 2019-10-24 09:48 GMT / http://hdl.handle.net/2027/uc1.b3252757
Public Domain in the United States, Google-digitized / http://www.hathitrust.org/access_use#pd-us-google

forminsufflation der ganzen Mandel. Sogleich schwillt dieselbe ab, wird blässer. die Schmerzen lassen nach. Heilung in 24—36 Stunden.

Nicolai (Mailand): Keratosis pharyngis. Nicolai hatte Gelegenheit gehabt, zwei Fälle von Keratosis pharyngis zu beobachten. Bei dem einen wurde sie zufällig bei der Untersuchung der oberen Luftwege beobachtet; sie machte dem Pat. keine Beschwerden und war auf einige auf die Gaumenbögen, die Mandeln und hintere Pharynxwand disseminierte Knoten beschränkt. Bei dem zweiten Falle handelte es sich um einen jungen Mann, der seit langer Zeit an Beschwerden im Pharynx litt und von verschiedenen Ärzten mit verschiedenen Mitteln behandelt wurde. Am stärksten waren die Mandeln befallen, die kleiner und verdichtet aussahen, nur einzelne Knötchen befanden sich an den Gaumenbögen und an der hinteren Pharynxwand. Nicolai excidierte einige Stücke des Gewebes, die mit keratotischen Knötchen bedeckt waren, untersuchte sie mikroskopisch und fand zahlreiche Bazillen, die sich nicht nur in den Knötchen befanden, sondern auch in dem umliegenden Gewebe. Dieser Befund entspricht dem anderer Untersucher.

Citelli (Catania): Über drei Fälle von primärer Mundgangrän, deren einer mit Antistreptokokkenserum behandelt und geheilt wurde.

Poppi (Bologna): Tonsille von Luschka, Canalis cranio-pharyngeus und Hypophysis. Orslau war der erste, der 10 Fälle von Morbus Basedowi im Zusammenhange mit adenoiden Vegetationen feststellte. Poppi erinnert an zwei Fälle von beiderseitigem Exophthalmus, die Holz (Berlin) mit der Abtragung der adenoiden Vegetationen heilte, und berichtet über zwei Fälle von Morbus Basedow, die er nach der gleichen Operation sehr schnell heilen sah. Poppi berichtet weiters über einen Fall von linkseitigem Glaukom infolge von Trigeminusverletzung, bei dem man von der Iridektomie keinen Nutzen hatte, der aber nach zwei Jahren nach Abtragung der adenoiden Vegetationen sehr rasch zur Heilung kam. Poppi berichtet schließlich noch über einen Fall von Morbus Addisoni, der sich nach der gleichen Operation wesentlich besserte.

De Cigna (Genua): Die Diagnose der Krankheiten der Speiseröhre durch das Sehen.

Nicolai (Mailand): Interne Oesophagotomie und Elektrolyse bei Oesophagusstenose.

Cagnola (Mailand): Beitrag zur Extraktion von in den Oesophagus geratenen Münzen.

Onodi (Budapest): Stimmbänderlähmung von Mydriasis begleitet. Ein Sarkom des Mediastinums verursachte einseitige Larynx- und Augenbeschwerden, das Stimmband befand sich in Exspirationsstellung, auf der gleichen Seite Mydriasis. Bei der mikroskopischen Untersuchung des N. pharyngeus inferior fand man eine beginnende Degeneration der myelinen Substanz ohne weitere Störungen.

Masini (Genua): Ästhesiometrie des Kehlkopfes im Verhältnis zur Hyp- und Anästhesie des Vestibulums.

Nicolai (Mailand): Ein Fall von Syndroma Avellis-Jakson. Nicolai berichtet über eine Krankengeschichte einer Pat., welche links von einer Lähmung der X., XI. und XII. Nerven befallen war. Nicolai schreibt dieselbe einer tuberkulösen Meningitis zu, die Kompression der Nerven beim Austritt aus dem Schädel verursachte.

Arslan (Padua): Radikaltherapie der Kehlkopfstenosen mit der Arslanschen Methode. Mittelst eines dem Kongresse vorgelegten Instrumentes ge-

Generated on 2019-10-24 09:48 GMT / http://hdl.handle.net/2027/uc1.b3252757
Public Domain in the United States, Google-digitized / http://www.hathitrust.org/access_use#pd-us-google
Digitized by Google
Original from UNIVERSITY OF CALIFORNIA

lang es Arslan, mehrere an chronischer Kehlkopfstenose leidende Pat. in kürzester Zeit zu heilen. Er stellt zwei Fälle vor, die geheilt wurden, wogegen sie früher monatelang mit verschiedenen Methoden resultatlos behandelt wurden. Das Instrument ist so gebaut, daß es die Pat. ohne Störung 5—9 Tage vertragen können. Bemerkenswert ist, daß ein Teil des Instrumentes zur Erweiterung des Kehlkopfes dient, ein anderer Teil hält das Lumen der Trachea offen und verhindert gleichzeitig das Hinunter- und Hinausgleiten des Apparates. Arslan legt eine Statistik der von ihm geheilten Fälle vor und hält seine Methode allen anderen, die Laryngotomie eingeschlossen, überlegen. Die Laryngotomie, sagt er, entspricht keiner der modernen Ansichten der Spezialisten. Es genügt schon die Tatsache, daß die Pat. Monate und Monate hindurch gezwungen sind, die Kanüle zu tragen und tägliche Tamponwechsel bei offenem Kehlkopf mit allen sich daran knüpfenden Gefahren zu ertragen haben.

Nicolai (Mailand): Doppelseitige Stimmbandlähmung; Cordektomie. Nicolai stellt einen Fall von doppelseitiger Stimmbandlähmung infolge von Verletzung der beiden Recurrensnerven vor, die bei der Abtragung von zwei Lappen der Thyreoidea angestellt wurde. Nicolai, statt der Methode Fränkels oder Citellis zu folgen, machte per vias naturales die Cordektomie, intubierte dann mit kurzen, dreieckigen, von ihm konstruierten Kanülen und verhinderte so die Bildung von Verwachsungen und beförderte die Epidermisierung der Wunde. Nicolai stellt die Modelle seiner Kanülen und das mikroskopische Präparat des neugebildeten Gewebes (Bindegewebe, elastische Fasern) vor.

Ferreri (Rom): Über die Technik der Laryngostomie.

Melzi e Cagnola (Rom): Beiträge zur Laryngostomie.

Gradenigo (Turin): Über Laryngostomie, Laryngofissur und Tracheotomie. Gestützt auf einige klinische Fälle kommt Gradenigo auf die verschiedenen Behandlungsmethoden der Kehlkopfstenosen zu sprechen. Gradenigo möchte den Namen Tracheostomie auf die Fälle beschränkt wissen, in welchen der Sitz der Stenose subglottisch ist, so daß es genügend ist, den oberen Teil der Trachea offen zu halten, womit die Möglichkeit gegeben ist, die Kehlkopfhöhle von unten zu drainieren. Gradenigo berichtet über einen solchen von Antoniutti mit glänzendem Erfolge operierten Fall. Ferner stellt er zwei mit Laryngostomie operierte Fälle vor, und zwar einen alten Mann, der infolge luetischer Stenosen dringend tracheotomiert werden mußte, und einen 20jährigen Mann, bei dem sich die Stenose infolge von entzündlichen Prozessen plötzlich einstellte. In beiden Fällen trat Heilung ein, beim alten Manne in zwei Monaten, beim jungen in fünf Monaten. Gradenigo bevorzugt im allgemeinen die Gazetamponade vor den Gummiröhren. Er spricht weiters über die Technik des operativen Eingriffes und die Nachbehandlung.

Canepele (Bologna): Zwei neue Fälle von Laryngostomie.

Strazza (Genua): Zwei Fälle von Laryngektomie bei Carcinom.

Rugani (Siena): Kehlkopfphlegmone im Anschluß an Streptokokkenseptikämie.

Ganello (Turin): Erwägungen über die Fremdkörper im Larynx.

Calamida (Mailand): Verletzungen des Kehlkopfes.

Pinaroli (Turin): Kehlkopfwunden.

Strazza (Genua): Beitrag zum Studium über die Art der Vernarbung von linearen Kehlkopfwunden. Strazza zeigt mikroskopische Präparate, aus denen hervorgeht, daß die Enden des geschnittenen Knorpels durch Binde-

Digitized by Google
Original from UNIVERSITY OF CALIFORNIA
Generated on 2019-10-24 09:48 GMT / http://hdl.handle.net/2027/uc1.b3252757
Public Domain in the United States, Google-digitized / http://www.hathitrust.org/access_use#pd-us-google

gewebe zusammengehalten werden. Hauptsächlich haftet es an den Rändern der Wunde am Perichondrium und an den äußeren Weichteilen.

Gavello (Turin): Epiglottisgeschwulst. Riesentumor an der Epiglottis.

Menyotti (Venedig): Über einen Fall von Spasmus glottidis.

Onodi (Budapest): Präparate der Nebenhöhlen.

Pusateri (Palermo): Beitrag zum Studium der Stirnhöhleneiterungen.

Marchesa (Turin): Veränderung der Bakterienflora in der Nase nach den Jahreszeiten und Höhenverhältnissen.

Citelli (Catania): Vereiterte Mucocele des Sinus frontalis, nach der Methode von Citelli (Verstopfen der Höhle mit aseptischem und antiseptischem Paraffin) behandelt. Heilung. Bei einem Falle von Stirnhöhleneiterung eröffnete Citelli den Sinus breit von der vorderen Wand, kratzte die Schleimhaut aus und drainierte. Da aber nach einer Woche eine präexistente Supraorbitalfistel keine Neigung zeigte, sich zu schließen, wandte er seine Methode an. Nachdem er den Sinus akkurat desinfiziert und mit Jodoform bestäubt hatte, füllte er denselben mit sterilisiertem 46gradigen Paraffin, dem er 15% Jodoform beimengte. Die Hautwunde wurde vernäht. Heilung nach 40 Tagen.

Balla (Florenz): Ein seltener Nasalreflex.

Mengotti (Venedig): Über zwei Fälle von epileptiformen Krampfanfällen infolge von Nasentamponade.

Federici (Rom): Beitrag zur Histologie und Histopathologie der Rhinitis hypertrophica.

Pusateri (Palermo): Über die Ätiologie der Nasenpolypen und über das Verhältnis der Veränderungen des Siebbeins und der hypertrophischen Entzündung seiner Schleimhautbekleidung.

Gavello (Turin): Die Behandlung der Rhino-Pharyngealfibrome mit Fibrolysin. Gavello hat Fibrolysin bei drei Fällen von Fibrom und bei einem Falle von Fibrosarkom des Rhino-Pharynx angewandt und leitete in ähnlichen Fällen die gleiche Kur ein. Nachdem er die Methode der interstitiellen Injektionen in den Tumor und die Erfolge geschildert hatte, kommt er zu folgendem Schlusse: Fibrolysin ist eine gute Erwerbung der modernen Therapie, weil es wirklich eine elektive Wirkung auf dem frisch gebildeten Bindegewebe entfaltet, dasselbe erweicht und es zur Resorption bringt. Es kann die besten Resultate bei Nasenfibromen geben, besonders in den Fällen, die besondere Schwierigkeiten bei der operativen Entfernung wegen der Blutung verursachen, um so mehr, da solche Tumoren Neigung zeigen, mit der Zeit von selbst zurückzugehen.

Federici (Rom): Über die vitale Färbung der Epithelien der oberen Luftwege.

Tormene (Mantua): Über die Resistenz der roten Blutkörperchen bei adenoiden Vegetationen und Nasenstenosen.

Nieddu (Florenz): Nasenpolypen mit lange Zeit anhaltender Aufhebung der Nasenrespiration.

Bruzzone (Turin): Blutende Septumpolypen.

Federici (Rom): Verwendung von autochromen Lumière-Platten in der Oto-Rhino-Laryngologie.

Nieddu (Florenz): Enuresis im Zusammenhang mit der Oto-Rhino-Laryngologie.

Nicolai (Mailand): Transnasale Hypophysektomie bei Akromegalie. Nicolai stellt einen Fall vor, der schon seit 10 Jahren erkrankt ist. Pat. litt an

Generated on 2019-10-24 09:48 GMT / http://hdl.handle.net/2027/uc1.b3252757
Public Domain in the United States, Google-digitized / http://www.hathitrust.org/access_use#pd-us-google
Digitized by Google
Original from UNIVERSITY OF CALIFORNIA

heftigen Kopfschmerzen und Photophobie. Bei der Radioskopie vermutete man eine Volumvermehrung der Hypophysis. Man beschloß die nasale Abtragung der Hypophyse. Der knöcherne und cartilaginöse Teil der Nase wurde nach unten abgeklappt, das Septum reseziert, Concha media und superior abgetragen, die Keilbeinhöhlen wurden eröffnet, die hintere Wand, sich immer in der Medianlinie, 6 *cm* weit von der Spina nasalis anterior et superior sich haltend, ebenfalls abgetragen. Die Dura wurde incidiert, ein kleiner Teil der Hypophyse abgetragen; Drainage nach der Nasenhöhle. Nach diesem ersten Eingriff Wohlbefinden, keine Photophobie, keine Kopfschmerzen. Am vierten Tage Abtragung eines weiteren Stückes der Hypophyse. Nach diesem Eingriff Meningealsymptome. Fieber. Am sechsten Tage Exitus. Bei der Autopsie wurde Basilarmeningitis festgestellt; es wurde noch ein großes Stück der Hypophyse gefunden. Histologisch handelte es sich um eine einfache Hyperplasie der Drüse.

Mongardi (Bologna): Ein neues Tonsillotom.

De Cigna (Genua) zeigt einige neue Instrumente: *a)* eine Abänderung des Griffes des Mandrins der Trachealkanüle; mittelst eines Gelenkes ist die sofortige Extraktion der Kanüle auch bei sehr tiefer Tracheotomie in der Vertiefung des Jugulums möglich; *b)* eine Pinzette zur Nachbehandlung bei Radikaloperation von Otitis med. chron.; *c)* eine Pinzette, die zur Führung beim Schnitt des Gehörganges nach Siebenmann und zugleich als Schieber dient; *d)* sein Führungsrohr zur direkten Tracheo-Bronchoskopie, etwas modifiziert in der Form, die er beim X. Kongresse gezeigt hatte; *e)* eine Pinzette zur Extraktion des Stückes nach Turbinektomie.

Onodi (Budapest) zeigt ein neues Instrument zur breiten Eröffnung der Keilbeinhöhle auf endonasalem Wege. Piolti.

Referate.

I. Allgemeines.

Le mouchoir de poche, facteur dans la genèse de maladies du nez et des oreilles. Par Richard Lake (Londres).

Das Sacktuch ist ein Resultat fortschreitender Zivilisation. In England war es vor dem 17. Jahrhundert unbekannt und man durfte sich ohne Verletzung der guten Sitte frei schneuzen. Es ist aber keineswegs hygienisch und sogar schädlich, ein Sacktuch zu benutzen, wie folgende Ausführungen zeigen: Beim Schneuzen wird die mit Macht hervorströmende Luft eine Stauung in dem anterio-posterior fließenden Venenblut erzeugen. Das führt zu einer Exsudation ins Gewebe der unteren Muschel und so wird bei einem Schnupfen die Sekretion nur gesteigert. Die Summierung dieser Reize führt zu einer Hypertrophie der unteren Muschel. Das Schneuzen ist auch imstande, die im Kindesalter bestehenden Deviationen, welche im weiteren Wachstum zu immer stärkerer Verkrümmung neigen, in dieser Tendenz zu unterstützen. Es kann ferner durch eine genügend große Öffnung Infektionsmaterial in eine der Nebenhöhlen getrieben werden, und auf die gleiche Weise kann es zu einer Infektion des Mittelohres auf tubarem Wege kommen. Auch starke Dehnungen des

Digitized by Google
Original from UNIVERSITY OF CALIFORNIA
Generated on 2019-10-24 09:48 GMT / http://hdl.handle.net/2027/uc1.b3252757
Public Domain in the United States, Google-digitized / http://www.hathitrust.org/access_use#pd-us-google

Trommelfells kommen vor, wenn der Hammer durch Fixation am Ausweichen behindert ist.

Hysterische Störungen in den oberen Luftwegen. Von Sendziak (Warschau). (Nowiny Lekarskie, 1908, Nr. 2 und 3.)

Unter ausgiebiger Berücksichtigung der Literatur gibt Sendziak eine ausführliche Übersicht über die sensiblen, sensorischen und motorischen Störungen hysterischer Natur in Hals, Nase und Kehlkopf. Anästhesie betrifft am häufigsten die Mund- und Rachenschleimhaut, weniger oft Larynx und Trachea, am seltensten die Nasenmucosa. Häufiger ist die hysterische Hyperästhesie der oberen Luftwege, gewöhnlich mit Hyperalgesie und Parästhesie verbunden. Hierher gehören Idiosynkrasien gegen gewisse Speisen und Getränke, Fremdkörpergefühl im Halse, Globus hystericus, Rhinalgia, Pharyngalgia, Laryngalgia hysterica, oft als Neuralgia intermittens et migrans ohne jede Ursache und nach vorausgegangenen und geheilten Operationen auftretend, ferner eine ganze Reihe von Phobien, wie Phthisio-, Syphilo- et Cancrophobia, Phonophobia, Behandlungs- und Operationsmanien. Zu den Sinnesstörungen gehören Hyp- et Anaesthesia und Hyper- et Paraesthesia olfactorica hysterica, weiters Hyp- et Agcusia, Hyper- et Parageusia, als Neigung zu sauren und bitteren Speisen und Getränken, zu Kreide u. dgl., bei Mangel entsprechender objektiver lokaler Veränderungen. Die motorischen Störungen stellen meist unkoordinierte oder spastische Bewegungen oder Lähmungen einzelner Muskeln oder Muskelgruppen in Hals und Kehlkopf dar. Hierher rechnet Sendziak die hysterischen Reflexneurosen, welche mit den physiologischen Geschlechtsvorgängen bei hysterischen Frauen in Verbindung stehen. Am häufigsten sind die vasomotorischen und sekretorischen Reflexneurosen, wie Hydrorrhoea nasalis, vorübergehende Rötung und Schwellung der Nasenspitze, vikariierende Blutung aus Hals, Nase und Kehlkopf, Oedema circumscriptum acutum auf Nase, Lippen und Wangen. Zu den hyperkinetischen Störungen gehören Ictus laryngis, Sucht Luft und Speichel zu schlucken. Atmungsstörungen seitens der Nase, Nieskrampf, Trigeminushusten, Singultus, Dysphagia et Aphagia spastica respektive Pharyngismus und Oesophagismus, Laryngeo- und Tracheospasmus, konträre Aktion, Ataxie und Nystagmus der Stimmbänder, Aphasia spastica, id est funktioneller Glottiskrampf, hysterischer Kehlkopfhusten, bruits laryngés. Lähmungen kommen vor: des weichen Gaumens (Regurgitatio), der Mm. constrictores pharyngis (Steckenbleiben des Bissens in der Fossa glossoepiglottica oder im Sinus pyriformis und in den Adductoren des Kehlkopfes (Aphonia paralytica). Verfasser hat auch einige Fälle von hysterischer Posticuslähmung als intermittierende Paresen beobachtet.

Charakteristisch für die hysterische Natur dieser Störungen ist der Mangel lokaler organischer Veränderungen, ihr plötzliches Auftreten ohne sichtbare Ursache, ihr Sistieren im Schlafe, ihre Periodizität, Unbeständigkeit, Doppel-

Generated on 2019-10-24 09:48 GMT / http://hdl.handle.net/2027/uc1.b3252757
Public Domain in the United States, Google-digitized / http://www.hathitrust.org/access_use#pd-us-google
Digitized by Google
Original from UNIVERSITY OF CALIFORNIA

seitigkeit respektive das Ausbleiben von Regurgitation und Schluckpneumonie und das gleichzeitige Vorhandensein anderer hysterischer Symptome. Die Prognose ist quoad valetudinem completam in den meisten Fällen ungünstig, weil die Heilung schwer ist und Rezidiven häufig sind.

Die Behandlung hat hauptsächlich eine allgemeine zu sein: Brompräparate, Hydrotherapie, Elektrizität, Franklinisation, psychische Behandlung (Suggestion, Hypnose). Manchmal führt eine Scheinoperation zum Ziel. Bei hysterischer Heiserkeit hat Sendziak manchmal einen momentanen Erfolg nach Bestäubung der Stimmbänder mit irgend einem Pulver erhalten. Hartnäckige Heiserkeit ist mit endolaryngealer Elektrisation zu behandeln. Sendziak hat dabei gute Wirkungen von äußerer Massage des Kehlkopfes mit Hilfe des Elektromotors gesehen. Spira (Krakau).

Erfahrungen über die praktische Verwertung der Komplementbildung und anderer bakteriologischer und serologischer Untersuchungen bei der Diagnose der Lungentuberkulose. (Veröffentlichung des Budapester bakteriologischen Instituts.) Von Dr. J. v. Szabóky. (Zeitschr. f. Tuberkulose, XIV, 4.)

An die Spitze der inhaltsvollen Arbeit stellt Verfasser den Satz, daß bei der Diagnosenstellung einer aktiven Lungentuberkulose noch immer die physikalischen Untersuchungsmethoden die Hauptrolle spielen, als Hilfsmethoden aber den bakteriologischen und serologischen Untersuchungen eine große Bedeutung beizumessen sei. Was zunächst den Nachweis von Tuberkelbacillen im Sputum betrifft, so hält Szabóky denselben für ein sehr wichtiges Diagnosticum, welches zuweilen bei völligem Fehlen der physikalischen Kennzeichen für sich allein den Nachweis der bestehenden Erkrankung zu führen vermag. Dem Tierversuch legt Verfasser noch größere Bedeutung bei und bevorzugt denselben gegenüber der an sich ebenfalls diagnostisch wertvollen Züchtung einer Reinkultur der Tuberkelbacillen aus dem Sputum. Ein Nachteil dieser Methoden beruht darin, daß sie in Fällen von mangelndem oder keine Tuberkelbacillen enthaltendem Auswurf nicht ausführbar sind. Sodann bespricht Szabóky die Anwendung des Kochschen Alttuberkulins zu Untersuchungszwecken, die Agglutinations- und Präzipitationsuntersuchungen, die Opsoninbestimmung, Komplementbindungen sowie die Untersuchungen mit Kobragift. Von den verschiedenen Anwendungsarten des Tuberkulins bevorzugt er die subcutane gegenüber dem Calmetteschen, Pirquetschen und Pirquet-Moroschen Verfahren. Die diagnostische Verwendbarkeit der Agglutination sowie der Präzipitation schlägt er nicht besonders hoch an, während er der Bestimmung des opsonischen Index eine wesentlich höhere Bedeutung zumißt, die allerdings in praktischer Beziehung dadurch geschmälert wird, daß die Untersuchung eine mühsame ist, bedeutende Übung voraussetzt und eigentlich nur in hierzu bestimmten Laboratorien ausgeführt werden sollte; so, wie die Untersuchungen heute betrieben würden, seien sie für die Praxis wertlos. Das Komplement-

Digitized by Google
Original from UNIVERSITY OF CALIFORNIA
Generated on 2019-10-24 09:48 GMT / http://hdl.handle.net/2027/uc1.b3252757
Public Domain in the United States, Google-digitized / http://www.hathitrust.org/access_use#pd-us-google

bindungsverfahren hat keinen großen diagnostischen Wert, weder im Anfangsstadium, noch bei fortgeschrittener Tuberkulose; in der Hälfte der Fälle ergibt es auch bei Nichttuberkulösen positive Resultate. Dem Anschein nach dürften speziell für die Diagnose der Frühtuberkulose die Calmetteschen Versuche mit Kobragift eine größere Bedeutung beanspruchen, doch enthält sich Szabóky mit Rücksicht auf sein bis jetzt nur geringes Untersuchungsmaterial eines definitiven Urteils. Keller.

Über die klinische Bedeutung der Calmetteschen Reaktion. Aus der Abteilung des Dr. Sokolowski im Krankenhause zum Heiligen Geist in Warschau. Von Dr. B. Dembinski. (Zeitschr. f. Tuberkulose, XIV, 4.)

Die Arbeit ist eine kritische Zusammenstellung der bisher mit dem Calmetteschen Verfahren erzielten Resultate. Was zunächst die diagnostische Bedeutung desselben anbelangt, so tritt die Reaktion bei unzweifelhaften Tuberkulosefällen in etwa 90% auf; nur Kranke im Stadium des Marasmus sowie solche mit tuberkulöser Meningitis und Miliartuberkulose ergeben ein negatives Resultat, möglicherweise auch solche, bei denen nach klinischer Heilung Herde fibröser Tuberkulose zurückgeblieben sind. Bei Tuberkuloseverdächtigen war die Reaktion in 55% positiv, bei klinisch Nichttuberkulösen in 20%; in vielen Fällen (von 66 Fällen 62mal) bestätigte die Sektion den Bestand der Tuberkulose; Kranke an Typhus und Rheumatismus ergaben zuweilen positive Reaktion, mangels Sektionen ist dabei versteckte Tuberkulose nicht ausgeschlossen. In prognostischer Beziehung scheint nach Dembinski die Heftigkeit der Reaktion im umgekehrten Verhältnis zum Grad der Tuberkulose zu stehen, Tuberkulöse im ersten Stadium reagieren viel stärker als solche im Destruktionszustande. Der diagnostische wie prognostische Wert der Ophthalmoreaktion wird aber für die Praxis wesentlich eingeschränkt durch die mit derselben nicht so selten verbundenen Gefahren für das Auge, von übermäßig starken Schwellungen der Conjunctiva bis zur eitrigen Entzündung der Hornhaut — Iritis, Iridocyclitis u. a. —, Folgezustände, die noch nach einem Monat sich einstellen können. Deshalb soll man sich im allgemeinen der Calmetteschen Reaktion nur in Fällen bedienen, wo die physikalische und bakterielle Untersuchung trotz Verdachtes auf Tuberkulose ohne positives Ergebnis geblieben ist: doch auch dann ist dieselbe zu unterlassen, wenn Verdacht auf Tuberkulose oder andere Erkrankungen des Auges besteht. Die Applikation muß aseptisch mit einem aseptischen Präparat ausgeführt werden; Dembinski benutzte Calmettes Tuberkulin aus dem Institut Pasteur in Lille. Keller.

II. Nase und Nebenhöhlen.

Behandlung von Rhinosklerom mit Hilfe von Röntgenstrahlen. Von A. Rydygier jun. (Tygodnik Lekarski Lwowski, 1908, Nr. 2.)

Auf Grund von 10 mit günstigem Erfolge behandelten Pat. empfiehlt Verfasser aufs wärmste diese Methode zur Behandlung von Rhino- und La-

Generated on 2019-10-24 09:48 GMT / http://hdl.handle.net/2027/uc1.b3252757
Public Domain in the United States, Google-digitized / http://www.hathitrust.org/access_use#pd-us-google
Digitized by Google
Original from UNIVERSITY OF CALIFORNIA

ryngosklerom. Erstens gibt es überhaupt keine andere sichere Methode zur Beseitigung dieser Krankheit, zweitens hat Verfasser in seinen Fällen immer bedeutende Besserung, manchmal sogar vollständige Heilung erreicht, endlich haben sich die erreichten Resultate als dauerhaft und rezidivfrei erwiesen. Über 2 von Verfasser so behandelte und ausführlich mitgeteilte Fälle (1 Fall mit Rhino-, einer mit Laryngosklerom) erhielt er nach 3 Jahren die schriftliche Auskunft anhaltender Besserung. Im Gegensatze zu O. Fittig überzeugte sich Verfasser, daß weiche Röhren und deren Strahlen keineswegs notwendig sind, um eine Wirkung zu erzielen, daß man im Gegenteil durch mittelharte Röhren, selbst bei Abhaltung der weichen Strahlen durch auf die Haut aufgelegte Stanniolplättchen die gewünschte Wirkung, wenn auch erst nach längerer Anwendung, erreichen kann. In Skleromfällen bekommt man sehr gute Resultate mittelst der Kienböckschen Methode, bei welcher täglich durch 2—5 Minuten eine schwach leuchtende Lampe durch 2 Wochen angewendet wird. Für gewöhnlich begnügt sich der Verfasser mit der Erzeugung einer Turgescenz der Gewebe, höchstens eines Erythems, worauf die Behandlung für so lange unterbrochen wird, bis die Reaktionserscheinungen zurückgegangen sind. Die benachbarten Hautstellen müssen durch Schutzblech geschützt werden. Das Ausbleiben einer raschen Wirkung darf vor weiterer Anwendung der Beleuchtung nicht abschrecken, da der Erfolg manchmal längere Zeit auf sich warten läßt.

Spira (Krakau).

Die Röntgentherapie in einigen Skleromfällen. Von Skrypt (Charkow). (Russ. Monatsschr. f. Ohren-, Nasen- und Halskrankheiten, 1909, H. 3.)

Die Wirkung war in allen Fällen sehr günstig, obgleich in keinem einzigen Falle die vollständige Heilung erzielt wurde.

L. Mekler (Ufa, Rußland).

Experimentelle Studie über den Zusammenhang des Lymphgefäßsystems der Nasenhöhle und der Tonsillen. Von Dr. Zoltán v. Léhart. (Magyar Orvosi Archivum, 1909, Nr. 3.)

Verfasser hat, um die konsekutiven lakunären Mandelentzündungen, die nach allen Arten von Nasenoperationen aufzutreten pflegen, zu erklären, eine Anzahl von Experimenten gemacht und zur Injektion Emulsionen von Ruß, Berlinerblau, Zinnober und Chinatusch verwendet; die Injektionen wurden mit einer Pravazschen Spritze unter nicht großem Drucke in die Muscheln und in das Septum ausgeführt. Chinatusch erwies sich zur Injektion als am besten. Die Tiere wurden nach 24 und 54 Stunden getötet und die Ergebnisse der Experimente zeigten, daß körnige, in Wasser unlösliche Stoffe schon nach 24 Stunden im Gewebe der Tonsillen der Kaninchen, Hunde und Ferkel nachgewiesen werden konnten, und zwar nicht nur in der Tonsille der betreffenden Seite, sondern auch in der anderen. Die meisten Körnchen waren in der tieferen Partie der Tonsille mikroskopisch zu sehen, in den Lymphräumen und in den Follikeln, doch auch einzelne an der Oberfläche. Durch die Ober-

Digitized by Google
Original from UNIVERSITY OF CALIFORNIA
Generated on 2019-10-24 09:48 GMT / http://hdl.handle.net/2027/uc1.b3252757
Public Domain in the United States, Google-digitized / http://www.hathitrust.org/access_use#pd-us-google

fläche der Tonsille scheinen die Körnchen nicht eingedrungen zu sein, da Hendelsons und Goodales Versuche, bei denen die Körnchen von der Oberfläche in die Substanz gerieten, das Gegenteil zeigten, denn dort lagerten die meisten Körnchen unter dem Epithel. Durch den Blutstrom glaubt Verfasser aber nicht das Eindringen annehmen zu können, da Goerkes Versuche mit Injektion ins Venenseptum nur selten einzelne Körnchen in den Tonsillen zeigten. Verfasser nimmt an, daß der Weg durch die Lymphgefäße der Tonsillen erfolgte, da die Lymphdrüsen vom Farbstoff ganz infiltriert waren und so aus der Tiefe an die Oberfläche wanderten. Eine farbige Tafel ergänzt die schönen Experimente. Baumgarten.

Ein operativ geheilter Hirnabsceß nach Stirnhöhleneiterung. Aus der laryngorhinologischen Universitätsklinik zu Freiburg i. Br. Von Gustav Killian. (Zeitschrift f. Ohrenheilk., LVII. Bd., 2. u. 3. H.)

Es handelt sich hier um einen „Schulfall von Stirnlappenabsceß nach Stirnhöhleneiterung, welcher durch alle Stadien hindurch hinreichend genau beobachtet wurde". Ausheilung nach langdauernder Nachbehandlung. Sechs Jahre später starb die Pat. an einem Lebercarcinom. Hiermit war auch Gelegenheit zu einem genauen Sektionsbefunde im Bereiche des operierten Hirnabscesses gegeben. Es zeigte sich hierbei, daß der rechte (operierte) Stirnlappen etwas größer als der linke war. Die Windungen waren überall, auch bis dicht an die Verwachsungsstelle heran, gut ausgebildet. Rinden- und Marksubstanz erschienen (nach Härtung in Formalin) vollständig intakt: nur an einer kleinen Verwachsungsstelle mit der Narbe am vordersten Pol des Stirnlappens verdünnte sich die Rindensubstanz und fehlte ganz. Nichts deutete auf einen hier einst lokalisierten, so großen Absceß hin. E. Urbantschitsch.

III. Pharynx und Mundhöhle.

Endemisches Auftreten der Angina pneumococcica. Von Schomerus (Hamburg-Eppendorf). (Münchener med. Wochenschr., 56. Jahrg., Nr. 4.)

Verfasser beobachtete auf der Wöchnerinnenabteilung zwei durch zirka 2 Monate getrennte Endemien von Pneumokokkenangina. Die Halsentzündung trat entweder unter der erythematösen oder unter der pseudomembranösen Form und einmal als folliculäre Angina auf. Durch Kultur gelang es, den Pneumococcus lanceolatus rein zu züchten. Der Verlauf war durchwegs ein milder: ernste Komplikationen gesellten sich nicht hinzu, auch nicht im Ablaufe des Wochenbettes. Die Neugeborenen blieben von der Krankheit verschont. Die Ursachen der Übertragung sind nach Schomerus noch nicht klargelegt: er erachtet für die epidemische Ausbreitung die individuelle und die klimatische Disposition als ausschlaggebend. Reinhard.

Über fibrinöse Schleimhautentzündung (Stomatitis fibrinosa) durch Pneumokokkeninfektion. Von Mann (München). (Münchener med. Wochenschr., 56. Jahrgang, Nr. 2.)

Verfasser teilt 3 Fälle von sogenannter Stomatitis fibrinosa (s. aphthosa) mit, kompliziert durch entzündliche Veränderungen an anderen Schleimhäuten

Digitized by Google
Original from UNIVERSITY OF CALIFORNIA
Generated on 2019-10-24 09:48 GMT / http://hdl.handle.net/2027/uc1.b3252757
Public Domain in the United States, Google-digitized / http://www.hathitrust.org/access_use#pd-us-google

und Hautexanthem. Durch die bakteriologische Untersuchung wurden jedesmal Diplokokken mit Kapselbildung nachgewiesen, die Mann als Pneumokokken anspricht. Auch klinisch stimmten die drei Krankheitsbilder so sehr überein, daß Verfasser berechtigt zu sein glaubt, von einem durch Pneumokokkeninfektion des Blutes hervorgerufenen typischen Krankheitsbilde zu reden.

Reinhard.

Blutungen nach Tonsillotomie. Von Belajeff (St. Petersburg). (Wiestnik uschnych bol. [russ.], 1909, H. 2, 4 u. 5.)

Die Tonsille besitzt immer, als Regel, eine eigene Arterie, die A. tonsillaris, deren Herkunft aus dem einen oder dem anderen arteriellen Stamm oft variierend ist. Die A. tonsillaris kommt zur Tonsille von der hinteren äußeren Oberfläche und zerfällt schon in der Kapsel in Capilläre, so daß bei der üblichen Operationsmethode, wobei nur der vor den Gaumenbögen vorspringende hypertrophierte Teil der Tonsille entfernt wird, die A. tonsillaris außer dem Operationsfelde bleibt, wodurch die große Seltenheit der Blutungen nach einer üblichen Tonsillotomie sich erklärt. In denjenigen Varianten, in welchen die A. tonsillaris gerade aus der Carotis externa entstammt, ist die Blutung viel stärker. Wird die A. tonsillaris selbst verwundet, so ist sie imstande, eine bedeutende Blutung hervorzurufen, da sie einen Durchmesser von 1 *mm* besitzt. Die A. lingualis und die A. maxillaris externa verlaufen sehr nahe dem unteren Pol der Mandel und werden, wahrscheinlich viel öfter, als es gemeint wird, verwundet. Was die Aa. carotis interna und externa anbetrifft, so behauptet Verfasser im Gegensatz zu Zuckerkandl, daß die Mm. styloglossus und stylopharyngeus häufig lateralwärts von den Gefäßen liegen, und da kann der Abstand von den Gefäßen bis zum unteren Pol der Tonsille bis zu $^1/_2$ *cm*, bei Anomalien und pathologischen Fällen aber noch weniger heruntersinken.

L. Mekler (Ufa, Rußland).

IV. Larynx.

Die Galvanokaustik in der Behandlung der Larynxtuberkulose. Von R. Hahn. (Bollettino delle malattie dell' orecchio, naso, gola, No. 12, Decembre 1908.)

Die Galvanokaustik ist keine neue Methode in der Behandlung der Tuberkulose des Kehlkopfes, die Mehrzahl der Laryngologen schenkt ihr aber kein Vertrauen und hat sie schon verlassen. Hahn hat in der Klinik Mermod (Lausanne) durch diese Behandlungsmethode glänzende Resultate gesehen und vertritt die Ansicht, daß die Mißerfolge nur der mangelhaften Technik zuzuschreiben sind. Hahn benutzte energische Kauterisationen (Krieg, Mermod, Luc) bei ulcerativen und proliferativen Formen, die Galvanopunktur (Grünwald) bei mehr oder minder ausgebreiteten Infiltraten. Hahn verwendet die kaustische Behandlung, um eine Heilung zu erzielen, wenn die lokalen Zerstörungen nicht groß sind und das Allgemeinbefinden nicht zu viel gelitten hat, und wenn keine Hoffnung auf Genesung besteht, palliativ, damit der Pat. von seinen subjektiven Beschwerden befreit wird. Die lokale Therapie muß immer

Digitized by Google
Original from UNIVERSITY OF CALIFORNIA
Generated on 2019-10-24 09:48 GMT / http://hdl.handle.net/2027/uc1.b3252757
Public Domain in the United States, Google-digitized / http://www.hathitrust.org/access_use#pd-us-google

von einer Allgemeinbehandlung begleitet werden und der Pat. muß das viele Reden vermeiden.

Er kommt zu dem Schlusse, daß diese Methode imstande ist, auch die verzweifeltsten Fälle zu bessern und besonders die Atembeschwerden zu lindern.

Piolti.

Ausrottung eines tuberkulösen Tumors aus dem Ventriculus Morgagni mittelst Thyreotomie. Heilung. Von O. Körner. Aus der Ohren- und Kehlkopfklinik in Rostock. (Zeitschr. f. Ohrenheilk., LVIII. Bd., 1. und 2. Heft.)

Der Fall ist günstig verlaufen, da es sich um eine noch junge und kräftige Person handelte, da die Tuberkulose in Form eines Tumors aufgetreten ist und die Thyreotomie einen leichten Eingriff darstellte.

E. Urbantschitsch.

V. Trachea, Bronchien, Oesophagus.

Der praktische Wert der Oesophagoskopie. Mitteilung des Dr. E. Botella auf dem II. spanischen Chirurgenkongreß. (Revista ibero-americana de ciencias medicas, T. XX, Nr. 13.)

Vortrag über Entwicklung und Technik der Oesophagoskopie. Bericht über Anwendung derselben durch den Vortragenden bei einem Falle von Narbenstenose, bei zwei Fällen von Oesophaguskrampf, einem Falle von periösophagealem Absceß, einem Falle von Trauma des Oesophagus, zwei Fällen von beginnendem Carcinom, 13 Fällen von Fremdkörper im Oesophagus. Bei diesen letzteren wurde 3mal die Oesophagotomie vorgenommen, 2mal konnte kein Fremdkörper gefunden werden.

Oesophagoskopie und Speiseröhrenkrämpfe. Von Avelino Martin. (Revista Barcelonesa de Enfermedades de oído garganta y nariz. Erstes Vierteljahr 1909.)

Es gibt Fälle, in welchen man früher an eine bösartige Striktur glaubte und in welchen die Verengerung rein spastischer Natur war, ohne die geringste nervöse Belastung. Verfasser berichtet über drei solche Fälle, von denen in zwei die Pat. schon kachektisch waren und die Diagnose auf bösartige Neubildung der Speiseröhre lautete. Die Oesophagoskopie wurde in allen drei Fällen ohne die geringste Schwierigkeit gemacht; der Krampf wurde aufgehoben und die Heilung war prompt erfolgt. Somit ist die absolute Notwendigkeit der Oesophagoskopie für die allgemeine klinische Diagnose bewiesen.

Menier.

Berichtigung.

Heft 6 S. 432 des Jahrganges lies statt Polnischen ärztlichen Verein in Wien — in Kiew.

Für den wissenschaftlichen Teil verantwortlicher Redakteur: **Dr. Ernst Urbantschitsch, Dr. Otto Kahler.**
Herausgeber, Eigentümer und Verleger: **Urban & Schwarzenberg.**

Druck von Gottlieb Gistel & Cie., Wien, III., **Münzgasse 6.**

Digitized by Google
Original from UNIVERSITY OF CALIFORNIA
Generated on 2019-10-24 09:48 GMT / http://hdl.handle.net/2027/uc1.b3252757
Public Domain in the United States, Google-digitized / http://www.hathitrust.org/access_use#pd-us-google

MONATSSCHRIFT FÜR OHRENHEILKUNDE
UND
LARYNGO-RHINOLOGIE.

XLIII. Jahrg. 1909. 8. Heft.

Nachdruck verboten.

Laryngo-Rhinologischer Teil.

Original-Artikel.

Ein Beitrag zur Vereinfachung der submukösen Fensterresektion.

Von Privatdozent Dr. **Johann Fein** in Wien.

Zu den heikelsten Momenten im Verlaufe der submukösen Fensterresektion bei Verbiegungen der Nasenscheidewand gehört unstreitig die Phase der Ablösung der Schleimhaut von ihrer Unterlage auf der dem ersten Schleimhautschnitt entgegengesetzten Seite. Dieselbe wird bekanntlich nach erfolgter Knorpeldurchschneidung derart abgelöst, daß man das Raspatorium zwischen die Ränder des durchschnittenen Knorpels durchführt und nun die Schleimhaut, beziehungsweise das Perichondrium nach und nach in Falten vom Knorpel abhebelt, wobei das Instrument entsprechend dem Fortgang der Ablösung immer weiter und weiter nach rückwärts dringt.

Trotzdem diese Prozedur entweder unter Kontrolle des Auges oder des eingeführten Fingers vorgenommen wird und trotzdem sie durch die Lappenform und die schiefe Richtung des Knorpelschnittes (nach Killian) wesentlich erleichtert wird, erweist sie sich dennoch in der Regel als eine mühselige und zeitraubende Arbeit und führt dennoch trotz aller Vorsicht manchmal zu Schleimhauteinrissen.

Diese Risse liegen natürlich nicht immer unmittelbar an dem Schnitt selbst, sondern können vielmehr an jeder weiter hinten liegenden Stelle der abzulösenden Schleimhaut auftreten.

Wenn auch das Zustandekommen von Perforationen kein großes Unglück bedeutet, so soll es doch nach der herrschenden Lehre vermieden werden; dies um so mehr, als ein Schleimhautriß auf jeden Fall den weiteren Fortgang der Ablösung erschwert und verzögert.

Es kann uns nun gelingen, die Schwierigkeit, welche die Ablösung der Schleimhaut auf der kontralateralen Seite begleitet, leichter zu überwinden, wenn wir folgenden Kunstgriff anwenden.

Digitized by Google
Original from UNIVERSITY OF CALIFORNIA
Generated on 2019-10-24 09:48 GMT / http://hdl.handle.net/2027/uc1.b3252757
Public Domain in the United States, Google-digitized / http://www.hathitrust.org/access_use#pd-us-google

Der erste Schnitt durch die Schleimhaut und das Perichondrium wird in der üblichen Weise ausgeführt. Länge, Lage und Form desselben bleibt nach wie vor der Vorliebe des Operateurs für diese oder jene Methode überlassen.

Nach Ausführung dieses ersten Schnittes wird die Schleimhaut derselben Seite in der gewöhnlichen Art in möglichst großer Ausdehnung vom Knorpel abgelöst.

Anstatt des bei den üblichen Methoden nunmehr folgenden einzigen Knorpelschnittes, durch welchen hindurch die Ablösung der Schleimhaut an der entgegengesetzten Seite erfolgen soll, wird eine Reihe von Schnitten durch den Knorpel derart angelegt, daß diese Schnitte ungefähr ein viereckiges Knorpelstück umgrenzen. Ich verfahre so, daß ich zuerst einen möglichst weit nach hinten gelegenen, ungefähr vertikal verlaufenden Schnitt, dann vorn einen ungefähr parallel verlaufenden Schnitt durch den Knorpel anlege und hierauf diese beiden Schnitte durch zwei Schnitte von beiläufig horizontaler Richtung miteinander verbinde. Die Vertikalschnitte werden am besten mit dem „Linsenmesser" von Freer, welches eine vertikal vom Griffe abstehende linsenförmige Messerschneide besitzt, ausgeführt, während sich für die Horizontalschnitte die geraden Messer desselben Autors gut verwenden lassen. Die Schnitte werden unter Kontrolle des in das andere Nasenloch eingeführten Fingers selbstredend nur so tief angelegt, daß sie die Schleimhaut der entgegengesetzten Seite nicht verletzen.

Es ist begreiflicherweise durchaus nicht notwendig, sich genau an die viereckige Form der zu umschneidenden Knorpelscheibe zu halten; die Verhältnisse des einzelnen Falles und der Geschmack des Operateurs können es erheischen, der Scheibe eine dreieckige, eine rundliche oder irgend eine andere unregelmäßige Form zu geben. Ebenso mag es in einem Falle zweckmäßig sein, die Schnittrichtung von rückwärts nach vorn, im anderen Falle von vorn nach rückwärts zu führen.

Es kommt einzig und allein darauf an, eine nach allen Seiten umschnittene Knorpelscheibe abzugrenzen, welche nur mit der einen Fläche an der Schleimhaut, beziehungsweise dem Perichondrium der kontralateralen Seite haftet.

Nunmehr ist es ein Leichtes, diese Platte mit einem Elevatorium oder mit einer Hakenpinzette von der Schleimhaut der genannten Seite abzuheben, ohne diese auch nur im geringsten zu gefährden.

Wir haben dann sofort ein großes, weites Fenster im Knorpel vor uns, welches das Weiterarbeiten nach allen Richtungen gestattet und erleichtert.

Es kann das weitere Abösen der Schleimhaut von der Unterlage nunmehr entweder so geschehen, daß der Knorpel in der üblichen Weise von den Rändern des Fensters aus auf beiden Seiten bloßgelegt und dann wieder vom freiragenden Rande aus abgetragen wird, oder es kann die Fortsetzung der Ope-

Digitized by Google
Original from UNIVERSITY OF CALIFORNIA
Generated on 2019-10-24 09:48 GMT / http://hdl.handle.net/2027/uc1.b3252757
Public Domain in the United States, Google-digitized / http://www.hathitrust.org/access_use#pd-us-google

ration ebenso wie am Beginne und wie oben beschrieben wurde, derart ausgeführt werden, daß zunächst ein beliebig großes und geformtes Stück Knorpel an der einen Seite vollkommen umschnitten wird, um dann leicht wieder von der Schleimhaut der anderen Seite abgelöst zu werden.

Diese letztere Methode des Fortganges der Operation, welche entschieden die bequemere und in bezug auf das Auftreten der Perforationen die gefahrlosere ist, hat aber ihre natürliche Begrenzung. Einerseits hört ihre Anwendbarkeit naturgemäß auf, sobald wir in den Bereich des Knochens gelangen. Andrerseits lassen sich die Schnitte nur so weit nach hinten anlegen, als der in die Nasenöffnung eingeführte Finger die Kontrolle zum Schutz für die Schleimhaut auszuüben imstande ist.

Die Vorteile der empfohlenen Methode sind in die Augen springend.

Während bei den üblichen Methoden das im engen Knorpelschnitt hantierende Elevatorium zunächst schon beim ersten Versuch, die Schleimhaut der entgegengesetzten Seite abzulösen, dieselbe leicht durchstößt und sie ebenso bei weiterem Fortschreiten mit jeder Bewegung wieder in Gefahr bringt, erleidet bei der Anwendung meiner Methode die Schleimhaut überhaupt keine Zerrung. Der umschnittene Knorpel wird einfach aus seiner losen Verbindung abgehoben, was so leicht gelingt, wie wenn er der Schleimhaut nur anliegen würde.

Insbesondere wird das Abheben der Schleimhaut in Form einer Falte und die damit verbundene mehr oder weniger intensive Zerrung vermieden.

Auch wenn die Schleimhaut aus irgend welchen Gründen stark verdünnt ist, gelingt die Ablösung der umschnittenen Knorpelscheibe sehr leicht und in jedem Falle leichter und in bezug auf das Zustandekommen von Perforationen ungefährlicher als mit dem Abhebeln durch den die Bewegungen des Elevatoriums behindernden einzigen Knorpelschnitt.

Es ist ferner einleuchtend, daß bei Anwendung der Methode nicht nur die Gefahr des Zustandekommens der Perforationen wesentlich eingeschränkt wird, sondern daß auch die Operationszeit in bedeutendem Maße abgekürzt wird. Denn das Abhebeln der Schleimhaut der kontralateralen Seite erfordert in der Regel bei den bisher gebräuchlichen Methoden viel Zeit, viel Geduld und große Vorsicht.

Bei der Anwendung meines Kunstgriffes muß nur die Durchschneidung des Knorpels mit Aufmerksamkeit und Ruhe geschehen, das Abheben des umschnittenen Knorpels ist das Werk eines Augenblickes; sie bringt sofort eine ausgedehnte Lücke im Knorpel zustande.

Die submuköse Fensterresektion ist eine subtile chirurgische Operation, bei welcher es auf die Verwertung auch anscheinend geringfügiger Einzelheiten der Technik ankommt. Gerade die mitgeteilte Schnittführung mit ihren Vorteilen hat sich mir, seit ich sie anwende, als ein solches unendlich vorteilhaftes Detail erwiesen.

Digitized by Google
Original from UNIVERSITY OF CALIFORNIA
Generated on 2019-10-24 09:48 GMT / http://hdl.handle.net/2027/uc1.b3252757
Public Domain in the United States, Google-digitized / http://www.hathitrust.org/access_use#pd-us-google

Ein Fall von rhinogener Meningo-Encephalitis serosa.

Von Dr. **Th. Reinewald** in Gießen.

Der nachstehend beschriebene Krankheitsfall liefert einen weiteren Beitrag zu der zurzeit noch geringen Kasuistik der intrakraniellen Komplikationen der eitrigen Nasennebenhöhlenerkrankungen.

Krankengeschichte.

Herr K., Akademiker, 26 Jahre alt, konsultiert mich zum ersten Male am 3. X. 1907 wegen chronischer, rechtseitiger Stirnhöhlenerkrankung und gibt nachstehende Anamnese an:

Ende Juli 1906 treten bei dem bis dahin vollkommen gesund gewesenen Patienten im Anschluß an eine dreitägige Stiftungsfestfeier in Bonn plötzlich heftige Stirnkopfschmerzen auf, die er für „starken Kater" hält. Trotz der 3—4mal täglich eingenommenen „Kopfwehtabletten" Steigerung der Kopfschmerzen, so daß Patient am 31. VII. das Bett aufsuchen muß und in der folgenden Nacht Herrn Kollegen Dr. Knapp konsultiert. Auf dessen Ordination hin (Pulver und Morphiuminjektionen) nur vorübergehende Besserung der Beschwerden. Der am 2. VIII. zugezogene Herr Kollege Dr. David stellt eine linkseitige Stirnhöhleneiterung fest; Vornahme eines intranasalen Eingriffes und Spülung der linken Stirnhöhle bringen auch keine sofortige Erleichterung. Erst nach 3—4 Tagen reichlicher Eiterabfluß durch den Rachen und Besserung der Kopfschmerzen. Jetzt fällt dem Patienten auch eine Schwellung über dem linken Auge auf. Nach Verlauf von weiteren 4 Tagen Wiederauftreten von heftigen Kopfschmerzen, jezt aber über dem rechten Auge und Einsetzen von Fieber. Ausspülung der rechten Stirnhöhle bringt keine Besserung. Da Patient nunmehr apathisch wird und fast den ganzen Tag schläft, ordnet der am 8. VIII. noch weiter hinzugezogene Kollege Herr Dr. Straßburger Überführung des Patienten in die chirurgische Universitätsklinik in Bonn an, welche am gleichen Nachmittag erfolgt. Am 9. VIII. Operation der rechten Stirnhöhle von außen durch Herrn Prof. Dr. Bier; die Operation nimmt einschließlich Abholen und Zurückbringen nach der Station 20 Minuten in Anspruch. Nach der Operation sogleich Beginn der Stauungsbehandlung. Bis zum 22. VIII. liegt das Stauungshalsband täglich 22 Stunden; von da ab tritt innerhalb 24 Stunden eine Stauungspause von 5 Stunden ein. Die Stauungen werden fortgesetzt (auch noch nach Austritt aus der Klinik) bis zum 25. IX. 2 Tage nach der Operation wird der Tampon aus der Stirnhöhlenwunde entfernt. Die Beschwerden im Kopf verschwinden. In den ersten Tagen nach der Operation Auftreten eines Juckreizes am ganzen Körper des Patienten und Aufschießen von Eiterpusteln an den verschiedensten Stellen der Körperoberfläche; gleichzeitig Auftreten von „heftigen Milzschmerzen", gegen welche mit Morphium eingeschritten werden muß. Die Körpertemperatur, die nach der Operation noch 2 Tage lang über 40° beträgt, fällt in lytischer Form ab, um zu Beginn September infolge Eintretens einer glatt verlaufenden Pneumonie wieder anzusteigen. Am 10. IX. Entlassung des Patienten aus der Klinik. Nach den Sommerferien, also zu Beginn des Wintersemesters 1906/1907, konsultiert Herr K., da die Stirnhöhlenwunde immer noch eitert, Herrn Prof. Dr. Bier in seiner Sprechstunde im Johannishospital. Auf dessen Anraten

Generated on 2019-10-24 09:48 GMT / http://hdl.handle.net/2027/uc1.b3252757
Public Domain in the United States, Google-digitized / http://www.hathitrust.org/access_use#pd-us-google
Digitized by Google
Original from UNIVERSITY OF CALIFORNIA

Wiedereintritt des Patienten in die chirurgische Universitätsklinik, da die „Stirnhöhle noch einmal gründlich nachgesehen werden müsse". Dies geschieht am folgenden Morgen auf dem Zimmer des Patienten durch einen Assistenten der Klinik, welcher mit einer Schere die Hautfistel der Stirnhöhle spaltet und mit der Knochenzange ein Knochenstückchen entfernt. Nach 2 Tagen Austritt des Patienten aus der Klinik. Trotz dieses zweiten Eingriffs eitert die Stirnhöhlenfistel über dem rechten Auge weiter. Patient begibt sich deshalb am Schlusse des Wintersemesters 1906/1907 in Behandlung des Herrn Kollegen Dr. Richter in Gießen, welcher aus der Fistel einige Sequesterstückchen entfernt. Am 18. I. 1907 Auftreten einer neuen Krankheitserscheinung bei dem Patienten. Nach einem Tanzvergnügen in der Nacht vorher fällt Patient, als er nach dem Mittagstisch aufsteht und in der Richtung nach der Zimmertür gehen will, plötzlich bewußtlos zu Boden und bekommt Zuckungen an Armen und Beinen. Die Dauer des Anfalls soll kurz gewesen sein, zirka 1 Minute lang. Nach demselben fühlt Patient sich wieder wohl. Zu Beginn des Sommersemesters 1907 Konsultation des inzwischen nach Bonn berufenen Herrn Professors Dr. Garré wegen der immer noch eiternden Stirnhöhlenfistel; dieser vertröstet den Patienten mit baldiger Ausheilung. Während des Sommersemesters 1907 regelmäßige Behandlung der Stirnhöhlenwunde durch Herrn Kollegen Dr. Richter in Gießen. Nachdem sich dieselbe trotz peinlichster Sorgfalt des behandelnden Kollegen immer noch nicht schließen will, schickt Kollege Richter den sonst völlig beschwerdefreien Patienten am 3. X. 1907 zu mir, um eine genaue Exploration der kranken Stirnhöhle vornehmen zu lassen.

Status vom 3. X. 1907: Rechtes oberes Lid geschwellt, leicht gerötet und ödematös. In der rechten Augenbraue verläuft der ganzen Länge derselben entsprechend eine Narbe; im äußeren Drittel derselben eine eingezogene Hautfistel, in welcher sich teilweise eingetrocknetes Sekret und eine kleine Granulation befindet. Die Stirnpartie über dem rechten oberen Orbitalrand fühlt sich weich an; man hat das Gefühl — stärkerer Druck wird vermieden —, als ob die Tabula externa der Stirnhöhle fehle. Nahe der Mittellinie, zirka $4^1/_2$ *cm* oberhalb der Nasenwurzel, ein zweipfennigstückgroßer, vorspringender Höcker, welcher druckempfindlich ist. Die übrige rechte Stirnhöhlenregion ist nur im geringen Grade druckempfindlich. Im übrigen ist der Schädel nirgends auf Beklopfen schmerzempfindlich. Bei der Durchleuchtung (mit der Vohsenschen Durchleuchtungslampe) erscheint die rechte Stirnhöhlengegend verdunkelt; links erscheint die Stirnhöhle hell. Die in die Fistel eingeführte Sonde gleitet leicht in der Richtung nach oben und nach der Mitte und findet zirka nach 5 *cm* einen Widerstand, der als rauher, beweglicher Knochen angesprochen werden muß. Eine energische Sondierung wird vermieden. Die endonasale Untersuchung ergibt keinen Eiter in beiden Nasenseiten, ebenso nicht im Rachen. Beim Valsalvaschen Versuch, den Patient öfters vorzunehmen gewöhnt ist, dringt Luft und eitriges Sekret aus der Hautfistel.

Auf Grund der vorgefundenen, tief gehenden Fistel und von cariösem Knochen in der medianen Bucht der Stirnhöhle schlage ich dem Patienten die radikale Operation der rechten Stirnhöhle vor. Dieselbe wird jedoch zunächst aus äußeren Gründen — Patient steht vor dem Doktorexamen — verweigert. Erst nach einer gemeinschaftlichen Untersuchung mit Kollegen Richter lassen sich die Angehörigen des

Digitized by Google
Original from UNIVERSITY OF CALIFORNIA
Generated on 2019-10-24 09:48 GMT / http://hdl.handle.net/2027/uc1.b3252757
Public Domain in the United States, Google-digitized / http://www.hathitrust.org/access_use#pd-us-google

Patienten sowie er selbst zur Einwilligung bewegen. Die Radikaloperation der rechten Stirnhöhle wird auf den 12. X. festgesetzt. Die Untersuchung der inneren Organe ergibt keinen pathologischen Befund.

Am 11. X., nachmittags, eiligst in die Wohnung des Patienten gerufen, finde ich denselben bei meiner Ankunft in einem schwer komatösen Zustand; er reagiert weder auf Anrufen, noch auf äußere Reize; Atmung beschleunigt, Puls regelmäßig, verlangsamt, 60 Schläge pro Minute; Gesicht blaß, Lippen cyanotisch, der ganze Körper in Schweiß gebadet. Ich höre von den Angehörigen, daß, nachdem in der vorausgegangenen Nacht mehrere leichte Krampfanfälle mit Bewußtlosigkeit und Zuckungen aufgetreten seien, jetzt seit 2 Stunden alle 15—20 Minuten sich schwere Krämpfe mit Zuckungen des Gesichts, der Arme und Beine wiederholten, daß Patient sich dabei Lippen und Zunge zerbeiße. Während der Pausen käme Patient nicht zum Bewußtsein. Ich warte zunächst mit dem gleichzeitig anwesenden Kollegen Richter den nächsten Anfall ab, der 7—8 Minuten nach meinem Eintreffen einsetzt. Der Anfall wird eingeleitet mit Öffnen der bis dahin geschlossenen Augen, starrem Blick nach links oben und Knirschen der Zähne — ich schiebe sofort einen bereit gehaltenen Handtuchknebel zwischen die Zähne —; dann verzieht sich der Mundwinkel nach links, es tritt eine Atempause ein, die Pupillen sind erweitert, starr; tonische Starre der gesamten Muskulatur; dann mit einem Ruck klonische Zuckungen des ganzen Körpers, die etwa 3—4 Minuten andauern; Patient muß von 2 Personen gehalten werden, damit er nicht an die Wand und Bettkanten anschlägt; dann allmähliches Nachlassen der klonischen Krämpfe. Patient ist auch nach dem Anfall völlig bewußtlos. Während des Anfalls ist das ganze Gesicht cyanotisch. Patient stößt im Anfall unartikulierte Töne aus. Die während des Anfalls gesteigerte Herztätigkeit sinkt nach dem Anfall wieder auf einige 60 Pulsschläge ab. Ich nehme sofort zur Entlastung des intrakraniellen Drucks und aus diagnostischen Rücksichten eine Lumbalpunktion vor, wobei zirka 20 cm^3 eines klaren Liquor cerebrospinalis entnommen werden. Danach Wiederholung der Anfälle nach 15—20 Minuten in gleicher Intensität. Daraufhin 2·0 Chloral per Klysma, die Anfälle werden weniger. In der folgenden Nacht treten nur noch 4 Anfälle auf. Patient bleibt aber stets soporös; er merkt auch nichts von dem Transport in das Schwesternhaus, woselbst am 12. X. vormittags in Gegenwart des assistierenden Kollegen Dr. Richter die Stirnhöhlenoperation vorgenommen wird.

Operation: In Chloroformnarkose Spaltung der vorhandenen Narbe in der rechten Augenbraue und Verlängerung des Hautschnittes im Bogen bis auf die rechte Nasenrückenseite. Nach Heraufschieben von Haut und Periost wird die Tabula externa der Stirnhöhlenwand erhalten vorgefunden bis auf eine erbsgroße Öffnung im Knochen an der Stelle der Hautfistel, also im oberen Orbitalrand im äußeren Drittel. Um die Stelle des druckempfindlichen Höckers nahe der Mittellinie freizulegen, Anlegung eines von der Nasenwurzel senkrecht nach oben führenden Hautschnittes. Nach Zurückschieben des Periostes wird an fraglicher Stelle unter demselben ein Granulationspolster angetroffen, der Knochen selbst ist in Pfennigstückgröße erweicht; inmitten der erweichten Knochenpartie eine streichholzdicke Perforation, welche in die mediane Bucht der rechten Stirnhöhle führt. Nach Abtragung der Tabula externa wird eine verhältnismäßig große Stirnhöhle vorgefunden, welche mit grünlichen

Digitized by Google
Original from UNIVERSITY OF CALIFORNIA
Generated on 2019-10-24 09:48 GMT / http://hdl.handle.net/2027/uc1.b3252757
Public Domain in the United States, Google-digitized / http://www.hathitrust.org/access_use#pd-us-google

Granulationen ausgefüllt ist. In der Granulationsmasse liegt eingebettet in kleineren Stückchen die zerfressene, total nekrotische Tabula interna der Stirnhöhle. Mit dem scharfen Löffel werden vorsichtig von der darunter liegenden Dura die Granulationen und Sequesterstücke der Tabula interna entfernt. Die freiliegende Dura ist tiefrot verfärbt und gespannt. In der Mitte etwa der freigelegten Dura liegt ein mit der Dura festverklebtes Sequesterstückchen. Beim Loslösen desselben reißt die Dura an zwei Stellen ein. Aus den kleinen Durarissen fließt sofort eine klare, seröse Flüssigkeit ab. Von dem äußeren, oberen Winkel der Stirnhöhle über deren Grenze hinaus schieben sich, zirka 1 *cm* weit nach außen oben, ebenfalls Granulationen zwischen Dura und Schädelknochen, weshalb auch hier noch die Dura freigelegt wird. Nach Herstellung einer weiten Verbindung nach der Nase wird die ganze Wunde locker mit Vioformgaze ausgefüllt, ein Drainrohr durch die Nase geführt und die Wundränder nur in der Mitte mit 2 Nähten geschlossen.

Nach dem Erwachen aus der Narkose kommt Patient teilweise zum Bewußtsein; sein Befinden ist tagsüber ungestört. Temperatur abends 37·3°.

13. X., vormittags 4 Uhr: Wiedereinsetzen der gleichen Krämpfe wie vor der Operation; nach Chloral per Klysma anfallsfreie Pause bis 12 Uhr mittags. Erneutes Einsetzen der Krämpfe, trotz reichlicher Gaben von Chloral alle 10—20 Minuten. In den Zwischenpausen tiefes Koma. Die Herztätigkeit ist beschleunigt, unregelmäßig. Temperatur morgens 37·3°, abends 37°.

14. X.: Fortdauer der Krampfanfälle in gleicher Weise. Nach Hinzuziehung des Herrn Prof. Dr. Voit wird von den Eltern des Patienten der denselben gemachte Vorschlag der Punktion des Stirnlappens zur Aufsuchung eines etwaigen Hirnabscesses abgelehnt.

15. X.: Verbandwechsel; die Vioformgaze ist stark mit seröser Flüssigkeit durchtränkt. Patient bekommt in den anfallsfreien Pausen Milch eingeflößt. Schluckakt ohne Störung. Trotz hoher Dosen Chloral Häufigkeit und Intensität der Krampfanfälle noch stärker als am Tage zuvor. Abends 38·2°.

16. X.: Am Nachmittag Nachlassen der Krämpfe. Abends 8¼ Uhr letzter Krampfanfall. Partielle Bewußtseinsrückkehr. Nachts zum ersten Male Schlaf von mehreren Stunden. Temperatur morgens 36·8°, abends 37·5°.

17. X.: Verbandwechsel; Gaze immer noch reich durchtränkt mit seröser Flüssigkeit. Patient nimmt reichlich Milch; Herztätigkeit wieder regelmäßig. Er erkennt zum ersten Male seine Umgebung. Sprache schwerfällig. Auftreten von Sinnestäuschungen, hauptsächlich Gesichtshalluzinationen. Der Kranke sieht große weiße Mäuse, Schlangen, große Vögel; häufig wiederkehrende Angabe, daß er an den Personen seiner Umgebung Schmutz und Kot sieht. Temperatur morgens 36·9°, abends 37·2°. Große Unruhe abends; deshalb Veronal. Daraufhin ruhiger Schlaf.

18. X.: Patient ist sehr aufgeregt, unruhig, will fort; muß gehalten werden; er verknüpft mit seinen Halluzinationen jetzt Wahnideen: es liegt einer unter seinem Bett und will an ihn; er spricht ganz leise, damit sein Verfolger, der in der Ecke des Zimmers sitzt, ihn nicht höre; er verlangt nach Hause, weil in seinem jetzigen Aufenthaltsort Mörder und Verfolger seien und dergleichen. Temperatur morgens 36·8°, abends 37·0°. Auf Veronal ruhiger Schlaf.

Generated on 2019-10-24 09:48 GMT / http://hdl.handle.net/2027/uc1.b3252757
Public Domain in the United States, Google-digitized / http://www.hathitrust.org/access_use#pd-us-google
Digitized by Google
Original from UNIVERSITY OF CALIFORNIA

19. X.: Patient schläft fast den ganzen Tag; er ist ruhig. Verbandwechsel Die Wunde sezerniert weniger. Temperatur morgens 36·9°, abends 37·0°. Pulsfrequenz 76.

20. X.: Patient heute zum ersten Male völlig bei Bewußtsein, spricht klar und ruhig; er hat keinerlei Erinnerung an die Zeit und Ereignisse, die zwischen dem 11. X. und heute liegen. Er wünscht zu wissen, ob nun bald seine Stirnhöhle operiert werden soll.

In der folgenden Zeit ist vollkommen ungestörtes Befinden zu konstatieren; der Kopf ist frei, ohne Benommenheit und Schmerz. Die Temperaturen bleiben dauernd normal. Die Wundheilung verläuft ohne Störung.

Am 2. XI. verläßt Patient das Krankenhaus; am 17. XI. wird er mit vollständig, ohne nennenswerten kosmetischen Defekt geheilter Stirnhöhlenwunde aus der Behandlung entlassen. Spätere Nachuntersuchungen ergeben, daß Patient seit dieser Zeit bis heute einer ungestörten, vorzüglichen Gesundheit sich erfreut und mit voller Arbeitskraft seiner Berufstätigkeit nachgeht.

Die Diagnose der intrakraniellen Komplikationen der Nebenhöhlenerkrankungen der Nase ist vor der Operation oder Autopsie nicht immer leicht zu stellen. Im vorliegenden Falle brachte auch erst der Verlauf die genügende Klarheit in das Krankheitsbild. Auf Grund der detaillierten Anamnese und der vor der Operation vorgenommenen Untersuchung (eiternde Fistel der rechten Stirnhöhle und Sequester in derselben) wurde bei Ausbruch der Cerebralerscheinungen: Krämpfe, Bewußtlosigkeit, Pulsverlangsamung zunächst an eine eitrige Meningitis und an einen Hirnabsceß gedacht; Tumor oder tuberkulöse Meningitis wurden auf Grund der vorhandenen Lokalerkrankung von der Diagnose ausgeschlossen. Das Resultat der sowohl aus diagnostischen als auch aus therapeutischen Rücksichten sofort vorgenommenen Lumbalpunktion machte zwar zunächst das Vorhandensein einer eitrigen Meningitis unwahrscheinlich, blieb aber auch scheinbar ohne Einfluß auf eine vorhandene Hirndrucksteigerung; wenigstens ließ sich eine Änderung der Pulsfrequenz nach derselben nicht nachweisen. Es blieb demnach die große Wahrscheinlichkeit des Hirnabscesses bestehen, wenn man einen direkten, von seiten eines Sequesters oder der erkrankten Stirnhöhle selbst ausgeübten Reiz und Druck auf die corticale Fläche des Stirnhirns außer Acht ließ. Die Operation indessen bot einen lokalen Befund, der das Auftreten sowohl der Hirndrucksymptome als auch der motorischen Reizerscheinungen genügend erklären konnte. Die breit freigelegte Dura war tiefrot verfärbt, gespannt und entleerte durch zwei kleine Einrisse kontinuierlich klaren, serösen Liquor cerebrospinalis. Damit war aber noch keineswegs die Anwesenheit eines Hirnabscesses ausgeschlossen, besonders da nach Ausräumung der erkrankten Stirnhöhle und stetem Abfluß von Liquor aus der entzündeten Hirnhautregion dieselben Krankheitserscheinungen wieder zutage traten, wie vor der Operation. Es wurde gerade durch letzteren Umstand die Diagnose des Hirnabscesses noch gestützt. Erst bei dem weiteren

Digitized by Google
Original from UNIVERSITY OF CALIFORNIA
Generated on 2019-10-24 09:48 GMT / http://hdl.handle.net/2027/uc1.b3252757
Public Domain in the United States, Google-digitized / http://www.hathitrust.org/access_use#pd-us-google

Krankheitsverlauf und Ausgang in Heilung mußte die Absceßdiagnose fallen, da Hirnabscesse nach Ansicht wohl aller Autoren nie von selbst ausheilen. Es wird mir vielleicht eine Möglichkeit entgegengehalten werden, daß ein ganz oberflächlicher Rindenabsceß direkt unter den Einrißstellen der Dura gelegen habe, daß derselbe durch einen kleinen Prolaps von Rindensubstanz beim Wechseln der Tamponade zum Bersten gekommen sei und seinen Inhalt unbemerkt mit in die Tampons entleert habe. Für eine solche Annahme wurde aber nicht der geringste Anhaltspunkt gefunden, wohl aber der obige Befund erhoben, der das Gesamtkrankheitsbild nur aufzufassen gestattet als den Ausdruck einer durch die Stirnhöhlenerkrankung direkt fortgeleiteten serösen Entzündung der angrenzenden Hirnhäute und Rindenfläche des Stirnhirns. Die klinisch einwandfreie Diagnose der Meningitis serosa nach Boenninghaus, bei welcher die schweren cerebralen Erscheinungen nach der Operation sofort schwinden, kann der vorliegende Fall direkt nicht beanspruchen. Erst nach Ablauf von 7 Tagen nach der Operation sind sämtliche cerebralen Symptome verschwunden, allerdings dann auch wie abgeschnitten. Aber dieser nicht ganz eklatante Erfolg sogleich nach der Operation hatte entschieden seine Ursache in der Therapie. Der freie Abfluß des Liquor cerebrospinalis nach der Operation durch die beiden Durarisse bewirkte zwar eine 18stündige Pause in den Konvulsionen, genügte aber keineswegs zur vollen Beseitigung der schweren Krankheitserscheinungen. Der verlangsamte Abfluß des Liquor durch die Tamponade war erst nach 7 Tagen hinreichend, die Entzündungserscheinungen zum Abklingen zu bringen. Eine ausgiebige Spaltung der Dura würde wohl das günstige Endresultat in kürzerer Zeit gebracht und die Diagnose früher geklärt haben, wenn anders der Patient eine derartige plötzliche, starke Druckveränderung seines Cerebrums gut vertragen hätte.

Das Krankheitsbild der Meningitis serosa, welches von Quincke zuerst eingehender beschrieben wurde und später durch die sorgfältige Bearbeitung von Boenninghaus eine Klärung der einschlägigen Verhältnisse erfahren hat, hat besonders in den letzten Jahren trotz des ablehnenden Standpunktes einzelner Autoren, vornehmlich in den Kreisen der pathologischen Anatomen, durch eine ganze Reihe einwandsfreier Publikationen ihren Existenzberechtigungsnachweis erbracht. Gerade „nasalen Ursprungs“ laufen die diesbezüglichen Veröffentlichungen noch recht spärlich; bei weitem häufiger sind sie in der otriatrischen Literatur anzutreffen.

Ähnliche Verhältnisse wie in dem von mir geschilderten Krankheitsbilde finden sich in dem von Herzfeld publizierten Falle, in welchem der Entzündungsprozeß ebenfalls durch einen Erweichungsherd und Defekt der Tabula interna auf die Meningen übergegriffen hatte. Auch die Schwere der Krankheitserscheinungen, wie Auftreten von allgemeinen Krämpfen, Bewußtlosigkeit, ist in beiden Fällen fast gleich. Auch in dem von E. Meyer geschilderten

Digitized by Google
Original from UNIVERSITY OF CALIFORNIA
Generated on 2019-10-24 09:49 GMT / http://hdl.handle.net/2027/uc1.b3252757
Public Domain in the United States, Google-digitized / http://www.hathitrust.org/access_use#pd-us-google

Falle, in welchem durch eine linkseitige Siebbeineiterung eine Meningo-Encephalitis serosa verursacht war, läßt sich eine gewisse Ähnlichkeit der Cerebralerscheinungen nachweisen. Auch hier treten Krämpfe und Benommenheit neben einer vorübergehenden Lähmung der rechten Seite und vollständiger Aphasie in den Vordergrund. Ein direktes Übergreifen der Entzündung auf das Schädelinnere durch einen Knochendefekt fehlt allerdings hier; es wird eine Durchwanderung der Entzündung durch den intakten Knochen auf dem Wege des Lymphgefäßsystems angenommen. In dem Falle Piffl wurden die Knochenwände der erkrankten Stirnhöhle ebenfalls makroskopisch unverändert gefunden und die Übertragung der Bakterien oder deren Toxine in das Schädelinnere durch die Blutbahn angenommen. Der Pifflsche Fall unterscheidet sich in seinen Symptomen von dem Herzfeldschen, Meyerschen und dem meinen insofern, als Herderscheinungen vollständig fehlten, dagegen Erscheinungen des gesteigerten, intracraniellen Druckes in den Vordergrund traten. Kopf-, Nacken-, Kreuzschmerzen, Erbrechen, Neuritis optica, Pulsverlangsamung sind hier die cerebralen Symptome. Weitere ausführliche Mitteilungen von Meningitis serosa nasalen Ursprungs habe ich bei Durchsicht der Literatur keine gefunden: erwähnt werden zwei nicht als sicher erkannte Fälle von v. Eicken gelegentlich einer Schilderung der Erfahrungen der Killianschen Klinik über Komplikationen bei Erkrankungen der Nasennebenhöhlen.

Ein abweichendes Verhalten gegenüber den oben zitierten Fällen, bei denen wohl Teilnahmslosigkeit oder Apathie registriert werden, zeigt bei meinem Patienten die Psyche während des Krankheitsverlaufes. Am 6. Tage nach der Operation treten mit teilweiser Rückkehr des Bewußtseins ausgesprochene Gesichtshalluzinationen und am folgenden Tage Wahnideen auf. Eine besondere Bedeutung ist diesen psychischen Störungen nicht beizumessen; sie sind lediglich als der Ausdruck einer entzündlichen Reizung zunächst der der Stirnhöhle angrenzenden Stirnregion und weiterhin noch weiterer Teile der Hirnrinde aufzufassen. Mit Verschwinden des Entzündungsreizes verschwinden auch die psychischen Symptome. Irgendwelche lokaldiagnostische Schlüsse daraus ziehen zu wollen, wie dies von Welt, Jastrowitz, Gianelli, Wendel und anderen getan wurde, die dem Stirnhirn gewisse psychische Funktionen zuerkennen zu müssen glaubten, dürfte jedenfalls sehr gewagt sein, besonders wo sich gewichtige Gegenstimmen gegen diese Theorie erhoben und den Nachweis geführt haben, daß die in der Literatur veröffentlichten Fälle der kritischen Prüfung nicht standhalten (Müller). Diskutabel wäre vielleicht noch die Möglichkeit, daß die chronische Entzündung der Stirnhöhle auf den ganz in der Nähe sich befindlichen Sehnervenstamm übergegriffen und irgendwelche Schädigung bewirkt habe, daß von dem Sehnervenstamm dann nach hinten Reize ausgeübt worden seien, die vorwiegend die optischen Erscheinungen hervorgerufen haben. Nach Uhthoff allerdings scheinen Erkrankungen der retro-

Digitized by Google
Original from UNIVERSITY OF CALIFORNIA
Generated on 2019-10-24 09:49 GMT / http://hdl.handle.net/2027/uc1.b3252757
Public Domain in the United States, Google-digitized / http://www.hathitrust.org/access_use#pd-us-google

bulbären und intracraniellen Leitungsbahnen nur selten Veranlassung zu Gesichtshalluzinationen zu geben. Sodann scheint es nach diesem Autor auch immer noch zweifelhaft zu sein, ob es dabei sich nicht um Fernwirkungen und sonstige Intoxikationsmomente handelt.

Zum Schlusse darf ich noch eine interessante Seite meines Falles nicht unberührt lassen. In der Anamnese ist des Näheren auseinandergesetzt, daß, nachdem eine erbsengroße Öffnung in der Tabula externa der Stirnhöhle in Narkose angelegt war, die akute Stirnhöhlenerkrankung des Patienten mit Stauungshyperämie behandelt wurde, und zwar von einwandfreier Seite, in der Klinik des Herrn Prof. Dr. Bier in Bonn. Es ist über günstige Stauungserfolge bei akuten Nebenhöhlenerkankungen berichtet worden, speziell bei akuten Stirnhöhlen- und Siebbeinzellenentzündungen; im vorliegenden Falle hat die Stauungshyperämie total versagt. Die ungenügende Eröffnung der erkrankten Stirnhöhle mit nachfolgender Stauung war vielmehr geeignet, Leben und Gesundheit des Patienten schwer zu schädigen. In leichteren Fällen mag die Stauungsbinde von Erfolg sein, in schwereren ist die in Rhinologenkreisen jetzt allgemein geübte chirurgische Behandlung am Platze.

Literatur: 1. Quincke: Über Meningitis serosa. Samml. klin. Vortr. von Rich. v. Volkmann. Neue Folge, 1893, Nr. 67. — 2. G. Boeninghaus: Die Meningitis serosa acuta. Wiesbaden 1897, Verlag von J. F. Bergmann. — 3. J. Herzfeld: Über Meningoencephalitis serosa nasalen Ursprungs. Berliner klin. Wochenschr., 1905, Nr. 10. — 4. E. Meyer: Meningitis serosa nach Siebbeinerkrankung. Verhandl. d. Laryngol. Gesellsch. zu Berlin, 1904. — 5. O. Piffl: Meningitis serosa nach chronischer Stirnhöhleneiterung. Festschrift für Prof. Dr. Hans Chiari. — 6. v. Eicken: Unsere Erfahrungen über Komplikationen bei Erkrankungen der Nasennebenhöhlen. Verhandl. d. Vereins deutscher Laryngologen, 1908. — 7. Leonore Welt: Über Charakterveränderungen des Menschen infolge von Läsionen des Stirnbeins. Deutsches Archiv f. klin. Med., 1888, Bd. 42. — 8. Jastrowitz: Beiträge zur Lokalisation im Großhirn und deren praktische Verwertung. Deutsche med. Wochenschr., 1888. — 9. A. Gianelli: Gli effeti diretti ed indiretti dei neoplasmi encefaliti sulle funzioni mentali. Policlinico, 1897, ref. Neurol. Zentralbl., 1897. — 10. Wendel: Charakterveränderung als Symptome etc. Mitteil. a. d. Grenzgeb. d. Med. u. Chir., 1901, Heft 4 und 5. — 11. E. Müller: Über psychische Störungen bei Geschwülsten und Verletzungen des Stirnbeins. Zeitschr. f. Nervenheilk., 1902, Bd. 21. — 12. W. Uhthoff: Beiträge zu den Gesichtstäuschungen (Halluzinationen, Illusionen etc.) bei Erkrankungen des Sehorgans. Zeitschr. f. Psychiatrie u. Neurologie, 1899.

Zur Frage der Blutstillung bei großchirurgischen Nasenoperationen.

Von Dr. **Ludwig Loewe**, Hals-, Ohren- und Nasenarzt in Berlin.

Großoperative Naseneingriffe gehören zu den schwierigsten Dingen, die es gibt. Das liegt vornehmlich daran, daß dabei die Blutung so schwer zu be-

Digitized by Google
Original from UNIVERSITY OF CALIFORNIA
Generated on 2019-10-24 09:49 GMT / http://hdl.handle.net/2027/uc1.b3252757
Public Domain in the United States, Google-digitized / http://www.hathitrust.org/access_use#pd-us-google

herrschen ist. Dieselben Operationen, an der Leiche ausgeführt, sind durchaus nicht sonderlich diffizil. Nun kommen ja starke Blutungen auch bei Eingriffen an anderen Körperteilen vor; aber hier macht deren Stillung in der Regel keine Schwierigkeit, denn sie kann, weil das Operationsterrain frei vor Augen liegt, meist schon von der Assistenz besorgt werden. Anders bei Naseneingriffen. Hier vermag nur der Operateur das Operationsfeld zu überblicken. Er muß also auch die Blutstillung selbst besorgen. So kommt es, daß ein großchirurgischer Naseneingriff, der an der Leiche in wenigen Minuten erledigt wird, am Lebenden eine halbe Stunde und mehr in Anspruch nehmen kann. Lange Dauer der Operation macht aber immer den Eindruck von etwas technich noch nicht ganz Ausgeglichenem. Deshalb mag wohl bei jedem Nasenarzt der Wunsch nach einem Verfahren rege geworden sein, das gestattet, auch die großoperativen Naseneingriffe ebenso in Blutleere auszuführen, wie das bei den kleinchirurgischen seit langem geglückt ist. Verfasser hat sich mehrfach mit diesem Problem beschäftigt. Es ist ihm allmählich gelungen, auch die größeren Operationen am Riechorgan wenn auch nicht ganz unblutig, so doch in nicht unbeträchtlichem Maße blutsparender zu gestalten. Allerdings erstrekt sich seine Erfahrung nur auf eine relativ sehr kleine Zahl von Fällen und sie reicht bei weitem nicht für die Erledigung der Frage aus. Aber die Dinge, um die es sich hier handelt, sind so plausibel, daß Verfasser trotzdem glaubt, dieselben veröffentlichen zu dürfen. Die Einschränkung des Blutverlustes läßt sich mit Hilfe von 6 Maßnahmen erzielen:

1. Bei der allgemeinen Betäubung muß ein Mittel, das den Blutdruck möglichst herabsetzt, zur Anwendung gelangen. Das Chloroform, dem diese Eigenschaft bekanntlich in hohem Maße innewohnt, ist also das gegebene Nasennarkoticum.

2. Überaus wichtig ist es, den Pat. so zu lagern, daß der Kopf möglichst hoch, die Füße möglichst tief liegen. Am besten wird das dadurch erreicht, daß die Fläche des Operationstisches schräg vom Kopf nach dem Fußende abfällt.

3. Die dritte blutunghemmende Maßregel ist die Anwendung des Adrenalins. Dieses Thema ist jedem Nasenarzt so geläufig, daß es keiner weiteren Auseinandersetzung bedarf. Immerhin sei bemerkt, daß die Maximaldosis für die submuköse Anwendung 15 Tropfen der offizinellen $1^0/_{00}$igen Lösung ist. Permukös kann viel höher gegangen werden. Nun läßt sich die offizinelle Lösung bekanntlich ohne wesentliche Beeinträchtigung ihrer anämisierenden Kraft mit dem dreifachen Volumen physiologischer Kochsalzsolution verdünnen; höhere Verdünnungen wirken nicht mehr so prompt. Setzt man ihnen indessen Spuren von Cocain hinzu, so kontrahieren sich die Gefäße wieder besser. So kommt man zu folgender Formel: Adrenalini 5·0, Aquae phys. 25·0, Cocaini 0·025.

Hiervon können bis 5 Spritzen, ohne die Maximaldosis zu überschreiten, submukös gegeben werden.

Generated on 2019-10-24 09:49 GMT / http://hdl.handle.net/2027/uc1.b3252757
Public Domain in the United States, Google-digitized / http://www.hathitrust.org/access_use#pd-us-google
Digitized by Google
Original from UNIVERSITY OF CALIFORNIA

Es ist das Verdienst der Baseler Klinik (siehe Nager, Arch. f. Laryng., Bd. 20), festgestellt zu haben, daß auch das Innere der Kieferhöhle anästhesiert und anämisiert werden kann, wenn man in dasselbe, nachdem man es vorher mittelst einer Nebenhöhlenkanüle ausgespritzt und mit dem Ballon trocken geblasen hat, 2 cm^3 der Schleichschen Lösung II (enthält 0·1% Cocain, der 3 gtt. Adrenalin zugesetzt sind) injiziert. „Nach Entfernung der Knochenwand der Fossa canina präsentiert sich dann", sagt Nager, „die verdickte, aber ganz blasse Kieferhöhlenschleimhaut, die in großen Fetzen abgelöst und partiell kürettiert werden kann. Die Übersicht über die Verhältnisse ist eine viel bessere, eine leichtere Blutung wird durch Anwendung von 3%iger H_2O_2-Lösung prompt gestillt."

Dieses von Nager für die Kieferhöhle angegebene Anämisierungsverfahren mußte offenbar auch für die Blutleermachung der Siebbeinzellen anwendbar sein. Immerhin mußte erst festgestellt werden, ob es überhaupt möglich ist, das Ethmoidallabyrinth auf größere Strecken vom Nasenloch aus mit Flüssigkeit zu füllen. Bei dem Antrum Highmori ist dies ja selbstverständlich, denn da handelt es sich um einen einheitlichen Hohlraum. Im Siebbeinlabyrinth aber hat man es mit einer Menge kleiner voneinander gesonderter Cavitäten zu tun, die nur durch enge Öffnungen kommunizieren. Es wurden nun im Berliner pathologisch-anatomischen Institut den Leichen von Personen, deren Riechorgan im Leben keine manifeste Erkrankung hatte erkennen lassen, die also in bezug hierauf als normal zu betrachten waren, je 10 g mit Methylenblau gefärbten Wassers in kleinen Portionen von verschiedenen Stellen des mittleren Ganges aus in das Siebbeinlabyrinth gespritzt. Dann wurde von der Schädelhöhle her das Nasendach abgeschlagen. Nun zeigte sich, daß das Methylenblau über das ganze Ethmoidale verteilt war; überall war auf der injizierten Seite Blaufärbung im Siebbeinkasten vorhanden. Da sich das bei sämtlichen Leichenversuchen wiederholte, ist anzunehmen, daß mindestens beim normalen Siebbein des Lebenden sich ebenfalls eine Anämisierung respektive Anästhesierung durch Einspritzen einer Adrenalincocainlösung dürfte erreichen lassen. Indessen ist mit dieser Erkenntnis noch wenig gewonnen. Für den Nasenarzt kommen doch nicht normale, sondern krankhaft veränderte Siebbeinlabyrinthe in Betracht. Da sind die Zellen voll Eiter, sie sind mit Geschwulstmassen erfüllt, die Schleimhaut ist auf das vielfache verdickt, so daß die Kommunikationsöffnungen zwischen den einzelnen Hohlräumen verlegt sind, die injizierte Flüssigkeit also nicht aus einer Zelle in die andere gelangen kann. Kurz, da läßt sich von vornherein nicht sehr viel Wirkung von einer Cocainadrenalineinspritzung erwarten. Immerhin würden sich Versuche nach dieser Richtung hin wohl rechtfertigen lassen. Natürlich muß dabei so vorgegangen werden, daß erst der Eiter mit Hilfe des Sondermannschen Absaugungsverfahrens aus den Zellen entleert und dann

Digitized by Google
Original from UNIVERSITY OF CALIFORNIA
Generated on 2019-10-24 09:49 GMT / http://hdl.handle.net/2027/uc1.b3252757
Public Domain in the United States, Google-digitized / http://www.hathitrust.org/access_use#pd-us-google

an multiplen Stellen ganz kleine Quantitäten der Adrenalincocainsolution eingespritzt werden.

4. Ein vierter wichtiger Kunstgriff, die Blutung zu reduzieren, ist die sogenannte innere Dekortikation. Wie sich die äußere Hautweichteildecke von Oberkiefer und Nasenbein auf weite Strecken mit dem Raspatorium abheben läßt, so ist das auch mit der Schleimhautbekleidung des Naseninnern der Fall.

Am besten gelingt die Abhebelung derselben am Nasenboden und an der lateralen Wand des unteren Ganges (siehe Löwe, Monatsschr. f. Ohrenheilk. etc., 1900; Kretschmann, Münchner med. Wochenschr., 1905). Aber auch in der Gegend des Agger nasi und des Atrium meatus narium medii ist sie auf weite Strecken möglich. Ebenso am Septum. Doch gibt es an der Scheidewand eine Stelle, an der die Schleimhaut fest an die Unterlage geheftet ist. Es ist dies der Vorderrand des viereckigen Knorpels.

Wo immer die Mucosa präliminar abgehoben werden soll, empfiehlt es sich, vor Beginn der Operation submukös zu adrenalisieren. Zeigt sich dann nach Ausführung der inneren Dekortikation die Schleimhaut noch nicht genügend weiß verfärbt, so wird durch nochmalige Adrenalinbetupfung der abgehobenen Mucosa respektive durch Zwischenschieben eines mit Adrenalin durchtränkten Tupfers nachgeholfen.

5. Für manche Fälle möchte Verfasser die temporäre Kompression der Arteria sphenopalatina empfehlen. Dieses Gefäß ist in vivo ganz leicht zu erreichen und es läßt sich inter operationem ohne weiteres durch Tamponade während beliebiger Zeiträume komprimieren, ohne daß dadurch irgend welche Schädigung entsteht. Die Blutversorgung der Nase geschieht bekanntlich der Hauptsache nach durch die beiden Arteriae ethmoidales und durch die Arteria sphenopalatina. Letztere ist als Endast der Art. maxillaris interna bei weitem stärker als beide Ethmoidales zusammen genommen. Der von ihr versorgte Bezirk entspricht der mittleren und unteren Muschel, dem mittleren und unteren Gang, dem Nasenboden sowie den unteren und mittleren Partien des Septum. Sowie die Art. maxillaris interna in die Gegend der Tuberositas maxillae superioris gelangt, legt sie sich so fest auf den Knochen, daß auf dessen Oberfläche öfters eine Rinne entsteht. Dabei gibt sie die Art. alveolaris superior posterior ab, die nach vorn und abwärts zieht und durch die Foramina alveolaria maxillae und die Canales alveolares zur Kieferhöhle, zu den oberen Mahlzähnen und zu deren Zahnfleisch gelangt. Auch diese Art. alveolaris superior posterior liegt dem Knochen der Tuberositas unmittelbar an. Etwas höher hinauf entsendet dann die Art. maxillaris interna die Art. infraorbitalis und die Art. palatina descendens, um schließlich als Art. sphenopalatina durch das Foramen sphenopalatinum in die Nasenhöhle zu gelangen. Hier teilt sie sich in die Art. nasales posteriores laterales und in den an der Unterfläche des Keilbeinkörpers und von da aus zum Septum verlaufenden Scheidewandast. Manchmal entspringt

Generated on 2019-10-24 09:49 GMT / http://hdl.handle.net/2027/uc1.b3252757
Public Domain in the United States, Google-digitized / http://www.hathitrust.org/access_use#pd-us-google
Digitized by Google
Original from UNIVERSITY OF CALIFORNIA

aus der Art. sphenopalatina auch die Art. Vidiana, die die Basis des Flügelfortsatzes horizontal in der Richtung von vorn nach hinten durchbohrt und so zum Rachendach gelangt. Öfters geht die Art. Vidiana aber auch schon von der Art. palatina descendens ab. Die Topographie in dem oberen erweiterten Ende — der sogenannten „Kuppel" — der Fossa pterygopalatina ist nun folgende: Es liegen hier 1. der zweite Ast des Trigeminus, 2. das Ganglion sphenopalatinum, 3. das Endstück der Art. maxillaris interna. Von diesen drei Gebilden liegt der Nerv am meisten nach oben und hinten, die Arterie am meisten nach unten und vorn, das Ganglion zwischen beiden. Nachdem der Nerv aus dem Gasserschen Knoten entsprungen ist, geht er zuerst auf eine kurze Strecke in sagittaler Richtung gradlinig von hinten nach vorn und kommt so durch das runde Loch hindurch in die Kuppel der Fossa pterygo-palatina. Hier ändert er sofort seine Richtung, indem er sich rechtwinkelig umknickt, so daß sein Verlauf von jetzt an frontal von innen nach außen geht. Auf dieser zweiten Strecke seines Verlaufes liegt der Nerv unmittelbar der hinteren (Keilbein-) Lefze der Kuppel der Fossa pterygo-palatina an. Sowie der Nerv in Höhe des Canalis infraorbitalis angelangt ist, knickt er nach Art eines Bajonnets zum zweiten Male annähernd rechtwinkelig um, schlägt also wieder die sagittale Richtung von hinten nach vorn ein und gelangt so — den oberen hinteren Winkel der Kieferhöhle umgreifend — in den Infraorbitalkanal.

Auch die Arteria maxillaris interna verläuft in frontaler Richtung durch die Kuppel der Fossa pterygopalatina hindurch. Während aber der Nerv der hinteren sphenoidalen Begrenzung der Fossa anliegt, liegt die Arterie der vorderen maxillaren Umrandung derselben, und zwar ein wenig tiefer als der Nerv an. Der Zwischenraum zwischen beiden Gebilden wird von Fettgewebe ausgefüllt, in welches das Ganglion sphenopalatinum so eingebettet ist, daß es ein wenig hinter und oberhalb der Arterie und nach vorn und unten vom Nerv zu liegen kommt.

Diese topographischen Verhältnisse der Kuppel der Fossa pterygopalatina machen es außerordentlich leicht, die Art. maxillaris interna kurz vor ihrem Durchtritt durch das Foramen sphenopalatinum auf mechanische Weise — durch Tamponade — zu komprimieren und so den mittleren und unteren Abschnitt der lateralen Nasenwand und den beiden unteren Muscheln die Blutzufuhr mehr weniger vollständig abzuschneiden. Es ist hierzu nichts weiter nötig, als das Oberkieferzahnfleisch in der von der Operation der Kieferhöhle her bekannten Weise horizontal bis zum letzten Molarzahn zu incidieren und dann von dem Schnitt aus das Periost über der Fossa canina und über der Tuberositas maxillae superioris mit dem Raspatorium abzuheben. Geht man darauf mit dem Finger in die Wunde ein, so fühlt man sofort hinter dem Tuber maxillare die Lamina lateralis des Flügelfortsatzes und zwischen beiden die Fissura pterygomaxillaris. Bewegt man jetzt den Finger in der

Digitized by Google
Original from UNIVERSITY OF CALIFORNIA
Generated on 2019-10-24 09:49 GMT / http://hdl.handle.net/2027/uc1.b3252757
Public Domain in the United States, Google-digitized / http://www.hathitrust.org/access_use#pd-us-google

Richtung nach oben, so fühlt man deutlich, wie die Fissur sich zur Fossa pterygopalatina erweitert und wie nach vorn von letzterer die Fissura orbitalis interior abgeht. Da nun an der Innenwand der Kuppel der Fossa pterygopalatina das Foramen sphenopalatinum gelegen ist, so hat man nichts weiter nötig, als dem Finger folgend einen Tampon fest in die Gegend der Fossa pterygopalatina respektive des Foramen sphenopalatinum hineinzustopfen: man kann dann mit ziemlicher Sicherheit darauf rechnen, daß die Arterie komprimiert ist.

Den Chirurgen ist es übrigens längst geläufig, daß das Foramen sphenopalatinum vom Munde aus zu erreichen ist. Bei der osteoplastischen Oberkieferresektion beginnt nach der klassischen Schilderung v. Langenbecks (publiziert im Jahre 1861) die Abtrennung des mit den Gesichtsweichteilen bedeckten Oberkieferkörpers von den übrigen Schädelknochen damit, daß der Zeigefinger nach Durchtrennung der Mundschleimhaut in die Fossa pterygopalatina eingeführt und dann durch das Foramen sphenopalatinum bis gegen die Nasenhöhle gedrängt wird. An dem Finger führt darauf der Operateur ein Elevatorium und auf demselben eine feine Stichsäge bis in die Rachenhöhle. Mit dieser durchsägt er den Oberkiefer von hinten nach vorn.

Verfasser hat bisher zweimal Gelegenheit gehabt, die Kompression der Art. sphenopalatina in vivo anzuwenden. Das Resultat schien beide Male ein befriedigendes zu sein, doch sind zur Entscheidung über eine solche Sache natürlich viel mehr Fälle notwendig.

6. Es lassen sich Fälle denken, bei denen die Adrenalinanämisierung der Gingiva aus irgend welchen Gründen untunlich ist. Da kann die Beschränkung der Blutung durch das Abnähverfahren nach Heidenhain erzielt werden. Dasselbe besteht darin, daß je eine Naht in horizontaler Richtung nach oben und unten von der intendierten Schnittrichtung durch Zahnfleisch und Periost gelegt werden. Zwischen beiden Nähten läßt sich die Gingiva ohne Blutverlust durchtrennen.

Das gleiche Resultat kann durch das Abklemmverfahren erreicht werden. Hierbei wird das Zahnfleisch inklusive Periost nicht gleich in der ganzen Ausdehnung des intendierten Schnittes, sondern vorerst nur auf eine ganz kleine Strecke incidiert. Dann wird es von dieser Öffnung aus vom Knochen ausgiebig abgehebelt. Nun werden 2 Klemmen ebenfalls von der Öffnung aus in wagerechter Richtung eingelegt. Zwischen beiden läßt sich dann die Gingiva in Blutleere durchtrennen.

Auch die untere Muschel läßt sich leicht an ihrer Ursprungskante, da wo sie aus der lateralen Nasenwand abgeht, abklemmen. Eine passende Klemme hierfür ist in dieser Monatsschrift 1902 vom Verfasser abgebildet. Nach Anlegung derselben ist die untere Muschel ohne Blutverlust abschneidbar. Natürlich läßt sich aber dasselbe Resultat auch auf dem Wege der Adrenalinisierung erreichen.

Generated on 2019-10-24 09:49 GMT / http://hdl.handle.net/2027/uc1.b3252757
Public Domain in the United States, Google-digitized / http://www.hathitrust.org/access_use#pd-us-google
Digitized by Google
Original from UNIVERSITY OF CALIFORNIA

Vereinsberichte.

XVI. Versammlung des Vereins deutscher Laryngologen.

(Freiburg i. B., 30. u. 31. Mai 1909 unter dem Vorsitze Prof. Denkers [Erlangen]).

Bericht, erstattet von Dr. F. Blumenfeld, Wiesbaden, Schriftführer des Vereins.

Aus der Geschäftssitzung sei hervorgehoben, daß der Verein durch satzungsmäßige Majorität folgenden Antrag des Vorstandes auf Satzungsänderung beschloß:

„§ 3 der Statuten lautet: Der Vorstand des Vereins besteht aus 8 Mitgliedern. Der Vorsitzende, der Schriftführer und der Schatzmeister bilden den engeren Vorstand. Die Wahlen der Vorstandsmitglieder erfolgen durch Stimmzettel. Bei Stimmengleichheit entscheidet das Los.

Alle zwei Jahre scheiden die beiden amtsältesten Vorstandsmitglieder aus; an ihrer Stelle werden zwei neue gewählt. Die ausgeschiedenen sind nicht sofort wieder wählbar."

In den Vorstand des Vereins wurden gewählt die Herren: Jurasz als I. Vorsitzender, Killian als II. Vorsitzender, Fischenich, Hansberg, Seifert und Siebenmann als Beisitzer, Neugass als Kassenführer, Blumenfeld als Schriftführer.

Als Ort der nächsten Tagung, die am Donnerstag vor Pfingsten 1910 stattfinden soll, wurde Leipzig gewählt.

A. Horn (Bonn): Die Behandlung operierter Nebenhöhlen.

Auf Grund des Erfolges von 24 Stirn- und Siebbeinoperationen, die im wesentlichen nach der Killianschen Methode ausgeführt wurden, empfiehlt Horn, das Prinzip des negativen Druckes anzuwenden, um dadurch von dem Zeitpunkt der Entfernung des Tampons bis zur vollständigen Heilung eine vollständige und absolute Drainage zu erzielen. Er glaubt, diesen Erfolg allerdings nur dann erwarten zu dürfen, wenn 1. durch vorübergehende Eingriffe alle Polypen, Bullae, leicht zugängliche vordere Siebbeinzellen und Eiterungen anderer Höhlen beseitigt sind. 2. Wenn die Operation absolut radikal ausgeführt ist, so daß nicht eine einzige erkrankte Siebbeinzelle oder verdickte Stirnhöhlenschleimhaut zurückbleibt. 3. Wenn durch wiederholtes tägliches Absaugen mit einer dem betreffenden Fall angepaßten Druckhöhe das Operationsgebiet von Anfang bis zum Ende von dem Sekret frei gehalten wird. Nach Horns Ansicht hat die Saugbehandlung eine verzögernde Einwirkung auf die Tendenz der Drainageöffnung, sich zu verkleinern. Mißerfolge treten besonders dann ein, wenn eine Ozaena mit Nebenhöhlenkrankheiten kombiniert sich vorfindet. In diesen Fällen zieht sich die Nachbehandlung von Woche zu Woche hin und es wird Sekret gewöhnlich am Nasenboden gefunden, dessen Ursprung schwer zu bestimmen ist. Durch Abschluß der in Betracht kommenden anderen Nebenhöhlen sowie durch Bepulvern der Nasenschleimhaut mit Aristol ist es möglich, festzustellen, ob es sich auf der Nasenschleimhaut selbst oder in einer der Nebenhöhlen bildet. Die künstliche Drainage der Nebenhöhle durch Ansaugen bietet nach Ansicht des Autors einen bedeutenden Vorteil in der Behandlung dieser Krankheiten.

A. Schoenemann (Bern): Demonstration neuer Nasenspekula.

Digitized by Google
Original from UNIVERSITY OF CALIFORNIA
Generated on 2019-10-24 09:49 GMT / http://hdl.handle.net/2027/uc1.b3252757
Public Domain in the United States, Google-digitized / http://www.hathitrust.org/access_use#pd-us-google

Bei dem Cramerschen respektive Killianschen Nasenspeculum haben sich gewisse Übelstände gezeigt, denen durch eine Sperrvorrichtung und durch kurze Griffe am linken Speculumlöffel begegnet werden soll. Der sehr einfache Gebrauch des Speculums ist folgendermaßen: Einführung der geschlossenen Nasenlöffel, Öffnen und Feststellen derselben, weitere Handhabung des selbständig geöffnet bleibenden Instrumentes während der Operation vermittelst der beiden seitlichen Löffelgriffe. Die Instrumente werden fabriziert bei Schärrer A.-G., Bern.

Schoenemann: Weitere Beiträge zur Pathologie und Therapie der Ozaena.

Schoenemann hatte früher die Vermutung geäußert, daß die Ozaena eine dem Ekzem und seinen Folgen durchaus an die Seite zu stellende Nasenschleimhauterkrankung darstelle. Weitere Beobachtungen haben ergeben, daß zwar Ozaenakranke nicht selten gleichzeitig an Ekzem der äußeren Haut litten, doch kann von einem gesetzmäßigen Zusammentreffen auf Grund der Beobachtung von etwa 50 Ozaenafällen nicht die Rede sein. Hingegen scheint die interne oder besser noch die subcutane Anwendung des Arsens in möglichst großen Dosen zweifellos einen günstigen Einfluß auf die andauernde Besserung der Ozaena auszuüben. Allerdings kann dabei die lokale Behandlung nicht entbehrt werden. Bei 2 Fällen stellte ferner Schoenemann bei Kranken, die mit Ozaena behaftet waren, die irrtümliche Diagnose auf eine Kieferhöhleneiterung. Nach breiter Eröffnung von der Fossa canina aus stellte sich zwar die Diagnose als falsch heraus, doch nahm von da an die Ozaena einen sichtlich milderen, zur Heilung tendierenden Charakter an. Sollte sich eine solche breitere Eröffnung des Sinus maxillaris bei genuiner, d. h. nicht durch Sinusitis komplizierter Ozaena bewähren, so wäre der Vorschlag, die Therapie dieser Krankheit mit breiter Eröffnung der Kieferhöhle von der Nase aus zu beginnen, wohl gerechtfertigt.

Diskussion: Pollaczek, Winckler, Wassermann, Möller.

Winckler, Bremen: Über einige seltene Entstehungsursachen der Kieferhöhleneiterungen.

Zerstörungen der Kieferwände durch relativ gutartige Affektionen der Highmorshöhle konstatierte Winckler in den letzten Jahren 1. bei einem dentalen chronichen Empyem, 2. bei einer Zahnzyste, 3. bei einer Cholesteatombildung in der Kieferhöhle.

1. Fall: 19jähriger Pat., der seit 2 Jahren an einer Fistel zwischen den beiden linken oberen Schneidezähnen leidet, die fortdauernd zahnärztliche Behandlung nötig macht. Links von der Raphe des Gaumens hängt die Schleimhaut des Gaumens sackförmig in den Mund herein. Bei Durchleuchtung zeigt sich der linke Oberkiefer dunkel, während der rechte gut lichtdurchgängig war. Incision des Abscesses am Gaumen brachte keine Heilung. Es ergab sich vielmehr bei weiterer Untersuchung eine Absceßhöhle, in der die Wurzel beider Schneidezähne sowie die Innenseite des Eckzahnes, umgeben von Granulationen, frei lag. Extraktion der Schneidezähne, Auslöffelung der Granulationen. Oberhalb der Absceßhöhle wird die verdickte Mucosa der Highmorshöhle sichtbar. Die Knochenplatte des Gaumens war bis über die Mitte hinaus zerstört. Abbrechen der Operation infolge Störung der Narkose. Später Schnitt in die verdickte Kieferhöhlenschleimhaut, Entleerung dickschleimiger, eitriger Flüssigkeit, breite Freilegung der Kieferhöhle von der Fossa canina aus, Entfernung der Kieferhöhlenschleimhaut, soweit sie der Absceßhöhle anlag, Abtragung der

Generated on 2019-10-24 09:49 GMT / http://hdl.handle.net/2027/uc1.b3252757
Public Domain in the United States, Google-digitized / http://www.hathitrust.org/access_use#pd-us-google
Digitized by Google
Original from UNIVERSITY OF CALIFORNIA

lateralen Nasenwand unterhalb der Nasenmuschel und eines Stückes des knöchernen Nasenbodens unter sorgfältiger Schonung der Schleimhaut, Spaltung der Nasenschleimhaut dicht unterhalb des Ansatzes der unteren Muschel, Bildung eines Schleimhautlappens, der nach unten geschlagen wurde, damit er mit dem Periostüberzug des zerstörten Gaumengewölbes verwachse. Nach sorgfältiger Versorgung der Wunde schnelle Heilung.

2. Fall: 10jähriger Knabe. Vorderfläche der rechten Wange durch einen kindsfaustgroßen Tumor vorgetrieben. Punktion des Tumors ergab eine gelblichrote, trübe, mit zahlreichen Flocken vermischte, seröse Flüssigkeit, die keimfrei war und mikroskopisch neben zahlreichen Cholestearinkrystallen rote Blutkörperchen, Leukocyten und Epithel aufwiesen. Breite Spaltung über der Vorwölbung im Munde. Ablösung des Periosts nach oben und unten, worauf die enorm vorgetriebene faciale Antrumwand bis an die Infraorbitalwand frei präpariert wurde, ebenso ausgedehnte Abtragung der facialen Antrumswand mit Schonung der unter ihr befindlichen schwappenden Geschwulst. Die große Zyste, die in der Gegend der Backenzähne dem Boden fest aufsitzt, sich im übrigen leicht von der Kieferhöhlenschleimhaut ablöst, wird heraus präpariert. Heilung in 3 Wochen. Kontrolliert nach einem Jahr.

3. Fall: 28 Jahre alter Arbeiter mit Klagen über Eiterung aus der rechten Nasenhöhle und einer anscheinend periostalen Anschwellung über dem rechten Oberkiefer, die sich angeblich in den letzten zwei Tagen unter Schmerzen entwickelt hatte. Tränen des rechten Auges, Conjunctiva bulbi und palpebrae gerötet, Schwellung des unteren Lides, eingedickter Eiter in rechter Nase. Bei der Operation von der Fossa canina aus übelriechender Eiter. Nach Reinigung der Höhle findet sie sich mit weißen, etwas glänzenden Massen angefüllt, die sich besonders im lateralen Antrumswinkel und hinter dem Jochbein zu einem größeren Tumor angehäuft hatten. Ihre Entfernung mit dem scharfen Löffel ist besonders in der Jochbeinbucht schwierig, so daß der untere Rand des Jochbeins abgetragen werden mußte. Eine Zahnwurzelerkrankung am Boden des Antrum Highmori wurde vermißt. Weite Eröffnung der lateralen Nasenwand. Bisher keine Anzeichen von Rezidiv.

Marx, Heidelberg: Ätiologisch interessanter Halsabsceß. 68jähriger Pat., der seit 3 Wochen über Schmerzen hinter dem rechten Ohre klagte. Eine reichlich Eiter entleerende Fistel etwa vor der Mitte des Processus mastoideus. Die Umgebung derselben gerötet und etwas infiltriert. Bei Sondenuntersuchung keine rauhen Knochen. Außerdem rechts komplette Facialislähmung. Trommelfell blaß. Bei Operation mittelst Weichteilschnittes durch die Fistel Processus normal. Die Zellen desselben normal. Ein Fistelgang führt in einen größeren Hohlraum, der etwas medial vom Processus styloideus gelegen ist. In dieser Höhle dicker Eiter mit zwei in Granulationsgewebe eingebetteten Ährengrannen. Ausräumung des Inhalts. Heilung. Fascialislähmung besteht fort. Die Anamnese ergab späterhin, daß es sich in diesem Falle um die Durchwanderung eines Fremdkörpers vom Pharynx nach außen zum Processus styloideus handelte.

Rud. Hoffmann, München: Alkoholinjektion des Nervus laryngeus superior.

Angeregt durch die Erfolge Schlössers mit Alkoholinjektionen bei Neuralgie, hat Hoffmann diese Injektionen bei Schluckschmerzen der Kehlkopftuberkulösen angewendet, nachdem schon früher Braun und Valentin Cocainlösung zur Erzielung einer vorübergehenden Anästhesie bei kurz dauern-

Digitized by Google
Original from UNIVERSITY OF CALIFORNIA
Generated on 2019-10-24 09:49 GMT / http://hdl.handle.net/2027/uc1.b3252757
Public Domain in the United States, Google-digitized / http://www.hathitrust.org/access_use#pd-us-google

den Operationen angewendet hatten. Pat. wird horizontal gelagert, mit dem Daumen der linken Hand die gesunde Larynxhälfte medianwärts gedrängt, damit die kranke Hälfte des Kehlkopfgerüstes deutlich prominiert. Der Zeigefinger geht in dem Raum zwischen Schildknorpel und Zungenbein nach außen, bis der Pat. die schmerzende Stelle als getroffen meldet. Man hält nun den Nagel des Zeigefingers auf der sorgfältig desinfizierten Haut so fixiert, daß die Eintrittsstelle für die Nadel gerade vor seiner Mitte liegt. Hoffmann geht $1^1/_2$ *cm* tief senkrecht zur Körperoberfläche ein. Die Nadel wird vorsichtig bewegt, bis der Pat. angibt, daß er Schmerz im Ohr empfindet. Injektion 45° warmen 85%igen Alkohols. Entfernung der Nadel, Kollodiumverband. Üble Zufälle sind nicht bemerkt, doch bedarf es einer eigenen, nach Schlössings Muster angefertigten Spritze. Der Pat. ist sofort nach der Injektion imstande, feste Speise ohne Beschwerden zu sich zu nehmen. Die Dauer der Analgesie ist verschieden. Sie schwankt zwischen 6 und 40 Tagen. Hoffmann hält das Verfahren für sehr empfehlenswert.

Diskussion.

Avellis hat, da ihm die Resultate der Alkoholinjektion nicht vollkommen befriedigten, bei einem Fall von sehr schwerer Phthise mit geringem Lungenbefund den N. lar. sup. in einem Zwischenraum von 9 Tagen beiderseits reseziert. Das gelang ohne Schwierigkeit, da durch den mageren Hals des Kranken die Arterie leicht durchzufühlen war. Avellis teilt dann seine Erfahrungen über Alkoholinjektion bei supraorbitaler Neuralgie mit. Auch hier war der Dauererfolg nicht immer befriedigend, so daß Avellis zur Resektion des N. supra orb. schreiten mußte.

Kahler, Wien: Zur Kasuistik der primären Trachealcarcinome.

Kahler berichtet über zwei Fälle. Der erste Fall betrifft einen 61jährigen Schlosser, der 1907 bereits von v. Schrötter tracheoskopiert und mit Hilfe eines gefensterten Rohres, welches die Geschwulst für die Operation fixierte, operiert war. Die entfernten Stückchen ergaben Zilinderzellencarcinom. Erneute Atemnot führte den Kranken der Klinik Chiari zu, wo sich ein das Lumen der Trachea fast verschließender, höckeriger, graurötlicher Tumor fand, der scheinbar breitbasig aufsitzt. Bei Berührung mit der Pinzette ergab es sich, daß der Tumor nicht so breitbasig aufsaß, wie es zuerst den Anschein hatte. Es wurde deshalb der Tumor mit der galvanokaustischen Schlinge entfernt, nachdem er durch eine gleichzeitig eingeführte Hakenpinzette in diese hinein gezogen und zugleich vor der Aspiration in den Bronchus bewahrt wurde. Die Entfernung eines Stückes von über 2 *cm* Länge, 1·5 *cm* Breite und 1 *cm* Dicke gelang leicht, Blutung gleich Null. Nach 6 Tagen Entfernung eines beträchtlichen zurückgebliebenen Stückes. Entfernung der Reste des Tumors mit Landgrafscher Doppelkürette und gründliche Verschorfung des Grundes mit dem Flachbrenner. Bis heute Heilung.

2. Fall: 52jährige Taglöhnersgattin, bei der 1897 schon ein am 4. Trachealring sitzender, breitbasiger Tumor entfernt war, unter Leitung des Larynxspiegels. Da es sich um ein Rezidiv handelte, schlug man bei der späteren Aufnahme der Pat. die Tracheofissur vor, die angesichts des hohen Sitzes der Geschwulst aussichtsvoll gewesen wäre. Ablehnung der Operation. Der Versuch, die breitbasige Geschwulst mit der Schlinge abzutragen, mißlang zunächst, darauf heftiger suffokatorischer Anfall. Entfernung der Tumormassen durch Röhrenspatel. Die ziemlich heftige Blutung durch Kauter gestillt. Pa-

Generated on 2019-10-24 09:49 GMT / http://hdl.handle.net/2027/uc1.b3252757
Public Domain in the United States, Google-digitized / http://www.hathitrust.org/access_use#pd-us-google
Digitized by Google
Original from UNIVERSITY OF CALIFORNIA

tientin verläßt das Spital bei vollkommenem Wohlbefinden. Folgt Bericht über das histologische Bild der Tumoren.

Frers, Hamburg: Studien über die postembryonale Entwicklung der Nebenhöhlen der Nase.

Nachdem Killian die embryonale Entwicklung der Nebenhöhlen um einen großen Schritt weiter gebracht hat, glaubt Frers versuchen zu sollen, die postembryonale Entwicklung der Nebenhöhlen einer Betrachtung zu unterziehen und sucht für deren Entstehung eine Erklärung. Er findet dieselbe unter anderem in einem rein physikalischen Faktor, nämlich in den Druckschwankungen in der Nase, vor allem durch den Exspirationsdruck. Für diese Theorie spricht 1. der Umstand, daß das Hauptwachstum der Nebenhöhlen einsetzt nach der Berührung mit dem Luftdruck und dessen Schwankungen. Bei der Geburt sind nur Anlagen vorhanden. 2. Die Beobachtung, daß nach Naturgesetz Organe, welche keine Funktion mehr haben, schrumpfen, sich zurückbilden. 3. Glaubt Frers für seine Annahme die Ähnlichkeit verwerten zu sollen, welche die ausgebildeten Nebenhöhlen in der Form mit wirklich durch Luftdruck (Exspirationsdruck) entstandenen Hohlräumen, zum Beispiel den Lungen, haben. 4. Spricht dafür die Richtung des In- und Exspirationsstromes und die anatomischen Verhältnisse, welche er nach der Geburt vorfindet. 6. Auch die Auskleidung der Nebenhöhle kann für eine derartige Entstehung sprechen. Ferner sprechen klinische und pathologische Beobachtungen für die Annahme, daß die Luftdruckschwankung bei der Bildung der Nebenhöhle eine bedeutende Wirkung ausüben kann. Alle diese verschiedenen Punkte werden weiter ausgeführt, eignen sich aber nicht zum kurzen Referat.

Diskussion.

Schoenemann führt die Bildung der pneumatischen Nebenhöhlen zunächst auf das Einwachsen mehr oder weniger solider Epithelzellen in die Tiefe zurück. Sie differenzieren sich später zu einem lufthaltigen Sack. Er glaubt, daß der Entwicklungsmodus der pneumatischen Gesichtshöhlen prinzipiell nicht unter einem anderen Gesichtspunkt zu betrachten ist als die Pneumatisation der übrigen Knochen, speziell derjenigen des Felsenbeines, bei welchem eine unmittelbare Folge des Respirationsdruckes nicht in Frage kommen kann.

Killian weist darauf hin, daß diese schwierige Frage nur auf Grund eigener Untersuchungen und des Beherrschens der Literatur gelöst werden könne. Die Ausbildung der tierischen und menschlichen Körperformen wird in erster Linie von den Gesetzen der Phylogenese und Ontogenese beherrscht. Die Luftdruckeinwirkungen können kaum formativen Wert besitzen. Eine große Reihe von Beispielen aus der Tierwelt zeigen, daß es Nebenhöhlen gibt, bei denen die Einwirkung des Luftdruckes von vornherein ausgeschlossen ist.

Mann (Dresden): Demonstration von Moulagen, die nach Spiegelbildern des Nasenrachenraums angefertigt sind.

Im Verfolg seiner früheren Arbeiten über das Bild des Nasenrachenraumes zeigt Vortragender außerordentlich instruktive Moulagen, die er im Verein mit einem Künstler angefertigt hat.

Mann: Demonstration von Bildern und Photographien nach Sektionsbefunden bei solchen Fällen, die in vivo tracheobronchoskopiert waren.

Digitized by Google
Original from UNIVERSITY OF CALIFORNIA
Generated on 2019-10-24 09:49 GMT / http://hdl.handle.net/2027/uc1.b3252757
Public Domain in the United States, Google-digitized / http://www.hathitrust.org/access_use#pd-us-google

Fall 1: Mann in den fünfziger Jahren mit seit Monaten zunehmenden Schluckbeschwerden, Heiserkeit, Atemnot. Klinischer Befund: Mäßige Struma, doppelseitige Rekurrenslähmung, in- und exspiratorischer Stridor. Tracheoskopie: Direkt unterhalb der Glottis leicht höckeriger Tumor, von der Hinterwand ausgehend, der noch einen schmalen Spalt frei läßt. Diagnose: Maligner Tumor, der in Trachea und Oesophagus gleichzeitig hineingewachsen ist. Sektion ergab großes Sarkom, das von der Struma zwischen Luft- und Speiseröhre hineinwuchs.

Fall 2: 60jährige Frau. Kachexie seit 3 Wochen, Knoten an linker Halsseite, Erstickungsanfälle. Klinischer Befund: Eitriger Auswurf ohne Bacillen. In der Gegend der Schilddrüse harter Knoten. Alte luetische Narbe am weichen Gaumen. Linke Spitze suspekt. Tracheoskopischer Befund: Dicht unterhalb der Glottis linke Trachealwand weit ins Lumen vorspringend, tief hinabreichend. Entzündungserscheinungen der ganzen Schleimhaut. Im rechten Bronchus derselbe Befund, links nicht einstellbar. Diagnose: Tertiäre Lues, Gumma am Halse, in der Trachea und Lunge. Sektion: Alte Lungentuberkulose, in linker Spitze abgeschlossene Kaverne, große substernale Struma, die die Trachealstenose bewirkt.

Fall 3: 30jähriger Mann. Klinischer Befund: Stridor, mittelgroße Struma, Einziehung der Supraclaviculargruben, Lungenemphysem, zweiter Pulmonalton verstärkt. Röntgenbefund: Starke Verbreiterung des Aortenschattens, Wassermann positiv. Tracheoskopischer Befund: Trachea auffallend weit. Bei weiterem Vorgehen verschwindet in der Gegend der Bifurkation das Lumen total. Untersuchung aufgegeben. Diagnose: Aneurysma arcus aortae. Sektion bestätigt dieselbe.

Fall 4: 48 Jahre alte Frau. Husten, Atemnot, Schluckschmerzen, Zurückkommen genossener Speisen, Blutbrechen. Tracheoskopischer Befund: 20 *cm* oberhalb der zu erwartenden Bifurkation unregelmäßiger Tumor von der Hinterwand ausgehend, Blick in die Tiefe unmöglich. Oesophagoskopischer Befund: In 24 *cm* Tiefe an der Vorderwand ulcerierter Tumor. Diagnose: Kleines Oesophaguscarcinom, das von der vorderen Wand der Speiseröhre in die Trachea hineingewuchert war. Exitus unter Fieber. Pleuraerscheinungen. Sektion ergab den in die Trachea und die Hauptbronchien hineingewucherten Tumor. Perforation des rechten Hauptbronchus, eitrige Pneumonie im rechten Unterlappen.

Fall 5: 56jährige Dame. Befund: Auffallende Verbreiterung des Sporns der Trachea. Weiter in der Tiefe verengt sich der Bronchus derartig, daß der Tubus festsitzt. Diagnose: Da der Augenarzt eine Pupillenaffektion für luetisch hielt, spezifische Behandlung, scheinbare Besserung, dann Zunahme der Beschwerden. Später Beckentumor, Exitus nach einem halben Jahr. Das Bild der Präparate zeigt Bronchus in Carcinommassen eingebettet, desgleichen die intrabifurkalen Drüsen carcinomatös. Knochenmetastasen.

Fall 6: 55jähriger Mann. Atemnot, plötzliche Heiserkeit. Befund: Inspiratorisches Stenosengeräusch, Kadaverstellung des linken Stimmbandes. Links hinten unten handbreit leichte Dämpfung. Tracheoskopischer Befund: In der Gegend der Bifurkation wölbt sich die Hinterwand leicht vor. Daselbst Pulsation. Lumen des linken Hauptbronchus verengt. Bei weiterem Vorgehen mit 9 *mm*-Tubus zeigt sich der linke Bronchus in der Tiefe von 30·5 *cm* durch Vorbauchung seiner medialen und unteren Wand fast verschlossen. Diagnose: Stenose, Schwellung der Lymphdrüsen durch Anthrakose. Sektionsbefund: Carcinom des linken Hauptbronchus.

Generated on 2019-10-24 09:49 GMT / http://hdl.handle.net/2027/uc1.b3252757
Public Domain in the United States, Google-digitized / http://www.hathitrust.org/access_use#pd-us-google
Digitized by Google
Original from UNIVERSITY OF CALIFORNIA

Fall 7: Über Lungen Schall rechts ein wenig kürzer als links, überall vesikuläres Atmen mit Trachealbeiklang. Röntgenbild: Im Hilusschatten besonders rechts zahlreiche dunkle Flecken. Tracheoskopischer Befund: Mäßige Vorwölbung der Hinterwand in der Gegend der Bifurkation, Sporn stark verbreitert. Eingänge der Bronchien verengt. Starke Neigung zu Blutung daselbst. Untersuchung der tieferen Wege unmöglich. Diagnose: Carcinom der Trachea auf Bronchien und rechten Lungenhilus übergreifend. Durch Sektion bestätigt.

Fall 8: 62jährige Frau. Seit 2 Jahren Anfälle von Atemnot, in letzter Zeit Heiserkeit, Abmagerung. Im Epigastrium apfelgroßer Tumor zu fühlen. In rechter Mamma kleine harte Stelle. Verhärtung und Vergrößerung der Achseldrüse. Tracheoskopischer Befund: Carina fehlt fast völlig, derartig ist die Teilungsstelle verbreitert. Hauptbronchien verengt. Eindringen unmöglich. Diagnose: Metastasen eines Carcinoms an der Teilungsstelle der Bronchien. Durch Sektion bestätigt.

Fall 9: 35jähriges Fräulein. Nicht tracheoskopiert. Kam mit Diagnose Emphysem ins Spital. Befund: Hochgradige Dilatation des ganzen Bronchialbaums, so daß an einer Stelle die Pars membranacea der Trachea 4·5 *cm*, die Pars cartilaginea 5 *cm* breit ist. In den Bronchien ähnliche Verhältnisse.

Diskussion.

Killian (Freiburg): Die vom Vortragenden erhobenen Befunde sind für die Diagnostik der tieferen Luftwege von großer Bedeutung und sollten fortgesetzt werden.

Ehrenfried (Kattowitz) berichtet über zwei Fremdkörperfälle und weist darauf hin, daß Fremdkörper häufig ihre Lage im Bronchialbaum wechseln.

Schilling (Freiburg) berichtet ausführlich über einen Fremdkörperfall, bei dem gleichzeitig Pemphigus des Mundes und der äußeren Haut bestand.

Katz (Kaiserslautern): Demonstration eines Sarkoms der Nasenscheidewand.

Auf Grund eines strittigen Falles bespricht Katz die Schwierigkeit der histologischen Diagnose der endonasalen Sarkome mit dem Hinweis, daß es von besonderer Bedeutung ist, ein Stück des Tumors, das möglichst weit von der Schleimhautoberfläche entfernt ist, histologisch zu durchforschen, da die Schleimhaut nasaler Tumoren, die dem Naseneingang sehr nahe sind, Veränderungen eingehen kann, die Sarkomen zum Verwechseln ähnlich sind. Demonstration eines histologischen Präparates von Spindelzellensarkom (eigene Beobachtung).

Katz: Demonstration eines Rundzellensarkoms der Uvula. Beschreibung der Operationsmethode.

Diskussion.

Rödiger (Landau).

Siebenmann (Basel): Erfahrungen über die galvanokaustische Behandlung der Kehlkopftuberkulose in den Jahren 1903—1908.

66 Laryngophthisiker, die sämtlich Zeichen von Lungentuberkulose boten, wurden im März und April 1909 zur Kontrolle einberufen. Es ergab sich: Gestorben 24 = 36%, nicht kontrollierbar 17 = 26%, kontrolliert 25 = 38%. Gänzlich geheilt erwiesen sich 14 = 56% der Kontrollierten. Mit Rezidiven erschienen 11 = 44%. Von diesen 11 Geheilten, die über ein Jahr seit der Operation kontrolliert werden, sind 6 vor 1—5 Jahren, 4 vor 1—2 Jahren

Generated on 2019-10-24 09:50 GMT / http://hdl.handle.net/2027/uc1.b3252757
Public Domain in the United States, Google-digitized / http://www.hathitrust.org/access_use#pd-us-google
Digitized by Google
Original from UNIVERSITY OF CALIFORNIA

operiert. 3 Fälle davon waren diffuse Larynxinfektionen. Siebenmann glaubt, unter den nicht zur Kontrolle Erschienenen auch noch mehrere Geheilte vermuten zu sollen. Betrachtet man die Heilungsziffer mit Ausschluß der nicht zur Kontrolle gelangten und der weniger als ein Jahr kontrollierten aber mit Einschluß sämtlicher Gestorbenen, so finden sich 11 Geheilte auf 39 Operierte, also in 28% Heilung nach einem Jahr und länger konstatiert. Bei 6 = 15% traten Rezidive auf und 22, das heißt 57% sind gestorben. Die Methode, welche Siebenmann befolgt, wird des Näheren beschrieben. Als etwas Neues ist dem üblichen galvanokaustischen Verfahren hinzugefügt die Anwendung von Luftinsufflation, um die starke Rauchentwicklung beim Arbeiten mit dem Kauter zu vermeiden. Von üblen Zufällen wurden bemerkt Auftreten von Schling- und Würgbewegungen, die exaktes Arbeiten und Vermeiden von Nebenverletzungen unmöglich machten. Leichte Cocainintoxikation bei einem Fall, in dem unterhalb der Glottis kauterisiert wurde, stärkere Blutung und bedrohliches Emphysem des Mediastinums und der äußeren Haut ohne schädliche Folgen, einige Male Ödem. Die Behandlung sollte im Spital vorgenommen werden. Siebenmann glaubt die Behandlung mit dem Kauter empfehlen zu sollen.

Brünings und Albrecht. *a)* Brünings: Über therapeutische Versuche bei experimentell erzeugter Kehlkopftuberkulose.

Um die Wirkung der in den letzten Jahren therapeutisch vielfach benutzten ultravioletten und Röntgenstrahlen näher zu studieren, haben Brünings und Albrecht Kaninchen vermittelst Röhrenspatel mit auf Bacillengehalt untersuchtem menschlichen Sputum im Kehlkopf infiziert. Ein Teil der Tiere erlag reaktiven Schwellungen, Pneumonie oder Miliartuberkulose. Die Überlebenden wurden am Ende der zweiten oder dritten Woche der Bestrahlung unterworfen, die ausnahmslos am laryngotomierten Tiere von außen vorgenommen wurde. Es war dies deshalb notwendig, weil eine Bestrahlung auf natürlichem Wege mit exakter Dosierung beim Kaninchen schon deshalb ausgeschlossen ist, weil dabei nicht nur die einfallende Bestrahlungsintensität, sondern auch der Einfallswinkel von ausschlaggebender Bedeutung ist. Nach näherer Besprechung der physikalischen Begründung der Aktinotherapie kommt Brünings zu dem Resultat, daß die Verwendung gewöhnlichen Sonnenlichtes deshalb aussichtslos ist, weil die photochemische Intensität in ihr so gering ist, daß erhebliche Tiefwirkungen nicht zu erwarten sind. Es steht jedenfalls fest, daß alle bekannten phototherapeutisch wirksamen Lichtarten an Durchdringungsvermögen auch der weichsten Röntgenstrahlung durchaus nachstehen und daß bei deren zweifellos elektiver Wirkung von vornherein günstigere therapeutische Erfolge zu erwarten sind.

b) Albrecht demonstriert Bilder der auf genannte Weise infizierten und behandelten Kehlköpfe von Kaninchen. Er kommt zu dem Resultat, daß die Wirkung der Sonnenlichttherapie im ganzen gering war. Das Gleiche galt von der Anwendung der Quarzlampe. Hingegen ergaben die Röntgenstrahlen bedeutend bessere Resultate. Die Heilwirkung war auch bei schweren, zum Teil mit Perlsuchtbacillen erzeugten Tuberkulosen des Kaninchens deutlich erkennbar.

Brünings: Bemerkung über die Röntgenbehandlung des menschlichen Kehlkopfes (mit Demonstration).

Vortragender stellt mit aller Bestimmtheit den Satz auf, daß noch niemals ein menschlicher Kehlkopf in einer den physikalischen und biologischen Voraussetzungen der Röntgenlehre genügenden Weise bestrahlt wurde. Er will

Digitized by Google
Original from UNIVERSITY OF CALIFORNIA
Generated on 2019-10-24 09:49 GMT / http://hdl.handle.net/2027/uc1.b3252757
Public Domain in the United States, Google-digitized / http://www.hathitrust.org/access_use#pd-us-google

deshalb die bisherigen laryngoröntgenologischen Versuche einer Kritik unterziehen und stellt als Hauptforderung für eine wirksame Bestrahlung von Krankheitsprozessen in Körperhöhlen folgende Punkte auf: 1. Vorhandensein ausreichender Radiosensibilitätsdifferenzen, 2. Focusabstand von höchstens 20% Differenz, 3. Strahlenqualität von ausreichender Tiefenwirkung, 4. therapeutisch wirksame Dosis. Die Wege, auf denen eine wirksame Bestrahlung des Kehlkopfes erreicht werden kann, sind vierfache:

1. Die Innenröhre. Dieselbe hat die Gefahr schwerer Verbrennung und den Nachteil, daß die Dosierung höchst unsicher ist, denn Radiosensibilitätsunterschiede, welche den hier in Betracht kommenden Entfernungsdifferenzen entsprechen, kommen überhaupt nicht vor.

2. Das Prinzip der Außenröhre, das heißt diejenige Anordnung, bei der die außen entstehenden Röntgenstrahlen durch einen eingeführten geraden Tubus in den Kehlkopf projiziert werden, deren Technik und Schwierigkeiten näher ausgeführt werden.

3. Die Percutanbehandlung. Bei dieser kann, da der Absorptionsgrad gewöhnlicher Strahlungen in oberflächlichere Schichten zu groß ist, eine wirksame Dosis ohne Oberflächenschädigung nicht in der Tiefe erzielt werden. Es bedarf deshalb härterer penetranter Strahlenarten, zu deren Erzeugung man zweckmäßig mittelharte Strahlen durch Scheiben filtriert, oder der Einschaltung größerer Röhrenabstände. Die Operativbestrahlung endlich spielt praktisch keine große Rolle. Brünings kommt daher zu dem Resultat, daß das Außenröhrenverfahren, bei welchem Lokalisierung und Dosierung streng durchführbar sind, vorzuziehen ist, trotz seiner nicht unerheblichen technischen Schwierigkeiten.

Diskussion zu den Vorträgen Albrecht-Brünings, Siebenmanns und Hoffmanns.

Mader (München) tritt für die von ihm geübte Technik der Bestrahlung des Kehlkopfes ein.

Brünings (Freiburg) widerlegt ausführlich die seitens Maders gegen die von ihm demonstrierten Methoden erhobenen Bedenken.

Winkler (Bremen) hat die Behandlung der Larynxtuberkulose mit Röntgenstrahlen aufgegeben, da die Erfolge unsicher waren.

Lajos Polyak (Budapest) berichtet von seinen Erfolgen mit Stauungstherapie.

Koch (Schömberg) und Jessen (Davos) haben gute Erfolge mit der Sonnenlichttherapie gehabt.

Katz (Kaiserslautern) sieht die Stauung wesentlich als schmerzlinderndes Mittel an. Bei Operationen ist das Alypin zu empfehlen.

Siebenmann (Basel) hat von Sonnenlichtbehandlung keine Erfolge gesehen.

Killian (Freiburg) macht nähere Angaben zur Technik der Injektion in den Nervus laryngeus superior.

Nadoleczny (München) hebt den Wert der Schweigekur hervor.

Rud. Hoffmann (München): Schlußwort.

Brünings: Über eine neue Art der direkten Laryngoskopie und der direkten Kehlkopfoperation.

Um gewissen Schwierigkeiten bei Ausführung der Laryngoskopie zu begegnen, hat Brünings ein Gegendruckautoskop hergestellt, dessen Vorzüge sich kurz in folgende Sätze zusammenfassen lassen: 1. Die Autoskopierbarkeit

Digitized by Google
Original from UNIVERSITY OF CALIFORNIA
Generated on 2019-10-24 09:50 GMT / http://hdl.handle.net/2027/uc1.b3252757
Public Domain in the United States, Google-digitized / http://www.hathitrust.org/access_use#pd-us-google

wird sehr gesteigert, vielleicht bis 100%. 2. Der größte Wert ist zu legen auf die Eigenschaft des Gegendruckverfahrens, daß die Erhaltung der Einstellung selbsttätig erfolgt. 3. Die Methode ermöglicht eine beträchtliche Erweiterung des autoskopischen Gesichtsfeldes, weil sich ohne Überschreitung des zulässigen Druckes wesentlich dickere Röhren anwenden lassen. Die näheren Ausführungen bedürfen zu ihrer Erläuterung der beigegebenen Zeichnungen.

Diskussion.

Edmund Meyer (Berlin) fragt an, ob seitens des Vortragenden die verhältnisämßig leichtere Autoskopierbarkeit festgestellt worden sei. Brünings bestätigt das.

Brünings: Demonstration neuer diagnostischer und therapeutischer Hilfsmittel und deren Anwendung.

1. Kopflichtbad. Zurückgreifend auf früher publizierte Mitteilungen, betont Brünings, daß die früher aufgestellten Indikationen der Anwendung des Kopflichtbades bei Nebenhöhleneiterung wesentlich zu erweitern sind. Die früher aufgestellte Hypothese, daß bei der Anwendung des Kopflichtbades durch Erweiterung der Nase die Abflußverhältnisse der Nebenhöhlen verbessert würden, ist nicht mehr haltbar. Man muß vielmehr annehmen, daß die Sekretion als solche durch die heftige Hyperämie gesteigert wird.

2. Untersuchungslampen. Brünings ist zu dem Resultat gelangt, daß als brauchbarste Lampen anzusehen sind *a)* der Auersche Glühstrumpf in der Form des hängenden Lichtes, also mit nach unten geschlossenem Strumpf, *b)* eine geeignete Umarbeitung des Nernstlichtes, deren wichtigster Bestandteil ein Lichtfilter ist in Gestalt einer kleinen, dicht vor dem Glühkörper angebrachten, farbigen Scheibe. Die ungeeignete Form des Nernstlichtes ist durch eine ganz dicht vor dem Brenner angebrachte Mattscheibe aus Opalinglas, deren homogene Beleuchtung ein hinter dem Brenner befindlicher Parabolspiegel bewirkt, sehr vollkommen beseitigt.

3. Gummischwammtamponade. Die Gummischwammtamponade, welche Brünings zur Nachbehandlung von Nasenoperationen eingeführt hat, hat sich weiter sehr gut bewährt. Seine Anwendung ist auch bei Druckverbänden und bei Dauerdilatation, laryngealen und trachealen Stenosen mit bestem Erfolg zu verwenden. Er wird in 5%iger Borlösung aufbewahrt und kommt im nassen Zustande zur Verwendung. Zur Sterilisation kommt, da der Schwamm aus ökonomischen Rücksichten mehrmals zur Verwendung gelangt, folgendes Verfahren in Anwendung: 1. Mechanische Reinigung mit warmem Wasser und Seife, 2. Einlegen in 0·1—0·2%ige Sublimatlösung für 3—5 Tage, 3. Aufbewahrung in Borlösung. Der Schwamm muß in den Lösungen mehrmals ausgedrückt werden, so daß er vollständig luftfrei wird und untersinkt. Sterilisation in Dampf kann die Sublimatlösung ersetzen, nicht aber die mechanische Reinigung.

4. Demonstration eines neuen Zungenspatels.

5. Eine neue Paraffinspritze. Spritze mit 2 cm^3 Fassungsvermögen zur Injektion eines besonders für die Spritze hergestellten Präparates von 43° Schmelzpunkt. Sie ist außer bei kosmetischen Operationen vielfach bei atrophischen Katarrhen und Ozaena angewendet worden. Doch wurde bei der letzteren Heilung nicht erzielt.

6. Schlingentonsillotom. Die Exstirpation von Gaumenmandeln wird in der Killianschen Klinik seit Jahren mit der kalten Schlinge ausgeführt, da

Digitized by Google
Original from UNIVERSITY OF CALIFORNIA
Generated on 2019-10-24 09:50 GMT / http://hdl.handle.net/2027/uc1.b3252757
Public Domain in the United States, Google-digitized / http://www.hathitrust.org/access_use#pd-us-google

das Resultat der Operation gründlicher ist als mit den üblichen Tonsillotomen. Die Schnürkraft der neuen Schlinge, die jetzt seit etwa zwei Jahren in der Killianschen Klinik im Gebrauch ist und sich sehr gut bewährt hat, ist wesentlich größer als bei den alten Modellen.

7. Zangengefäß zum Aufbewahren der Brüningsschen Zangen.

8. Feststellröhre. Dieselben bezwecken, das Innenrohr des Brüningsschen Bronchoskopes am Außenrohr zu fixieren. Diese sehr notwendige Verbesserung ist geglückt durch Zahnung der am Innenrohre zum Vorschieben desselben angebrachten Feder.

9. Pinselspritze. Sie besteht aus einer geteilten Rekordspritze mit Dreiringengriff, an welche sich gerade und gebogene Watteträger anschrauben lassen. Die Watteträger sind durchbohrt, so daß man der Watte von dem Inhalt der Spritze zuführen kann.

10. Arzneimittelsonde. Dieselbe dient zur Einführung von Arzneimitteln, Cocain etc. in die Speiseröhre und beruht auf demselben Prinzip wie die Pinselspritze.

11. Dilatationsösophagoskop. Rationeller als die Zerkleinerung von Fremdkörpern, welche im Oesophagus sitzen und aus ihm entfernt werden sollen, erscheint die Dilatation der Speiseröhre. Brünings hat daher ein Dilatations-Oesophagoskop konstruiert, bei dem die Dilatation durch einseitige Spreizung des entenschnabelförmigen Rohrendes erfolgt. Der Spreizungsgrad ist auf einer Skala ablesbar. Gegen eine übermäßige Dehnung der Speiseröhre sind Sicherheitsmaßregeln im Instrument selbst getroffen.

Brünings (Freiburg): Endoskopische und radiologische Untersuchungen zur Topographie der Luftröhre sowie deren klinische Verwertung. (Mit Demonstration.)

Um Aufschlüsse über die Topographie des Bronchialbaumes zu erlangen, injizierte Brünings mit Hilfe der Endoskopie eine Metallaufschwemmung, mit 30%iger Gelatine versetzt, bei Temperatur von 60° in die Luftröhre. Es erfolgten dann stereoskopische Aufnahmen nach einem Verfahren, das im Original näher nachzulesen ist. Dieselben wurden demonstriert durch Anschauen mit Brillen in Komplementärfarben (rotgrün), während die stereoskopischen Projektionsdiapositive ebenfalls rotgrün gefärbt waren. Auf diese Weise erhält der Zuschauer ein gutes stereoskopisches Bild. Es werden orthostereoskopische Aufnahmen eines Schädels und des Bronchialbaumes demonstriert. Eine weitere Vorrichtung soll dem Übelstande abhelfen, daß die Befunde innerhalb des Bronchialbaumes, wie sie mit der Endoskopie gewonnen werden, sehr schwer auf die Körperoberfläche zu projizieren sind. Brünings hat zu diesem Ende einen Tracheographen konstruiert, der an den Griff seines Elektroskops angehängt wird. Es gelingt mit diesem, wie an einem Beispiele gezeigt wird, die gesamte Trachea mit Bifurkation auf die Brustwand aufzutragen und die pathologischen Befunde genau nach ihrer Lage festzustellen. Wichtiger noch sind Feststellungen bestimmter Bronchialstellen, wenn es sich darum handelt, Lungenfremdkörper festzustellen oder die Lokalisation von Lungenabscessen, Bronchoektasien, Fisteln etc. für einen Eingriff von außen genau zu lokalisieren. Brünings verspricht sich von der weiteren Ausführung dieser Versuche große Vorteile für die Lungenchirurgie.

Edmund Meyer (Berlin): Klinische Erfahrungen beim erschwerten Decanulement.

Digitized by Google
Original from UNIVERSITY OF CALIFORNIA
Generated on 2019-10-24 09:50 GMT / http://hdl.handle.net/2027/uc1.b3252757
Public Domain in the United States, Google-digitized / http://www.hathitrust.org/access_use#pd-us-google

Vortragender unterscheidet hauptsächlich zwei Gruppen von Fällen, bei denen das Decanulement erschwert ist: 1. Diejenigen, in denen die Entfernung der Kanüle durch die Tracheotomie und ihre Folgen verhindert wird, 2. solche, bei denen die ursprüngliche Erkrankung selbst bleibende Veränderungen im Luftrohr gesetzt hat, die die Entfernung der Kanüle auf die Dauer unmöglich machen. In bezug auf den Ort der Tracheotomie, ob obere oder untere, kommt es weniger auf das wo als auf das wie an. Ist man gezwungen, um jeden Preis die Luftröhre schleunigst zu eröffnen, so kommt es leicht später zu Komplikationen. Besonders ungünstig ist die Durchschneidung des Ringknorpels. Auch die Form der Kanülen ist von großer Bedeutung. Meyer konnte in seinen Fällen bei genauer Untersuchung ausnahmslos organische Veränderungen ausfindig machen. Bei der Behandlung kommt in Betracht die Intubation, die vielfach gute Erfolge ergibt, besonders haben sich die mit Alaungelatine überzogenen Tuben bewährt. Bei Verletzung des Ringknorpels ist unter Umständen tiefe Tracheotomie angezeigt, ehe man zur Intubation schreitet. Schornsteinkanülen haben niemals nennenswertes geleistet, während Hartgummibougies oder Zinnbolzen das Hindernis beseitigen konnten. Bei Narbenbildung hat Erweiterung der Trachealwunde mit Entfernung der Narbe von der Wunde aus zu vollem Erfolge geführt. Allerdings ist anschließendes Dilatationsverfahren nötig. Laryngofissur wurde nur einmal gemacht. Vollständige Heilung unter Intubationsbehandlung.

Diskussion.

Kümmel (Heidelberg) tritt für Gebrauch der Glaskanülen ein. Die Spaltung der Trachea und des Larynx muß allerdings ziemlich ausgiebig erfolgen. Gummischläuche erfordern eine weniger große Öffnung. Kümmel hat sie in letzter Zeit mit Regenmantelstoff umkleben und umnähen lassen, dessen freie Enden als Kanülenbänder dienen.

Mann (Dresden) berichtet von einem zurzeit in Behandlung befindlichen Falle.

Ehrenfried (Kattowitz) sah einen Fall bei einem Kinde, wo das Decanulement unmöglich war, weil eine Erschlaffung und Vorwölbung der hinteren Trachealwand stattgefunden hat.

Killian (Freiburg) weist ebenfalls auf die Notwendigkeit einer genauen Untersuchung hin. Bei kleinen Kindern tritt nach Spaltung des Ringknorpels in der Regel eine schwer zu beseitigende subglottische Schwellung ein. In solchen Fällen muß sehr langsam vorgegangen werden. Am geeignetsten erscheinen weiche Gummiröhrchen in T-förmiger Gestalt von passender Dicke. Bei stärkeren Narbenstenosen und Verwachsungen wird am besten Laryngofissur ausgeführt. Zur Nachbehandlung eignen sich Gummiröhrchen. In neuerer Zeit hat Kümmel die Einlage von Gummischwammstreifen versucht, die sich anscheinend gut bewähren. Die Stenosen, welche am unteren Ende der Kanüle durch langes Tragen derselben hervorgerufen werden, behandelt man am besten durch Gummischlauchkanülen.

Wiebe (Dresden) empfiehlt bei liegender Kanüle die geknöpften, elastischen Harnröhrenbougies. Er weist darauf hin, daß die Decubitalgeschwüre, welche er beobachtete, fast alle auf der linken Seite gelegen waren.

Denker (Erlangen) empfiehlt die Killianschen Kanülen aus Gummi. Mit den Mikuliczschen T-Kanülen aus Glas hat er weniger gute Erfahrungen gemacht.

Generated on 2019-10-24 09:49 GMT / http://hdl.handle.net/2027/uc1.b3252757
Public Domain in the United States, Google-digitized / http://www.hathitrust.org/access_use#pd-us-google
Digitized by Google
Original from UNIVERSITY OF CALIFORNIA

Henrici (Aachen): Gastroskopie.

Ihr muß eine genaue Untersuchung des Körpers, Herzens (Aorta) und eine Sondierung der Speiseröhre vorausgehen, ferner eine gründliche Ausspülung des Magens. Das Spülwasser muß vollkommen entleert werden. Patient erhält vorher 0·01 Morphin, Pinselung der Rachenwände und der Gegend hinter dem Ringknorpel mit Cocainadrenalin wie bei Oesophagoskopie. Henrici führt das halbstarre Rohr zunächst auf dem Untersuchungstisch in sitzender Stellung ein, später horizontale Lage. In dieser wird das starre Rohr langsam nachgeschoben, bis es sicher den Ringknorpel passiert hat. Entfernung des Mandrins, Aufsetzen des Kopfstückes mit Gebläse und Einführung des optischen Rohres. Dieses geht leicht durch den starren Teil. Weiterhin muß der Widerstand durch kleine vorsichtige Bewegungen überwunden werden. Die schwierigste Stelle ist die des Durchtritts durch das Zwerchfell. Das Bild, welches man nach Einführung in den Magen erhält, ist ein Spiegelbild. Der stets klaffende Pylorus fällt als rundlich ovales, schwarzes Loch auf, seine Umrahmung als mehr oder weniger gewulstete, rötlich schimmernde Magenschleimhaut. Fast alle Partien bis auf den oberen Teil des Fundus und ein kleiner der großen Curvatur sind sichtbar. Bei der noch unsicheren Indikation der Gastroskopie ist große Vorsicht geboten, besonders in bezug auf das Einführen durch die Speiseröhre. Die Gefahr, daß der Magen durch Lufteinblasen überdehnt werde, ist weniger groß. Von 7 Fällen, die Henrici gastroskopisch untersucht hat, sind 5 diagnostisch zu verwerten. Sie wurden untersucht vorwiegend wegen Verdachtes auf Carcinom. In 4 Fällen war das Resultat negativ, in dem fünften war deutlich ein Magentumor durch die schlaffen Bauchdecken zu fühlen. Doch war kein gastroskopisches Bild zu erhalten, da die Luft wahrscheinlich infolge der Veränderung der Magenwände durch den Tumor sofort in den Darm abfloß. Ein Urteil über den Wert der Gastroskopie ist vorläufig noch nicht abzuschließen, doch ist anzunehmen, daß die Methode in einzelnen Fällen ein rechtzeitiges chirurgisches Eingreifen ermöglicht.

Diskussion.

Brünings (Freiburg) hat auch mit dem Löningschen Instrument gearbeitet. Er hält dessen Änderung des Rosenbergschen Instrumentariums nicht für sehr glücklich. Er ist mehr für direkte Einführung eines starren Instrumentes.

Walter Hänel (Dresden): Demonstration eines schwenkbaren Spucknapfes mit selbsttätiger Wasserspülung.

Joh. Fein (Wien): Demonstration eines Adenotoms mit rechtwinkelig lateraler Abbiegung des Ringmessers.

H. Gutzmann (Berlin): Die Untersuchung und Behandlung funktioneller Stimmstörungen.

Die funktionellen Stimmstörungen sind nur dann einer systematischen Behandlung zugängig, wenn eine genaue Untersuchung der funktionellen Störung vorangegangen ist, selbstverständlich neben der Erhebung des Lokalbefundes. Die funktionelle Prüfung hat sich besonders in drei Richtungen zu bewegen: 1. Untersuchung der Atmungsfunktion beim Sprechen und Singen, 2. Untersuchung der Stimme und 3. Untersuchung der Artikulation. Was die Atmung betrifft, so ist die Aufnahme von Atemkurven durchaus notwendig, da sie die verschiedenen vorhandenen Störungen aufdeckt. Bei Untersuchung der Stimmfunktion ist der Umfang der Stimme, Stimmlage und Registerverteilung

Digitized by Google
Original from UNIVERSITY OF CALIFORNIA
Generated on 2019-10-24 09:49 GMT / http://hdl.handle.net/2027/uc1.b3252757
Public Domain in the United States, Google-digitized / http://www.hathitrust.org/access_use#pd-us-google

zu prüfen. Besonders muß auf Tonlücken geachtet werden. Die Feststellung der Genauigkeit der Stimme kann bei gröberen Störungen mit dem Ohr geschehen, bei feineren Abweichungen ist eine exakte graphische Prüfung angebracht. Gutzmann bedient sich dazu des Kehltonschreibers. Von vielleicht noch größerer Bedeutung ist die Feststellung der Intensitätsschwankung bei an und für sich richtig gehaltener Tonhöhe. Die Messung der absoluten Stimmintensität begegnet großen Schwierigkeiten. Für praktische Zwecke genügt die Feststellung der relativen. Diese hat Vortragender so angestellt, daß er unter gleichbleibenden Bedingungen der Stimmbildung (Tonhöhe und Klang) den Luftverbrauch vermittelst des Gutzmann-Wethloschen Atmungsvolumenmessers gemessen hat. Er demonstriert Kurven, die beweisen, daß die Schwankungen der Stimmintensität durch sein Verfahren genau festgestellt werden können. Was die Atmung anbetrifft, so erfordern bei der Behandlung funktioneller Stimmstörungen diejenigen Fälle eine besondere Aufmerksamkeit, bei denen bei der einfachen Atmungsgymnastik nichts zur Korrektur der fehlerhaften Atmungsbewegungen führt. In solchen Fällen leisten mechanische Atmungsübungen, die passiv an dem Patienten ausgeführt werden, bemerkenswerte Hilfe. Gutzmann bedient sich dabei seit langen Jahren des von Brad angegebenen Druckdifferenzverfahrens. Auf die Stimmgebung bei funktionellen Stimmstörungen wirkt er vorwiegend durch Übertragen von Stimmgabelvibrationen ein. Um dem Übelstand, daß die Stimmgabel zu schnell abklingt, zu begegnen, hat Gutzmann sich elektrisch betriebene Stimmgabeln bauen lassen, die ihre Vibration auf eine kleine, im Kehlkopf zu befestigende Pelotte übertragen. Diese außerordentlich sinnreiche Einrichtung ermöglicht es, daß der Pat. neben seinem Ohr eine zweite Kontrolle seiner Stimme erhält, nämlich den Tastsinn. Zum Schlusse weist Gutzmann noch darauf hin, daß die von den Laryngologen vielfach bei funktionellen Stimmstörungen verordnete Schweigekur nur dann von Erfolg sein kann, wenn sich an sie eine systematische Unterweisung der richtigen Atmungs-, Stimm- und Artikulationsfunktion anschließt. Ferner wird die Wichtigkeit anderer allgemeiner Hilfsmittel, wie Ortsveränderungen etc., hervorgehoben.

Diskussion.

Schilling (Freiburg) demonstriert die Sprechatmungskurve eines Kranken mit apoplektischer Bulbärparalyse, an der deutlich zu sehen ist, daß auch bei organischen Sprachstörungen durch die optische Kontrolle und das Gefühl des Kranken eine Besserung zu erzielen möglich ist.

Winkler (Bremen) weist auf die Vorzüge der allgemeinen Behandlung bei diesen Erkrankungen hin. Er fragt an, ob bei funktionellen Stimmstörungen während der Behandlungsdauer Gesangsübungen ausgesetzt werden sollen.

Gutzmann (Berlin) möchte hierfür eine allgemein gültige Regel nicht aufstellen, hält es aber im allgemeinen für richtiger, jegliche Übung der Stimme außerhalb der Übungstherapie zu unterlassen.

Generated on 2019-10-24 09:49 GMT / http://hdl.handle.net/2027/uc1.b3252757
Public Domain in the United States, Google-digitized / http://www.hathitrust.org/access_use#pd-us-google
Digitized by Google
Original from UNIVERSITY OF CALIFORNIA

Referate.

I. Allgemeines.

Rachen- und Larynxsyphilis. Von Dr. T. Heryng (Warschau). (Separatabdruck d. Wiener med. Wochenschr., 1908.)

In seiner Abhandlung gibt uns der Verfasser ein anschauliches Bild der verschiedenen Formen der sekundären und tertiären Lues, wie sie sich im Pharynx und Larynx manifestieren. Er beschreibt ausführlich das Aussehen der sekundär und tertiär luetischen Produkte in den erwähnten Organen, gibt deren Lieblingslokalisationen an, schildert weiterhin Symptome, Verlauf, Folgen und Komplikationen, streift mit einigen Zeilen die Differentialdiagnose und geht dann zur Besprechung der Prognose und Therapie über. Zum Schlusse bespricht er in einem eigenen Abschnitte die sogenannte Syphilis gravis bei Ärzten, die sich in Ausübung ihres Berufes infiziert haben, und kommt dabei auf einen interessanten Artikel Brandis' in der Deutschen medizinischen Wochenschrift, 1898, Nr. 21, zurück. Kofler.

Über Inhalationstherapie. Von Dr. T. Heryng (Warschau). (Separatabdruck der Wiener med. Wochenschr., 1908.)

Eingangs seiner Abhandlung begründet der Verfasser die Wertlosigkeit der bis zur letzten Zeit benutzten Inhalationsapparate für eine rationelle Therapie und fügt, um die Anwendung einer sogenannten Thermotherapie im eigentlichen Sinne des Wortes zu ermöglichen, die Beschreibung von vier selbstkonstruierten Typen von Inhalationsapparaten bei. Weiterhin bespricht er die Indikationen und Kontraindikationen der Inhalationstherapie, beweist mit einigen Beispielen die erstaunlich große Resorptionsfähigkeit der oberen Luftwege und die eigentümliche, rasche und verstärkte Wirkungsweise gewisser, durch die Luftwege applizierter Medikamente, wobei auf die zur Behandlung der Herzschwäche durch Strophantusinhalationen erzielten Erfolge ganz speziell hingewiesen wird. Kofler.

Ein klinisch geheilter Fall von chronischem Rotz der Haut und Schleimhaut. Von Dr. Zieler. Demonstration in der Sitzung der med. Sektion der Schlesischen Gesellschaft für vaterländische Kultur vom 9. Februar 1909. (Allg. med. Zentral-Zeitung, 1909, Nr. 11.)

Der Vortragende stellt einen klinisch geheilten Fall von chronischem Rotz der Haut und Schleimhaut vor und führt die Heilung erstens auf die durch Röntgenbestrahlungen erzielte kräftige Röntgenreaktion, zweitens aber hauptsächlich auf die Behandlung mit einer aus abgetöteten Rotzkulturen hergestellten Vaccine zurück. Kofler.

Therapie der Struma vermittelst D'Arsonvalscher Ströme. Von Preobrasensky (Moskau). (Wiestnik uschnych bol. [russ.], 1909, H. 2.)

In zwei Fällen wurde eine bedeutende Verbesserung des Allgemeinbefindens und eine Verminderung der Geschwulst erzielt.

L. Mekler (Ufa, Rußland).

Digitized by Google
Original from UNIVERSITY OF CALIFORNIA
Generated on 2019-10-24 09:50 GMT / http://hdl.handle.net/2027/uc1.b3252757
Public Domain in the United States, Google-digitized / http://www.hathitrust.org/access_use#pd-us-google

II. Nase und Nebenhöhlen.

Die Wassermannsche Reaktion bei Ozaena. Aus dem hygienischen Institut und der laryngologischen Universitätsklinik zu Freiburg i. Br. Von Medizinalpraktikant Eugen Eisenlohr. (Zeitschr. f. Ohrenheilk., LVII. Bd., 4. H.)

Entgegen der Ansicht mancher Autoren, die Ozaena als Folgeerscheinung überstandener Syphilis aufzufassen, fand Verfasser bei der Untersuchung von 15 Ozaenakranken, daß kein einziger dieser Patienten positive Wassermannsche Reaktion aufwies, daß demnach das luetische Moment für die Entstehung der Ozaena auszuschließen sei. E. Urbantschitsch.

Contribution à la chirurge du nez. Par Ludwig Loewe (Berlin). (Arch. intern. de laryng., 1908, H. 6.)

Man unterscheidet bekanntlich zwei Regionen in der Nase: die Regio olfactoria und die Regio respiratoria. Die Regio olfactoria wurde in der prärhinologischen Zeit von außen eröffnet, indem in der Gegend des Nasenbeins ein Schnitt in die Haut gemacht wurde und Nasenbein und der aufsteigende Oberkiefer reseziert wurden. Dieser Weg mußte aus kosmetischen Gründen verlassen werden und man geht jetzt auf folgende Weise vor: Nach Incision des Zahnfleisches unter der Oberlippe arbeitet man sich durch Abpräparieren der Weichteile bis zu den Nasenknochen und kann von dort aus die Resektion leicht ausführen. Derselben fallen anheim: der aufsteigende Ast des Oberkiefers, die laterale Partie des Nasenbeins, das Tränenbein, die vorderste Partie der Lamina papyracaea des Siebbeins bis zur vorderen Öffnung desselben. Dann kann der Operateur bis zum Sinus sphenoidalis vorrücken. Während des ganzen Manövers ist darauf zu achten, daß die Lamina cribrosa geschont werde. Nach gründlicher Ausräumung alles Krankhaften hat man eine geräumige Höhle vor sich, die oben vom Siebbeindach, außen hinten von der Lamina papyracaea, außen vorn von der Orbita begrenzt ist und nach unten direkt in den mittleren Gang mündet. Dann leichte Tamponade der Höhle, mehrere Wattebäusche werden auf der Oberlippe fixiert. Täglicher Tamponwechsel. Nach 8 Tagen endgültige Entfernung der Wattebäusche, aber weiter täglicher Tamponadewechsel durch einen Monat. Um die Regio respiratoria freizulegen, geht man auf demselben Wege von der Fossa canina in die Kieferhöhle, entfernt dann die nasale Wand derselben und die untere Muschel. Auf diese Weise hat man die Regio respiratoria freigelegt und kann leicht ins Siebbeinlabyrinth. Den Rhinologen ist auch die operative Entfernung der kranken Hypophyse überlassen. Dabei wird nach des Autors Methode die Regio respiratoria beiderseits freigelegt. Dann wird durch eine mediane Incision die Haut des Nasenrückens gespalten und ein über die Augenbrauen ziehender Transversalschnitt ausgeführt und so die frontale Wand des Sinus frontalis freigelegt. Dann wird das Nasenbein an der Basis vom Septum abgelöst. Endlich entfernt man die beiden Muscheln und das Siebbein. Auf diese Weise ist die innere Wand des Sinus sphenoidalis freigelegt. Sie wird abge-

Generated on 2019-10-24 09:50 GMT / http://hdl.handle.net/2027/uc1.b3252757
Public Domain in the United States, Google-digitized / http://www.hathitrust.org/access_use#pd-us-google
Digitized by Google
Original from UNIVERSITY OF CALIFORNIA

meißelt, das Septum intersphenoidalis reseziert und endlich auch der die Drüse bedeckende Teil des Daches entfernt. Diese Operation, vom Verfasser zuerst angegeben, wurde von Schloffer, v. Eiselsberg und Hochenegg mit kleinen Modifikationen im ganzen sechsmal ausgeführt. Die Eröffnung der Regio respiratoria wurde vom Verfasser und gleichzeitig von Dencker in Erlangen angegeben. Fröschel.

De l'endoscopie directe du sinus maxillaire par les fistules. Par Sargnon (Lyon). (Arch. inter. de laryngol., 1908, H. 6.)

Durch Einführen eines dem Ohrtrichter ähnlichen Speculums in alveoläre Fisteln des Sinus maxillaris gelang es dem Verfasser, den Sinus direkt zu inspizieren und in Fällen, in denen Röntgenbild und Probepunktion im Stiche ließen, Aufklärung zu geben. Das Speculum ist etwas länger als der gewöhnliche Ohrtrichter und hat an seinem schmalen Ende einen Durchmesser von 7·5 *mm*. Die Fisteln werden, wenn nötig, unter Cocainisierung erweitert und das Instrument eingeführt. Hierauf läßt man den Pat. sich auf den Rücken legen oder den Kopf extrem nach hinten beugen. Es gelingt so, sich über die Dimensionen und über das Aussehen der Wände der Kieferhöhle zu informieren, während die Ecken und Buchten dem Auge nicht zugänglich sind. Sargnon konnte auf diese Weise ein unbemerkt wieder in den Sinus gerutschtes, von Granulationen umgebenes Drainrohr erkennen und mit einer Pinzette entfernen in einem Falle, wo das Röntgenbild versagte und der Pat. wegen anhaltender Eiterung von anderer Seite zur Radikaloperation gedrängt wurde. Ein andermal diagnostizierte der Verfasser mehrere Sequester und brachte durch ihre Extraktion eine jeder konservativen Therapie trotzende Eiterung zum Stillstand. Durch die Endoskopie wird man in die Lage versetzt, die Indikationen besser als bisher zu begrenzen. Findet man bei einem Empyem glatte Schleimhaut, so werden fortgesetzte Spülungen von Erfolg sein. Zeigt die Mucosa lokalisierte Granulationen, so wird man versuchen, dieselben zu ätzen. Beim Vorhandensein diffuser Wucherungen wird man dem Pat. mit gutem Gewissen die Radikaloperation empfehlen können. Endlich kann man auf die geschilderte Weise ein Stück Schleimhaut der mikroskopischen Untersuchung zuführen und so eine benigne Geschwulst von einer malignen unterscheiden. Fröschel.

Orale oder nasale Resektion der Nasenscheidewand, ein Wort der Erwiderung. Von Kretschmann (Magdeburg). (Münchener med. Wochenschr., 56. Jahrg., Nr. 9.)

Verfasser wendet sich gegen einen Aufsatz Brünings, in welchem dieser eine von Kretschmann vorgeschlagene Methode, zur Beseitigung von Deformitäten der Nasenscheidewand und des Nasenbodens einen Zugang von der Mundhöhle aus zu schaffen, diskreditiert. Er hatte in seiner Arbeit zwar erst über 3 Fälle berichtet, jedoch hinzugefügt, daß das Material nicht genügen könne zu einer endgültigen Beurteilung des Verfahrens, und er sagt, daß es

Digitized by Google
Original from UNIVERSITY OF CALIFORNIA
Generated on 2019-10-24 09:50 GMT / http://hdl.handle.net/2027/uc1.b3252757
Public Domain in the United States, Google-digitized / http://www.hathitrust.org/access_use#pd-us-google

aber ebensowenig ausreiche zu einer endgültigen Verurteilung. Inzwischen gelang es übrigens Kretschmann, nach kurzer Zeit einen Teil der von Brünings gerügten Begleiterscheinungen zu beseitigen, und er erwartet das Gleiche von den übrigen. Reinhard.

Dentaler Stirnkopfschmerz. Von Müller (Heilbronn). (Münchener med. Wochenschrift, 56. Jahrg., Nr. 5.)

Müller berichtet über einen Fall von intensivem Kopfschmerz in der Stirn, dessen Ursprung sich als dental erwies, nachdem alle anderen Ursachen auszuschließen waren und eine Otalgie hinzutrat, die darauf hinwies. Nach Entfernung des erkrankten Zahnes im linken Oberkiefer und nach dem Freilegen der Pulpa der Prämolaren im linken Unterkiefer verschwinden sowohl die Stirnkopfschmerzen als auch das Ohrenweh. Es handelte sich nach Müllers Ansicht um eine Neuralgie im Gebiete des N. supratrochlearis, der ein Hauptendast des N. frontalis ist. Zahnschmerzen fehlten. Um so mehr muß man hierbei an cariöse Zähne denken, wenn man schwere, für den Pat. unter Umständen verhängnisvolle Irrtümer vermeiden will. Reinhard.

Osteomyelitis des Oberkiefers beim Neugeborenen. Von Dr. Landwehrmann. Aus der Ohren- und Kehlkopfklinik in Rostock. (Zeitschr. f. Ohrenheilk., LVIII. Bd., 1. u. 2. Heft.)

Verfasser beschreibt einen Fall von Osteomyelitis bei einem 3 Wochen alten Knaben. Der Durchbruch des Eiters erfolgte ziemlich gleichzeitig an drei Stellen: Fossa canina, Nase und Tränensackgegend. Die Mitte des Knochens, wo die Zahnsäckchen liegen, ist als Mittelpunkt der Erkrankung anzusehen. E. Urbantschitsch.

Akute Siebbeineiterung, Thrombose des Sinus cavernosus, Defekt in der Lamina cribrosa. Exitus. Von Dr. Sagebiel (Stettin). (Zeitschr. f. Ohrenheilkunde. LVIII. Bd., 1. und 2. Heft.)

Beschreibung und Besprechung des Falles.

Encephalocele basalis intranasalis. Von Dr. W. Schoetz, I. Assistent der Universitäts-Ohrenklinik in Jena. (Zeitschr. f. Ohrenheilk., LVIII. Bd., 1. und 2. Heft.)

Nach Mitteilung der Krankengeschichte referiert Verfasser kurz über vier analoge Fälle aus der Literatur. Aus den Beobachtungen ergibt sich, daß die Bruchpforte der intranasalen Cephalocele in der Lamina cribrosa des Siebbeines liegt. Die Röntgenaufnahme ist das einzige Mittel, welches uns in verdächtigen Fällen ohne operativen Eingriff Aufschlüsse geben kann. Von Wichtigkeit ist der Nachweis, ob ein eventueller Ausfluß von Liquor cerebrospinalis besteht. Den bequemsten Zugang dürfte eine Operation ähnlich der für Hypophysentumoren vorgeschlagenen gewähren. E. Urbantschitsch.

Über einen Fall von Mucocele der Stirnhöhle. Ein Beitrag zur Kenntnis der Sinusitis frontalis chronica cum dilatatione. Von Prof. Stenger (Königsberg i. Pr.). (Zeitschr. f. Ohrenheilk., LVII. Bd., 4. H.)

Ein neuer Beitrag zu diesem so überaus seltenen Krankheitsbilde, das sich meist erst im Laufe von vielen Jahren bei völlig schmerzlosem Verlaufe entwickelt. E. Urbantschitsch.

Generated on 2019-10-24 09:50 GMT / http://hdl.handle.net/2027/uc1.b3252757
Public Domain in the United States, Google-digitized / http://www.hathitrust.org/access_use#pd-us-google
Digitized by Google
Original from UNIVERSITY OF CALIFORNIA

Eine absolute Indikation zur Killianschen Operation bei chronischer Stirnhöhleneiterung. Von Prof. Eschweiler (Bonn). (Zeitschr. f. Ohrenheilk., LVII. Bd., 4. H.)

Anführung zweier Fälle, in denen jede andere als die Killiansche Operation als aussichtslos zu verwerfen war. E. Urbantschitsch.

Zur Behandlung der tuberkulösen Geschwülste und Geschwüre der Nasenscheidewand. Aus der Ohren- und Kehlkopfklinik der Universität Rostock. Von cand. med. Beese (Rostock). (Zeitschr. f. Ohrenheilk., LVII. Bd., 4. H.)

Darlegung des Körnerschen Standpunktes, bei Septumtuberkulomen die Totalexcision dieser vorzunehmen. Die Überheilung der Lochränder dauert nach Entfernung allen krankhaften Gewebes 3—5 Wochen.

E. Urbantschitsch.

III. Pharynx und Mundhöhle.

Über parapharyngeale Aktinomykose. Von Dr. Rud. Hoffmann. Aus der königl. laryngologischen Poliklinik der Universität München; Vorstand Prof. Neumayer. (Zeitschr. f. Ohrenheilk., LVIII. Bd., 1. und 2. Heft.)

Verfasser teilt einen neuerlichen Fall von Aktinomykose mit und bespricht dieses Krankheitsbild mit Rücksicht auf die bisher publizierten Fälle.

E. Urbantschitsch.

Zur Therapie der Diphtherie vermittelst Pyocyanase. Von Koslowsky (Sankt Petersburg). (Praktyc. Wratsch [russ.], 1908, Nr. 40 u. 41.)

Die kombinierte Serum- und Pyocyanasetherapie verkürzt die Krankheitsdauer und vermindert die Mortalität. Die Pyocyanase wirkt merksam schmelzend auf die Pseudomembranen und kann daher in entsprechenden Fällen der Notwendigkeit einer Intubation oder sogar einer Tracheotomie vorbeugen. In denjenigen Fällen, wobei im Pharynx oder in der Nase die Löfflerschen Bacillen dauerhaft verbleiben, erscheint die Lokaltherapie mit Pyocyanase zurzeit als die einzig rationelle und wirksamste. L. Mekler (Ufa, Rußland).

Atypische Hypertrophien der Mandeln. Von Iwanoff (Moskau). (Wiestnik uschnych bol. [russ.], 1909, Nr. 1.)

Auf der rechten Mandel eines 27jährigen Mädchens saß eine Exkrescenz von bedeutendem Umfang, die dem äußeren Aussehen nach ein Neoplasma vortäuschte, bei der histologischen Untersuchung sich aber aus normalem lymphatischen Gewebe bestehend erwies. L. Mekler (Ufa, Rußland).

IV. Larynx.

Leukämie mit Blutungen an der Epiglottis. Von Dr. E. Neisser. Demonstration auf dem klinischen Abend der med. Sektion der Schlesischen Gesellschaft für vaterländische Kultur vom 22. Jänner 1909. (Allg. med. Zentral-Zeitung, 1909, Nr. 8.)

Der Vortragende stellt einen 51jährigen Pat. mit Leukämie vor, bei welchem sich neben anderen Krankheitssymptomen katarrhalische Erscheinungen mäßigen Grades und geringfügige Blutungen an der Epiglottis vorfanden.

Kofler.

Digitized by Google
Original from UNIVERSITY OF CALIFORNIA
Generated on 2019-10-24 09:50 GMT / http://hdl.handle.net/2027/uc1.b3252757
Public Domain in the United States, Google-digitized / http://www.hathitrust.org/access_use#pd-us-google

Die Beteiligung des Kehlkopfes an aktinomykotischen Erkrankungen. Aus der Ohren- und Kehlkopfklinik der Universität Rostock. Von O. Körner. (Zeitschr. f. Ohrenheilk., LVII. Bd., 4. H.)

Mitteilung des vierten Falles von aktinomykotischer Erkrankung des Kehlkopfes; es handelte sich um eine Aktinomykose des Mundbodens mit starkem Ödem der Epiglottis. Operation. Heilung. E. Urbantschitsch.

Über subglottische Laryngoskopie. Von Dr. Max Senator (Berlin). (Berliner klin. Wochenschr., 44. Jahrg., 1907, Nr. 3.)

Verfasser bespricht die von Gerber vor zirka zwei Jahren eingeführte Methode zur Besichtigung der Unterfläche der Stimmbänder, die darin besteht, daß ein zweiter kleiner Spiegel in den Kehlkopf selbst eingeführt wird und das in ihm gewonnene Bild in dem gleichzeitig angewandten gewöhnlichen Rachenspiegel reflektiert wird. Er teilt uns den einzigen Fall mit, in dem Gerber mit seinem Verfahren einen vorher undiagnostizierbaren Prozeß an der Stimmbandunterfläche erklären konnte (ein erweitertes Blutgefäß, das gelegentlich platzte und eine Blutung verursachte), und gibt einen zweiten Fall mit konkretem Resultat bekannt, in dem es sich um einen Sänger handelte, der an Diphthonie litt. Als Ursache fand Senator an der Unterfläche des rechten Stimmbandes eine hirsekorngroße Geschwulst, die er durch subglottische Anwendung von Ätzmitteln zum Schwinden brachte, so daß Pat. wieder in den Vollbesitz seines Tenors gelangte. Reinhard.

Glottisches Syndrom, von den Nebennieren ausgelöst (!). Von Avelino Martin. (Revista Barcelonesa de Enfermedades de oído, garganta y nariz. Erstes Vierteljahr 1909.)

Verfasser sah einen asphyktischen Patienten, der ein Larynxödem hatte; während der 26 vorangehenden Tage war er wegen einer Infektion durch Bacterium coli behandelt. Die Tracheotomie wurde ausgeführt und allem Anscheine nach glaubte man an eine Wiederherstellung, da Pat. im komatösen Zustande war, als er zwei Stunden nach dem Eingriff plötzlich starb. Nach Ausschluß jeder Ursache eines so jähen Todes glaubt Verfasser an eine Intoxikation der Nervenzentren, die durch eine Degeneration der Nebennieren bedingt war. Menier.

Ein Fall einer genuinen Larynxhysterie in Form von Dyspnoe laryngo-spastica. Von Polański (Warschau). (Medycyna i Kronika lekarska, 1908, Nr. 8.)

Die 17jährige, von gesunder Familie stammende Pat. bekam vor zwei Jahren nach einem Flußbade plötzlich Heiserkeit und Atemnot. Nach 5 Wochen Tracheotomie, dann Besserung. Seit 2 Tagen plötzlich ohne bekannte Ursache wieder Dyspnoe, die nur im Schlafe sistiert. Kein Husten, keine Schmerzen, Stimme gut, keine Cyanose, keine Einziehung der Interkostalräume. Laryngoskopie: Stimmbänder aneinander liegend, bei tiefer Inspiration stärkere Annäherung derselben (perverse Aktion). Bei längerem Laryngoskopieren Zuckungen der Stimmbänder und momentanes Auseinanderweichen derselben. Diagnose:

Digitized by Google
Original from UNIVERSITY OF CALIFORNIA
Generated on 2019-10-24 09:50 GMT / http://hdl.handle.net/2027/uc1.b3252757
Public Domain in the United States, Google-digitized / http://www.hathitrust.org/access_use#pd-us-google

Laryngo-neurosis, Dyspnoe spastica. Sonstige Untersuchung ergibt: stellenweise Irritatio spinalis, komplette Anästhesie von Pharynx und Epiglottis, eine die mittlere Nasenmuschel tangierende Crista septi, bei deren Berührung mit der Sonde ein dyspnoischer Anfall frisch ausgelöst respektive gesteigert wird. Dies würde für die reflektorische Natur der Neurose sprechen. Dagegen spricht aber der Umstand, daß diese Septumleiste seit lange, wahrscheinlich seit der Geburt bestand, während die Dyspnoeanfälle erst später auftraten, weiters die Anästhesie von Pharynx und Epiglottis, die unzweifelhaft für Hysterie spricht, während die so empfindliche Stelle in der Nase als „zone isterogène" aufzufassen ist. Nach Abtragung der Septumleiste blieben die Attacken definitiv aus.

Die Diagnose eines funktionellen inspiratorischen Glottiskrampfes ist gestattet: bei freier Exspiration, Aufhören der Dyspnoe im Schlafe, Vorhandensein sonstiger hysterischer Erscheinungen, jugendlichem Alter und charakteristischem laryngoskopischen Bilde. Letzteres beruht darauf, daß bei möglichst langem Phonieren von „i" ein momentanes Auseinandergehen der Stimmbänder bemerkt wird, was bei Posticuslähmung niemals geschehen kann.

Spira (Krakau).

Diätetische Therapie des Laryngospasmus. Von Littlen (Marburg). Ärztlicher Verein zu Marburg, Sitzung vom 16. Dezember 1908. (Münchener med. Wochenschrift, 56. Jahrg., Nr. 8.)

Die diätetische Therapie verfolgt nach Littlen einesteils den Zweck, das Stadium der gefährlichen Anfälle zum Schwinden zu bringen, andernteils soll sie gegen die veranlassende Grunderkrankung, gegen die spasmophile Diathese vorgehen. Im Stadium der Anfälle wirkt am sichersten die Fischbeinsche reine Mehldiät, zumal man den Laryngospasmus meist bei den sogenannten pastösen Kindern mit Rachitis zu sehen pflegt. Zur Bekämpfung der spasmophilen Diathese ist therapeutisch am aussichtsvollsten die Wiederernährung mittelst Brust oder abgepumpter Frauenmilch. Wo dies nicht durchzuführen ist, muß die Zufuhr von Kuhmilch durch vorsichtigen Zusatz von kleinsten Mengen zum bisher verabreichten Mehl geschehen. Reinhard.

Zur Differentialdiagnose zwischen Stimmbandlähmungen und der Ankylose beziehungsweise Fixation des Cricoarytaenoidgelenkes. Aus der Universitäts-Ohren- und Kehlkopfklinik in Rostock. Von Dr. Kühne. (Zeitschr. f. Ohrenheilk., LVI, 1.)

Kühne weist auf die Schwierigkeit der Differentialdiagnose zwischen Lähmung und mechanischer Bewegungsstörung der Stimmbänder hin und führt drei beobachtete Fälle als Beispiele an; er empfiehlt, die Beweglichkeit der Aryknorpel mittelst der Kehlkopfsonde nach vorheriger Cocainisierung zu prüfen.

Keller.

Generated on 2019-10-24 09:50 GMT / http://hdl.handle.net/2027/uc1.b3252757
Public Domain in the United States, Google-digitized / http://www.hathitrust.org/access_use#pd-us-google
Digitized by Google
Original from UNIVERSITY OF CALIFORNIA

V. Trachea, Bronchien, Oesophagus.

Cuerpo extrano del Bronquio izquierdo extraido por broncoscopia. Fremdkörper im linken Bronchus; Entfernung durch Bronchoskopie. Von E. Botella. (Boletin de laringologia, otologia y rinologia, März-April 1909.)

Ein 11jähriger Knabe hatte eine Schilfröhrenpfeife aspiriert. Da jedes Symptom fehlte, mußte man aufs Geratewohl den Fremdkörper im linken Bronchus lokalisieren und machte die obere Bronchoskopie; die Kleinheit des Mundes und andere Zufälle zwangen Verfasser zur Tracheotomie, der die untere Bronchoskopie folgte. Man fand nichts, weder in der Trachea noch im linken Bronchus, und um den Pat. zu schonen, schob man jede erneute Untersuchung bis zum folgenden Tage auf. Diesmal fand man auch nichts im rechten Bronchus. Endlich konnte man den Fremdkörper im linken Bronchus entdecken und entfernen. Der Fremdkörper war von Anfang an in den Bronchus geraten, was sehr selten vorkommt, da die Corpora aliena entweder in der Trachea festsitzen oder erst später in die Bronchien gelangen, wenn die Hustenstöße sie aus ihrer labilen Equilibriumsstellung bringen; merkwürdig ist auch die Toleranz der Lunge für einen so großen Körper, der während der 5 Tage, in welchen er im Organismus verblieb, nur geringe Katarrherscheinungen verursachte. Endlich trägt die röhrenförmige Beschaffenheit des Fremdkörpers die Schuld an dem langen, vergeblichen Suchen nach demselben, da Verfasser ihn für eine Bronchienabgabelung zweiten Ranges gehalten hatte; die gelbliche Farbe kann auch den Irrtum erklären. Menier.

Die Gefährlichkeit der Tracheoskopie bei Kompression der Luftröhre von hinten. Von O. Körner (Rostock). (Zeitschr. f. Ohrenheilk., LVI, 1.)

Bei einem $2^1/_2$jährigen, seit 3 Wochen an zunehmender Kurzatmigkeit leidenden Kinde sollte behufs Vornahme der Tracheoskopie (Larynx war normal befunden worden) die Tracheotomie vorgenommen werden; bei der Rücklagerung auf dem Operationstische hörte die Atmung sofort völlig auf und konnte auch trotz schleunigst ausgeführter Operation nicht mehr eingeleitet werden. Bei der an der Leiche vorgenommenen Tracheoskopie zeigte sich die Trachea oberhalb der Bifurkation von hinten her völlig platt gedrückt; beugte man den Oberkörper nach vorn, so entstand ein spaltförmiges Lumen. Die Ursache der Stenose konnte nicht eruiert werden, da Sektion nicht gestattet wurde. Keller.

Demonstration von Fremdkörpern aus Trachea und Oesophagus von kleinen Kindern. Von Kümmel (Heidelberg). Naturhistorisch-medizinischer Verein zu Heidelberg, Sitzung vom 1. Dezember 1908. (Münchener med. Wochenschr., 56. Jahrgang, Nr. 8.)

Mit Hilfe des Brüningschen Röhrenspatels und der Brüningschen Fremdkörperzange gelang es Kümmel, auf dem Wege der oberen Bronchoskopie in tiefer Chloroformnarkose bei einem $2^1/_2$jährigen Knaben aus dem linken Hauptbronchus eine Nadel zu entfernen, die sich in der Trachealwand

Digitized by Google
Original from UNIVERSITY OF CALIFORNIA
Generated on 2019-10-24 09:50 GMT / http://hdl.handle.net/2027/uc1.b3252757
Public Domain in the United States, Google-digitized / http://www.hathitrust.org/access_use#pd-us-google

rechts eingespießt hatte. Nach leichter Pneumonie im linken Oberlappen Heilung. Außerdem demonstriert Verfasser ein paar Fremdkörper aus dem Oesophagus kleiner Kinder, ein Vogelpfeifchen und einen Uniformknopf, beachtenswert wegen ihrer Größe, sowie einen Zinnsoldaten bei einem 2jährigen Pat. mit Verätzungsstriktur; alle drei wurden ösophagoskopisch glatt entfernt.

Reinhard.

Valeur pratiques de l'œsophagoscopie. Par Ernest Botella (Madrid). (Arch. internat. de laryngologie etc., 1908, XI, XII.)

Schon 1805 versuchte Bozini den Oesophagus zu inspizieren. 1860 wandte Voltolini den Kehlkopfspiegel zum selben Zwecke an, indem er die Wände des Oesophagus mit einer Pinzette auseinanderdrängte. Dann folgten Waldenberg, Stoerk, Beran, Morell und Mackenzie, aber erst Kussmaul brachte 1868 die neue Errungenschaft zu allgemeiner Beachtung. Die Technik ist kurz folgende: Der Pat. sitzt entweder aufrecht mit stark nach rückwärts gebeugtem Schädel oder er wird nach Rose mit hängendem Kopfe untersucht oder endlich, er liegt auf der Seite, wirft den Kopf zurück und wendet das Gesicht leicht nach unten (Mikulicz). Diese letzte Stellung hat die meisten Vorzüge. Bei Kindern und nervösen Personen ist Narkose notwendig, sonst genügt Cocainanästhesie; aber man kommt bei wiederholter Untersuchung und auch sonst eventuell mit einfachem Bepinseln mit einer 5%igen Cocainlösung aus. Der Operateur sitzt mit einem Stirnreflektor der Stellung des Pat. entsprechend hoch oder tief, nimmt ein dem Alter des Kranken entsprechend großes Rohr, das mit einem Mandrin versehen ist. Die Zunge wird vorgezogen und das Instrument unter Führung der linken Hand eingeführt. Sind die Arytaenoidei passiert, so wird die Tube leicht gehoben, und ist man an dem Schildknorpel vorbei, so nimmt man das Spatel heraus und beginnt die Inspektion. Bei der Einführung kann die Starrheit der Wirbelsäule ein Hindernis bieten, doch läßt die Mikuliczsche Stellung dieses umgehen. Dasselbe gilt von vorspringenden Wirbeln. Infiltration der Arytaenoidei zwang den Autor, in einem Falle den Kehlkopf mit dem linken Zeigefinger nach vorn zu drücken. Bei Spasmen des Cricopharyngeus wird man mit Cocain zum Ziele kommen. Am Eingange des Oesophagus präsentiert sich dem Beschauer normalerweise gerunzelte rötliche Schleimhaut, die synchron mit der Atmung klafft oder aneinanderliegt. Hat man 4—5 *cm* mit der Tube passiert, so sieht man einen starken, rot gefärbten Trichter von 5—6 *cm* Länge, der sein Lumen gleichfalls mit der Respiration ändert. Dasselbe Bild wiederholt sich beim weiteren Vordringen durch den Thoraxabschnitt der Speiseröhre. In der Zwerchfellgegend ähnelt das Bild dem der Halsregion. Nur steht die Spalte in der Tiefe nicht transversal, sondern sie zieht von rechts vorn nach links hinten. Unter dem Zwerchfell endlich zeigt sich das thorakale Bild wieder, nur in verkleinertem Maße. Aus zwei nachfolgenden Krankengeschichten erfahren wir

Digitized by Google
Original from UNIVERSITY OF CALIFORNIA
Generated on 2019-10-24 09:50 GMT / http://hdl.handle.net/2027/uc1.b3252757
Public Domain in the United States, Google-digitized / http://www.hathitrust.org/access_use#pd-us-google

folgendes: Im ersten Falle, einer Verschorfung mit Laugenessenz, gelang es dem Verfasser mittelst der Oesophagoskopie, in einer scheinbar unpassierbaren obturierenden Narbe eine kleine Öffnung zu entdecken und diese dann durch immer stärkere Sonden zu erweitern. Nach 12 Fibrolysininjektionen gelang es sehr bald, die Sonde Nr. 21 einzuführen. Bei einem nervösen Spasmus (Fall 2) wurde nach gründlicher Cocainisierung mit dem Oesophagoskop das Vorhandensein eines Fremdkörpers ausgeschlossen und die Pat. durch die bloße Untersuchung — wohl suggestiv — geheilt. Fall 3 betrifft ein 6jähriges Kind, welches im Anschluß an Masern schwer schlucken konnte. Die Vermutung einer frischen Narbe oder einer Ulceration im Oesophagus wurde durch Lokalinspektion widerlegt und das Kind aß sofort nach der Sitzung ohne Schluckbeschwerden ein Stück Fleisch. (Fortsetzung folgt.) Fröschel.

Ein Fall von postdiphtheritischer Oesophagusstenose. Von Dr. Danielsen. Demonstration in der Sitzung der med. Sektion der Schlesischen Gesellschaft für vaterländische Kultur vom 9. Februar 1909. (Allg. med. Zentral-Zeitung, 1909, Nr. 11.)

Der Vortragende stellt eine Pat. mit postdiphtheritischer Oesophagusstenose vor und bespricht im Anschluß an diesen Fall die pathologische Anatomie und den Verlauf dieser Erkrankung. Zur Diskussion sprachen v. Strümpell und G. Gottstein. Ersterer erwähnt einen analogen, vor einigen Jahren beobachteten Fall, der damals durch Oesophagotomie und nachträgliche Bougierung der verengten Stelle völlig geheilt wurde; letzterer bezeichnet die Oesophagusstriktur im Gegensatz zu den Paralysen der Oesophagusmuskulatur als eine außerordentlich seltene Komplikation der Diphtherie und betont die günstige Wirkung der Gastrostomie auf narbige Strikturen in diesem und in mehreren anderen von ihm beobachteten Fällen. Kofler.

Generated on 2019-10-24 09:50 GMT / http://hdl.handle.net/2027/uc1.b3252757
Public Domain in the United States, Google-digitized / http://www.hathitrust.org/access_use#pd-us-google
Digitized by Google
Original from UNIVERSITY OF CALIFORNIA

Generated on 2019-10-24 09:50 GMT / http://hdl.handle.net/2027/uc1.b3252757
Public Domain in the United States, Google-digitized / http://www.hathitrust.org/access_use#pd-us-google

Digitized by Google

Original from
UNIVERSITY OF CALIFORNIA

Abbildung 1.

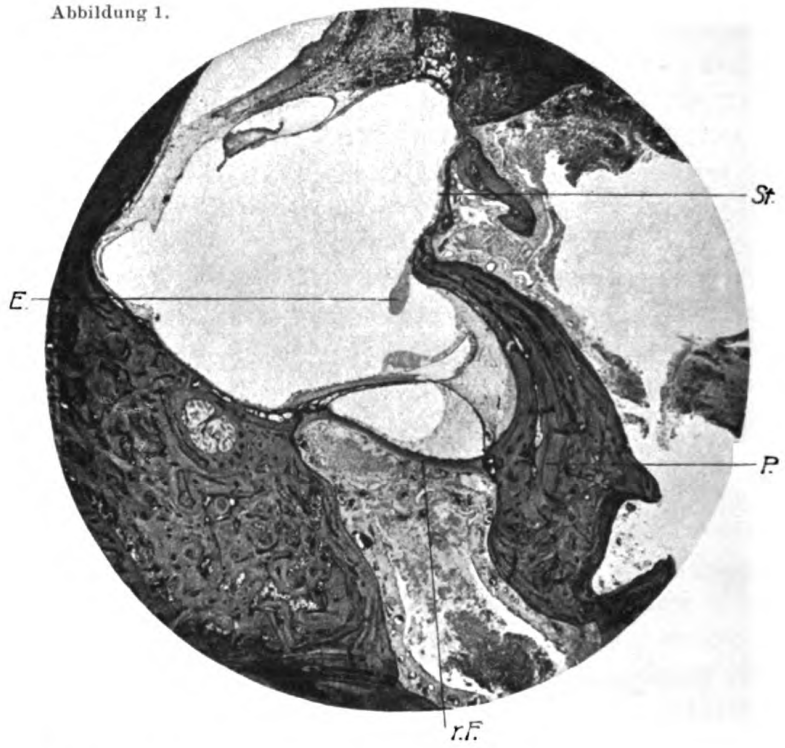

Abbildung 2.

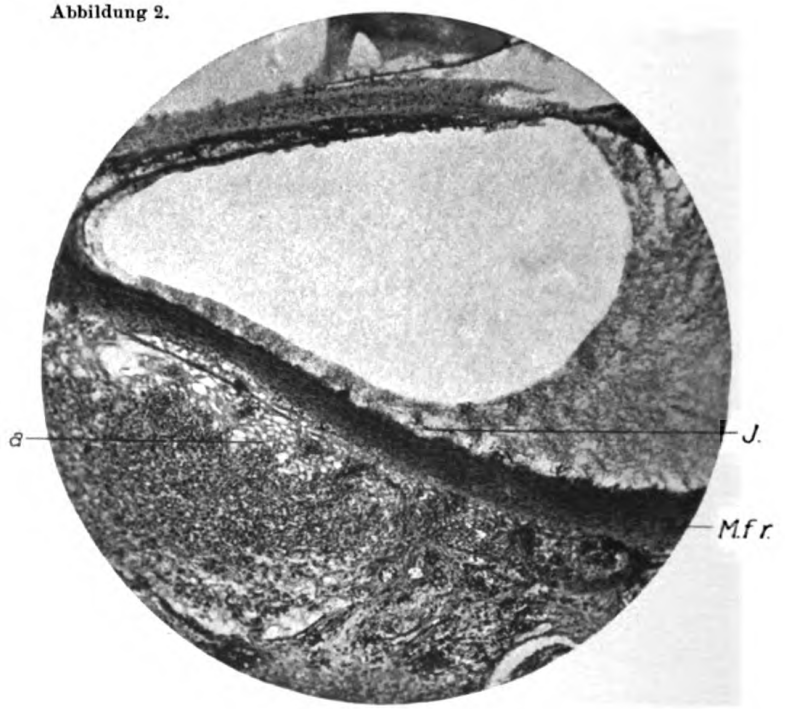

Verlag von Urban & Schwarzenberg, Berlin u. Wien

Digitized by Google
Original from UNIVERSITY OF CALIFORNIA
Generated on 2019-10-24 09:50 GMT / http://hdl.handle.net/2027/uc1.b3252757
Public Domain in the United States, Google-digitized / http://www.hathitrust.org/access_use#pd-us-google

Abbildung 3.

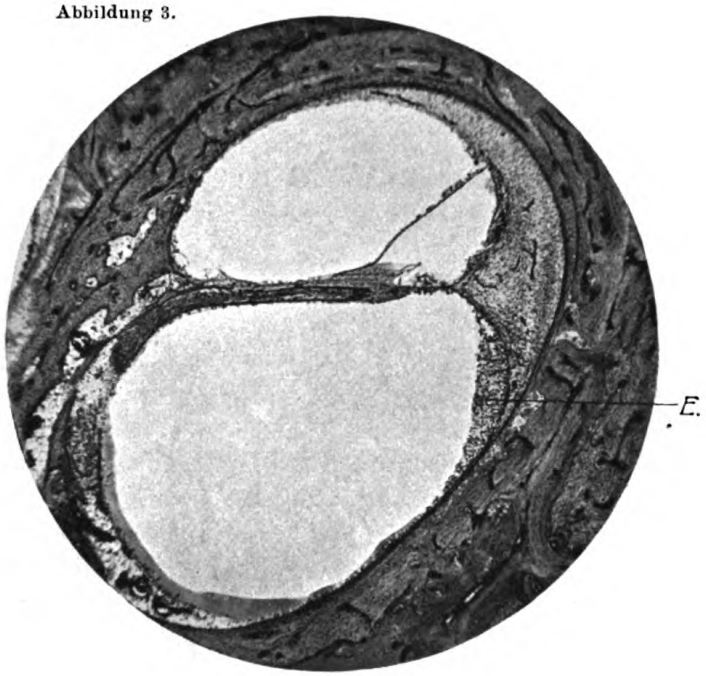

Abbildung 4.

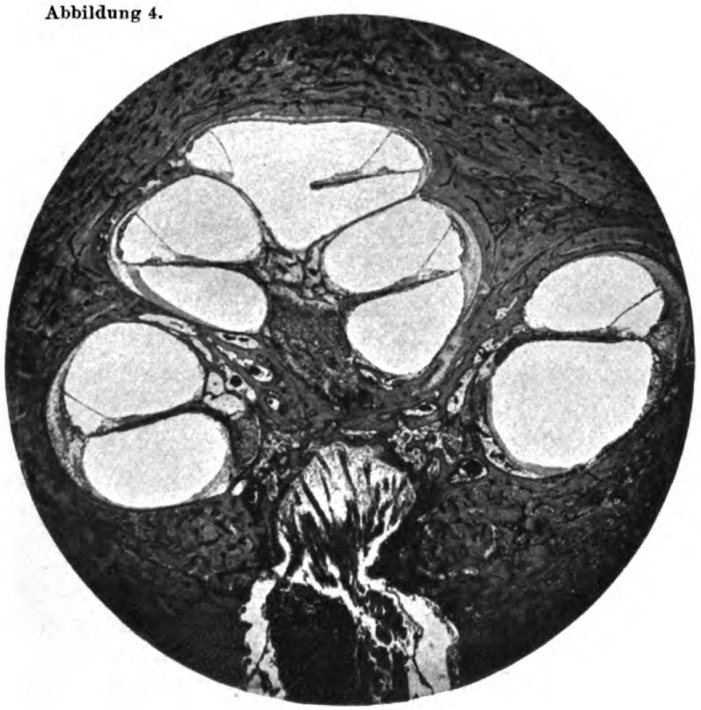

Druck von Gottlieb Gistel & Cie., Wien.

Digitized by Google
Original from UNIVERSITY OF CALIFORNIA
Generated on 2019-10-24 09:50 GMT / http://hdl.handle.net/2027/uc1.b3252757
Public Domain in the United States, Google-digitized / http://www.hathitrust.org/access_use#pd-us-google

Abbildung 1.

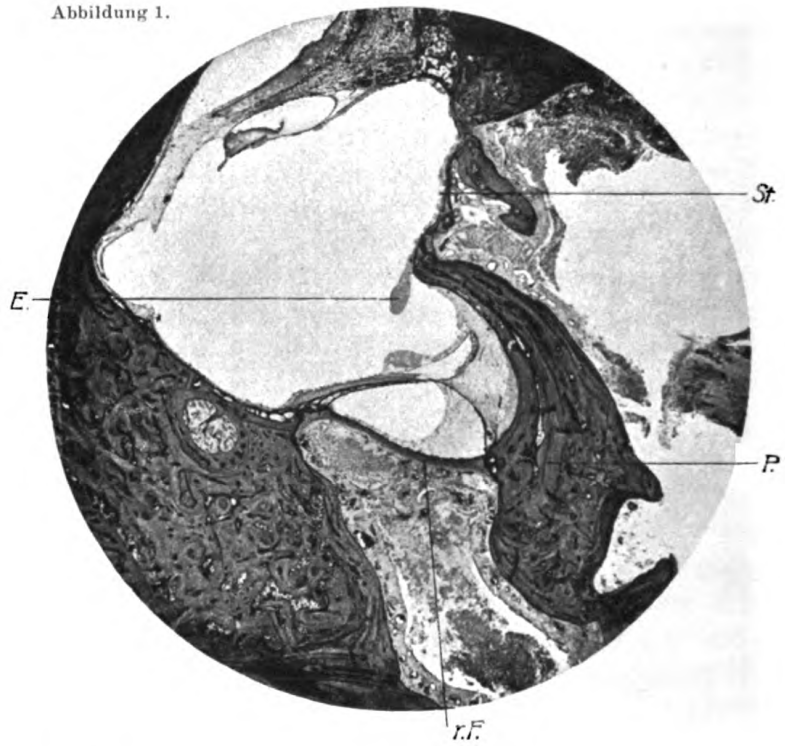

Abbildung 2.



Verlag von Urban & Schwarzenberg, Berlin u. Wien

Digitized by Google
Original from UNIVERSITY OF CALIFORNIA
Generated on 2019-10-24 09:50 GMT / http://hdl.handle.net/2027/uc1.b3252757
Public Domain in the United States, Google-digitized / http://www.hathitrust.org/access_use#pd-us-google

Abbildung 3.

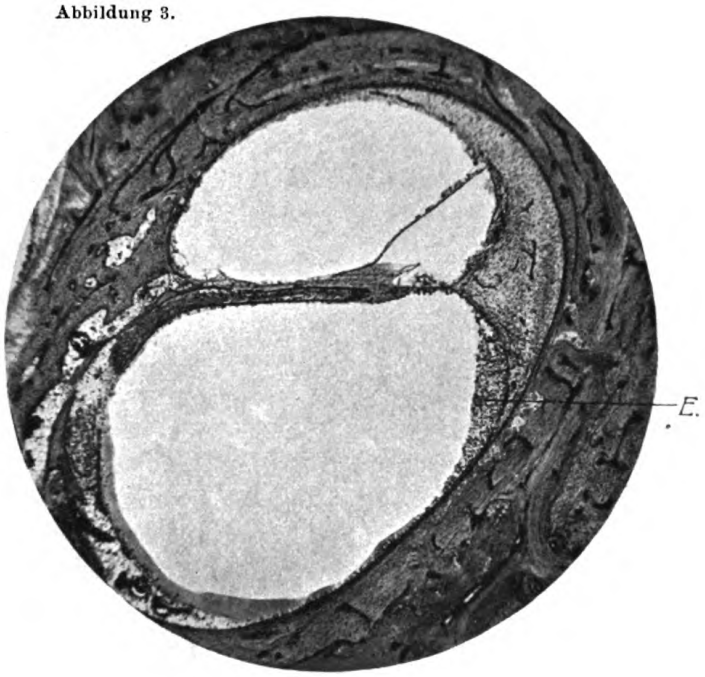

Abbildung 4.

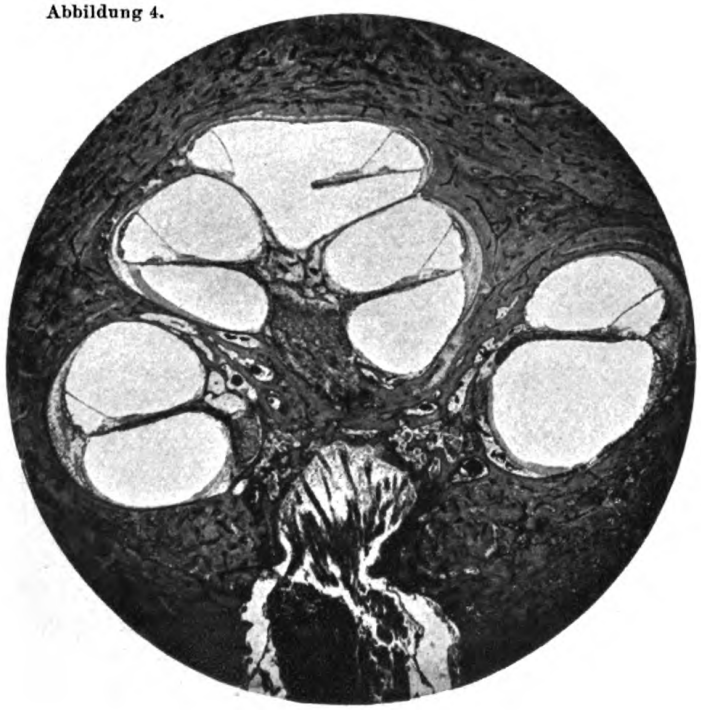

Druck von Gottlieb Gistel & Cie., Wien.

Digitized by Google
Original from UNIVERSITY OF CALIFORNIA
Generated on 2019-10-24 09:50 GMT / http://hdl.handle.net/2027/uc1.b3252757
Public Domain in the United States, Google-digitized / http://www.hathitrust.org/access_use#pd-us-google

Generated on 2019-10-24 09:50 GMT / http://hdl.handle.net/2027/uc1.b3252757
Public Domain in the United States, Google-digitized / http://www.hathitrust.org/access_use#pd-us-google

Digitized by Google

Original from
UNIVERSITY OF CALIFORNIA

Otologischer Teil.

Original-Artikel.

Aus der k. k. Universitätsklinik für Ohren-, Nasen- und Kehlkopfkranke in Graz (Vorstand Professor Dr. J. Habermann).

Zur Entstehung der sogenannten Labyrinthitis serosa im Verlaufe akuter Mittelohrentzündungen.

Von Privatdozent Dr. **Otto Mayer**, erster Assistent der Klinik.

(Mit 4 Mikrophotogrammen auf einer Doppeltafel.)

Im Verlaufe akuter eitriger Mittelohrentzündungen kommt es häufig zu einer Beteiligung des Labyrinthes am Entzündungsprozesse. Diese Labyrinthentzündung ist dadurch gekennzeichnet, daß sie sich meist vollständig zurückbildet, sobald die eitrige Mittelohrentzündung abgeheilt ist. So berichtete Habermann[1]) bereits über eine größere Anzahl von Fällen, bei welchen nach dem Ergebnisse der Hörprüfung und in einigen auch wegen begleitenden Schwindels und Nystagmus die Diagnose einer Labyrintherkrankung gestellt wurde. Nur bei einem dieser Fälle blieb auch nach Heilung der Eiterung im Mittelohr eine Verschlechterung bestehen, während im zweiten Falle nur eine mäßige Besserung, in allen übrigen hingegen eine vollständige Wiederherstellung des Gehörs auftrat. Moos[2]) nahm für solche Fälle an, daß sich im Ohrlabyrinth eine seröse Entzündung einstelle. Auch Alt[3]) spricht davon, daß es im Verlaufe von akuten eitrigen Mittelohrentzündungen zu einer serösen Exsudation im Labyrinthe komme. Er glaubt, daß diese durch die anastomotischen Gefäßverbindungen zwischen innerem und mittlerem Ohre zustande komme.

Voss[4]) bemerkt hierzu, daß Gefäßanastomosen zwischen Mittelohr und Labyrinth, deren Existenz von Braunstein und Buhe, wenn auch mit Unrecht, bekanntlich überhaupt gänzlich geleugnet werden, sicherlich keine wesentliche Rolle für die Überleitung des Entzündungsprozesses von dem einen auf das andere Gebiet spielen, weil andernfalls eine weit häufigere Beteiligung des Labyrinthes auf diesem Wege erwartet werden sollte und mikroskopisch diese Überleitung hätte einmal nachgewiesen werden müssen, was bisher nicht der Fall war.

---

[1]) Habermann, Arch. f. Ohrenheilk., 1897, Bd. XLII, S. 169.
[2]) Moos, Schwartzes Handbuch, Bd. I, S. 586.
[3]) Alt, Blaus Encyklopädie der Ohrenheilk., S. 199.
[4]) Voss, Verh. d. Otolog. Gesellsch., Bd. XVII, S. 145.

Digitized by Google
Original from UNIVERSITY OF CALIFORNIA
Generated on 2019-10-24 09:50 GMT / http://hdl.handle.net/2027/uc1.b3252757
Public Domain in the United States, Google-digitized / http://www.hathitrust.org/access_use#pd-us-google

Voss selbst ist der Ansicht, daß diese Affektion auf ein kollaterales, entzündliches Labyrinthödem zurückzuführen ist, und vertrat diese Ansicht bereits auf der Versammlung der deutschen otologischen Gesellschaft in Wien 1906. Zwei Jahre später berichtete Voss über nicht eitrige Labyrinthentzündungen im Verlauf von akuter Mittelohrentzündung und kommt auch hier bezüglich der Art des zugrunde liegenden Prozesses zu dem Schlusse, daß es sich um ein das gesamte Labyrinth betreffendes, kollaterales, entzündliches Ödem handle, das durch die plötzliche Änderung in den Druckverhältnissen der Peri- und Endolymphe eine Aufhebung der Labyrinthfunktion zur Folge hat. Herzog hat auch für die infolge tuberkulöser Mittelohreiterung entstehende Labyrinthitis serosa diese Art der Entstehung angenommen.

Eine genaue Kenntnis der Vorgänge, die zu einer Labyrinthitis serosa führen, haben wir nicht, und zwar deshalb, weil in den zur Obduktion kommenden Fällen nur mehr eine eitrige Entzündung des Labyrinthes oder Residuen einer solchen sich finden. Eine Ausnahme hiervon macht die Labyrinthitis, welche im Gefolge einer diphtheritischen Entzündung der Mittelohrschleimhaut bei Scharlach auftritt. Hier kommt es infolge der schweren Allgemeininfektion zum Exitus, ehe noch aus einer Labyrinthreizung eine Eiterung sich entwickelt hat. Es sind daher schon einige Fälle von beginnender Labyrinthentzündung bei Scharlach beschrieben worden. So fand Habermann [1]) bereits im Jahre 1892 unter 10 untersuchten Fällen von Mittelohreiterung zweimal eine beginnende Labyrinthentzündung und berichtet über den Befund folgendes: „In einem Falle, bei dem das Exanthem 20 Tage vor dem Tode aufgetreten war, fand sich neben eitriger Mittelohrentzündung auch die Membran des runden Fensters an mehreren Stellen von kleinzelliger Infiltration durchsetzt und die periostale Auskleidung des Vorhofes und der Bogengänge sowie auch die der Paukentreppe entzündlich infiltriert. Eine gleiche Veränderung war auch an einzelnen Stellen im Ligamentum spirale, besonders in dem an das runde Fenster grenzenden Teil, im Modiolus und zwischen den größeren Bündeln des Nervus acusticus nachzuweisen. In der entzündeten Schleimhaut der Paukenhöhle sowohl wie auch an den entzündeten Stellen des inneren Ohres konnte ich Streptokokken nachweisen."

Nach diesem Befunde ist es nicht zu bezweifeln, daß die Entzündung durch die Membran des runden Fensters auf das Labyrinth übergegangen war. Später hat Scheibe [2]) und kürzlich Lange [3]) sowie auch F. R. Nager [4]) über ähnliche Fälle berichtet. Nagers Verdienst ist es, noch ausdrücklich hervor-

---

[1]) Habermann, Path. Anatomie des Ohres in Schwartzes Handbuch, S. 281.
[2]) Scheibe, Verh. d. Deutschen otolog. Gesellsch., 1899, S. 29.
[3]) Lange, Passows Beiträge, Bd. I.
[4]) F. R. Nager, Zeitschr. f. Ohrenheilk., Bd. LVII, S. 186.

Digitized by Google
Original from UNIVERSITY OF CALIFORNIA
Generated on 2019-10-24 09:50 GMT / http://hdl.handle.net/2027/uc1.b3252757
Public Domain in the United States, Google-digitized / http://www.hathitrust.org/access_use#pd-us-google

gehoben zu haben, daß eine Infektion des Labyrinthes durch die erkrankten Weichteile hindurch erfolgen kann, ohne daß ein eigentlicher Durchbruch vorhanden ist.

An dieser Möglichkeit war ja eigentlich schon nach dem zitierten Befunde kein Zweifel, aber sie wurde, so viel ich weiß, von keinem Autor besonders hervorgehoben. So spricht zum Beispiel Habermann an der oben erwähnten Stelle auch von einem „Übergang" und nicht von „Durchbruch". Ich selbst habe an dieser Möglichkeit nie gezweifelt und habe den „Durchbruch" nur als Endstadium des sich an den Fenstermembranen abspielenden Prozesses gehalten.

Was nun die Labyrinthitis serosa betrifft, so wäre also auch noch die Möglichkeit vorhanden, daß sie auf diese Art, durch Übergang der Infektion durch die erkrankten Weichteile, erfolge. Ich möchte nun einen Fall mitteilen, bei welchem man den Vorgang, der sich bei der Entstehung der Labyrinthitis serosa abspielt, genau beobachten kann. Es handelt sich auch hier um eine diphtheritische Entzündung der Schleimhaut des Mittelohres bei Scharlach.

Marie G., 16 Jahre alt. Die Patientin erkrankte am 8. Oktober 1908 mit Erbrechen, Halsschmerzen und hohem Fieber. Am 10. Oktober trat ein Ausschlag auf. Am 12. Oktober wurde das Mädchen auf die Isolierabteilung des Allgemeinen Krankenhauses in Graz aufgenommen.

Hier wurde ein typisches Scharlachexanthem konstatiert. Aus dem Befunde erwähne ich noch, daß ein croupös-diphtheritischer Belag der Schleimhaut des weichen Gaumens und der Tonsillen vorhanden war.

Am 15. Oktober klagte die Patientin über Schmerzen in den Ohren, woraufhin der behandelnde Sekundararzt der Abteilung eine beiderseitige Rötung, Schwellung und Vorwölbung des Trommelfelles konstatierte und sofort beiderseits die Paracentese ausführte.

Es stellte sich dann auf der linken Seite ein profuser eitriger Ausfluß ein. Trotz sorgfältiger Spülung des Gehörganges wurde der Warzenfortsatz empfindlich. Das Trommelfell zerfiel gänzlich.

Am 17. Oktober klagte sie zum ersten Male über Schwindel. Es zeigte sich ein deutlicher Nystagmus nach rechts beim Blick nach rechts. Das Hörvermögen war bedeutend herabgesetzt, eine Stimmgabeluntersuchung liegt nicht vor.

Am 18. Oktober trat eine stärkere Schmerzhaftigkeit im linken Warzenfortsatz auf, so daß an die Vornahme einer Eröffnung des Warzenfortsatzes gedacht wurde. Die Patientin starb jedoch schon am nächen Morgen, den 19. X., an Herzschwäche, ehe noch die Operation vorgenommen worden war.

Der Obduktionsbefund war der folgende: Gonitis purulenta dextra, Nephritis interstitialis, Infarctus necrotici lienis, Pharyngitis necroticans, Status septicus.

Digitized by Google
Original from UNIVERSITY OF CALIFORNIA
Generated on 2019-10-24 09:50 GMT / http://hdl.handle.net/2027/uc1.b3252757
Public Domain in the United States, Google-digitized / http://www.hathitrust.org/access_use#pd-us-google

Durch die Liebenswürdigkeit des Herrn Hofrates Professor Doktor Eppinger erhielt ich das linke Schläfenbein zur histologischen Untersuchung.

Ich legte das Präparat in 10%ige Formollösung ein, entkalkte nach Schaffer und schnitt es senkrecht zur Pyramidenkante. Gefärbt wurde teils mit Hämatoxylineosin, teils nach Gieson, die Bakterienfärbung wurde nach Weigert gemacht.

Histologischer Befund: Die Schleimhaut der Tuba Eustachii war im mittleren Drittel der medialen Fläche von einer croupösen Membran bedeckt, von einem Epithel war an der Stelle nichts zu sehen, die darunter liegende Schleimhaut selbst war teils nekrotisch, teils mit Fibrin durchsetzt, in den tieferen Partien mit Rundzellen infiltriert. Von den croupösen Auflagerungen der Oberfläche war ein Teil der Schwere nach in den faltigen Teil der Tubenschleimhaut gesunken und überlagerte dort die Schleimhaut, welche noch mit Epithel überzogen war, das sich allerdings im Zustande heftiger Proliferation und Desquamation befand.

Die Schleimhaut der Paukenhöhle war in den tieferen Partien infiltriert, außerordentlich hyperämisch, in den oberflächlichen Partien hingegen nekrotisch, mit Fibrinauflagerungen und auch mit flüssigem Eiter bedeckt. An einigen Stellen war der Knochen vollkommen von Weichteilen entblößt. Das Trommelfell fehlte ganz, der Hammergriff ragte in die Perforationsöffnung hinein. Hammer und Amboß waren noch vorhanden, ihr Schleimhautüberzug aber ebenso diphtheritisch verändert wie der der übrigen Paukenhöhle.

Besonders beachtenswert war der Befund an den Fenstern. So war die Nische des ovalen Fensters voll von eitrig-fibrinösem Exsudate, die Schleimhaut, welche das Ringband bekleidet, war in ihrer ganzen Dicke nekrotisch und mit Auflagerungen von Fibrin bedeckt. Ebenso war die Nische des runden Fensters mit Exsudat ausgefüllt. Die Membrana tympani secundaria war an ihrer Außenfläche von Schleimhaut bedeckt, in welcher nur in der tiefsten Schichte die Zellkerne sich färbten, die oberflächlichen Schichten waren nekrotisch und von mehrschichtigem Fibrin bedeckt. Das Epithel war von einer Lage Fibrin in toto in die Höhe gehoben worden, über dem Epithel befand sich eine weitere Schichte von Fibrin. Die Membran des runden Fensters hob sich ziemlich scharf von der Schleimhaut ab, die Bindegewebszellen waren gut tingiert, die Faserung ohne sichtbare Veränderung, von einer Infiltration mit Rundzellen war nichts zu bemerken. Das Ringband des Steigbügels war ebenfalls nicht infiltriert, doch war die Faserung verwischt und namentlich die Randpartien hatten ein mehr homogenes Aussehen.

An der vestibularen Fläche der Steigbügelbasis und des Ringbandes befand sich eine Schichte von fibrinösem Exsudate, der Endothelüberzug war gelockert und es befanden sich einige desquamierte Endothelzellen in dem

Digitized by Google
Original from UNIVERSITY OF CALIFORNIA
Generated on 2019-10-24 09:50 GMT / http://hdl.handle.net/2027/uc1.b3252757
Public Domain in the United States, Google-digitized / http://www.hathitrust.org/access_use#pd-us-google

Exsudate, doch keine Leukocyten. Von diesem an der Innenseite des Ringbandes und der Steigbügelbasis befindlichen Exsudate hatte sich ein Teil der Schwere nach gesenkt und hing von der unteren Umrandung des ovalen Fensters herab, ein Teil hatte sich schon losgelöst und war auf die Reissnersche Membran der basalen Schneckenwindung hinabgesunken und hatte sich dort angesammelt. Besieht man diese Verhältnisse auf Fig. 1 *(E)*, so fällt sofort die Ähnlichkeit mit dem Hypopyon, welches sich an der Hinterfläche der Cornea in Fällen von Keratitis bildet, auf. Wie sich später noch zeigen wird, ist diese Ähnlichkeit nicht bloß eine äußerliche.

An der Innenseite der Membrana tympani secundaria (Abbild. 2, *Mfr*) befanden sich dichte Anhäufungen von Massen von fibrinösem Exsudat, welche die Scala tympani zum Teil ausfüllten. Unmittelbar über der Membran waren diese Massen sehr dicht, in den inneren Lagen hingegen bildeten sie nur eine feine, wolkige Trübung der Perilymphe. Die Endothelzellen, welche die Membran an ihrer Labyrinthseite bekleiden, waren hochgradig gequollen und hatten die bekannte Blasenform. Ein Teil dieser Endothelzellen war abgestoßen und lag im Exsudat, hingegen waren auf der Membran selbst keine Leukocyten aufgelagert. Wohl fanden sich aber Leukocyten auf dem Ligamentum spirale der basalen Windung, und zwar von dem Endteil der basalen Windung der Scala tympani angefangen bis zum Übergang in die nächsthöhere Windung. Die Leukocyten waren dort in ein zartes Netz von Fibrin eingebettet und bildeten eine sichelförmige Schichte (Abbildung 3 *E*). Der anstoßende Teil des Ligamentum spirale war sehr zellreich und hyperämisch, die Leukocyten in den Gefäßen randständig, die Zellen des Bindegewebes waren in lebhafter Wucherung. In der basalen Windung war im weiteren Verlaufe nur mehr ein schmaler Streifen von homogenem Exsudat vorhanden. In der Scala tympani war der Endothelbelag im Anfangsteil stark aufgelockert, in den oberen Windungen weniger. Die Mündung des Aquaeductus cochleae war durch einen Pfropfen, der aus desquamiertem Endothel und geronnener Lymphe bestand, verschlossen. Der Ductus cochlearis zeigte folgende Veränderungen: Die Zellen des Cortischen Organes waren gequollen und in ihrem Gefüge gelockert, teilweise nekrotisch. Die Cortische Membran war emporgeschlagen und mit der Reissnerschen Membran durch fibrinöses Exsudat verklebt. Die Reissnersche Membran war dadurch winkelig geknickt und gegen den Ductus cochlearis verschoben. Eine Ektasie des Ductus cochlearis war nicht zu konstatieren; nur in der Spitzenwindung, und zwar dort, wo keine Cortische Membran mehr vorhanden war, war die Reissnersche Membran leicht konvex nach der Perilymphe vorgewölbt.

Im Sacculus, im Utriculus und in den Bogengängen war die Endolymphe geronnen, die Sinnesepithelien stark gequollen und aufgelockert; besonders hochgradig verändert waren die Epithelzellen der Crista ampullaris des hori-

Digitized by Google
Original from UNIVERSITY OF CALIFORNIA
Generated on 2019-10-24 09:50 GMT / http://hdl.handle.net/2027/uc1.b3252757
Public Domain in the United States, Google-digitized / http://www.hathitrust.org/access_use#pd-us-google

zontalen und des oberen Bogenganges; hier, wie in allen übrigen Teilen des Labyrinths waren die Blutgefäße hochgradig erweitert und strotzend mit Blut gefüllt. Die periostale Schichte war allenthalben im Labyrinth mit desquamiertem Endothel und vereinzelten ausgewanderten Leukocyten bedeckt, auch der Modiolus und der Nervus acusticus war hyperämisch, etwas zellreicher wie normal, doch war keine stärkere Infiltration mit Leukocyten zu konstatieren.

Eine besondere Erwähnung verdient das Ergebnis der Bakterienfärbung nach Weigert.

Es fanden sich nämlich in dem Exsudat in der Paukenhöhle Unmassen von grampositiven Kokken in langen Ketten. Aber auch in den Fibrinauflagerungen und selbst in der nekrotischen Schleimhaut waren Haufen von Kokken nachweisbar. Namentlich an der Außenseite des Ringbandes und der Membran des runden Fensters befanden sich dichte Haufen von Kokken. Im Ringband selbst und an der Innenseite desselben waren selbst bei genauester Durchsuchung keine Kokken zu finden, ebensowenig waren in der Membran des runden Fensters und an der Innenseite desselben, Kokken vorhanden. Auch im übrigen Labyrinth, insbesondere in der Exsudatsichel am Ligamentum spirale, waren keine Kokken zu sehen.

Epikrise: Es hatte sich also bei einem 16jährigen Mädchen nach 5tägigem Bestehen eines Scharlachexanthems eine beiderseitige Otitis media entwickelt, welche trotz vorgenommener Paracentese auf dem linken Ohr zu einer Beteiligung des Labyrinths geführt hatte. Daß das linke Labyrinth ergriffen war, konnte man erstens wegen der Richtung des Nystagmus, der beim Blick nach rechts auftrat und nach rechts gerichtet war, annehmen; auch war das linke Gehörorgan im allgemeinen stärker affiziert wie das rechte. Es traten nämlich hier bald Schmerzen im Warzenfortsatz auf, das Trommelfell zerfiel gänzlich und die Eiterung war profus. Rechts hingegen war die Entzündung sehr gering. Die Untersuchung des linken Schläfebeines ergab auch die Bestätigung dieser Vermutung. Rechnen wir den Beginn der Labyrinthentzündung von dem Zeitpunkte des Eintrittes der Labyrinthreizsymptome, so hat die Labyrinthentzündung bis zum Tode 2 Tage gedauert.

Welche Veränderungen hatte also erstens die 5 Tage dauernde Otitis media gesetzt? Die gefundenen Zerstörungen sind ganz bedeutende, vor allem das vollständige Verschwinden des Trommelfells bis zum Rande trotz Paracentese war auffallend; das Epithel fehlte vollkommen, die Schleimhaut war bis auf das Periost nekrotisch, teilweise ganz abgestoßen, so daß der Knochen freilag. Nur in Nischen und Buchten der Paukenhöhle waren croupöse Auflagerungen vorhanden, so insbesondere auf der Membran des runden Fensters. In der Nische des runden Fensters waren auch noch größere Exsudatmassen vorhanden.

Digitized by Google
Original from UNIVERSITY OF CALIFORNIA
Generated on 2019-10-24 09:50 GMT / http://hdl.handle.net/2027/uc1.b3252757
Public Domain in the United States, Google-digitized / http://www.hathitrust.org/access_use#pd-us-google

Die Membran des runden Fensters war ebensowenig wie das Ringband infiltriert oder nekrotisch, noch war ein Durchbruch zu sehen. Und doch waren an der Innenseite der Steigbügelbasis, namentlich an der Stelle des Ringbandes und insbesondere über der Membrana tympani secundaria Massen von Exsudat zu sehen, deren Vorhandensein nur durch eine Infektion durch diese Membranen hindurch zu erklären war, denn eine Meningitis lag nicht vor, so daß ein Eindringen von dort her anzunehmen gewesen wäre. Auffallend war es auch, daß weder auf der Innenseite der Steigbügelbasis noch auf der Innenseite der runden Fenstermembran Rundzellen angesammelt waren. Es befanden sich nämlich in dem Exsudat, welches diese Teile bedeckte, nur abgestoßene Endothelzellen. Diese hatten häufig die Form von Blasen, die mit einer stark lichtbrechenden Substanz gefüllt waren. Es sind diese Zellen schon von Steinbrügge[1]) in ihrer Bedeutung richtig erkannt worden, man findet sie in allen Fällen von frischer Labyrinthentzündung vor.

Im Gegensatz zum Fehlen eines zelligen Exsudates unmittelbar auf der Membran des runden Fensters befand sich auf dem Ligamentum spirale der basalen Schneckenwindung in der Scala tympani, und zwar vom Endteil über dem runden Fenster beginnend bis zum Übergang in die nächst höhere Schneckenwindung, eine sichelförmige Schichte von Rundzellen, die in zartes, fädiges Fibrin eingelagert waren. Diese Zellen entstammten den Blutgefäßen des Ligamentum spirale. Man sah nämlich ganz deutlich, daß die dort verlaufenden Blutgefäße strotzend mit Blut gefüllt waren, daß in diesen Gefäßen die weißen Blutzellen randständig und vielfach im Begriffe waren, aus den Gefäßen auszuwandern und daß eine Menge sich bereits im Ligamentum spirale, welches dicht infiltriert schien, angesammelt hatte.

Sonst aber war nirgends im Labyrinth eine stärkere Ansammlung von Rundzellen zu sehen. Das ganze Labyrinth war sehr hyperämisch, die periostale Schichte des perilymphatischen Raumes besonders stark aufgelockert. Die Sinnesepithelien waren gequollen, teilweise sogar nekrotisch und die Lymphe namentlich in den Bogengängen und im Utriculus dicht geronnen. Auffallend war, daß sie im horizontalen Bogengang etwas stärker affiziert schien wie bei anderen. Die Epithelien schienen an den Maculae und auch an der Crista ampullaris des horizontalen Bogenganges durch eine Exsudation emporgehoben. Eine Infiltration der Cristae ließ sich nicht feststellen. Bemerkenswert war das Verhalten der Bakterien. Es waren nämlich an der Außenseite des Ringbandes und der Membrana tympani secundaria Unmassen von Kokken vorhanden, und doch waren an der Innenseite in dem Exsudat keine Kokken zu finden. Es war demnach die Exsudation im Labyrinth nicht durch die Bakterien selbst hervorgerufen.

Der Vorgang bei der Entstehung der Labyrinthentzündung war vielmehr folgender: Durch die an der Außenseite der runden Fenster-

[1]) Steinbrügge, Zeitschr. f. Ohrenheilk., XV. Bd.

Digitized by Google
Original from UNIVERSITY OF CALIFORNIA
Generated on 2019-10-24 09:50 GMT / http://hdl.handle.net/2027/uc1.b3252757
Public Domain in the United States, Google-digitized / http://www.hathitrust.org/access_use#pd-us-google

membran sowie des Ringbandes angesammelten Massen von hochvirulenten Streptokokken wurden Toxine von besonderer Giftigkeit in großer Menge abgeschieden. Von diesen Toxinen diffundierten nun geringe Mengen durch die Membranen hindurch in die Perilymphe und wirkten hier auf die in den Wänden des perilymphatischen Raumes verlaufenden Blutgefäße reizend, so daß es zu einer Transsudation von eiweißreicher Flüssigkeit kam, aus welcher sich namentlich unmittelbar an den Durchtrittsstellen der Toxine, den Fenstern, eine kompakte Masse ausschied. Andrerseits kam es in der Scala tympani auch zu einer Abscheidung von zelligen Elementen aus den Blutgefäßen des Ligamentum spirale. Es ist ja sehr einleuchtend, daß durch die lange und nicht so fest gefügte Membrana fen. rot. mehr Toxine diffundieren können wie durch das straffe und kurze Ringband, weshalb es nicht wundernimmt, daß in der Scala tympani die Reaktion eine heftigere war, daß insbesondere hier auch eine Exsudation von Leukocyten stattgefunden hat. Diese Exsudation ist auf die chemotaktische Wirkung der Toxine zurückzuführen.

Und damit, glaube ich, ist das anatomische Bild gekennzeichnet, welches dem klinischen Bilde der Labyrinthitis serosa entspricht. Es handelt sich meiner Meinung nach bei dieser Labyrinthaffektion um eine durch Diffusion von Bakterientoxinen hervorgerufene Exsudation von flüssigem oder zelligem Exsudat aus den Gefäßen des Labyrinths. Man sollte diese Affektion deshalb nicht L. serosa nennen, weil eben auch zelliges Exsudat abgeschieden wird, sondern eher Labyrinthitis toxica, womit dann allerdings nicht die anatomische Veränderung, sondern nur die Ursache dieser genannt wäre.

Jedenfalls ist das Exsudat in den Anfangsstadien steril und kann es offenbar auch bleiben, denn nur so ist es erklärlich, daß sich das Exsudat wieder vollständig resorbiert, ohne daß eine Funktionsstörung zurückbleibt.

Ob aber aus dieser toxischen eine bakterielle, eitrige Entzündung wird, das hängt vor allem von zwei Umständen ab, nämlich erstens von der Virulenz der Bakterien und zweitens von der Widerstandskraft des Organismus. Da die erstere bei Scarlatina eine enorm gesteigerte ist, während letztere infolge der schweren Allgemeinintoxikation sehr geschwächt ist, so erklärt es sich, daß gerade bei Scharlach die Otitis media so häufig mit einer Labyrintheiterung kombiniert ist. Und auch in unserem Falle wäre wohl in kurzer Zeit eine Eiterung im Labyrinth entstanden, indem Kokken durch die infolge Durchtränkung mit Bakterientoxinen geschädigten Membranen durchgewandert wären.

Was sich aber bei der Scarlatina so rapid vollzieht, das findet bei vielen akuten Mittelohrentzündungen in geringerem Grade statt. Namentlich bei Kindern habe ich wiederholt schon bei akutem Katarrh, ohne Perforation des Trommelfells, eine leichte Beteiligung des Labyrinths konstatieren können.

Digitized by Google
Original from UNIVERSITY OF CALIFORNIA
Generated on 2019-10-24 09:50 GMT / http://hdl.handle.net/2027/uc1.b3252757
Public Domain in the United States, Google-digitized / http://www.hathitrust.org/access_use#pd-us-google

Genauere Mitteilungen über diese Befunde werden Gegenstand einer späteren Abhandlung sein. Hier möchte ich nur darauf aufmerksam gemacht haben, daß die schweren meningitischen Erscheinungen, welche bei Eintritt einer akuten Mittelohrentzündung bei Kindern, namentlich bei Neugeborenen auftreten, wahrscheinlich auf einer Beteiligung des Labyrinths durch Diffusion von Toxinen durch die Membranen und auf Fortleitung der Toxine durch den Aquaeductus cochleae oder die Lymphbahnen bis an die Meningen beruht. Gegenwärtig ist man nämlich noch vielfach der Meinung, daß diese meningealen Reizerscheinungen durch die Gefäßgemeinschaft zwischen Dura mater und Paukenhöhlenauskleidung zu erklären seien (Tröltsch[1]).

Schließlich muß ich noch erwähnen, daß der Vorgang, den ich oben beschrieben habe, nicht etwa in der Pathologie ganz vereinzelt dasteht. Es besteht nämlich eine große Ähnlichkeit mit dem, der sich bei einem an der Außenfläche der Cornea bestehenden Entzündungsprozeß in der vorderen Augenkammer abspielt. Fuchs[2]) beschreibt diesen Vorgang ebenso kurz wie erschöpfend, weshalb ich mir erlauben möchte, die bezügliche Stelle hier anzuführen:

„Die Exsudation in die Vorderkammer, welche jede stärkere Keratitis begleitet, rührt daher, daß aus der entzündeten Hornhaut reizende Substanzen in das Kammerwasser diffundieren und auf die Gefäße der Uvea (der Iris und des Ciliarkörpers) einwirken. Aus diesen gehen sowohl Fibrin als auch weiße Blutkörperchen in das Kammerwasser über. Durch den vermehrten Gehalt des Kammerwassers an Fibrin kommt es zu Gerinnungen an den Wänden der Kammer; eine Fibrinschichte schlägt sich auf die hintere Fläche der Hornhaut und oft auch auf die vordere Fläche der Iris nieder. Die Hornhaut zeigt in solchen Fällen nebst der umschriebenen Trübung, welche dem Entzündungsherde entspricht, in ihrer ganzen Ausdehnung eine zarte, diffuse Trübung, welche durch die Exsudatschichte an ihrer hinteren Fläche bedingt ist. Die Leukocyten, welche aus den Gefäßen der Iris und des Ciliarkörpers auswandern, verursachen eine Trübung des Kammerwassers, in welchem sie suspendiert sind. Indem sich die Zellen später zu Boden senken, bilden sie das Hypopyon. Dieses stammt also nicht aus der Hornhaut, sondern aus den Gefäßen der Uvea, was daraus hervorgeht, daß viele Eiterkörperchen Pigmentkörnchen enthalten, welche sie aus der entzündeten Uvea mitgenommen haben. Auch versteht man auf diese Weise, warum das Hypopyon frei von Eiterkokken gefunden wird. Der Keimfreiheit des Hypopyons ist es zu danken, daß dasselbe ohne besondere Reaktion von den Geweben, welche die vordere Kammer begrenzen, ertragen wird. Wenn man gewöhnlichen kokkenhaltigen Eiter in die vordere Augenkammer eines Kaninchens einspritzt, so geht das Auge rasch an Panophthalmitis zugrunde. Der das Hypopyon bildende Eiter dagegen wird nicht bloß vom Auge ungestraft ertragen, sondern auch ohne schädliche Folgen wieder resorbiert. . . ."

[1]) Tröltsch, Lehrbuch, 1877, S. 267.

[2]) Fuchs, Lehrbuch der Augenheilk., 1900, S. 163.

Digitized by Google
Original from UNIVERSITY OF CALIFORNIA
Generated on 2019-10-24 09:50 GMT / http://hdl.handle.net/2027/uc1.b3252757
Public Domain in the United States, Google-digitized / http://www.hathitrust.org/access_use#pd-us-google

Wie man sieht, sind die Vorgänge beim Auge denen beim Labyrinth sehr ähnlich. Diese Ähnlichkeit ist vor allem hervorgerufen durch die Gleichartigkeit der anatomischen Verhältnisse, indem erstens die Cornea in ihrem fibrösen Aufbau den Membranen, welche das Labyrinth gegen die Paukenhöhle abschließen, vergleichbar ist und andrerseits sowohl die Cornea als auch die Fenstermembranen einen mit Lymphflüssigkeit gefüllten Raum nach außen abschließen. Bei Entzündungen an der Außenfläche der Membranen, hier Cornea, dort Fenstermembran und Ringband, kommt es zur Diffusion von Toxinen, welche hier wie dort eine Abscheidung von flüssigen und zelligen Exsudaten verursachen, welche Exsudate steril sind und auch bleiben können und vollkommen rückbildungsfähig sind.

Es ist diese Analogie ein weiterer Beweis für die Richtigkeit meiner Ansicht der Entstehung der sogenannten Labyrinthitis serosa.

Erklärung der Mikrophotogramme.

Abbildung 1: Der Schnitt wurde ebenso wie alle übrigen senkrecht zur Pyramidenkante geführt, er trifft beide Fenster im senkrechten Durchschnitt. An der Innenseite der Steigbügelbasis *(St)* befindet sich fibrinöses Exsudat, welches von dort der Schwere nach abwärts sinkt *(E)*, ein Teil davon hat sich losgelöst und auf der Reissnerschen Membran abgelagert. *P* ist das Promontorium, *rF* ist die Membran des runden Fensters.

Dieses zeigt in stärkerer Vergrößerung die Abbildung 2: *Mfr* ist die Membran des runden Fensters, *I* das Exsudat an der Innenseite, *A* das Exsudat an der Außenseite.

Abbildung 3 zeigt die basale Schneckenwindung, *E* ist die an das Ligamentum spirale angelagerte Exsudatsichel.

Abbildung 4 zeigt einen Durchschnitt durch die Schnecke. In der basalen Windung sieht man in der Scala tympani die Exsudatsichel, in den folgenden Windungen die Einziehung der Membrana Reissneri, in der Spitzenwindung die geringe Ektasie des Ductus cochlearis.

Aus der Universitäts-Ohrenklinik zu Heidelberg (Direktor: Prof. Kümmel).

Das „Sérum antiscléreux“ Malherbe.

Von Dr. **Artur Müller.**

Die chronischen, namentlich die progressiven Formen der Schwerhörigkeit, als deren anatomisches Substrat eine Spongiosierung der Labyrinthkapsel und Ankylose des Steigbügels im ovalen Fenster gilt, bilden seit langem die schwerste Crux der Ohrenärzte, da sie aufs hartnäckigste jeder Therapie widerstehen. Die geringen Erfolge, welche heutzutage bei diesen ziemlich häufig vorkommenden Affektionen erzielt werden, haben viele Otiater zu einer ganz

Digitized by Google
Original from UNIVERSITY OF CALIFORNIA
Generated on 2019-10-24 09:50 GMT / http://hdl.handle.net/2027/uc1.b3252757
Public Domain in the United States, Google-digitized / http://www.hathitrust.org/access_use#pd-us-google

pessimistischen Auffassung der Prognose gebracht. Doch hat andrerseits unseres Erachtens auch Lucae nicht so ganz unrecht, wenn er sagt, die Otosklerose sei in therapeutischer Hinsicht weit besser als ihr Ruf und bilde weniger das Schmerzens- als das Stiefkind der Ohrenärzte. Wie dem nun auch sein mag, jeder Versuch einer neuen Behandlungsweise ist willkommen zu heißen.

Neuerdings ist auf französischer Seite ein „Serum" gegen die Otosklerose aufgetaucht, das mir Beachtung zu verdienen scheint, nachdem ich mich an Ort und Stelle von seiner Anwendungsweise und Wirkung überzeugt hatte. Dieses „Serum" ist keine animalische Flüssigkeit, sondern eine der Salzlösungen verschiedener Zusammensetzung, von denen bei den Franzosen eine ganze Reihe zum Beispiel unter dem Namen: Sérum de Hayem, de Huchard, de Chéron, de Roussel u. a. m. im Gebrauch sind (vgl. Landouzy). Der deutsche Sprachgebrauch kennt den Ausdruck Serum in diesem Sinne nur zur Bezeichnung der physiologischen Kochsalzlösung. Dr. Aristide Malherbe, ein bekannter Pariser Otiater, ist der Erfinder des „Sérum antiscléreux" und schreibt darüber etwa folgendes (Bulletin médical, 1906, 81):

„Bei sklerotischen Prozessen im Ohr sei die hauptsächlichste Läsion die Veränderung der Gefäße und der gesteigerte Blutdruck. Es müsse also therapeutisch die Zirkulationsstörung in Angriff genommen und der Gesamtblutdruck herabgesetzt werden, um eine Herabsetzung des intralabyrinthären Drucks zu erreichen. Zu diesem Zwecke scheine das Truneceksche Serum geeignet, jedoch sei die damit erzielte Wirkung weder konstant noch energisch genug, daher setze er dem Trunececkschen Serum Pilocarpinnitrat zu, und zwar $^1/_2$- und 1prozentig (Sérum antiscléreux faible, fort). Diese Lösung sei hypertonisch und wirke druckherabsetzend durch Wasseranziehung an dem Punkt des Unterhautzellgewebes, wo sie eingeführt werde. Man injiziere 1 cm^3 der Lösung in fettreiche Partien des Körpers alle 2—3 Tage. Nach einer Serie von 12 Injektionen folge eine Pause von 8 Tagen, hierauf, wenn nötig, eine neue Serie. Die Indikationen für schwache und starke Lösung richten sich nach dem Zustande des Patienten. Gewöhnlich trete die Reaktion bald ein, bestehend in Speichelfluß, Transpiration, Kongestion, Gefühl von Völle im Kopf und manchmal Brausen im Ohr; niemals werden ernstliche Störungen beobachtet. Um eine suggestive Wirkung auszuschließen, habe er versuchsweise bald steriles Wasser, bald Sérum de Chéron, bald Sérum antiscléreux injiziert, wobei nur letzteres eine Wirkung hervorgerufen habe. Diese zeige sich in Änderungen der Zirkulationsverhältnisse, entsprechend den Versuchen Lévis und Bonniers über die unmittelbare Reaktion des Gehörorgans auf Salzlösungen. Der Blutdruck werde herabgesetzt. Infolge der sekretionbefördernden Wirkung des Pilokarpins, das seinerseits ebenfalls druckmindernd wirke, erfolge eine Depletion des Kreislaufs, dadurch eine Resorption von extravasierten Produkten; es sei anzunehmen, daß das Pilokarpin direkt auf die affizierten ana-

Digitized by Google
Original from UNIVERSITY OF CALIFORNIA
Generated on 2019-10-24 09:50 GMT / http://hdl.handle.net/2027/uc1.b3252757
Public Domain in the United States, Google-digitized / http://www.hathitrust.org/access_use#pd-us-google

tomischen Elemente wirke. Außerdem erhöhe das Serum die Alkaleszenz des Blutes. Der Effekt hänge in erster Linie von dem Zustande der Gefäße ab; je mehr diese ihre Kontraktilität bewahrt haben, desto besser sei die Wirkung, daher solle man im Frühstadium der Sklerose beginnen. Außerdem solle zugleich eine lokale Behandlung stattfinden. Die Besserung beginne schon nach den ersten Injektionen, variiere je nach dem Alter des Kranken, der Dauer und Natur seiner Schwerhörigkeit und richte sich im übrigen ganz nach dem Zustand der Arterien, wie denn überhaupt das anatomische Substrat der in Frage stehenden Störungen — Schwindel, Ohrensausen und Taubheit — die Sklerose der Gefäße sei."

Malherbe verwandte sein Serum ausschließlich zur Behandlung und hatte dabei folgende Resultate: Bei 40 Kranken mit Sclérose auriculaire wurden sehr gebessert 21, gebessert 16, unverändert blieben 3 Fälle. Bei 11 Kranken mit Tympanite adhésive précoce (im Alter von 25—30 Jahren) wurden 4 fast vollständig wiederhergestellt; die Geräusche schwanden und die Hörschärfe wurde gesteigert; die übrigen wurden nur gering gebessert. Von 8 Kranken mit Tympanite sclérémateuse im Alter von 49—60 Jahren trat bei 6 eine bedeutende, bei 2 eine geringgradige Besserung ein. Der Erfolg bei 8 Kranken mit Tubotympanite (25—51 Jahre alt) war bei 7 zufriedenstellend.

An den Malherbeschen Ausführungen fällt vor allem auf, daß sie zu allgemein gehalten sind und die Indikationsstellung zu wenig präzisiert ist. Die drei Symptome Schwindel, Ohrensausen und Schwerhörigkeit, von denen er spricht, sind die, welche dem Menièreschen Symptomenkomplex angehören, und sie sind bei „Sclérose auriculaire" oder „Otide scléreuse", die Gegenstand der Behandlung war, selten alle drei zusammen vertreten. Er rechnet zur „Sclérose auriculaire" auch Adhäsivprozesse und Tubotympanitiden, das heißt Fälle von Schwerhörigkeit, die auf Tubenstenose mit sekundärem trockenen Mittelohrkatarrh beruhen. Wenn er das tut, mag er sich in Übereinstimmung mit den meisten französischen Autoren wissen, aber für alle diese Affektionen als primäre Läsion die der Gefäße und eine Blutdrucksteigerung anzunehmen, geht doch zu weit. Wir verstehen in Deutschland seit geraumer Zeit unter „Otosklerose" nur noch den ohne vorhergehende Mittelohrentzündung oder Tubenverschluß schleichend in Erscheinung tretenden Zustand, dessen wesentlichste anatomische Unterlage die knöcherne Fixation des Steigbügels im Vorhofsfenster bildet, wozu noch Veränderungen der knöchernen Labyrinthkapsel und Schädigungen der nervösen Endorgane hinzutreten. Wir scheiden von dem Begriff aus alle Residuen infektiöser Otitiden und ebenso Folgezustände eines chronischen Tubenverschlusses. Man vermißt bei Malherbe außerdem bestimmtere Angaben über den von ihm sehr betonten Blutdruck bei den behandelten Kranken und dann eine genauere Auseinandersetzung und Begründung der Diagnose. Stimmgabeluntersuchungen scheinen nicht gemacht worden zu sein.

Generated on 2019-10-24 09:50 GMT / http://hdl.handle.net/2027/uc1.b3252757
Public Domain in the United States, Google-digitized / http://www.hathitrust.org/access_use#pd-us-google
Digitized by Google
Original from UNIVERSITY OF CALIFORNIA

Es steht also bei seinen Fällen zum Teil dahin, ob es sich um nervöse Schwerhörigkeit oder Mittelohrerkrankungen gehandelt hat. Die Behauptung, daß die von ihm in Serumbehandlung genommenen Krankheitsformen alle auf Gefäßsklerose beruhen, ist durchaus hypothetisch, und er bleibt den Beweis dafür schuldig. Der Artikel befriedigt in keiner Weise und läßt viele Fragen, die sich dem Leser aufdrängen, unbeantwortet, zum Beispiel auch die eine, wie es zu erklären ist, daß hypertonische Lösungen durch Wasseranziehung an der Stelle ihrer Einführung in den Organismus blutdruckerniedrigend, und zwar dauernd, wirken.

Es erschien mir trotzdem nicht als müßige Aufgabe, Versuche mit dem Malherbeschen Serum anzustellen, da die Erfolge doch beachtenswert zu sein scheinen. Eigentlich sollte ja jede Therapie nur von gesicherten Anschauungen über das Wesen des Leidens und des Medikaments ausgehen; aber es ist ja immerhin nicht so selten, daß eine Behandlungsmethode, auf wissenschaftlich wenig haltbaren Theorien aufgebaut, recht brauchbare Resultate liefert.

Bevor ich auf meine Fälle zu sprechen komme, muß ich drei Punkte erörtern, die zum Verständnis der ganzen Frage unerläßlich sind. Einmal das Truneceksche Serum und seine Wirkung auf das Gehörorgan, dann die Frage, ob zwischen Arteriosklerose und Otosklerose, beziehungsweise den Symptomen: Sausen, Schwindel und Schwerhörigkeit, enge Beziehungen bestehen, und endlich die Rolle des Pilocarpins im Sérum antiscléreux Malherbe.

C. Trunecek in Prag trat zuerst 1901 in einem Artikel der Semaine médicale, dann 1902 in der Klin.-therap. Wochenschr. mit einer chemisch-biologischen Erklärung der Arteriosklerose hervor und gründete darauf seine neue Behandlungsweise. Er sagte sich: Unter den im Blut befindlichen Salzen, also Chlornatrium, Natriumsulfat, Natriumphosphat, Natriumcarbonat, befindet sich auch Tricalciumphosphat, und zwar in Lösung. Das ist auffallend, weil es nur in starken Säuren löslich ist, solche aber im Blut nicht vorhanden sind; außerdem sind die organischen Stoffe des Blutserums nicht imstande, es zu lösen. Es müssen also die im Blutserum enthaltenen Salze die Löslichkeit bewirken. Ob diese Lösung physikalisch oder chemisch stattfindet, ist fraglich; Tatsache ist, daß die Menge des gelösten Phosphats der der Alkalisalze proportional ist, d. h. durch eine gewisse Quantität der Alkalisalze kann nur eine gewisse Menge Calciumphosphats in Lösung gebracht werden. Gewisse pathologische Zustände zeichnen sich dadurch aus, daß Calciumphosphat aus dem Blut ausfällt; dies ist als Folge der Verarmung des Serums an Alkalien zu betrachten. Bei der Arteriosklerose, wo das Calciumphosphat sich in den veränderten Arterienwänden niederschlägt, ist eine solche Verarmung zwar nicht direkt nachgewiesen worden, aber sehr wahrscheinlich (aus Gründen, die ich hier nicht weiter ausführen kann). Die Therapie der Arteriosklerose hat also anzustreben,

Digitized by Google
Original from UNIVERSITY OF CALIFORNIA
Generated on 2019-10-24 09:50 GMT / http://hdl.handle.net/2027/uc1.b3252757
Public Domain in the United States, Google-digitized / http://www.hathitrust.org/access_use#pd-us-google

dem Körper Alkalien zuzuführen. Zu diesem Zweck nahm Trunecek alle im menschlichen Blutserum befindlichen Alkalisalze (Hoppe-Seyler), also Kochsalz, Natriumsulfat, Natriumphosphat, Natriumcarbonat, außerdem als Ersatz für Trimagnesiumphosphat und Calciumphosphat das Kaliumsulfat, und stellte daraus eine Lösung in derselben Zusammensetzung und Proportion her, wie sie sich im Blut befindet. Dieser Lösung gab er den Namen „Serum anorganicum", weil sie das seiner organischen Stoffe beraubte Serum darstellt. Da jedoch durch eine isotonische, d. h. dieselbe relative Salzmenge wie das Blut enthaltende Lösung fast keine Bereicherung des Blutes an festen Bestandteilen, sondern nur eine Vermehrung der Blutflüssigkeit entstehen würde, wandte er zuerst eine 10fache, später eine 5fache Konzentration der Lösung an. Die Formel des Serums, von dem 100 cm^3 sich mit 21·5 cm^3 Zehntelnormalsäure neutralisieren lassen, ist also: Chlornatrium 4·92, Natriumsulfat 0·44, Natriumphosphat 0·15, Natriumcarbonat 0·21, Kaliumsulfat 0·40, Aqua ad 100. Die Lösung wird subcutan appliziert, da sie per os gereicht durch die Magensäure verändert würde. Die Dosis beträgt 2—10 cm^3 pro die. Indikation ist für Trunecek ausgesprochene Arteriosklerose oder wenigstens Fälle, wo sich neben subjektiven Symptomen stark saure Reaktion des Urins findet, was er bei Arteriosklerose für typisch hält; für wichtig hält er die Diät, denn Alkalienmangel setzt die Oxydation im Körper herunter, es sollen daher nur leicht oxydierbare Speisen genommen werden. Alles, was den Blutdruck steigert, ist verboten, denn die hauptsächlichste Wirkung des Serums besteht in der Blutdruckherabsetzung, wodurch eine Entlastung des Herzens erfolgt und subjektive Symptome, wie Ohrensausen und Schwindelgefühl, vergehen.

Die von Trunecek angestellten Versuche an Arteriosklerotikern ergaben gute Erfolge, so daß sich bald andere Autoren fanden, die die Methode nachprüften, wie Leopold Lévi und Merklen (Paris). Während die Sache in Trunecks eigenem Vaterlande und auch in Deutschland wenig Beachtung fand, wurde sie im Auslande, speziell in Frankreich, mit großer Begeisterung aufgenommen. Ich erwähne nur folgende Autoren: Marmisse, Mathieu, Vires, Oeconomue, Barbet, Pollone, Pagliano, Zanoni, Lattes, Gordon, Scheffler, Alayrat, Andonnet. Natürlich fehlte es auch nicht an Widersprüchen. In den Pariser medizinischen Gesellschaften polemisierte namentlich Huchard sehr stark gegen diese „illusion thérapeutique". Bei uns ist das Truneceksche Serum fast vergessen; einigen Präparaten, wie dem Antisklerosin Natterer (Fr. Fränkel, Hotys) und Regenerol liegt das Truneceksche Prinzip zugrunde.

Dieses Prinzip, dem Organismus zu Heilzwecken Salze zuzuführen, ist übrigens schon alt. Ich erinnere an die Poehlsche Salzlösung, an das Hayemsche Serum, an die Meersalzversuche an Geisteskranken nach Marie und Pelutier und an die Nährsalze Lahmanns. Die eigentliche Rolle, die

Digitized by Google
Original from UNIVERSITY OF CALIFORNIA
Generated on 2019-10-24 09:50 GMT / http://hdl.handle.net/2027/uc1.b3252757
Public Domain in the United States, Google-digitized / http://www.hathitrust.org/access_use#pd-us-google

man ihnen dabei zuschreibt, ist die Regulierung des osmotischen Drucks des Gewebes (Hamburger, Gürber, Zikel). (Von dieser Tatsache spricht Trunecek übrigens erst in einer 4 Jahre später [1905] erschienenen Arbeit.) Arteriosklerose soll, so stellt man sich vor, auf Mangel an den richtigen, den osmotischen Druck aufrecht erhaltenden Salzen beruhen. Man kennt zwar die genaue Zusammensetzung der Blutsalze im Gesamtblut noch nicht (Albu und Neuberg), doch scheint es nach den Untersuchungen Dennstädts und Rumpfs sichergestellt zu sein, daß bei Arteriosklerose abnorm wenig Salze im Blut vorhanden sind. In welchem ursächlichen Verhältnis die Salzarmut des Blutes zur Arteriosklerose steht, ob sie Ursache oder Folge ist, ist noch sehr fraglich, doch spielt dieser abnorme Zustand sicher eine große Rolle bei der Krankheit. Darum kann die Zuführung von Blutsalzen gewiß nicht schaden: sie nützt vielleicht, wenn der Körper die Fähigkeit besitzt, von ihnen Gebrauch zu machen und sie nicht ungenützt ausscheidet. Durch die eingeführten Salze wird ein Reiz ausgeübt, der die Osmose ändert, so daß ein Osmosegleichgewicht hergestellt wird. Die frühere Ansicht Truneceks, daß der in den Arterienwänden niedergelegte Kalk durch die Zufuhr von Salzen gelöst werde, dadurch also pathologische Prozesse eine Rückbildung erfahren, klingt sehr unwahrscheinlich und wurde von ihm selbst als sehr hypothetisch hingestellt. Man könnte eher zulassen, daß die Kalkdeposition durch die Salze hintangehalten werde.

Ohne mich in Details dieser interessanten, aber noch nicht genügend geklärten Frage einzulassen, muß ich die angebliche Wirkung des Truneceksschen Serums auf das Gehörorgan ausführlicher besprechen. Bonnier und Lévi wurden durch die auffallende Wirkung der Salzlösung auf die vom Ohr ausgehenden Symptome bei Arteriosklerotikern veranlaßt, Versuche über die unmittelbare Reaktion des Ohres auf die Seruminjektion anzustellen. Sie prüften die Variationen des Gehörs bei Knochen- und Luftleitung nach einem eigenen, von Bonnier angegebenen Verfahren (procédé acoumétrique) vor und nach der Injektion. Der Versuch wurde immer an liegenden Patienten ausgeführt unter Vermeidung jedes Umstands, der störend hätte wirken können. Die meisten der Kranken waren Arteriosklerotiker mit erhöhtem Blutdruck, andere hatten Gehörstörungen verschiedener Art und Ätiologie. Die Hörschärfe wurde bei 48 Versuchen in der Luftleitung 30mal gebessert und 7mal vermindert gefunden, 11mal blieb sie unverändert. Bei Knochenleitung, an denselben Kranken geprüft, ergab sich eine Verminderung 26mal, eine Verlängerung 7mal, keine Veränderung 9mal. Die Autoren kommen zu dem Ergebnis, daß die Hörschärfe fast augenblicklich nach Zufuhr von anorganischen Salzen, insbesondere des konzentrierten Truneceksschen Serums modifiziert werde, und zwar in der Mehrzahl der Fälle in günstigem Sinne.

Digitized by Google
Original from UNIVERSITY OF CALIFORNIA
Generated on 2019-10-24 09:50 GMT / http://hdl.handle.net/2027/uc1.b3252757
Public Domain in the United States, Google-digitized / http://www.hathitrust.org/access_use#pd-us-google

Man müsse annehmen — so versuchen sie eine Deutung dieser überraschenden Tatsache —, daß das Serum nicht auf das Mittelohr wirke. Die geringe Quantität der injizierten Salze schließe eine rein physikalische, zum Beispiel osmotische Modifikation vollständig aus (also im Gegensatz zu den Ansichten Truneceks und der späteren Autoren). Die Schnelligkeit des Eintretens der Wirkung lasse annehmen, daß es sich um eine Beeinflussung des nervösen Apparats des Gehörs handle, und zwar sowohl der zentralen wie der peripheren Elemente des Acusticus. Zugunsten der nervösen Lokalisation des Angriffspunktes spreche auch die Verminderung der Knochenleitung. Außerdem spiele der in Abhängigkeit vom vasomotorischen System stehende Blutdruck eine Rolle. Im Bereich des Labyrinths seien die Gefäße allein fähig, durch ihren Zustand von Kontraktion und Dilatation die Labyrinthkompensation aufrecht zu erhalten, das heißt den intralabyrinthären mit dem äußeren Druck ins Gleichgewicht zu bringen. Der Druck sei bei den Sklerosen des Ohres im allgemeinen gesteigert. Die Symptome nähmen auch tatsächlich bei allen Ursachen, die den Gehirndruck zu steigern imstande sind, zu. Man könne also zu der Annahme kommen, daß eine Verminderung des Blutdrucks im Bereich der Labyrinthgefäße eine solche des Labyrinthdruckes selbst herbeiführe, was die Besserung des Gehörs durch die Luftleitung erkläre. Das Serum wirke also durch sofortige Druckherabsetzung im inneren Ohre.

Ich muß gestehen, daß mir die Ansichten der französischen Gelehrten keineswegs plausibel erscheinen; die meisten ihrer Behauptungen bedürften eines experimentellen Beweises; vor allem bleibt unbewiesen, daß der Blut- oder Labyrinthdruck bei Sklerosen gesteigert ist.

An diese Untersuchungen schließen sich die Versuche von Teissier und Lévi an Nichtohrenkranken über die Änderung des Blutdrucks nach Injektionen konzentrierter Salzlösungen. Mit dem Potainschen Apparat maßen sie vor und nach der Injektion von Trunecekschem Serum den Blutdruck an der Radialis in 28 Fällen. Sie erhielten eine Herabsetzung 16mal, Oszillationen 4mal, Indifferenz 6mal und Erhöhung 3mal. Sie geben folgende Erklärung: Es handelt sich um eine vasomotorische Einwirkung auf die Kreislaufperipherie, denn am Herzen wurde weder eine Volumvergrößerung noch eine beschleunigte Schlagfolge bemerkt. Die Druckherabsetzung ist nicht gebunden an den durch die Einspritzung hervorgerufenen Schmerz, sie scheint in enger Beziehung zu stehen zu dem Grade der Molekularkonzentration der verwendeten Lösung, denn die Wirkung ist konstanter und markierter bei sehr konzentrierten Lösungen, wie dem Truneceksehen Serum, weniger beim Hayemschen Serum. Bei Fällen gesteigerten Blutdrucks zeigte sich die Druckherabsetzung am deutlichsten.

Von diesen Untersuchungen bis zur systematischen therapeutischen Anwendung des Truneceksehen Serums in der Ohrenheilkunde war nur noch

Digitized by Google
Original from UNIVERSITY OF CALIFORNIA
Generated on 2019-10-24 09:50 GMT / http://hdl.handle.net/2027/uc1.b3252757
Public Domain in the United States, Google-digitized / http://www.hathitrust.org/access_use#pd-us-google

ein Schritt. Soweit ich die Literatur übersehen konnte, sind es nur französische Autoren, die sich damit abgegeben haben. Leider vermißt man bei einem großen Teil derselben genaue Angaben darüber, welches Ohrenleiden eigentlich behandelt wurde; in vielen Fällen läßt die Beschreibung des Krankheitsbildes sehr viel zu wünschen übrig, so daß man nicht weiß, ob es sich um Affektionen des Mittelohres oder des nervösen Apparates handelte. So berichtet Mathieu über sehr günstige Erfolge bei Behandlung von Ohrensausen und Schwindel mit dem Trunecekserum. Lévi erreichte damit bei 22 Patienten in 14 Fällen ein allmähliches Schwinden der Ohrgeräusche und eine rasche Besserung der Hörfähigkeit. Er konnte zuerst immer eine Abnahme der Geräusche und sekundär erst die Zunahme des Gehörs konstatieren.

Rabé berichtet über 10 Fälle von „Sclérose typique", wobei in 3 Fällen die Behandlung resultatlos blieb, in 4 Fällen schwanden die Geräusche, während die Taubheit persistierte; in den übrigen 3 Fällen trat Besserung der subjektiven Symptome und beinahe vollständige Wiederherstellung der Hörfunktion ein. Er kommt zu dem Schluß, daß das Serum bei zentralen Störungen der Hörfunktion günstigen Einfluß besitze, gegenüber dem fibrösen Gewebe einer Otite scléreuse aber machtlos sei.

Sari, dessen Arbeit mir sehr vertrauenswürdig erscheint, wandte das Serum bei 16 Fällen an; er injizierte 2—3mal in der Woche 2—6 cm^3 subcutan. Bei 6 Fällen von Otosklerose erreichte er ein Nachlassen der subjektiven Symptome, bei zweien davon geringe Besserung des Gehörs. In 5 Fällen von „Otite scléreuse adhésive" trotzten die subjektiven Symptome lange der Behandlung, ja sie wurden sogar stärker und lästiger. Bei 5 Fällen mit Labyrinthsymptomen wurden sehr gute Erfolge erzielt. Bei Patienten, die auf dem einen Ohr Labyrinthsymptome, auf dem anderen Zeichen von Adhäsivprozessen hatten, war der Unterschied im Erfolg geradezu auffallend. Leider berichtet Sari nicht, wie lange die Besserung angehalten hat; bei einigen Fällen konnte er nach Aussetzen der Behandlung ein Wiedereintreten der Symptome beobachten, die aber bei erneuter Behandlung schnell schwanden.

Soviel über das Trunecekssche Serum in der Ohrenheilkunde. Schon aus der Tatsache, daß man heutzutage weder in der französischen, noch in der deutschen Literatur die Trunecekssche Behandlungsmethode erwähnt, geschweige denn empfohlen findet, kann man den Schluß ziehen, daß sie — wenigstens in der Ohrenheilkunde — nicht ernst genommen worden ist und den Boden vollständig verloren hat. Hinzufügen muß ich, daß in neuerer Zeit Chauveau, allerdings von anderen Gesichtspunkten geleitet, bei Adhäsivprozessen, weniger bei Otosklerose, Zufuhr oder Entziehung von Chlornatrium vorschlägt, je nachdem der Harn viel oder wenig davon enthält. Doch kann ich darauf hier nicht eingehen.

Digitized by Google
Original from UNIVERSITY OF CALIFORNIA
Generated on 2019-10-24 09:50 GMT / http://hdl.handle.net/2027/uc1.b3252757
Public Domain in the United States, Google-digitized / http://www.hathitrust.org/access_use#pd-us-google

Nun zur Frage des Zusammenhanges zwischen Arteriosklerose und Otosklerose, beziehungsweise den Symptomen Taubheit, Schwindel und Ohrensausen. Malherbe, der sich auf Bonnier und Lévi stützt, behauptet, daß sklerotische Prozesse im Ohr Folge von Gefäßsklerose seien und der Blutdruck dabei gesteigert sei. Keiner der Autoren drückt sich aber klar darüber aus, wo die Lokalisation dieser sklerosierenden Prozesse im Ohr zu suchen ist, und vergebens fragt man nach anatomischen Beweismitteln.

Es ist ja zweifellos richtig, daß es Formen von Schwerhörigkeit gibt, die auf Arteriosklerose zurückzuführen sind (Alexander, Manasse), aber das ist doch sicher nur in einem Teil der Fälle so; ob es richtig ist, die „Otite scléreuse" als Symptom einer allgemeinen oder lokalen Arteriosklerose in jedem Falle zu deuten, ist eine andere Frage, über die wir eigentlich noch gar nicht orientiert sind. Weder in französischen noch in deutschen Lehrbüchern (Lermoyez und Boulay, Miot und Baratoux, Castex, Politzer, Bezold, Schwartze, Jacobson und Blau, Körner) ist als Ätiologie der Sklerosierungsprozesse im Ohr die Arteriosklerose genannt. Bezüglich der typischen Otosklerose fehlt uns vollends jeder ätiologische Anhaltspunkt.

Ich kann hier, was die klinische Seite der Frage betrifft, die in der Literatur sehr vereinzelt dastehenden Untersuchungen Steins anführen. Er untersuchte einerseits Ohrenkranke, die nicht über Krankheitszeichen von seiten des Zirkulationsapparates klagten, und andrerseits Kranke mit Arteriosklerose und Herzveränderungen ohne Störungen von seiten des Gehörorgans. Die Untersuchungen an 100 Patienten ergaben, daß Arteriosklerose chronische Mittelohrprozesee nachteilig zu beeinflussen vermag und die Ausbreitung des Prozesses auf das Labyrinth ermöglicht. Die Otosklerose zeigt die Neigung, auf der Basis arterieller Prozesse um sich zu greifen und den Hörnervenapparat in Mitleidenschaft zu ziehen. Die Wahrscheinlichkeit eines Zusammenhangs zwischen Erkrankungen des Herzens und der Gefäße und jener des Ohres ist nicht von der Hand zu weisen, wenn auch die Frage, ob diese Gefäßveränderung für das Ohrenleiden die Bedeutung eines causalen oder unterstützenden Momentes hat, sich nicht beantworten läßt. Bezüglich der Beziehungen zwischen Arteriosklerose und den Affektionen des nervösen Apparates des Ohres meint er, daß eine große Zahl der letzteren auf Arteriosklerose zurückzuführen ist. Schwerhörigkeit im mittleren Lebensalter bietet einen Hinweis auf bestehende Arteriosklerose, die Schwerhörigkeit alter Leute ist in der Mehrheit der Fälle darauf zurückzuführen. Oft beherrschen die Störungen des Hörapparates das Krankheitsbild gänzlich, und subjektive Gehörsempfindungen sind meistens die ersten Erscheinungen des beginnenden arteriosklerotischen Prozesses.

Stein zitiert ferner Beobachtungen von Wilde, Tröltsch und Rosenbach. Nach letzterem ist es auffallend, daß viele Leute, bei denen erst spät

Generated on 2019-10-24 09:50 GMT / http://hdl.handle.net/2027/uc1.b3252757
Public Domain in the United States, Google-digitized / http://www.hathitrust.org/access_use#pd-us-google
Digitized by Google
Original from UNIVERSITY OF CALIFORNIA

arteriosklerotische Veränderungen diagnostizierbar werden, an Gehörstörungen leiden, und er hält es für wahrscheinlich, daß dies mit der Sklerose der das Ohr versorgenden Gefäße zusammenhängt.

Alexander und Manasse haben anatomische Untersuchungen über diese Frage gemacht und bei einer Sklerose der regionären Arterien hochgradige Atrophie des Cortischen Organs, des Schneckennerven und der Spiralganglien gefunden.

Escat schreibt über Arteriosklerose des Labyrinths und der akustischen Zentren. Nach ihm bedingt Arteriosklerose verschiedene Formen: anfallsweise auftretenden Menière, intralabyrinthäre Hämorrhagie und durch fortschreitende Endarteriitis allmählich sich steigernde Labyrinthsymptome.

Man sieht also, die Frage ist noch lange nicht genügend studiert, um sich ein kritisches Urteil darüber bilden zu können. Ebensowenig liegen über die Frage der Steigerung des Blutdrucks bei Sklerose des Ohres genügend Untersuchungen vor. Von deutscher Seite überhaupt keine.

Lafite-Dupont berichtete auf dem Otologenkongreß 1904 zu Bordeaux über Blutdruckerhöhung um 5—11 *mm* (mit welchem Apparat?), die er in den meisten Fällen von Otosklerose gefunden habe. Maupetit, der daraufhin Untersuchungen darüber anstellte, geht von der Ansicht aus, daß die Sklerose des Ohres dieselbe Ätiologie habe wie eine solche anderer Organe, daß es sich nämlich um einen „état artérioscléreux" handle. Er unterscheidet mit Potain zwei Arten von Arteriosklerose, die des Alters und die in jedem Lebensalter auftretende universelle Capillar-Arteriosklerose, welch letztere gerade die typische Otosklerose bewirke. Um zwischen typischer Otite scléreuse und solcher, die erst sekundär nach Entzündungsprozessen auftritt, also mit Arteriosklerose nichts zu tun hat, unterscheiden zu können, benützt er das differentialdiagnostische Hilfsmittel der Blutdruckbestimmung. Er findet stets eine Erhöhung des Drucks bei Kranken mit typischer Otosklerose. In einem zweiten Teil seiner Arbeit beweist er durch Tierversuche den Zusammenhang zwischen arteriellem und labyrinthärem Druck und dem Druck des Liquor cerebrospinalis, worauf er seine Therapie der Otosklerose gründet: Herbeiführung einer arteriellen Druckverminderung durch Lumbalpunktion und Geben von Jodkali gegen die bestehende Arteriosklerose.

Als dritter hat Mengotti über Blutdruck bei Otosklerose gearbeitet. Er kommt zu anderen Resultaten und kann keine Beziehungen zwischen Otosklerose und Blutdruck feststellen. Er findet bei seinen 20 Fällen Schwankungen von 92—145 *mm* Hg (Riva-Rocci). Bei einigen Patienten sank mit der Hörverbesserung der Blutdruck, bei anderen stieg er. Worin die Behandlung bestand, sagt er leider nicht.

Aus alledem folgt, daß die Behauptung der französischen Autoren noch sehr der Unterlage entbehrt. Das an sich hochinteressante Gebiet ist noch

Digitized by Google
Original from UNIVERSITY OF CALIFORNIA
Generated on 2019-10-24 09:50 GMT / http://hdl.handle.net/2027/uc1.b3252757
Public Domain in the United States, Google-digitized / http://www.hathitrust.org/access_use#pd-us-google

völlig dunkel. Es würde ein großer Fortschritt sein, eingehende Kenntnisse darüber zu besitzen, die sich auf einwandfreie anatomische und klinische Untersuchungen stützen. Da solche noch nicht gemacht worden sind, kann die Frage überhaupt nicht diskutiert werden.

Sehr viel mehr ist bekannt über den zweiten Hauptbestandteil des Malherbeschen Serum, das Pilocarpin. Wie Malherbe selbst erwähnt und wie aus den zitierten Arbeiten hervorgeht, ist die Behandlung der Otosklerose mit Trunecekschem Serum allein wegen der geringen Wirkung und der Inkonstanz des Erfolgs nicht sehr empfehlenswert. Der Gedanke, dem Serum einen unterstützenden und wirksamen Faktor zuzusetzen und damit ein neues „Serum" zu schaffen, war naheliegend. Seitdem Politzer 1880 das Pilocarpin bei Labyrinthsyphilis anwandte, spielt es in der Therapie der Labyrinthaffektionen eine große Rolle (Moos, Lucae, Kretschmann, O. Wolf, Ludwig, Nothnagel). Bei akuten Mittelohraffektionen wurde es zuerst von O. Wolf angewandt, Kosegarten empfahl es bei trockenen chronischen Mittelohrkatarrhen. Bezüglich der Anwendungsformen gehen die Ansichten weit auseinander; für lokale Anwendung sind Politzer, Fischenich, für innerliche Lucae, für subcutane die meisten übrigen Autoren. Die Wirkung auf das Ohr besteht nach Wolf darin, daß eine profuse Absonderung aus der Paukenhöhle eintritt, wodurch Zirkulation und Resorption im Labyrinth gebessert werden. In unserem Falle mag noch eine zweite Wirkung des Pilocarpins zur Geltung kommen, die Herabsetzung des Blutdrucks (Vulpian, Kahler und Soyka), die nach Malherbe ebenfalls wesentlich ist und die Wirkung der Salze verstärkt.

* * *

Ich gehe nunmehr zur Betrachtung der Fälle über, die ich experimenti causa der Behandlung mit Malherbeschem Serum unterzog. Es erhielten nicht alle Patienten dieselbe Anzahl von Injektionen; bei einigen war ich gezwungen, wegen unerwünschter Nebenwirkungen die Behandlung vorzeitig abzubrechen; andere erschienen nach einiger Zeit nicht mehr, von diesen habe ich nur die herausgegriffen, die mindestens sechs Injektionen erhalten haben. Sieben Patienten wurden zur Behandlung in die Klinik aufgenommen, die übrigen ambulant behandelt. Die Injektionen wurden meistens morgens vorgenommen, einige Zeit nach dem ersten Frühstück und geraume Zeit vor dem Mittagessen, da Pilocarpin bei vollem Magen kontraindiziert ist (Schubert). Die Kranken wurden ausschließlich mit Serum behandelt, die anderen üblichen Methoden weggelassen. Einige waren schon längere Zeit ohne Erfolg behandelt worden. Es ist nicht zu leugnen, daß vielleicht manchmal bessere Erfolge erzielt worden wären durch unterstützende lokale Behandlung, wie sie ja auch Malherbe vorschlägt, doch wäre ich damit meiner Aufgabe, die Wirksamkeit des Serums zu prüfen, nicht gerecht geworden.

Digitized by Google
Original from UNIVERSITY OF CALIFORNIA
Generated on 2019-10-24 09:50 GMT / http://hdl.handle.net/2027/uc1.b3252757
Public Domain in the United States, Google-digitized / http://www.hathitrust.org/access_use#pd-us-google

Um festzustellen, was man als wirksamen Bestandteil des Serums betrachten dürfe, machte ich in 4 Fällen probeweise Injektionen mit Trunecekschem Serum vor und während der Malherbeschen Kur. Es zeigte sich aufs evidenteste, daß das Trunecekssche Serum höchstens imstande ist, die subjektiven Symptome zu bessern. Die Leute bekommen einen „freien Kopf", das Sausen wird abgeschwächt. Darauf ist es vielleicht auch zurückzuführen, daß die Patienten besser zu hören meinen. Ich habe daher den Eindruck gewonnen, daß eben das Pilocarpin das wirksame Prinzip des Serums ist, während die Salzlösung nur als Adjuvans gelten kann.

Die Injektionen werden meistens alle 2—3—5 Tage gemacht; bei den stationären Patienten alle Tage mit einer Pause jeden 4. Tag. Ort der Injektion war die Glutäalgegend, bald rechts, bald links, außerdem die Haut des Vorderarms. Ich begann meistens mit 0·5 der schwachen Lösung (Pilocarpingehalt 0·0025); bei der zweiten und dritten Injektion steigerte ich die Dosis auf 1·0 (entsprechend 0·005 Pilocarpin) und 1·5 (= 0·0075 Pilocarpin). Ich fuhr dann mit starker Lösung fort, wovon ich selten mehr als 1·0 (= 0·01 Pilocarpin) gab.

Bezüglich der Indikation für schwache und starke Lösung richtete ich mich nach der Reaktion. Zunächst trat gewöhnlich Speichelfluß und Transpiration in Erscheinung, nach den ersten Injektionen immer stärker wie später. Nach einigen Injektionen machte sich in der Regel eine Wirkung auf das Ohr bemerkbar. Manche Patienten beschrieben mir, wie am Tage nach der Injektion das schlechte Ohr oder auch beide ihnen verstopft vorgekommen seien; sie hätten das Gefühl, als ob sich etwas bewegen würde, wie wenn Wasser darin wäre. Andere berichteten von einem knackenden Geräusch, das sie von Zeit zu Zeit im Ohr vernommen hätten. Manche, die früher katheterisiert worden waren, baten, ihnen das lästige Gefühl mit dem Katheterismus zu vertreiben, der meistens den gewünschten Erfolg hatte. Vielleicht kann man diese Erscheinungen auf die von O. Wolf behauptete Exsudation in der Paukenhöhle zurückführen; wir selbst haben in der Klinik aber nie Zeichen eines Exsudats wahrnehmen können. Auf die Einspritzungen von Trunecekscher Lösung erfolgte nie eine allgemeine Reaktion. Unerwünschte Nebenwirkungen des Malherbeschen Serums sah ich häufig. Sie bestanden besonders in Kopfweh, das am Hinterkopf oder über der Nasenwurzel lokalisiert und meistens von Spannen in der Gegend des Warzenfortsatzes begleitet war; ferner in starken Kongestionen nach dem Kopf, Aufregungszuständen und Nasenbluten. Sehr häufig wurde eine Änderung der Qualität des Ohrensausens angegeben: statt Brausens spürten die Patienten nach einigen Injektionen ein Pfeifen, statt Rauschens ein Singen und so fort.

In der Indikationsstellung habe ich mir keine allzu großen Beschränkungen auferlegt. Malherbe läßt ja auch sehr weiten Spielraum. Bei der

Digitized by Google
Original from UNIVERSITY OF CALIFORNIA
Generated on 2019-10-24 09:50 GMT / http://hdl.handle.net/2027/uc1.b3252757
Public Domain in the United States, Google-digitized / http://www.hathitrust.org/access_use#pd-us-google

Mehrzahl meiner Fälle bestehen übrigens die Symptome einer typischen Stapesfixation. Ich richtete mich in der Stellung der Diagnose nach den Gesichtspunkten, wie sie Denker in seiner Monographie zusammengefaßt hat. Die Ansichten Lucaes in seinem Buch über chronische progressive Schwerhörigkeit sind bisher weniger allgemein anerkannt, sie konnten daher nicht als Richtschnur dienen. Ich bin mir vollkommen darüber klar, daß die diagnostischen Anhaltspunkte bei den einzelnen Fällen nicht absolut zweifelsfrei sind und daß es eben manchmal einfach unmöglich ist, mit Bestimmtheit zu sagen, welche Affektion im Vordergrund steht, die des schalleitenden oder schallempfindenden Apparats.

Zur Untersuchung dienten mir die Stimmgabeln der Bezold-Edelmannschen Tonreihe, deren Hördauer bei stärkstem Anschlag hier folgende ist: C 200″, c 180″, c^1 160″, c^2 100″, c^3 110″, c^4 45—50″. Wenn ich nicht die ganze Tonreihe durchprüfte, benützte ich gewöhnlich zur Bestimmung der Luft- und Knochenleitung die Weissbachsche c-Stimmgabel mit 128 Schwingungen, deren Normalhördauer 250″ für die Luft-, 90—100″ für die Knochenleitung beträgt. Ich gebe im folgenden die Hördauer in Prozenten der Normalhördauer an und die Hörweite für Flüstersprache in Zentimetern.

In einigen Fällen habe ich Blutdruckuntersuchungen mit Riva-Roccis Apparat und Recklinghausenscher Manschette vorgenommen. Ich habe die gefundenen Werte absichtlich nicht angegeben, da sie ja doch nur von geringem Interesse sind, solange nicht genaue Untersuchungen über den Blutdruck bei Otosklerose vorliegen. Ich kann mich daher auch nicht über den Unterschied des Druckes vor und nach einer Injektion äußern. Meistens wurde vor Beginn der Kur eine Untersuchung des Herzens und der inneren Organe vorgenommen, um eine eventuelle Kontraindikation gegen die Anwendung von Pilocarpin zu entdecken.

Des französischen Originalpräparats (Fabrikant: Th. Léclerc, Paris, 10 Rue Vignon) bediente ich mich in einem Teil der Fälle, sonst eines von der Apotheke des akademischen Krankenhauses genau nach Truneceks und Malherbes Vorschrift hergestellten Präparates. Unterschiede in der Wirkung konnte ich nicht beobachten.

* * *

Ich stelle diejenigen Fälle an die Spitze, bei denen mit Sicherheit Arteriosklerose festgestellt werden konnte, und die somit am ehesten in die Kategorie der von Trunecek und Malherbe zur Serumbehandlung empfohlenen Formen von Schwerhörigkeit gehören.

I. Sch., 66jähriger Landwirt. Seit mehreren Jahren Schwerhörigkeit und Sausen beiderseits. Trommelfell beiderseits normal. Rinne positiv, keine erhebliche Herabsetzung der oberen Grenze. Deutliche Zeichen von Arteriosklerose, erhöhter

Generated on 2019-10-24 09:50 GMT / http://hdl.handle.net/2027/uc1.b3252757
Public Domain in the United States, Google-digitized / http://www.hathitrust.org/access_use#pd-us-google
Digitized by Google
Original from UNIVERSITY OF CALIFORNIA

Blutdruck, akzentuierter II. Aortenton, periphere Arterien geschlängelt, Wände verdickt.

R. Ohr:	cL	cWa	UG	OG	Fl.-Spr.
vor:	28	40	G_1	e^7	20
nach:	30	45	E_1	g^7	20

links noch schlechter.

Ich setzte auf diesen Fall große Hoffnungen, da es sich offenbar um senile, „arteriosklerotische" Schwerhörigkeit handelt. Doch ergaben 11 Injektionen kaum eine Spur von Besserung. Nebenwirkung: Kopfweh.

II. L., 63jähriger Taglöhner. Links traumatische Taubheit; rechts seit einigen Monaten Sausen, einige Male Schwindelanfälle; der erste war so stark, daß er umfiel und erbrach. Gehörverschlechterung seither noch nicht bemerkt. Trommelfell retrahiert. Morbus Menière?

R. Ohr:	cL	cWa	c^4	OG	UG	Fl.-Spr.
vor:	52	40	50	g^7	E_2	350
nach:	60	50	50	d^7	C_2	350

Nach 8 Injektionen Abnahme des Sausens, jedoch ist dasselbe nicht vollständig verschwunden. Anfälle sind, solange Patient in Beobachtung stand, nicht aufgetreten.

III. Schw., 48jähriger Landwirt. Im Anschluß an Influenza seit 16 Jahren beiderseits schwerhörig. Trommelfell beiderseits trüb und retrahiert. Deutliche Arteriosklerose. Stapesfixation mit komplizierender Acusticusaffektion.

R. Ohr:	cL	cWa	c^4	UG	OG	Fl.-Spr.
vor:	8	25	20	H_1	g^6	10
nach:	18	55	25	D_1	g^6	35
L. Ohr:						
vor:	2	55	0	d	h^6	ad conch.
nach:	2	40	0	e	a^6	

Nach 8 Injektionen rechts subjektiv und objektiv befriedigende Besserung; Sausen bedeutend nachgelassen.

IV. B., 40jähriger Kaufmann. Seit 20 Jahren schwerhörig; früher auch Sausen, jetzt nicht mehr. Trommelfell beiderseits etwas trüb, retrahiert. Tuben frei. Zeichen von Arteriosklerose vorhanden. Perzeptionsdauer bei Luftleitung fast gleich null, bei Knochenleitung nahezu normal; obere Grenze herabgerückt. Stapesfixation.

R. Ohr:	cL	cWa	c^4	UG	OG	Fl.-Spr.
vor:	0	85	10	g	h^5	ad conch.
nach:	0	100	20	g	g^5	10
L. Ohr:						
vor:	0	100	20	g	h^5	ad conch.
nach:	4	110	30	e	a^5	10

16 Injektionen mit nur vorübergehender Besserung. Patient spürte manchmal am Tage der Einspritzung kurzdauernde Schmerzen im Ohr. Er will wahrgenommen haben, daß das Gehör rechts schlechter, links besser geworden ist. Verschiedene Prozesse?

Digitized by Google
Original from UNIVERSITY OF CALIFORNIA
Generated on 2019-10-24 09:50 GMT / http://hdl.handle.net/2027/uc1.b3252757
Public Domain in the United States, Google-digitized / http://www.hathitrust.org/access_use#pd-us-google

V. M., 55jähriger Bahnbeamter. Seit 3 Jahren zunehmende Verschlechterung des Gehörs, hauptsächlich rechts. Starkes Sausen. Trommelfell beiderseits normal; Tuben frei. Arteriosclerosis gravis. Knochenleitung erheblich mehr verkürzt als Luftleitung: cL 22, cWa 15, OG e^5. Acusticusneuritis; arteriosklerotische Schwerhörigkeit?

Auch dieser Fall erschien mir hoffnungsvoll, jedoch waren die Nebenwirkungen zu stark. Patient bekam nach der Injektion sofort ein hochrotes Gesicht und Stechen in den Schläfen. Er entzog sich nach 3 Injektionen der Behandlung.

Bei den nun folgenden Fällen waren keine Symptome von Arteriosklerose nachzuweisen. Es handelte sich ausschließlich um Fälle von Stapesfixation mit mehr oder weniger starker Beteiligung des nervösen Apparates.

VI. J., 27jähriger Maurer. Seit 7 Jahren links Schwerhörigkeit und Sausen, später dasselbe rechts. Trommelfell rechts leichte Retraktion, Promontorium rot durchschimmernd; links ebenso, kleine Verkalkung. Tuben durchgängig; Katheterismus bessert nicht.

R. Ohr:	cL	cWa	c^4	OG	UG	Fl.-St.
vor:	4	70	30	e^7	d_1	130
nach:	24	115	40			600
L. Ohr:						
vor:	10	40	30	f^7	A_1	50
nach:	14	90	20			100

Nach der 7. Injektion von Sér. antiscl. wird eine Serie von 6 Injektionen mit Trunecekschem Serum (à 2·0) eingeschaltet. Die bereits erreichte Besserung des Gehörs blieb auf derselben Höhe; das Sausen veränderte sich nicht. Nach einer neuen Serie von 6 Injektionen mit Malherbeschem Serum nahm die Hörverbesserung zu. Schlußresultat wie oben.

Eine Kontrolluntersuchung 2 Monate später ergab für das rechte Ohr denselben Befund, links war die Besserung etwas zurückgegangen. Das Sausen bestand fort.

VII. Fr., 35jähriger Werkmeister; arbeitet in sehr geräuschvoller Werkstätte. Seit einem Jahre rechts schwerhörig, Gefühl von Völle im Ohr. Trommelfell und Tuben frei. Links normale Verhältnisse; rechts negativer Rinne, Heraufrücken der unteren, Herabsetzung der oberen Grenze.

R. Ohr:	cL	cWa	UG	OG	Fl.-St.
vor:	8	100	Cis	f^7	50
nach:	12	100	A		100

Mäßiger Erfolg nach 10 Injektionen.

VIII. E., 20jährige Dienstmagd. Seit einem Jahr zunehmende Schwerhörigkeit und Sausen beiderseits. Schweres kompensiertes Vitium cordis. Trommelfell und Tuben o. B. Luftleitung erheblich mehr als Knochenleitung herabgesetzt, aber auch diese nicht normal. Stapesfixation mit komplizierender Acusticusaffektion.

R. Ohr:	cL	cWa	c^4	UG	OG	Fl.-Spr.
vor:	6	60	10	c	a^7	5
nach:	8	85	50	A	d^7	15

Generated on 2019-10-24 09:50 GMT / http://hdl.handle.net/2027/uc1.b3252757
Public Domain in the United States, Google-digitized / http://www.hathitrust.org/access_use#pd-us-google
Digitized by Google
Original from UNIVERSITY OF CALIFORNIA

L. Ohr:						
vor:	14	95	20	A	g^7	25
nach:	20	105	50	G	e^7	40

Sausen hat nach der Kur bedeutend nachgelassen. Im ganzen 19 Injektionen. Nach der zweiten Injektion starkes Nasenbluten, das sich nach der dritten und vierten noch steigert. Außerordentlich starke Transpiration; selbst am Tage nach der Injektion öfters Schweißausbrüche. Nach der vierten Injektion Bronchitis, Temperatursteigerung bis 39·8 während dreier Tage. Starke Cyanose. Nach 10tägiger Unterbrechung werden die Injektionen vorsichtig wieder aufgenommen und ganz gut vertragen. Resultat befriedigend.

Eine Kontrolluntersuchung nach 4 Monaten ergibt bei Knochenleitung denselben Befund wie am Schlusse der Kur; in der Luftleitung eine beträchtliche Verminderung der Hördauer, namentlich rechts. Patientin gibt an, eine Zeitlang besser gehört zu haben, doch soll es in letzter Zeit wieder schlechter sein.

IX. H., 45jähriger Ausgeher. Seit 5 Jahren zunehmende Taubheit, hauptsächlich rechts. Katheterismus verschlechtert. Knochenleitung rechts normal, links deutlich verlängert. Trommelfell frei. Beiderseitige Stapesfixation.

5 Injektionen von Trunecekschem Serum zu Beginn ohne nachweisbare Besserung; dann 8 Injektionen von Malherbesschem Serum mit sehr mäßigem Resultat. Häufig Kopfweh.

R. Ohr:	cL	cWa	c^4	UG	OG	Fl.-Spr.
vor:	0	90	0	h	e^8	20
nach:	0	90	0	f	f^8	20
L. Ohr:						
vor:	20	120	20	F_1	e^8	100
nach:	24	120	20	D_1	g^8	125

X. E., 26jähriger Arbeiter. Seit 8 Jahren links, seit $1^1/_2$ Jahren rechts Schwerhörigkeit und Geräusche. Paracusis Willisii; Jucken im Gehörgang; die subjektiven Symptome wechseln mit der Witterung. Trommelfell beiderseits leicht getrübt, retrahiert. Tuben frei. Stapesfixation mit Beteiligung des Nerven.

Nach 12 Injektionen hat sich die hochgradige Schwerhörigkeit links so gut wie nicht verändert (cL 0, Fl.-St.0); rechts wurde subjektiv und objektiv ein mäßiger Erfolg erzielt. Die Einschaltung dreier Injektionen von Trunecekscher Lösung hat nur Besserung des Sausens zur Folge. Mehrere Male Nasenbluten; häufig Kopfweh.

R. Ohr:	cL	cWa	Fl.-St.
vor:	2	45	20
nach:	4	55	40

XI. H., 42jährige Frau. Seit 3 Jahren im Anschluß an Influenza links Sausen und Schwerhörigkeit, später auch rechts. Trommelfell beiderseits normal; Tuben mäßig stenosiert. Rhinopharyngitis sicca. Hauptsächlich Stapesfixation.

Bereits nach 5 Injektionen deutliche Besserung. Nach 6wöchentlicher Pause, während welcher Patientin Influenza gehabt haben will, neue Kur von 8 Injektionen, wodurch die während der Unterbrechung zurückgegangene Hörweite bald wieder erreicht wird. Das Sausen ist größtenteils geschwunden, manchmal ein feines Pfeifen an Stelle des früheren Rauschens. Keinerlei Nebenwirkungen.

Digitized by Google
Original from UNIVERSITY OF CALIFORNIA
Generated on 2019-10-24 09:51 GMT / http://hdl.handle.net/2027/uc1.b3252757
Public Domain in the United States, Google-digitized / http://www.hathitrust.org/access_use#pd-us-google

R. Ohr:	cL	cWa	Fl.-St.	UG
vor:	14	40	80	H_1
nach:	24	100	200	H_1
L. Ohr:				
vor:	8	45	20	G
nach:	12	60	80	G

XII. Sch., 24jähriger Unteroffizier. Seit einem Jahre rasch zunehmende Taubheit. Brummen und Klingen im ganzen Kopf. Typische Otosklerose. Neurasthenie. UG:R:h; L:a.

3 Injektionen (faible) werden so schlecht ertragen, daß die Behandlung abgebrochen werden muß. Patient klagt nach der Injektion über Herzklopfen (Herzbefund im übrigen normal). Kopfweh und Schmerzen in den Ohren.

XIII. H., 40jährige Frau. Seit 3 Jahren beiderseits Stapesfixation ohne Beteiligung des Nerven.

4 Injektionen. Am Tage der Injektion und am folgenden wird jedesmal eine Erleichterung im Ohr zugegeben; doch muß die Behandlung wegen profuser Blutung aus dem Genitale, die während der Kur auftrat, aufgegeben werden. (Pilocarpinwirkung?) Die Blutung zessierte 2 Tage nach der letzten Injektion.

In den folgenden Fällen handelt es sich um ältere Adhäsivprozesse.

XIV. F., 36jähriger Arbeiter. Seit 6 Jahren schwerhörig, starkes Sausen. Trommelfell beiderseits stark retrahiert und getrübt, linke Tube stenosiert. Keine Besserung auf Bougierung und Katheterismus. Perceptionsdauer lediglich bei Luftleitung geschädigt, untere Tongrenze heraufgerückt, obere annähernd normal.

Beginn der Kur mit 6 Injektionen (à 2·5) der Trunecekschen Lösung. Gehör dadurch nicht beeinflußt, wohl aber nimmt das Sausen an Intensität ab. Nach 6 Injektionen Malherbeschen Serums rechts Besserung des Gehörs, subjektiv größere Erleichterung.

Nach weiteren 6 Injektionen, wobei zweimal längeres Schwitzen im Bette, objektiv mäßiges, subjektiv gutes Resultat; Sausen fast gänzlich verschwunden.

R. Ohr:	cL	cWa	UG	OG	Fl.-St.
vor:	10	100	G	g^8	100
nach:	18	90	D	g^8	140
L. Ohr:					
vor:	2	105	g	d^8	30
nach:	2	90	e	d^8	40

XV. Fa., 38jähriger Schmied. Seit 11 Jahren im Anschluß an Influenza Sausen beiderseits; Gehör nicht wesentlich beeinflußt. Rinne positiv. Trommelfell rechts stark retrahiert, links halbmondförmige Kalkeinlagerung und Atrophie; beiderseits Tubenstenose. R: cL 48; L: 44.

Nach 3 Injektionen gibt Patient an, das Sausen sei stärker geworden. Da ich dies für Täuschung hielt, setzte ich die Behandlung fort, mußte aber nach der 6. Injektion abbrechen, da der sehr intelligente Patient mit Bestimmtheit versicherte, daß das Sausen viel stärker und unerträglicher geworden sei (cfr. Saris Beobachtung).

Generated on 2019-10-24 09:51 GMT / http://hdl.handle.net/2027/uc1.b3252757
Public Domain in the United States, Google-digitized / http://www.hathitrust.org/access_use#pd-us-google
Digitized by Google
Original from UNIVERSITY OF CALIFORNIA

XVI. K., 40jähriger Schneider. Früher Ohreiterung, seit $2^1/_2$ Jahren beiderseits Sausen. Gehör nicht wesentlich verschlechtert. c LR · 44. Rinne positiv. Trommelfell beiderseits milchig trüb, links atrophische Stellen. Tuben stark verengt.

Der Hauptwert der Behandlung wird auf die Besserung des sehr lästigen Sausens gelegt. Bereits nach der 3. Injektion nimmt es an Stärke ab, nach der 7. ändert sich der Charakter desselben; zugleich will Patient besser hören. Nach 12 Injektionen Sausen fast vollständig verschwunden, nur von Zeit zu Zeit wieder auftretend. Der Gehörbefund hat sich nicht geändert.

XVII. W., 49jähriger Schuster. Seit 13 Jahren schwerhörig, hereditär belastet. Starkes Sausen und Brummen. Trommelfell links Residuen, rechts trockene Perforation der lateralen Recessuswand, Hammerkopf freiliegend, soll vor 2 Jahren noch geeitert haben.

cL:R:2, L:0, Fl. beiderseits 0. UG: f und g.

In diesem verzweifelten Falle hat auch die Serumbehandlung nichts genützt.

Zum Schluß noch einen Fall von Ohrsymptomen bei Lues hereditaria tarda (?):

XVIII. T., 20jähriger Arbeiter. Seit einigen Jahren Schwerhörigkeit und Sausen. Trommelfell und Tuben frei. Knochen- und Luftleitung erheblich verkürzt, untere und obere Grenze normal. Verdacht auf hereditäre Lues. Erfolg von 12 Injektionen mäßig. Die darauffolgende antiluetische Behandlung hatte sehr guten Erfolg und leistete entschieden mehr als das Serum.

R. Ohr:	cL	cWa	UG	OG	Conv.-Spr.
vor:	6	30	G_{11}	e^7	30
nach:	24	35	F_{11}	e^7	110
L. Ohr:					
vor:	16	25	D_{11}	d^7	30
nach:	18	35	D_{11}	d^7	100

Ich fasse das Ergebnis meiner Untersuchungen folgendermaßen zusammen: Das Sérum antiscléreux Malherbe ist kein durchaus zuverlässiges Mittel gegen Schwerhörigkeit, gleichgültig welcher Natur und Ätiologie. Wenn ein Erfolg zu verzeichnen ist, ist er mäßig und hält nicht lange an. Das wirksame Prinzip des Serums ist zweifellos das Pilocarpin, die Salzlösung wirkt höchstens unterstützend und beeinflußt die subjektiven Symptome günstig. Unerwünschte Nebenwirkungen kommen häufig vor. Bei Adhäsivprozessen scheint Vorsicht geboten.

Zum Schlusse ist es mir eine angenehme Pflicht, Herrn Prof. Kümmel für sein stetes Interesse an meiner Arbeit und seine wirksame Unterstützung bei derselben herzlich zu danken. Ferner bin ich dem Herrn Professor Dr. Arnsperger für die innere Untersuchung meiner Patienten, Herrn Apotheker Dr. Weiß für die Herstellung des Präparates und den Assistenten der Klinik für ihr Entgegenkommen zu großem Dank verpflichtet.

Literaturübersicht: Albu-Neuberg, Mineralstoffwechsel. Berlin 1906. — Alayrac, Thèse de Paris, 1903. — Alexander, 14. Versamml. d. deutschen oto-

Digitized by Google
Original from UNIVERSITY OF CALIFORNIA
Generated on 2019-10-24 09:51 GMT / http://hdl.handle.net/2027/uc1.b3252757
Public Domain in the United States, Google-digitized / http://www.hathitrust.org/access_use#pd-us-google

logischen Gesellsch., 1905; Archiv f. Ohrenheilk., 56, 1902. — Andonnet, Thèse de Toulouse, 1903. — Barbet, Thèse de Lyon, 1902. — Bezold, Lehrb. d. Ohrenheilkunde, 1906. — Bonnier, Soc. de Biol., 1899. — Bonnier et Lévi, Réactions immédiates de l'appareil de l'ouïe sons l'influence des injections de Sérums inorganiques. Soc. de Biol., 1901. — Castex, Maladies du larynx etc., 1907. — Chauveau, Arch. intern. de Laryngol., XXII. — Denker, Die Otosklerose. Wiesbaden 1904. — Dennstädt und Rumpff, Zeitschr. f. klin. Med., Bd. 59. — Escat, Annales des maladies des oreilles, XXXII. — Fischenich, Berliner med. Wochenschr., 1900. — Fränkel, Wiener klin. Rundschau, 1905. — Gordon, Philadelphia med. Journ., 1903. — Gürber, Beiträge z. Physiol. Festschr. f. Fick, 1899. — Hamburger, Osmotischer Druck und Ionenlehre. Wiesbaden 1904. — Hoppe-Seyler, Allg. Biologie, 1897. — Hotys, Med.-chir. Zentralbl., 1906. — Huchard, Soc. de Thér., 1902; Journ. Prat., 1902. — Kahler und Soyka, Arch. f. experim. Path. u. Pharm., 1876. — Körner, Lehrbuch d. Ohrenheilk., 1906. — Kosegarten, Archiv f. Ohrenheilk., XXIV. — Kretschmann, Arch. f. Ohrenheilk., XXIII. — Lafite-Dupont zit. nach Maupetit — Landouzy, Les Sérothérapies, 1900. — Lermoyez et Boulay, Thér. des mal. de l'oreille, 1903. — Lévi Leop., Gaz. hebdom., 1901; La presse méd., 1902. — Lucae, Arch. f. Ohrenheilk., XXI; Die chronisch progressive Schwerhörigkeit. Berlin 1907. — Ludewig, Arch. f. Ohrenheilk., XXIX. — Malherbe, Sérotherapie des scléroses auriculaires. Bulletin médical, 1906. — Manasse, Verhandl. d. deutschen otol. Gesellsch., Homburg 1905. — Marie und Pelutier, Zeitschr. f. klin. Med., Bd. 57. — Marmisse, Médic. mart., 1901. — Mathieu, Soc. de Thérap., 1902. — Maupetit, La sclérose de l'oreille; ses rapports avec la pression artérielle. Thèse de Bordeaux, 1905. — Mengotti, Archivio ital. di Otol., XVII, 1905. — Merklen, Gaz. hebdom., 1902; Sem. médic., 1902. — Miot et Baratoux, Mal. de l'oreille, 1894. — Moos, Zeitschr. f. Ohrenheilk., XIII, XVII; Arch. f. Ohrenheilk., XXV. — Nothnagel, Arch. f. Ohrenheilk., XXVII. — Oeconomue, Thèse de Paris, 1902. — Pagliano, Marseille médic., 1902. — Poehl, Rationelle Organotherapie. Berlin 1905. — Pollone, Gaz. med. ital., 1902. — Politzer, II. internat. Otologenkongr., Milano 1882; Lehrbuch d. Ohrenheilk., 1901. — Rabé, cfr. Alayrac. — Rosenbach, Krankheiten des Herzens, 1897. — Sari, Thèse de Paris, 1903. — Scheffler, Médec. mod., 1903. — Schubert, Arch. f. Ohrenheilk., 33. — Stein, Zeitschr. f. Ohrenheilk., 50, 1905. — Teissier et Lévi, Soc. de Biol., 1902. — Tröltsch, Lehrbuch d. Ohrenheilk., 1883. — Trunecek, Sem. médic., 1901; Klin.-therap. Wochenschr., 1902; Wiener mediz. Wochenschr., 1905. — Vires, Congr. franç. de Médec. interne, Toulouse 1902. — Vulpian, Journal de Pharm. et de Chimie, 1880; Leçons sur l'action physiol. des subst. tox., 1881. — Wolf, O.: Zeitschr. f. Ohrenheilk., XIV, XV; Arch. f. Ohrenheilk., 1892. — Zanoni e Lattes, Gaz. degli osped. e d. Clin., 1902. — Zikel, Osmologische Diagnose und Therapie, Berlin 1905.

Generated on 2019-10-24 09:51 GMT / http://hdl.handle.net/2027/uc1.b3252757
Public Domain in the United States, Google-digitized / http://www.hathitrust.org/access_use#pd-us-google
Digitized by Google
Original from UNIVERSITY OF CALIFORNIA

Vereinsberichte.

Österreichische otologische Gesellschaft.

Sitzung vom 26. April 1909.

Vorsitzender: V. Urbantschitsch.
Schriftführer: G. Bondy.

I. E. Urbantschitsch demonstriert einen Fall von Angiosarkom des rechten Mittelohres mit gutartigem Verlauf. Die damals 68jährige Frau kam am 11. Februar 1904 wegen sich häufig wiederholender starker Blutung aus dem rechten Ohre und ständig empfundener pulsierender Geräusche in diesem Ohre zu Urbantschitsch. Beschwerden sonstiger Natur waren nicht vorhanden. Niemals bestand Otorrhoe. Die Untersuchung ergab, daß der äußere Gehörgang von einer polypösen Geschwulstmasse, deren Oberfläche nekrotisch war, ausgefüllt war. Der Tumor schien vom Cavum hypotympanicum auszugehen. Regionäre Drüsen nicht tastbar. Nach Entfernung der Geschwulst mit der kalten Schlinge erfolgte eine so starke Blutung, daß ein eingeführter Jodoformgazetampon durch den Blutstrahl herausgeschwemmt wurde. Trotz wiederholter starker Tamponade mittelst Jodoformgaze floß reichlich Blut ab, welches durch mitgeschwemmtes Jodoformpulver gelb erschien. Die Blutung stand erst nach einer durch einige Minuten ausgeführten Digitalkompression. Die von Professor Albrecht vorgenommene histologische Untersuchung ergab ein „Angiom mit oberflächlicher Nekrose und sarkomartiger Wucherung des Endothels".

Am 27. V. konstatierte Urbantschitsch ein Rezidiv. Abtragung der Geschwulstmasse und dichte Tamponade der Wundhöhle.

Am 26. X. 1904 sah man bei der otoskopischen Untersuchung an Stelle des Trommelfelles eine bläulich durchschimmernde Membran, welche sich entsprechend der Pulsation abwechselnd vorwölbte und retrahierte.

Seit der ersten Operation sistierten die Blutungen auf tägliche Instillationen von abwechselnd absolutem Alkohol und frischem Zitronensaft. Nachdem die Instillationen durch einige Monate ausgesetzt worden waren, zeigte sich im April 1908 ein bis zum Tragus reichendes Rezidiv. Die Blutungen sistierten nach einigen Ätzungen mit Lapislösung 1 : 15 und Wiederholung der Instillationen. Im Juli und August 1908 ließen sich sehr schön förmliche Errektionen der polypösen Masse synchron mit der Pulsation beobachten. In Anbetracht des hohen Alters und der Schwäche der Pat. wurde kein neuerlicher Eingriff vorgenommen.

Diskussion.

V. Hammerschlag berichtet über zwei ähnliche Fälle, die er vor Jahren beobachtet hat. Der eine derselben betraf eine Bäuerin, die an der Klinik Politzer in Behandlung stand. Die Pat. war auf dem linken Ohre total taub, hatte eine komplette Facialislähmung derselben Seite und eine Hemiatrophia linguae sin. Aus dem Gehörgang hing ein derber Polyp heraus, der mit der Schlinge entfernt wurde, worauf sich eine schwere Blutung einstellte, die nur durch langdauernde Digitalkompression beherrscht werden konnte. Der Tumor erwies sich als ein Angiom. Hofrat Politzer versuchte nunmehr die Radikaloperation. Schon beim Hautschnitt trat eine heftige Blutung auf. Beim ersten Meißelschlag, der nur ein Stück der Corticalis entfernte, erfolgte eine

Digitized by Google
Original from UNIVERSITY OF CALIFORNIA
Generated on 2019-10-24 09:51 GMT / http://hdl.handle.net/2027/uc1.b3252757
Public Domain in the United States, Google-digitized / http://www.hathitrust.org/access_use#pd-us-google

so profuse Blutung, daß selbst die Anwendung des Thermokauters und die Verschorfung der Knochenwunde erst nach langen Bemühungen zum Ziele führte. Von der Operation wurde natürlich Abstand genommen.

Der zweite Fall aus Hammerschlags Privatpraxis betraf einen Mann im mittleren Lebensalter. Im Gehörgang sah man einen von derber Epidermis bekleideten Tumor, der bei der Sondenuntersuchung sich nicht umgreifen ließ, also höchstwahrscheinlich mit der Epidermis des Gehörgangs verwachsen war. Es bestand ebenfalls totale Taubheit, Facialparalyse und Hemiatrophie der Zunge derselben Seite. Es wurde in diesem Falle, den Hammerschlag mit Politzer gemeinsam beobachtete, natürlich ein operativer Eingriff nicht vorgenommen.

Es ist höchstwahrscheinlich, daß solche Neugebilde bösartiger Natur sind, das Schläfebein und auch das Felsenbein durchwachsen und bis zur Schädelbasis vordringen, wodurch die Nerven komprimiert werden und sich die multiplen Hirnnervenlähmungen erklären.

G. Alexander hat im vorigen Jahre einen Fall von chronischer Mittelohreiterung mit so geringer Sekretion operiert, daß diese von der Pat. niemals deutlich beobachtet wurde. Auf den ersten Blick schien in der Tiefe ein normales Trommelfell zu sein. Es bestand ein Tumor ganz ähnlich wie in Urbantschitschs Falle mit Pulsation. Labyrintherscheinungen machten die Radikaloperation nötig. Dabei zeigte sich der Knochen normal. Der Tumor wurde exstirpiert und die Pat. geheilt. Alexander glaubt, daß die Fälle Hammerschlags ihren höchstgradigen Ausdruck in der Gattung finden, wo die ganze Ohrregion pulsiert. Auch an der Klinik Politzer war ein solcher Fall, von dem eine Moulage angefertigt wurde. Das sind die Fälle, die von den Sinus ausgehen. In Alexanders Falle war keine Knochenveränderung, auch in dem Falle von Urbantschitsch dürfte der Knochen normal sein.

II. E. Urbantschitsch demonstriert einen Fall von beginnender Perforation des Septum nasi. Die Pat., deren Gatte vor 2 Jahren an Tuberkulose gestorben war, wurde wegen heftiger Kopfschmerzen (besonders rechterseits) und lange währenden intensiven Schnupfens vor 6 Wochen an Urbantschitsch gewiesen. Bei der Untersuchung zeigte sich eine ungefähr haselnußgroße weichelastische Geschwulst an der oberen Hälfte des Septums (Gumma?). Auf Befragen gab die Pat. an, nie geschlechtskrank gewesen zu sein, nie einen Ausschlag gehabt zu haben, ihr Mann sei ebenfalls nie geschlechtskrank gewesen, ihre zwei Kinder (6 und 9 Jahre alt) seien gesund, auch habe sie nie abortiert. Urbantschitsch ließ, da er dennoch den Verdacht auf Lues hatte, durch Dr. R. Müller einen Wassermann anstellen, der positiv ausfiel. Nach einer auf der Klinik Finger durchgeführten antiluetischen Kur ging der Nasentumor vollständig zurück. Aber anschließend trat am unteren Teile der Stelle, wo früher das Gumma gesessen war, ein kleines Ulkus auf, welches bereits einen Teil der Nasenscheidewand konsumiert hat. Die linke Seite der Nase erscheint vollkommen normal. Urbantschitsch ließ auch bei den Kindern der Pat. den Wassermann anstellen, welcher negativ ausfiel. Es dürfte also die Pat. erst post partum infiziert worden sein.

Der Fall ist von Interesse, weil es hier ausschließlich auf Grund der serologischen Untersuchung bei Fehlen aller sonstigen auf Lues hinweisenden Momente gelungen ist, den Verdacht auf Lues als gerechtfertigt zu erweisen und weiterhin deshalb, weil, trotzdem das Gumma auf die antiluetische Kur vollständig geschwunden ist, dennoch nachträglich eine Ulceration auftrat.

Generated on 2019-10-24 09:51 GMT / http://hdl.handle.net/2027/uc1.b3252757
Public Domain in the United States, Google-digitized / http://www.hathitrust.org/access_use#pd-us-google
Digitized by Google
Original from UNIVERSITY OF CALIFORNIA

III. V. Hammerschlag stellt einen 36jährigen Arbeiter vor, der an einer linkseitigen subakuten Mittelohreiterung leidet und ein eigentümliches Phänomen darbietet. Bei der Lufteintreibung nach Politzer und auch beim Valsalvaschen Versuch entweicht die Luft durch den Tränennasenkanal beim Auge, sobald man den Gehörgang verschließt. Es besteht also eine ziemlich leichte, normalerweise nicht vorhandene Durchgängigkeit des Tränennasenganges.

IV. E. Ruttin: Akute Otitis mit akuter Labyrintheiterung und Meningitis. Der 54jährige Kellner L. S. bekam vor 8 Tagen Schmerzen im linken Ohre, 3 Tage danach Ohrenfluß, seither bestehen auch Kopfschmerzen, Schwindel, Erbrechen, Fieber, Druckschmerzhaftigkeit des Warzenfortsatzes. Bei der Aufnahme am 22. April hatte Pat. Temperatur 38·8, Puls 130. Anisochorie. Linke Pupille enger. Nystagmus nach rechts groß, rotatorisch, bei jeder Blickrichtung. Sehr gesteigerte Sehnenreflexe. Geringe Ataxie der oberen Extremitäten, Fußklonus beiderseits deutlich, allgemeine Hyperästhesie, Druckempfindlichkeit der Wadenmuskeln, Kernig, Dermographie, Druckempfindlichkeit der Halswirbelsäule und Schmerzen bei Kopfdrehung gering, aber deutlich vorhanden.

Linkes Trommelfell gerötet, vorgewölbt, reichliche Eiterung, zentrale kleine Perforation, totale Taubheit (mit Báránys Lärmapparat geprüft), kalorische Reaktion weder mit kaltem noch mit heißem Wasser trotz protrahierter Spülung auslösbar. Rechterseits normale Verhältnisse.

Die von Ruttin sofort vorgenommene Aufmeißelung deckte einen hochgradig pneumatischen Warzenfortsatz auf, dessen Zellen reichlich mit Eiter erfüllt waren. Typische Totalaufmeißelung, Freilegung beider Schädelgruben und des Sinus. Dieselben erscheinen unverändert. Inspektion der Labyrinthwand unter Tonogenwirkung, kein Durchbruch sichtbar. Labyrinthoperation nach Neumann. Kein Liquorabfluß.

Unter Zunahme der meningitischen Erscheinungen am 25. April Exitus.

Aus dem Obduktionsbefunde (Dozent Bartel) interessiert uns: Eiterige Leptomeningitis, reichliches Exsudat an der Spitze des Stirnlappens, am Oberwurm und spärlich an der Basis.

Akute Otitiden, die rapid zur Meningitis führen, sind wohl nichts allzu seltenes, doch ist in diesen Fällen der Weg der Infektion durch das Labyrinth in das Schädelinnere immerhin selten nachzuweisen. Das Labyrinth spielt vorwiegend bei chronischen Fällen die vermittelnde Rolle. In unserem Falle war durch die Symptome und die Funktionsprüfung die akute Labyrintheiterung zweifellos.

V. E. Ruttin: E. H., $4^1/_2$ Jahre alt, war nach Angabe der Pflegemutter bis auf Masern im Jahre 1908 immer gesund gewesen. Ausfluß aus dem rechten Ohre, Offenbleiben des rechten Auges und Schwellung hinter dem rechten Ohre habe sie erst seit 14 Tagen bemerkt. Sonst ist anamnestisch nichts zu erfahren. Hörprüfung wegen des Alters undurchführbar. Kalorischer Nystagmus prompt auslösbar.

Ruttin nahm am 30. III. die Totalaufmeißelung vor und inspizierte die Labyrinthwand unter Tonogenwirkung, wobei er den Facialis im horizontalen Teile freiliegend und mit Granulationen bedeckt fand. Ein Sequester ließ sich nicht wahrnehmen.

Im Verlaufe der Nachbehandlung sind nun zwei sequestrierte Stellen deutlich geworden, eine hinten oben hinter dem horizontalen Bogengang und

Digitized by Google
Original from UNIVERSITY OF CALIFORNIA
Generated on 2019-10-24 09:51 GMT / http://hdl.handle.net/2027/uc1.b3252757
Public Domain in the United States, Google-digitized / http://www.hathitrust.org/access_use#pd-us-google

eine zweite vorne unten in der Nähe des Trommelhöhlenbodens. Trotzdem ist das Labyrinth kalorisch noch prompt erregbar (die Hörprüfung läßt sich nicht durchführen).

Man kommt wohl selten in die Lage, Sequestrationen des Labyrinths vom Beginne an zu beobachten, wie in diesem Falle. Der Fall ist aber noch interessant, weil er für die von mir seit jeher vertretene Ansicht spricht, daß die Sequestration zunächst durch Erkrankung und Abstoßung der das Labyrinth umgebenden Spongiosa oder pneumatischen Knochenpartien erfolgt, zumindest also der Vestibularapparat bei beginnender Sequestration noch funktionsfähig sein kann. Auch Neumann hat hier einmal diese Art der Sequestration an einem Sequester demonstrieren können.

VI. F. Alt bespricht die funktionelle Bedeutung der Rachenmandel. Als sichere Tatsache hat Stöhr eine kontinuierliche Auswanderung von Leukocyten durch das Epithel nachgewiesen. Kayser glaubt, daß diese Leukocyten im Sinne der Phagocytose Infektionskeime unschädlich machen. Und doch sieht man, daß Kinder mit vergrößerter Rachenmandel für Infektionskrankheiten mehr empfindlich sind als andere. Das adenoide Gewebe des Schlundringes wurde auch für die Hämatopoese im Kindesalter herangezogen. Katz glaubt, daß das lymphatische Gewebe für die allmählich schwindende Thymusdrüse vikariierend eintrete und daß namentlich bei Rachitis, wenn das Knochenmark nicht genügend als Blutbildner funktioniere, eine Hypertrophie des lymphatischen Gewebes als Arbeitshypertrophie eintrete. Dennoch beobachtet man, daß schwächliche, anämische Kinder nach der Entfernung der hypertrophischen Rachenmandel, des Blutbildners, prächtig gedeihen. Massini nimmt an, daß die Mandeln Drüsen mit innerer Sekretion sind, deren Sekret den Blutdruck steigert, während dem Extrakt von entzündeten oder hypertrophierten Mandeln diese Wirkung nicht zukommt.

Alt hat in der Prosektur der tierärztlichen Hochschule in Wien die verschiedensten Tiere auf das Vorhandensein der Pharynxtonsille untersucht und diese am besten bei Lämmern ausgebildet gesehen. Es wurden folgende Untersuchungen im chemischen Institute des Rudolfsspitales und im Institute für experimentelle Pathologie angestellt: Lämmern entnommene Rachenmandeln wurden mit Quarzsand verrieben und mit physiologischer Kochsalzlösung extrahiert. Der Extrakt wurde im Vakuumapparat bei 40° rasch getrocknet und aufbewahrt. Zu den Tierversuchen wurden mit 0·6 Kochsalzlösung und 0·5 kohlensaurem Natron frische Lösungen bereitet. Der Extrakt wurde Hunden und Kaninchen in die Jugularvene eingespritzt und der Blutdruck in der Carotis gemessen und am Kymographion geschrieben. Ebenso wurde der Extrakt von bei Kindern operativ entfernten Rachenmandeln zubereitet und in die Jugularis von Hunden und Kaninchen injiziert. Alt demonstriert die hiebei gewonnenen Kurven, welche ergeben, daß der Extrakt der normalen und der entzündeten Rachenmandel weder zentral noch peripher eine Gefäßkontraktion und eine Steigerung des Blutdruckes herbeiführe. Es ist nicht anzunehmen, daß die Rachenmandel eine innere Sekretion besitze. Alle durch die vergrößerte Pharynxtonsille bedingten Störungen der geistigen Fähigkeiten sind auf die Stauung in den Lymph- und Blutbahnen der Nase, welche mit den Lymph- und Blutbahnen des Gehirnes in innigem Zusammenhang stehen, zurückzuführen.

VII. R. Bárány demonstriert einen bei der Radikaloperation eines Tuberkulösen gewonnenen Sequester, welcher das Foramen stylomastoideum enthält. Vor der Operation bestand keine Spur von Facialislähmung. Bei der Opera-

Digitized by Google
Original from UNIVERSITY OF CALIFORNIA
Generated on 2019-10-24 09:51 GMT / http://hdl.handle.net/2027/uc1.b3252757
Public Domain in the United States, Google-digitized / http://www.hathitrust.org/access_use#pd-us-google

tion fand sich ein Sequester, der die ganze Spitze des Warzenfortsatzes, die vordere und untere Gehörgangswand enthielt. Derselbe war allenthalben in Granulationen eingebettet, nur an einer Stelle der Umgebung des Facialkanals mit dem gesunden Knochen noch in solider Verbindung. Interessant ist, daß der Facialis vollständig intakt war, trotzdem die Sequestration sehr weit vorgeschritten war. Man kann sich ganz gut vorstellen, daß auch bei vollständiger Sequestration noch immer keine Faciallähmung hätte auftreten müssen. Der Fall von Ruttin weist ja auch bei beginnender Sequestration des Labyrinths noch erhaltene Funktion des Vestibularis auf. Heine hat im vorigen Jahre einen Fall publiziert, welcher 4 Wochen vor der Entfernung des total sequestrierten Labyrinths noch kalorische Reaktion gezeigt hatte. Heine schließt daraus auf eine Unzuverlässigkeit der kalorischen Reaktion und meint, daß sie auch bei zerstörtem Labyrinth vorkommen könne. Bárány würde daraus nur den Schluß ziehen, daß trotz ziemlich weit vorgeschrittener Sequestration der Vestibularis funktionierte.

Diskussion.

G. Alexander hat eine ganze Reihe von Fällen an der Klinik beobachtet, wo Labyrinthsequester mit persistentem Hörvermögen bestanden, auch Fälle von Cholesteatom, wo bei der Operation der Facialis von Cholesteatom umwachsen, derselbe aber intakt war. Bei den Untersuchungen über Leukämie fand er 2 Fälle mit starken Blutungen in den Facialkanal mit intaktem Facialis. In einer noch nicht erschienenen Arbeit über Labyrintheiterung sind Fälle verzeichnet, in denen ausgedehnte eiterige Infiltrate in den Nervenscheiden bestehen, der Facialis aber intakt ist. Dieser Nerv ist gewiß gegenüber allen Schädlichkeiten äußerst widerstandsfähig, aber diese Fähigkeit ist auf den Cochlearis nicht übertragbar. Das hängt mit der Größe und Dicke der Nervenzellen und -Fasern zusammen; die größten hat der Facialis, die dünnsten der Cochlearis. Die Klinik trägt dieser Sache Rechnung. Der Vestibularis ist mehr widerstandsfähig als der Cochlearis. Der Facialis ist äußerst widerstandsfähig und seine Reste erhalten seine Funktion bei der Wiederherstellung nach Lähmungen. Der Facialis kann trotz Blutungen, Entzündungen, Cholesteatom und Knochennekrosen vollständig intakt bleiben.

V. Urbantschitsch weist darauf hin, daß derselbe Gesichtspunkt in der alten Bezeichnung „Portio dura“ und „Portio mollis“ zum Ausdrucke kommt.

H. Frey: Analoge Beobachtungen sind bei malignen Tumoren gemacht worden. Er sah ein Carcinom, das nahezu das ganze Schläfebein zerstört hatte, bei dem der Facialis fast vollständig in die Geschwulstmasse eingebettet war, ohne daß im Leben eine Facialislähmung bestanden hätte.

F. Alt hat bei einer Totalaufmeißelung das ganze sequestrierte Labyrinth herausgehoben und doch war der Facialis vor der Operation nur minimal paretisch. Nach Labyrintheiterungen kann auch der Hörnerv noch einigermaßen funktionsfähig bleiben, besonders nach Meningitis cerebr. epid. und Scarlatina.

H. Neumann: Man findet, daß der Facialis nicht nur bei Sequestrationsprozessen, sondern auch bei Eiterungen in der Tiefe des inneren Gehörganges, ebenso auch bei Acusticustumoren sehr widerstandsfähig ist, und das läßt sich nicht allein auf die anatomische Beschaffenheit, sondern auch auf die Ernährungsverhältnisse dieses Nerven zurückführen. Er wird durch die Arteria stylomastoidea, während das Labyrinth durch die Auditiva interna versorgt wird. Es ist daher leicht möglich, daß die Sequestration der Pyramide

Digitized by Google
Original from UNIVERSITY OF CALIFORNIA
Generated on 2019-10-24 09:51 GMT / http://hdl.handle.net/2027/uc1.b3252757
Public Domain in the United States, Google-digitized / http://www.hathitrust.org/access_use#pd-us-google

weit vorgeschritten ist, ohne daß die Funktion des Facialis erheblich geschädigt erscheint. Im allgemeinen wird wohl jeder die Erfahrung gemacht haben, daß der Facialis die größte Widerstandsfähigkeit zeigt, während der Cochlearis zuerst unter der Nekrose leidet; der Vestibularis dürfte eine Mittelstellung einnehmen.

VIII. R. Bárány demonstriert eine einfache Anordnung zur exakten Prüfung des Gelléschen Versuches. Diese besteht der Hauptsache nach aus einem T-förmigen Messingrohr. An die beiden Schenkel des T wird je ein Gummischlauch angesetzt, der an seinem Ende eine Olive trägt. Die eine Olive wird in das Ohr des Untersuchers und die andere in das des zu Untersuchenden eingeführt. Am Mittelstück des T wird ein dritter Gummischlauch angebracht. An dem freien Gummischlauch wird die Luftverdichtung und -Verdünnung vorgenommen. Die erzeugte Veränderung in der Stärke des Luftdrucks pflanzt sich in gleicher Weise zum Ohre des Untersuchten wie zu dem des Untersuchers fort. Sitzt eine der beiden Oliven nicht luftdicht, so nimmt dies der Untersucher mit seinem eigenen Trommelfell sofort wahr. Dies ist der Vorteil des neuen Apparates gegenüber der bisher üblichen Prüfung, bei der eine Kontrolle darüber, ob die in das Ohr des Pat. eingesetzte Olive luftdicht schließt, nicht möglich war. Die Luftverdichtung und -Verdünnung nimmt Bárány mit dem Munde vor, indem er Luft ansaugt oder in den Schlauch hineinpreßt. Dadurch hat man die beiden Hände frei und kann die Druckstärke außerordentlich fein regulieren. Luftverdichtung und -Verdünnung haben Bárány in allen Fällen ganz gleiche Resultate gegeben. Bárány bestätigt den Wert dieser Prüfung für die Diagnose der Otosklerose im Sinne von Bloch. Bezüglich der Erklärung des Gelléschen verhält sich Bárány noch reserviert. Ob es sich bei der Luftverdichtung um gesteigerten, bei der Luftverdünnung um herabgesetzten Druck handelt, will er nicht entscheiden. Auffallend ist, daß auch nach durch längere Zeit fortgesetzten Luftverdünnungen beim Nachlassen der Aspiration der Ton wieder verstärkt wird. Es müßte doch in dieser Zeit durch die starke Füllung der Blutgefäße im Labyrinth und mittelst der Aquädukte ein Ausgleich des verminderten Druckes zustande gekommen sein. Merkwürdig ist ja nur, daß bei Schalleitungshindernissen eine Verkürzung der Knochenleitung auftreten sollte. Aber die Art des Schalleitungshindernisses beim Gelléschen Versuch ist auch eine ganz ungewöhnliche, wie sie bei Erkrankungen nicht beobachtet wird.

Diskussion.

S. Bing: Ich habe in einem vor Jahren hier gehaltenen Vortrage über den Gelléschen Versuch auseinandergesetzt, daß die Abschwächung oder das Erlöschen der Wahrnehmung des Tones einer auf die Kopfknochen angesetzten Stimmgabel bei Kompression der Luft im Gehörgange nicht, wie Bloch meint, durch abnorme Spannung von Trommelfell und Gehörknöchelchen verursacht ist, sondern, wie schon Politzer angegeben, darauf zurückzuführen ist, daß der durch die Kompression der Luft bewirkte Druck von den Gehörknöchelchen weiter auf den Labyrinthinhalt übertragen und hierdurch die Perceptionsfähigkeit des Hörnerven herabgesetzt wird.

Die interessante Beobachtung Báránys, daß Luftverdünnung im Gehörgange gleichfalls Abschwächung oder Erlöschen der Tonwahrnehmung bewirke, verlangt nun ihrerseits nach Aufklärung der Vorgänge hierbei, vermag aber nicht die obige, genügend gestützte Annahme umzustoßen.

Generated on 2019-10-24 09:52 GMT / http://hdl.handle.net/2027/uc1.b3252757
Public Domain in the United States, Google-digitized / http://www.hathitrust.org/access_use#pd-us-google
Digitized by Google
Original from UNIVERSITY OF CALIFORNIA

E. Ruttin: Wenn beim Gelléschen Versuch wirklich der hypothetische Labyrinthdruck eine so große Rolle spielen würde, so sollte man doch glauben, daß die Fälle mit Fistelsymptom und erhaltenem Hörvermögen einen deutlichen Ausfall des Gelléschen Versuches geben würden. Ich habe eine Reihe von solchen Fällen untersucht, konnte jedoch nirgends einen deutlichen Gellé konstatieren.

R. Leidler erinnert daran, daß die Dichtigkeitsverhältnisse der Luft einen Einfluß auf den Ausfall des Gelléschen Versuches besitzen.

R. Bárány: Es ist bekannt, daß verdichtete Luft den Schall besser leitet als nicht verdichtete. Da müßte bei Luftverdichtung der Schall stärker werden. Nachdem Verdichtung und Verdünnung denselben Effekt haben, ist es klar, daß dieses Moment hier keine Rolle spielen kann.

IX. R. Bárány demonstriert zwei Fälle mit randständiger Perforation des Trommelfelles im vorderen unteren Quadranten. Diese Fälle zeigen ein merkwürdiges Verhalten der Knorpelleitung. Dieselbe ist besser als die Luftleitung, sowohl wenn man die stark angeschlagene Stimmgabel mit den Zinken vor das Ohr hält und dann mit dem Stiele auf den Knorpel, als auch wenn man mittelst des Otoskops Knorpelleitung und Schlauchleitung vergleicht. Auffallend ist ferner, daß bei Verschluß des Ohres die an den Knorpel angesetzte Stimmgabel schwächer gehört wird, während sie sonst stets stärker gehört wird. Es beweist dies die Unabhängigkeit der Luft- und Knorpelleitung voneinander. Bei Verschluß der Perforation durch einen Wattebausch wurde dieses anormale Verhalten aufgehoben.

Bücherbesprechungen.

Lehrbuch der Ohrenheilkunde für Ärzte und Studierende. Von Dr. Paul Ostmann, a. o. Professor der Medizin, Direktor der Universitäts-Poliklinik für Ohren-, Nasen- und Halskranke zu Marburg a. d. L. Mit 100 Abbildungen, 43 Kurven und 51 Hörreliefs. Leipzig 1909. F. C. W. Vogel.

Die erste Auflage des jüngsten der Lehrbücher der Ohrenheilkunde liegt vor uns: schon sein Äußeres verrät, daß es seine Ziele viel weiter gesteckt hat als die kurz gefaßten (Bezold, Körner etc.), andrerseits aber auch nicht so ausführlich werden will wie Jacobson und Blau, Politzer, Urbantschitsch. Letztere Absicht wird schon dadurch erreicht, daß der Autor auf ausführlichere Literaturangaben verzichtet und bei vielfach bearbeiteten Gebieten auf jene Arbeit hinweist, der ein möglichst erschöpfendes Literaturverzeichnis beigegeben ist. Hierdurch ist dem, der sich eben für das eine oder andere Kapitel interessiert, Gelegenheit geboten, sich aus der angeführten Arbeit weiter zu informieren; als literarisches Nachschlagebuch kann daher Ostmann natürlich nicht dienen. Eine wesentliche Kürzung erfährt das Lehrbuch ferner durch völliges Übergehen der Anatomie und Physiologie des Ohres. Das Auslassen dieser immerhin umfangreichen Kapitel hat gewiß sehr viel Berechtigung, insofern als diese eigentlich schon als bekannt vorausgesetzt werden sollten und auch in jedem Lehrbuche der Anatomie und Physiologie leicht nachgelesen werden können. Immerhin wäre zu erwägen, ob es nicht doch von praktischen Gesichtspunkten aus empfehlenswert wäre, in einer Neuauflage des Buches diese Kapitel aufzunehmen, da das Werk doch auch für Studierende geschrieben ist, denen die Anatomie und Physiologie des Ohres noch nicht oder nicht mehr so

Digitized by Google
Original from UNIVERSITY OF CALIFORNIA
Generated on 2019-10-24 09:52 GMT / http://hdl.handle.net/2027/uc1.b3252757
Public Domain in the United States, Google-digitized / http://www.hathitrust.org/access_use#pd-us-google

geläufig ist, um auf ein Nachlesen dieser Gebiete verzichten zu können. So sind diese dann gezwungen, in mehreren Büchern Umschau zu halten, und bevorzugen in diesem Falle leicht ein Lehrbuch, in dem sie alles beisammen finden.

Das vorliegende Werk ist in zwei große Abschnitte geteilt: in einen „allgemeinen Teil" (183 Seiten) und einen speziellen (332 Seiten). Der erste umfaßt die allgemeine Diagnostik, Symptomatologie, Therapie und Operationslehre. Von einzelnen Details sei hier auf folgendes hingewiesen: Fischbeinbougies (pag. 32) sind schon deshalb nicht so zu empfehlen wie die (ebenfalls angeführten) Celluloidbougies, da selbe nicht so dünn, biegsam und am Ende glatt abgerundet hergestellt werden können wie letztere. Die Stärke der Bougies, mit denen die Tube sondiert wird, ist leider ausgelassen, so daß jene, die nicht mit dieser Methode vertraut sind, leicht in den allgemein üblichen Fehler verfallen können, allzu dicke Bougies (1 *mm* starke und noch stärkere) zu verwenden, wie solche unrichtigerweise in Instrumentenhandlungen meist als Normalbougies abgegeben werden. Eine „Paukenmarke" an Bougies anzubringen, ist wohl als überflüssig anzusehen, da ein Vordringen über den Isthmus in der Regel unnötig erscheint und seitens Ungeübter auch zuweilen nicht ganz harmlos ist in Anbetracht der wechselnden Länge der Tube (35—44 *mm*).

Der Nystagmus hätte wohl eine etwas eingehendere und übersichtliche Besprechung verdient, zumal er außerdem in einem eigenen Kapitel (pag. 78) abgehandelt wird; kalorischer, Drehungs- und Galvanisationsnystagmus finden sich nicht besprochen, ja, nicht einmal erwähnt. Wohl findet sich die Bemerkung, daß „nach mehrfachen Beobachtungen (u. a.) beim Ausspritzen des Ohres" Nystagmus auftritt und daß an diesen Beobachtungen „gewiß nicht zu zweifeln" ist. Daß dieser Nystagmus bloß auf Wärmeunterschied zurückzuführen und eine normale Erscheinung ist, die sich auch bei Gesunden findet, ist nirgends zu ersehen. Daß ferner der Nystagmus als Labyrinthsymptom dadurch an Wert verliert, da er auch durch andere Erkrankungen hervorgerufen werden kann (pag. 80), ist eine Bemerkung, die eigentlich nicht mehr ganz zeitgemäß ist, indem doch die Bestimmung und Verwertung des Nystagmus heute schon derart klargelegt erscheint, daß gerade die Art des Nystagmus als eines der wichtigsten Symptome für die Diagnose einer Ohrerkrankung herangezogen werden kann.

Bei Besprechung der Otalgien (ohne Ohrbefund) meint Verfasser, daß man in erster Linie an Hysterie denken möge. Nach Ansicht des Referenten wäre es angezeigter, zuletzt daran zu denken, da sich sehr häufig andere Ursachen erforschen lassen, und mancher, der zuerst an Hysterie denkt, sich verleiten lassen könnte, diese anderen Ursachen zu übersehen. Bei Besprechung der Antisepsis empfiehlt Ostmann, „Ohrpinzette, Ohrtrichter, Schere und Sonde vor wie nach dem Gebrauche durch Ausglühen zu desinfizieren". Es ist zweifellos, daß dieses Verfahren den sichersten Schutz bietet, doch leiden die Instrumente hierdurch allmählich derart, daß es kaum praktisch allgemein empfehlenswert erscheint. Der Absatz „Die Reinigung des Mittelohres mittelst Durchspülungen durch die Tube" (pag. 93) erfährt naturgemäß durch die Darlegungen des Referenten über „Tubeneiterungen" (Deutsche otologische Gesellschaft, Basel 1909) einige Abänderungen, die aber selbstverständlich in dem früher erschienenen Buche noch nicht berücksichtigt werden konnten.

Bei Besprechung der „Massage bei Ohrenkrankheiten" (pag. 100) tritt der Autor leider nicht für die Massage der Tuben- und Nasen-Rachenschleim-

Generated on 2019-10-24 09:52 GMT / http://hdl.handle.net/2027/uc1.b3252757
Public Domain in the United States, Google-digitized / http://www.hathitrust.org/access_use#pd-us-google
Digitized by Google
Original from UNIVERSITY OF CALIFORNIA

haut ein, obwohl ihr Wert als unterstützendes Heilmittel nicht zu unterschätzen ist; man darf nur von ihr nicht allzu viel verlangen, denn eine Ohrenbehandlung vermag sie selbstredend nicht zu ersetzen. Die Vibrationsmassage der Ohrtrompete sowie die Perkussionsmassage des äußeren Ohres finden keine Erwähnung. Unter den Ätzmitteln (pag. 106) konnte sich Verfasser mit der Chromsäure nicht befreunden. „Zur Herstellung einer Perforationsöffnung, welche den Eiterabfluß für längere Zeit sicherstellen soll, benutzt Ostmann mit Vorliebe den galvanokaustischen Kuppelbrenner (pag. 106). Dieses vor zirka einem Jahrzehnt von Voltolini angegebene Verfahren scheint nicht ganz einwandfrei und ist auch zum größten Teil wieder verlassen.

Ein eigenes Kapitel ist in vollkommen gerechtfertigter Weise der „elektrischen Behandlung bei Ohrenkrankheiten“ gewidmet (pag. 110). Leider ist dabei die eigentliche Behandlungsart einigermaßen stiefmütterlich weggekommen, da fast nur die galvanische Untersuchung (Brenners Formel etc.) besprochen erscheint. Die Technik der elektrischen Behandlung ist ganz übergangen; Faradisation (und natürlich daher auch Franklinisation) finden sich mit keinem Worte angedeutet.

In sehr übersichtlicher und anschaulicher Weise hat Ostmann die Operationslehre behandelt. Nur eine Indikation für Warzenfortsatztrepanationen halte ich für ein Lehrbuch, das auch für Studierende und weniger Vorgeschrittene berechnet ist, als ein wenig zu gewagt: die anscheinend unheilbare Neuralgie des Warzenfortsatzes auf hysterischer Basis, „auch wenn keine Mittelohr- oder Warzenfortsatzerkrankung nachweisbar ist“ (pag. 142). Es unterliegt keinem Zweifel, daß gelegentlich einmal ein solcher Eingriff mit bestem Erfolge ausgeführt werden kann; Referent hat selbst einmal dadurch eine hartnäckige Neuralgie zur Heilung gebracht. Auf Grund solcher vereinzelter Fälle — Verfasser selbst sah nur einen Fall (pag. 144) — sollte aber keine allgemein giltige Indikation konstruiert werden, da sonst mit der Trepanation auch Mißbrauch getrieben werden könnte.

Bei Besprechung der Labyrinthoperation wird die Methode von Neumann-Jansen, die doch die schwierigste und eine der wichtigsten ist, nur flüchtig erwähnt (pag. 169). Ferner ließ Ostmann bei Beschreibung der „Bulbusoperationen“ die beste Methode nach Prof. J. Tandler (siehe Monatsschr. f. Ohrenheilk., 1907, pag. 711) ganz unerwähnt.

Im speziellen Teil möchte Referent im ersten Abschnitte über Erkrankungen der Ohrmuschel und des äußeren Ohres bezüglich des Rates, bei Otitis externa circumscripta zu incidieren, „selbst dann, wenn kein Eiter gefunden wird“ (pag. 186), dem Autor nicht ganz beipflichten. Sehr übersichtlich sind die Kapitel über Trommelfellerkrankungen, wie Myringitis tuberculosa (pag. 224) und villosa (pag. 225) etc. dargestellt. Eine eingehende vorzügliche Würdigung finden „die Krankheiten der Nase und des Nasenrachenraumes in ihren Beziehungen zu den Erkrankungen des Mittelohres und der Tuba Eustachii“ (pag. 227—244).

Nach den Tubenerkrankungen bespricht Verfasser ausführlich die Krankheiten des Mittelohres und erläutert die verschiedenen Arten der Therapie sehr anschaulich an angenommenen Fällen (pag. 261). Zahlreiche übersichtliche Kurven sind diesem Abschnitte beigegeben. In einem eigenen Kapitel sind „die Modifikationen der akuten Mittelohrentzündung“ in ausgezeichneter Art dargestellt. Der chronische Mittelohrkatarrh ist unter der „Otitis media chronica“ abgehandelt, ein Platz, der ihm wohl vom rein

Digitized by Google
Original from UNIVERSITY OF CALIFORNIA
Generated on 2019-10-24 09:52 GMT / http://hdl.handle.net/2027/uc1.b3252757
Public Domain in the United States, Google-digitized / http://www.hathitrust.org/access_use#pd-us-google

pathologisch-anatomischen Standpunkte aus zukommt, den man aber von praktischen Gesichtspunkten aus anderwärts suchen möchte. Bei der Erörterung der Behandlung des Catarrhus chronicus wird in mustergiltiger Weise auf die Ätiologie vollauf Rücksicht genommen, etwas zu wenig allerdings auf Massage und Elektrizität (pag. 305).

In eigenen Kapiteln werden die intrakraniellen Folgekrankheiten der Ohr- und Schläfenbeineiterungen sehr instruktiv erörtert; nur beim Kleinhirnabsceß scheint die Arbeit von Neumann (Der otitische Kleinhirnabsceß, 1905) mit ihren Ergebnissen noch nicht berücksichtigt. Die Otosklerose wird vollauf gewürdigt, nur dürfte die Ansicht, daß als Ätiologie hereditäre Lues in Frage kommt, sehr fraglich sein (pag. 367).

Die Erörterungen der „Erkrankungen des Labyrinths" kranken unter dem Mangel einer richtigen Verwertung des vestibularen Nystagmus; auch das „Fistelsymptom" wird mit Stillschweigen übergangen. Da nach diesen Darlegungen eine Frühdiagnose in der Regel nicht gestellt werden kann, erscheint die in dem Lehrbuche angedeutete Prognose der eitrigen Labyrinthentzündungen viel ungünstiger, als dies unbedingt notwendig ist. So konnten zum Beispiel in jüngster Zeit auf der Wiener Ohrenklinik sämtliche eitrigen Labyrinthentzündungen (9 in 6 Wochen) der Heilung zugeführt werden.

In sehr klarer und übersichtlicher Art wurden die folgenden Kapitel bearbeitet: „Erkrankungen des Gehörorganes bei den Allgemeinerkrankungen", „Seelenstörungen infolge von Ohrerkrankungen", „Die vom Ohr ausgehenden Reflexe", „Die Gewerbe- und Berufskrankheiten des Ohres", „Die Schädigung des Gehörorganes durch Intoxikationen", „Die Verletzungen des Gehörorganes", „Die Neubildungen des Gehörorganes", „Die Mißbildungen des Gehörorganes", „Taubstumme und Taubstummenfürsorge", „Die Begutachtung Ohrenkranker". Im vorletzten Kapitel wurde nur unrichtigerweise wieder Bezold als Neuanbahner des Hör-Taubstummenunterrichtes hingestellt und den methodischen Hörübungen kein Platz angewiesen.

So finden wir in dem Lehrbuche Ostmanns eine Fülle interessanter und anregender Darstellungen. Daß in jedem Lehrbuche Punkte vorkommen werden, die nicht ganz einwandfrei erscheinen, bedarf keiner besonderen Erwähnung. Gerade die Konstatierung derselben erweist den Wert eines Werkes, da dies zeigt, daß es wert ist, sich mit ihm eingehend zu beschäftigen und da eventuelle Mängel leicht in einer Neuauflage richtiggestellt werden können. Daß die ganze Ausstattung des Buches eine höchst vornehme ist, läßt sich schon aus dem Namen der Verlagsfirma ersehen.

Ernst Urbantschitsch.

Referate.

I. Allgemeines.

Die Behandlung entzündlicher Erkrankungen von Kopf und Gesicht mit Stauungshyperämie. Aus der königl. chirurgischen Klinik zu Bonn (Geh. Med.-Rat Prof. Dr. Bier). Von Dr. Wilhelm Keppler, Assistent der Klinik. (Münchener med. Wochenschr., 52. Jahrg., Nr. 45.)

Nachdem uns Verfasser eingangs mit der Technik der Kopfstauung, welche in dem Anlegen einer elastischen Binde um den Hals besteht und von ihm in der Zeitschrift für Ohrenheilkunde des genaueren beschrieben worden

Digitized by Google
Original from UNIVERSITY OF CALIFORNIA
Generated on 2019-10-24 09:52 GMT / http://hdl.handle.net/2027/uc1.b3252757
Public Domain in the United States, Google-digitized / http://www.hathitrust.org/access_use#pd-us-google

ist, bekannt gemacht hat, geht er dazu über, die einzelnen Krankheitsformen an Kopf und Gesicht, welche auf diese Weise behandelt wurden, zu besprechen. Von diesen interessieren uns naturgemäß am meisten die eitrigen Erkrankungen des Mittelohres, die Keppler ebenfalls bereits an anderer Stelle eingehend besprochen hat und auf die hier kurz eingegangen sei. Voran stellt Verfasser den Satz: Ubi pus, ibi evacua, der auch hier seine volle Gültigkeit behält, und zwar rät er, auch bei Hyperämiebehandlung so bald als möglich dem Eiter Abfluß zu verschaffen, sei es durch die Paracentese, sei es durch Eröffnung von Abscessen am Warzenfortsatz, wo indes schon kleine Incisionen genügen. Er berichtet über 22 derartige Fälle, 12 akute, 10 chronische, mit einer Ausnahme sämtlich durch eine Beteiligung des Warzenfortsatzes kompliziert. Die 12 Fälle von akuter Mastoiditis sind sämtlich ohne Aufmeißelung zur Ausheilung gekommen. Gleich günstige Resultate ergaben die mittelst Stauung behandelten Fälle von Parotitis, die in 14 Tagen heilten; wo früher eine Radikaloperation am Platze war, genügen jetzt höchstens kleine Incisionen. Wie man sieht, ist die Biersche Stauung auch für unser Spezialgebiet als aussichtsvoll zu bezeichnen. Reinhard.

II. Äußeres Ohr und Mittelohr.

Vergleichende Untersuchungen des Trommelfelltonus. Von Woyatschek (Sankt Petersburg). (Wiestnik uschnych bol. [russ.], 1909, Heft 1 u. 2.)

Das Verschwinden des Trommelfelltonus kommt in primären sklerotischen Prozessen viel häufiger vor als in reinen Erkrankungsformen des N. acusticus. Da dieses Symptom also nicht als das einzig den Sklerosen angehörige anzusehen ist, so kann man die Manometrie nur als ein Hilfsmittel bei der Differentialdiagnose der oben erwähnten Erkrankungen verwenden.

L. Mekler.

Zur endoskopischen Untersuchung der Rachenmündung der Tuba en face und des Tubenkanals. Eine rhinoskopische Reminiszenz von E. Zaufal. (Archiv für Ohrenheilkunde, Bd. 79, Heft 1 u. 2.)

Zaufal hat schon im Jahre 1880 die Wichtigkeit des Nitze-Leiterschen Cystoskops für die Untersuchung des Cavum pharyngonasale erkannt und das Cystoskop zu dem Zwecke modifiziert, um damit das Tubenostium en face und den Tubenkanal zu inspizieren. Er hat also schon im Jahre 1880 „Salpingoskopie“ betrieben. Alt.

III. Labyrinth und Hörnerv.

Monochord zur Bestimmung der oberen Hörgrenze und der Perzeptionsfähigkeit des Ohres für sehr hohe Töne. Von Prof. Dr. F. A. Schulze (Marburg). Zeitschr. f. Ohrenheilk., LVI, 2.

Um die hohen Töne von c^4 an bis zur oberen Hörgrenze und darüber hinaus mittelst eines einfachen Instrumentes bequem und exakt zu erzeugen, verwandte Schulze die Longitudinalschwingungen dünner Stahl- oder Silber-

Digitized by Google
Original from UNIVERSITY OF CALIFORNIA
Generated on 2019-10-24 09:52 GMT / http://hdl.handle.net/2027/uc1.b3252757
Public Domain in the United States, Google-digitized / http://www.hathitrust.org/access_use#pd-us-google

drähte, welche als Monochord zwischen zwei Klemmen mit verschiebbarer Mittelklemme eingespannt sind, und zwar in drei Ausführungen: Stahldraht, 80 *cm* lang, mit c^5 beginnend; Silberdraht, 30 *cm* lang, mit g^5 und 20 *cm* lang, mit c^6 beginnend. Die näheren Darlegungen des Autors sind im Original nachzulesen. Keller.

IV. Otochirurgie.

Über das Chlorom des Schädels, ein typisches Krankheitsbild. Von Doktor C. Pfeiffer, Assistenzarzt in Frankfurt a. M. (Münchener med. Wochenschrift. 53. Jg., Nr. 39.)

Verfasser fügt den 41 bisher einwandfrei beobachteten Fällen von Chlorom einen neuen hinzu, in dem sich bei einem 4jährigen Jungen zuerst eine Ohreiterung mit zunehmender Taubheit einstellte, an die sich bald hochgradiger symmetrischer Exophthalmus mit Chemosis und Sehstörungen sowie Schmerzhaftigkeit der Bulbi anschloß. In kurzem entwickelte sich hochgradige Blässe, es kam infolge der Anämie zu Blutungen in der Netzhaut, unter auffallender Apathie und großer Reizbarkeit des Kindes entwickelten sich Drüsen an den Kieferwinkeln, Schwellungen der Schläfengegenden, und nach 4monatlichem Kranksein trat unter zunehmendem Marasmus der Tod ein, nachdem eine probeweise ausgeführte Eröffnung des Schädels keinen Erfolg gehabt hatte. Bei der Sektion zeigten sich als Ursache des Exophthalmus graugrüne Tumoren im retrobulbären Gewebe, ebensolche in der Dura, vor der Brustwirbelsäule und am Sternum und als Endursache des ganzen Prozesses eine ausgedehnte Durchsetzung des ganzen rechten Felsenbeines und Warzenfortsatzes mit Chloromgewebe, an das sich Metastasen der linken Tonsille, der Halsdrüsen im Mediastinum, in Leber und Nieren angeschlossen hatten. Verfasser faßt die vier Hauptsymptome des Chloroms wie folgt zusammen: 1. den schmerzlichen Exophthalmus mit nachfolgender Sehnervenatrophie, 2. die Ohrerkrankung mit Schwellung in der Schläfengegend, 3. die Anämie beziehungsweise akute lymphatische Leukämie mit Drüsenschwellungen unter Haut und Schleimhaut, 4. den raschen Verlauf und das jugendliche Alter, und glaubt, daß man unter Berücksichtigung dieser die Diagnose auch in vivo stellen könne. Mikroskopisch stellte sich der Tumor dar als ein Lymphosarkom von eigentümlich grüner Farbe, als ein Chlorolymphosarkom. Reinhard.

Für den wissenschaftlichen Teil verantwortlicher Redakteur: **Dr. Ernst Urbantschitsch, Dr. Otto Kahler.**
Herausgeber, Eigentümer und Verleger: **Urban & Schwarzenberg.**

Druck von Gottlieb Gistel & Cie., Wien, III., Münzgasse 6.

Digitized by Google
Original from UNIVERSITY OF CALIFORNIA
Generated on 2019-10-24 09:52 GMT / http://hdl.handle.net/2027/uc1.b3252757
Public Domain in the United States, Google-digitized / http://www.hathitrust.org/access_use#pd-us-google

MONATSSCHRIFT FÜR OHRENHEILKUNDE
UND
LARYNGO-RHINOLOGIE.

XLIII. Jahrg. 1909. 9. Heft.

Nachdruck verboten.

Otologischer Teil.

Original-Artikel.

Aus der k. k. Univ.-Ohrenklinik in Wien. (Vorstand: Prof. V. Urbantschitsch.)

Zur Klinik und Pathologie der otitischen Sinusthrombose.

Von Dr. **Gustav Bondy**, I. Assistenten der Klinik.

Die in vorliegendem Aufsatze zur Veröffentlichung gelangenden 30 Fälle otitischer Sinusthrombose stellen die Gesamtzahl der im Studienjahre 1907/08 an der Wiener Ohrenklinik gemachten Beobachtungen dar. Wenn ich es trotz der großen, heute kaum mehr zu übersehenden Zahl einschlägiger Publikationen unternehme, eine weitere Reihe von Fällen zu veröffentlichen, so geschieht dies einerseits wegen der Fülle interessanter Beobachtungen, die nach mehreren Richtungen hin für die Pathologie der Sinusthrombose von Bedeutung sind, andrerseits weil Anhaltspunkte zur Beurteilung des Verlaufes und der Prognose eines Krankheitsprozesses nicht so sehr durch Hervorhebung einzelner, besonders interessanter Fälle, sondern nur durch Zusammenfassung vollständiger Beobachtungsreihen gewonnen werden können.

Bevor ich die Krankengeschichten der einzelnen Fälle reproduziere, soll zunächst der hinsichtlich der Diagnose und Operationsmethode an der Klinik geltende Standpunkt in Kürze dargelegt werden.

Findet sich neben den Zeichen einer Warzenfortsatzaffektion hohes Fieber, das durch eine anderweitige Erkrankung nicht erklärt werden kann, so betrachten wir dies, falls auch der Operationsbefund keine ausreichende Erklärung liefert, als Indikation zur Freilegung des Sinus, und zwar selbst dann, wenn er von scheinbar gesundem Knochen bedeckt ist, da bekanntlich, trotzdem ausgebreitete Veränderungen am Sinus bestehen können, andrerseits eine lege artis ausgeführte Freilegung desselben als durchaus gefahrlos anzusehen ist. Zeigt sich die Sinuswand gesund, so kann, wenn die Symptome keine ausgesprochenen waren, zunächst der Erfolg der Knochenoperation abgewartet werden, bei krankhaft veränderter Wand hingegen, bei ausgesprochen pyämi-

Digitized by Google
Original from UNIVERSITY OF CALIFORNIA
Generated on 2019-10-24 09:52 GMT / http://hdl.handle.net/2027/uc1.b3252757
Public Domain in the United States, Google-digitized / http://www.hathitrust.org/access_use#pd-us-google

schen Temperaturen oder wenn nach der ersten Operation kein Temperaturabfall eingetreten war, wird zunächst die Jugularis unterbunden und anschließend der Sinus eröffnet und ausgeräumt. Da die Probepunktion mit der Pravazschen Spritze, wie aus vielfältigen Erfahrungen hervorgeht, nicht geeignet ist, in allen Fällen sichere Aufschlüsse zu liefern, haben wir uns in zweifelhaften Fällen stets der Probeincision bedient, die unter Zuhilfenahme der Whitingschen Tamponade, stets jedoch ohne Ausstreichen des Blutes aus dem abgedämmten Abschnitte, auch den Nachweis einer wandständigen Thrombose ermöglichte.

Bei der Operation am Sinus haben wir stets auf die möglichst vollständige Entfernung der Thromben Bedacht genommen, da nur dadurch die besten Chancen für ein rasches Abschneiden des pyämischen Prozesses gewonnen werden, vorausgesetzt natürlich, daß es noch nicht zur Bildung von Metastasen gekommen ist. Für den neuerdings wieder von Voss (Z. f. O., Bd. 53) lebhaft befürworteten Modus, bei zentraler Erweichung des Thrombus nur diese Partien zu entfernen, die soliden Endstücke aber in Ruhe zu lassen, konnten wir uns nicht erwärmen, da man niemals auf eine Organisation des soliden Thrombus mit Sicherheit rechnen und, wie zahlreiche Fälle in der Literatur zeigen, auch an einem weit von der ursprünglichen Stelle entfernten Orte ein eitriger Zerfall des Thrombus mit fortschreitender Pyämie erfolgen kann.

In einigen Fällen, in denen das zentrale Ende des soliden Thrombus nicht erreicht werden konnte, stellte sich wegen Fortdauer der pyämischen Erscheinungen die Notwendigkeit heraus, in einem zweiten Eingriffe auch diese Thrombenpartien zu entfernen. Zumeist sind wir hier mit der Anlegung der Jugularis-Hautfistel (Alexander, Z. f. O., Bd. 47), Ausräumung der im Bulbus sitzenden Thromben mit dem Löffel und nachheriger Durchspülung des ganzen Gefäßrohres von oben her ausgekommen. Wiederholt gelang es auf diese Weise, die Thromben vollständig zu entfernen. War dies aus Gründen, die noch bei Besprechung der einzelnen Fälle zu erörtern sein werden, nicht möglich, dann betrachteten wir die Indikation zur mehr oder weniger vollständigen Bulbusoperation gegeben.

Hinsichtlich der Jugularisunterbindung waren folgende Gesichtspunkte für unser Vorgehen maßgebend. Bei Bestehen einer obturierenden Thrombose kann, wie schon Körner hervorhebt, die Jugularisunterbindung der bereits bestehenden Zirkulationsstörung im Hirne natürlich keine neue hinzufügen, ist also in Hinsicht darauf vollständig irrelevant. Das gleiche gilt bei Bestehen einer wandständigen Thrombose, da hier durch die Operation am Sinus doch dieselbe Zirkulationsstörung gesetzt werden muß. Jedenfalls können die bekannten Fälle von Linser und Rohrbach bei Erörterung dieser Frage nicht verwertet werden, da mit oder ohne Jugularisunterbindung die Zirkulationsstörung im Hirne die gleiche bleibt. Fragen wir uns weiter, was wir von der

Digitized by Google
Original from UNIVERSITY OF CALIFORNIA
Generated on 2019-10-24 09:52 GMT / http://hdl.handle.net/2027/uc1.b3252757
Public Domain in the United States, Google-digitized / http://www.hathitrust.org/access_use#pd-us-google

Jugularisunterbindung erwarten dürfen, so muß allerdings zugegeben werden, daß wir ein Fortschreiten des pyämischen Prozesses nicht in allen Fällen verhüten können, und zwar insbesondere dann, wenn von einer Bulbusthrombose auf dem Wege der Collateralbahnen, wie sie Hansberg (Z. f. O., Bd. 44) ausführlich dargestellt hat, noch Infektionsmaterial in die Blutbahn gelangt. Gerade für diese Fälle schaffen wir aber — und hierin müssen wir Hansberg vollinhaltlich beipflichten — durch die Unterbindung eine Barrière, von der aus wir den weiter andauernden infektiösen Prozeß chirurgisch angehen und häufig genug erfolgreich bekämpfen können.

Wir haben demgemäß die Unterbindung der Jugularis nur in jenen Fällen unterlassen, in denen die Thrombose symptomlos verlaufen war und bei der Knochenoperation zufällig aufgedeckt wurde.

Ich lasse nunmehr sämtliche Krankengeschichten folgen, die Besprechung jener Fälle, die klinisch oder pathologisch-anatomisch ein besonderes Interesse beanspruchen können, erfolgt am Schlusse in zusammenhängender Form.

I. Mastoiditis nach Otitis media subacuta rechts. Sinusthrombose. — Sinusoperation ohne Jugularisunterbindung. — Heilung.

Jakob M., 60 Jahre, aufgenommen am 2. XI. 1907. Seit 3 Monaten Ohreiterung rechts, seit einigen Wochen Schwellung hinter dem Ohre, keine Schmerzen, kein Fieber. Stat. pr.: Linkes Ohr normal. Rechts reichlich rahmiger Eiter im Gehörgang, Perforation im vorderen unteren Trommelfellquadranten. Mäßige Infiltration der Weichteile hinter dem Ohr. Temp. 37·2.

4. XI. Operation (Bárány): Im Warzenfortsatz eine große, mit pulsierendem Eiter erfüllte Höhle. Sinus und Dura der hinteren Schädelgrube in großem Umfange freiliegend, mit Granulationen bedeckt. Emissarium mastoid. federkieldick, thrombosiert, ebenso auch der Sinus. Ausräumung der Thrombenmassen. Volle Blutung von oben, geringe von unten. Jugularis nicht unterbunden. Der bakteriologische Befund aus dem Thrombus negativ, weder im Ausstriche, noch in der Kultur sind Bakterien nachweisbar.

5. XI. Temp. 36·4. Wohlbefinden.

7. XI. Temp. bis 38·2.

9. XI. Temp. bis 38·0. Von da ab afebril. 1. Verbandwechsel am 6. Tage. Am 14. Tage zur ambulatorischen Behandlung entlassen.

II. Chronische Mittelohreiterung links. Cholesteatom, perisinuöser und Extraduralabsceß der hinteren Schädelgrube, Sinusthrombose. — Totalaufmeißelung. — Jugularisunterbindung, Sinusoperation. — Heilung.

Max F., 18 Jahre alt, aufgenommen am 28. III. 1908. Seit Kindheit Ohrenfluß links, seit 3 Tagen Schwellung hinter dem Ohre. Schmerzen, Fieber. Stat. pr.: Rechtes Ohr normal. Links reichlich stinkender Eiter im Gehörgang.

Digitized by Google
Original from UNIVERSITY OF CALIFORNIA
Generated on 2019-10-24 09:52 GMT / http://hdl.handle.net/2027/uc1.b3252757
Public Domain in the United States, Google-digitized / http://www.hathitrust.org/access_use#pd-us-google

Trommelfellperforation hinten oben. Enorme fluktuierende Schwellung über dem Warzenfortsatz. Temp. 38·3.

29. III. Operation (Bárány): Großes Cholesteatom im Antrum. Perisinuöser jauchender Absceß, Extraduralabsceß, von der hinteren auf die mittlere Schädelgrube übergreifend. Sinus an bohnengroßer Stelle freiliegend, mit mißfärbigen Granulationen bedeckt. Breite Freilegung des Sinus. Jugularisunterbindung unterhalb der Einmündung der V. fac. commun. Eröffnung des Sinus und Ausräumung der Thromben. Volle Blutung von oben, geringe von unten. (Der Thrombus mikroskopisch und kulturell steril.) Rasches lytisches Absinken der Temperatur, vom 3. Tage an vollständig afebriler Verlauf. 22 Tage post op. wird Patient zur ambulatorischen Behandlung entlassen.

III. Otitis media supp. chr. tbc. links. Symptomlose eitrige Sinusthrombose mit teilweiser Obliteration des Sinus. — Totalaufmeißelung. — Ausräumung der Thromben. — Heilung.

Franz K., 6 Jahre alt. Seit längerer Zeit Ohrenfluß links. Seit zirka einer Woche Anschwellung hinter dem Ohre.

29. XII. 1907 Stat. pr.: Rechtes Ohr normal. Linkes Ohr: Reichliche fötide Eiterung, starke Senkung der hinteren oberen Gehörgangswand, Trommelfell nicht sichtbar. Große retroaurikuläre, deutlich fluktuierende Schwellung. Die interne Untersuchung ergibt normalen Befund. Fungus des linken Kniegelenkes, tuberkulöse Ostitis mit Durchbruch an der Grundphalange des linken Zeigefingers. Temp. 37·8.

30. XII. Operation (Bondy): Typische Totalaufmeißelung. Großer subperiostaler Absceß, am Planum mastoideum eine Fistel in Antrumhöhe, eine zweite etwa $^1/_2$ *cm* tiefer. Der Warzenfortsatz eine große, von Eiter und Granulationen erfüllte Höhle, in deren Grunde die Dura der hinteren Schädelgrube in großer Ausdehnung freiliegt. Auf der Dura des Kleinhirns zwei Tuberkelknötchen. Die Sinuswand verfärbt, verdickt. Gegen den Bulbus zu fehlt die ganze laterale Sinuswand, im Zentrum des Defektes auch die mediale Wand, so daß das von normaler Pia bedeckte Kleinhirn freiliegt. Aus dem oberen Sinusende quillt flüssiger Eiter. Aufdeckung des Sinus über das Knie, bis gesunde Wand erreicht ist, worauf der Sinus breit gespalten und ein etwa 1 *cm* langer Thrombus entfernt wird. Das obere Ende des Sinus erweist sich vollständig obliteriert, in einen soliden Strang verwandelt. Nach Ausräumung der Thromben von unten kommt flüssiges Blut in dünnem Strahle. Jugularis wird nicht unterbunden.

31. XII. Temp. morgens 37·5. Wohlbefinden.

1. I. Temp. bis 37·9.

3. I. Temp. bis 37·7, von da ab afebriler Verlauf (unter 37·0). Nach 17 Tagen zur ambulatorischen Behandlung entlassen.

Generated on 2019-10-24 09:52 GMT / http://hdl.handle.net/2027/uc1.b3252757
Public Domain in the United States, Google-digitized / http://www.hathitrust.org/access_use#pd-us-google
Digitized by Google
Original from UNIVERSITY OF CALIFORNIA

IV. Mastoiditis nach Otitis med. suppurat. acut. links. Symptomlose Sinusthrombose. — Einfache Aufmeißelung. Sinusoperation. Keine Jugularisunterbindung. — Heilung.

Edith P., 4 Jahre alt, aufgenommen am 21. III. 1908. Vor 3 Wochen Auftreten von Ohrenfluß links im Anschluß an Schnupfen. Seit 5 Tagen Schmerzen und Anschwellung hinter dem Ohr, Schwindelanfälle. Vor 3 Tagen wiederholt erbrochen. Fieber soll nie bestanden haben. Stat. pr.: Rechtes Ohr normal. Linke Ohrmuschel stark abstehend. Große, deutlich fluktuierende, retroaurikuläre Schwellung. Im Gehörgang reichlich rahmiger Eiter. Trommelfell infolge starker Senkung der hinteren oberen Gehörgangswand nicht sichtbar. Temperatur 37·3. Operation (Bárány): Subperiostaler Absceß. Fistel am Planum mastoideum. Im Warzenfortsatz eine große, mit Eiter und Granulationen erfüllte Höhle. Sinus und Kleinhirndura freiliegend, mit Granulationen bedeckt. Sinus prominent, nicht pulsierend. Die Probeincision ergibt einen soliden obturierenden Thrombus. Ausräumung der Thrombenmassen, volle Blutung von oben, keine von unten. Keine Jugularisunterbindung.

22. III. Temp. 36·4. Wohlbefinden.

26. III. Temp. anhaltend unter 37·0. Verbandwechsel.

Am 27. III. zur ambulatorischen Behandlung entlassen.

V. Chronische Mittelohreiterung links. — Totalaufmeißelung. — Wandständige Sinusthrombose nach Stichverletzung des Sinus. — Lungenmetastase. Jugularisunterbindung. Sinusoperation. — Heilung.

Marie H., 28 Jahre alt, Aufnahme am 7. Juli 1908. Linkseitige Ohreiterung seit 17 Jahren. Seit mehreren Jahren Schwindel, seit einigen Monaten Schmerzen im Ohre. Stat. pr.: Rechtes Ohr normal. Links: Totale Destruktion des Trommelfells, Granulationen in der Trommelhöhle, Eiterung aus dem Kuppelraum. Temp. 36·2, in den folgenden Tagen bis zur Operation zwischen 36·2 und 36·9.

13. VII. Operation: Typische Totalaufmeißelung. Der Sinus ist so stark vorgelagert, daß er beim ersten Meißelschlage freigelegt wird. Antrum ziemlich weit, mit Granulationen erfüllt. Bei der Gehörgangsplastik kommt es zu einer kleinen Stichverletzung des Sinus, die auf Tamponade sofort steht.

14. VII. Temp. 37. Wohlbefinden. Von da ab langsames Ansteigen der Temperatur.

17. VII. morgens 38·4. Mittags plötzlicher Anstieg auf 40·4 ohne Frost. Schmerzen in der Brust und im Abdomen. Die interne Untersuchung ergibt beginnende Pleuritis links, Abdominalorgane normal. Verbandwechsel, Sinus mißfärbig. 8 Uhr abends Operation (Bondy): Zunächst Jugularisunterbindung unterhalb des Abganges der Facialis. Jugularis blutleer. Hierauf breite Freilegung des Sinus bis ins Gesunde. Gleich bei den ersten Meißelschlägen kommt

Digitized by Google
Original from UNIVERSITY OF CALIFORNIA
Generated on 2019-10-24 09:52 GMT / http://hdl.handle.net/2027/uc1.b3252757
Public Domain in the United States, Google-digitized / http://www.hathitrust.org/access_use#pd-us-google

es zu einer mäßigen Blutung aus der verletzten Stelle. Abdämmung des Sinus nach beiden Seiten, Schlitzung der lateralen Sinuswand, Extraktion eines an der Stelle der Verletzung sitzenden, etwa 2 *cm* langen, wandständigen Thrombus. Die bakteriologische Untersuchung desselben ergibt Streptococcus pyogenes.

18. VII. Temp. 38·8 bis 39·1, Apathie.

21. VII. Temp. konstant zwischen 38 und 39. Interner Befund: Leichte Pleuritis links, leicht tympanitischer Schall rechts hinten unten. Nachmittags neuerlicher Anstieg der Temperatur von 38·2 auf 40·0. Schüttelfrost.

22. VII. morgens Temp. 40·7. Interner Status unverändert. Operation: Der Sinus in der ganzen freigelegten Strecke mißfärbig, weitere Freilegung bis ins Gesunde. Extraktion eines obturierenden Thrombus aus diesem Teile, volle Blutung von oben. Anlegung der Jugularishautfistel. Entfernung eines Thrombus aus dem Bulbus mit dem scharfen Löffel, hierauf Durchspülung, wobei noch ein etwa 5 *cm* langer Thrombus abgeht. Kochsalzinfusion. Kampfer.

23. VII. morgens Temp. 36·9, abends 38·4. Andauernde pyämische Temperaturen bis 29. VII., von da ab fieberfrei.

Am 11. VIII. wird Patientin zur ambulatorischen Behandlung entlassen.

VI. Mastoiditis nach Otit. med. supp. acut. rechts. — Einfache Aufmeißelung. — Wandständige Sinusthrombose nach unbeabsichtigter Freilegung des Sinus. Lungenmetastase. — Jugularisunterbindung. Sinusoperation. — Heilung.

Sylvester M., 26 Jahre alt, Aufnahme am 21. V. 1908. Akute rechtseitige Otitis seit 4 Wochen. Seit 3 Tagen neuerlich starke Schmerzen. Stat. pr.: Linkes Ohr normal. Rechts reichliche, nicht fötide Eiterung, Trommelfellperforation hinten unten, leichte Schwellung und Druckempfindlichkeit hinter dem Ohre. Temp. 36·7. Patient bleibt zunächst in Beobachtung. Temp. andauernd unter 37·0.

27. V. Wegen zunehmender Schwellung am Warzenfortsatz Operation (Bondy): Warzenfortsatz kleinzellig-pneumatisch, in allen Zellen schleimiger Eiter. Der Knochen gegen das Antrum zu erweicht. Unbeabsichtigte Freilegung des von gesundem Knochen bedeckten Sinus auf zirka $^1/_2$ *cm*^{2}. Die Wandung normal.

28. V. Temp. 36·1, Wohlbefinden.

31. V. morgens Temp. 36, abends plötzlicher Anstieg auf 39·8. Schüttelfrost.

1. VI. morgens Temp. 39·7, 10 Uhr vormittags 41·1. Operation: Unterbindung der Jugularis unterhalb des Abganges der Facialis, das obere Ende bluthältig. Die bei der ersten Operation freigelegte Stelle der Sinuswand ist verfärbt und verdickt. Freilegung des Sinus bis ins Gesunde. Da der Sinus bluthältig scheint, wird er nach beiden Seiten abgedämmt und breit gespalten.

Generated on 2019-10-24 09:52 GMT / http://hdl.handle.net/2027/uc1.b3252757
Public Domain in the United States, Google-digitized / http://www.hathitrust.org/access_use#pd-us-google
Digitized by Google
Original from UNIVERSITY OF CALIFORNIA

Die verdickte Stelle der Wand wird exzidiert. Die mikroskopische Untersuchung dieser Partie ergibt einen kleinen wandständigen Thrombus.

2. VI. Tem. 37·6 bis 39, subjektives Wohlbefinden. Patient schläft viel.

3. VI. Temp. 37·5 bis 39·3, Status idem.

4. VI. Temp. 37·8 bis 39·3. Verbandwechsel. Leichte Blutung aus dem oberen Ende des Sinus.

6. VI. Temp. 37·3 bis 38·3, häufiger Husten, äußerst fötides, gelbrötliches Sputum. Interner Befund: Rechts hinten unten ein etwa 2 Finger hoher, gedämpfter Schallbezirk, daselbst abgeschwächtes Atmen (Lungenabsceß?). Mäßige Herzdilatation, weicher Milztumor. 3mal täglich 15 Tropfen Digalen.

7. VI. Neuerlicher Temperaturanstieg auf 40·1. Verbandwechsel. Die Wunde zeigt keine Besonderheiten. Von da ab rascher Abfall der Temperatur, so daß am 10. VI. normale Temperatur erreicht ist. Lungenbefund bis auf eine leichte Bronchitis normal. Patient bleibt fieberfrei und wird am 24. VI. zur ambulatorischen Behandlung entlassen.

VII. Mastoiditis nach Otitis med. supp. acut. rechts. — Einfache Aufmeißelung. — Sinusthrombose nach unbeabsichtigter Freilegung des Sinus. — Jugularisunterbindung. Sinusoperation. — Heilung.

Gisela R., 21 Jahre alt, aufgenommen am 28. XII. 1907. Akute, rechtseitige Otitis seit 4 Wochen, seit einer Woche neuerliche starke Schmerzen. Stat. pr.: Linkes Ohr normal. Rechts: Im Gehörgang reichlich nicht fötider Eiter, Trommelfellperforation hinten unten, Schwellung und Druckempfindlichkeit hinter dem Ohre. Temp. 37·8.

29. XII. Operation (Bondy): Typische Aufmeißelung. Sinus hierbei in geringer Ausdehnung freigelegt. Die Wand vollständig normal, der angrenzende Knochen hart.

30. und 31. XII. vollständig afebriler Verlauf. Temperatur konstant unter 37·0.

1. I. plötzlicher Anstieg der Temperatur von 36·3 auf 39·4 ohne Frost.

2. I. morgens Temp. 37·1, mittags 38·2. Nachmittags Operation: Breite Freilegung des Sinus, dessen Wand sich an der freiliegenden Stelle verfärbt zeigt. Jugularisunterbindung unterhalb der Einmündung der Facialis. Beide gut gefüllt. Spaltung des Sinus, Extraktion eines zirka 2 *cm* langen, obturierenden Thrombus, volle Blutung von beiden Seiten.

3. I. Temp. 36·4, Wohlbefinden.

Am 3. und 6. Tage nach der zweiten Operation noch Temperaturanstieg auf 38 respektive 37·8, sonst afebriler Verlauf. Am 19. Tage post op. wird Patientin zur ambulatorischen Behandlung entlassen.

VIII. Mastoiditis nach Otitis med. supp. acuta rechts. — Einfache Aufmeißelung. — Wandständige Sinusthrombose nach un-

Digitized by Google
Original from UNIVERSITY OF CALIFORNIA
Generated on 2019-10-24 09:52 GMT / http://hdl.handle.net/2027/uc1.b3252757
Public Domain in the United States, Google-digitized / http://www.hathitrust.org/access_use#pd-us-google

beabsichtigter Freilegung des Sinus. — Jugularisunterbindung. Sinusoperation. — Heilung.

Franziska M., 7 Jahre alt, Aufnahme am 4. VIII. 1908. Akute, rechtseitige Otitis seit 4 Wochen im Anschlusse an Masern. Seit einigen Tagen Schmerzen und Schwellung hinter dem Ohre. Stat. pr.: Linkes Ohr normal. Rechts: Profuse Otorrhoe. Trommelfell infolge starker Senkung der hinteren oberen Gehörgangswand nicht sichtbar. Fluktuierende Schwellung hinter dem Ohre. Temp. 37·5.

5. VIII. Operation (Ruttin): Periostalabsceß. Warzenfortsatz sehr zellreich, in allen Zellen Eiter und Granulationen. Sinus in Linsengröße freigelegt, seine Wandung normal.

6. VIII. Temp. 37·2, Wohlbefinden.

8. VIII. Plötzlicher Anstieg von 37·0 auf 39·8 ohne Frost.

9. VIII. Temp. 40·4, Schüttelfrost. Operation: Zunächst Jugularisunterbindung oberhalb der Einmündung der Facialis. Jugularis gut gefüllt. Weitere Freilegung des Sinus, an dessen Wand sich leichte Auflagerungen finden. Incision der Wand. Im Sinus flüssiges Blut.

10. VIII. Temp. 36·4 bis 37·1.

11. VIII. Temp. 36·5 bis 37·4.

12. VIII. Temp. 38·6. Oberes Jugularisende thrombosiert. Anlegung der Jugularishautfistel. Bei Lüftung der verklebten Sinuswände neuerliche Blutung von oben.

13. VIII. Höchste Temp. 38·0. Von da ab ist Patientin afebril und wird am 4. IX. zur ambulatorischen Behandlung entlassen.

IX. Mastoiditis nach Otitis med. supp. acut. rechts. Perisinuöser Absceß. 8 Tage nach der Aufmeißelung Pyämie. — Jugularisunterbindung, Sinusoperation. — Heilung.

Anna P., 57 Jahre alt, aufgenommen am 3. I. 1908. Vor 7 Wochen im Anschlusse an Influenza Schmerzen im rechten Ohre. Spontaner Durchbruch am zweiten Krankheitstage. Schmerzen und erhöhte Temperatur konstant andauernd. Seit 5 Tagen Schwindel und Brechreiz. Stat. pr.: Linkes Ohr normal. Rechtes Ohr: Profuse, nicht fötide Eiterung. Trommelfell infolge starker Senkung der hinteren oberen Gehörgangswand nicht sichtbar. Schwellung und Druckempfindlichkeit des Warzenfortsatzes. Temp. 38·1.

4. I. Aufmeißelung des Warzenfortsatzes (Bondy): Periostalabsceß. Fistel am Planum mastoideum, im Warzenfortsatz eine große Eiterhöhle, in deren Grund der mit leichten Auflagerungen bedeckte Sinus freiliegt. Im Warzenfortsatzeiter Streptococcus pyogenes.

5. I. Temp. 37·2, Wohlbefinden.

11. I. vollständig afebriler Verlauf. Erster Verbandwechsel. Reichliche Sekretion, Wundhöhle schön granulierend, Sinus nicht mehr erkennbar.

Digitized by Google
Original from UNIVERSITY OF CALIFORNIA
Generated on 2019-10-24 09:52 GMT / http://hdl.handle.net/2027/uc1.b3252757
Public Domain in the United States, Google-digitized / http://www.hathitrust.org/access_use#pd-us-google

12. I. Morgentemperatur 36·9, mittags plötzlicher Anstieg auf 39·1 ohne Frost.

13. I. morgens Temp. 37·6, nachmittags 39·5. Operation: Breite Freilegung des an der freiliegenden Stelle mit Granulationen bedeckten Sinus. Jugularisunterbindung oberhalb des Abganges der Facialis. Das obere Ende der Jugularis erweist sich als blutleer. Ausräumung eines obturierenden Thrombus aus dem Sinus, volle Blutung von oben, keine von unten. Die bakteriologische Untersuchung aus dem Thrombus ergibt Streptococcus pyogenes. Lytisches Absinken der Temperatur innerhalb der nächsten 3 Tage, von da ab fieberfrei. Am 24. Tage post op. wird Patientin zur ambulatorischen Behandlung entlassen.

X. Mastoiditis nach Otit. med. supp. acut. rechts. Perisinuöser Absceß, Sinusthrombose. — Aufmeißelung. — Sinusoperation ohne Jugularisunterbindung. — Heilung.

Josef B., 16 Jahre alt, aufgenommen am 20. XII. 1907. Vor 7 Wochen an akuter, rechtseitiger Otitis erkrankt. Seit 14 Tagen Kopfschmerzen und Schwellung hinter dem Ohr. Stat. pr.: Linkes Ohr normal. Rechtes Ohr: Profuse, nicht fötide Eiterung, hintere obere Gehörgangswand gesenkt, Perforation im vorderen unteren Quadranten. Schwellung hinter dem Ohr bis zur Mittellinie nach hinten, Warzenfortsatz druckempfindlich, Gegend des Emissars geschwollen und druckempfindlich. Temp. 38·0.

21. XII. Operation (Bárány): Große Zerstörung des Warzenfortsatzes, in demselben unter Druck stehender Eiter. Perisinuöser Absceß. Sinuswand verfärbt. Bei der weiteren Freilegung des Sinus reißt die Wand an der Umbiegungsstelle in den horizontalen Teil ein. Hierbei zeigt sich, daß der Sinus total thrombosiert ist. Ausräumung der Thromben und Excision der lateralen Wand, volle Blutung von beiden Seiten. Jugularis nicht unterbunden. Die bakteriologische Untersuchung des Thrombus ergibt spärliche, grampositive Diplokokken.

22. XII. Wohlbefinden. Temp. 37·3. Vollständig afebriler Wundverlauf, erster Verbandwechsel am 6. Tage, am 20. Tage zur ambulatorischen Behandlung entlassen.

XI. Chronische Mittelohreiterung rechts mit akuter Exacerbation. Cholesteatom. Sinusthrombose. — Totalaufmeißelung. Jugularisunterbindung. Sinusoperation. — Heilung.

Herta H., 12 Jahre alt, Aufnahme am 27. IV. 1908. Ohrenfluß rechts seit 7 Jahren im Anschlusse an Scharlach. Seit einigen Tagen Schmerzen im Warzenfortsatz. Stat. pr.: Links: Trockene Perforation im hinteren oberen Quadranten. Rechts: Schwellung und Senkung der hinteren oberen Gehörgangswand. In der Tiefe fötide Cholesteatommassen. Trommelfell nicht sichtbar.

Generated on 2019-10-24 09:52 GMT / http://hdl.handle.net/2027/uc1.b3252757
Public Domain in the United States, Google-digitized / http://www.hathitrust.org/access_use#pd-us-google
Digitized by Google
Original from UNIVERSITY OF CALIFORNIA

Leichtes Ödem hinter dem Ohre. Warzenfortsatz druckempfindlich. Temperatur 37·2.

29. IV. Nachts unruhig geschlafen, erbrochen, klagt über Schwindel. Temp. 38·5. Keine Anzeichen von Meningitis. Augenhintergrund: Rechts stärkere Füllung der Venen. Interner Befund normal. Operation (Ruttin): Typische Totalaufmeißelung. Beim ersten Meißelschlage quellen etwa 2—3 Eßlöffel jauchigen Eiters hervor. Im Antrum und der Trommelhöhle reichlich fötide Cholesteatommassen. Horizontaler Bogengang mit Osteophyten bedeckt. Freilegung des Sinus bis über das Knie und in die Nähe des Bulbus und der Dura der hinteren Schädelgrube bis an die Pyramidenkante. Sinus und Dura von gut aussehenden Granulationen bedeckt.

30. IV. Temp. 36·4, abends 38·0.

I. V. morgens Temp. 38·8. Operation: Unterbindung der Jugularis unterhalb der Facialis communis. Vene gut gefüllt. Sinusoperation: Ausräumung von Thromben mit teilweiser Resektion der lateralen Sinuswand. Volle Blutung nur von oben. (Die bakteriologische Untersuchung ergibt im Thrombus spärliche grampositive Kokken.)

2. V. Temp. 37·0 bis 38·0.

Am 3. V. höchste Temperatur 37·6, von da ab bleibt die Patientin afebril.

Am 17. V. wird sie zur ambulatorischen Behandlung entlassen.

XII. Mastoiditis nach Otitis med. supp. acut. rechts. Sinusthrombose. — Aufmeißelung. Jugularisunterbindung. Sinusoperation. — Heilung.

Georg G., 18 Jahre alt, Aufnahme am 19. IX. 1908. Seit 6 Wochen Ohrenfluß rechts, vom Beginn an Schmerzen im Warzenfortsatz, Kopfschmerzen. In der letzten Zeit wiederholtes Erbrechen. Stat. pr.: Linkes Ohr normal. Rechts reichlich rahmiger Eiter im Gehörgang. Trommelfell infolge starker Senkung der hinteren oberen Gehörgangswand nicht sichtbar. Warzenfortsatz druckempfindlich, geschwollen. Temp. 39·4. Operation (Ruttin): Fistel im Verlaufe der Fissura mast.-squam. Warzenfortsatz fast völlig zerstört, im Innern reichlich nicht fötider, unter hohem Druck stehender Eiter. Durch Entfernung des erweichten Knochens werden Sinus und Dura der hinteren Schädelgrube freigelegt. Dieselben stark verdickt, mit Granulationen bedeckt. Freilegung bis ins Gesunde, wobei auch das thrombosierte, fast federkieldicke Emissarium mast. frei präpariert wird. Nach unten und vorne führt ein tiefer Fistelgang anscheinend gegen die Trommelhöhle. (Durchbruch eines peribulbären Abscesses in die Trommelhöhle? Der Durchbruch müßte analog der Vossschen Operation von hinten oben her über dem Bulbus erfolgt sein, da der Trommelhöhlenboden hart und gut zu fühlen ist.) Freilegung der Dura der mittleren Schädelgrube, die ebenfalls mit Granulationen bedeckt ist. Jugularisunterbindung unterhalb

Digitized by Google
Original from UNIVERSITY OF CALIFORNIA
Generated on 2019-10-24 09:52 GMT / http://hdl.handle.net/2027/uc1.b3252757
Public Domain in the United States, Google-digitized / http://www.hathitrust.org/access_use#pd-us-google

der Einmündung der Facialis communis. Jugularis gut gefüllt. Sinusoperation. Incision unterhalb des Knies, Blut in kräftigem Strahle. Tamponade. Schlitzung des Sinus nach unten unter vorsichtiger Ablösung der aneinander liegenden und verklebten Sinuswände. In der Nähe des Bulbus ist der Sinus vollständig obliteriert, die Wände miteinander verwachsen.

20. IX. Temp. 36·1.

22. IX. Temperaturanstieg bis 39·0. Verbandwechsel. Die Sinuswand verdickt, granulierend. Schlitzung des thrombosierten oberen Jugularisendes, Einnähung in die Wunde. Bei Entfernung des den Sinus bedeckenden Streifens freie Blutung. Tamponade.

26. IX. Geringe Sekretion aus dem peripheren Jugularisende. Temperatur normal. Von da ab afebriler Verlauf.

Pat. wird am 9. X. zur ambulatorischen Behandlung entlassen.

XIII. Chronische Mittelohreiterung links. Cholesteatom. Perisinuöser und Extraduralabsceß beider Schädelgruben. Sinusthrombose. — Totalaufmeißelung. Jugularisunterbindung. Sinusoperation. — Heilung.

Marie F., 15 Jahre alt, Aufnahme am 24. VII. 1908. Ohrenfluß links seit 8 Jahren im Anschlusse an Diphtherie. Vor 4 Tagen plötzlich Schüttelfrost, Fieber (Temp. 40·0). Stat. pr.: Rechtes Ohr normal. Links: Im Gehörgange fötider Eiter. Totale Destruktion des Trommelfells, Antrumeiterung, Temp. 38·5.

25. VII. morgens Temp. 38·3, mittags Anstieg auf 40·0. Schüttelfrost. Operation (E. Urbantschitsch): Typische Totalaufmeißelung. Verjauchtes Cholesteatom im Antrum. Perisinuöser Absceß, Extraduralabsceß der hinteren und mittleren Schädelgrube. Sinuswand in einer Ausdehnung von etwa 3 *cm* grünlich verfärbt. Jugularisunterbindung unterhalb der Einmündung der Facialis. Jugularis gut gefüllt. Sinusoperation. Entfernung eines soliden obturierenden Thrombus. In der Gegend des oberen Knies ist der Sinus obliteriert, von unten nur geringe Blutung. (Die bakteriologische Untersuchung ergibt im Thrombus grampositive Kokken in kurzen Ketten und Häufchen und einen gramnegativen Bacillus, im Eiter des perisinuösen Abscesses ein Gemenge von Kokken und Bacillen.)

26. VII. Gut geschlafen, Wohlbefinden, Temp. zwischen 37·8 und 38·4.

27. VII. Temp. zwischen 36·6 und 37·4. Weiterer Verlauf vollständig afebril.

Am 4. VIII. wird Patientin zur ambulatorischen Behandlung entlassen.

XIV. Mastoiditis nach Otit. med. supp. acut. rechts. Perisinuöser Absceß. Sinusthrombose. — Aufmeißelung. Jugularisunterbindung. Sinusoperation. — Heilung.

Digitized by Google
Original from UNIVERSITY OF CALIFORNIA
Generated on 2019-10-24 09:52 GMT / http://hdl.handle.net/2027/uc1.b3252757
Public Domain in the United States, Google-digitized / http://www.hathitrust.org/access_use#pd-us-google

Johann B., 16 Jahre alt, Aufnahme am 27. IX. 1908. Akute Ohreiterung rechts seit 10 Tagen, seit 5 Tagen Schmerzen im Warzenfortsatz. Fieber bis zu 40, wiederholte Schüttelfröste. Stat. pr.: Reichlich eitrige Sekretion. Warzenfortsatz besonders in der Gegend des Emissars druckempfindlich. Temp. 40·0. Operation (Bárány): Aufmeißelung des durchaus pneumatischen Warzenfortsatzes, in allen Zellen reichlich Eiter. Perisinuöser Absceß. Sinuswand verfärbt. Jugularisunterbindung unterhalb der Facialis. Jugularis stark gefüllt. Weitere Freilegung des Sinus bis über das Knie und bis an den Bulbus. Sinus vollständig thrombosiert. Nach Ausräumung der Thromben volle Blutung von beiden Seiten.

28. IX. Morgentemperatur 36·2, abends bis 38·5.

Vom 29. IX. dauernd afebril.

Am 12. X. wird Patient zur ambulatorischen Behandlung entlassen.

XV. Chronische Mittelohreiterung links mit akuter Exacerbation. Perisinuöser Absceß. Sinusthrombose. — Primäre Jugularisunterbindung. Totalaufmeißelung. Sinusoperation. Lungenmetastase. — Heilung.

Katharina Sch., 25 Jahre alt, Aufnahme am 23. I. 1908. Seit einem Jahre Ohrenfluß links. Seit 7 Wochen Zunahme der Eiterung, Fieber, Erbrechen. Stat. pr.: Reichliche fötide Eiterung. Große nierenförmige Perforation in der unteren Hälfte des Trommelfells. Schwellung und Druckempfindlichkeit des Warzenfortsatzes. Temp. 40·0, Puls 120. Wiederholtes Erbrechen. Große Hinfälligkeit. Innere Organe normal. Operation (Bárány): Primäre Ligatur der Jugularis unterhalb der Facialis. Totalaufmeißelung. Knochen allenthalben erweicht, von Eiter durchsetzt. Reichliche Granulationen im Antrum. Freilegung des Sinus. Perisinuöser Absceß. Sinuswand verfärbt. Weitere Freilegung des Sinus vom Knie bis zum Bulbus. Incision, Ausräumung von Thrombenmassen, volle Blutung von beiden Seiten. Teilweise Resektion der lateralen Sinuswand. (Die bakteriologische Untersuchung des Thrombus ergibt Streptococcus pyogenes.)

24. I. Temp. 37·8 bis 38·1. Wiederholtes Erbrechen, keine Schmerzen.

25. I. Neuerlicher Anstieg unter Schüttelfrost von 36·9 auf 39·9. Abends ein zweiter Schüttelfrost von 37·4 auf 40. Verbandwechsel. Nichts besonderes in der Wunde.

26. I. Temp. bis 39·8. Leichte Bronchitis.

27. I. Temp. 37·9 bis 39·2.

30. I. Normale Temperatur. Wohlbefinden.

2. II. Neuerlicher geringer Temperaturanstieg, Stechen in der linken Brustseite, etwas Kopfschmerzen, vermehrter Husten. Leichte Dämpfung und tympanitischer Schall links hinten unten.

Generated on 2019-10-24 09:52 GMT / http://hdl.handle.net/2027/uc1.b3252757
Public Domain in the United States, Google-digitized / http://www.hathitrust.org/access_use#pd-us-google
Digitized by Google
Original from UNIVERSITY OF CALIFORNIA

5. II. Neuerlicher Schüttelfrost von 36·8 auf 39·7. Deutliche Dämpfung, bronchiales Atmen links hinten unten. Im Sputum Diplococcus pneumoniae. Von da ab langsames Absinken der Temperatur.

Vom 14. II. ab afebril.

Am 29. II. wird Patientin zur ambulatorischen Behandlung entlassen.

XVI. Sinusthrombose nach Otit. med. acuta links ohne vorheriges Bestehen einer Ohreiterung. — Aufmeißelung des Warzenfortsatzes. Jugularisunterbindung. Sinusoperation. — Heilung.

Marie W., 50 Jahre alt, aufgenommen am 11. VI. 1908. Vor zirka 1 Monat Influenza, bald nachher starke Schmerzen im linken Ohre, die nach 4—5 Tagen erheblich geringer wurden, ohne vollständig zu verschwinden. Ohrenfluß bestand nie. In den letzten Tagen wiederholt Schwindel und Fieber. Stat. pr.: Rechtes Ohr normal. Linkes Ohr: Trommelfell getrübt, leicht geschwollen, Details undeutlich. Kein Eiter. Warzenfortsatz nicht geschwollen, nicht druckempfindlich. Hörweite 5 *m* Konversationssprache, 3 *m* Flüstersprache. Innere Organe vollständig normal. Temp. 39·6. Patientin bleibt zunächst in Beobachtung. 4·0 Aspirin pro die.

12. VI. morgens Temp. 36·7, abends 39·7.

13. VI. Temp. 35·4, abends 39·4. Klagt über heftige Schmerzen im rechten Schultergelenk. Dasselbe aktiv und passiv beweglich, nicht geschwollen. Burowumschläge.

14. VI. Temp. 36·8 bis 37·6.

15. VI. Neuerlicher Anstieg auf 39·0. Mit Rücksicht auf das andauernde pyämische Fieber bei völlig normalem inneren Befund wird die Aufmeißelung des Warzenfortsatzes vorgenommen (Bárány). Sehr dicke Corticalis. Nur in einigen Zellen gegen das Antrum zu wenig Eiter. Sinuswand unverändert. Bei der weiteren Freilegung des Sinus reißt die Wand in der Gegend des Emissars ein und es entleert sich Eiter. Unterbindung der Jugularis unterhalb der Einmündung der Facialis. Aus dem oberen Jugularisende sehr spärliche Blutung. Breite Freilegung des Sinus vom oberen Knie bis an den Bulbus, Incision und Ausräumung der Thromben. Volle Blutung von oben, keine von unten.

16. VI. Temperatur 36·4 bis 38·2. Heftige Schmerzen in der rechten Schulter. Daselbst leichte Schwellung. Schultergelenk fixiert, bei Druck sehr schmerzhaft.

17. VI. Temp. 37·8 bis 38·6, Status idem.

19. VI. Temp. 38·1 bis 39·2, Abnahme der Schwellung und Schmerzhaftigkeit der Schulter.

21. VI. Temp. 36·8. Von da ab afebril.

6. VII. Entlassung zur ambulatorischen Behandlung.

XVII. Otit. med. supp. acut. links. Sinusthrombose. — Aufmeißelung. Jugularisunterbindung. Sinusoperation, tags darauf

Digitized by Google
Original from UNIVERSITY OF CALIFORNIA
Generated on 2019-10-24 09:52 GMT / http://hdl.handle.net/2027/uc1.b3252757
Public Domain in the United States, Google-digitized / http://www.hathitrust.org/access_use#pd-us-google

Bulbusoperation nach Tandler. — Heilung. Nach 4 Monaten Eröffnung eines metastatischen paranephritischen Abszesses.

Elisabeth B., 40 Jahre alt, Aufnahme am 1. I. 1908. Seit 8 Tagen heftige Schmerzen im linken Ohr, die trotz zweimaliger Paracentese nicht nachgelassen haben. Stat. pr.: Rechtes Ohr: Trommelfell normal. Linkes Ohr: Mäßige Eiterung, Trommelfell gerötet, vorgebaucht, kleine Perforation hinten unten. Leichte Druckempfindlichkeit des Warzenfortsatzes. Temp. 38·6. Neuerliche ausgiebige Paracentese, worauf sich nur wenig Eiter entleert.

2. I. morgens Temp. 39·6, nachmittags 40·8, ohne Schüttelfrost. Intern ohne Befund.

3. I. Operation (Bondy): Typische Aufmeißelung. Im Antrum wenig Eiter, Warzenfortsatz diploetisch, die Zellen gesund. Freilegung des Sinus. Derselbe vom Knie bis an den Bulbus thrombosiert. Jugularisunterbindung unterhalb der Einmündung der Facialis. Jugularis gut gefüllt. Sinusoperation. Ausräumung der Thromben (bakterielle Untersuchung: Streptococcus pyogenes). Volle Blutung von oben, keine von unten. Jugularishautfistel unmöglich, da von oben her reichlich Blut kommt.

4. I. morgens Temp. 37·5, 10 Uhr vormittags abermals Schüttelfrost. Temp. 40·8. Der Versuch, eine Jugularishautfistel anzulegen, mißlingt, da nach Lösung der Jugularisligatur sofort reichlich Blut kommt. Daher 6 Uhr abends Bulbusoperation nach Tandler: Nach Verbindung des retroauriculären Schnittes mit dem der Jugularisunterbindung wird der Sternocleidomastoideus bis an den Warzenfortsatz frei präpariert und mit dem Haken nach hinten abgezogen. Hierauf Präparation des Nervus accessorius und der Vena jugularis bis an das Foramen jugulare, wobei festgestellt wird, daß der Accessorius über die vordere Wand der Vene zieht. Nach Bloßlegung des Facialis am Foramen stylomastoideum wird nunmehr die Spitze des Warzenfortsatzes mit der Insertion des Sternocleidomastoideus abgetragen, der Muskel nach hinten abgedrängt, ebenso der Biventer abgelöst und nach vorne gehalten. Nach Ligierung der Arteria occipitalis wird jetzt, von dem bereits freigelegten Teile des Sinus beginnend, der Knochen längs der ganzen Sinus- und Bulbuswand abgemeißelt, wobei der stets sichtbare Nervus facialis die vordere Grenze bezeichnet, bis zu der gemeißelt werden darf. Schließlich wird der obere Jugularisstumpf vollständig lospräpariert, unter dem Accessorius hervorgezogen und nun durch Schlitzung seiner lateralen Wand das ganze Gefäßrohr, i. e. Sinus, Bulbus und Jugularis, in eine offene Rinne verwandelt. Dabei zeigt sich, daß der Bulbus und der oberste Anteil der Jugularis von einem eitrigen Thrombus erfüllt sind. Nach Entfernung desselben erfolgt eine Blutung aus der Mündung des Sinus petrosus profundus.

5. I. Temp. 38·3 bis 39. Leichte Facialisparese, Lidschluß bei einiger Anstrengung möglich.

Digitized by Google
Original from UNIVERSITY OF CALIFORNIA
Generated on 2019-10-24 09:52 GMT / http://hdl.handle.net/2027/uc1.b3252757
Public Domain in the United States, Google-digitized / http://www.hathitrust.org/access_use#pd-us-google

6. I. Verbandwechsel. Sehr reichliche Sekretion aus der ganzen Wundhöhle. An einigen Stellen speckiger Belag. Von nun an jeden zweiten Tag Verbandwechsel.

11. I. Normale Temperatur, die dauernd anhält.

20. I. Wunde rein, gut granulierend. Lidschluß ohne Anstrengung möglich. Mundwinkel noch etwas hängend, jedoch ebenfalls beweglich.

29. I. Patientin wird zur ambulatorischen Behandlung entlassen. 3 Monate später ist die Facialislähmung spurlos verschwunden.

14. V. wird auf der chirurgischen Klinik des Prof. Hochenegg ein paranephritischer Abszeß entleert, in dem sich reichlich Streptokokken finden. Patientin hatte seit etwa 4 Wochen abermals leicht erhöhte Temperatur, Schmerzen in der Leiste, das Bein konnte im Hüftgelenk nicht gebeugt werden. Die Diagnose wurde durch die schließlich aufgetretene starke Schwellung und Druckempfindlichkeit der Flanke vom Rippenbogen abwärts ermöglicht. Reaktionslose Heilung.

XVIII. Chronische Mittelohreiterung links. Cholesteatom. Perisinuöser und extraduraler Abscеß beider Schädelgruben. Sinusthrombose. — Totalaufmeißelung. Jugularisunterbindung. Sinusoperation. 3 Tage später Bulbusoperation nach Grunert-Voss. — Heilung.

Pauline K., 12 Jahre alt, Aufnahme am 13. XII. 1907. Seit Kindheit Ohrenfluß links. Vor 6 Tagen Schüttelfrost, Kopfschmerz, Erbrechen. Stat. pr.: Rechtes Ohr normal. Linkes Ohr: Randständige Perforation hinten oben, aus der sich dickes, fötides Sekret aspirieren läßt. Haut über dem Warzenfortsatz infiltriert, Druckschmerzhaftigkeit über demselben, Druckempfindlichkeit im Verlaufe der Jugularis. Temp. 39·9. Operation (Prof. Urbantschitsch): Im Antrum reichlich fötider, unter Druck stehender Eiter und Cholesteatom. Dura der mittleren und hinteren Schädelgrube und Sinus freiliegend, Sinuswand schwarz verfärbt, Sinus thrombosiert. Unterbindung der Vena jugularis unterhalb der Einmündung der Facialis. Jugularis mit flüssigem Blut gefüllt. Sinusoperation, Ausräumung obturierender Thromben, volle Blutung von oben, keine von unten.

14. XII. Morgentemperatur 36·4, abends Schüttelfrost, Temp. 39·8.

15. XII. Temp. 37·0 bis 37·1. Subjektives Wohlbefinden. 5 cm^3 Elektrargol subcutan.

16. XII. Morgentemperatur 38·2. Verbandwechsel. Oberes Ende der Jugularis jauchend. Jugulariswand gelbgrün gefärbt. Anlegung der Jugularishautfistel, in der Jugularis verjauchte Thromben. Bulbusoperation. Verbindung des retroaurikulären Schnittes mit dem Halsschnitte. Freilegung des Bulbus, kombiniert nach Grunert und Voss durch Abtragung eines Teiles der äußeren Spange des Foramen jugulare und Abmeißelung eines Teiles der Knochen-

Digitized by Google
Original from UNIVERSITY OF CALIFORNIA
Generated on 2019-10-24 09:52 GMT / http://hdl.handle.net/2027/uc1.b3252757
Public Domain in the United States, Google-digitized / http://www.hathitrust.org/access_use#pd-us-google

masse der hinteren Pyramidenfläche; die vollständige Entfernung der Spange wegen starken Vorspringens des Querfortsatzes des Atlas nicht ausführbar. Schlitzung der Jugularis bis in den Bulbus, Durchspülung des Bulbus von oben, wobei reichlich Thromben aus dem Bulbus abgehen.

17. XII. Temp. 37·3 bis 38·2. Verbandwechsel. Wunde wenig eitrig belegt. Weiterhin täglicher Verbandwechsel. Lytischer Abfall der Temperatur innerhalb 5 Tagen.

Am 18. I. 1908 wird Patientin zur ambulatorischen Behandlung entlassen.

XIX. Chronische Mittelohreiterung rechts. Perisinuöser Absceß. Wandständige Sinusthrombose. — Totalaufmeißelung. Jugularisunterbindung. Sinusoperation. — Tod durch Pyämie.

Josef H., 40 Jahre alt, Aufnahme am 20. VIII. 1908. Seit 26 Jahren Ohrenfluß, angeblich nach einem Trauma (Ohrfeige). Seit 2 Tagen heftige Schmerzen und Fieber. Stat. pr.: Linkes Ohr normal. Rechtes Ohr: Totale Destruktion des Trommelfells, Granulationen im Attik, Schwellung und Druckempfindlichkeit in der Gegend des Emissars. Subikterisches Kolorit. Verkürzter Schall über beiden Lungenspitzen. Temp. 39·0.

21. VIII. Operation (Bárány): Typische Totalaufmeißelung, großes Cholesteatom im Warzenfortsatz. Aus der Gegend des Sinus kommt fötider Eiter. Jugularisunterbindung unterhalb der Einmündung des Facialis communis. Breite Freilegung des Sinus vom Knie bis an den Bulbus. Perisinuöser Absceß, Sinuswand gelb verfärbt. Die Probeincision ergibt reichlich Blut. Abdämmung des Sinus nach beiden Seiten, breite Spaltung der Wand, Entfernung eines mißfärbigen, wandständigen Thrombus, danach volle Blutung von beiden Seiten. Im Thrombus reichliches Bakteriengemenge verschiedener Arten ohne Vorherrschen einer bestimmten.)

22. VIII. morgens Temp. 36·4, subjektives Wohlbefinden. Im Laufe des Tages Anstieg auf 39·6 ohne Frost.

23. VIII. Temp. 38·6 bis 39·1. Verbandwechsel. Bei Entfernung der Tampons keine Blutung. Wenig fötides Sekret aus der Bulbusgegend. Weiterhin täglicher Verbandwechsel. Andauernd pyämische Temperaturen und Schüttelfröste.

30. VIII. Schmerzhafte Schwellung unterhalb des Ohres. Die Incision ergibt keinen freien Eiter, sondern nur teigiges Infiltrat. Intern außer Milztumor kein abnormer Befund. Herzschwäche. Andauernd pyämische Temperaturen und Schüttelfröste bis zu dem am 5. IX. unter zunehmender Herzschwäche eintretenden Exitus.

Obduktionsbefund (Prof. Ghon): Kleinerbsengroße, schwärzlich gefärbte Stelle an der Unterfläche des rechten Schläfelappens nach hämorrhagischer Encephalitis, schwärzliche Verfärbung der inneren Hirnhäute an der Unter-

Digitized by Google
Original from UNIVERSITY OF CALIFORNIA
Generated on 2019-10-24 09:52 GMT / http://hdl.handle.net/2027/uc1.b3252757
Public Domain in the United States, Google-digitized / http://www.hathitrust.org/access_use#pd-us-google

fläche beider Kleinhirnhemisphären. Jauchige, phlegmonöse Entzündung der Weichteile hinter dem rechten Ohre. Thrombophlebitis einiger oberflächlicher Halsvenen mit phlegmonöser Entzündung der Umgebung. Jauchige Periostitis und Osteomyelitis des sternalen Endes der linken Clavicula. Subakuter Milztumor. Degeneration der Nieren, der Leber und des Herzmuskels. Lungenödem. Partielle, adhäsive Pleuritis beiderseits.

XX. Chronische Mittelohreiterung links. Perisinuöser Abscеß. Sinusthrombose. — Totalaufmeißelung. Jugularisunterbindung. Sinusoperation. — Tod durch Septikämie.

Franziska A., 18 Jahre alt, Aufnahme am 25. IX. 1907. Seit Kindheit Ohrenfluß links. Im Alter von 5 Jahren angeblich am linken Ohre operiert. Seit 5 Tagen Kopfschmerzen, Ohrenschmerzen, starke Zunahme der Ohreiterung. Seit 2 Tagen Erbrechen, Schwindel, Fieber, Schüttelfrost. Stat. pr.: Rechtes Ohr normal. Links: Reichlich fötide Eiterung, Trommelfell infolge Senkung der hinteren oberen Gehörgangswand nicht sichtbar. Im Gehörgange etwa 1 *cm* vom Ohreingange hinten oben eine Fistel in den Knochen führend. Schwellung und Druckempfindlichkeit des Warzenfortsatzes. Temperatur 37·8. Operation (E. Urbantschitsch): Fistel am Planum mastoideum, eine zweite in der hinteren Gehörgangswand. Im Warzenfortsatz eine große, mit Eiter und Granulationen erfüllte Höhle. Sinus in großer Ausdehnung freiliegend, Wand verfärbt. Weitere Freilegung bis ins Gesunde. Wegen schlechter Herztätigkeit wird die Jugularis nicht unterbunden, sondern nur rasch der Sinus geschlitzt und die Thromben ausgeräumt. Volle Blutung von beiden Seiten. Campher. Kochsalzinfusion.

26. X. Temp. 36·2 bis 38·5. Im Laufe der nächsten 2 Tage kontinuierlicher Anstieg des Fiebers.

28. X. Temp. 39·8. Jugularisunterbindung unterhalb der Einmündung der Facialis communis. In den nächsten Tagen Temperaturen andauernd zwischen 38·0 und 39·0.

5. XI. Schüttelfrost von 38·7 auf 41·5. Beim Verbandwechsel zeigt sich Eiter, aus der Bulbusgegend kommend. Eröffnung eines peribulbären Abscesses von Haselnußgröße. Ausräumung von Thromben aus dem Bulbus.

6. XI. Temp. 36·7. In den nächsten Tagen rasche Zunahme der Temperatur, anhaltend hohes septisches Fieber, schwacher, sehr frequenter Puls, zeitweise Delirien.

18. XI. Exitus unter zunehmender Benommenheit.

Obduktionsbefund (Doz. Bartel): Thrombophlebitis purulenta des Sinus transversus und Sinus rectus. Pachymeningitis im Bereiche des Operationsgebietes, der Falx major und der Gegend des Sinus occipitalis, zum Teil granulierend. Bindegewebige Verdickung der Leptomeninx im Bereiche der

Digitized by Google
Original from UNIVERSITY OF CALIFORNIA
Generated on 2019-10-24 09:52 GMT / http://hdl.handle.net/2027/uc1.b3252757
Public Domain in the United States, Google-digitized / http://www.hathitrust.org/access_use#pd-us-google

Mantelkante. Fettige Degeneration von Herz, Leber und Nieren. Status hypoplasticus.

XXI. Chronische Mittelohreiterung rechts. Perisinuöser Absceß. Sinusthrombose. — Totalaufmeißelung. Jugularisunterbindung. Sinusoperation. Am nächsten Tage Bulbusoperation nach Grunert. — Tod durch Pyämie und metastatische Lungenabscesse.

Johann G., 31 Jahre alt, Aufnahme am 22. XII. 1907. Angeblich seit einem Jahre Ohrenfluß rechts. Seit 6 Wochen Schmerzen, Zunahme der Eiterung, zeitweilig Kopfweh. Heute morgens angeblich Schüttelfrost. Stat. pr.: Linkes Ohr normal. Rechtes Ohr: Geringe, fötide Eiterung. Polypen im Gehörgang. Warzenfortsatz druckempfindlich, Gegend des Emissars geschwollen und druckempfindlich. Temp. 37·8. Nach 2 Stunden Schüttelfrost, Temp 38·4. Operation (Bárány): Typische Totalaufmeißelung. Warzenfortsatz pneumatisch, in den Zellen schmierige Granulationen. Perisinuöser Absceß. Sinuswand verfärbt und verdickt. Freilegung des Sinus vom Knie bis zum Bulbus, Kleinhirndura normal. Während der ganzen Operation reichliche Blutung aus kleinen Venen. — Jugularisunterbindung unterhalb der Facialis communis. Jugularis gut gefüllt. Sinusoperation. Entfernung von Thromben, volle Blutung von oben, keine von unten. (In den Thromben spärlich grampositive Diplokokken.)

23. XII. morgens Temp. 36·0, Wohlbefinden, mittags Schüttelfrost, Temperatur 40·1, Verbandwechsel. Fötider Eiter vom Sinus her. Bulbusoperation nach Grunert. Ausräumung von äußerst fötiden Thromben aus dem Bulbus. Keine Blutung aus dem Sinus petrosus inf.

24. XII. Wohlbefinden. Patient nimmt reichlich Nahrung. Temp. 36·9 bis 38·3.

25. XII. Schüttelfrost, Temp. 39·5, Schmerzen über der linken Lunge. Pleuritis. Probepunktion negativ.

26. XII. Reichlich fötides Sputum expektoriert. Wundhöhle reichlich sezernierend. Weiterhin andauernd hohes pyämisches Fieber bis zu dem am 3. I. 1908 erfolgten Exitus.

Obduktionsbefund (Doz. Bartel): Pachymeningitis externa purulenta im Operationsgebiet. Die Sinus frei, desgleichen der zentrale Jugularisstumpf. Multiple Abszesse der Lunge mit fibrinös-eitriger Pleuritis über der linken Lunge (Fötor wie Ohreiter). Degeneration der Parenchyme, subakuter Milztumor. Ödem des Gehirns und der weichen Hirnhäute.

XXII. Chronische Mittelohreiterung rechts. Perisinuöser und extraduraler Absceß der hinteren Schädelgrube. Sinusthrombose. — Totalaufmeißelung. Jugularisunterbindung. Sinusoperation. 3 Tage später Bulbusoperation nach Tandler. — Tod durch Pyämie und metastatische Lungenabscesse.

Generated on 2019-10-24 09:53 GMT / http://hdl.handle.net/2027/uc1.b3252757
Public Domain in the United States, Google-digitized / http://www.hathitrust.org/access_use#pd-us-google
Digitized by Google
Original from UNIVERSITY OF CALIFORNIA

Josef B., 6 Jahre alt, Aufnahme am 25. IX. 1908. Seit 3 Jahren Ohreiterung rechts, seit einigen Tagen Schmerzen, Kopfweh, hohes Fieber. Stat. pr.: Linkes Ohr: Trommelfellnarbe. Rechtes Ohr: Reichlich fötider Eiter im Gehörgang. Totale Destruktion des Trommelfells, Granulationen in der Paukenhöhle. Große retroaurikuläre fluktuierende Schwellung. Temp. 39·6. Intern: Ausgebreitete Bronchitis über beiden Lungen. Operation (Prof. Urbantschitsch): Reichlich sehr fötider Eiter im Periostalabsceß. Große Zerstörung im Warzenfortsatz, Sinus und Dura der hinteren Schädelgrube auf etwa Hellerstückgröße freiliegend, von Eiter umspült. Von hinten unten reichlich fötider, dünnflüssiger Eiter hervorquellend. Typische Totalaufmeißelung. Freilegung der Dura der mittleren Schädelgrube, da auch das Tegmen antri erweicht ist. Dura hier mit spärlichen Granulationen bedeckt. Weitere Freilegung der Dura der hinteren Schädelgrube. Um die gesunde Dura zu erreichen, muß auch die hintere Pyramidenkante in weitem Umfange abgetragen werden, dabei kommt es zur Eröffnung des hinteren Bogenganges. Freilegung des Sinus vom Knie bis an den Bulbus. Sinus hart, prominent. Die Probeincision zeigt einen obturierenden Thrombus. Jugularisunterbindung unterhalb der Facialis communis. Sinusoperation, Entfernung mißfärbiger Thromben, volle Blutung von oben, keine von unten. Kochsalzinfusion, Campherinjektion. Unmittelbar nach dem Erwachen Nystagmus rotatorius nach links, Patient liegt auf der linken Seite.

26. IX. Zweimal Schüttelfrost, Temp. bis 40·5 respektive 40·7. Nystagmus etwas geringer. Interner Befund: Diffuse Bronchitis mit Bronchiolitis. Verdacht auf beginnende Lobulärpneumonie rechts hinten unten. Kalte Packungen, Digitalis, Kognak kaffeelöffelweise, Excitantien, Kollargol im Klysma.

27. IX. Nystagmus gering, Patient liegt auf dem Rücken. Schüttelfrost, Temp. 38·6.

28. IX. Abermals Schüttelfrost, Temp. 39·8. Verbandwechsel. Peripheres Jugularisende mit Thromben erfüllt. Bulbusoperation nach Tandler. Verlängerung des retroaurikulären Schnittes in den Jugularisschnitt. Freipräparierung des Nervus accessorius und facialis, Ablösung des Biventer, Präparation der Jugularis bis an den Bulbus. Entfernung eines Teiles der Bulbusspange. Accessorius über die vordere Wand der Vene verlaufend, die unter demselben hervorgezogen wird. Durchspülung des Bulbus von oben her, Einführung eines Nelatonkatheters. Nach der Operation schlechter Puls. Kochsalzinfusion, Campher, Digalen subcutan.

1. X. Anhaltend pyämische Temperaturen. Diffuse Bronchitis, äußerst übelriechender Auswurf. Kollargolklysma. Täglicher Verbandwechsel.

8. X. Exitus.

Obduktionsbefund (Prof. Störck): Ausgedehnte metastatische Abscedierungen, gleichmäßig in beiden Lungen, mit beginnender fibrinös-eitriger Pleu-

Digitized by Google
Original from UNIVERSITY OF CALIFORNIA
Generated on 2019-10-24 09:53 GMT / http://hdl.handle.net/2027/uc1.b3252757
Public Domain in the United States, Google-digitized / http://www.hathitrust.org/access_use#pd-us-google

ritis über dem rechten Unterlappen. Trübe Schwellung der Parenchyme, subakuter Milztumor.

XXIII. Chronische Mittelohreiterung links. Cholesteatom. Thrombose des Sinus, der Jugularis und der Facialis communis. — Totalaufmeißelung. Jugularisunterbindung. Sinusoperation. — Tod durch Pyämie und metastatische Lungenabscesse.

Marie P., 40 Jahre alt, aufgenommen 6. III. 1908. Seit 10 Jahren Ohreiterung links. Seit 14 Tagen Kopfschmerzen, wiederholt Frösteln und Hitzegefühl, Brechreiz. Stat. pr.: Rechtes Ohr normal. Links starke, äußerst druckempfindliche Infiltration der Weichteile hinter dem Ohr. Jauchige Otorrhoe. Hintere obere Gehörgangswand stark gesenkt, das Lumen spaltförmig verengt, in der Tiefe reichliche Cholesteatommassen. An der unteren Gehörgangswand rauher Knochen bloßliegend. Druckempfindlichkeit der seitlichen Halsgegend und der Halswirbelsäule. Temp. 38·9. Operation (Prof. Urbantschitsch): Antrum und Paukenhöhle mit Granulationen und äußerst fötiden Cholesteatommassen erfüllt. Knochen allenthalben ganz weich, von eiterhältigen Zellen durchsetzt. Freilegung beider Schädelgruben. Der Sinus erscheint als harter, gelbgrün verfärbter Strang. Jugularisunterbindung. Jugularis und Facialis communis thrombosiert, die Wand graurot verfärbt. Beide Gefäße werden bis ins Gesunde freipräpariert und daselbst ligiert, der periphere Jugularisstumpf an die Haut angenäht. Weitere Freilegung der Dura der mittleren Schädelgrube bis ins Gesunde, Freilegung des Sinus vom Bulbus bis über das obere Knie. Eröffnung des allenthalben graugrün verfärbten, mit dicken Auflagerungen bedeckten Sinus, Ausräumung grauroter Thrombenmassen. Keine Blutung aus dem Bulbus. Oben wird strömendes Blut erreicht, jedoch nur in dünnem Strahl, trotzdem der Löffel noch etwa 4 *cm* weit in den Sinus transversus eingeführt wird.

9. III. Temp. 39·4, Husten, Stechen in der linken Seite, eitriger Auswurf.

10. III. Exitus.

Obduktionsbefund (Prof. Ghon): Jauchige Thrombophlebitis des Sinus transversus bis zum Torcular. In den angrenzenden Partien des Sinus transversus der anderen Seite kleinere, anscheinend nicht vereiterte Thromben. Multiple jauchige Abscesse der Lungen mit Durchbruch mehrerer in der rechten Lunge und Pyopneumothorax der rechten Seite. Fibrinös-eitrige Pleuritis rechts und serös-eitrige Perikarditis. Akuter Milztumor mit Follikelschwellung. Parenchymatöse Degeneration des Herzmuskels, der Leber und der Nieren.

XXIV. Chronische Mittelohreiterung links. Perisinuöser Abscess. Thrombose des Sinus und der Jugularis. — Totalaufmeißelung. Jugularisunterbindung. Sinusoperation. — Tod durch Septicopyämie und metastatische Lungenabscesse.

Digitized by Google
Original from UNIVERSITY OF CALIFORNIA
Generated on 2019-10-24 09:53 GMT / http://hdl.handle.net/2027/uc1.b3252757
Public Domain in the United States, Google-digitized / http://www.hathitrust.org/access_use#pd-us-google

Franz G., 16 Jahre alt, Aufnahme am 13. VII. 1908 an die 2. medizinische Abteilung. Seit 13 Jahren Ohreiterung links, vor 2 Jahren 4wöchentliche ambulatorische Behandlung. Vor 8 Tagen plötzlich Schmerzen im Ohre, tags darauf Schwellung und Schmerzhaftigkeit der linken Halsseite. Stat. pr.: Starke Dyspnoe, Sensorium leicht benommen. Pleurales Reiben links, links vorne oben verkürzter Schall, schabendes Geräusch an der Herzspitze. Ohrbefund: Rechts normal. Links: Reichlich fötide Eiterung, Totaldestruktion des Trommelfells, Eiterung aus dem Attik. Warzenfortsatz nicht geschwollen, nicht druckempfindlich. Jugularis interna als harter, schmerzhafter Strang bis gegen die Clavicula hin tastbar. Die Venen des Augenhintergrundes geschlängelt, verbreitert, stark gefüllt. Temp. abends 40·6. Patient wird behufs Operation auf die Ohrenklinik transferiert.

14. VII. morgens Operation (Bondy): In dem stark erweiterten Antrum reichlich Eiter und Granulationen, Tegmen morsch. Dura der mittleren Schädelgrube freigelegt, normal. Freilegung der hinteren Schädelgrube. Bei Abtragung des Knochens quillt plötzlich unter Druck stehender, auffallend übelriechender Eiter aus einer mit Cholesteatom gefüllten Höhle hervor, in deren hinterer Wand der äußerst mißfärbige Sinus liegt. Freilegung der Jugularis, die ihrer ganzen Ausdehnung nach thrombosiert ist. Ebenso die Vena facialis und thyreoidea. Unterbindung der Jugularis knapp oberhalb der Clavicula. Bei Durchtrennung des Gefäßes zeigt sich, daß das Ende der Thrombose nicht erreicht ist. Spaltung der Jugularis bis gegen den Bulbus hin, Entfernung der Thromben. Weitere Freilegung des Sinus bis über das Knie und gegen den Bulbus. Ausräumung der Thromben. Volle Blutung von oben. Durchspülung des Bulbus, wobei ein etwa 4 *cm* langer Thrombus durch die Jugularis abgeht. (Im Thrombus reichliches Bakteriengemenge, vorwiegend Weichselbaumsche Diplokokken.)

15. VII. Morgens Temp. 36·2, abends 39·3. Große Hinfälligkeit, Benommenheit stärker, Delirien.

17. VII. Exitus im Koma und sehr starker Dyspnoe.

Obduktionsbefund (Doz. Wiesner): Thrombophlebitis der linken Vena jugularis interna, hinabreichend bis in die Vena jugularis communis und ihr Verzweigungsgebiet (vorzüglich die Vena thyreoidea). Unterbindung der Jugularis, die untere Ligatur $1^1/_2$ *cm* oberhalb des vereiterten Thrombusendes sitzend. Multiple metastatische gangräneszierende Abscesse in beiden Lungen. Perforation eines Abscesses im rechten Unterlappen und konsekutiver Pyopneumothorax. Pyothorax der linken Seite. Kompressionsatelektase beider Lungen. Akuter Milztumor. Degeneration der Parenchyme, Glomerulusblutungen.

XXV. Mastoiditis nach Otit. med. supp. acut. links. Sinusthrombose. — Totalaufmeißelung. Jugularisunterbindung. Sinus-

Digitized by Google
Original from UNIVERSITY OF CALIFORNIA
Generated on 2019-10-24 09:53 GMT / http://hdl.handle.net/2027/uc1.b3252757
Public Domain in the United States, Google-digitized / http://www.hathitrust.org/access_use#pd-us-google

operation. (Sinus bis zum Torcular freigelegt.) — Tod durch Meningitis.

Hermann B., 43 Jahre alt, Aufnahme am 11. II. 1908. Seit 3 Wochen im Anschluß an Influenza akute linkseitige Otitis. Seit 2 Tagen Schüttelfröste, hohe Temperaturen und Schwellung des linken Ellbogengelenkes. Stat. pr.: Interne Untersuchung ergibt normalen Befund. Ohrenbefund: Rechtes Ohr normal. Linkes Ohr: Reichliche dickeitrige, nicht fötide Sekretion. Hintere obere Gehörgangswand gesenkt. Trommelfell geschwollen, vorgewölbt, Details nicht sichtbar. Zentrale stecknadelkopfgroße Perforation auf der Kuppe einer zitzenförmig vorgewölbten Partie. Warzenfortsatz besonders am hinteren Rand mäßig druckempfindlich. Temp. 39·4. Operation (Ruttin): Warzenfortsatz pneumatisch. Der Knochen allenthalben bis zur Dura der mittleren Schädelgrube und zum Sinus erweicht. Einzelne größere, mit flüssigem Eiter und Granulationen erfüllte Zellen. Freilegung des in der Nähe des oberen Knies gelblich verfärbten Sinus. Jugularisunterbindung unterhalb der Facialis comm. Jugularis stark gefüllt. Da durch die einfache Aufmeißelung nach vorne zu gesunder Knochen nicht erreicht werden kann, Totalaufmeißelung. Freilegung der gelblich verfärbten Dura der mittleren Schädelgrube in großem Umfange, bis gesundes Gewebe erreicht wird. Freilegung des Sinus bis in die Nähe des Bulbus, nach oben bis in die Nähe des Confluens sinuum. Unterbrechung der Operation wegen Pulslosigkeit. Kochsalz, Campher. Fortsetzung nach einer halben Stunde. Ausräumung reichlicher grauroter Thrombenmassen, die den Sinus vom Bulbus bis in die Nähe des Torculars erfüllen. Mäßiger Blutstrahl von oben. Wegen andauernd schlechten Pulses ist es nicht möglich, über das Torcular hinauszugehen.

12. II. Patient fühlt sich wohl, klagt nur über Schmerzen im rechten Ellbogengelenk. Dyspnoe. Temp. 36·9, abends 38.

13. II. Temp. 38, abends 39·4. Dyspnoe stärker, zeitweise Somnolenz. Nachmittags Bewußtlosigkeit. Verbandwechsel, Anlegung der Jugularishautfistel, Durchspülung vom Bulbus her gelingt tadellos. Der Versuch, die Thromben aus dem oberen Ende auszuräumen, mißlingt.

14. II. Bewußtlosigkeit, Dyspnoe, Trachealrasseln, 11 Uhr Exitus.

Obduktionsbefund (Dr. Erdheim): Thrombose des noch erhaltenen Teiles des linken Sinus transv. bis zum Torcular. Diffuse serös-eitrige Meningitis. Multiple punktförmige Hämorrhagien der Leptomeningen über dem dem Operationsgebiet entsprechenden Teile der linken Kleinhirnhemisphäre. Über dem unteren Teile der linken vorderen Zentralwindung sind die Leptomeningen im Bereiche einer zehnhellerstückgroßen Stelle von dickem gelblichen Eiter infiltriert, während an den meisten übrigen Stellen der Meningen das seröse Exsudat nur leicht eitrig getrübt ist. Metastatische Eiterung im rechten Ellbogengelenk und in der Muskulatur des rechten Oberarms. Beginnende Phlegmone

Digitized by Google
Original from UNIVERSITY OF CALIFORNIA
Generated on 2019-10-24 09:53 GMT / http://hdl.handle.net/2027/uc1.b3252757
Public Domain in the United States, Google-digitized / http://www.hathitrust.org/access_use#pd-us-google

im subcutanen Gewebe der rechten Wade. Fettherz. Parenchymatöse Degeneration des Myokard, der Nieren. Akuter Milztumor. Die bakteriologische Untersuchung des Eiters vom Gelenk und des meningitischen Exsudates ergibt Streptococcus pyogenes.

XXVI. Otitis media suppurat. chron. rechts. Perisinuöser und Extraduralabsceß der hinteren Schädelgrube. Sinusthrombose. — Totalaufmeißelung. Jugularisunterbindung. Sinusoperation. — Tod durch Meningitis.

Itzig K., 24 Jahre alt, Aufnahme am 6. XII. 1907. Seit 3 Jahren Ohrenfluß rechts, der zeitweilig sistierte. Seit einem Monate Zunahme der Eiterung, seit einigen Tagen Schmerzen hinter dem Ohre, Kopfschmerzen. Stat. pr.: Linkes Ohr normal. Rechtes Ohr: Reichliche, wenig fötide Sekretion, Trommelfell infolge Senkung der hinteren oberen Gehörgangswand nicht sichtbar. Ödem und Druckempfindlichkeit des Warzenfortsatzes. Temp. 37·4.

7. XII. Operation (E. Urbantschitsch): Großer perisinuöser und Extraduralabsceß der hinteren Schädelgrube. Peribulbärer Absceß. Sinus mit Granulationen belegt.

8. XII. Temp. 36·5, Wohlbefinden.

11. XII. Temp. von 37 auf 39·7 gestiegen, Verbandwechsel. Sinus in der Nähe des Bulbus leicht verfärbt. Gegen das Occiput hin eine große, mit Eiter gefüllte Tasche in den Weichteilen. Drainage.

12. XII. Temp. 36·7 bis 39·3.

13. XII. Temp. 37·2. In den Vormittagsstunden rascher Anstieg auf 39·6 ohne Schüttelfrost. Unterbindung der Jugularis unterhalb der Einmündung der Facialis communis. Jugularis gut gefüllt. Schlitzung des Sinus, starke Blutung im Strahle, die auf Tamponade sofort steht.

15. XII. Temp. 36 bis 37·1.

16. XII. Morgens Temp. 38·5, Anlegung der Jugularishautfistel, Entfernung von Thromben aus dem Sinus (Streptococcus pyogenes und spärliche gramnegative, schmale Bacillen).

In den nächsten Tagen Temperaturen zwischen 37·5 und 38·5. Schmerzen im linken Bein und Oberarm. Interne Untersuchung ergibt diffuse Bronchitis, mäßige Vergrößerung der Milz.

28. XII. Beim Verbandwechsel zeigt sich flüssiger Eiter, aus dem oberen Jugularisende kommend. Abends Tobsuchtsanfall, Nackensteifigkeit, Schwindel, Hinterhauptskopfschmerz und Andeutung von Kernig. Breite Freilegung und Incision der Dura beider Schädelgruben, kein Eiter.

29. XII. Temp. 36·9 bis 38·2. Patient ruhig. Innerhalb der nächsten 3 Tage Absinken der Temperatur zur Norm. Verschwinden der meningealen Symptome. Von da ab gänzlich fieberfrei, normaler Wundverlauf bis auf einen mäßigen, oberflächlich nekrosierenden Prolaps des Schläfelappens.

Digitized by Google
Original from UNIVERSITY OF CALIFORNIA
Generated on 2019-10-24 09:53 GMT / http://hdl.handle.net/2027/uc1.b3252757
Public Domain in the United States, Google-digitized / http://www.hathitrust.org/access_use#pd-us-google

17. I. 1908. Plötzlich konstantes Abfließen von Liquor cerebrospinalis aus der Wunde, so daß eine Stunde nach dem Verbandwechsel der Verband wieder vollständig durchfeuchtet ist.

22. I. Andauernder, jedoch etwas schwächerer Abfluß von Liquor. Temperatur normal.

23. I. morgens Temp. 36·9, mittags 38·3. Deutliche meningeale Symptome. Lumbalpunktat dickeitrig (ausschließlich und reichlich Streptococcus pyogenes).

26. I. Exitus in tiefer Bewußtlosigkeit.

Obduktionsbefund (Prof. Ghon): Diffuse serös-eitrige Meningitis der Konvexität und der Basis. Erweichter, vereiterter Gehirnprolaps des rechten Schläfelappens. Hydrocephalus internus acutus. Wandständige Thrombose des rechten Sinus transv. Frische hämorrhagische Pachymeningitis der rechten hinteren und mittleren und fibrinös-eitrige Meningitis der rechten mittleren Schädelgrube. Degeneration der Parenchyme. Geringer Milztumor. Eitrige Bronchitis.

XXVII. Otitis med. supp. acut. links. Thrombose des Sinus und der Jugularis. Meningitis. — Einfache Aufmeißelung. Jugularisunterbindung. Sinusoperation. — Tod durch Meningitis. Metastasen in Lungen und Nieren.

Marie G., 27 Jahre alt, Aufnahme am 25. I. 1908. Patientin erkrankte am 3. I. an Influenza, 4 Tage später Schmerzen im linken Ohre, Schüttelfrost und Fieber. 13. I. Parazentese. Andauernd hohe Temperaturen, wiederholt zwischen 39 und 40, leichte Benommenheit. Stat. pr.: Reichlich rahmiger Eiter im Gehörgang, Trommelfell infolge Senkung der hinteren oberen Gehörgangswand nicht sichtbar, Warzenfortsatz druckempfindlich. Nackensteifigkeit, Kernig angedeutet, keine Patellarreflexe, leichte Benommenheit, Milztumor, Temp. 38·6. Operation (E. Urbantschitsch): Der stark vorgelagerte, mit dicken Auflagerungen bedeckte Sinus beim ersten Meißelschlag freigelegt, thrombosiert. Extraduralabsceß der mittleren Schädelgrube. Unterbindung der Jugularis unterhalb der Einmündung der Facialis comm. Jugularis bis nahe zur Facialis thrombosiert. Weitere Freilegung des Sinus vom Knie bis zum Bulbus hin. Schlitzung, Ausräumung der Thromben. Trotzdem keine volle Blutung von oben eintritt, Unterbrechung der Operation wegen schlechter Herztätigkeit.

26. I. Temp. 38 bis 39·3. Meningeale Symptome unverändert.

28. I. Temp. 40·2. Patientin klagt nicht. Die interne Untersuchung ergibt einen lobulär-pneumonischen Herd im rechten Unterlappen. Verbandwechsel. In der Wunde nichts besonderes.

1. II. Bis heute Temperaturen um 38°. Heute neuerlicher Anstieg auf 40°. Anlegung der Jugularishautfistel, Durchspülung vom Bulbus aus, wobei Eiter abgeht. Aus dem oberen Sinusende gleichfalls einige Tropfen Eiter. Freilegung des Sinus transversus bis nahe zum Torcular. Die freigelegte Dura pachy-

Digitized by Google
Original from UNIVERSITY OF CALIFORNIA
Generated on 2019-10-24 09:54 GMT / http://hdl.handle.net/2027/uc1.b3252757
Public Domain in the United States, Google-digitized / http://www.hathitrust.org/access_use#pd-us-google

meningitisch verändert. Schlitzung der Wand des Sinus transv., Ausräumung vereiterter Thromben, volle Blutung. Unter zunehmenden meningitischen Erscheinungen erfolgt am 6. II. der Exitus.

Obduktionsbefund (Dr. Erdheim): Diffuse eitrige Meningitis (Streptococcus pyogenes). Eröffnung und partielle Ausräumung des linken Sinus transv. Der nicht eröffnete Teil des Sinus bis zum Torcular thrombosiert, die Thrombose setzt sich durch eine in den Sinus transv. einmündende Vene eine Strecke auf die Leptomeningealvenen der linken Hemisphäre fort. Eitrige Tonsillitis beiderseits. Eitrige Bronchitis des rechten Unterlappens mit Atelektase. Akutes Lungenödem. Degeneration der Parenchyme. Multiple metastatische Abscesse in beiden Nieren.

XXVIII. Chronische Mittelohreiterung rechts. Perisinuöser Absceß. Sinusthrombose. Meningitis. — Totalaufmeißelung. Sinusoperation. Jugularisunterbindung. — Tod durch Meningitis und metastatische Lungenabscesse.

Samuel S., 15 Jahre alt, Aufnahme am 1. IX. 1908. Seit Jahren Ohreiterung rechts. Stat. pr.: Benommenheit, Nackenstarre, träge Pupillenreaktion, Hauthyperästhesie, Kernig. Ohrenbefund: Linkes Ohr normal. Rechtes Ohr: Gehörgang mit Cholesteatom und Polypen erfüllt, stinkende Sekretion. Warzenfortsatz druckempfindlich. Temp. 40·3. Operation (Prof. Urbantschitsch): Typische Totalaufmeißelung. Beim ersten Meißelschlage quillt dünnflüssiger Eiter unter Druck hervor. Im Antrum und Paukenhöhle Cholesteatom und Granulationen. Perisinuöser Absceß. Sinus und angrenzende Dura verfärbt, breite Freilegung des Sinus. Incision desselben und Ausräumung von mißfärbigen Thrombenmassen. Voll Blutung von oben, geringe von unten. Lumbalpunktat klar. In den Thromben Staphylococcus pyogenes.

2. IX. Temp. von 38·4 auf 40·1 mittags gestiegen. Jugularisunterbindung unterhalb der Einmündung der Facialis communis. Anhaltend pyämische Temperaturen bis zu dem am 5. IX. erfolgenden Exitus.

Obduktionsbefund (Prof. Ghon): Fibrinös-eitrige Pachymeningitis interna der rechten hinteren Schädelgrube und fibrinös-eitrige Leptomeningitis des Kleinhirns. Diffuse Hyperämie der inneren Hirnhäute an den Großhirnhemisphären. Metastatische Abscesse an der Außenseite des rechten Fußes und der Innenseite der linken Hand. Akuter Milztumor. Degeneration der Parenchyme. Diffuse akute Bronchitis. Frische, zum Teil hämorrhagische Lobulärpneumonie in den hinteren Partien beider Unterlappen, partielle, adhäsive Pleuritis rechts. Im Exsudat der Meningitis reichlich und ausschließlich grampositive Kokken zu zweit und in kurzen Ketten (Streptococcus pyogenes).

XXIX. Chronische beiderseitige Mittelohreiterung mit Cholesteatom. Perisinuöser Absceß und Sinusthrombose rechts. — Beiderseitige Totalaufmeißelung. Sinusoperation. Jugularisunter-

Generated on 2019-10-24 09:54 GMT / http://hdl.handle.net/2027/uc1.b3252757
Public Domain in the United States, Google-digitized / http://www.hathitrust.org/access_use#pd-us-google
Digitized by Google
Original from UNIVERSITY OF CALIFORNIA

bindung. Freilegung des Sinus transversus über das Torcular hinaus. — Tod durch Meningitis und metastatische Lungenabscesse.

Engelbert B., 28 Jahre alt, Aufnahme am 24. X. 1907. Seit Jahren beiderseits Ohrenfluß, seit 6 Tagen heftiges Stechen im linken Ohr, Stirnkopfschmerz. Stat. pr.: Rechtes Ohr: Reichlich fötider, grünlicher Eiter im Gehörgang, die mediale Hälfte von einem großen Polypen ausgefüllt. Der Hammer exfoliiert im Gehörgang. Linkes Ohr: Fötider Eiter im Gehörgang, Polypen, Defekt der lateralen Attikwand. Im Attik reichlich Cholesteatommassen. Temperatur 36·9.

27. X. abends plötzlicher Anstieg auf 39·8.

28. X. morgens Operation (Prof. Urbantschitsch): Totalaufmeißelung links. Ausgedehntes Cholesteatom bis zur knöchernen Sinuswand reichend. Sinus an bohnengroßer Stelle freigelegt, normal. — Totalaufmeißelung rechts. Schwalbeneigroßes, verjauchtes Cholesteatom, durch die Corticalis des Warzenfortsatzes durchgebrochen. Sinus freiliegend, die äußere Wand usuriert, im Sinus ein zerfallender Thrombus. Freilegung des Sinus bis zum Bulbus, nach rückwärts 2 Querfinger über das Knie. Ausräumung der Thrombenmassen. Geringe Blutung vom Bulbus. Aus dem Sinus transversus kommt Eiter, aber kein Blut. Operation wegen schlechter Narkose abgebrochen. (Im Thrombus grampositive Kokken.) 5 Uhr nachmittags Temp. 36·5.

29. X. morgens Temp. 37·3, nachmittags 39·4. Unterbindung der Jugularis unterhalb der Einmündung der Facialis communis. Das periphere Ende bleibt nach der Unterbindung blutleer. Freilegung des Sinus bis zum Torcular. Sinus stark verengt, mit verfärbten Thromben erfüllt. Beim Eingehen mit dem scharfen Löffel in den Sinus transversus der anderen Seite kommt Blut unter schwachem Druck. Verlängerung des Hautschnittes auf die linke Seite, Aufdeckung des linken Sinus transversus 3 *cm* über die Mittellinie hinaus. Auch hier zeigt sich der Sinus verengt. Beim Eingehen mit dem scharfen Löffel bekommt man einen dünnen, aber kräftigen Blutstrahl.

30. X. Temp. 38·8 bis 39·4.

31. X. Verbandwechsel, Anlegung der Jugularishautfistel. Wundhöhle rein.

3. XI. Andauernd pyämisches Fieber. Temp. zwischen 37·2 und 40·3. Subjektives Wohlbefinden. 4 Uhr nachmittags starke Dyspnoe. Herzschwäche. Die interne Untersuchung ergibt keinen positiven Befund. Campher, Digalen, Champagner.

7. XI. Thorax rechts vorn unten druckempfindlich. Unbestimmtes Atmen, vereinzelte Rasselgeräusche. Temp. bis 38·6.

9. XI. Exitus.

Obduktionsbefund (Prof. Ghon): Pachymeningitis externa der rechten mittleren und hinteren Schädelgrube. Eitrige, basale Leptomeningitis und akutes Ödem der inneren Hirnhäute an der Konvexität des Gehirnes. Multiple Ab-

Digitized by Google
Original from UNIVERSITY OF CALIFORNIA
Generated on 2019-10-24 09:54 GMT / http://hdl.handle.net/2027/uc1.b3252757
Public Domain in the United States, Google-digitized / http://www.hathitrust.org/access_use#pd-us-google

scesse beider Lungen mit fibrinös-eitriger Pleuritis rechts. Degeneration des Herzmuskels, der Leber und der Nieren, akuter Milztumor.

XXX. Beiderseitige Otitis med. supp. acut. Mastoiditis links. Sinusthrombose. — Aufmeißelung. Jugularisunterbindung. Sinusoperation. — Narkosetod.

Heinrich U., 42 Jahre alt, Aufnahme am 17. Juni 1908. Seit 3 Monaten kontinuierliche Abnahme des Hörvermögens, seit etwa 5 Wochen angeblich taub. Bald darauf Schmerzen und Ohrenfluß beiderseits. Zunahme der Schmerzen in den letzten Tagen. Stat. pr.: Rechts: Akute Otitis, geringe Eiterung. Links: Reichlich Eiter im Gehörgang. Perforation im hinteren unteren Quadranten. Senkung der hinteren oberen Gehörgangswand. Schwindel. Totale Taubheit links. Labyrinth kalorisch gut erregbar. Temp. 38·6. Myodegeneratio cordis.

19. VI. Operation (E. Urbantschitsch): Warzenfortsatz pneumatisch, in allen Zellen flüssiger Eiter, Knochen erweicht. Leichte Sinusblutung beim Herausnehmen eines Knochenstückes, die auf Tamponade sofort steht.

20. VI. Temp. 39, abends 38·6. Schmerzen bedeutend nachgelassen.

21. VI. Temp. 38·7, nachmittags 40·7. Neuerliche Operation: Breite Freilegung des Sinus, Sinuswand mit dicken, eitrigen Auflagen bedeckt. Operation nach einer Viertelstunde wegen Asphyxie abgebrochen.

22. VI. Temp. 37·5, steigt im Laufe des Tages auf 39·7. Hochgradig arhythmischer Puls. Patient sehr matt.

23. VI. Temperaturanstieg auf 40·2. Unterbindung der Jugularis in Äthernarkose. Ausräumung der Thromben. Nach halbstündiger Dauer der Operation Exitus unter plötzlichem Stillstand von Puls und Respiration.

Obduktionsbefund (Prof. Ghon): Ödem des Gehirns, akuter, großer Milztumor, Degeneration von Herz, Leber und Nieren, chronische Tuberkulose beider Lungen mit mehreren haselnußgroßen Kavernen in beiden Oberlappen. Adhäsive Pleuritis über beiden Lungen.

Resumé.

Die Fälle I und II erscheinen bemerkenswert durch das Ergebnis der bakteriologischen Untersuchung des Thrombus. Beide Male erwies sich derselbe mikroskopisch und kulturell vollkommen steril. Dementsprechend verlief auch Fall I (Mastoiditis nach subakuter Otitis media) vollkommen afebril (die postoperativ aufgetretene Temperatursteigerung kann nur als sekundäre Wundinfektion gedeutet werden), während in Fall II (akute Exazerbation einer chronischen Mittelohreiterung) das bei der Aufnahme bestandene Fieber durch den Knochenprozeß bedingt sein mußte, wie auch der prompte Temperaturabfall nach der Operation beweist. Keinesfalls konnte es ja durch den sterilen Thrombus hervorgerufen sein.

Digitized by Google
Original from UNIVERSITY OF CALIFORNIA
Generated on 2019-10-24 09:54 GMT / http://hdl.handle.net/2027/uc1.b3252757
Public Domain in the United States, Google-digitized / http://www.hathitrust.org/access_use#pd-us-google

Das Verständnis derartiger Fälle ist uns durch die Versuche von Talke (Beitr. zur klin. Chir., Bd. 36, Heft 2) und Stenger (Verhandl. d. Deutschen otolog. Gesellsch., 1904) wesentlich erleichtert. Talke gelang es bei seinen Versuchen, an verschiedenen Körperarterien und Venen durch an die Gefäßwand angelegte Bakterienmengen eine Thrombose zu erzielen. Er fand in seinen Versuchen nach 9, 16 und 18 Stunden obturierende Thromben ohne jeden Bakteriengehalt und vor der völligen Durchwanderung der Gefäßwand seitens der pathogenen Mikroorganismen. In einigen Befunden zeigte sich, daß, entsprechend einer dichten Ansiedlung der Kokken an einem begrenzten Teil der äußeren Wand, damit korrespondierend, der betreffende Teil der Innenfläche der Gefäße die Anlagerungsstelle des Thrombus darstellte. Nach 20- und 23stündiger Dauer des Versuches fanden sich auch schon die Thromben von Bakterien durchsetzt.

Daß es Stenger bei seinen gleichartigen Versuchen am freigelegten Sinus des Hundes nicht gelang, durch einfache Apposition von Bakterienmengen an die unverletzte Sinuswand eine Thrombose zu erzeugen, erklärt er aus der Verschiedenheit der anatomischen Verhältnisse. Während es sich bei den Talkeschen Versuchen um freiliegende Gefäße handelte, die ihre Vasa nutritia, die bei dem Entzündungsprozeß der Venenwand die Hauptrolle spielen, aus dem eng umschließenden perivasculären Bindegewebe erhalten und somit den Prozeß auf die Gefäßwand selbst leichter überleiten, ist dies bei dem in der Dura liegenden Sinus nicht der Fall.

Trotz des negativen Ergebnisses der Stengerschen Versuche ist eine Erklärung unserer Befunde von sterilen Thromben nur nach Analogie der Talkeschen Versuche möglich. Nicht zu übersehen ist dabei, daß die Bedingungen des Experimentes sich doch in einigen wesentlichen Punkten von den Verhältnissen beim Menschen unterscheiden.

Handelt es sich doch beim Experiment um hochvirulente Kolonien, die einen überaus akuten Prozeß erzeugen, der innerhalb der kurzen Zeit der Beobachtung sich nur dann nach allen Seiten gleichmäßig ausbreiten wird, wenn die Bedingungen hierfür allenthalben wenigstens annähernd gleich sind. Dies ist nun bei den Versuchen am Sinus nicht der Fall, die resistente Sinuswand setzt dem Fortschreiten des Entzündungsprozesses einen viel größeren Widerstand entgegen als das übrige Gewebe. Daher konnte Stenger zu einer Zeit, wo perisinuös bereits ausgebreitete Vereiterungen bestanden, den Sinus noch vollkommen frei von Thromben finden. Nur bei vorher gesetzter Läsion der Oberfläche der Sinuswand waren jene Bedingungen der gleichmäßigen Ausbreitung der Entzündung gegeben und da fand Stenger eben jene ausgebreiteten, von Bakterien durchsetzten Thrombosen der Hirnblutleiter. Daß das Bindeglied des sterilen Thrombus in seinen Fällen fehlte, erklärt sich vielleicht

Generated on 2019-10-24 09:54 GMT / http://hdl.handle.net/2027/uc1.b3252757
Public Domain in the United States, Google-digitized / http://www.hathitrust.org/access_use#pd-us-google
Digitized by Google
Original from UNIVERSITY OF CALIFORNIA

aus der intensiven Schädigung der Sinuswand, die das Eindringen der Mikrokokken allzu sehr erleichterte.

In unseren beiden Fällen aber haben wir es mit ziemlich lange bestehenden Eiterungen zu tun, in dem einen Fall mit einer verschleppten akuten, in dem anderen mit einem jahrelangen chronischen. Nehmen wir nun für beide Fälle eine geringe Virulenz des Eitererregers an — der Verlauf widerspricht dem in keiner Weise —, so können wir uns ganz gut vorstellen, daß die Sinuswand bereits durch längere Zeit freiliegend, von Eiter umspült war. Durch den langandauernden Kontakt der Sinuswand mit dem Eiter kommt es allmählich zu entzündlichen Veränderungen erst der äußeren Schichten, später der ganzen Sinuswand, und damit sind, analog der Talkeschen Auffassung, die Bedingungen zur Bildung von Thromben gegeben, in denen sich vorerst noch keine Bakterien finden. Eine histologische Untersuchung der erkrankten Sinuswand wurde leider in unseren Fällen unterlassen, der Nachweis, ob es sich um eine partielle Durchwanderung der Sinuswand seitens der Bakterien oder nur um einfache, toxisch-entzündliche Veränderungen handelte, fehlt daher. Neue derartige Fälle könnten darüber Aufschluß bringen.

Die Fälle III und IV charakterisieren sich durch ihren vollständig fieberfreien Verlauf. In der Literatur finden sich bisher im ganzen vier Fälle von symptomlos verlaufener eitriger Sinusthrombose. In dem ersten von Alexander veröffentlichten Falle (Arch. f. Ohrenheilk., Bd. 64) fanden sich im Thrombus „grampositive Diplokokken vielfach mit typischer Kapsel, kulturell Kolonien eines Diplococcus, der sich durch die auffallend schleimige Beschaffenheit der Kolonien auf Agar auszeichnete und in den übrigen biologischen und kulturellen Merkmalen mit dem Diplococcus pneumoniae übereinstimmt". Höchstwahrscheinlich dürfte es sich in diesem Falle um den damals noch unbekannten Streptococcus mucosus gehandelt haben, mit dieser Annahme würde auch der sonstige Verlauf des Falles ganz gut übereinstimmen.

In dem zweiten, von Schröder (Zeitschr. f. Ohrenheilk., Bd. 52, Heft 4) publizierten Falle fand sich im Sinuseiter Staphylococcus pyogenes aureus. Der fieberfreie Verlauf erklärt sich in diesem Falle dadurch, daß der Thrombus nur zentral vereitert, nach beiden Enden hin aber solid verschlossen war.

In dem von Uffenorde (Monatsschr. f. Ohrenheilk., 1907, pag. 661) beschriebenen Falle (Thrombus zentral erweicht, nach beiden Enden hin solid verschlossen) wurde der Sinuseiter bei der mikroskopischen und kulturellen Untersuchung steril befunden. „Zweifellos," sagt Uffenorde in der Epikrise, „hat es sich wohl von vornherein um einen wenig virulenten Infektionserreger gehandelt. Wenn der Nachweis der Bakterien aus dem Sinuseiter nicht gelang, so ist dies wohl dadurch zu erklären, daß der Prozeß bereits längere Zeit bestanden hat, was besonders auch die Derbheit des zentralen Thrombenteiles

Digitized by Google
Original from UNIVERSITY OF CALIFORNIA
Generated on 2019-10-24 09:54 GMT / http://hdl.handle.net/2027/uc1.b3252757
Public Domain in the United States, Google-digitized / http://www.hathitrust.org/access_use#pd-us-google

beweist, die ihrerseits den Prozeß zentralwärts abschnitt und die Allgemeininfektion verhütete."

Den IV. Fall beschreibt Blau (Arch. f. Ohrenheilk., Bd. 74). Auch hier ist der Thrombus zentral erweicht, nach beiden Seiten hin fest verschlossen. Der bakteriologische Befund fehlt.

In unserem Fall III handelt es sich zweifellos um eine tuberkulöse Erkrankung. Sie erscheint durch das Vorhandensein der Tuberkelknötchen an der Kleinhirndura sowie durch die gleichzeitig bestandene tuberkulöse Affektion an der Grundphalange des rechten Zeigefingers und des linken Kniegelenkes einwandfrei sichergestellt. Leider fehlt auch hier wie im Falle Blaus der bakteriologische Befund. Daß es nicht zum Auftreten allgemeiner Symptome gekommen war, erklärt sich aus dem nach beiden Seiten hin bestehenden soliden Verschluß des Sinus. Vielleicht hat auch die tuberkulöse Natur der Erkrankung eine Rolle gespielt. Als weiteres interessantes Moment ist hervorzuheben, daß es, trotzdem die Pia des Kleinhirns frei in der Absceßhöhle lag. zu keiner Infektion der Meningen gekommen war.

Im Fall IV entwickelte sich gleichfalls ohne Fieber im Anschlusse an eine genuine Otitis eine Sinusthrombose. Der Thrombus erwies sich bei der Operation vollkommen solid, eine Erweichung war nirgends eingetreten. Da kein bakteriologischer Befund vorliegt, muß es dahingestellt bleiben, ob der Fall in die Kategorie der Fälle I und II gehört oder ein Analogon des Alexanderschen Falles darstellt.

Blau ventiliert im Anschlusse an seinen Fall die Frage, ob solche Fälle nicht doch häufiger vorkommen, als bisher angenommen wurde, das heißt ob tatsächlich das pyämische Fieber ein absolutes Attribut der Sinusthrombose darstellt. Er meint weiter, wenn zum Beispiel der Reiz des perisinuösen Abscesses, von einer so milden Bakterienart erregt, eine Thrombose des Sinus hervorrufe, so ließe sich sehr wohl begreifen, daß die Infektiosität des Thrombus selbst eine so geringe ist, daß dieser selbst nicht vereitert. Im weiteren Verlaufe könnte es zur sekundären Einschmelzung der von Eiter umspülten Sinuswand und weiterhin des zentralen Thrombusabschnittes kommen, müßte aber bei ungestörtem Eiterabfluß keine Symptome hervorrufen.

Ich glaube, daß eine Beantwortung dieser Fragen sich nach all dem bisher Gesagten wohl in vollkommen zufriedenstellender Weise geben läßt. Da die entzündlichen Veränderungen die Gefäßwand unter allen Umständen früher erreichen müssen, als die bakterielle Invasion, so kann die erste Anlage des Thrombus, wie bereits ausgeführt wurde, nur eine sterile sein. Von der Virulenz der Eitererreger wird es abhängen, ob und wann es zur Infektion des Thrombus kommt. Bei geringer Virulenz der Eitererreger und ungestörtem Eiterabfluß kann der Thrombus auch längere Zeit steril bleiben. Es liegt in der Natur der Sache, daß dieses Stadium zumeist nicht erkannt wird, da mit Beseitigung

Digitized by Google
Original from UNIVERSITY OF CALIFORNIA
Generated on 2019-10-24 09:54 GMT / http://hdl.handle.net/2027/uc1.b3252757
Public Domain in the United States, Google-digitized / http://www.hathitrust.org/access_use#pd-us-google

der Knochenaffektion jede Ursache für eine Infektion des Thrombus ausgeschaltet wird, der Sinus selbst aber mangels darauf hinweisender Symptome nicht eröffnet wird. Kommt es aber im weiteren Verlaufe zu einer Arrosion der Gefäßwand, so kann der zentrale Anteil des Thrombus vereitern, die Enden aber eben infolge der schwachen Virulenz der Eitererreger noch durch längere Zeit solid bleiben. In diesem Stadium befanden sich sämtliche mitgeteilten Fälle symptomlos verlaufener Sinusthrombose. Im Gegensatze zu diesem protrahierten Verlaufe können hochvirulente Eitererreger schon eine Infektion des Thrombus bewirken, bevor er das Gefäßlumen vollständig erfüllt und so gleich im Beginne zu schweren pyämischen Erscheinungen führen. In der Mehrzahl der Fälle kommt es erst zur Infektion des obturierenden Thrombus.

In den Fällen V—VIII traten die pyämischen Symptome, die auf eine Infektion des Sinus sigmoideus hinwiesen, erst nach der Operation am Warzenfortsatz auf.

In Fall V ist der Zusammenhang ohneweiters klar. Unmittelbar nach der Totalaufmeißelung, bei der es zu einer Verletzung des Sinus gekommen war, stieg die Temperatur stetig an, und als 4 Tage später die Temperatur plötzlich auf 40·4 anstieg, war die Indikation zur Sinusoperation gegeben. Genau an der verletzten, noch nicht fest verklebten Stelle fand sich der wandständige infizierte Thrombus. Körner hält die Gefahr der Infektion eines gesunden Sinus durch die Probeincision trotz der Nähe der eiternden Operationshöhle für nicht groß; noch weiter geht Leutert, der sogar den Aderlaß am gesunden Sinus bei intrakraniellen Komplikationen von Ohreiterungen empfehlen zu dürfen glaubt. Viel gefährlicher, führt Körner weiter aus, sei die unabsichtliche Verletzung des Sinus bei der Aufmeißelung oder Ausschabung des kranken Schläfebeines, da hier die Übersichtlichkeit und vorherige Reinigung der Sinuswand fehlt und das verletzende Instrument Infektionskeime direkt in die Sinuswunde führt. Prüfen wir unseren Fall von diesem Gesichtspunkte aus, so zeigt sich, daß er weit eher in die erste als in die zweite Kategorie einzureihen ist. In allen unseren Fällen wird vor der Operation eine exakte Reinigung des ganzen Operationsfeldes, selbstverständlich auch des Gehörganges vorgenommen. Nach Beendigung der Knochenoperation wird das ganze Operationsfeld nochmals durch Irrigation mit steriler Kochsalzlösung und Wasserstoffsuperoxyd gesäubert und dann erst die Gehörgangsplastik mit vorher nicht benützten Instrumenten vorgenommen. Die Wahrscheinlichkeit, daß sofort bei der Verletzung der Sinuswand Infektionskeime in die Sinuswunde gebracht wurden, ist daher, wenn sie auch bei der Unmöglichkeit, die Gehörgangswand vollständig keimfrei zu machen, nicht gänzlich von der Hand zu weisen ist, doch ziemlich gering. Jedenfalls war die Sinuswand vorher gereinigt, auch die Übersichtlichkeit war in vollem Maße vorhanden. Weit näherliegend ist die Annahme einer sekundären Infektion der

Digitized by Google
Original from UNIVERSITY OF CALIFORNIA
Generated on 2019-10-24 09:54 GMT / http://hdl.handle.net/2027/uc1.b3252757
Public Domain in the United States, Google-digitized / http://www.hathitrust.org/access_use#pd-us-google

Sinuswunde, womit der Fall in eine Parallele zu bringen ist mit den Fällen, in denen sich nach Probeincision des Sinus eine wandständige Thrombose entwickelte. Weitgehende Schlüsse hinsichtlich der Probeincision des Sinus aus diesem einen Falle zu ziehen, kann nicht in meiner Absicht liegen, um so mehr, als in einer Reihe anderer Fälle nach Probeincision des bluthältigen Sinus keine wie immer gearteten Symptome auftraten und wir auf dieses diagnostische Hilfsmittel in zweifelhaften Fällen nicht verzichten können. Immerhin dürfte der Fall zeigen, daß die Incision doch ihre Gefahren hat und, wie auch Körner hervorhebt, eine so weite Indikationsstellung wie die Leuterts nicht zulässig ist.

Versuchen wir nun weiters in den anderen 3 Fällen aus dem Krankheitsverlauf Anhaltspunkte für die Entstehung der Thrombose zu gewinnen, so ist es vor allem Fall VI, bei dem wir kaum fehlgehen dürften, wenn wir zwischen der Thrombose und der Freilegung des Sinus einen ursächlichen Zusammenhang annehmen. Patient stand wegen der Geringfügigkeit seiner Symptome 6 Tage in Beobachtung, ehe er operiert wurde. Bei der Operation fand sich eine Knochenerkrankung nur in der unmittelbaren Nähe des Antrums. Speziell der unbeabsichtigt freigelegte Sinus war von durchaus gesundem Knochen bedeckt, seine Wand normal. Während der ganzen Zeit der Beobachtung, 6 Tage vor und 5 nach der Operation, war die Temperatur andauernd normal, als sich plötzlich die pyämischen Erscheinungen einstellten. Diese lange fieberhafte Zeit, hauptsächlich aber der Befund am Sinus, die Verfärbung ausschließlich an der freigelegten Stelle, der Befund der wandständigen Thrombose ebendaselbst weisen mit voller Deutlichkeit auf die traumatische Entstehung der Thrombose. Die Zeit von der Freilegung des Sinus bis zum Auftreten der pyämischen Symptome betrug 5 Tage.

Ist somit die traumatische Entstehung der Thrombose in diesem Falle erwiesen, so wird das geringere Intervall zwischen Sinusfreilegung und Auftreten der pyämischen Symptome keinen Grund bilden können, in den Fällen VII und VIII diesen selben ursächlichen Zusammenhang zu leugnen. Immerhin wäre, da die Sinusfreilegung doch in der weitaus überwiegenden Mehrzahl der Fälle nicht von diesen Folgen begleitet ist, nach einem weiteren hier in Betracht kommenden Faktor zu suchen. Am ungezwungensten erscheint es, anzunehmen, daß es bei der unbeabsichtigten Freilegung des Sinus zu einer oberflächlichen Verletzung seiner Wand gekommen war. Damit sind dann dieselben Bedingungen gegeben, die in Stengers Versuchen zu einer ausgebreiteten eitrigen Thrombose des Sinus führten (Anlegen von mit Streptokokken injizierten Tampons an die abgeschabte Sinuswand) und weiters auch die rasche Entwicklung der Thrombose vollkommen erklärt.

Über ähnliche Fälle, in denen sich an die unbeabsichtigte Freilegung des Sinus eine Thrombose anschloß, berichten Grunert und Zeroni (A. f. O.,

Digitized by Google
Original from UNIVERSITY OF CALIFORNIA
Generated on 2019-10-24 09:54 GMT / http://hdl.handle.net/2027/uc1.b3252757
Public Domain in the United States, Google-digitized / http://www.hathitrust.org/access_use#pd-us-google

Bd. 49, pag. 120), Panse (A. f. O., Bd. 51, pag. 22), Suckstorff und Henrici (Z. f. O., Bd. 41, pag. 116), Hansberg (Z. f. O., Bd. 44, pag. 268) und Freitag (Z. f. O., Bd. 45, pag. 127). Wenn Schenke (A. f. O., Bd. 33, pag. 183) die damals vorliegenden Fälle von Grunert-Zeroni und Panse nicht anerkennen will und sogar das Vorkommen einer traumatischen Sinusthrombose überhaupt leugnet, so kann dieser Standpunkt auf Grund der angeführten Fälle wohl nicht mehr aufrecht gehalten werden.

In Fall IX mag die Thrombose bereits zur Zeit der Warzenfortsatzoperation bestanden haben, da der Sinus schon damals leichte Veränderungen aufwies.

In Fall X wurde die Thrombose erst infolge des zufälligen Einreißens der Sinuswand erkannt. Die Jugularisunterbindung wurde unterlassen, da das Fieber keinen pyämischen Charakter hatte und durch den Befund am Warzenfortsatz genügend erklärt schien. Tatsächlich sank die Temperatur sofort zur Norm.

Die Fälle XI—XV zeigen den typischen Verlauf der Sinusthrombose, die noch nicht zu Metastasen geführt hat. Interessant ist in Fall XV das Auftreten einer genuinen Pneumonie nach der Sinusoperation. Während sich im Thrombus Streptokokken fanden, konnte im Sputum der Diplococcus pneumoniae nachgewiesen werden.

Fall XVI kam mit ausgesprochen pyämischen Temperaturen zur Aufnahme. Anamnestisch konnten nur kurzdauernde Schmerzen im linken Ohr erhoben werden, Ohrenfluß hatte nie bestanden. Im Ohre fanden sich nur geringe Veränderungen, so daß die Diagnose einer otogenen Pyämie nicht gestellt wergen konnte. Erst, als eine 4tägige genaue Beobachtung keine anderweitige Ursache für das Fieber aufdeckte, entschloß man sich zur Eröffnung des Warzenfortsatzes. Trotz der auffallend geringfügigen Veränderungen im Knochen fand sich bei weiterer Freilegung eine ausgebreitete Sinusthrombose.

Die Bulbusoperation wurde in vier Fällen ausgeführt, von denen zwei zur Heilung kamen. In einem Falle (XXI) wurde die typische Grunertsche Operation ausgeführt, in einem zweiten (Fall XVIII) mußte wegen des stark vorspringenden Querfortsatzes des Atlas ein kombiniertes Verfahren (nach Grunert und Voss) gewählt werden. Trotzdem war die vollständige Entfernung der den Bulbus deckenden Knochenspange nicht möglich. Im 3. und 4. Falle wurde die Tandlersche Operation ausgeführt, und zwar vollständig in Fall XVII, während in Fall XXII ein schmaler Teil der Spange belassen wurde.

Fall XVII zeigte von vornherein einen ausgesprochen schweren Verlauf. Die am 10. Krankheitstage wegen des hohen Fiebers vorgenommene Aufmeißelung ergab auffallend geringfügige Veränderungen im Knochen, weshalb sofort auch der Sinus freigelegt und, da er sich ausgedehnt thrombosiert zeigte,

Digitized by Google
Original from UNIVERSITY OF CALIFORNIA
Generated on 2019-10-24 09:54 GMT / http://hdl.handle.net/2027/uc1.b3252757
Public Domain in the United States, Google-digitized / http://www.hathitrust.org/access_use#pd-us-google

nach vorheriger Jugularisunterbindung ausgeräumt wurde. Das zentrale Ende des Thrombus konnte jedoch nicht erreicht werden. Das obere Jugularisende war bluthältig. Als sich nun am nächsten Tage neuerlich hohes Fieber und Schüttelfrost einstellte, war es klar, daß der Thrombus im Bulbus die Ursache sein mußte. Der zunächst versuchte Weg — Anlegung der Jugularishautfistel und Durchspülung des Bulbus von oben — mußte aufgegeben werden, da sich nach Lösung der Ligatur an der Jugularis sofort eine reichliche Blutung einstellte, offenbar weil der Sinus petrosus profundus noch frei war. Es blieb daher, da der Versuch, den Thrombus von oben her zu entfernen, schon tags vorher resultatlos geblieben war, ein längeres Zuwarten in Anbetracht der schweren Symptome aber nicht rätlich erschien, nur die vollständige Freilegung und Ausräumung des Bulbus übrig. Ich wählte hiefür die von Tandler (Monatsschr. f. Ohrenheilk., 1907, Heft 12) angegebene Methode, von deren Vorteilen ich mich schon bei wiederholten Leichenversuchen überzeugt hatte. Die Vorteile bestehen, um das von Tandler Gesagte kurz zu wiederholen, vor allem in der besseren Zugänglichkeit und Übersichtlichkeit des Operationsfeldes, sowie in der präventiven Freilegung der Nn. facialis und accessorius, die, während der ganzen Operation stets sichtbar, vor einer Verletzung sicher bewahrt werden können. Der N. accessorius lag hier an der vorderen Seite der Vene, wäre also ohne vorherige Freilegung bei Schlitzung des Gefäßes durchschnitten worden. Die leichte, nach der Operation konstatierbare Facialisparese konnte nur auf eine Zerrung mit dem Wundhaken bezogen werden, da eine direkte Läsion mit Sicherheit auszuschließen war, und ging auch tatsächlich wieder vollkommen zurück. Der Befund bei der Operation rechtfertigte den schweren Eingriff vollständig. Es fand sich nämlich im Bulbus, den Eingang zum Sinus petrosus profundus freilassend, ein eitriger Thrombus, in dem ebenfalls Streptokokken nachgewiesen werden konnten. Die Temperatur sank nach dem Eingriffe langsam ab und erreichte am 9. Tage die Norm. Als überaus merkwürdig muß das Verhalten der Metastase bezeichnet werden. Die hohe Virulenz der Itererreger manifestierte sich in dem von Beginn aus überaus schweren Krankheitsbilde. Daß eine durch denselben hochvirulenten Erreger gesetzte Metastase nahezu 2 Monate braucht, ehe sie überhaupt Erscheinungen hervorruft, ist meines Wissens bisher nicht bekannt geworden.

Fall XVIII kam gleichfalls mit ausgesprochen pyämischen Symptomen zur Aufnahme. Bei der Operation konnte der Bulbus nicht genügend ausgeräumt werden, die sofortige Anlegung der Jugularishautfistel erwies sich unmöglich, da das obere Ende der Jugularis bluthältig war. Bei dem wegen des anhaltenden pyämischen Fiebers am dritten Tage vorgenommenen Verbandwechsel zeigte sich das obere Ende der Jugularis gelbgrün verfärbt, mit verjauchten Thromben erfüllt. Von der einfachen Anlegung der Jugularishautfistel mit nachfolgender Durchspülung war bei dieser Sachlage kaum eine ge-

Digitized by Google
Original from UNIVERSITY OF CALIFORNIA
Generated on 2019-10-24 09:54 GMT / http://hdl.handle.net/2027/uc1.b3252757
Public Domain in the United States, Google-digitized / http://www.hathitrust.org/access_use#pd-us-google

nügende Drainage zu erwarten. Es wurde deshalb, um nicht unnütz Zeit zu verlieren, sofort die Freilegung des Bulbus vorgenommen. Die vorerst in Aussicht genommene Grunertsche Operation konnte wegen des starken Vorspringens des Querfortsatzes des Atlas nicht durchgeführt werden, selbst bei Anwendung einer Kombination dieser Methode mit der Vossschen war derselbe so hinderlich, daß ein schmaler Teil der Knochenspange des Bulbus belassen werden mußte. Der Erfolg war ein guter, indem innerhalb 5 Tagen vollständige Entfieberung eintrat.

In den weiteren 2 Fällen (XXI und XXII) kamen wir mit der Operation zu spät, da nach dem Ergebnisse der Obduktion schon zur Zeit der Operation ausgebreitete Lungenmetastasen bestanden, die einen Erfolg überhaupt unmöglich machten.

Von den weiteren Fällen bedarf nur noch Fall XXVI einer besonderen Besprechung. Bei der ersten Operation fand sich ein großer, perisinuöser und peribulbärer Absceß. Mit Rücksicht auf die nahezu normale Temperatur wurde am Sinus kein Eingriff vorgenommen. Der erste, 4 Tage nach der Operation aufgetretene Temperaturanstieg schien durch den Senkungsabsceß erklärt. Da aber trotz genügender Drainage die pyämischen Temperaturen anhielten, wurde nach weiteren 2 Tagen die Jugularis unterbunden und der Sinus eröffnet, jedoch kein Thrombus gefunden. Es dürfte eine wandständige Thrombose bestanden haben. Die 15 Tage später wegen Auftretens meningitischer Erscheinungen vorgenommene Incision der Dura im Bereiche beider Schädelgruben förderte keinen Eiter zutage, bewirkte aber sofortiges Verschwinden der meningealen Symptome und innerhalb von 3 Tagen vollständige Entfieberung. Infolge der breiten Spaltung der Dura kam es jedoch zu einem oberflächlich nekrosierenden Prolaps des Schläfenlappens und 20 Tage nach der Hirnoperation zu plötzlichem Abfließen großer Mengen von Liquor, worauf sich rasch die zum Tode führende Meningitis entwickelte. Als interessantes Moment ist die Ätiologie dieser Meningitis hervorzuheben. Die anatomische Grundlage der ersten meningitischen Erscheinungen ist wohl nicht mit Sicherheit zu erweisen, da keine Lumbalpunktion vorgenommen wurde. Am ungezwungensten erscheint mit Rücksicht auf das folgende dreiwöchentliche vollständig symptomlose Intervall die Annahme einer serösen Meningitis. Die zum Tode führende eitrige Meningitis kann mit dieser Erkrankung nur insofern in Zusammenhang gebracht werden, als durch die Spaltung der Dura die Möglichkeit der Ausbildung eines Hirnprolapses geschaffen wurde. Durch die fortschreitende Gangrän desselben kam es schließlich zur Eröffnung des Ventrikels und auf diesem Wege zur Infektion der Meningen.

* * *

Von den 30 Fällen fand sich die Thrombose 15mal links, 15mal rechts. Ein stärkeres Befallensein der rechten Seite ist daher nicht zu konstatieren.

Digitized by Google
Original from UNIVERSITY OF CALIFORNIA
Generated on 2019-10-24 09:54 GMT / http://hdl.handle.net/2027/uc1.b3252757
Public Domain in the United States, Google-digitized / http://www.hathitrust.org/access_use#pd-us-google

Läßt man die Fälle V—VIII, in denen die anatomischen Verhältnisse, die Körner für das von vielen Seiten konstatierte Überwiegen der rechten Seite verantwortlich macht, gewiß ohne Bedeutung waren, so ändert sich das Verhältnis sogar zugunsten der linken Seite, 14 linkseitige gegen 12 rechtseitige Erkrankungen.

Die primäre Krankheit im Schläfenbeine war 14mal eine akute, 16mal eine chronische. Auffallend ist das Überwiegen der chronischen primären Erkrankung unter den letal verlaufenen Fällen. Während sich unter den zur Heilung gekommenen Fällen 61% akute Erkrankungen fanden, hatten wir bloß 25% unter den letal verlaufenen. Diese günstigere Prognose der nach akuter Mastoiditis auftretenden Thrombose erklärt sich zwanglos daraus, daß es in einer Reihe dieser Fälle möglich war, beim ersten Auftreten der pyämischen Symptome einzugreifen.

Letal verliefen 12 Fälle, die Mortalität betrug daher 40%. Als Todesursache ergab die Obduktion 2mal Pyämie ohne Metastasen, 4mal Pyämie und metastatische Lungenabscesse, 5mal eitrige Meningitis (3mal fanden sich zugleich Lungenmetastasen). 1 Fall ging durch Narkosetod zugrunde.

Bücherbesprechungen.

Dimitrios Styl. Dimitriadis, Über fremde Körper, Würmer und Insekten im menschlichen Ohr und ihre Behandlung von den ältesten Zeiten bis heute. (Mit 47 in den Text gedruckten Abbildungen und 6 Tafeln mit antiken chirurgisch-otologischen Instrumenten. Athen. Druck von P. D. Sakellarios. 1909.

Das Hofrat Politzer gewidmete Buch zeichnet sich zunächst durch seine außerordentlich übersichtliche Einteilung aus. Es ist in zwei Abschnitte geteilt. Der erste Teil ist eine historische Zusammenstellung alles bekannten Materials nach Jahrhunderten geordnet. In gefälliger, ansprechender Form hat der Verfasser es verstanden, mit unendlichem Fleiße und großer Sorgfalt das Riesenmaterial zu sichten und darzustellen.

Mit großem Interesse sehen wir auch hier, wie fast überall in der Geschichte der Medizin, die Quellen der Volksmedizin Jahrhunderte zurückreichen; die Mittel, die heute noch das Volk gegen Ohrenkrankheiten anwendet, rühren aus urältesten Zeiten her, und wenn wir als Kinder das beim Baden ins Ohr gedrungene Wasser entfernen wollten, so gingen wir, ohne es zu wissen, ganz nach der Vorschrift des Archigenes aus Apamea vor, der rät, „auf dem Fuße, der dem Ohre entspricht (in welches das Wasser gedrungen ist), mit nach dieser Seite geneigtem Kopfe zu hüpfen". Die ganze Therapie war sehr abstrus und mußte dies ja vor der Anwendung der exakten künstlichen Beleuchtung sein. Allerdings findet sich schon im Papyrus Ebers (16. Jahrhundert v. Chr.) das heute souveränste Mittel, das Ausspritzen, erwähnt. Merkwürdig muß uns berühren, daß dieses einfache Mittel, das später noch Celsus im 1. Jahrhundert erwähnt, dann bis zum 16. Jahrhundert n. Chr. scheinbar gar

Digitized by Google
Original from UNIVERSITY OF CALIFORNIA
Generated on 2019-10-24 09:54 GMT / http://hdl.handle.net/2027/uc1.b3252757
Public Domain in the United States, Google-digitized / http://www.hathitrust.org/access_use#pd-us-google

nicht angewendet wurde, bis es endlich Philippo Masiero aus Padua wieder aufnahm.

Die Anfänge der chirurgischen Behandlung reichen auf Paul von Aegina ins 7. Jahrhundert und dessen bekannten Schnitt zurück.

Es würde uns zu weit führen, wollten wir alle die interessanten Details anführen, die der Autor sorgfältig gesammelt hat und die uns zeigen, wie schließlich langsam einfachere und rationellere Mittel Fuß fassen.

Im zweiten Teile wird in besonderen Kapiteln das schon im ersten Teil gebrachte Material mit Heranziehung der jedem Ohrenarzt mehr oder weniger geläufigen Kasuistik und Literatur der neueren Zeit sowie eigener Fälle und Erfahrungen des Verfassers nach den klinisch und praktisch wichtigen Gesichtspunkten geordnet.

In seiner konzilianten Weise, allen gerecht zu werden, hat leider der Verfasser zu wenig Kritik an den mannigfaltigen, oft unsinnigen Methoden nicht nur des grauen Altertums und Mittelalters, sondern auch der Neuzeit geübt.

Je öfter in den otologischen und leider noch mehr in den allgemeinen medizinischen Fachblättern verschiedene „Methoden" zur Entfernung fremder Körper angeführt werden, desto weniger kann der für den praktischen Arzt einzig richtige Standpunkt allgemein werden: dort, wo er nicht mit der Spritze Erfolg hat, den fremden Körper als ein noli me tangere anzusehen. Die schönste Methode nützt nichts, wo doch ein geübtes Auge, eine sichere Hand, ein möglichst einfaches Instrument (stumpfes oder spitzes Häkchen) und die Kenntnis, damit im Ohre umzugehen, die beste Methode ist. Schließlich muß noch jeder, der sich an die Extraktion eines Fremdkörpers im Ohre wagt, bis zur letzten Konsequenz, der Abtragung der hinteren knöchernen Gehörgangswand, gewappnet sein. Gelingt einmal einem Nichtgeschulten mit einer „Methode" die Extraktion", so ist dies Glückssache, die wir in der Medizin nicht zum Prinzip erheben dürfen.

Auch in der Beurteilung der Fälle folgt der Verfasser ganz den Autoren, während bei einem so groß angelegten Buche eine Kritik oft unbedingt notwendig wäre. Zum Beispiel bei Erörterung der Reflexerscheinungen infolge Eindringens fremder Körper ins Ohr zählt er mitten unter einwandfreien Fällen vorzüglicher Autoren des 19. Jahrhunderts, v. Langenbecks, Troeltsch', Cozzolinos u. a., plötzlich eine Beobachtung Ant. de Heides (1684) auf: „Eine Erbse war zwei Jahre im Ohr, ohne die geringste Belästigung zu verursachen, da traten plötzlich Kachexie und Wechselfieber auf, diese Erscheinungen verschwanden nach Extraktion der Erbse."

Wissen wir uns heute unter dem Begriff „Wechselfieber" nichts Sicheres vorzustellen, so können wir vollends diesen Fall überhaupt nicht beurteilen.

Eine Reihe von kleinen Irrtümern (zum Beispiel scheint er für den gewöhnlichen Weg der Ausbreitung der Labyrintheiterung auf die Meningen den Aquaeductus cochleae zu halten. S. 189) und Graecismen („Meniggitis") etc. halten wir dem Autor gern zugute, da sie durch die Riesenarbeit, die ein solches Buch erfordert, leicht entschuldbar sind.

Ganz besonders hervorheben möchten wir noch die dem zweiten Teile beigegebenen 6 Tafeln antiker Instrumente. Diese bieten an Lehrreichem und Interessantem so viel, daß sie allein schon das Buch zu einer wertvollen Bereicherung der otologischen Literatur machen. Ruttin (Wien).

Digitized by Google
Original from UNIVERSITY OF CALIFORNIA
Generated on 2019-10-24 09:54 GMT / http://hdl.handle.net/2027/uc1.b3252757
Public Domain in the United States, Google-digitized / http://www.hathitrust.org/access_use#pd-us-google

Referate.

I. Allgemeines.

Untersuchung von Gehörorganen Anencephaler. Von Privatdozent Dr. Hugo Frey (Wien). (Passow und Schäfer, Beiträge etc., Bd. II, Heft 1 u. 2.)

Genaue Beschreibung der Gehörorgane von zwei Anencephalen. Als typische Veränderungen beschreibt Verfasser die rudimentäre Entwicklung der Schuppe, die Verbreiterung des ganzen Knochens in der Querrichtung nebst einer dadurch bedingten Vergrößerung der Mittelohrräume, ferner eine starke Zunahme der Blutgefäße im inneren Gehörgang und in der Schleimhaut des Mittelohres, endlich eine Dickenzunahme der bindegewebigen Membranen des Labyrinths. Häufig finden sich auch verschiedengradige Veränderungen im Aufbau der Schnecke, seltener im Vestibularapparat, sowie Neubildungen im Bereiche des Mittelohres. Bondy.

Zur Lehre der Ohrenerkrankungen infolge von Kretinismus. 2. Mitteilung. Von Prof. J. Habermann (Graz). (Arch. f. Ohrenheilk., Bd. 79, Heft 1 u. 2.)

Habermann berichtet über zwei neue Fälle von Kretinismus, deren Gehörorgane er in seiner bekannten meisterhaften Weise histologisch untersucht hat. Als sicher auf kretinischer Degeneration beruhende Veränderungen erwähnt er die in beiden Fällen gefundene Veränderung des Markes in Fettmark und die deutlichen Zeichen der verlangsamten oder ganz stillstehenden enchondralen Ossifikation. Außerdem war in beiden Fällen die vermehrte periostale Knochenbildung auffällig, die zur Verengerung des inneren Gehörganges, der Schneckenwasserleitung im distalen Ende und der Hyperostose der Paukenhöhlenwände, einem teilweisen knöchernen Verschluß der runden Fensternische und einer Massenzunahme der Gehörknöchelchen geführt hatte. Alt.

II. Äußeres Ohr und Mittelohr.

Riesenpolyp des Gehörganges. Von Botella. Sociedad oto-rino-laring. de Madrid, 11. März 1909. (Boletin de Laringologia, März-April.)

Großer Polyp, der die Ohrmuschel ausfüllte und seinen Ansatz in der Paukenhöhle hatte. Dimensionen: 0·039 *mm* Länge und 0·040 *mm* im Durchmesser. Wenn dieser Polyp trotz seiner Größe keine Störungen verursacht hat, liegt der Grund in der Zerstörung des Trommelfells und der Gehörknöchelchenkette, so daß der Eiter frei zwischen dem Polypen und den Gehörgangswänden herausfließen konnte. Der betreffende Polyp scheint eher fibröser als myxomatöser Natur zu sein. Verfasser gebrauchte die Anästhesierungsmethode von Frey (Einspritzung von $^1/_2$ cm^3 einer Lösung von Cocain-Suprarenin in den Tumor). Menier.

Streitfragen in der Pathogenese der Mittelohrtuberkulose. Von Dr. Max Görke. (Passow und Schäfer, Beiträge etc., Bd. II, Heft 1 u. 2.)

Die Fragen, deren Prüfung Görke in jedem einzelnen Falle von Mittelohrtuberkulose fordert, sind folgende: 1. Ist die Erkrankung primär oder

Generated on 2019-10-24 09:54 GMT / http://hdl.handle.net/2027/uc1.b3252757
Public Domain in the United States, Google-digitized / http://www.hathitrust.org/access_use#pd-us-google
Digitized by Google
Original from UNIVERSITY OF CALIFORNIA

sekundär? 2. Hämatogene oder tubare Infektion? 3. Ist die Erkrankung primär-ossal (primär-mastoideal) oder primär-mukös (primär-tympanal)? Als primär kann die Erkrankung nur angesehen werden, wenn sie zugleich isoliert ist und sich auch bei anatomischer Untersuchung kein zweiter Herd findet, als sekundär mit größter Wahrscheinlichkeit dann, wenn sich auch spezifische Veränderungen in den obersten Luftwegen finden. Wie schwierig die Entscheidung dieser Frage — primär oder sekundär — unter Umständen sein kann, zeigt ein hier mitgeteilter, klinisch und pathologisch-anatomisch genau untersuchter Fall, in dem sich neben einer Tuberkulose des Mittelohres auch eine tuberkulöse Erkrankung des Unterkiefers der anderen Seite fand und wo Verfasser dazu gelangt, eine voneinander unabhängige Entstehung beider Herde anzunehmen, eine tuberkulöse Ohraffektion also trotz Bestehens eines zweiten Herdes als primär aufzufassen. Bondy.

Die Differentialdiagnose der Stapesankylose und der Verknöcherung des runden Fensters. Von Cytowitsch (St. Petersburg). (Wiestnik uschnych bol., 1909, Nr. 5.)

Nach Verfasser sei Gellés Verfahren an und für sich nicht genügend, um die freie Beweglichkeit des Stapes im ovalen Fenster zu bestimmen, da der erhöhte Luftdruck nicht nur vermittelst der Gehörknöchelchenkette, sondern auch durch das runde Fenster auf das Labyrinth übergehen kann. Zur Differentialdiagnose zwischen Stapesankylose und Verknöcherung des runden Fensters gilt die folgende Methode des Verfassers: Zuerst wird nach Gellé verfahren; wenn eine Veränderung in der Klangstärke eintritt, so wird vermittelst einer feinen Bezoldschen Sonde, die mit Watte umwickelt und in warmes Wasser getaucht wird, ein leichter Druck auf den kurzen Hammerfortsatz ausgeübt. Dabei sind zwei Möglichkeiten gegeben: 1. die Klangstärke ändert sich wieder, id est der Stapes ist frei beweglich; 2. die Klangstärke ändert sich nicht, was auf die Stapesankylose und die freie Beweglichkeit der Membran des runden Fensters hinweist. L. Mekler.

III. Inneres Ohr und Hörnerv.

Ohrschwindel. By W. S. Syme. (Brit. med. Journ., April 10, 1909, pag. 891.)

Nach kurzer Beschreibung der anatomischen und physiologischen Verhältnisse des inneren Ohres gibt Mr. Syme der Meinung Ausdruck, daß die Autoren nunmehr praktisch darin übereinstimmen, daß die Bogengänge das Gleichgewicht erhalten und daß die Theorie Aum-Browns, die Kanäle der einen Seite halten denen der anderen Seite, welche in derselben Ebene liegen, das Gleichgewicht, korrekt sei. Er stimmt nicht mit Lyon überein, welcher sagt, daß der Verlust des spezifischen Sinnes durch den Gesichtssinn kompensiert werde, und berichtete über einen Fall, wo bei beiderseitiger Labyrinthzerstörung nur leichter Nystagmus resultierte. Er schließt daraus, daß die Bogengänge für die normale Fortbewegung und für das Gleichgewicht nicht

Digitized by Google
Original from UNIVERSITY OF CALIFORNIA
Generated on 2019-10-24 09:54 GMT / http://hdl.handle.net/2027/uc1.b3252757
Public Domain in the United States, Google-digitized / http://www.hathitrust.org/access_use#pd-us-google

unbedingt nötig seien. Bei Betrachtung des Nystagmus will es scheinen, als ob die Sicherheit der Augen teilweise bedingt sei durch die normale Funktion der Bogengänge beider Seiten, und wenn eine einseitige Überreizung derselben besteht, streben die Augen, sich nach dieser Seite zu bewegen und durch die Funktion der antagonen Muskeln wird die Ablenkung in spastische Kontraktionen verwandelt. Bei plötzlicher Zerstörung des Vestibularapparates der einen Seite kommt es zu starker Ablenkung der Augen nach der entgegengesetzten Richtung, aber wenn die Zerstörung allmählich erfolgt, können Schwindel, Nystagmus oder Ablenkung fehlen. Das Gleichgewicht kann als aktive Funktion des Labyrinths betrachtet werden, während die Orientierung seine passive Funktion ist. Die Resultate von vollständiger Labyrinthzerstörung der einen Seite sind vollständige Taubheit daselbst, Schwindel, Erbrechen und eventuelle Bewußtlosigkeit. Bei teilweiser Zerstörung sind nur die momentanen Symptome schwer, aber der Schwindel muß vorübergehen. In den meisten Fällen von chronischer, nicht eitriger Erkrankung des Mittelohres kommt es zu sekundärer Beteiligung des inneren Ohres, aber dies ist in der Regel bilateral und geht so langsam vor sich, daß Schwindel nicht auftritt, während es bei einseitiger Affektion gewöhnlicher ist. Die sichtbaren Veränderungen der Bogengänge sind in der Regel degenerativer Art. Sodann wurden die wichtigsten Punkte in der Diagnose des Labyrinthzustandes bei chronischen Eiterungen des Mittelohres besprochen und es wurde betont, daß bei einigen Fällen, bei denen keine Eiterung besteht, es notwendig ist, sich zu vergewissern, ob der Schwindel vom Ohr ausgeht oder intrakraniellen Ursprunges ist. Der Autor meint, daß bei Schwindel mit nicht eitrigen Mittelohraffektionen dann mehr Aussicht bei der Behandlung besteht, wenn er viel später als die Taubheit und die Geräusche auftritt.

Wenn alle anderen Mittel versagen, so ist die Zerstörung des Labyrinths zu erwägen. Law.

Personalien.

Berufen: Prof. Heine in Königsberg als Direktor der Ohrenklinik und der Poliklinik für Ohrenkrankheiten des Reisingerianium nach München (als Nachfolger der Proff. Bezold und Haug).

Ernannt: Prof. Dr. P. Stenger zum Direktor der Ohrenpoliklinik in Königsberg (als Nachfolger Prof. Heines); Priv.-Doz. Dr. Julius Hegener in Heidelberg zum a. o. Professor der Ohrenheilkunde.

Verliehen: Dem Prof. Dr. Wilh. Kirchner, Vorstand der Ohrenklinik in Würzburg, der Titel und Rang eines königl. Hofrates.

Habilitiert: Dr. Osk. Wagener, Assistent der Charité-Ohrenklinik in Berlin, für Ohrenheilkunde.

Jubiläum: Geh. Rat Prof. Dr. Lucae in Berlin feierte am 21. Juli 1909 sein 50jähriges Doktorjubiläum.

Gestorben: Prof. Ludwig Katz in Berlin im 61. Lebensjahre.

Digitized by Google
Original from UNIVERSITY OF CALIFORNIA
Generated on 2019-10-24 09:54 GMT / http://hdl.handle.net/2027/uc1.b3252757
Public Domain in the United States, Google-digitized / http://www.hathitrust.org/access_use#pd-us-google

Laryngo-Rhinologischer Teil.

Original-Artikel.

Beiträge zur direkten Tracheo-Bronchoskopie und zur Stenosenlehre der Trachea.

Von **Adalbert Heindl**, Vorstand des laryngologischen Ambulatoriums an der k. k. Krankenanstalt Rudolfsstiftung in Wien.

Seitdem ich vor langen Jahren bei Killian und Brünings die direkte Tracheo-Bronchoskopie studierte und übte, fand ich öfters Gelegenheit, Stenosen der Trachea durch Geschwüre, hereinwuchernde Neoplasmen und Geschwülste der Umgebung durch diese Untersuchungsmethoden feststellen und ihre Ausdehnung bestimmen zu können.

Am 12. Jänner d. J. wurde nun in unsere Krankenanstalt ein 30jähriger Mann, mit allen Anzeichen einer Neurasthenie behaftet, wegen Atembeschwerden, die sich bei physischer Anstrengung einstellten, um in der Ruhe wieder zu schwinden, aufgenommen. Außerdem war eine leichte Cyanose des Gesichtes eine mäßige Struma der linken Halsseite, ein exquisites Stenosenatmen und Cor strumosum zu konstatieren. Die indirekte Tracheoskopie zeigte in der Gegend des 3. Trachealringes eine Stenosierung der Trachea von links rückwärts her, durch einen kleinnußgroßen, mit normaler glatter, gut vaskularisierter Schleimhaut bedeckten Tumor. Ich sollte nun die Natur desselben sowie die Ausdehnung der Stenose, ob sie das einzige Atmungshindernis sei etc., feststellen. Meine Annahme war, daß es sich um einen retrotrachealen Strumaknoten handle, jedoch hätte es auch ein anderer Tumor, etwa eine Struma aberrans, sein können. Solche Kompressionen der Trachea durch Strumen hatte ich wiederholt schon mittelst der direkten Tracheoskopie aufs genaueste bestimmen können und lassen sich diese Knoten bei einigermaßen vorsichtiger Handhabung des Instrumentes leicht beiseite schieben und verdrängen, um nach langsamer Entfernung des Rohres in ihre alte Lage zurückzukehren. Ich nahm daher auf anderweitiges Drängen, weil ich in meinem Arbeitsraume damals über keinen Anschlußapparat verfügte, die Zumutung an, diese Untersuchung in einem Dunkelraume einer medizinischen Abteilung im 2. Stockwerke unseres Hauses vorzunehmen, ohne daß vorher dort zur Tracheotomie vorbereitet war. Die Einführung des Normalrohres nach Brünings gelang auch ohne Anstand in sitzender Stellung des Patienten und führte ich das Instrument bloß, ohne vorläufig die Stenose passieren zu wollen, bis zum Tumor. Dieser wurde zwei Kollegen demonstriert, wobei einer den Anschlußapparat streifte und den Kon-

Digitized by Google
Original from UNIVERSITY OF CALIFORNIA
Generated on 2019-10-24 09:54 GMT / http://hdl.handle.net/2027/uc1.b3252757
Public Domain in the United States, Google-digitized / http://www.hathitrust.org/access_use#pd-us-google

takt unterbrach. In 1 Minute war dieser wieder hergestellt, doch war ich schon in dieser Zeit der Kontrolle durch mein Auge beraubt, und als diese wieder eintrat, bemerkte ich eine Zunahme der Stenose und bläuliche Verfärbung des Tumors. Um denselben ja nicht zu drücken, entfernte ich das Rohr in der Absicht, ein dünneres einzuführen. Jedoch in diesem Momente tritt sofort blitzartig vollständiger kompletter Verschluß der Trachea und Asphyxie ein. Pat. springt auf, schlägt um sich, ich rufe: „Sofort den Assistenten zur Tracheotomie!", die Kollegen laufen, heftige Abwehr von seiten des Pat. gegen das Einführen eines dünneren Rohres, Kieferklemme, Cyanose, Krämpfe, er sinkt bewußtlos zu meinen Füßen, ich bin mit ihm allein. Ich hebe ihn auf einen kleinen Divan und da der nächste Gedanke der ist, ich habe es mit einer Cyste, mit einer Anschwellung derselben durch Zug und Druck zu tun und weil sie von rückwärts kam, gebe ich dem Pat. die Rückenlage, erreiche einen Röhrenspatel nach Brünings, mit dem es mir gelingt, die Kiefer zu öffnen und den ich unter Leitung des Fingers in den Larynx einführe, denselben mit der Trachea nach Kräften nach vorne ziehend. Es tritt Luft ein, sie wird aspiriert und ich halte so den Kopf des Pat., bis der Assistent herbeistürzt und in angegebener Richtung auf die Trachea einschneidet. Kolloide Flüssigkeit, große Blutung, aber sofortige Besserung der Atmung, während ich noch immer den Larynx und die Trachea nach vorne ziehe. Blutstillung und Tracheotomie. Pat. ist gerettet, er setzt sich auf und atmet ruhig und tief. Weiterer Verlauf fieberfrei. Die linkseitige Strumaschwellung ist in nächster Zeit verschwunden, ebenso die Schwellung in der Trachea oberhalb der Kanüle nur mehr leicht angedeutet. Nach 2 Tagen wird Pat. in der Nacht nach einer Morphininjektion, die er wegen Hustenreiz erhalten, abermals asphyktisch (Cheyne-Stokessches Phänomen). Atropin und Sauerstoff sowie künstliche Atmung bringen ihn zu sich. Dabei ist die Kanüle frei für die Atmung. Ich vermute Lähmung des Atmungszentrums und der Herzkraft durch Morphin. In der Folge geht es dem Pat. lange gut.

Es wird die Strumektomie in Vorschlag gebracht, um ein neuerliches Anschwellen der Struma und Wiederholung solcher Erscheinungen vorzubeugen, jedoch wird sie abgelehnt. Nach längerem Wohlsein stellen sich abermals nachts Anfälle von Dyspnoe ein, ein Umstand, der mich im Verein mit der Zunahme der Cyanose im Gesichte auf cardiale Dyspnoe schließen läßt. Untertags ist Pat. vollkommen wohl und atmet gut. Trotzdem wird noch zweimal die untere Tracheo-Bronchoskopie vorgenommen, wobei sich das zweite Mal die vordere Tracheawand wohl etwas vorgewölbt und mit Granulationen besetzt zeigt, welche mittelst Pinzette entfernt werden. Sporn und Eingang der Bronchien wird frei befunden. Es werden längere Kanülen gegeben. 4 Monate nach der Tracheotomie erliegt Pat. in der Nacht einem dyspnoischen Anfalle unter den Zeichen eines Lungenödems.

Generated on 2019-10-24 09:54 GMT / http://hdl.handle.net/2027/uc1.b3252757
Public Domain in the United States, Google-digitized / http://www.hathitrust.org/access_use#pd-us-google
Digitized by Google
Original from UNIVERSITY OF CALIFORNIA

Die Obduktion ergibt den Befund (welchen ich Herrn Dozent Dr. Maresch verdanke) eines verknöcherten linken Schilddrüsenlappens mit einer nußgroßen colloiden Cyste am unteren Pole und mit einem hier anschließenden, über hühnereigroßen, zum Teile cystischen, zum Teile schwieligen und verkalkten Adenomknoten, welcher mit dem linken Schilddrüsenlappen und mit dem Isthmus zusammenhängt und mit seinem unteren Pole substernal lag. Der rechte Schilddrüsenlappen durch Einlagerung kleiner Cystchen nur mäßig vergrößert. Die Trachea zeigt dadurch eine leichte seitliche Einbuchtung der linken seitlichen Wand in ihrem oberen Anteile, während 3 *cm* unter der Tracheotomiewunde die vordere Wand durch einen cystischen Anteil des Adenomknotens eingedrückt erscheint." Diese Cyste mit Hereindrängen der vorderen Wand hat sich also, nachdem Pat. nach dem obigen operativen Eingriffe sich längere Zeit wohl fühlte und die Struma äußerlich zurückgegangen war, erst später mehr und mehr entwickelt und beweist, wie berechtigt die Forderung nach Strumektomie meinerseits gewesen. Daß die Vorwölbung der vorderen Wand in ihrer Bedeutung unterschätzt respektive nicht richtig diagnostiziert wurde, hat einerseits darin seine Ursache, daß sie mit Granulationen durch Kanülendruck besetzt und für eine also entzündliche gehalten wurde, andrerseits darin, daß bei der eingetretenen Erweichung der Trachealwand, durch Zug des durch die Tracheotomiewunde eingeführten Rohres, das Lumen der Trachea wieder erweitert respektive der Knoten nach oben in das Jugulum gezogen und nach außen gedrängt wurde. Die Untersuchung geschah wieder in sitzender Stellung. Pieniazek spricht (Verengerungen der Luftröhre, pag. 449) über die Mobilität dieser oberen und unteren Schilddrüsenknoten. Nunmehr wird auch die damals bei der ersten direkten Tracheoskopie eingetretene Asphyxie erklärlich. Nebst der durch das geschwächte Cor verursachten venösen Spannung, welche die Struma in ihrem oberen, vielleicht auch unteren Anteile zum Anschwellen brachte, war die Plötzlichkeit des Auftretens eines kompletten Verschlusses der Trachea wohl durch die Aspiration der erweichten vorderen Trachealwand bedingt und darum gelang es mir auch, durch Zug des Larynx und der Trachea nach vorne mittelst Einführen des Röhrenspatels die Atmung noch halbwegs zu ermöglichen, bis die Tracheotomie ausgeführt war. Der nach 4 Monaten eingetretene Exitus, welcher bei vollkommen durchgängiger Kanüle erfolgte, dürfte wohl auf das myodegenerierte Herz zu beziehen sein. Dafür sprechen auch die wiederholt aufgetretenen Cheyne-Stokesschen Atmungsphänomene bei durchgängiger Kanüle. Doch könnten hier ebenfalls zeitweilige Lageveränderungen des unteren Knotens mitgespielt haben.

Ich möchte aber aus diesem Falle folgende Schlüsse ziehen:

I. Daß man, wie wohl Killian schon erwähnte, derlei Untersuchungen, besonders wenn es sich um Stenosen der Trachea handelt, nur vornehmen soll,

Digitized by Google
Original from UNIVERSITY OF CALIFORNIA
Generated on 2019-10-24 09:54 GMT / http://hdl.handle.net/2027/uc1.b3252757
Public Domain in the United States, Google-digitized / http://www.hathitrust.org/access_use#pd-us-google

wenn zur Tracheotomie vorbereitet ist, oder eventuell in einer Narkose, um den Widerstand des Pat., seiner Muskulatur und die leichte Erregbarkeit des Atmungszentrums auszuschalten.

II. Daß man bei Stenosen, bedingt durch Narben, Geschwüre oder Geschwülste, besonders wenn diese von außen kommen, innen mit einer partiellen oder allgemeinen Erweichung der Tracheawand zu rechnen haben wird, und deswegen schon obige Forderung aufrecht bleibt.

III. Mehr als die harten, derben Geschwülste (Carcinome, Drüsentumoren) kommen als Hindernis für die direkte Tracheo-Bronchoskopie, die durch Druck und Zug der Muskulatur, durch venöse Stauung vom Carcinom aus leicht einer Volumsveränderung unterliegenden cystischen und blutreichen Geschwülste in Betracht, wozu in erster Linie die Stenosen zu zählen sind.

IV. Nimmt die Stenose während der Untersuchung zu, so muß das Rohr tiefer geführt werden, respektive liegen bleiben, bis die Tracheotomie vollzogen ist.

V. Die Erweichung der Trachealwand wird Achsendrehung und Aspiration derselben zur Folge haben.

VI. Die Erweichung wird mit, aber auch ohne Stenosierung der Trachea oftmals Asphyxien zur Folge haben und kann dieselbe erworben oder habituell sein; *a)* erworben durch Geschwülste innerhalb und außerhalb der Trachealwand gutartiger und bösartiger Natur, durch akute und chronische Entzündung (Abscesse, Syphilis), durch andere dyskrasische Allgemeinerkrankungen, durch Narben und Kanülendruck (Pieniazek); *b)* habituell kann sie sich finden bei Anämie und Unterernährung (hereditäre Lues), besonders aber im Kindesalter, wo sie Anlaß gibt zu den oft bedrohlichen Erscheinungen bei Pertussis und zum erschwerten Dekanüllement.

Larynxcarcinom bei jugendlichen Personen.[1]

Von **Dr. Hermann Marschik**, Assistent an der Klinik für Kehlkopf- und Nasenkrankheiten in Wien.

Carcinombildungen im Kindes- und jugendlichen Alter werden stets ein Gegenstand des Interesses bleiben, da sie, so lange kein Erreger des Carcinoms gefunden worden ist, einen wesentlichen Einfluß auf die verschiedenen Theorien haben, die zur Erklärung der Ätiologie des Carcinoms aufgestellt worden sind. Unter den derzeit herrschenden ist es die Cohnheimsche Theorie, welche noch am ungezwungensten die Carcinombildungen bei Jugendlichen er-

[1]) Nach einem Vortrag, gehalten auf dem XVI. internationalen medizinischen Kongreß in Budapest 1909.

Generated on 2019-10-24 09:54 GMT / http://hdl.handle.net/2027/uc1.b3252757
Public Domain in the United States, Google-digitized / http://www.hathitrust.org/access_use#pd-us-google
Digitized by Google
Original from UNIVERSITY OF CALIFORNIA

klärt, weniger schon die Reiztheorie, noch weniger die Thierschsche Theorie des Grenzkampfes zwischen Epithel- und Bindegewebe. Was nun die Infektionstheorie anbelangt, so spricht gerade die Seltenheit des Carcinoms bei Jugendlichen und noch mehr bei Kindern dagegen, wenn man andrerseits die geringe Widerstandsfähigkeit des kindlichen Organismus gegenüber Infektionen jedweder Art, auch chronisch infektiösen und protozoischen, berücksichtigt. Zu interessanten Ergebnissen kommt P. W. Philipp (Zeitschr. f. Krebsforschung, 1907) in einer sorgfältigen Statistik der Krebsbildungen im Kindesalter. Zunächst findet er im allgemeinen eine Übereinstimmung der Prävalenz der Carcinombildungen bezüglich der Häufigkeit der befallenen Organe: auch beim Kinde gehört der Magendarmtrakt und die Haut zu den am meisten befallenen Körperteilen. Dagegen erkrankt der gerade beim Erwachsenen häufig befallene Penis und Uterus und die Milchdrüse beim Kinde fast niemals. Wenn nun schon diese Proportionen durch die Reiztheorie ihre Erklärung fänden, so läßt sie uns ganz im Stich bei der Tatsache, daß die Speiseröhre und Lunge vom Krebs ganz verschont sind.

Philipp kommt daher zum Schlusse, daß keine Theorie alle Carcinomfälle, namentlich aber die des jugendlichen Alters, vollständig ätiologisch aufklären könne und daß man sich vorläufig dazu bequemen muß, eine angeborene destruierende Proliferationstendenz gewisser Epithelzellen anzunehmen, die durch Reize oder Trauma gelegentlich zu diesem destruierenden Wachstum angeregt werden können.

Bezüglich des Larynxcarcinoms kommt Philipp ungefähr zu demselben Prozentsatz wie beim Erwachsenen, das ist 1%. Dabei hat Philipp die Carcinomfälle beim Kinde sehr streng gesichtet und nur einwandfreie aufgenommen, das heißt solche, bei denen die histologische Untersuchung den carcinomatösen Charakter unzweifelhaft erkennen ließ. So konnten seiner strengen Kritik zum Beispiel die im Handbuch für Laryngologie erwähnten Larynxkrebse bei Kindern von Steiner, Rehm und Schrötter nicht standhalten. Wenn auch der histologische Befund des Rehmschen Falles von Virchow selbst stammt, so ist auch aus diesem nicht mit Sicherheit die Diagnose Carcinom zu stellen. Auch der von Philipp als Krebs bezeichnete Fall von Görges scheint nur ein Papillom gewesen zu sein. Wahrscheinlicher dürften die von Gurlt aus der Sektionsstatistik des Allgemeinen Krankenhauses 1880 angeführten Fälle von einem 10jährigen Kinde und einem 26jährigen Manne sein. Sendziak hat in seiner großen Statistik vom Jahre 1897 fünf Carcinome im Alter von 0—20 Jahren und 22 von 20—30 Jahren verzeichnet. Einer persönlichen Mitteilung des Dozenten Koschier verdanke ich zwei weitere Fälle, und zwar ein Larynxcarcinom bei einem 24jährigen Mann (Präparat in Koschiers Sammlung) und bei einem 11jährigen Knaben, der in Salzburg daran zugrunde ging; das Präparat wurde in Wien von Professor

Digitized by Google
Original from UNIVERSITY OF CALIFORNIA
Generated on 2019-10-24 09:54 GMT / http://hdl.handle.net/2027/uc1.b3252757
Public Domain in the United States, Google-digitized / http://www.hathitrust.org/access_use#pd-us-google

Albrecht als Carcinom diagnostiziert. Wenn man nun noch berücksichtigt, daß, wie auch Philipp betont, alle sogenannten Carcinomfälle bis zu den siebziger Jahren, dem Zeitpunkt, wo Waldeyers Definition des Epithelialkrebses allgemein anerkannt war, mit großer Reserve aufzufassen sind, so reduziert sich die Zahl der Carcinome bei Jugendlichen ganz bedeutend und es scheint allerdings in diesem Alter das Larynxcarcinom zu den größten Seltenheiten zu gehören.

Die Beobachtungen der Wiener Klinik des Hofrates Chiari erstrecken sich auf zwei Fälle von Larynxcarcinom bei Jugendlichen, und zwar ein 25jähriger Mann und ein 16jähriges Mädchen. Die Krankheitsgeschichten sind kurz folgende:

I. Andreas B., 24jähr. Bauer aus Ungarn. Kein Krebsfall in der Familie. Pat. kam am 19. VIII. 1908 zum ersten Male in das Ambulatorium der Klinik; daselbst wurden ihm Polypen von beiden Stimmbändern, an der gewöhnlichen Stelle sitzend, entfernt. Pat., der schon seit Jahresfrist heiser war, hatte danach wieder vollkommen klare Stimme. Im November 1908 stellten sich wieder Heiserkeit und Schluckbeschwerden ein, dabei häufiger Hustenreiz. Die Beschwerden bestanden seither in wechselnder Intensität fort, steigerten sich in letzter Zeit aber beträchtlich, auch trat Atemnot auf. Spitalsaufnahme 18. II. 1909. Status praesens war: Die rechte Larynxhälfte von einem exulcerierten, grobhöckerigen, zirka nußgroßen Tumor eingenommen, der augenscheinlich vom Aryknorpel, und zwar von seiner Innenseite ausgeht und infolge seiner Größe das Kehlkopflumen, die Larynxhinterwand und teilweise den linken Aryknorpel verdeckt. Der Tumor war deutlich gestielt, pilzförmig. Er greift auch auf die aryepiglottische Falte und die Epiglottis über. Der rechte Aryknorpel wenig beweglich. Die Schleimhaut des rechten Rec. pirif. ist ödematös und zeigt in der Gegend des Proc. musc. des Aryknorpels eine grauweiße, tumorartige Vorwölbung. Am vorderen Rande des rechten Sternocleido in der Höhe des Schildknorpels eine bohnengroße, etwas schmerzhafte Drüse zu tasten, worauf Pat. selbst aufmerksam macht.

Man war nun ehestens versucht, eine Tuberkulose oder ein Sarkom anzunehmen. Die Probeexcision ergab aber Plattenepithelkrebs mit wenig Verhornung, zum Typus des Basalzellenkrebses neigend. (Demonstration des Präparates.)

Mit Rücksicht auf den guten Gesundheitszustand des Pat. wurde die Operation von Hofrat Chiari einzeitig, ohne vorausgehende Tracheotomie, ausgeführt. Man versuchte dabei die von Gluck angegebene Methode der halbseitigen Larynxexstirpation mit Laryngoplastik respektive Herstellung eines Laryngoschisma durch primäre Deckung der Wunde mittelst eines Türflügellappens der vorderen Halshaut und Vernähung des Randes mit der stehen gebliebenen Larynxhälfte. Die Eröffnung des Larynx zeigte das Freisein der linken Seite, dagegen war fast die ganze Epiglottis vom Tumor ergriffen, weshalb auch diese exstirpiert werden mußte. Nach Entfernung der rechten Larynxhälfte entdeckte man zwei haselnußgroße Drüsen. Bei deren Präparation platzte die Kapsel und es entleerte sich eine dünnbreiige, eitrige Masse. Die Exstirpation dieser Drüsen war wegen derber Verwachsungen mit der Umgebung,

Digitized by Google
Original from UNIVERSITY OF CALIFORNIA
Generated on 2019-10-24 09:54 GMT / http://hdl.handle.net/2027/uc1.b3252757
Public Domain in the United States, Google-digitized / http://www.hathitrust.org/access_use#pd-us-google

speziell der Vena jugularis interna schwierig und nur durch Resektion eines 5 *cm* langen Stückes der Vene zu bewerkstelligen.

Obwohl nun das ganze Wundgebiet trotz der primären Hautplastik ausgiebig drainiert worden war, gestaltete sich der weitere Verlauf ungünstig. Noch am selben Tage traten Schüttelfröste und Temperaturen über 39° auf, Ikterus, Pulsbeschleunigung, kurz alle Zeichen von Sepsis, der der sonst kräftige Kranke trotz täglicher Elektrargolinjektionen am 8. Tage nach der Operation erlag.

Die Obduktion ergab eine Phlegmone und Mediastinitis, von der Wunde, speziell der Schleimhautnaht ausgehend, keine Drüsenschwellungen tastbar.

So bedauernswert der Ausgang des ersten Falles war, so günstig verlief der andere, der zum Schlusse des vorjährigen Laryngologenkongresses flüchtig vorgestellt worden ist.

II. Es handelte sich um ein damals 16jähr. Mädchen aus gesunder Familie — namentlich ist nie ein Krebsfall vorgekommen —, das mit Ausnahme von gelegentlichen Erkältungen mit Heiserkeit nie ernstlich krank war. Seit März 1908 war sie konstant und zunehmend heiser. Inhalationen halfen nichts, weshalb sie die Klinik aufsuchte.

Status praesens: Entsprechend entwickeltes, aber sehr blasses und mageres Mädchen. Interne Untersuchung ergab nur eine geringe Dilatation des rechten Herzens, was bei einem anämischen Mädchen ganz gut denkbar war, und vollständig negativen Lungenbefund. Stimme fast aphonisch, leichte Atembeschwerden, etwas Hustenreiz. Laryngoskopie: Die vordere Hälfte des rechten Stimmbandes zeigt eine halberbsengroße, spindelförmige, feinwarzige, weißliche Anschwellung. Der übrige Larynx, namentlich aber die hintere Partie (Aryknorpel und Interarytänoidfalte) normal. Unsere Diagnose mußte natürlich, mit Rücksicht auf die Jugend und das schwächliche Aussehen der Patientin, auf Tuberkulose lauten, trotz des negativen Lungenbefundes. Dessenungeachtet exzidierte ich ein Stückchen der Anschwellung, bevor ich zur beabsichtigten Kaustik schritt. Die histologische Untersuchung ergab zu unserer großen Überraschung Plattenepithelcarcinom. Da gleichzeitig an mehreren anderen älteren Patienten mit Larynxcarcinom Probeexcisionen gemacht worden waren, dachten wir an eine Verwechslung und hielten die Patientin in Beobachtung. Acht Tage nach der ersten Excision war der Tumor schon wieder zur ersten Größe angewachsen; eine zweite Probeexcision ließ jeden Zweifel ausschließen, der Befund wurde auch von den Assistenten des pathologischen Institutes Staerk und Wiesner bestätigt und gleichzeitig die besondere Malignität und Wachstumsschnelligkeit des Neoplasmas betont. (Demonstration des Präparates.)

Man schritt nun unverzüglich zur Radikaloperation, welche Hofrat Chiari auch diesmal einzeitig ausführte. Der Befund nach Eröffnung des Larynx entsprach dem laryngoskopischen Bilde: eine erbsengroße Anschwellung der vorderen Hälfte der rechten Stimmlippe, bis zur vorderen Commissur reichend, aber streng auf die Stimmlippe beschränkt. Man konnte also mit der Weichteilexstirpation auskommen, Chiari entfernte nun samt dem inneren Perichondrium die ganze rechte Stimmlippe und Taschenfalte mit dem Proc. vocalis und der subglottischen Schleimhaut, im allgemeinen $^1/_2$—1 *cm* im Gesunden. Vorsichtigerweise wurden dann noch ringsherum weitere Schleimhautpartien, so das vordere Ende der linken Stimmlippe und auch ein Stück Knorpel nahe der vorderen Commissur entfernt.

Digitized by Google
Original from UNIVERSITY OF CALIFORNIA
Generated on 2019-10-24 09:54 GMT / http://hdl.handle.net/2027/uc1.b3252757
Public Domain in the United States, Google-digitized / http://www.hathitrust.org/access_use#pd-us-google

Wie berechtigt dies war, zeigten die Serienschnitte, die von dem ganzen exzidierten Material angefertigt wurden. Während nämlich das in toto exzidierte Stück noch am Rande einige Krebszapfen zeigte, waren die nachträglich entfernten Stückchen alle frei davon, dagegen konnte man in den mittleren Schnitten der Serie von dem Knorpelstück einen Krebszapfen bemerken, der bis zum Knorpel vorgedrungen war und ihn bereits arrodiert hatte! Der Tumor scheint also auch mikroskopisch radikal exstirpiert worden zu sein.

Die Operation wurde in typischer Weise vollendet: Jodoformgazetamponade über der Kanüle, welche diesmal, wie es schon Billroth öfters getan, im Ligamentum conicum eingelegt wurde. Der Wundverlauf war vollkommen afebril, der Tampon und die Kanüle wurden am 3. Tage entfernt, die Wunde geschlossen. Pat. verließ am 10. Tage das Spital. Die weitere Heilung wurde durch reichliche Granulationsbildung verzögert, ein speziell bei Laryngofissur häufiges Vorkommnis, worauf Chiari aufmerksam gemacht hat; der rechte Arynorpel gewann bald seine Beweglichkeit wieder. In der Folgezeit entwickelte sich dann, nach Laryngofissur nichts Ungewöhnliches, gegenüber dem gesunden Stimmband, eine Narbenfalte, welche einen genügenden Glottisschluß ermöglicht. Die Stimme ist entschieden tönend, wenn auch belegt; wie Hofrat Chiari auf dem Kongreß der Americain medical Association in Atlantic City (Mai 1909) in phonographischen Platten demonstrieren konnte, vermag die Pat. sogar zu singen. Der rechte Aryknorpel ist in den letzten Monaten, wohl durch Narbenzug, wieder weniger beweglich geworden. Pat. hat die Operation ausnehmend gut überstanden, fühlte sich danach entschieden wohler; sie hat beispielsweise seit den letzten 2 Monaten um 5 *kg* zugenommen.

An unseren beiden Fällen interessieren, abgesehen von dem Alter, zunächst gewisse, von dem gewöhnlichen Bilde abweichende Merkmale des histologischen respektive klinischen Befundes. Im ersten ist es der ungewöhnliche Sitz des Neoplasmas (Aryknorpel) sowie das unheimlich rasche Wachstum: innerhalb zweier Monate war, obwohl das Carcinom intrinsèque ausgegangen war, schon die aryepiglottische Falte und die Epiglottis ergriffen, während sonst der Tumor kaum erbsengroß ist. Histologisch gibt sich die in raschem Wachstum zum klinischen Ausdruck gelangende Malignität in der mangelhaften Verhornung kund, während alle Lymphspalten in der Tiefe schon mit Neoplasma erfüllt sind. Im zweiten Falle ist das Carcinom ebenfalls frühzeitig zum Knorpel vorgedrungen, die Bösartigkeit manifestiert sich histologisch in den zahlreichen unregelmäßigen Mitosen, in den unregelmäßigen Kernen und Kernhaufen.

Was uns aber besonders auffällt, das ist die Anamnese. In beiden Fällen sind dem Wachstumsbeginn des Carcinoms Reizungen der später befallenen Schleimhaut vorhergegangen, die zu sehr in der Anamnese hervortreten, als daß man nicht versucht wäre, sie in ätiologische Beziehung mit dem nachfolgenden Carcinom zu bringen. Bei dem jungen Mädchen müssen wir den vorhergehenden Katarrhen mit Heiserkeit, also Bevorzugung der Stimmlippen, als Reizwirkung entzündlicher Art die Bedeutung als auslösendem Moment zuerkennen; bei dem jungen Manne war es eine endolaryngeale Operation, die

Generated on 2019-10-24 09:54 GMT / http://hdl.handle.net/2027/uc1.b3252757
Public Domain in the United States, Google-digitized / http://www.hathitrust.org/access_use#pd-us-google
Digitized by Google
Original from UNIVERSITY OF CALIFORNIA

den Anstoß zur Krebswucherung gegeben zu haben scheint. Wenn auch in diesem Falle die Annahme ausgeschlossen ist, daß durch die Operation aus gutartigen Polypen Carcinom entstand (siehe die Hypothese gewisser Italiener und Franzosen, später von Semon widerlegt), da ja das Carcinom an einer ganz anderen Stelle sich entwickelt hat, so kann ganz gut der traumatische Reiz, der bei der endolaryngealen Operation die ganze Kehlkopfschleimhaut trifft (Pinseln und dergleichen) die Anregung zum Krebswachstum gegeben haben. Indessen würde diese Annahme keineswegs zur Erklärung unserer Fälle ausreichen; denn warum ist dann das Larynxcarcinom bei Jugendlichen so selten, wo doch Eingriffe energischer Art im Larynx bei Jugendlichen oft genug geübt werden?

Somit kommen wir auch bei unseren beiden Fällen zur Bestätigung der Philippschen Kompromißschlüsse: Ein traumatischer oder entzündlicher Reiz gibt den Anstoß zur Proliferation einer von vornherein mit Proliferationstendenz ausgestatteten Epithelschichte.

Zum Schlusse möchte ich hervorheben, daß diese beiden Fälle in eklatanter Weise die Bedeutung der Probeexcision deuten, die in dem einen Fall geradezu lebensrettend war und eine radikale Therapie ermöglichte, als noch ein harmloserer Eingriff genügte. Demnach wäre also die Probeexcision in jedem derartigen Falle indiziert und anzustreben.

Aus der ambulatorischen Klinik für Hals-, Nasen- und Ohrenkranke in Lemberg (Vorstand: Prof. Dr. Jurasz).

Ein Fall von primärer Nasen- und Zahnfleischtuberkulose.

Von Dr. **J. Wieser**, Assistent.

Im Anschluß an die von Dr. Törne in Lund im 6. Heft dieser Monatsschrift veröffentlichten 4 Fälle von Zahnfleischtuberkulose erlaube ich mir einen weiteren ähnlichen Fall, kombiniert mit Tuberkulose der Nasenschleimhaut, den ich Gelegenheit hatte, in unserer Ambulanz zu beobachten, ganz kurz mitzuteilen.

P. K., Bauernmädchen, 16 Jahre alt, stammt aus einer Familie, in welcher Tuberkulose nicht vorkam. Die Eltern und 3 Geschwister sind ganz gesund, zwei Schwestern sind an Bauchtyphus gestorben.

Im Dezember v. J. bemerkte Pat., daß die Nase und die Oberlippe aus unbekannter Ursache zu schwellen begannen und die Nasenatmung allmählich immer mehr beschränkt wurde. 2 Wochen später fing das Zahnfleisch des Oberkiefers an zu „faulen". Am 22. VI. 1909 stellte sie sich bei uns vor.

Das Allgemeinbefinden gut; Pat. ist blaß, aber recht gut genährt, an den Organen und insbesondere an den Lungen ist nichts Pathologisches nachzuweisen; mäßig vergrößerte Unterkieferdrüsen. Die Oberlippe ist leicht geschwollen, die Ränder

Digitized by Google
Original from UNIVERSITY OF CALIFORNIA
Generated on 2019-10-24 09:54 GMT / http://hdl.handle.net/2027/uc1.b3252757
Public Domain in the United States, Google-digitized / http://www.hathitrust.org/access_use#pd-us-google

der Nasenflügel gerötet, verdickt, mit braunen Krusten bedeckt. Die linke Nasenhälfte ist mäßig aufgedunsen, verstopft, die rechte läßt ein wenig Atmungsluft hindurch. Die Rhinoscopia anterior ergibt links: Schwellung der unteren Muschel, des Nasenbodens und des Septums. Dickes, schmutziggelbes Sekret füllt das Naseninnere aus. Nach Abtupfen desselben sieht man die Schleimhaut der Nase im Vestibulum diffus infiltriert, braunrot verfärbt, uneben, mit zahlreichen gelblichen, stecknadelkopfgroßen Knötchen besetzt. Rechts weist nur die untere Muschel ein ähnliches Bild auf. Septum und Nasenboden nicht verdickt, makroskopisch normal. Bei der Rhinoscopia posterior zeigen die mittleren Muscheln und die Scheidewand normale Verhältnisse.

Bei der Untersuchung des Mundes ergab sich, daß das Zahnfleisch auf der Labialfläche des Oberkiefers vom zweiten Molaris links bis zweiten Praemolaris rechts krankhaft verändert war. Es war nämlich blaßrot verfärbt, schwammig, mit zahlreichen flachen Geschwüren besetzt. Die Ränder derselben waren unregelmäßig, gezackt, von einem hochroten Saum umgeben, der Grund höckerig, mit zähem Belag bedeckt. Granulationen wuchsen zwischen die Schneidezähne hinein. An der Übergangsstelle der Oberlippe ins Zahnfleisch fanden sich Rhagaden, die leicht bluteten. Die übrige Schleimhaut der Mundhöhle war normal.

Ein exzidiertes Stück der erkrankten Nasenschleimhaut, das im hiesigen anatomisch-pathologischen Institut untersucht wurde, zeigte eine tuberkulöse Veränderung der Schleimhaut: Granulationsgewebe mit zahlreichen Lymphocyten, sehr zahlreiche Riesenzellen mit randgestellten Kernen. Epitheloidzellen mit radiärer Lagerung um die Riesenzellen, hie und da kleine, zerstreute, käsige Herde.

Vom Zahnfleisch wurden wiederholt Stücke entfernt, typische tuberkulöse Herde wurden aber nicht konstatiert. Da sich jedoch dabei im subepithelialen Bindegewebe Riesenzellen mit Randstellung der Kerne, ferner Epitheloidzellen und einkernige Leukocyten vorfanden, so blieb nichts anderes übrig, als anzunehmen, daß der Prozeß mit dem in der Nase identisch sei. Übrigens konnten alle anderen etwaigen Affektionen ausgeschlossen werden.

Die Granulationen in der Nase und im Munde wurden mit scharfem Löffel ausgekratzt und während nachfolgender 7 Tage die Röntgenbestrahlung vorgenommen. Der Zustand hat sich wesentlich gebessert. Die Schwellung der Nasenflügel und der Oberlippe ging zurück, ebenso die Infiltration der Nasenschleimhaut. Die Geschwüre am Oberkiefer reinigten sich, an einigen Stellen trat Vernarbung ein. Da die Pat. nach Hause (Rußland) fahren wollte, so entschloß ich mich, die noch unebene Schleimhaut mit einem Galvanokauter zu verätzen und die Pat. bis auf weiteres zu entlassen.

Es sei noch zu bemerken, daß wiederholte Untersuchungen der Lungen und sonstiger Organe auf Tuberkulose stets negativ ausfielen.

Generated on 2019-10-24 09:54 GMT / http://hdl.handle.net/2027/uc1.b3252757
Public Domain in the United States, Google-digitized / http://www.hathitrust.org/access_use#pd-us-google
Digitized by Google
Original from UNIVERSITY OF CALIFORNIA

Beitrag zu den durch Geschwülste der Sphenoidalhöhle entstandenen Augenveränderungen.[1])

(Durch Sarkom der Sphenoidalhöhle verursachte Erblindung.)

Von Dr. **Heinrich Halász**, Spezialisten in Miskolcz.

Im Rahmen der den engeren Zusammenhang zwischen Nasen- und Augenleiden behandelnden Werke — und insbesondere bezüglich des Verhältnisses der Erkrankung der Sphenoidalhöhle und des Auges hat sich im Verlaufe der letzten Jahre eine kleine spezielle Literatur entwickelt. Eingehende anatomische, pathohistologische und klinische Forschungen und Erfahrungen namhafter Forscher und Beobachter, wie Eversbusch, Hajek, Onodi, Schmiegelow, Berger und Tyrmann, Winkler, Schröder, Schäffer, Chiari und anderer haben die Wege, die Art und Weise und die Verfahren klargelegt, auf welchen pathologische Zustände, Veränderungen der Sphenoidalhöhle als Ursache von verschiedenen Augenleiden, deren Ätiologie bisher unaufgeklärt war, erkannt wurden.

Zum Glücke wurden ernste Forscher von dem Streben nach dem ausgesteckten Ziele durch den von Hyrtl im Jahre 1882 geäußerten Ausspruch nicht abgelenkt, wonach die Sphenoidalhöhle „gänzlich außer dem Bereiche manueller und instrumenteller Eingriffe liege", welche Behauptung während der seither verflossenen Zeit glänzend widerlegt wurde, insoferne als bei der hohen Entwicklungsstufe der operativen Technik, unterstützt durch gründliche und eingehende anatomische Studien, das Hinzugelangen zur Sphenoidalhöhle und deren Eröffnung nur selten größere Schwierigkeiten verursacht, und die wechselseitig einander unterstützende Tätigkeit des Ophthalmologen und Rhinologen wird binnen kurzem den engen Zusammenhang, der zwischen den Affektionen der Nasennebenhöhlen und den verschiedensten Augenveränderungen besteht, immer mehr aufhüllen.

Die Erkrankungen der Sphenoidalhöhle, besonders deren Empyem und Geschwülste, können, in Anbetracht der nahen Lagerung der die Sphenoidalhöhle begrenzenden Augenorgane (Nerven und Blutgefäße), (S. Onodis Untersuchungen: „Der Sehnerv und die Nebenhöhlen der Nase", Wien und Leipzig, Alfred Hölder, 1907) die verschiedensten Augensymptome hervorrufen. Zum Beispiel Neuralgien in dem Bulbus, Tränenfluß, Ödem der Augenlider, Beschränkung der Bewegungen des Bulbus, sogar deren vollkommene Aufhebung, Protrusion des Augapfels, dessen Phlegmone, Thrombose der Vena ophthalmica, Sehstörungen (Amblyopie, Asthenopie) und Erblindung.

Die häufigste Erkrankung des Sinus sphenoidalis ist dessen eitrige Entzündung, welche auf die den Sinus begrenzenden Gewebe am häufigsten per

[1]) Vorgetragen am Internationalen Kongreß zu Budapest, Sektion XV.

Digitized by Google
Original from UNIVERSITY OF CALIFORNIA
Generated on 2019-10-24 09:54 GMT / http://hdl.handle.net/2027/uc1.b3252757
Public Domain in the United States, Google-digitized / http://www.hathitrust.org/access_use#pd-us-google

continuitatem, seltener nach Perforation der oberen oder seitlichen Wand des Sinus und noch seltener auf dem Wege der vorhandenen Knochendefekte (Dehiscentien) weiterzuschreiten pflegt. Die Symptome, welche von dem Entzündungsprozeß verursacht werden, hängen davon ab, welche Gewebselemente von der fortschreitenden Entzündung, bzw. von deren Produkt, dem Exsudat, zuerst erreicht werden, oder dessen Drucke ausgesetzt sind. So entstehen zum Beispiel in dem Oculomotorius, welcher zu der Wandung der Sphenoidalhöhle in der Regel am nächsten dicht anliegt, schon durch den geringsten Druck des Exsudates partielle Lähmung, welche bei dem Fortschreiten des Entzündungsprozesses auf den ganzen Stamm des Oculomotorius und binnen kurzem auch auf den ihm naheliegenden Abducens und Trochlearis weitergreift, und durch Lähmung dieser Nerven entstehen doppelte Bilder, Ptosis und Unbeweglichkeit des Augapfels. Ähnliche Symptome können auch otogenen Ursprungs sein, wie dies Schröder mit Berufung auf die Fälle von Bircher und Alt behauptet. doch der vollkommene Mangel von Veränderungen seitens des Ohres schließt den Irrtum aus.

Ähnlich zu den erwähnten Symptomen sind diejenigen, welche durch die selten vorkommenden Geschwülste der Sphenoidalhöhle entstehen, und hauptsächlich durch den in verschiedener Richtung auf die Nachbarorgane ausgeübten Druck verursacht werden. Von der Mannigfaltigkeit der Symptome stellen sich auch hier zuerst diejenigen ein, welche jenen Geweben entstammen, die zuerst dem Drucke der Geschwulst, welche, in der Keilbeinhöhle anwachsend, dort keinen Platz mehr gefunden hat, ausgesetzt sind. So führt der Druck auf die Blutgefäße zu Blutungen in der Augenhöhle, zu Suffusionen der Augenlider, zur Protrusion des Augapfels, Ödem der Augenlider, Amaurose, der auf die Augenbewegungsnerven ausgeübte Druck zur Fixierung des Augapfels, der den Optikus betreffende Druck zur fortschreitenden und eventuell vollkommenen Störung des Sehens, währenddem der auf das Gehirn ausgeübte Druck der Geschwulst zu unerträglichen Schmerzen in der Frontalgegend, in der Scheitel- und Occipitalgegend führt.

Allerdings sind Fälle publiziert — nach Behring, Wicherkievicz, Rimpler und Onodi —, bei welchen, trotzdem die Geschwulst der Sphenoidalhöhle den Sehnerven vollkommen einbettete, von seiten des Sehnerven keine auffallendere Störung beobachtet wurde.

Solange die Geschwulst innerhalb der Grenzen der Sphenoidalhöhle gelagert ist, kann jedes Symptom fehlen; wenn sich jedoch die Geschwulst weiter vergrößert und die Höhle des Sinus sphenoidalis erweitert, dessen Wände verdünnt und atrophisch macht, molestiert sie durch den Druck die nachbarlichen Gewebe. Der Druck kann bloß den einen oder beide Sehnerven betreffen und zur vollkommenen Erblindung führen. Später durchbricht die sich vergrößernde Geschwulst die Wände der Sphenoidalhöhle und wächst in die

Digitized by Google
Original from UNIVERSITY OF CALIFORNIA
Generated on 2019-10-24 09:54 GMT / http://hdl.handle.net/2027/uc1.b3252757
Public Domain in the United States, Google-digitized / http://www.hathitrust.org/access_use#pd-us-google

nachbarlichen Höhlen hinein, so z. B. in den Nasenrachenraum, in die Siebbeinhöhle und in die Augenhöhle, oder bricht in die Gehirnhöhle durch.

Der Durchbruch in die Schädelhöhle kann, falls der Tumor nur langsam wächst, ohne alle subjektiven Symptome vor sich gehen, oder es bestehen nur Klagen über Kopfschmerzen (Lücke); in einem späteren Stadium können auch epileptische Krämpfe eintreten. Bei rasch anwachsenden Neubildungen pflegt der Tod bald nach dem Durchbruch infolge von Meningitis oder Gehirnabszeß zu erfolgen. Schließlich treten bei bösartigen Geschwülsten (Behring-Wicherkievicz) Metastasen in den inneren Organen auf (Berger-Tyrmann).

In jenen Fällen, wo Erblindung im Gefolge der Sphenoidalhöhlenerkrankung entstanden ist, war der Augenbefund Papillitis oder Sehnervenatrophie. Bei den entzündlichen Erkrankungen hat sich der Prozeß auf die Scheide des Sehnerven fortgesetzt und dort Perineuritis verursacht; durch den Druck der geschwollenen Sehnervenscheide auf die Nervenfasern tritt die Erblindung auf, und zwar momentan. Der auf den Canalis opticus und auf diesem Wege auch auf den Sehnerv ausgeübte Druck der Sphenoidalhöhlengeschwulst verursacht ebenfalls Erblindung, anderesmal Sehstörungen (Chiari, Behring-Wicherkievicz, Simon, Smiegelow etc.).

Aus welchem Grunde entsteht in einem Falle infolge des Druckes der Geschwulst einseitige und im anderen Falle doppelseitige Erblindung, deren Ursache liegt mit Wahrscheinlichkeit in der Dicke der Scheidenwand des Sinus sphenoidalis (Septum), eventuell in der Dicke der Wand zwischen der Sphenoidalhöhle und dem Sehnervenkanal, insoferne als die Geschwulst die schwachen Knochenwände leicht durchbricht, während die stärkere Knochenwand widersteht, wie dies in dem Falle Oliviers beobachtet wurde (Berger-Tyrmann).

Dort, wo die Geschwülste der Sphenoidalhöhle doppelseitige Erblindung verursacht haben, spricht die nicht zur gleichen Zeit, sondern nacheinander aufgetretene Erblindung beider Augen dafür, daß der Druck nicht das Chiasma betroffen hat.

Berger und Tyrmann (l. c.) geben auf jene Frage, ob bei dem Lebenden die Geschwulst der Sphenoidalhöhle mit Sicherkeit konstatiert werden kann, die annehmbare Antwort, daß die sehr früh auftretende einseitige oder doppelseitige Erblindung, der Entwicklungsgang der Sehstörung (von der Schläfengegend ausgehend, späte Beteiligung der Macula) und die in dem Nasenrachen gleichzeitig auffindbare Geschwulst den Verdacht erwecken, daß die Geschwulst von der Sphenoidalhöhle ausging, oder eventuell dort hineingewachsen ist.

Die beiden zuletzt beobachteten Fälle von Schmiegelow (Verhandlungen des Dänischen Oto-Laryngolog. Vereins, Sitzung 52, 22. Januar 1908) beziehen sich ebenfalls auf Sphenoidalhöhlengeschwülste. Der eine Fall betraf

Generated on 2019-10-24 09:54 GMT / http://hdl.handle.net/2027/uc1.b3252757
Public Domain in the United States, Google-digitized / http://www.hathitrust.org/access_use#pd-us-google
Digitized by Google
Original from UNIVERSITY OF CALIFORNIA

eine 59jährige Frau, die vor einem halben Jahre rechtseitig erblindete; danach traten Ptosis und Kopfschmerzen auf; in dem letzten Monate eitriger Ausfluß aus der Nase, Paralyse des rechten oberen Augenlides, Protrusion und Fixation des Bulbus, vollkommene Amaurose und Atrophie des Opticus. Bei der Operation fand man in der rechten Keilbeinhöhle ein Myosarkom, nach dessen Entfernung sich das allgemeine Befinden bedeutend besserte, die Hervorwölbung des Augapfels bildete sich zurück und auch dessen Beweglichkeit kehrte zurück, doch blieb die Blindheit bestehen. In seinem zweiten Falle entleerte sich bei dem 47jährigen Manne seit 7 Monaten schleimiges Sekret aus der linken Nasenhälfte, bald traten Kopfschmerzen auf; vor 3 Wochen begann das Sehvermögen abzunehmen; die linke Nasenhälfte wurde durch eine scheinbar aus der Seitenwand der Nase ausgehende Geschwulst ausgefüllt; Exophthalmus, Ptosis, Bulbus, Fixation. Gesichtskreis normal. Auf dem rechten Auge normale Verhältnisse. Bei der Operation fand er in der Sphenoidalhöhle alveolaren Krebs. Die Symptome gingen nicht zurück.

Nachdem Geschwülste der Sphenoidalhöhle genug selten Gegenstand der Beobachtung bilden, halte ich es für begründet, meinen Fall in folgendem zu publizieren.

J. V. J., 31jähriger Bergmann aus Disznós-Horvát, wurde mir von Dr. Kun in Edelény wegen Verstopfung der Nase und gleichzeitig bestehender hochgradiger Augengeschwulst zugewiesen. Der Kranke gab an, daß er seit 7 Monaten an seinem rechten Auge die Abnahme der Sehkraft bemerkte, welchen Mangel er anfangs eine Zeitlang mit Augengläsern zu korrigieren vermochte. Einmal entleerte sich beim Nasenschneuzen blutiges Sekret aus der rechten Nasenhälfte, und seither fühlte er diese Nasenhälfte ständig verstopft; bald danach traten zeitweise Kopfschmerzen auf, und er machte die Wahrnehmung, als ob sein rechtes Auge aus der Augenhöhle mehr hervortreten würde und größer als das linke wäre. Vor einigen Monaten fand er eines Tages sein rechtes Auge vollkommen erblindet, anderen Tags jedoch stellte sich das Sehvermögen, wenn auch etwas verschleiert wieder ein. Vor einem Monat begann aus der rechten Nasenhälfte sich eitriger Ausfluß zu entleeren, die Kopfschmerzen, welche sich jetzt besonders in die Hinterhauptgegend hinzogen, wurden nunmehr unerträglich, und am 7. April abends schwoll das rechte Auge plötzlich an, wölbte sich stark hervor; seither sah er auf dem rechten Auge nicht mehr und die Augenlider wurden blutunterlaufen.

Am 8. April, bei der Untersuchung des Kranken, ist auf den ersten Blick in die Augen fallend, daß das rechte Auge auf Kindsfaustgröße angeschwollen ist und daß die Augenlider ödematös und blutunterlaufen sind. In der rechten Nasenhälfte — welche für die Luft vollkommen undurchgängig ist — bemerkt man eine die ganze Nasenhöhle von dem vorderen Ende der mittleren Muschel, von oben bis zum Nasengrunde ausfüllende dunkelrote,

Digitized by Google
Original from UNIVERSITY OF CALIFORNIA
Generated on 2019-10-24 09:54 GMT / http://hdl.handle.net/2027/uc1.b3252757
Public Domain in the United States, Google-digitized / http://www.hathitrust.org/access_use#pd-us-google

bewegliche, leicht blutende Geschwulst, welche bei postrhinoskopischer Untersuchung auch durch die rechte Choane fühlbar ist, doch nicht in den Nasenrachenraum hinabreicht. Die linke Nasenhälfte ist normal. Mit der kalten Schlinge konnte ich durch die vordere Nasenöffnung nur schwer, mit großer Kraftanstrengung eine nußgroße, stark blutende, innen cystenförmig ausgehöhlte dickwandige Geschwulst hervorziehen und entfernen, mehr konnte ich jedoch in dieser Sitzung wegen der starken Blutung nicht entfernen.

Eine Stunde nach der Operation wurde der Kranke von dem Ordinarius des Spitals für Augenkrankheiten Dr. Géza Vajda untersucht, der auf dem rechten Auge folgendes fand: Rechtseitige Augenlider blaurot gefärbt und hervorgewölbt, polsterartig geschwollen; die Augenspalte schwer zu öffnen, Conjunctiva chemotisch, unten von Blut unterlaufen. Der Augapfel ist nach vorne, ein wenig nach unten und nach außen vorgedrängt, seine Beweglichkeit stark gehindert. Die Iris scheint normal, die Pupille verengt sich bloß gegen Lichteinfall in das andere Auge und erweitert sich nicht ganz kreisförmig bei Verdeckung des linken Auges. Lichtbrechende Organe sind rein. Die Papille hat sehr verschwommene Ränder, ihre Farbe gleicht der dunkelrötlichen Farbe des blutreichen Augengrundes; von den Blutgefäßen sind bloß die Hauptzweige sichtbar, hie und da auch diese verschwommen; die Venen sind erweitert und gewunden. Das Lichtgefühl fehlt.

An dem Tage nach der Operation wurden die noch zugänglichen Teile der Geschwulst, welche eine weiche, leicht blutende Masse bildeten, teils mit der Schlinge, teils mit Doppelcurette entfernt, während dessen es evident wurde, daß die Geschwulst über und hinter der mittleren Muschel ihren Ausgang hatte. Zur Feststellung des Ursprungs der Geschwulst entfernte ich die ganze mittlere Muschel, und nachdem ich die hinter derselben befindlichen weichen Massen ebenfalls entfernt hatte, fiel die außergewöhnlich große Öffnung der Keilbeinhöhle in die Augen, aus welcher eine der entfernten ähnliche weiche, doch gestielt begrenzte Geschwulst hervorlugte; teils mit dem Conchotom, teils mit behutsamer Curettierung der Sphenoidalhöhle entfernte ich dann die dort noch sichtbaren und fühlbaren Massen. Trotz Anästhesierung mit 20% Cocain-Adrenalinlösung hatte der Kranke, besonders bei der Auskratzung der Sphenoidalhöhle, auf die Nackenkleingehirngegend lokalisierte große Schmerzen: der Kranke hatte das Gefühl, als wenn man ihm im Gehirn herumgestöbert hätte. Nach Ausräumung der Sphenoidalhöhle war durch die große Öffnung derselben lebhafte Pulsation sichtbar.

Als ich den Kranken am dritten Tag nach der Operation sah, war dichte Runzelbildung auf den Augenlidern nebst noch geringerer Protrusion des Auges bemerkbar. Der wegen hochgradigen Kopf- und Nackenschmerzen keine Ruhe findende Kranke fand die ganze Nacht hindurch erquickenden Schlaf und seine Kopfschmerzen hörten auf: die Nasenatmung ist tadellos

Digitized by Google
Original from UNIVERSITY OF CALIFORNIA
Generated on 2019-10-24 09:54 GMT / http://hdl.handle.net/2027/uc1.b3252757
Public Domain in the United States, Google-digitized / http://www.hathitrust.org/access_use#pd-us-google

gut, Sehvermögen und Lichtgefühl sind jedoch nicht zurückgekehrt. Nachdem ich die Höhle des Sphenoidalsinus jeden zweiten Tag mit 5%iger Lapislösung auswischte, sandte ich den Kranken am 23. April neuerdings zum Augenarzte Dr. Vajda behufs Untersuchung. Damals war der Befund der folgende: Die Haut der rechtseitigen Augenlider ist normal. Der Augapfel ist noch in geringem Grade nach vorne außen und unten vorgewölbt, doch ist seine Beweglichkeit nur mehr in der Peripherie gehemmt. Lichtbrechende Organe sind rein. Die Papille des Sehnerven ist mit Ausnahme des äußeren Viertels um zirka $^2/_3$ Millimeter vorgewölbt; das äußere Viertel liegt im Niveau der Netzhaut und geht in der Mitte in die physiologische trichterförmige Vertiefung über. Keine Lichtempfindung. Die am 9. Mai vorgenommene ophthalmoskopische Untersuchung zeigt eine kaum bemerkbare Vorwölbung des Bulbus und konstatiert den Rückgang der Anschwellung der Papille.

Vier Wochen nach der Operation hat sich demnach sowohl die polsterförmige Anschwellung und Suffusion der Augenlider als auch die starke Protrusion des Augapfels zurückgebildet, die Kopf- und Nackenschmerzen haben aufgehört, doch hat sich das Sehvermögen nicht wieder eingestellt.

In unserem Falle hat sich vor unseren Augen eine einseitige partielle Papillitis ausgebildet und binnen eines Monats rückgebildet; dessen Erklärung liegt darin, daß infolge des Druckes der aus der Sphenoidalhöhle hervorgetretenen Geschwulst auf die Vena ophthalmica eine Blutung in die Augenhöhle erfolgte, wobei das Blutextravasat den Sehnerven komprimierte und auch die Vorwölbung des Augapfels verursachte.

Die exstirpierte Geschwulst war nach der Untersuchung des Privatdozenten Herrn Dr. Bernhard Vas ein kleines und runzeliges Sarkom. — Für die Untersuchung sage ich dem Herrn Dozenten auch an dieser Stelle besten Dank, ebenso dem Ophthalmologen Herrn Dr. Géza Vajda für seine Bemühungen.

Vereinsberichte.

81. Versammlung deutscher Naturforscher und Ärzte in Salzburg 20. und 21. September 1909.

Bericht über die XXIII. Abteilung: Hals- und Nasenkrankheiten.

Einführende: O. Chiari (Wien), Halbeis (Salzburg).

I. Sitzung: Montag, den 20. September.

Vorsitzender: O. Chiari (Wien).
Begrüßungsansprachen: Chiari (Wien), Halbeis (Salzburg).

1. O. Kren (Wien): Über Schleimhauterkrankungen der Mundhöhle bei einigen Dermatosen.

Generated on 2019-10-24 09:54 GMT / http://hdl.handle.net/2027/uc1.b3252757
Public Domain in the United States, Google-digitized / http://www.hathitrust.org/access_use#pd-us-google
Digitized by Google
Original from UNIVERSITY OF CALIFORNIA

Kein Grenzgebiet der gesamten Medizin ist so weit wie speziell das Gebiet der Mundhöhle; während die Ophthalmologie, die Rhino-Laryngologie und die Otiatrie schon lange von der allgemeinen Medizin als spezielle Fächer abgetrennt worden sind, ist die Stomatologie noch nicht zu einem selbständigen Spezialfach ausgebildet. Durch die Praxis ist eine gewisse Aufteilung dieses Grenzgebietes an die Laryngologen, Chirurgen und Dermatologen erfolgt. Um die gegenseitige Ergänzung der Kenntnisse zu fördern, beschäftigt sich Vortragender seit einigen Jahren mit dem Studium der Schleimhautläsionen bei Dermatosen. Um so freudiger folgt er deshalb der Aufforderung des hochverehrten Präsidenten, Herrn Hofrat Prof. Chiari, einen Teil seiner Sammlung der Mundhöhlenerkrankungen der Abteilung für Laryngologie vorführen zu können. Das Studium der Hautkrankheiten in ihrer Schleimhautläsion ist wegen verschiedener Momente schwierig, die bei vielen Hautkrankheiten oft maßgebenden Farbennuancierungen sind viel weniger deutlich, die Einförmigkeit des Baues der Schleimhaut und die stete Maceration der entstandenen Efflorescenzen durch den Speichel bringen im Aussehen der verschiedenen Primärläsionen eine gewisse Monotonie zustande, welche die Diagnose um so schwieriger werden läßt. Trotzdem ist es auch hier durch langjährige Übung möglich, gewisse Kenntnisse zu erwerben und schließlich auch Hauterkrankungen zu diagnostizieren, welche bloß auf der Schleimhaut lokalisiert sind. An der Hand von 50 bis ins feinste Detail ausgeführten Aquarellen von dem Wiener Maler Jakob Wenzl bespricht nun der Vortragende die Symptome und Differentialdiagnose des Erythema multiforme, Erythema urticatum, gewisser toxischer Erytheme und des Pemphigus. Von den weiteren Entzündungen werden noch Lichen ruber planus und Lupus erythematodes in zahlreichen Bildern demonstriert. Von Akanthosis nigricans und Xeroderma pigmentosum werden ebenfalls einige Bilder projiziert und in kurzen Zügen das betreffende Krankheitsbild entworfen. Genauer geht der Vortragende auf die Schleimhaut mit Beteiligung der Sklerodermie ein, die ebenfalls in zahlreichen Bildern vorgeführt wird. Die Sklerodermie ist eine Erkrankung, die in ihrer diversen Form fast regelmäßig die Mundhöhle und besonders die Zunge befällt, was bis nun von allen Autoren geleugnet wurde. In den größeren Arbeiten und Monographien über Sklerodermie findet man stets Angaben der besonders großen Seltenheit der Schleimhauterkrankung. Nach Lewin und Heller, nach Notthafft wären es nur einige Prozente, in welchen man eine Mitbeteiligung der Schleimhaut am sklerodermatischen Prozeß vorfindet. Durch sorgfältiges Studium dieser Erkrankung am reichen Materiale der Wiener Klinik hat sich jedoch erwiesen, daß diese Meinung fallen gelassen werden muß. Der Vortragende bespricht nun die an sich allerdings oftmals recht unscheinbaren, aber im späteren Verlaufe schwer störenden Krankheitserscheinungen an der Schleimhaut und der Zunge, die durch bloße Funktionsprüfung allein schon als erkrankt erkannt werden kann. Ferner werden noch Abbildungen gewisser Mißbildungen, die Haut und Schleimhaut oft gleichzeitig treffen, demonstriert. Naevus Pringle, Neuro-fibromatosis Recklinghausen und multiple Teleangiektasien sind die hier relativ am häufigsten in Betracht kommenden Affektionen. Schließlich demonstriert der Vortragende noch Xanthome bei Diabetes, auf der Schleimhaut lokalisiert, in Knoten- und Streifenform, sowie einige Bilder von Sarcoma idiopathicum Kaposi, das in großen und kleinen Knoten, wie in flachen Infiltraten die Schleimhaut befällt.

Digitized by Google
Original from UNIVERSITY OF CALIFORNIA
Generated on 2019-10-24 09:54 GMT / http://hdl.handle.net/2027/uc1.b3252757
Public Domain in the United States, Google-digitized / http://www.hathitrust.org/access_use#pd-us-google

2. O. Chiari (Wien): Über Blutungen aus den oberen Luftwegen mit Ausnahme der Nase.

(Erscheint in extenso in diesem Blatte.)

Diskussion.

Nadoleczny (München) verweist auf die Arbeit eines englischen Autors in den „Archives of Laryngology", der sich der Mühe unterzogen hatte, sämtliche Fälle von Blutungen bei Supratonsillarabscessen etc. zusammenzustellen und zu klassifizieren. Nach Incision von anderer Seite sah Redner bei einer älteren Dame zwei Nachblutungen, die beide bei Nacht und spontan am 3. und 4. Tage nach dem Eingriff aufgetreten waren und spontan standen. Eine merkwürdige Blutung ohne vorhergegangenen Eingriff bei einer 60jährigen Patientin nach überstandener Diphtherie kam von der seitlichen Rachenwand hinter dem Gaumenpfeiler etwa 1—2 *cm* oberhalb des Gaumensegelrandes, rezidivierte mehrmals täglich während einer Woche und stand schließlich — ob post hoc oder propter hoc ist fraglich — nach der von chirurgischer Seite vorgenommener Retronasaltamponade. Patient machte darauf eine hypostatische Pneumonie durch und starb einige Wochen später infolge einer Nephritis, deren Vorhandensein zur Zeit der Blutung nicht nachweisbar war. Bei einem 6jährigen Mädchen trat schließlich nach glatt erfolgter Adenotomie mit Schützschem Instrument in der Nacht vom 5. zum 6. Tage eine starke Blutung auf, die auf Suprareninspray stand und nicht mehr wieder kam. Die spätere postrhinoskopische Untersuchung ergab einen ganz kleinen Rest am oberen (nicht unteren) Wundrand, der livid verfärbt war, wie es Stegmann im 21. Band vom „Archiv of Laryngology" angibt. Schließlich fragt Nadoleczny an, ob der Vortragende Nachblutungen nach Schlitzung von Tonsillentaschen gesehen habe, wie sie ihm zweimal vorkamen, und zwar bei weiblichen Patienten einmal von 24stündiger, einmal von 12stündiger Dauer. Blutstillung durch Injektion von Suprarenanin in das Tonsillargewebe. Auf Anfrage des Vortragenden, warum er ein Gegner der digitalen Untersuchung auf Rachenmandelhyperplasie sei, erwiderte er, daß ihn hievon hauptsächlich der psychische Effekt der Untersuchung bei Kindern abhalte. Solcherweise untersuchte Kinder sind nachher kaum mehr zu untersuchen und zu behandeln. Deshalb sollte man immer postrhinoskopieren oder eventuell nach Anwendung von Suprarenin von vorne den Nasenrachenraum untersuchen und die digitale Methode auf die wenigen Fälle beschränken, deren Untersuchung anders nicht möglich ist.

L. Grünwald (Reichenhall-München): Die Vortäuschung von Hämoptoe durch Retronasalblut erfolgt in der Weise, daß das Blut entlang der Plica salpingo-pharyngea direkt, wie in einer Rinne, unter die Plica aryepiglottica zur Rima interarythenoidea fließt, ein Weg, den auch das Sekret einschlägt und den man oft aufs genaueste beobachten und dadurch den Ursprung nachweisen kann. Daß die nach Stichelung eines Supratonsillarabscesses erfolgte Blutung nicht auf die Operation an sich zurückzuführen ist, ist im berichteten Falle klar; weniger verständlich ist, daß die von J. Killian und Grünwald angegebene Sondeneröffnung dieser Abscesse noch immer nicht durchgedrungen ist, obgleich mit diesem Verfahren die Coupierung der Entzündung gelingt, auch bevor noch Eiter sich deutlich gebildet hat. Seltene Ursachen von Blutungen sind solche bei Arteriensklerose in dem seinerzeit berichteten Fall tödlichen Ausganges nach der Abtragung eines Stimmbandpolypen, ferner septische Gefäßlähmung bei Diphtherie, so daß die Blutung nur durch Kompression mit den inpermeablen Penghawar Dijambi-Tampons gestillt werden konnte. Auch

Generated on 2019-10-24 09:54 GMT / http://hdl.handle.net/2027/uc1.b3252757
Public Domain in the United States, Google-digitized / http://www.hathitrust.org/access_use#pd-us-google
Digitized by Google
Original from UNIVERSITY OF CALIFORNIA

bei galvanokaustischer Zerstörung eines Sarkoms und von tuberkulösen Infiltraten am Kehlkopfe hat Grünwald Blutungen erlebt, zu deren Stillung bei Sarkom einmal sofortige Laryngofissur mit Tamponade nötig wurde. Für letztere Eventualität hat sich die Kompression der Art. thyreoidea sup. mittelst des auf dem Ersten internationalen Laryngologen-Kongreß angegebenen Handgriffes jedesmal als wirksam erwiesen. Aneurysma der Art. palat. asc. sind noch fast jedesmal für Abscesse angesehen und angeschnitten worden, natürlich mit der Wirkung starker Blutung. Die Diagnose nämlich ist nicht leicht, da die Schleimhaut unverändert und Pulsation meist minimal ist. Über die erste derartige Beobachtung wurde seinerzeit (1872) berichtet. Die neuerlich empfohlene Serumanwendung hat sich in einem Falle mit unstillbarer postoperativer Nasenblutung als sehr wirksam erwiesen, so daß sie neuerlich zur Nachprüfung empfohlen werden kann.

G. Goldschmidt (Reichenhall): Unter den Tonsillotomien meiner Praxis erlebte ich bei einem 12jährigen Mädchen eine furchtbare Blutung. Dieselbe trat erst mehrere Stunden nach der Operation auf. Ich wurde zu einer angeblichen Magenblutung Nachts gerufen. Ich bestrich die blutende Wunde mit Adrenalin und die Blutung stand sofort. Seit dieser Zeit pflege ich jeder blutigen Operation in den oberen Luftwegen Adrenalinbepinselungen folgen zu lassen und habe dies nicht zu bedauern gehabt.

Th. S. Flatau (Berlin): Wie wichtig die Berücksichtigung des allgemeinen Status ist, beweist ein Fall von obturierenden Nasenpolypen bei einer hämophilen Patientin, wo Flatau die Operation ablehnte; sie wurde dann anderweits operiert — mit tödlicher Verblutung. Flatau hat auch mehrfache Unterbindungen von spritzenden Arterien nach der Tonsillotomie machen müssen, was ja der einfachste und sicherste Weg ist. Flatau erwähnt dann noch einige Fälle von Lungenblutungen bei larviertem Keuchhusten und diejenigen nach stimmlichen Anstrengungen bei Sängern und Sprechern.

A. Heindl (Wien): Was die Blutungen nach Adenotomie aus dem Nasen- und Nasenrachenraum anbelangt, so hat Vortragender die Bemerkung gemacht, daß sie meistens dann erfolgte, wenn mit Zangeninstrumenten gearbeitet und der Vomer verletzt wurde. Dort lauft die Arterie und findet der Vomer eine häufige Fortsetzung über das Rachendach, so wird auch dort die Arterie noch mit dem Beckmannschen oder anderen Messern erreichbar. Redner pflegt daher, wenn möglich, sich vor der Operation durch Digitaluntersuchung über die Anatomie des Nasenrachenraumes zu orientieren.

Was den Fall einer Blutung nach Incision eines Peritonsillarabscesses anbelangt, so wurde die Incision vom Redner gemacht. Die Blutung erfolgte, weil Morbillen etc., die infektiösen akuten Exantheme immer mit Gefäßparalyse respektive Herabsetzung des Gefäßtonus einhergehen. Wenn es zu vermeiden gewesen wäre, hätte Redner auch in diesem Falle den operativen Eingriff nicht vorgenommen.

O. Kahler (Wien) berichtet über einen Todesfall nach Tonsillektomie, der auf Kombination eines kompensierten Vitium cordis mit Status lymphaticus zurückzuführen war. Nachblutung war nicht aufgetreten.

Schlußwort: Chiari erwähnt, daß er Killians Methode der Eröffnung der Peritonsillitis durch die Fossa supratonsillaris oft versuchte, aber nur selten in den Eiterherd gelangte. Das Adrenalin vor der Tonsillotomie ist nicht angezeigt, weil es die Blutgefäße für drei Stunden kontrahiert; man kann dann unmittelbar nach der Operation eventuell gar keine Blutung finden, während sie drei

Digitized by Google
Original from UNIVERSITY OF CALIFORNIA
Generated on 2019-10-24 09:54 GMT / http://hdl.handle.net/2027/uc1.b3252757
Public Domain in the United States, Google-digitized / http://www.hathitrust.org/access_use#pd-us-google

Stunden später stark beginnt. Chiari ist für digitale Untersuchung vor der Adenotomie, weil sie Aufschluß gibt über alle Verhältnisse und namentlich über bedeutendes Hereinragen der Tubenwülste. Diese könnten sonst durch ein breites Adenotom verletzt oder teilweise abgetragen werden. Chiari beobachtete zwei solche Fälle ohne Nachteil für das Ohr (einen eigenen und einen fremden). Eine Infektion durch den Finger wird vermieden durch Desinfektion des Fingers und Anwendung eines sterilen Fingerlings. Nach Schlitzung der Mandellakunen beobachtete Chiari nie eine nennenswerte Blutung.

3. O. Kahler (Wien): Klinische Beiträge zur Oesophagoskopie und Bronchoskopie. Der Vortragende bespricht zunächst die an Hofrat Chiaris Klinik geübte Technik der Oesophagoskopie und die bei der Behandlung der Fremdkörper der Speiseröhre erzielten Erfolge. In den letzten acht Jahren konnten 89 Fremdkörper durch das Oesophagoskop gesichtet werden, 81 mal gelang die Extraktion durch das Oesophagoskop, in 8 Fällen wurden die Fremdkörper gelockert und glitten in den Magen. Nach kurzer Besprechung der tracheo-bronchoskopischen Fremdkörperfälle (16 gelungene Extraktionen) erörtert Redner die Bedeutung der Bronchoskopie für die interne und die chirurgische Klinik. Angeregt durch die pathologisch-anatomischen Untersuchungen Professor Stoerks konnte er bronchoskopisch in Fällen von Mitralstenose erhebliche Verengerungen des linken Bronchus konstatieren, die durch den vergrößerten linken Vorhof verursacht wurden. Durch das Bronchoskop konnte in zwei Fällen von Aortenaneurysmen und in einem Falle von Mediastinaltumor ein fast vollständiger Trachealverschluß konstatiert werden; dadurch war die Indikation zur Anlegung einer Bronchusfistel (nach dem Vorschlage Glucks) gegeben. In dem einen Falle konnte die Auffindung eines größeren Bronchus dem Chirurgen durch das während der Operation eingeführte bronchoskopische Rohr erleichtert werden. In allen Fällen besserte sich die Dyspnoe nach der Operation, doch überlebte die Patientin dieselbe nur kurze Zeit (bis zu vier Tagen).

4. A. Heindl (Wien): Bronchoskopische Mitteilung. (Siehe unter den Originalen dieser Nummer.)

Bücherbesprechungen.

Die Stirnhöhle. Beiträge zur topographisch-chirurgischen Anatomie und zur Lehre von den Erkrankungen der Stirnhöhle. Von Prof. Dr. A. Onodi. Mit 107 Abbildungen nach photographischen Aufnahmen in natürlicher Größe. Alfred Hölder, Wien und Leipzig 1909. Preis Mk. 6·80.

In vorliegendem Werke hat Onodi die Ergebnisse aufgezeichnet, die ihm die Untersuchung der Stirnhöhle an 1200 Schädeln geliefert hat, dabei hat er auch die ganze Stirnhöhlenliteratur kritisch gesichtet. Er beginnt bei der Entwicklung der Stirnhöhle, erwähnt die anthropologischen Beziehungen derselben, bespricht eingehend die mannigfaltigen Formverhältnisse der Stirnhöhle und des Septum interfrontale. Ganze Kapitel widmet er dem Ostium frontale, dem Ductus nasofrontalis, der Bulla frontalis, der Cellula frontoorbitalis und dem Foramen interfrontale. Knochendehiszenzen und Bildungsanomalien im Bereiche der Stirnhöhle finden eine genaue Erörterung auf Grund der so zahlreichen Untersuchungen. Das Verhältnis sämtlicher Nachbarorgane zur Stirnhöhle, die bei einer Erkrankung der letzteren eine Rolle spielen könnten, werden von diesem Standpunkte aus eingehend gewürdigt. Unterstützt werden diese

Generated on 2019-10-24 09:54 GMT / http://hdl.handle.net/2027/uc1.b3252757
Public Domain in the United States, Google-digitized / http://www.hathitrust.org/access_use#pd-us-google
Digitized by Google
Original from UNIVERSITY OF CALIFORNIA

interessanten Ausführungen durch Abbildungen in natürlicher Größe. An Abbildungen zeigt uns Onodi auch den Wert der elektrischen und radiographischen Durchleuchtung. Auf Grund der Vergleiche, die er zwischen elektrischen und radiographischen Durchleuchtungen aufgestellt hat, will er — und dies mit Recht — die elektrische Durchleuchtung als ein diagnostisch nur unverläßliches Hilfsmittel gelten lassen. In einem gesonderten Kapitel behandelt der Verfasser die Ätiologie der Komplikationen der Stirnhöhlenerkrankungen. Als Schlußkapitel wird uns die Beziehung der Stirnhöhle zum Gehirn und die explorative Gehirnpunktion vor Augen geführt.

Onodis Arbeit, die ca. 100 Seiten und zahlreiche Illustrationen umfaßt, wird sicherlich viele Leser finden, denn sie bietet nicht nur für den Spezialisten, sondern auch für den praktischen Arzt und Chirurgen viel Wissenswertes und Interessantes. F. Neumann.

Referate.

I. Allgemeines.

Die Entwicklung der Laryngologie und der Rhinologie bei den einzelnen Nationen. Jubiläumsbeitrag zur Geschichte der Laryngologie in den Jahren 1858 bis 1908. Von J. Sendziak (Warschau). Den Teilnehmern am internationalen laryngologischen Kongreß in Wien vom Verfasser gewidmete Arbeit. (Medycyna i Kronika Lekarska, 1908, Nr. 16 und 17.)

In dieser von verblüffender Belesenheit und Literaturkenntnis zeugenden Arbeit gibt Verfasser ein Bild über die Entwicklung und die Fortschritte der Laryngologie bei den verschiedenen Nationen, über die wichtigsten Vertreter dieses Faches und deren Werke, über die einschlägige internationale Literatur, Vereine und Anstalten. Wir bedauern ungemein, innerhalb des Rahmens eines Referates keinen rechten Überblick über die zahlreichen interessanten Angaben und Daten geben zu können, die der unermüdliche Verfasser hier zusammengestellt hat, und wollen wir uns nur auf die die Laryngologie in Polen bezüglichen Bemerkungen beschränken. Sämtliche Arbeiten aus dem Gebiete der Rhinolaryngologie seit dem Jahre 1884 betragen 43.430, davon in der polnischen Literatur 1113 (8. Reihe unter den Nationen). In Krakau wurde das Laryngoskop kurz nach seiner Entdeckung eingeführt von Gilewski im Jahre 1861, in Warschau von Baranowski im Jahre 1862. Die erste otolaryngologische Heilanstalt entstand in Warschau unter Heryng (1881). Zu den bedeutendsten Vertretern der Laryngologie in Polen gehören: Pieniązek in Krakau, Heryng und Sokolowski in Warschau (geben wir hinzu Sendziak in Warschau und Jurasz in Lemberg), zu jenen der Otiatrie erwähnt Verfasser: Heiman und Guranowski in Warschau, Spira in Krakau. Laryngologische Vereine bestehen: 1. Als Sektion der alle 3 Jahre zusammentretenden Kongresse polnischer Ärzte und Naturforscher, 2. als laryngo-rhino-otologischer Verein, in Warschau 1899 auf Initiative Heryngs entstanden, tritt monatlich einmal zusammen.

Digitized by Google
Original from UNIVERSITY OF CALIFORNIA
Generated on 2019-10-24 09:54 GMT / http://hdl.handle.net/2027/uc1.b3252757
Public Domain in the United States, Google-digitized / http://www.hathitrust.org/access_use#pd-us-google

In bezug auf die Vereinigung der Rhinolaryngologie mit der Otiatrie schließt sich Sendziak der Ansicht von Schwartze, Lucae und anderen hervorragenden Vertretern dieser Fächer an, indem er meint, daß eine solche Verschmelzung auf praktischem Gebiete wohl angängig sein möge, auf wissenschaftlichem hingegen besonders an Universitäten unstatthaft sei und beiden Fächern zum Schaden gereichen müßte. Spira (Krakau).

Beitrag zur Behandlung der Tuberkulose von Nase, Hals und Kehlkopf mit Jod und Quecksilber. Von D. Helman (Lodz). (Czasopismo Lekarskie, 1908, 1.)

Nachdem schon zuvor Fälle bekannt waren, in denen Lupus durch eine spezifische Behandlung günstig beeinflußt wurde, veröffentlichte Grünberg (Münchener med. Wochenschr.) einen Fall, in dem histologisch und bakteriologisch unzweifelhaft sichergestellte, mit Syphilis nicht kombinierte Tuberkulose der oberen Luftwege durch JK- und Hg-Behandlung zur Heilung gebracht wurde. Über einen ähnlichen, mikroskopisch zwar nicht untersuchten, jedoch klinisch exquisiten Fall von Tuberkulose berichtet Helman. Die charakteristische blasse Ulceration am Pharynx, die Gegenwart miliarer Knötchen am Geschwürsrande, der Lungenbefund, der Mangel einer übelriechenden Sekretion, einer Knochenaffektion und sonstiger auf Lues hinweisenden Daten oder Veränderungen ließen die Diagnose „Tuberculosis pharyngis et apicis pulm. dext." als gesichert erscheinen. Nun ergab die lokale Behandlung mit Milchsäure keinen Erfolg, während die JK-Behandlung von einem glänzenden Erfolge begleitet war. Solche Fälle sind geeignet, in der bisherigen Anschauung über diese Mittel als ausschließliches Spezifikum gegen Lues und als sicheres diagnostisches Hilfsmittel nach der Regel „ex juvantibus" einen gründlichen Umschwung herbeizuführen. Spira (Krakau).

Die Beblitzung und die bösartigen Neubildungen, insbesondere in der Rhinolaryngologie. Von Flotats Domenech. (Revista Barcelonesa de Enfermedades de oido, garganta y nariz, 30. Juni 1909.)

Beschreibung des von Simol in Paris konstruierten Instrumentariums und des Modus operandi. Menier.

Die balneo-physikalische Therapie der Erkrankungen der Luftwege. Von Dr. Johann Safranell. (Budapest Orvosi Ujság, 1909, Nr. 18, 19.)

Gut zusammengestellter Vortrag über die Klimatoserotherapie, dann über die Mineralwasserkuren, Hydro- und Thermotherapie, Inhalations- und Pneumotherapie; den Schluß bilden die mechanischen, elektromotorischen und Röntgenverfahren. Baumgarten.

Der Zusammenhang der Erkrankungen der oberen Luftwege und der Erkrankungen des Urogenitalapparates. Von Dozent Dr. Egmont Baumgarten. (Budapesti Orvosi Ujság [Gégészet], 1909, Nr. 14.)

I. Obere Luftwege und Genitalorgane. Nach einer geschichtlichen Einleitung und Erwähnung früherer Beobachtungen, in welchen Erkrankungen der Genitalorgane Erkrankungen der oberen Luftwege zur Folge hatten, macht

Digitized by Google
Original from UNIVERSITY OF CALIFORNIA
Generated on 2019-10-24 09:54 GMT / http://hdl.handle.net/2027/uc1.b3252757
Public Domain in the United States, Google-digitized / http://www.hathitrust.org/access_use#pd-us-google

Verf. darauf aufmerksam, daß in den meisten Fällen von Oesophagusstenosen bei den Frauen die Menstruation dann ausbleibt, wenn die Stenose eine hochgradigere ist, und daß dieselbe wiederkehrt, wenn die Stenose so weit dilatiert wird, daß breiige Speisen genossen werden können. Ganz ähnlich verhielten sich auch die Kehlkopfstenosen, die Menstruation blieb auch dann aus, wenn die Tracheotomie gemacht wurde, und kam erst dann wieder, wenn die Stenose soweit dilatiert wurde, daß die Kranke bei geschlossener Kanüle atmen konnte, Erklärung: bei Oesophagusstenosen die schlechte und mangelhafte Ernährung bei Kehlkopfstenosen die Kohlensäureüberladung der Lungen.

II. Obere Luftwege und Nieren. Nierenerkrankungen erzeugen Anämie, Blutungen, Ödeme der oberen Luftwege. Diese und die trockenen Katarrhe bei Anämie sind oft sichere Zeichen der Nierenerkrankung. Ödeme im Nasenrachenraume bei Kindern wurden einige Male beobachtet und wegen der charakteristischen Symptome wurde gleich an Nephritis gedacht. Verf. unterscheidet zwischen fliegenden Ödemen und chronischen. Aus den Rachen- und Kehlkopfödemen könnte man nach der ersten Untersuchung gleich an eine Nierenaffektion denken, was in den meisten Fällen bestätigt wurde, besonders bei Kindern, die Scharlach ohne Exanthem hatten, und bei alten Personen.

Akute Erkrankungen der oberen Luftwege, besonders Tonsillitiden der drei Mandeln, haben öfters als Komplikation akute Nierenerkrankungen zur Folge und kommen dadurch auch andere schwere Infektionen zustande.

Baumgarten.

Rhino-laryngologische Mitteilungen. Von Prof. Dr. A. Onodi. (Orvosi Hetilap, 1909, Nr. 19, 20, 22.)

1. Die Highmorshöhle ausfüllende alveolare Cysten. Beschreibung von 4 Präparaten und eines radikal operierten Falles.

2. Kehlkopf- und Augenstörungen, bedingt durch einen mediastinalen Tumor.

Ein 36jähriger Mann, der rechtseitige Stimmbandlähmung und erweiterte rechte Pupille hatte, ist erstickt und bei der Sektion fand man ein Sarkom des Mediastinums. Broekart hat die Kehlkopfnerven untersucht, rechter Stamm normal, links waren die Achsenzylinder normal und ein beginnender Zerfall der Markscheiden war vorhanden, weshalb Onodi annimmt, daß keine Posticuslähmung, sondern Krampf der Schließer vorhanden war. Der Recurrens kann von einem Halssympathicusganglion (Lenkossék) herrühren und mit einem dünnen Faden nur mit dem Vagus verbunden sein. Dies würde in diesem Falle auch den Pupillenbefund erklären.

3. Anästhesie des Kehlkopfeinganges bei Lähmung des Recurrens.

Onodi teilt auch nicht die Masseischen Befunde, doch scheint er dies aus dem Umstande zu erklären, daß der sensible Nerv den Kehlkopf meist bilateral innerviert.

Digitized by Google
Original from UNIVERSITY OF CALIFORNIA
Generated on 2019-10-24 09:54 GMT / http://hdl.handle.net/2027/uc1.b3252757
Public Domain in the United States, Google-digitized / http://www.hathitrust.org/access_use#pd-us-google

4. Eröffnung der Stirnhöhle, Resektion des Nervus supraorbitalis.

In beiden Fällen wurde die Stirnhöhle eröffnet, da alle Symptome für eine Erkrankung derselben sprachen; aber dieselben wurden gesund befunden, weshalb wegen der Kopfschmerzen der Supraorbitalis reseziert wurde.

Das Röntgenbild ergab in einem Falle Verschleierung, was den Wert der Röntgenuntersuchung sehr herabsetzt.

5. Ein Fall eines Angiomes der Uvula. Operation eines Falles.

5. Eine Mukocele der mittleren Muschel.

7. Sehstörungen, bedingt durch Stirnhöhleneiterungen.

a) Exophthalmus und Diplopie, Sehstörung, nach Resektion der mittleren Muschel. Heilung.

b) Lichtamaurose, nach Ausspülung der Stirnhöhle Besserung, Heilung.

8. Akute Stirnhöhlenentzündung mit meningealen Erscheinungen.

Bei einem 25jährigen Kranken mit Kopfschmerzen, eitrigem Ausfluß aus der Nase, traten Krämpfe, Schwindel und Bewußtlosigkeit ein, dann Erbrechen, Fieber 39°. Zustand besserte sich und Kopfschmerzen wurden nach Cocain-Tonogenpinselungen um die Ausgangsöffnung herum geheilt. Verf. hält den Fall für eine Meningitis serosa.

9. Intermittierende Geruchsstörungen.

In drei Fällen traten diese Erscheinungen mehrmals auf und besserten sich wieder bei dem neurasthenischen Kranken. Baumgarten.

Kreosot und Blutdruck. Ein Beitrag zur Prophylaxe der Hämoptoe. Von Dr. H. Naumann. (Zeitschr. f. Tuberkulose, Bd. XIV, H. 3.)

Da von verschiedenen Seiten dem Kreosot ein schädigender Einfluß bei Hämoptoe zugeschrieben wird, stellte Naumann Untersuchungen darüber an, ob während der Kreosotalverabreichung bei Patienten mit sonst ziemlich konstantem Blutdruck ein Steigen desselben zu konstatieren sei; diese Untersuchungen fielen negativ aus, so daß der Eintritt einer Lungenblutung während einer Kreosotbehandlung nicht auf Blutdrucksteigerung zurückzuführen ist; falls ein Zusammenhang tatsächlich bestehen sollte, wäre vielleicht eher an chemische Einflüsse zu denken. Keller.

Das Vorkommen und die Bedeutung halbseitig erhöhter Temperaturen bei Lungenaffektionen. Von Dr. Schaefer (M.-Gladbach). (Zeitschr. f. Tuberkulose, Bd. XIV, H. 3.)

Gleich anderen Beobachtern konnte auch Schaefer geringe Temperaturdifferenzen ($^1/_{10}$—$^3/_{10}$°) in den Achselhöhlen desselben Individuums wiederholt konstatieren, und zwar bei Tuberkulösen wie auch bei Gesunden; eine Beziehung zu einer Lungenerkrankung in dem Sinne, daß die erkrankte Lungenstelle die Temperatur in der gleichseitigen Achsel erhöhe, weist jedoch Schaefer

Digitized by Google
Original from UNIVERSITY OF CALIFORNIA
Generated on 2019-10-24 09:54 GMT / http://hdl.handle.net/2027/uc1.b3252757
Public Domain in the United States, Google-digitized / http://www.hathitrust.org/access_use#pd-us-google

entschieden zurück, bringt vielmehr die geringe Temperaturdifferenz mit anderen Ursachen in Zusammenhang, die durch äußere, nicht zu vermeidende Fehler beim Messen herbeigeführt werden. Keller.

Präcipitationsuntersuchungen bei Tuberkulose. Von Dr. Joh. v. Szabóky. Aus dem haupt- und residenzstädtischen bakteriol. Institut in Budapest. (Zeitschr. für Tuberkulose, Bd. XIV, H. 3.)

Auf Grund seiner Untersuchungen über Präcipitation und ihre Verwertbarkeit zur Frühdiagnose der Lungentuberkulose kommt Szabóky zu dem Schlusse, „daß, wenn das Blutserum irgend einer Person oder eines Tieres in einem Extrakt, welches aus den Organen von tuberkulösen Kranken oder künstlich infizierten Kaninchen bereitet wurde, eine mittelmäßige oder starke Präcipitation aufweist, wir mit Wahrscheinlichkeit Tuberkulose annehmen können; aus einer schwachen Präcipitation können wir nicht auf Tuberkulose schließen"; und ferner: „Der Umstand, daß manches tuberkulöse Blutserum die physiologische Kochsalzlösung, die karbolisierte physiologische Kochsalzlösung, die lipoidfreie Substanz der Tuberkelbazillen und auch das Lecithin präzipitiert, setzt den spezifischen Wert der Präcipitation stark herab."

Keller.

Das Akromialsymptom bei Lungentuberkulose. Von Dr. D. O. Kuthy. (Zeitschr. f. Tuberkulose, Bd. XIV, H. 3.)

Der meist durch Schrumpfungsprozesse in der Cupula pleurae bedingte Tiefstand der Clavicula respektive ihres Schulterendes hat als frühdiagnostisches Zeichen der Seitenlokalisation der Lungentuberkulose den Fehler, bei Skoliose unbrauchbar zu sein, dann aber auch bei doppelseitigem Auftreten des Symptoms infolge mangelnden Vergleiches schwer oder gar nicht konstatiert werden zu können. Der Autor glaubt nun, ein zuverlässigeres Symptom darin gefunden zu haben, daß die Schulterspitze, das Acromion, der erkrankten Seite bei der Inspiration merklich zurück- oder ganz unbeweglich bleibt. Da es sich hier um eine Bewegungserscheinung handelt, macht sich auch eine subnormale inspiratorische Exkursion der beiden Schulterspitzen dem geübteren Auge leichter bemerkbar. Keller.

Ein Fall von Lupus des Gesichtes, geheilt mit Kochs Tuberkulin. Von Litzner (Heiligkreuzsteinach). (Zeitschr. f. Tuberkulose, Bd. XIV, H. 3.)

Litzner berichtet über einen vollen Erfolg des Tuberkulins in einem Falle von ausgebreitetem Gesichtslupus bei einer 61jährigen Frau mit abgelaufenem Lungenkatarrh. Eine über 2 Jahre hindurch fortgesetzte Behandlung mit Finsenlicht war resultatlos verlaufen. Litzner verwandte Kochs Bazillenemulsion und begann mit 0·002 *mg* fester Substanz bis zu 10·0 *mg* in 20 Injektionen; fieberhafte Reaktionen würden nach Möglichkeit vermieden.

Keller.

Digitized by Google
Original from UNIVERSITY OF CALIFORNIA
Generated on 2019-10-24 09:54 GMT / http://hdl.handle.net/2027/uc1.b3252757
Public Domain in the United States, Google-digitized / http://www.hathitrust.org/access_use#pd-us-google

II. Nase und Nebenhöhlen.

Naevus maternus des Nasenrückens. Heilung durch Radium. Von Font de Boter. (Revista Barcelonesa de Enfermedades de oido, garganta y nariz, 30. Juni 1909.)

Die Patientin war ein Mädchen von 8 Monaten; der Tumor hatte 2 *cm* im Durchmesser und war 1 *cm* hoch. Man gebrauchte Radiumsulfat (50.000 Einheiten), das während einer Stunde auf dem Nävus lag. (Es waren 0·02 *cg* in einem besonderen Rohre benutzt.) Nach einer größeren Sitzungszahl (jedenfalls mehr als 30) war der Tumor verschwunden; es war sehr schwierig zu entdecken, wo er gesessen hatte. Menier.

Einige Worte über Entzündung der Stirnhöhle. Von Sanitätsrat Dr. C. Ziem (Danzig). (Med. Klinik, 1909, Nr. 3.)

Die Diaphanoskopie ist für diagnostische Zwecke nicht verläßlich, eher noch die Röntgenographie. Die vordere Wand der Stirnhöhle soll man nur in den äußersten Fällen resezieren, denn durch die Resektion entstehen Zirkulationsstörungen, die für das Riechvermögen, das Auge und das Vorderhirn nicht ohne Bedeutung sein können. Verf. sucht die Resektion zu umgehen durch Ausspülung der Stirnhöhle mittelst einer feinen Fräse vom oberen Orbitalrand aus, was aber auch kein ganz harmloser Eingriff ist. Daher ist es besser, eines der folgenden Verfahren anzuwenden oder diese zu kombinieren: *a)* Ausspülung der Nase mit der kontinuierlichen Druckpumpe gegen die Frontalgegend der Nase: *b)* ableitende Pflaster in der unteren Frontalgegend: *c)* Blutegel an der Nasenwurzel: *d)* Schwitzkuren. F. Neumann.

Über die kosmetische Umformung einer knorpeligen Nasendeformität durch Massage. Von Dr. Orlowski (Berlin). (Med. Klinik, 1909, Nr. 4.)

Es handelt sich um eine sogenannte Nasenspitzenblähung. Verf. bespricht die Ätiologie dieser Diformitäten und zeigt an einem Falle, wie dergleichen Mißbildung durch Massage teilweise mit den Fingern, teilweise mittelst eines Glasstabes zur Ausheilung gebracht werden können. F. Neumann.

Zur Diagnose der Eiterung der Nebenhöhlen der Nase. Von Hofrat Prof. Doktor Ottokar Chiari (Wien). Vortrag für praktische Ärzte. (Med. Klinik, 1909, Nr. 5.)

Besprechung der dem praktischen Arzte zur Verfügung stehenden Methoden zur Diagnose der Nebenhöhleneiterungen und die Differentialdiagnose der Erkrankungen der einzelnen Höhlen. Für die übliche Bezeichnung Empyem oder Sinuitis will Hofrat Chiari die etymologisch richtigere Benennung Antritis allgemein eingeführt wissen. Zum Schlusse des Vortrages wird eine Serie von Skiagramen demonstriert, wobei aber mit Recht darauf hingewiesen wird, daß ihre Ausnützung zu diagnostischen Zwecken dem Spezialisten überlassen werden soll. F. Neumann.

Generated on 2019-10-24 09:54 GMT / http://hdl.handle.net/2027/uc1.b3252757
Public Domain in the United States, Google-digitized / http://www.hathitrust.org/access_use#pd-us-google
Digitized by Google
Original from UNIVERSITY OF CALIFORNIA

Über chronischen Rotz beim Menschen und seine spezifische Behandlung und Heilung durch abgetötete Rotzbacillen. Von Prof. Dr. Karl Zieler (Würzburg). (Med. Klinik, 1909, Nr. 18.)

Es handelte sich um chronischen Rotz, dem bereits der harte Gaumen, die äußere Nase und Oberlippe teilweise zum Opfer gefallen waren und der auf Vakzinebehandlung in 3 Monaten zur Vernarbung gebracht wurde.

F. Neumann.

Über Schiefhals nach Entfernung der Wucherungen des Nasenrachenraumes. Von Dr. J. Weinstein (New-York). (Med. Klinik, 1909, Nr. 19.)

Als Ursache kann angenommen werden: 1. Nach Verf.: Trauma des M. sternocleid. beim Fixieren des Kopfes bei unruhigen Kindern; 2. nach Thost: entzündliche Veränderung der Lymphdrüsen auf dem M. rectus capitis, durch Infektion von der Operationswunde aus; 3. nach Ferreri: das infizierte Lymphgefäßsystem der Nackenmuskulatur; 4. nach Neufeld: tiefer gelegene, entzündete und schmerzhafte Lymphdrüsen; 5. nach Knight: Reflexerkrankung, durch Verletzung der Sympathikusfasern im Nasenrachenraum.

F. Neumann.

Zur operativen Entfernung gestielter Nasenrachenpolypen. Von Dr. Franz Bruck. (Med. Klinik, 1909, Nr. 19.)

Verf. berichtet über einen gestielten Nasenrachenpolypen, der fast den ganzen Nasenrachenraum ausfüllte und mittelst der kalten Schlinge durch die rechte Nase entfernt wurde. F. Neumann.

Krankendemonstrationen. Von Marx (Heidelberg). Naturhistorisch-medizinischer Verein zu Heidelberg, Sitzung vom 15. Dezember 1908. (Münchener med. Wochenschrift, 56. Jahrg., Nr. 9.)

1. Zwei operierte Fälle von Schiefnase, der eine entstanden durch Faustschlag auf die Nase, der andere durch Fall auf die Nase, beide Operationen modifiziert nach Joseph.

2. Operierter Fall von Zahncyste. Es fand sich eine große Follikularcyste, die einen überzähligen Zahn enthielt und die Kieferhöhle ausfüllte. Exstirpation derselben, Heilung.

3. Operiertes Adenocarcinom des Naseninnern. Operation nach Killian, Heilung per primam. Reinhard.

Demonstration von Tumoren. Von Schurmann (Leipzig). Mediz. Gesellschaft zu Leipzig, Sitzung vom 8. Dezember 1908. (Münchener med. Wochenschr., 56. Jahrg., Nr. 9.)

Melanosarkom des Naseninnern. Operation nach Langenbeck.

Reinhard.

Société médicale des hôpitaux-Paris. Sitzung vom 18. Dezember 1908. (Münchener med. Wochenschr., 56. Jahrg., Nr. 9.)

Lemoine und Sieur-Val-de-Grâce stellten seit 2 Jahren Untersuchungen an über den Einfluß der Nasenobstruktionen auf die Atemerscheinungen und fanden verminderte Atemtätigkeit im Gebiete der Fossa supra-

Digitized by Google
Original from UNIVERSITY OF CALIFORNIA
Generated on 2019-10-24 09:54 GMT / http://hdl.handle.net/2027/uc1.b3252757
Public Domain in the United States, Google-digitized / http://www.hathitrust.org/access_use#pd-us-google

clavicularis; scheinbar entsprach die Seite immer jener der Nasenverstopfung. Besserung durch Behandlung der Nase. Reinhard.

Demonstration eines Zahnes, der als freier Körper in einer Kieferhöhle gefunden wurde, sowie der Hülle eines Weizenkorns mit besonders langen Borstenhaaren, das aus dem Mittelohr entfernt wurde. Von v. Wild (Frankfurt a. M.) Ärztl. Verein in Frankfurt a. M., Sitzung vom 5. Oktober 1908. (Münchener med. Wochenschr., 56. Jahrg., Nr. 2.)

Schwerhörigkeit und Durchgängigkeit der Nase bei den Schulkindern. Von Courtade (Paris). Académie de médecine, Sitzung vom 24. November 1908. (Münchener med. Wochenschr., 56. Jahrg., Nr. 2.)

Verfasser untersuchte 475 Schulkinder zu einer Zeit, wo Entzündungen der Atmungswege am seltensten sind, und kam danach zu den gleichen ungünstigen Ergebnissen bezüglich der Schwerhörigkeit und Durchgängigkeit der Nase, wie sie auch bei uns festgestellt wurden. Reinhard.

Der gegenwärtige Stand des Wissens über die Nasenrachentumoren und ein Beitrag zur Kasuistik derselben. Von Helman (Lódź). (Czasopismo Lekarskie. 1908, Nr. 5—11.)

Seine fleißige, gründliche, die Literatur ausführlich berücksichtigende Monographie resümiert Verfasser in folgender Weise:

1. Die Nasenrachenfibrome sind entschieden aus der allgemeinen Gruppe der „Nasenrachenpolypen“ auszuscheiden und verdienen wegen ihrer anatomischen Benignität und klinischen Malignität eine besondere Stellung in der Reihe der Nasenrachentumoren einzunehmen.

2. Nasenrachentumoren sind möglichst frühzeitig zu operieren.

3. Nasenrachenpolypen sind ausschließlich mit einfachen Methoden zu operieren. Aber auch zur Entfernung der Nasenrachenfibrome reichen in der Mehrzahl der Fälle die natürlichen Wege, durch Nase und Mund, aus.

4. Wenn die Entfernung eines Nasenrachenfibroms mit Hilfe der Zange oder der galvanokaustischen Schlinge aus technischen Rücksichten unmöglich ist, soll die Elektrolyse angewendet werden. Da erfahrungsgemäß die Chirurgen nicht die notwendige Geduld zu unblutigen Methoden besitzen und die Statistik eine nicht unbeträchtliche Mortalität nach den vorbereitenden Operationen nachweist, soll nach Schmithuisen die Behandlung von Nasenrachentumoren ausschließlich den Rhinologen überlassen werden.

5. Bei Patienten, die sich am Ende der Periode befinden, in welcher Nasenrachenfibrome zu entstehen und sich zu entwickeln pflegen (nach dem 25. bis 30. Lebensjahre), soll trotz bedeutender Dimensionen, konstatierter Verwachsungen und Ausläufer exspektativ und palliativ verfahren werden.

6. Nur in Ausnahmsfällen, wo eine rasche Intervention wegen des verzweifelten Zustandes des Patienten der ersten Vorboten intrakranieller Komplikationen notwendig ist, soll zur vorbereitenden Operation geschritten werden.

Generated on 2019-10-24 09:54 GMT / http://hdl.handle.net/2027/uc1.b3252757
Public Domain in the United States, Google-digitized / http://www.hathitrust.org/access_use#pd-us-google
Digitized by Google
Original from UNIVERSITY OF CALIFORNIA

7. Auf die Wahl der einen oder der anderen Operationsmethode ist der Ausgangspunkt des Tumors und die Richtung seiner Ausläufer von Einfluß.

8. Um Rezidiven vorzubeugen, soll der Sitz der Krankheit mit Spiegel und Finger oft kontrolliert und sollen verdächtige Stellen skrupulös ausgeräumt werden. Die Kenntnis der Rhinoscopia post. ist deshalb für den Chirurgen unentbehrlich.

Bei malignen Tumoren ist keine Zeit für einfache Methoden zu verlieren und soll ohne Rücksicht auf die ausgedehnte Verletzung und die kosmetische Entstellung durch die vorbereitende Operation zur gründlichen Elimination der Neubildung geschritten werden. Spira (Krakau).

Über Operationen behufs submuköser Beseitigung der Septumverbiegung. Von Erbrich (Warschau). (Gazeta Lekarska, 1908, Nr. 43, 45 und 46.)

Beschreibung der bei dieser Operation üblichen Methoden. Erbrich selbst hat bis jetzt 15 Fälle nach der Methode von Killian operiert. Dabei wurde nur einmal die Schleimhaut verletzt, und zwar an einer Stelle, die ein Jahr zuvor kauterisiert worden war und wo sich infolgedessen eine unlösbare, narbige Verwachsung zwischen Schleimhaut und Knorpel ausgebildet hatte. Der jüngste Fall betraf einen 9jährigen Knaben. Bei einem 60jährigen Patienten war die durch die Septumdeviation verursachte Stenose der Nase die Ursache von Atemnot, von Polypenbildung in der Nase, von Eiterung in den Siebbeinzellen und in weiterer Folge von heftigen Kopfschmerzen.

Spira (Krakau).

III. Pharynx und Mundhöhle.

Eine neue Methode der Pharyngotomie behufs Vordringen zu den Pharynxtumoren. Von A. Rydygier jun. (Lemberg). (Lwowski Tygodnik Lekarski, 1908, 50, 51.)

Rydygier hat zwei schwere Fälle mit sehr gutem Erfolge nach einer neuen Methode operiert, die viele Vorteile vor den bisherigen Methoden bietet und deshalb empfohlen zu werden verdient. Dieselbe besteht in folgendem: Hautschnitt vom Warzenfortsatz längs dem vorderen Rande des Sternocleidomastoideus bis in die Nähe des Sternums. Die großen Gefäße werden nun von unten nach oben lospräpariert. Dadurch können 1. die umgebenden Weichteile, die manchmal Lymphdrüsen umschließen, von unten nach oben beseitigt und dadurch Rezidiven verhütet, 2. die Gefäße im Falle einer Blutung sofort unterbunden werden, 3. kann die Operationstechnik bedeutend erleichtert werden. Früher noch wird ein zweiter Schnitt quer über den Hals von der gesunden nach der kranken Seite über dem Zungenbein durch Haut und Platysma bis zum vorderen Rande des Stern. cleidomast. geführt. Der so erzeugte obere dreieckige Lappen wird von seiner Unterlage bis zum unteren Kieferrande lospräpariert, nach oben geschlagen und vorläufig durch eine Naht an die Wange fixiert. Nun wird der Tumor von unten nach oben und seitwärts

Digitized by Google
Original from UNIVERSITY OF CALIFORNIA
Generated on 2019-10-24 09:54 GMT / http://hdl.handle.net/2027/uc1.b3252757
Public Domain in the United States, Google-digitized / http://www.hathitrust.org/access_use#pd-us-google

lospräpariert. Jetzt werden beide Schnitte vertieft und man dringt stumpf hinter dem Kehlkopf gegen den Pharynx vor. Im queren Schnitte auf der kranken Seite durchschneidet man die Mm. biventer. mylohyoideus, hyoglossus und styloglossus und inzidiert die Pharynxwand, während mit dem Finger durch den Mund in den Pharynx eingegangen wird, um die Richtung des Pharynxschnittes leichter zu bestimmen.

In dieser Weise hat Verf. in einem Falle ein Tonsillensarkom des vorderen und hinteren Gaumenbogens und den weichen Gaumen bis zur Uvula abgetragen, in einem anderen Falle außer diesem auch noch einen Teil der Zungenbasis und viele Weichteile am Halse entfernt. Dabei wurde weder Tracheotomie noch herabhängender Kopf angewendet und nur eine walzenförmige Unterlage unter die Schultern gegeben, um den Kopf nach rückwärts zu neigen. Dies genügt, damit Blut und Schleim nach dem Epipharynx abfließt, wo es von einem Assistenten abgetupft wird. Durch diesen Schnitt bekommt man einen bequemen Zugang nicht nur zum Pharynx und Larynx, sondern auch zum Nasopharynx und zur Nasenhöhle von hinten her. Nach Entfernung des Tumors werden die Muskeln über dem Os hyoideum wieder zusammengenäht, um das Herabsinken des Kehlkopfes zu verhüten, wodurch dem Auftreten von Schlingbeschwerden und Schluckpneumonie vorgebeugt wird. Im unteren Winkel der seitlichen Schnittwunde wird die Schleimhaut an die äußere Haut angenäht, damit Schleim und Blut frei nach außen abfließen kann. Verband täglich, am ersten Tage strenge Diät, in den folgenden Tagen Ernährung durch die Magensonde. Das Bett soll mit dem Fußende höher aufgestellt werden. Spira (Krakau).

Beitrag zur Ätiologie und Therapie von im Verlaufe von Neurasthenie beobachteten krankhaften Erscheinungen des Pharynx. Von Sokolowski (Warschau). (Gazeta Lekarska, 1908, Nr. 50 u. 51.)

Die wichtigsten Beschwerden, über die von an Nasenrachenkatarrh leidenden Personen geklagt wird, stellen nach Ansicht des Verf.s in den meisten Fällen nur den Ausdruck einer übermäßigen Reaktion des abnormen Nervensystems auf eine größere oder geringere katarrhalische Affektion des Rachens dar. Für diese Auffassung spricht in erster Reihe das auffallende Mißverhältnis zwischen den subjektiven Erscheinungen und den lokalen objektiven Veränderungen bei solchen Patienten. Zu den häufigsten Beschwerden gehört das Gefühl der Trockenheit im Halse, das nicht bloß bei Pharyngitis sicca auftritt, sondern oft auch bei verschiedenen raumbeschränkenden Erkrankungen in der Nase, bei chlorotischen, anämischen Frauen, bei Diabetes, bei Rauchern, bei Aufenthalt in engen, schlecht ventilierten Räumen, insbesondere aber bei gleichzeitig bestehender Neurasthenie anzutreffen ist. Ebenso tritt das Gefühl von Brennen im Halse und das Bedürfnis, fortwährend zu schlucken und zu räuspern, oft unabhängig von den Veränderungen im Halse, bei Hyperacidität des Magens,

Generated on 2019-10-24 09:55 GMT / http://hdl.handle.net/2027/uc1.b3252757
Public Domain in the United States, Google-digitized / http://www.hathitrust.org/access_use#pd-us-google
Digitized by Google
Original from UNIVERSITY OF CALIFORNIA

bei Personen, die viel sprechen müssen, vor allem aber bei Neurasthenie auf. Das Gefühl von Schmerzen und von Einschnürung des Halses ist sehr oft bei Personen anzutreffen, die mit Neurasthenie oder Hysterie behaftet sind. Kurzer trockener Husten ist eine häufige Erscheinung bei Pharynxkatarrh, während die langen keuchhustenartigen Anfälle für Neurasthenie ckarakteristisch sind und diese Krankheit oft begleiten. Das Gefühl eines Fremdkörpers im Halse, verbunden mit einer besonderen Empfindlichkeit der Rachenschleimhaut auf Sondenberührung, scheint von einer lokalen Erkrankung des Pharynx herzurühren. In einer Reihe von Fällen aber, in denen im Gegenteil ein gewisser Grad von Anästhesie an dieser Stelle neben einer Reihe sonstiger nervöser Symptome besteht, ist diese Erscheinung von dem allgemeinen nervösen Zustande abhängig. Die Diagnose beruht auf der Anamnese, die objektiven Veränderungen der Organe und die Auffindung einer Ursache für die Nervosität. Die Prognose hängt davon ab, ob die Ursache der übermäßigen nervösen Empfindlichkeit beseitigt werden kann oder nicht. Die Behandlung hat in erster Reihe eine psychisch-therapeutische zu sein und auf Beruhigung des Patienten zu beruhen. Dann sind hygienisch-diätetische, physikalische und klimatische Behandlungsmethoden zu berücksichtigen (Änderung der Umgebung, der Lebensweise, der Diät, des Aufenthaltsortes, Gymnastik, Sport, Bäder, Massage, Elektrizität, Hydrotherapie usw.). Spira (Krakau).

Spontaner Abgang von Speichelsteinen. Von Dr. Philipp Waldmann. (Budapesti Orvosi Ujság [Gégészet], 1909, Nr. 14.)

Der 62jährige Patient erlaubte keinen operativen Eingriff; nach Massage der submaxillaren Drüse geht ein größerer und mehrere kleine Steine ab. Heilung. B.

Demonstration eines Patienten mit großem Papillom des Pharynx, das von den Gaumenbögen bis zur Epiglottis reicht. Von Schlesinger (Nürnberg). Ärztl. Verein in Nürnberg, Sitzung vom 17. November 1908. (Münchener mediz. Wochenschr., 56. Jahrg., Nr. 1.)

Eingeheilter Fremdkörper. Von Frisch (Wien). K. k. Gesellschaft der Ärzte. (Münchener med. Wochenschr., 56. Jahrg., Nr. 1.)

Vorstellung eines Mannes, der mit einer Pfeife im Munde fiel und dem dabei das Mundstück der Pfeife in die Zunge drang; ohne sichtbare Narbe und Eiterung in der Zunge heilte dasselbe ein und wurde durch eine Probeinzision entfernt. Reinhard.

Fall von Angina ulcerosa Vincenti, verursacht durch fusiforme Bacillen. Von Wretowski (Warschau). (Gazeta Lekarska, 1908, Nr. 20.)

Seit einer Woche zunehmende allgemeine Schwäche, Schlingbeschwerden, Halsschmerzen, Fieber über 38·6°, Schüttelfrost, intensiver Foetor ex ore. Im Pharynx ein mit grauweißem Belag bedecktes Ulcus über weichem Gaumen, Gaumenbögen, Uvula und Tonsillen. Der Belag läßt sich stellenweise leicht abziehen, unter demselben leicht blutende Ulceration. Hals schmerzhaft bei

Digitized by Google
Original from UNIVERSITY OF CALIFORNIA
Generated on 2019-10-24 09:55 GMT / http://hdl.handle.net/2027/uc1.b3252757
Public Domain in the United States, Google-digitized / http://www.hathitrust.org/access_use#pd-us-google

Berührung. Therapie: Spülungen und Ausspritzen mit Chinosollösung und Salol intern. Vom 4. Tage an Abnahme des Fiebers, der Schmerzen, des Belages. Mikroskopisch im Belag Vinzentische Bacillen und Spirillen. Eine Reinkultur konnte nicht erhalten werden. Überimpfung gelang nicht. Bei Färbung nach Giemsa findet man auf blau gefärbtem Boden rosig gefärbte Chromatinkernchen. Die Gegenwart dieser Kerne, die verlängerten Enden der Stäbchen, die Schwierigkeit, sie in Reinkultur zu erhalten, spricht gegen ihre bakterielle Herkunft, so daß sie eher zu den Spirillen oder Protozoen zu zählen sind.

Spira (Krakau).

Pharyngitis keratosa punctata. Von Januszkiewicz (Kiew). (Przegląd Lekarski, 1908, Nr. 6 und 7.)

Nach einer kurzen historischen Skizze über diese zuerst von Fraenkel im Jahre 1873 unter dem Namen „gutartige Mykose des Pharynx" beschriebene Krankheit beschreibt Januszkiewicz das Krankheitsbild derselben und zwei von ihm beobachtete einschlägige Fälle. In einem derselben wurden die Exkreszenzen mit der Pinzette abgetragen und dann die erkrankte Stelle mit Zitronensaft bepinselt, ohne jeden Erfolg, und Heilung erfolgte erst nach Entfernung der affizierten Stellen der Mandeln. Die mikroskopische Untersuchung ergab: Das Epithel der Tonsille stellenweise verdickt, in jenen Krypten, wo die Beläge sich befanden, das Epithel viel dünner als gewöhnlich, an der Oberfläche des verdünnten Epithels, mit demselben dicht zusammenhängend, schichtweise gelagerte keratohyaline Massen, die nahe der Oberfläche sehr konsistent, in der Tiefe locker sind und eine feinkörnige Masse einschließen. In der verhornten Masse im gefärbten Präparate dunklere Inseln, die sich aus dem von Wysokowicz beschriebenen Bacillus keratosus zusammensetzen. Daneben finden sich Leptothrixfäden, jedoch mehr an der Oberfläche, ferner eine große Menge weißer Blutkörperchen mit Kernen im Zustande der Pycnosis. Entzündliche Reaktion in den Blutgefäßen nicht nachzuweisen.

Möglich, daß der Bacillus keratosus die Ursache der Krankheit ist, da der Leptothrix nicht in allen Fällen dieser Krankheit, hingegen oft bei den verschiedensten Krankheiten der Mundhöhle zu finden ist. Die Bezeichnung „Pharyngitis keratosa punctata" ist den vielen anderen Namen vorzuziehen, weil sie, ohne das noch strittige ätiologische Moment zu präjudizieren, den pathologisch-anatomischen Veränderungen und deren klinischem Bilde am besten entspricht.

Spira (Krakau).

IV. Larynx.

Beitrag zur Pathologie und Therapie der Laryngitis submucosa acut. Von Sędziak (Warschau). (Przegląd Lekarski, 1908, 4 und 5.)

Sędziak unterscheidet das Oedema laryngis, von Stauung herrührend, von der entzündlichen Laryngitis submucosa acuta, die primärer und sekundärer, ödematöser und phlegmonöser Natur sein kann. Unter 21.000 Kranken

Digitized by Google
Original from UNIVERSITY OF CALIFORNIA
Generated on 2019-10-24 09:55 GMT / http://hdl.handle.net/2027/uc1.b3252757
Public Domain in the United States, Google-digitized / http://www.hathitrust.org/access_use#pd-us-google

hat Sendziak 108 Fälle dieser Krankheit angetroffen, davon 86 im Alter zwischen 20 und 50 Jahren. Der Profession nach waren in erster Reihe Landleute, Beamte und Kellner, dann Kaufleute, Schuster, Militär, Buchhalter usw. betroffen, 84 Fälle betrafen Männer, 24 Frauen. Der jüngste Patient war $2^1/_2$ Jahre, der älteste 70 Jahre. Als primäre Ursachen führt Sendziak an: 1. thermische, 2. chemische (in einem Falle des Verf.s Genuß von Ammoniak), wie bei Jodödem, 3. Elektrizität, 4. mechanische (Trauma), 5. infektiöse (Erysipel). Zu den sekundären Ursachen gehören akute und chronische Infektionsprozesse. In 3 Fällen des Verf.s waren Tonsillitis follicularis, Diphtheria pharyngis und akuter Gelenkrheumatismus die Ursachen. Nach Sendziak sind so manche angeblich durch Erkältung entstandene Larynxödeme rheumatischen Ursprunges. Zu den sekundären Formen gehören auch die aus der Nachbarschaft fortgeleiteten Ödeme, Oedemata laryngis collateralia. Am häufigsten lokalisiert sich der Prozeß an der Epiglottis (20 Fälle des Verf.s), an der Epiglotto-arytaenoidalfalte (25mal), nur selten (4mal) am Petiolus epiglottidis; zumeist sind mehrere Stellen gleichzeitig affiziert, am seltensten die wahren Stimmbänder. Die wichtigsten Symptome sind Atemnot, die zu Erstickungsanfällen führen kann; in der phlegmonösen Form Senators sind die Allgemeinerscheinungen von Bedeutung (Herzschwäche, Benommenheit des Sensoriums u. dgl.). Weitere Symptome sind: Halsschmerzen, Dysphagie, Fremdkörpergefühl, Husten, Heiserkeit. Prognose in den primären Fällen günstig (von 108 Fällen 2mal Exitus), in den sekundären ungünstig. Therapeutisch wirken hier Salizylpräparate manchmal spezifisch, besonders in den rheumatischen Formen; außerdem empfiehlt sich Eis, extern und intern, oft auch Incision der afficierten Stellen, Spülungen, Zerstäubungen, Einblasungen (Cocain, Orthoform). Bei Eiterung warme Umschläge, respektive Incision eines Abscesses, im Notfalle Tracheotomie. Spira (Krakau).

Ein Fall von menschlicher Aktinomykose. Von Avelino Martin. (Revista Barcelonesa de Enfermedades de oido, garganta y nariz, 30. Juni 1909.)

Seit 4 Monaten hatte der Patient einige Abscesse in der prätrachealen und prälaryngealen Gegend; sie wuchsen immer mehr, waren aber ganz schmerzlos. Verfasser erweiterte einen dieser Abscesse und konnte in dem Eiter die bekannten Strahlenpilzkörner entdecken. Der Fall war dadurch gefährlich, daß der umfangreichste Abceß (3 *cm* im Durchmesser) über der dünnen Membrana cricothyreoidea saß; es war also die Möglichkeit eines intratrachealen Eindringens der Pilze gegeben. Trotz alledem genas der Patient durch Auskratzungen, Jodkali und Bestrahlungen mit Radium. Menier.

Estenosis laringeas de naturaleza sifilitica. (Larynxstenosen syphilitischer Natur.) Von C. J. Encina. (Boletín de laryngologia, otologia y rinologia, Mai-Juni 1909.)

Die vier vom Verfasser berichteten Fälle beweisen, daß in reinen luetischen Läsionen, die mit vorgeschrittenen Kehlkopfstenosen zusammenfallen,

Digitized by Google
Original from UNIVERSITY OF CALIFORNIA
Generated on 2019-10-24 09:55 GMT / http://hdl.handle.net/2027/uc1.b3252757
Public Domain in the United States, Google-digitized / http://www.hathitrust.org/access_use#pd-us-google

die Quecksilberpräparate sowie das Jodkali unwirksam sind und daß die betreffenden Läsionen sehr gut heilen können, wenn man die Patienten hinreichend atmen lassen kann.

Bei zwei Patienten blieb die spezifische Behandlung wirkungslos und die Tracheotomie mußte ausgeführt werden; nach dieser Operation verschwanden alle Symptome und die nachträgliche antiluetische Kur beseitigte (bei einem Patienten wenigstens) die Gummata. Nach dem Eingriff nahmen beide Patienten an Gewicht zu.

Bei den anderen Patienten, welche Ärzte waren, hatte man auf Grund der Erfolglosigkeit der antiluetischen Behandlung geglaubt, daß die Laryngitis hyperplastica, an welcher sie litten, tuberkulöser respektive canceröser Natur war. Die endolaryngeale Abtragung der wuchernden Produktionen erlaubte eine bessere Oxygenierung des Organismus und die Symptome verschwanden.

Menier.

Kehlkopflähmung bei beginnender Tabes. Von Dozent Dr. Egmont Baumgarten. (Orvosi Hetilap, 1909, Nr. 15.)

Vorstellung eines Falles, bei welchem wegen beiderseitiger Posticusparese, trotzdem die Kniereflexe lebhaft waren, auf Tabes Verdacht geschöpft wurde, da Pupillendifferenz bestand, lancinierende Schmerzen in der Sohle vorhanden waren, ebenso dysurische Erscheinungen und Ataxie, besonders in den oberen Extremitäten. Die Diagnose wurde von den Nervenspezialisten bestätigt.

B.

Larynxtuberkulose und Gravidität. Von R. Sokolowsky (Königsberg). (Sammlg. zwangl. Abhandl. aus dem Gebiete d. Nasen-, Ohren-, Mund- u. Halskrankh., XI. Bd., Heft 6.)

Der Verf. gibt in seiner Arbeit zuerst eine geschichtliche Übersicht über dieses wichtige Thema und glaubt nach eingehender Besprechung einschlägiger Arbeiten verschiedener Autoren, insbesondere jener Kuttners, zur Aufstellung folgender Leitsätze berechtigt zu sein: 1. Die Komplikation der diffusen Larynxtuberkulose mit Schwangerschaft führt in den meisten Fällen zum Tode der Mutter; ebenso ist die Mortalitätsziffer der unter solchen Umständen geborenen Kinder eine sehr große. 2. Eine Ausnahme von dieser ungünstigen Prognose bilden *a)* die tuberkulösen Larynxtumoren, *b)* diejenigen Fälle, wo die Larynxtuberkulose erst in den letzten Wochen der Schwangerschaft auftritt. 3. Bei Schwangeren, die sich im terminalen Stadium ihrer tuberkulösen Erkrankung befinden, wo jede Rettung ausgeschlossen erscheint, hat ein operativer Eingriff zu unterbleiben; nur unter ganz besonderen Umständen — als Indicatio symptomatica — wäre hier eine künstliche Unterbrechung der Schwangerschaft zu rechtfertigen. 4. Bei den übrigen — mit Ausnahme der unter 2 genannten — ist der künstliche Abort anzuraten, und zwar ist die Prognose um so besser, je früher der Eingriff ausgeführt wird. Daher sind auch die Chancen für die Rettung der Mutter durch Einleitung der künst-

Generated on 2019-10-24 09:55 GMT / http://hdl.handle.net/2027/uc1.b3252757
Public Domain in the United States, Google-digitized / http://www.hathitrust.org/access_use#pd-us-google
Digitized by Google
Original from UNIVERSITY OF CALIFORNIA

lichen Frühgeburt beinahe gleich Null. 5. Der Tracheotomie ist eine heilende Wirkung nur in den seltensten Fällen zuzusprechen; als Indicatio vitalis wird sie öfter in Betracht kommen. 6. Um den günstigen Zeitpunkt für eine möglichst frühzeitige Vornahme des künstlichen Aborts nicht zu versäumen, soll bei jedem weiblichen Individuum, das mit Kehlkopftuberkulose zu uns kommt, eo ipso auf Gravidität gefahndet werden. 7. Die allgemein gültigen Regeln über das Eheverbot Tuberkulöser sowie die Verhütung der Konzeption (fakultative Sterilität) sind strengstens zu beachten. 8. In geeigneten Fällen wird es sich vielleicht empfehlen, im Anschluß an den günstig verlaufenen künstlichen Abort die künstliche Sterilisierung anzuraten. Kofler.

Einfluß der Schwangerschaft auf die Tuberkulose des Kehlkopfes. Von Dr. Emil Glas und Dr. Emil Kraus (Wien). (Med. Klinik, 1909, Nr. 20.)

Auf Grund ihrer genauen Statistik und ihrer genauen Beobachtungen kamen die beiden Verf. zu folgendem Resultat: Bei progredientem Larynxprozeß, bei gleichzeitiger Lungentuberkulose ist der Abortus in den ersten Monaten angezeigt. Ende der Schwangerschaft auftretende Prozesse von relativ gutartigem Charakter machen die Unterbrechung der Schwangerschaft nicht notwendig. Die künstliche Frühgeburt hemmt in keiner Weise einen progredienten Prozeß. In solchen Fällen ist bei relativer Stenose des Larynx die Tracheotomie angezeigt. In Sanatorien konnten häufig bei graviden Larynxphthisen günstige Resultate erzielt werden. In Tuberkuloseheilstätten ist daher auf solche Patientinnen ganz besondere Rücksicht zu nehmen.

F. Neumann.

Ein Fall von croupöser Laryngo-Tracheitis ohne Löfflersche Bazillen. Von Jakob (Straßburg). (Münchener med. Wochenschr., 56. Jahrg., Nr. 8.)

Kasuistische Mitteilung eines Falles von croupöser Entzündung des Larynx, der Trachea und der Bronchien mit schweren Suffokationserscheinungen ohne Vorhandensein des Löfflerschen Bacillus. Solche Fälle sind selten. Bis 1907 waren nur 15 in der Literatur publiziert. Reinhard.

Über eine anatomisch und klinisch bemerkenswerte Anomalie des Laryngotrachealrohres. Von Trumpp (München). Münchener Gesellsch. f. Kinderheilk., Sitzung am 15. Januar 1909. (Münchener med. Wochenschr., 56. Jahrg., Nr. 5.)

Demonstration des Präparates einer völligen Aplasie des Ringknorpels und der beiden ersten Trachealknorpel eines an Miliartuberkulose verstorbenen $1^1/_2$jährigen Kindes, das trotz dieser Anomalie in vivo niemals Funktionsstörungen vonseiten des Larynx geboten hatte. Reinhard.

Demonstration zweier Fälle von geheilter Larynxtuberkulose. Von Viereck (Leipzig). Med. Gesellsch. zu Leipzig, Sitzung vom 10. November 1908.

Im ersten Falle wurde der erkrankte Kehldeckel reseziert, das rechte Taschenband exstirpiert und die Wundflächen mehrfach kauterisiert. Der zweite Fall ist seit $3^1/_2$ Monaten geheilt geblieben; bei ihm befand sich das tuberkulöse Geschwür an der Kehlkopfhinterwand. Reinhard.

Digitized by Google
Original from UNIVERSITY OF CALIFORNIA
Generated on 2019-10-24 09:55 GMT / http://hdl.handle.net/2027/uc1.b3252757
Public Domain in the United States, Google-digitized / http://www.hathitrust.org/access_use#pd-us-google

Aus der Kasuistik von Larynxtuberkulose bei Kindern. Von Dobrowolski (Warschau). (Medycyna i Kronika Lekarska, 1908, Nr. 38.)

I. Fall: 5jähriges Kind, seit 2 Monaten Halsschmerzen, Husten, Atemnot, Abmagerung. Keine Tuberkulose in der Familie. Vor 2 Jahren Masern, vor 1 Jahr Pertussis und dann Otorrhoe beiderseits. Laryngoskopie in Cocainanästhesie zeigt: Anschwellung respektive Infiltration der Epiglottis, Epiglottoarytaenoidfalten und Aryknorpel. In den Lungen Spitzendämpfung und viel feuchtes Rasseln. Rechtseitiger fötider Ohrenfluß. Puls 140, Temp. 38·5—40°, im Sputum Tuberkelbacillen. Obduktion: Graue Knötchen im Larynx, chronische Lungentuberkulose.

II. Fall: 16monatliches Kind. Vor 3 Monaten Husten und Fieber, 38·5 bis 40·5°, später Heiserkeit, Schlingbeschwerden, Abmagerung, zunehmende Schwäche. In den Lungen verschärftes Respirium, feuchtes Rasseln, bei stärkerem Husten Blut im Mund. Im Pharynx ein grauer Belag, der 3 Tage nach Injektion von antidiphtheritischem Serum verschwindet. Heftige Schlingschmerzen bestehen weiter, stark infiltrierte Epiglottis verhindert den tieferen Einblick in den Larynx. Im Sputum Tuberkelbacillen. Kurze Zeit darauf Exitus.

Spira (Krakau).

Fall von Dyspnoe spastica. Von Szleifstein (Warschau). (Medycyna i Kronika Lekarska, 1908, Nr. 30.)

Bei der 33jährigen Patientin trat während der Behandlung an einem chronischen Nasenrachen-Kehlkopfkatarrh eine 3 Tage dauernde Atemnot auf. Laryngoskopie zeigt eine fast komplette symmetrische Annäherung beider Stimmbänder, während der Phonation starkes Aneinanderpressen derselben, die Öffner blieben fast ganz inaktiv. Bei längerer Untersuchung mit dem Kehlkopfspiegel änderte sich die Konfiguration der Stimmritze, die anfangs bei der Inspiration enger wird und dann, besonders gegen Ende der Exspiration, auf kurze Zeit sich erweitert. Übung mit ruhiger, gleichmäßiger Respiration und Suggestion führten eine Besserung herbei, so daß die Glottis sich bei der Inspiration ad maximum erweiterte. Die sonstige Untersuchung ergab: Störungen in der Schmerzempfindung, Anästhesie der Conjunctiven.

Verfasser faßt den Fall als eine funktionelle Inspirationsdyspnoe auf, bedingt durch eine rhythmische Kontraktion der Glottisschließer.

Spira (Krakau).

Über die Behandlung der Neurosen der Stimme und Sprache. Von Prof. Dr. Hermann Gutzmann (Berlin). (Med. Klinik, 1909, Nr. 20.)

Als Neurosen der Stimme und der Sprache bezeichnet man: Das Stotterübel, die Aphthongie, die funktionellen Aphasien, die traumatischen Neurosen der Stimme und Sprache, die Aphonia spastica, die paralytische Aphonie, die Phonasthenie der Kommandorufer, Redner etc., die Störungen der Mutation (besonders die Mutatio prolongata) und die persistierende Fistelstimme. Fast bei allen genannten Störungen handelt es sich um Personen mit neuropathi-

Generated on 2019-10-24 09:55 GMT / http://hdl.handle.net/2027/uc1.b3252757
Public Domain in the United States, Google-digitized / http://www.hathitrust.org/access_use#pd-us-google
Digitized by Google
Original from UNIVERSITY OF CALIFORNIA

scher Belastung. Das Stottern ist häufiger nur ein Symptom einer Krankheit, als eine Störung sui generis. Man hat bisher ziemlich allgemein angenommen, daß das Stottern durch einen psychischen Affekt zustande kommt. Exakte Untersuchungen haben aber ergeben, daß der Stotternde in der Tat nicht nur im Affekte fehlerhafte Bewegungen in seinem Sprachapparate vornimmt, sondern daß diese fehlerhaften Bewegungen auch dann auftreten, wenn er scheinbar ganz fließend spricht. Vor der hypnotischen Behandlung ist wegen der oft damit verbundenen Nachteile direkt zu warnen. Die exakteste Untersuchungsmethode für genannte Störungen ist die graphische Methode, sie weist uns die Wege, welche eine rationelle Übungstherapie einzuschlagen hat, und kontrolliert zugleich auch die Übungstherapie selbst. Die graphische Untersuchung ist leicht durch den vom Verf. angegebenen „Gürtelpneumographen" vorzunehmen. Bei nervösen Stimmstörungen kommt man nicht immer mit den gymnastischen Atmungsübungen aus; in solchen Fällen leisten mechanische Atmungsübungen eine wirksame Hilfe. Bei Intonationsstörungen der Sänger wendet der Verf. mit Erfolg einen von ihm zusammengestellten Apparat an, eine elektrisch betriebene Stimmgabel steht durch ein pneumatisches System mit dem Kehlkopf des Patienten in Verbindung. Pat. hat somit neben dem Ohre auch noch den Tastsinn, der ihn den Ton treffen hilft. Neben der gymnastischen und mechanischen Therapie spielt auch noch die Elektrotherapie, die Hydrotherapie und Klimatotherapie eine wichtige Rolle. Auch die Diät muß bei solchen Kranken Berücksichtigung finden; Vasana erwähnt einen Fall, bei dem das Stottern immer wieder durch Laxantia beseitigt wurde. Bei allgemeinen Leiden, id est Skrofulose, Rachitis etc., muß eine zielbewußte interne Therapie eingreifen und die spezielle Therapie unterstützen. F. Neumann.

Zur Symptomatologie und Behandlung der funktionellen Stimmschwäche. Von Sanitätsrat Dr. Theodor S. Flatau (Berlin). (Passow & Schäfers Beiträge etc., Bd. II, H. 1 und 2.)

Es wird vor allem die Bedeutung einer genauen Funktionsprüfung bei Phonasthenie hervorgehoben. Das laryngoskopische Bild sei von weniger Bedeutung, zumal die Phonasthenie als solche keinerlei Formveränderungen darbiete. So sind, von Komplikationen abgesehen, interlaryngeale und intranasale Eingriffe nutzlos. Hingegen können subjektive Angaben von Patienten, bei denen der Kehlkopf Berufsorgan und die Sensibilität dementsprechend verfeinert ist, oft einen wichtigen Fingerzeig geben. Für die objektive Untersuchung wird die von Gutzmann geübte Methode, die Kehlkopfdimensionen mit der Brondgeestschen Membran zu verzeichnen und das pneumographische Bild festzustellen, empfohlen. Hingegen leidet die Stroboskopie nach Pertel und Musehold an Verschiebungen im untersuchten Gebiete. Bei der funktionellen Prüfung beginnt man mit einem der mittleren Stimmlage des Patienten entsprechenden Ton und prüft diesen auf Reinheit, Klangdauer, Timbre etc. Sind

Digitized by Google
Original from UNIVERSITY OF CALIFORNIA
Generated on 2019-10-24 09:55 GMT / http://hdl.handle.net/2027/uc1.b3252757
Public Domain in the United States, Google-digitized / http://www.hathitrust.org/access_use#pd-us-google

lokale Schwellungen vorhanden, so wird die Funktionsprüfung vor und nach ihrer Ausschaltung durch Cocain-Adrenalin geprüft. Sind funktionelle Fehler vorhanden, so verwendet man mit Vorteil die Gerhardsche Kompression des Kehlkopfes, ferner das Durchleiten eines faradischen Stromes während der Intonation. Die Kombination beider Methoden enthält die selbsthaltende Kehlkopfelektrode des Verfassers. Endlich kommen noch Vibrationsinstrumente in Betracht, wofern dieselben ebenso doppelt oder halb so stark vibrieren wie der anzuschlagende Ton. Alle diese Wege führen oft vereint zum Ziele, wenn ein einzelner schon versagt. Die Kombination von Vibration und Elektrizität gelang durch Anwendung des Leducschen intermittierenden Gleichstromapparates. In letzter Zeit hat sich die Applikation Bierscher Saugnäpfe auf den Schildknorpel sehr gut bewährt. Im Verein mit kleineren Glassätzen in der Zungenbeingegend wird ein großer an dem Schildknorpel angebracht. Der dabei entstehende Zug des letzteren nach unten und vorn und die Verschiebung des Zungengrundes nach vorn ist von ausgezeichneter Wirkung.

Fröschel.

Über Phonasthesie bei Sängern. Von Imhofer (Prag). Verein deutscher Ärzte in Prag, Sitzung vom 8. Januar 1909. (Münchener med. Wochenschr., 56. Jahrg., Nr. 5.)

Ätiologisch kommt nach Imhofer vor allem falsche Schulung in Betracht; die Diagnose wird gestellt durch Beobachtung bestimmter Tondefekte. Die diagnostische Ausgleichsmethode gibt auch die Grundlage für die Therapie.

Reinhard.

Übungstherapie bei Sprachstörungen. Demonstration eines Patienten ohne Larynx. Von Hopmann jun. (Köln). Allg. ärztl. Verein zu Köln, Sitzung vom 19. Oktober 1908. (Münchener med. Wochenschr., 56. Jahrg., Nr. 4.)

Verfasser setzt die Sprachübungen auseinander, die vorzunehmen sind: 1. bei Aphasischen, 2. bei Stammlern, 3. bei Patienten mit Verbildungen und Mißbildungen der Sprachorgane. Reinhard.

V. Trachea, Bronchien, Oesophagus.

Beseitigung einer großen Stenose der Trachea im Halsteil durch Osteoplastik. Von Moskowicz (Wien). K. k. Gesellschaft der Ärzte in Wien. (Münchener med. Wochenschr., 56 Jahrg., Nr. 4.)

Nach Bekleidung der Wundflächen mit Thierschschen Lappen wurde vom Sternum ein Hautperiostknochenlappen gebildet. Reinhard.

Fremdkörper (Knochenstück) im rechten Bronchus eingekeilt. Entfernung durch obere Bronchoskopie. Von Botey. (Revista de Ciencias médicas de Barcelona, Juni 1909.)

Der Titel gibt Aufschluß über den Inhalt des Artikels. Menier.

Beitrag zur therapeutischen Wirkung der Tracheobronchoskopie mit einer kurzen Einleitung über die Technik der Bronchoskopie. Von Rontaler (Warschau). (Medycyna i Gazeta Lekarska, 1908, Nr. 44.)

Nach einer die Entwicklung und die Fortschritte der Tracheobronchoskopie darstellenden Einleitung teilt Rontaler 2 Fälle mit, welche die nicht

Generated on 2019-10-24 09:55 GMT / http://hdl.handle.net/2027/uc1.b3252757
Public Domain in the United States, Google-digitized / http://www.hathitrust.org/access_use#pd-us-google
Digitized by Google
Original from UNIVERSITY OF CALIFORNIA

nur diagnostische, sondern auch therapeutische Bedeutung der Endoskopie der oberen Luftwege demonstrieren.

In einem Falle von Rhino-laryngo-tracheoskleroma wurde während der Verschiebung des Bronchoskops eine Menge Infiltrationen längs der ganzen Trachea bis zur Bifurkation zur Ansicht gebracht. Nach wiederholter Anwendung des Bronchoskops hörte die Atemnot vollständig auf. Das eingeführte Endoskop hat die weichen, leicht blutenden Infiltrationen zerdrückt. Jodkali war ohne Erfolg geblieben. Lues konnte ausgeschlossen werden. Das klinische Bild im Hals, in der Nase und Trachea sprach für Sklerom. Bei bedeutenderer Verengerung der Trachea mußte Tracheotomie ausgeführt und dann bei unterer Endoskopie Auskratzung oder Excision der Infiltrate vorgenommen werden.

Im zweiten Falle handelte es sich um Pseudoleucaemia lymphatica cervicalis. Tumor tonsillae Luschkae. Catarrhus tubarum Eustachii. Anfangs wurde durch Darreichung von Sol. arsenic. Fowleri Abschwellung der Halsdrüsen und Verschwinden der Atemnot erreicht. Als später diese Erscheinungen wiederkehrten, diese Therapie nicht mehr wirkte und die Untersuchung Anschwellung der Trachealschleimhaut nachwies, wurde durch die Anwendung des Endoskops eine bedeutende Besserung erzielt. Gleichzeitig wurde Natr. cacodylici injiziert. Die Blutuntersuchung ergab: Leucocytosis eozynoptulica, sed non Leucaemia. Den Tumor im Nasenrachenraum betrachtet Rontaler als abhängig von der Blutveränderung, als ein Produkt der Pseudoleukämie. Als beste Behandlung in solchen Fällen ist Arsenik in verschiedener Form intern oder subcutan zu empfehlen. Spira (Krakau).

Ein Fall von undurchgängiger Oesophagusstenose. Heilung durch die ösophagoskopische Erweiterung. Von Botey. (Revista de Ciencias médicas de Barcelona, Juni 1909.)

Ein Kind von 27 Monaten hatte Natronlauge verschluckt und nach der Vernarbung konnte es weder feste noch flüssige Nahrung schlucken. Das Kind wurde ins Spital gebracht und in Anbetracht der Unmöglichkeit einer Sondierung wurde die Gastrostomie als Ultimum refugium vorgeschlagen. Als Botey das Kind sah, war die Einführung selbst der dünnsten Sonden unmöglich. Mit Hilfe der Oesophagoskopie konnte er die stenosierte Oesophagusöffnung auffinden und dünne und nachher dickere Bougien einführen, so daß nach 6 Tagen die Nummer 24 bequem passierte.

Die einfache Erweiterung genügte in diesem Falle, da er neuen Datums war; sollte man einen Fall älteren Datums mit fibrösen Narben zu behandeln haben, so würde die interne Oesophagotomie und die zirkuläre Elektrolyse indiziert sein. Menier.

Digitized by Google
Original from UNIVERSITY OF CALIFORNIA
Generated on 2019-10-24 09:55 GMT / http://hdl.handle.net/2027/uc1.b3252757
Public Domain in the United States, Google-digitized / http://www.hathitrust.org/access_use#pd-us-google

Notizen und Personalien.

Habilitiert für Laryngologie und Rhinologie Dr. Emil Glas (Wien).

Internationaler Laryngo-Rhinologenkongreß. Das permanente Komitee für die internationalen Laryngo-Rhinologenkongresse besteht nach dem auf dem Wiener Internationalen Kongreß 1908 gefaßten Beschlusse aus den Herren: Chiari (Wien), Fränkel (Berlin), Hellat (St. Petersburg), Lefferts (New-York), Massei (Neapel), Moure (Bordeaux), Semon (London). In der heute stattgefundenen Sitzung wurden die abwesenden Herren Fränkel, Hellat und Lefferts vertreten durch die Herren P. Heymann (Berlin), Lubliner (Warschau) und Gleitsmann (New-York). Herr Semon hat seinen Rücktritt aus dem Komitee angemeldet und seine Stelle an Herrn Dundas Grant (London), derzeitigem Präsidenten der Laryngological Section der Royal Society of Medicine, abgetreten, doch nimmt Herr Semon auf Ersuchen des Komitees an der heutigen Sitzung teil. Herr Finder (Berlin) wird kooptiert und ihm, als dem Herausgeber des Internationalen Zentralblattes für Laryngologie, das Sekretariat des Komitees übertragen.

Folgende Beschlüsse wurden gefaßt:

I. Der nächste Internationale Kongreß für Laryngo-Rhinologie wird in der Reihenfolge dieser Kongresse als der dritte bezeichnet.

II. Die internationalen Kongresse für Laryngo-Rhinologie sollen in Zukunft an demselben Orte wie die internationalen Otologenkongresse stattfinden, und zwar einige Tage vor oder nach diesen.

III. Die internationalen Kongresse für Laryngo-Rhinologie sollen, unter der Voraussetzung, daß die allgemeinen internationalen medizinischen Kongresse alle vier Jahre abgehalten werden, möglichst immer zwei Jahre nach diesen stattfinden.

IV. Die definitive Beschlußfassung über Zeit und Ort des nächsten Kongresses wird abhängig gemacht von den Beschlüssen, die der derzeitig in Budapest tagende allgemeine medizinische Kongreß demnächst fassen wird.

V. Das permanente Komitee bestimmt die Themata für die Referate und die Referenten.

VI. An jedem Tage wird ein Referat auf die Tagesordnung gesetzt, für das zwei Referenten bestimmt sind.

VII. Jeder Referent ist verpflichtet, dem Schriftführer des Komitees mindestens drei Monate vor Beginn des Kongresses sein Referat zuzusenden, damit es, in die Kongreßsprachen übersetzt, den Kongreßmitgliedern vor Beginn der Verhandlungen gedruckt zugestellt werden kann.

VIII. Die Kongreßsprachen sind: Deutsch, Englisch und Französisch. Wünscht ein Referent, der einer anderssprachigen Nation angehört, daß sein Referat auch in seiner Landessprache gedruckt wird, so bleibt es ihm überlassen, die Übersetzung in die betreffende Sprache auf seine Kosten vornehmen zu lassen.

IX. Das gedruckte Referat darf den Rahmen von 24 Druckseiten (Oktav) nicht überschreiten.

X. Die Vorlesung des ganzen gedruckt vorliegenden Referates ist nicht gestattet. Es werden jedoch jedem Referenten 20 Minuten Zeit zugestanden, um sein Thema näher zu erläutern.

Wie wir vernehmen, soll der **nächste Otologenkongreß** 1912 in Boston stattfinden; es ist zweifelhaft, ob das permanente Komitee der Internationalen Laryngo-Rhinologenkongresse auch diesen Ort wählen wird und ob nicht das nächste Mal unsere Tagung an einem anderen Orte, nicht mit dem Otologenkongreß zusammen, abgehalten werden wird.

Für den wissenschaftlichen Teil verantwortlicher Redakteur: **Dr. Ernst Urbantschitsch, Dr. Otto Kahler.**
Herausgeber, Eigentümer und Verleger: **Urban & Schwarzenberg.**

Druck von Gottlieb Gistel & Cie., Wien, III., Münzgasse 6.

Digitized by Google
Original from UNIVERSITY OF CALIFORNIA
Generated on 2019-10-24 09:56 GMT / http://hdl.handle.net/2027/uc1.b3252757
Public Domain in the United States, Google-digitized / http://www.hathitrust.org/access_use#pd-us-google

MONATSSCHRIFT FÜR OHRENHEILKUNDE
UND
LARYNGO-RHINOLOGIE.

XLIII. Jahrg. 1909. 10. Heft.

Nachdruck verboten.

Laryngo-Rhinologischer Teil.

Original-Artikel.

Über Blutungen aus den oberen Luftwegen mit Ausnahme der Nase.

Von Hofrat Prof. Dr. **O. Chiari**, Wien.

(Nach einem auf der 81. Versammlung deutscher Naturforscher und Ärzte in Salzburg 1909 gehaltenen Vortrage.)

Wenn man das Thema über die Blutungen aus den oberen Luftwegen mit Ausnahme der Nase vollständig abhandeln wollte, so müßte man sehr viel allbekanntes vorbringen. Ich will mich daher im folgenden darauf beschränken, die Erfahrungen in meiner Privatpraxis und an der Klinik in Kürze vorzuführen und daran einige Erläuterungen zu knüpfen. Ich werde die Blutungen nach ihrem Ursprungsorte einzeln besprechen, je nachdem sie aus dem Nasenrachenraum, dem Rachen, dem Gaumen, dem Kehlkopf und der Luftröhre auftraten. Überall werde ich die spontanen, traumatischen und die nach den gewöhnlichen spezialistischen Operationen auftretenden Blutungen auseinanderhalten.

I. Blutungen aus dem Nasenrachenraume.

1. Spontan: Ich will zunächst kurz erwähnen, daß wir öfters bei den Angiofibromen und den bösartigen Neubildungen (Krebs und Sarkom) des Nasenrachenraumes Blutungen beobachteten, welche sehr häufig einen bedenklichen Grad erreichten. Zu ihrer Stillung verwendeten wir die Tamponade des Nasenrachenraumes mit einem nach Art des Bellocqschen Tampons eingelegten Jodoformgazetampon. Derselbe muß natürlich größer sein als der für die Choanentamponade verwendete. Er muß immer durch einen starken doppelten Seidenfaden, der durch die Nase nach außen geführt und dort über einen Jodoformgazebausch geknüpft wird, festgehalten werden, denn sonst könnte er während des Schlafes auf den Kehlkopfeingang fallen und Erstickung bedingen. Einen solchen unglücklichen Ausgang machte ich während meiner Lehr-

Digitized by Google
Original from UNIVERSITY OF CALIFORNIA
Generated on 2019-10-24 09:56 GMT / http://hdl.handle.net/2027/uc1.b3252757
Public Domain in the United States, Google-digitized / http://www.hathitrust.org/access_use#pd-us-google

zeit auf der Dumreicherschen Klinik mit. Andere spontane Blutungen aus dem Nasenrachenraume kamen nicht zur Beobachtung.

2. Blutungen nach Adenotomie wurden öfters an der Klinik beobachtet, aber niemals in gefahrdrohender Weise.

Bei einer 25jährigen Frau trat einige Stunden nach der Operation angeblich eine starke Nachblutung auf, weswegen die Patientin die Klinik aufsuchte; doch wiederholte sich dort die Blutung nicht mehr.

Bei einem 18jährigen Mädchen beobachteten wir 4 Stunden nach der Operation eine mäßige Nachblutung, welche durch Bettruhe und Eispillen dauernd gestillt wurde.

Ferner kam ein an einer anderen Abteilung operiertes Kind mit einem Tampon im Nasenrachenraum zur Aufnahme. Am nächsten Morgen trat auch nach Entfernung des Tampons keine weitere Blutung auf.

1903 mußte ein Kind 2 Tage nach der Adenotomie wegen Nachblutung nach Bellocq tamponiert werden; der Tampon blieb 2 Tage liegen. Heilung.

Bei einem 24jährigen Mädchen trat 10 Stunden nach der Operation eine starke Nachblutung auf, welche durch Tamponade gestillt wurde. Nach weiteren 10 Stunden begann die Blutung trotz des liegenden Tampons von neuem. Wir vermuteten, daß der Tampon nicht genügend wirke, und entfernten ihn daher, um einen neuen einzuführen. Doch in dem Momente der Entfernung des Tampons hörte die Blutung auf. Offenbar hatte der Tampon seine Lage etwas verändert und dadurch eine größere Vene komprimiert. Mit seiner Entfernung hatte dann die Kompression aufgehört.

In meiner Privatpraxis habe ich nie eine stärkere Blutung nach Adenotomie beobachtet und auch die Nachblutungen an der Klinik waren, wie aus dem Vorstehenden ersichtlich ist, nur selten.

Den Hauptgrund dafür suche ich darin, daß wir immer vor der Operation (welche ja meist an Kindern vorgenommen wird) genau nach Hämophilie oder anderen zu Blutung disponierenden Krankheiten forschen. Nur bei einem Falle war unsere Untersuchung nicht genau genug.

Bei einem 5jährigen Mädchen nämlich trat gleich nach der Adenotomie eine starke Blutung aus dem Nasenrachenraume auf, welche durch die Tamponade zwar vermindert, aber erst nach 6 Stunden ganz beseitigt wurde.

Als Ursache dieser Blutung stellte sich eine Purpura haemorrhagica heraus, welche Kopf und Hals freigelassen hatte. Weiterhin heilte die Rachenwunde anstandslos.

Ich kann mit Bezugnahme auf den letzten Fall nur dringend anraten, auch vor den kleinen spezialistischen Operationen den ganzen Organismus genau zu untersuchen.

Die Anzahl der von uns beobachteten Nachblutungen nach Adenotomie ist nicht groß, wenn man berücksichtigt, daß auf meiner Klinik jährlich zirka 800 Adenotomien vorgenommen werden. Meine Mitteilungen beziehen sich auf nahezu 9 Jahre.

Generated on 2019-10-24 09:56 GMT / http://hdl.handle.net/2027/uc1.b3252757
Public Domain in the United States, Google-digitized / http://www.hathitrust.org/access_use#pd-us-google
Digitized by Google
Original from UNIVERSITY OF CALIFORNIA

Blutungen während oder nach größeren chirurgischen Operationen im Nasenrachenraume wegen Angiofibromen, Karzinomen, Sarkomen oder wegen anderer Ursachen will ich hier, als den Rahmen unserer Spezialität überschreitend, nicht besprechen.

II. Blutungen aus dem Rachen und dem Isthmus faucium.

Spontan kamen sie nur selten zur Beobachtung, und zwar in gefahrdrohender Weise nur bei zerfallenden Neubildungen. Wir stillten sie dann durch Eispillen oder Galvanokaustik. Das beste Mittel ist natürlich die radikale Exstirpation der Neubildung, welche aber nur selten durchführbar war.

Näher eingehen will ich nur auf jene geringen, aber oft sich wiederholenden Blutungen aus ausgedehnten Venen dieser Gegend. Diese treten gewöhnlich des Morgens auf, wenn die Patienten sich stark räuspern oder den Mund und Rachen ausspülen. Dadurch werden nämlich die kleinen Gerinnsel, welche sich an katarrhalischen Erosionen nahe einer Vene bildeten, weggerissen. Gewöhnlich hören diese ganz geringen Blutungen nach einiger Zeit von selbst auf und haben überhaupt keine Bedeutung. Aber sie beunruhigen den Patienten in hohem Maße, weil sie den Gedanken einer Lungenerkrankung nahelegen. Wir wissen ja alle, daß nicht selten die Lungentuberkulose mit öfters wiederholtem Blutspucken beginnt und daß das Blut oder das mit Blut vermengte Sekret recht oft nur durch Räuspern und nicht durch heftiges Husten herausbefördert wird.

Wir haben daher die Pflicht, in allen ähnlichen Fällen sehr sorgfältig die Lunge zu untersuchen, denn die Erfahrung der meisten Halsärzte spricht dafür, daß spontane Blutungen aus dem Rachen sehr selten sind. In der Jahresversammlung der Sektion für Lar. und Rhin. der Brit. Med. Assoc. in Glasgow, August 1888, sprachen sich dafür Percy Kidd, Hodgkinson, Hill, M'Bride, Garrod, Mac Kenzie und Sir Felix Semon aus. Meistens sind es doch versteckte Lungenblutungen; natürlich werden wir aber auch den Rachen und den Zungengrund[1]) genau inspizieren und mit Sonden abtasten.

In einzelnen Fällen fanden wir auch wirklich kleine, bei Berührung blutende Erosionen, auf ausgedehnten Venen sitzend, als Ursprungsort der Blutung. Solche Erosionen müssen mit dem Galvanokauter derart gebrannt werden, daß die darunter liegende Vene auf eine kurze Strecke vollständig zerstört wird.

Finden sich solche blutende Erosionen nirgends im Rachen, so muß man noch die Nase genau untersuchen, denn auch aus der Nase stammende Blutungen können gelegentlich durch den Rachen in den Kehlkopf oder in den Mund und von dort nach außen gelangen. Über die Untersuchung auf Epi-

[1]) Scanes Spicer, l. c. S. C. 1888—1889, S. 239, beobachtete Blutungen aus dem Zungengrunde.

Digitized by Google
Original from UNIVERSITY OF CALIFORNIA
Generated on 2019-10-24 09:56 GMT / http://hdl.handle.net/2027/uc1.b3252757
Public Domain in the United States, Google-digitized / http://www.hathitrust.org/access_use#pd-us-google

staxis und über ihre Behandlung will ich hier nicht sprechen, weil das Thema schon zu oft abgehandelt wurde.

Ich will aber hier noch hinzufügen, daß man in diesen Fällen auch immer genau das Zahnfleisch betrachten muß. Viele Menschen bluten nämlich sehr leicht aus dem Zahnfleisch, ohne an Skorbut oder Hämophilie, Purpura haemorrhagica oder anderen zu Blutungen neigenden Krankheiten zu leiden. Manchmal stellen sich Zahnfleischblutungen nur ein, wenn eine Verdauungsstörung vorhanden ist, und endlich disponiert auch nachlässige Zahnpflege oder Caries der Zähne zu Blutungen aus dem Zahnfleische.

Öfters erscheint das Zahnfleisch bei der einfachen Betrachtung ganz gesund; wenn man aber mit einer Sonde die kleinen Fortsätze des Zahnfleisches zwischen den Zahnhälsen reibt, tritt sofort eine leichte Blutung ein.

Nach Konstatierung solcher Zahnfleischblutungen, welche den Patienten oft sehr ängstigen, sind Pinselungen mit adstringierenden Lösungen (Tincturae Ratanhae 30, Olei menthae piperitiae guttas decem) anzuordnen oder, wenn nur eine kleine Stelle blutet, wird man diese mit dem Galvanokauter verätzen.

In zwei Fällen fand ich als Ursache oft wiederholter angeblicher Rachenblutungen Angiome am harten Gaumen, welche Fälle ich wegen ihres besonderen Interesses ausführlich mitteilen will.

III. Blutungen aus dem harten Gaumen.

Am 26. I. 1899 kam ein Herr B., 45 Jahre alt, in meine Ordination, weil er seit dem Sommer des Jahres 1898 an Blutungen aus dem Munde litt. Diese Blutungen kamen nach seinem Gefühle aus dem Rachen oberhalb dem Zäpfchen, also aus dem Nasenrachenraume. Sie stellten sich öfters ein und waren manchmal ziemlich heftig, manchmal setzten sie durch Wochen aus. Der Hausarzt des Patienten untersuchte den Nasenrachenraum und fand in demselben einige kleine adenoide Wucherungen. Bei meiner Untersuchung konnte ich viel Schleim im Nasenrachenraum feststellen und fand eine blutende Stelle am Rachendache.[1]) Ich ätzte dieselbe mit der Lapisperle und entließ den Patienten in der Meinung, die Quelle der Blutung getroffen zu haben.

Am 27. III. 1899 kam der Patient wieder, weil die Blutungen sich bald nach meinem Eingriffe wieder eingestellt hatten. Der Patient hatte aber dabei beobachtet, daß bei gewissen Bewegungen der Zunge die Blutung leichter entstehe. Bei genauer Untersuchung fand ich nun am harten Gaumen ziemlich weit vorne rechts von der Raphe eine 2 *mm* lange Spalte, deren Ränder und Grund dunkelblau gefärbt waren; ihre Berührung mit der Sonde veranlaßte sofort Blutung, und zwar in ziemlich großen Tropfen. Ich verätzte nun mit dem Galvanokauter die Spalte und ihre Ränder, wobei es anfangs heftig blutete. Nach diesem Eingriffe stand die Blutung für immer.

Offenbar hatte es sich hier um ein Angiom gehandelt.

---

[1]) Hunt, l. c. S. C. 1888—1889, S. 240, spricht auch von Blutungen aus dem Rachendache.

Digitized by Google
Original from UNIVERSITY OF CALIFORNIA
Generated on 2019-10-24 09:56 GMT / http://hdl.handle.net/2027/uc1.b3252757
Public Domain in the United States, Google-digitized / http://www.hathitrust.org/access_use#pd-us-google

Herr E. v. O., 48 Jahre alt, kam am 7. III. 1904 in meine Ordination, weil er im Januar öfter Blut ausgehustet habe. Diese Blutung wiederholte sich auch hie und da im Februar. Jetzt tritt sie nur sehr selten in ganz kleinen Mengen auf. Er hat seit einigen Monaten etwas Hustenreiz. Die genaue Untersuchung von Mund, Rachen, Nase und Kehlkopf ergab keinerlei blutende Stelle. Die Untersuchung der Lunge zeigte normale Verhältnisse. Das in mäßiger Menge ausgehustete Sputum wurde zweimal erfolglos auf Tuberkelbacillen untersucht. In den nächsten Jahren trat hie und da auch ohne Husten etwas blutiger Auswurf auf, wenn der Pat. sich des Morgens den Mund ausspülte. Ich untersuchte im Laufe der Jahre öfters genau die Nase, das Zahnfleisch und den Rachen und ätzte auch einmal galvanokaustisch eine Stelle der linken Mandel, wo sich ein ausgedehntes Gefäß vorfand. Die Blutungen setzten danach manchmal monatelang aus, stellten sich aber endlich Ende des Jahres 1906 häufiger und in größeren Mengen ein. Endlich fand ich bei einer Untersuchung am 6. I. 1907 in der Mitte des harten Gaumens an der Raphe selbst ein hirsekorngroßes, bläuliches Knötchen, welches bei Schaben mit der Sonde heftig zu bluten begann. Die Ätzung dieses Angioms mit der angeschmolzenen Lapisperle, wobei es recht heftig blutete, ergab eine bis jetzt dauernde Beseitigung dieses lästigen Übels. Es hatten begreiflicherweise diese oft wiederholten Blutungen die Furcht vor einer Lungenerkrankung hervorgerufen.

Man ersieht aus diesen Mitteilungen, wie schwer oft die Quelle von Blutungen im Mund und Rachen aufzufinden ist.

Von den traumatischen Blutungen will ich nur näher besprechen die

IV. Blutungen nach der Tonsillotomie.

Ohne auf dieses Thema ausführlich eingehen zu wollen, will ich nur erwähnen, daß ich weder in meiner Privatpraxis, noch an der Klinik einen Todesfall infolge dieses Ereignisses zu verzeichnen habe. Ich schreibe das hauptsächlich meiner Indikationsstellung zu. Vor jeder Tonsillotomie wird genau nach einer etwa vorhandenen Hämophilie oder einer anderen Blutdissolution geforscht und bei Verdacht auf diese Erkrankungen von der Operation abgesehen. Ferner nehme ich nach dem 45. Lebensjahre keine Tonsillotomie mit schneidenden Instrumenten vor. Bei älteren Leuten nämlich kommt es leicht aus den kleinen Arterien des Parenchyms der Mandel zu dauernder Blutung, weil diese Gefäßchen oft verkalkte Wandungen haben. Jedenfalls sollte man jeden älteren Patienten vor der Tonsillotomie auf Arteriosklerose untersuchen.

Auch bei frischer Entzündung der Mandeln verschiebe ich die Tonsillotomie. Endlich soll man Verwachsungen zwischen Mandel und Gaumenbogen vor der Tonsillotomie mit Vorsicht lösen.

Stärkere Nachblutungen nach der Tonsillotomie habe ich in der Privatpraxis nur dreimal erlebt, und zwar bei Männern über 45 Jahren. Ich mußte in allen Fällen einige Stunden nach der Operation das Pean-Mikuliczsche Tonsillenkompressorium anlegen. Nach sechsstündigem Liegen stand immer die

Digitized by Google
Original from UNIVERSITY OF CALIFORNIA
Generated on 2019-10-24 09:56 GMT / http://hdl.handle.net/2027/uc1.b3252757
Public Domain in the United States, Google-digitized / http://www.hathitrust.org/access_use#pd-us-google

Nachblutungen nach Tonsillotomie an der Klinik in den Jahren 1894—1909.

Jahres-Zahl	Name, Alter, Eintritts-datum	Rechte, linke, Tonsille	Anamnese	Therapie, Decursus
1894	L. K., 54 J.	rechts	Anschließend an die Operation durch 1 Stunde stärkere, dann 4 Stunden lang schwächere Nachblutung	Durch Paquelin gestillt
1898	S. J., 16	rechts	Tonsille mit dem Gaumenbogenrand verwachsen und nicht in den Ring des Tonsillotoms zu bringen. Entfernt mit dem Schuhschen Messser. Arterielle Blutung	Durch Paquelin Stillstand. Nach einigen Stunden wieder Nachblutung. Durch Paquelin dauernde Heilung
1900	F. B., 29 W.	rechts	Heftige Blutung gleich nach der Operation. Mehrere Versuche (zu Hause) der Tamponade und Ätzung mißlangen. Nach beträchtlichem Blutverlust Spitalsaufnahme	Durch Kaustik Heilung
1901	W. J., 25 W.	links	3 Tage danach heftige Blutung	Kaustik erfolglos. Nach Mikulicz Kompressorium durch 12 Stunden dauernder Stillstand
1902	U. H., 24 W.	rechts	Anschließend an die Operation durch Eiswasser und Kaustik nicht zu stillen	Mikulicz durch 3 Stunden. Trotzdem Kaustik notwendig. Endlich Stillstand
	M. F., 31 M.	links	Anschließend an die Operation. Arteriell	Kalte Gurgelungen, Kaustik, zwei Umstechungen erfolglos. Mikulicz durch 4 Stunden. Nach Abnahme neuerliche Blutung. Mikulicz durch 15 Stunden. Heilung
	P. M., 28 W.	Seite nicht angegeben	Bald nach der Operation starke arterielle Blutung	Paquelin

Digitized by Google
Original from UNIVERSITY OF CALIFORNIA
Generated on 2019-10-24 09:56 GMT / http://hdl.handle.net/2027/uc1.b3252757
Public Domain in the United States, Google-digitized / http://www.hathitrust.org/access_use#pd-us-google

Jahres-Zahl	Name, Alter, Eintrittsdatum	Rechte, linke, Tonsille	Anamnese	Therapie, Decursus
1902	B. M., 16 W.	Tons.	Anschließend an die Operation	Mikulicz durch 5 Stunden
	S. N., 33 M.	links	Anschließend an die Operation. Arteriell	Eiswasser, Kaustik erfolglos. Mikulicz durch 1 Stunde
	B. A., 20 W.	links	Durch Verletzung des vorderen Gaumenbogens arterielle Blutung	Mikulicz. Abends Kaustik und wieder Mikulicz. Heilung. Beträchtliches Pharynxödem
1903	S. J., 25 M., 30. V.	links	7 Tage hindurch wiederholte Blutungen. Keine Hämophilie	Auf Ruhe und Eispillen dauernder Stillstand
1904	L. G., 14 W., 13. X.	rechts	1 Stunde nach der Operation zunehmende Blutung. Arteriell	Kompression außerhalb (von einem Arzt) vergeblich. Auf Kaustik Stillstand. Mikulicz vergeblich. Nach 2 Stunden neuerliche Blutung (leichter), steht auf Digitalkompression. Beträchtliche Anämie
1905	K. R., 19 W., 16. VIII.	links	Neigung zu längeren Blutungen. Anschließend an die Operation starke Blutung	4 Uhr nachmittags Paquelin vergeblich. Mikulicz; trotzdem fortgesetzte Blutung. Bedenkliche Anämie. Kochsalzinfusionen. Endlich Stillstand
1906	S. M., 19 W., 24. I.	rechts	Operative Blutung dauerte noch am folgenden Tage an	Eis. Spontaner Stillstand
1907	F. L., 12 W., 20. III.	rechts	5 Tage nach der Operation starke Blutung; binnen $^1/_4$ Stunde $1^1/_2$ *l* Verlust	Auf Eis dauernder Stillstand
	O. A., 9 W., 17. VIII.	Tons.	Wird mit schwerer Anämie durch Nachblutung auf die Klinik gebracht	Bettruhe, keine Nachblutung

Generated on 2019-10-24 09:56 GMT / http://hdl.handle.net/2027/uc1.b3252757
Public Domain in the United States, Google-digitized / http://www.hathitrust.org/access_use#pd-us-google
Digitized by Google
Original from UNIVERSITY OF CALIFORNIA

Blutung vollständig. Alle anderen Blutungen standen nach Gurgeln mit Eiswasser oder mit einer leichten Tanninlösung. Mehrere Male mußte ich mit dem Galvanokauter kleine spritzende Gefäßchen verätzen.

Einige Male beobachtete ich bei kleinen Kindern unmittelbar nach der Abtragung der Mandeln mit dem Charrièreschen Tonsillotom fast keine Blutung. Aber einige Stunden nachher erbrachen die Kinder ziemliche Mengen von verschlucktem Blut, doch war, wie schon oben erwähnt, die Blutung niemals von großer Bedeutung.

Aus dem Materiale der Klinik habe ich alle die Blutungen nach Tonsillotomie zusammenstellen lassen:

Ambulatorisch.

Mein Assistent Dr. Kofler beobachtete 3 Nachblutungen nach Tonsillotomie, welche sämtlich durch Kaustik zu stillen waren.

Ein Fall wurde durch Kaustik zum Stehen gebracht und bekam zu Hause eine abermalige Nachblutung. Pat. wurde auf die Klinik von Eiselsberg aufgenommen, woselbst auf Anlegung des Mikuliczschen Kompressoriums durch 24 Stunden die Blutung endgültig stand.

Ambulatorisch beobachtet von Assistent Dr. Marschik:

1. 24jähriger Mann, starke Blutung aus einer spritzenden Arterie, durch Eis nach einer Viertelstunde spontaner Stillstand. Rechte Tonsille.

2. 19jähriges Mädchen, Hysterika. Bedeutende Nachblutung nächsten Tag links. Auf H_2O_2-Pinselungen dauernder Stillstand.

3. 34jähriger Mann. Bedenkliche Nachblutung 8 Tage post op. durch Ablösung des Wundschorfs. Linke Tonsille venös und arteriell. Starker Blutverlust in kurzer Zeit, bevor der Arzt zur Stelle war. Auf H_2O_2 Stillstand. Zweimalige Wiederholung der Blutung unter ähnlichen Verhältnissen. Auf H_2O_2 Stillstand, sichtliche Anämie, schließlich Heilung.

4. 26jähriges Mädchen. Linke Tonsille. Nachblutung am Tage nach der Operation. H_2O_2-Kaustik vergeblich. Digitalkompression brachte dauernden Stillstand.

Alle Tonsillotomien, von denen ca. 600 jährlich auf der Klinik vorgenommen wurden, bestanden nur in dem Abschneiden der aus ihrer Nische hervorgezogenen Mandel, sei es mit dem Tonsillotom oder dem Messer. Die Kapsel der Tonsille wurde immer belassen. Ob die Entfernung der Tonsille samt ihrer Kapsel, die sogenannte Tonsillektomie, weniger Anlaß zu Blutungen gibt, kann ich noch nicht beurteilen, da wir sie auf der Klinik bisher nur zweimal ausführten.[1])

[1]) Blutungen nach Amputation der Uvula habe ich einige Male durch Stunden anhalten sehen, so daß ich galvanokaustische Verätzung vornehmen mußte.

Generated on 2019-10-24 09:56 GMT / http://hdl.handle.net/2027/uc1.b3252757
Public Domain in the United States, Google-digitized / http://www.hathitrust.org/access_use#pd-us-google
Digitized by Google
Original from UNIVERSITY OF CALIFORNIA

V. Blutungen nach der Incision tonsillärer und peritonsillärer Abscesse.

Manchmal blutet es nach der Incision mäßig durch eine Viertel- bis eine halbe Stunde; gewöhnlich aber hört die Blutung nach wenigen Minuten auf. Bei den Hunderten von Fällen, die teils in der Klinik, teils in der Privatpraxis operiert wurden, kam nur eine gefährliche Blutung vor.

Am 28. XI. 1908 wurde ich pro consilio zu einem 25jährigen Manne gerufen, welcher seit 21. an Masern erkrankt war. Es bestand bei ihm eine mäßige Angina, welche aber doch solche Schmerzen verursachte, daß er fast gar nichts schlucken wollte. In den nächsten Tagen entwickelte sich eine rechtseitige Peritonsillitis, welche von dem behandelnden Arzte am 27. incidiert wurde. Es entleerte sich dabei ziemlich viel Eiter, aber nur sehr wenig Blut. Am 28. begann eine mäßige Blutung aus der Incisionsstelle, welche aber bald auf Gurgelungen mit Eiswasser zum Stillstande kam. Am 29. vormittags begann die Blutung wieder und wurde heftiger. Bei genauer Untersuchung fand ich, daß die Blutung aus der Nische hinter dem vorderen Gaumenbogen ihren Ursprung nahm. Die Incision am 27. war etwas nach außen von dem vorderen Gaumenbogen in das Gewebe des weichen Gaumens vorgenommen worden. Ich nahm nun eine scharf abgekrümmte, gestielte, lange Nadel und umstach mit derselben, von rückwärts her eindringend, den vorderen Gaumenbogen bis einige Millimeter nach außen von der Incisionswunde. Den durchgeführten Seidenfaden band ich nun fest zusammen, worauf die Blutung sofort stand und auch nicht mehr wiederkehrte. Wahrscheinlich war hier durch die Eiterung eine kleine Vene im vorderen Gaumenbogen arrodiert worden. Ob vielleicht die Erkrankung an Masern die Thrombosierung dieser Vene behindert hatte, ließ sich nicht mit Sicherheit feststellen. Jedenfalls bestand hier keine Hämophilie, denn wenige Tage danach entwickelte sich links ebenfalls eine Peritonsillitis, welche von selbst durchbrach und keinerlei Blutung veranlaßte. Natürlich verzögerten sich durch den bedeutenden Blutverlust der Ablauf der Masernerkrankung und die Erholung des Patienten ziemlich bedeutend.

Im übrigen war die ganze Erkrankung eine schwere, weil sich auch eine Pleuritis und eine Cholangitis dazugesellt hatte.

Bei den zahlreichen Incisionen, welche ich wegen Peritonsillitis im Laufe vieler Jahre vornahm, habe ich sonst nie eine irgendwie nennenswerte Blutung erlebt. Ich nehme diese Incisionen fast immer an einem bestimmten Punkte vor. Dieser Punkt befindet sich in der Mitte einer Linie, welche man vom oberen Weisheitszahn zur Mitte der Basis der Uvula zieht. Ich habe diese Ortsbestimmung schon vor vielen Jahren angegeben (Über die Lokalisation der Angina phlegmonosa, Wiener klin. Wochenschr., 1889, Nr. 43), weil dort auch die spontane Eröffnung der Peritonsillitis fast immer erfolgt. Es wird nämlich durch den am Spatium pharyngo-maxillare sich ansammelnden Eiter die Tonsille nach innen und unten gedrängt. Gewöhnlich findet man an diesem Punkte dann eine deutliche Fluktuation; doch nehme ich auch bei Fehlen der Fluktuationen, wenn der Prozeß bereits ca. 4 Tage gedauert hat, heftige Schmerzen und Ödem der Uvula und die oben beschriebene Verdrängung der Tonsille

Digitized by Google
Original from UNIVERSITY OF CALIFORNIA
Generated on 2019-10-24 09:56 GMT / http://hdl.handle.net/2027/uc1.b3252757
Public Domain in the United States, Google-digitized / http://www.hathitrust.org/access_use#pd-us-google

nach innen und unten vorhanden sind, an dieser Stelle die Incision, und zwar direkt nach rückwärts 1—2 *cm* tief vor. Ich bediene mich zur Incision eines spitzen Tenotoms, welches ich so tief einführe, bis es in das Spatium pharyngomaxillare gelangt ist. Gewöhnlich kommt dann schon ein Tropfen Eiter zum Vorschein. Die Incision wird von oben nach unten $^1/_2$ *cm* lang gemacht, dann eine geschlossene schmale Pinzette (am besten bedient man sich dazu einer Nasenpinzette) eingeführt und, ihre Branchen weit öffnend, schnell herausgezogen, wobei die Erweiterung der Incisionsöffnung nur durch stumpfe Zerreißung des schon teilweise brüchigen Gewebes erfolgt. Ich schreibe es diesem Vorgehen zu, daß ich sonst noch nie bei diesen so sehr schmerzlindernden Eingriffen eine nennenswerte Blutung beobachtete.

Es ist selbstverständlich, daß, wenn sich der Eiterherd, sei es durch die gelbliche Verfärbung der Schleimhaut, sei es durch die deutlich nachweisbare Fluktuation an anderen Stellen bemerkbar macht (manchmal ist es die Gegend unmittelbar neben dem Processus coronoides des Unterkiefers oder neben dem Processus alveolaris, manchmal auch der untere Teil des vorderen oder hinteren Gaumenbogens), man dann an diesen Stellen die Incision vornimmt.

VI. Blutungen aus dem Kehlkopfe.

1. Spontane Blutungen.

1. Durch Überanstrengung der Stimme. In der Literatur sind spontane Blutungen aus der Stimmlippe oder Taschenfalte, besonders bei Sängern mehrfach beschrieben (Sommerbrodt, Schnitzler, B. Fränkel, Hartmann, Schrötter u. a.). Von einzelnen neueren Beobachtungen fand ich folgende erwähnt:

Morgan, New York Medical Record, 1885, Semons Zentralblatt, 1885 bis 1886, pag. 79. Infolge heftiger Anstrengung trat bei einem 36jährigen Sänger eine submuköse Blutung in eine Taschenfalte auf, welche von einem kleinen blutenden Punkte daselbst ausging. Unter geeignetem Verhalten erfolgte Heilung in einigen Wochen.

Stokton, Internationaler mediz. Kongreß Washington 1887, Semons Zentralblatt, 1887—1888, pag. 187. Eine Schauspielerin hustet alle paar Minuten Blut aus. Man sieht ein blutendes Gefäß, welches geätzt wird. Darauf hören die Blutungen auf und nach 4 Wochen ist die Patientin wieder singfähig.

Poyet, Französische Gesellschaft für Otologie und Laryngologie, 10. und 11. Mai 1889, Semons Zentralblatt 1888—1889, pag. 238, beobachtete öfters Blutungen nach Überanstrengung der Stimme.

Auch ich beobachtete einige Male spontane Blutungen an den Stimmlippen, und zwar als blutige Suffusion eines derselben infolge von stärkeren Anstrengungen beim Schreien oder Singen. Sie bildeten sich unter Ruhe und Inhalation von $^1/_2$%iger Tanninlösung gewöhnlich nach einigen Tagen zurück-

Generated on 2019-10-24 09:56 GMT / http://hdl.handle.net/2027/uc1.b3252757
Public Domain in the United States, Google-digitized / http://www.hathitrust.org/access_use#pd-us-google
Digitized by Google
Original from UNIVERSITY OF CALIFORNIA

2. Für Menstruation vikariierende Blutungen aus dem Larynx: Drouault, Thèse 221 de Paris 1886, Semons Zentralblatt, 1887 bis 1888, pag. 43. Der Einfluß vasomotorischer Störungen auf die Blutung veranlaßt ihn, von neuropathischen Blutungen zu sprechen. Sie kommen gewöhnlich bei Frauen vor und stammen manchmal aus dem Kehlkopfe.

Lennox Browne, IX. internat. mediz. Kongreß, Washington 1887, Semons Zentralblatt, 1887—1888, pag. 187, berichtet über einen Fall von zweimaliger Blutung aus dem Larynx, welche mit der Menstruation zusammentraf; doch beobachtete er sie meistens bei syphilitischen oder phthisischen Individuen.

Ruault, Französische Gesellschaft für Otologie und Laryngologie, 1889, Semons Zentralblatt, 1889—1890, pag. 323. 39jährige Frau, welche seit 3 Jahren, besonders zur Zeit der Menses, Blut ausspuckt. Subepitheliale oder submuköse Blutergüsse der Stimmlippen.

Moure, Französische Gesellschaft für Otologie und Laryngologie, 1889, Semons Zentralblatt, 1889—1890. 30jährige Frau mit Blutgeschwulst des rechten Stimmbandes und Ecchymosen der linken Stimmlippe. Bei der folgenden Menstruation wieder Kehlkopfblutung.

3. Hämorrhagische Laryngitis (Strübing) wird von Ruault meistens auf Reize von Uterus und Ovarien zurückgeführt.

Gleitsmann berichtet im Amer. Journ. Med. Society, April 1885, Semons Zentralblatt, 1885—1886, pag. 87, über einen Fall von Laryngitis haemorrhagica ohne irgend eine Dyskrasie oder ein Trauma. Auf eine Anfrage über den Zusammenhang zwischen Laryngitis haemorrhagica und Phthise erklärten 13 amerikanische Laryngologen, daß die Larynxblutung nur ausnahmsweise ein Vorläufer der Phthise sei. Zugleich ergab sich aus dieser Anfrage, daß die meisten Fälle von Laryngitis haemorrhagica nicht veröffentlicht werden. Gleitsmann selbst gibt eine ausführliche Abhandlung über die Laryngitis haemorrhagica mit einem Literaturverzeichnis der größten Anzahl aller veröffentlichten Fälle und meint, daß man bisher den Ausdruck Laryngitis haemorrhagica für verschiedene Prozesse anwendete. Er will ihn aber nur für jene Blutungen aus dem Kehlkopfe reservieren, welche weder durch eine Konstitutionsanomalie noch durch ein Trauma bedingt sind, also für jene Blutungen, welche einen ausgesprochenen idiopathischen Charakter haben.

Percy Kidd (Jahresversammlung der Sektion für Laryngo-Rhinologie der British Med. Assoc. in Glagow, 1888, Semons Zentralblatt, 1888—1889, pag. 238) meint auch, daß der Name Laryngitis haemorrhagica verschiedene Zustände umfasse. So kann auch bei der Loslösung von trockenen Krusten von der Larynxinnenfläche eine leichte Blutung auftreten; gewöhnlich sieht man das bei der Laryngitis sicca.

Generated on 2019-10-24 09:56 GMT / http://hdl.handle.net/2027/uc1.b3252757
Public Domain in the United States, Google-digitized / http://www.hathitrust.org/access_use#pd-us-google
Digitized by Google
Original from UNIVERSITY OF CALIFORNIA

Bei der Diskussion berichtet Newmann, daß er in zwei Fällen sich die Meinung gebildet habe, daß die ausgeworfenen Blutgerinnsel von Gefäßen an der vorderen Partie des Kehlkopfs nahe der Kommissur ausgingen.

Baratoux erwähnt in der Diskussion während der Sitzung der französischen Gesellschaft für Otologie und Laryngologie, Mai 1889, Semons Zentralblatt, 1889—1890, pag. 323, daß er 4 Fälle von Laryngitis haemorrhagica beobachtet hat.

Geavert (La Belgique Méd., 1895, Semons Zentralblatt, 1896, pag. 350) berichtete über einen 25jährigen Mann, welcher im Verlaufe einer akuten Laryngitis am 12. Tage Blut auswarf. Dieses stammte von einem kleinen blutenden Punkte der linken Stimmlippe. Heilung nach einigen Tagen.

Terras: Verhandlungen der Société franç. de Laryngologie etc., Mai 1895, Semons Zentralblatt, 1897, pag. 100. Ein 20jähriges, nicht menstruiertes Mädchen blutete aus einem arrodierten Gefäße, welches dicht an der Basis des rechten Aryknorpels gelegen war.

Auch an meiner Klinik und in meiner Privatpraxis kamen einige Fälle von haemorrhagischer Laryngitis zur Beobachtung. Am häufigsten bei Laryngitis sicca, welche wie gewöhnlich mit Rhinitis und Pharyngitis sicca verbunden war, aber auch bei der gewöhnlichen akuten Laryngitis. Es handelte sich um kleine Erosionen, welche unter entsprechender Behandlung bald zur Heilung kamen. Einmal sah ich mehrere Blutextravasate in die Substanz der rechten Stimmlippe, an welcher ein kleiner Polyp saß.

Ich glaube auch wie die meisten Autoren, daß man von einer Laryngitis haemorrhagica nur dann sprechen kann, wenn es sich wirklich um Blutungen aus dem Larynx bei Katarrhen handelt, sei es nun ein akuter oder eine schon lange sich hinziehende Laryngitis sicca; doch möchte ich die Laryngitis haemorrhagica nicht als eine wohldefinierte Krankheit auffassen, sondern nur als einen gewöhnlichen Katarrh, bei welchem es wie auch an anderen Schleimhäuten zu Blutungen kommt, wahrscheinlich wegen der großen Brüchigkeit der Gefäße. Diese Blutungen können teils aus kleinen Erosionen erfolgen, teils in die Substanz der Stimmlippen oder Taschenfalten stattfinden.

Wie schwierig es in manchen Fällen ist, die Quelle der Blutung im Larynx zu entdecken, soll folgender Fall zeigen, den ich genau beobachten konnte.

Eine 29jährige Frau leidet seit 7 Jahren an chronischem Katarrh des Kehlkopfes. Seit 9 Monaten zeigte sie viel Blut im sonst spärlichen Sputum. Die übrigens gesunde Frau wurde dadurch so beängstigt, daß sie am 18. VI. 1908 meine Klinik aufsuchte. Die Anamnese ergab, daß der Vater der Patientin gesund ist und die Mutter im Wochenbette gestorben war. Die Patientin hat 4 gesunde Geschwister und war als Kind und auch als Erwachsene immer gesund gewesen. Seit 7 Jahren begann eben der Kehlkopfkatarrh.

Generated on 2019-10-24 09:56 GMT / http://hdl.handle.net/2027/uc1.b3252757
Public Domain in the United States, Google-digitized / http://www.hathitrust.org/access_use#pd-us-google
Digitized by Google
Original from UNIVERSITY OF CALIFORNIA

Die Untersuchung der sonst gesunden Frau zeigte leichten Katarrh des Larynx, aber nirgends eine blutende Stelle, daher wurde eine genaue tracheoskopische Untersuchung vorgenommen. Man sah dabei eine kleine blutende Stelle auf der rechten Seite des Ringknorpels. Der Auswurf war sehr gering, zeigte aber immer Blutspuren. Es wurden daher Inhalationen mit $^1/_2$%iger Tanninlösung mehrmals täglich angewendet. Bei der Untersuchung am 17. VII. 1908 sah man an Stelle der früheren Blutung eine weißliche Granulation, welche mit der Pinzette entfernt wurde. Ihre histologische Untersuchung ergab nur ein fibrinöses Exsudat. Es wurde hierauf mit Hilfe der indirekten Tracheoskopie bei Sonnenlicht die blutende Stelle mit Argentum nitricum in Substanz verätzt, worauf keine Blutung mehr auftrat. Am 23. VII. 1908 wurde die Patientin als geheilt entlassen. Weitere Nachrichten blieben aus.

4. Larynxblutungen infolge von allgemeinen Erkrankungen.

Man beobachtete sie bei Skorbut, Morbus macul. Werlhoffii, Morbus Brightii, Leukämie und bei anderen ähnlichen Erkrankungen, welche zu Blutungen disponieren. Terras (loco citato) sah bei einem an Variola erkrankten Manne einen Bluterguß in die rechte aryepiglottische Falte. Beim Katarrh, der Morbilli und Typhus begleitet, beobachtet Schrötter (Vorlesungen über die Krankheiten des Kehlkopfes, Wien 1893, Braumüller) öfter Blutungen, teils aus Erosionen, teils submukös gelagert. Speziell bei Typhus fand er nicht selten solche Blutungen aus Erosionen am freien Rande der Epiglottis herstammend. Daß bei Keuchhusten gelegentlich Blutungen aus dem Larynx vorkommen, ist ja bekannt.

5. Spontane Blutungen in und aus gutartigen Neubildungen.

Es ist bekannt, daß in die Substanz gewöhnlicher Polypen der Stimmlippen, welche fälschlicherweise auch als weiche Fibrome bezeichnet werden, sehr häufig Blutungen erfolgen, welche dann wesentlich zur Vergrößerung dieser Gebilde beitragen, wie ich dies in einer eigenen Arbeit gezeigt habe. Diese Blutergüsse werden oft beträchtlich verändert und bilden die Grundlage der zuerst von Eppinger beschriebenen hyalinen Substanz, welche gewöhnlich einen großen Teil der Masse der Stimmbandpolypen ausmacht.

Die Ursache dieser Blutungen liegt in den wiederholten Quetschungen und Zerrungen, welche diese kleinen Polypen durch den Schluß der Stimmlippen erleiden. Diese Blutungen scheinen aber für gewöhnlich nicht durch die Oberfläche der Polypen in das Lumen des Kehlkopfes sich zu ergießen, wenigstens habe ich bei der großen Anzahl von Polypen, die ich beobachtete, keinen solchen Fall gesehen.

Dagegen kann von Angiomen der Stimmlippen spontan eine Blutung in das Lumen erfolgen, wie das von mehreren Seiten berichtet wurde. Besonders bekannt ist der Fall von Schrötter. Eine Sängerin bekam nach stärkerer Anstrengung der Stimme Hämoptoe. Schrötter untersuchte den Kehlkopf und sah in demselben Blutgerinnsel. Erst nach ihrer Entfernung beobachtet er als Quelle der Blutung ein kleines, lebhaft rot gefärbtes Knötchen am hinteren

Digitized by Google
Original from UNIVERSITY OF CALIFORNIA
Generated on 2019-10-24 09:56 GMT / http://hdl.handle.net/2027/uc1.b3252757
Public Domain in the United States, Google-digitized / http://www.hathitrust.org/access_use#pd-us-google

Anteile einer Stimmlippe. Dieses Knötchen erwies sich bei der Betrachtung mit der Kehlkopflupe als ein Konvolut kleinster Gefäße. Schrötter entfernte dieses Knötchen mit einer scharfen Pinzette und erreichte dadurch völliges Sistieren der Blutung.

6. Blutungen aus zerfallenden Karzinomen oder Sarkomen kommen natürlich öfter vor. Ich habe sie besonders bei inoperablen Fällen beobachtet. Sie können oft recht bedeutend sein, doch beobachtete ich noch nie eine Verblutung oder Erstickung infolge derselben; jedoch tragen sie nicht wenig zu dem raschen Verfalle des Patienten bei und quälen und ängstigen ihn auch sonst bedeutend. Mir gelang immer die Stillung dieser Blutungen entweder durch Gurgelung mit Eiswasser oder durch Aufblasen von Tannin oder durch Bepinselung mit Wasserstoffsuperoxydlösungen oder schwachen Adrenalinlösungen oder endlich durch die Galvanokaustik.

7. Blutungen aus Geschwüren.

Merkwürdig ist es, daß tuberkulöse Geschwüre des Kehlkopfes fast nie eine nennenswerte Blutung veranlassen, während doch selbst die Initialformen der Tuberkulose in den Lungen, respektive in den kleinsten Bronchialästen so oft zu Hämoptyse Veranlassung geben. Dasselbe gilt von lupösen, syphilitischen oder typhösen Geschwüren. In dem oft zitierten Falle von Türk handelte es sich um eine Erosion der Arteria lingualis von einem syphilitischen Geschwür des Rachens her. Man ersieht also aus diesen Daten, daß spontane Blutungen aus dem Kehlkopfe wirklich eine große Seltenheit sind. Man muß deshalb auch bei jedem Befunde von Blutgerinnseln im Larynx hauptsächlich daran denken, daß dieses Blut aus den Lungen stammt und daher die Lunge genau untersuchte; doch wird eine Feststellung des Ursprunges der Blutung im Larynx aus katarrhalischen Erosionen oder aus kleinen Angiomen zur Beruhigung des Patienten außerordentlich viel beitragen. Man wird daher die größte Mühe darauf verwenden, solche blutende Stellen im Larynx selbst zu entdecken.

2. Traumatische Blutungen.

1. Blutungen infolge von Schnitt- oder Schußwunden des Larynx können die verschiedensten Dimensionen annehmen. Ich habe aber darüber keine eigenen Beobachtungen.

2. Blutungen infolge von Quetschung oder Brüchen des Kehlkopfes mit Verletzung der Schleimhaut können manchmal infolge der Verlegung des Lumens durch submuköse Ansammlung Erstickung bedingen. Nicht so selten entwickelt sich aber auch um einen submukösen Bluterguß eine Entzündung, welche zu Ödem führt und daher auch den Larynx verengern kann. Natürlich ist dann in solchen Fällen die Tracheotomie angezeigt. Ich habe keine eigene solche Beobachtung.

Generated on 2019-10-24 09:56 GMT / http://hdl.handle.net/2027/uc1.b3252757
Public Domain in the United States, Google-digitized / http://www.hathitrust.org/access_use#pd-us-google
Digitized by Google
Original from UNIVERSITY OF CALIFORNIA

Dagegen sah ich mehrere Fälle von submukösen Blutungen infolge von Quetschung, welche zwar weit ausgebreitet waren und sich durch eine blaurote Verfärbung größere Larynxabschnitte und auch teilweise Schwellung einzelner Abschnitte, besonders der Taschenfalte und Aryknorpelüberzüge, bemerkbar machten, aber nie zu einer Stenosierung des Lumens führten. Alle diese Ergüsse resorbierten sich in 1 bis 2 Wochen ohne Gefahr für den Patienten.

3. Blutungen nach intralaryngealen Operationen von Neubildungen sind gewöhnlich von geringer Bedeutung; doch wurden schon von einigen Autoren recht bedrohliche solche Blutungen mitgeteilt. Ich habe keine solchen Fälle gesehen. Auch nach der Exstirpation tuberkulöser Wucherungen wurde nur ein einziges Mal eine bedrohliche Blutung an meiner Klinik beobachtet. Es kam nach Abtragung eines kleinen Stückes vom freien Rand einer tuberkulös infiltrierten Epiglottis mit der Krauseschen Doppelkurette zu einer starken arteriellen Blutung aus der Wunde; nach vergeblichen lokalen Blutstillungsversuchen stand sie nach dreistündiger Dauer spontan. Der Fall wurde von Rode in der Wiener klin. Rundschau, Nr. 20, 1903, veröffentlicht. Auch Heryng berichtete über mehrere solcher Fälle, besonders noch Exstirpation von Infiltraten der Taschenfalte. Bleiben dann die intralaryngealen Maßnahmen, wie ich sie oben erwähnte, erfolglos, so hat man die Tracheotomie vorzunehmen und den Larynx von unten zu tamponieren, oder eventuell sogar die Thyreotomie auszuführen und das blutende Gefäß aufzusuchen, um es zu fassen oder mit dem Paquelin zu zerstören.

4. Blutungen nach Thyreotomie, partieller oder totaler Larynxexstirpation will ich hier, weil der großen Chirurgie angehörig, nicht besprechen.

VII. Blutungen aus der Trachea.

1. Spontan.

1. Hämorrhagischer Trachealkatarrh.

Die so häufigen Trachealkatarrhe sind fast nie mit blutigem Auswurf verbunden, so daß wir mit Recht meistens die Quelle einer Hämoptöe in den Lungen suchen; doch gibt es einige seltene Beobachtungen von katarrhalischen Blutungen aus der Trachea.

Massei berichtete in dem Archivio Italiano di Laryngologia, Oktober 1898 (Semons Zentralblatt, 1900, pag. 197) über mehrere Fälle von Hämoptyse aus der Trachea. Der Patient befördert oft ohne angestrengtes Husten ziemlich bedeutende Blutmengen aus der Luftröhre heraus. Als Ursache sah Massei im Anfangsteile der Luftröhre stark entwickelte und zahlreiche Gefäße. Er führt diese starke Gefäßerweiterung auf den chronischen Katarrh zurück, welcher durch oftmalige Hustenstöße die gerade im obersten Teile der Trachea schlaffe Schleimhaut stark reizt. Dadurch werden die dort auch schon normaler-

Digitized by Google
Original from UNIVERSITY OF CALIFORNIA
Generated on 2019-10-24 09:56 GMT / http://hdl.handle.net/2027/uc1.b3252757
Public Domain in the United States, Google-digitized / http://www.hathitrust.org/access_use#pd-us-google

weise sehr reichlichen und oberflächlich liegenden Blutgefäße noch besonders dilatiert und zu Blutungen geneigt gemacht.

G. Pisenti (Archivio Italiano di Laryngologia, Juli 1899, Semons Zentralblatt, 1900, pag. 197) beschreibt die Erkrankung zweier junger Leute, die innerhalb mehrerer Jahre öfters an ziemlich heftigem Blutspucken erkrankten. Auch hier konnten als Quelle der Blutung varicös erweiterte Venen in der Trachea festgestellt werden. Nach seinem Berichte waren die beiden jungen Leute an einer hereditären Schwäche der Venenwandungen leidend.

Aus Australien berichtete Holan (Australasian Medical Gazette, 1905, Semons Zentralblatt, 1906, pag. 58) über einen 54jährigen Mann mit heftigem Blutspucken ohne Lungenerkrankung. Er sah mit dem Spiegel das Blut aus der linken Trachealwand dicht unterhalb der Stimmlippe hervordringen. Sonst war die Trachea gesund.

2. Blutungen infolge von allgemeinen Erkrankungen. Solche hat James Donelan (New York Medical Record, 1901, Semons Zentralblatt, 1902, pag. 251) in einer Reihe von Fällen bei Influenza beobachtet. Die Lunge war vollständig gesund.

3. Blutungen aus Geschwüren der Trachea sind gewiß eine große Seltenheit. Ich finde nur einen Fall von Wilson erwähnt (British Medical Journ., 1884, Semons Zentralblatt, 1. Jahrg., pag. 124). Ein 61jähriger Herr litt seit 30 Jahren an Anfällen von Blutspucken. Der Verf. sah etwa 1 *cm* oberhalb der Bifurcation ein Geschwür, von welchem sich andere Geschwüre durch die ganze Trachea bis in den Larynx erstreckten. Nach 6 Wochen entsprechender Behandlung heilten die Geschwüre. Aber es blieb eine fast vollständige Lähmung der Einwärtszieher der linken Stimmlippe zurück. Anzeichen für Syphilis fanden sich nicht. Der ganze Fall ist übrigens so ungenau beschrieben, daß man über die Natur der Geschwüre nichts aussagen kann.

Ich habe niemals eine solche Blutung aus der Trachea gesehen und so, wie ich glaube, auch die meisten anderen Laryngologen nicht. Die einzigen von mir beobachteten spontanen Blutungen stammten

4. aus zerfallenden Neubildungen oder aus Aneurysmen, welche in die Trachea durchgebrochen waren.

Aus zerfallenden Karzinomen oder Sarkomen der Trachea selbst oder solcher bösartiger Neubildungen, welche aus dem Oesophagus in die Trachea durchgebrochen waren, beobachtete ich sie öfter. Sie waren aber nie von weittragender Bedeutung. Dagegen führt natürlich der Durchbruch eines Aneurysmas in die Trachea zu Verblutung.

2. Traumatische Blutungen.

In der letzteren Zeit haben wir auf der Klinik einige Fälle von Neubildungen auf tracheoskopischem Wege operiert. Darunter befanden sich ein

Generated on 2019-10-24 09:56 GMT / http://hdl.handle.net/2027/uc1.b3252757
Public Domain in the United States, Google-digitized / http://www.hathitrust.org/access_use#pd-us-google
Digitized by Google
Original from UNIVERSITY OF CALIFORNIA

Cylindrom, ein primäres, an der Bifurkation und im Anfangsteil des rechten Bronchus sitzendes Karzinom und mehrere von der Speiseröhre her hineingewucherte Karzinome. Sie wurden teils mit der Pinzette, teils mit der galvanokaustischen Schlinge entfernt und veranlaßten keine bedenkliche Blutung. Dieselbe stand vielmehr bald von selbst. Rokitansky (Lehrbuch d. pathol. Anatomie, III. Bd., 1861, pag. 31) beschreibt eine tödliche Blutung aus dem linken Bronchus infolge Perforation des Truncus anonymus durch einen Schießbolzen, welcher 12 Tage vorher aspiriert worden war.

Es ist ferner bekannt, daß durch den Druck der Trachealkanülen, namentlich bei Diphtherie, eine Nekrose der Trachealwand und eine Arrosion der Arteria anonyma erfolgen kann.

Endlich möchte ich noch erwähnen, daß auch die Struma intratrachealis sowohl bei intratrachealen Operationsversuchen als auch bei der Tracheotomie zu heftigen Blutungen Veranlassung geben kann; sonst wird man wohl bei der Tracheotomie aus der Trachealwand selbst keine nennenswerte Blutung zu verzeichnen haben.

Zur Kenntnis einer Mukocele des Siebbeins.

Von Prof. Dr. **Alexander Baurowicz** (Krakau).

Als Mukocele, beziehungsweise als Empyem des Siebbeins bezeichnen wir eine ausgedehnte, im vorderen Teile des Siebbeins vorhandene Knochencyste embryonalen Ursprungs. Wenn sich auch solche Knochencyste meistens gegen die Nasenhöhle ausdehnt und mitunter enorme Größe erreichen kann, dehnt sich diese auch gegen die Augenhöhle, Stirnhöhle oder Kieferhöhle aus und infolge dessen treten oft Erscheinungen auf, welche die Diagnose erschweren und auch zu Irrtümern Anlaß geben können. In allerseltensten Fällen erschwert uns der normale Befund der betreffenden Nasenhöhle die richtige Erkenntnis einer Mukocele des Siebbeins, nachdem nur die Erscheinungen von Seite der Augenhöhle, der Stirnhöhle oder der Kieferhöhle einzeln oder gemeinschaftlich zu finden sind. Meistens aber finden wir schon in der Nasenhöhle eine Ausdehnung im Bereiche des vorderen Endes des Siebbeins, welche uns auf das Vorhandensein einer Knochenblase aufmerksam macht und so die Erscheinungen von Seite der Nachbargebiete in das richtige Licht rückt.

Zu Erscheinungen, welche im Nachbargebiete der Knochencyste des Siebbeins auftreten, sind diese von Seite der Augenhöhle verhältnismäßig die häufigsten und bieten hier so mannigfache Erscheinungen dar, daß auch jeder einzelne Fall der Publikation wert ist. Am meisten interessant ist jener Fall, wo ohne andere äußere Merkmale auch keine solchen, welche erst beim Be-

Digitized by Google
Original from UNIVERSITY OF CALIFORNIA
Generated on 2019-10-24 09:56 GMT / http://hdl.handle.net/2027/uc1.b3252757
Public Domain in the United States, Google-digitized / http://www.hathitrust.org/access_use#pd-us-google

tasten der zugänglichen Augenhöhlenwände zu finden sind, als alleinige Erscheinung von Seite der Augenhöhle die Verdrängung des Augapfels vorhanden ist. Das hat Platz im Falle, wo die Knochencyste des Siebbeins sich mehr nach hinten gegen die Augenhöhle ausdehnt.

Anderenfalls wird der Augapfel weniger verdrängt, nur mitunter in seinen Bewegungen teilweise beschränkt, so daß bei gewissen Stellungen des Augapfels Diplopie gefunden werden kann oder beim Blick nach unten innen oder nach oben innen sich ein Hindernis stellt, so daß das Sehen in dieser Richtung behindert sein kann. Das letzte merken die Kranken oft schon persönlich und in diesen Fällen finden wir auch eine deutliche Ausbuchtung an der inneren Wand der Augenhöhle, mitunter sogar reicht diese Ausbuchtung teilweise bis in die untere, beziehungsweise obere Wand der Augenhöhle hin.

Außer dem schon vor Jahren von mir publizierten Falle einer Mukocele des Siebbeins (Archiv für Laryngologie, Bd. XII, Seite 303) mit der Ausbuchtung des unteren Teiles der inneren Augenhöhlenwand, beobachtete ich unlängst einen anderen Fall, wo eine deutliche Ausbuchtung im Bereiche des inneren Teiles der oberen Augenhöhlenwand vorhanden war, so daß diese Veränderung im direkten Zusammenhange mit der Stirnhöhle zu sein schien und erst die Untersuchung der Nasenhöhle aufklärte, daß man mit einer Mukocele des Siebbeines, welche sich gegen die Stirnhöhle ausbreitete, zu tun hat.

Wenn auch eine Mukocele, welche beim Kranken gewisse Beschwerden, meistens von Seite der Nase hervorruft, längere Zeit zur Ausbildung braucht, kommt sie mitunter in kurzer Zeit zum Vorschein und wird hier schon richtiger, ihrem eitrigen Inhalte nach, Empyem benannt, nämlich akutes Empyem, zum Unterschiede vom chronischen, welches uns eine vereiterte Mukocele darstellt. Der Inhalt einer Mukocele, sonst serös, kann mit der Zeit auch ohne vorhandene Kommunikation nach außen vereitern, öfters kommt die Änderung ihres Inhaltes zu statten infolge eines Durchbruches nach außen, meistens gegen die Nasenhöhle, beziehungsweise in die Gegend des inneren Augenwinkels. So ein selbständiger Durchbruch einer Mukocele, beziehungsweise eines Empyems, nämlich gegen die Nasenhöhle zu, konnte eine spontane Heilung der Knochencyste herbeiführen, meistens jedoch, trotz dem Durchbruche, scheidet sich der eitrige Inhalt der Cyste fort, stockt zeitweise, so daß eine Ausdehnung der Cyste weiter zunehmen kann und mit ihr können die anderen Erscheinungen im Nachbargebiete nicht nur weiterbestehen, sondern sich sogar verstärken.

Eine Heilung bringt der operative Eingriff zu allererst von Seite der Nase manchesmal ganz geringer, beruhend auf dem Ausbrechen der unteren Wand der Knochencyste; wenn aber die Knochencyste das Innere der Nase mehr eingenommen hat, tun wir am besten, möglichst viel von den Wänden der Cyste zu resezieren.

Digitized by Google
Original from UNIVERSITY OF CALIFORNIA
Generated on 2019-10-24 09:56 GMT / http://hdl.handle.net/2027/uc1.b3252757
Public Domain in the United States, Google-digitized / http://www.hathitrust.org/access_use#pd-us-google

Die Beobachtung meines Falles erscheint äußerst interessant dadurch, daß nicht nur die Angaben des Kranken, sondern auch teilweise der objektive Befund für eine Erkrankung der Stirnhöhle sprachen und erst nähere, genaue Untersuchung der Nasenhöhle das richtige erkennen ließ.

Am 19. Juli l. J. stellte sich mir ein Mann, 47 Jahre alt, vor, mit der Angabe, daß er seit Oktober vorigen Jahres heftige Schmerzen in der Gegend des rechten Augenbrauenbogens gegen die Stirn verspüre, und bald bemerkte er auch, daß ihm in dieser Gegend gegen die Augenhöhle zu eine harte Geschwulst aufgetreten ist, welche sich bei fortdauernden Schmerzen langsam vergrößerte. Mit der Zeit, als diese Anschwellung größer wurde, entstellte sie nicht nur dem Kranken diese Gesichtshälfte, aber auch beim Blicken nach links und oben merkte der Kranke ein Hindernis; von Seite der Nase beobachtete der Kranke nichts anormales. Jetzt seit zwei Wochen, also ungefähr von Anfang Juli, merkte der Kranke aus der rechten Nasenhöhle beim Schneuzen ein eitriges Sekret, besonders zeigte sich dieses beim Druck auf die oben erwähnte Geschwulst in der Gegend der Augenhöhle. Seit der Zeit, als sich das eitrige Sekret aus der Nase zeigte, haben die Schmerzen längs des Augenbrauenbogens gegen die Stirne zu bedeutend nachgelassen. Über eine Behinderung in der Nasenatmung gab der Kranke nichts an, außer über das erwähnte eitrige Sekret, welches ihn auch schließlich zwang, einen Rat zu holen.

Das erste, was beim Anschauen des Kranken auffiel, war eine flache Geschwulst, Größe einer Haselnuß, im rechten inneren Teile der oberen Augenhöhlenwand, nahe dem Augenbrauenbogen und dem Augenwinkel. Die Haut des oberen Augenlides ließ sich leicht über der Geschwulst verschieben und diese selbst war hart, von der Beschaffenheit eines Knochens, nur in der Mitte zeigte sie eine weiche Stelle, welche beim festen Andrücken eine Art deutlicher Öffnung erkennen ließ. In der rechten Nasenhöhle merkte man sofort im Bereiche des vorderen Endes der mittleren Nasenmuschel und an seiner unteren Fläche eine haselnußgroße Geschwulst, welche bis an die Nasenscheidewand reichte, über der Geschwulst aber war der obere Nasengang frei zu sehen, ebenso war der mittlere Nasengang teilweise zugängig; die untere Nasenmuschel und der untere Nasengang waren normal. Die erwähnte Geschwulst an der mittleren Nasenmuschel war mit einer verdickten, geröteten Schleimhaut überzogen und fühlte sich knöchern an. In der Nase sonst sah man kein pathologisches Sekret, erst beim Druck durch den Kranken selbst an der Schwellung in der Augenhöhle trat an der erwähnten Geschwulst der mittleren Nasenmuschel, ungefähr in der Mitte der vorderen Fläche etwas mehr oben, dickes, gelbes, eiteriges Sekret, zuerst in der Gestalt eines Tropfens. Das Vorhandensein dieses Tropfen Eiters gilt der Sonde als Wegweiser und führte diese in eine geräumige Höhle ein, aus welcher neben der Sonde reichlich Eiter herausfloß; nachher fühlte der Kranke eine besondere Erleichterung.

Digitized by Google
Original from UNIVERSITY OF CALIFORNIA
Generated on 2019-10-24 09:56 GMT / http://hdl.handle.net/2027/uc1.b3252757
Public Domain in the United States, Google-digitized / http://www.hathitrust.org/access_use#pd-us-google

Beim Durchleuchten sah man eine deutliche Verdunkelung der Gegend der rechten Stirnhöhle.

Der Befund in der Nase jedoch ließ ohne Zweifel erkennen, daß wir eine vereiterte Knochenblase der mittleren Nasenmuschel vor uns haben, welche in ihrem Wachstum nach oben gegen die Stirnhöhle vordrang und da zu einer Ausbuchtung in der Gegend der unteren Stirnhöhlengegend gegen die Augenhöhle zu führte. In der Mitte dieser Ausbuchtung kam es mit der Zeit zum Schwunde des Knochens, und wäre nicht zu einer Öffnung gegen die Nasenhöhle zu gekommen, wäre es eine Öffnung gegen die Augenhöhle unvermeidlich, nachdem der Kranke so ziemlich gleichgültig sein Leiden ertrug.

Der Weg für den operativen Eingriff war durch die Öffnung an der Geschwulst in der Nase wie geschaffen; man mußte einen Teil von der unteren und inneren Wand der Knochenblase resezieren, um auf diese Weise eine breite Eröffnung der Blase herzustellen. Ein Arm der Schere für die mittlere Muschel wurde in die Öffnung der Knochenblase tief eingestochen und zuerst ein Schnitt gegen den mittleren Nasengang geführt; der zweite Schnitt ging nach oben und ein so abgetrennter großer Teil der Wand der Knochenblase wurde schließlich mit einer Zange herausgebrochen. Schon früher und noch mehr jetzt floß eine Menge dicken, gelben, eitrigen Sekretes heraus. Die Blutung war eine geringe, und man bemerkte sofort, daß die Geschwulst in der Augenhöhle merklich abflachte; der Schwund des Knochens in der Mitte der Geschwulst war jetzt noch deutlicher zu fühlen. Das ausgebrochene große Stück der Knochenblase zeigte außen eine verdickte, hyperämische Schleimhaut, die Innenwand war mit einer glatten, dünnen, glänzenden, vaskularisierten Membran ausgekleidet.

Nach diesem einmaligen reichlichen Abfließen des Sekretes aus der Nase, war nächsten Tag schon kein Sekret mehr zu sehen, die zugehenden Teile der Höhle waren mit trockenen Blutkrusten bedeckt. Bis gegen Ende Juli sah ich den Kranken noch mehrere Male, während welcher Zeit der Kranke die Geschwulst in der Augenhöhle täglich einige Male leicht massierte. Man fand auch jetzt diese Geschwulst noch mehr abgeflacht; der Befund in der Nase zeigte ein normales Bild. Nachdem der Kranke, welcher von auswärts war, abreisen mußte, erbat ich mir von ihm eine Nachricht für Mitte September, wobei es mich interessierte, wie weit noch die Geschwulst in der Augenhöhle zurücktreten wird, inwieferne die Entstellung des Gesichtes bei dem sonst ganz hübschen Manne, nämlich von der linken Seite her, zurückgehen wird.

Nach der am 19. September eingelangten Nachricht ist die Geschwulst unter dem rechten Augenbrauenbogen vollkommen zurückgegangen, so daß man hiervon nichts mehr bemerkt. Beim Betasten dieser Stelle wird wohl noch eine minimale Ausbuchtung der Knochenpartie gefühlt, höchstwahrscheinlich wird aber bald auch diese gänzlich verschwinden. Bis vor zirka vier Wochen

Digitized by Google
Original from UNIVERSITY OF CALIFORNIA
Generated on 2019-10-24 09:56 GMT / http://hdl.handle.net/2027/uc1.b3252757
Public Domain in the United States, Google-digitized / http://www.hathitrust.org/access_use#pd-us-google

spürte der Kranke an dieser Stelle öfters Schmerzen, seit dieser Zeit jedoch hat er keine Beschwerden mehr und ist als vollständig geheilt zu betrachten.

Dieser ausgezeichnete Erfolg des operativen Eingriffes und der vollständige Rückgang zu normalen Verhältnissen, machen den Fall noch mehr der Übergabe an unsere Fachliteratur wertvoll.

Aus der k. k. Universitäts-Kinderklinik (Vorstand Prof. Dr. Escherich) und dem k. k. pathol.-anatom. Universitätsinstitut (Vorstand Prof. Dr. Weichselbaum) in Wien.

Zur Kenntnis der Fremdkörper in den großen Luftwegen.

Von Dr. **T. Toyofuku** (Japan).

(Mit 2 Textfiguren.)

Fremdkörper in den großen Luftwegen sind zwar kein seltenes Vorkommnis, doch dürfte die Veröffentlichung obduzierter Fälle noch immer einiges Interesse erwecken, zumal in der letzten Zeit durch die großen operativen Erfolge Fälle von Fremdkörpern der Luftwege immer seltener zur Obduktion gelangen.

Im folgenden soll über zwei solche Fälle berichtet werden; im ersten Falle handelt es sich um eine Kaffeebohne im Bronchus des rechten Unterlappens, wobei schon das Aussehen der Lungenschnittfläche den Verdacht auf einen Fremdkörper erweckte, so daß bei der Sektion seine Lage aufs genaueste bestimmt werden konnte; im zweiten Falle handelte es sich um einen sehr großen Gazetupfer, der von der Tracheotomiewunde aus aspiriert wurde.

Fall I.

4 Jahre altes Mädchen, das am 26. IV. 1909 auf die pädiatrische Klinik aufgenommen wurde; es war spontan und rechtzeitig geboren, erhielt durch drei Monate die Mutterbrust, dann künstliche Ernährung (Kufeke).

Im dritten Lebensjahre hatte es Keuchhusten und Masern. Ungefähr 14 Tage nach den Masern begann das Kind zu fiebern und zu husten, worauf sich einen Monat später eine Lungenentzündung einstellte, die ausheilte. Den darauffolgenden Winter will die Mutter nichts auffälliges wahrgenommen haben, doch erschien das Kind angeblich immer kränklich und war sehr blaß.

14 Tage vor der Spitalsaufnahme soll neuerdings Fieber und Husten aufgetreten sein; seit dieser Zeit bestand Foetor ex ore. Schmerzen und Nachtschweiße bestanden nicht.

Status praesens vom 28. VI. 1909: Das schwächliche, rachitische und blasse Kind hat eine Temperatur von 38·7° C, starken Hustenreiz und Foetor ex ore. Die rechte Lunge zeigt Dämpfung: vorne bis zur 4. Rippe und hinten bis zur Crista

Digitized by Google
Original from UNIVERSITY OF CALIFORNIA
Generated on 2019-10-24 09:56 GMT / http://hdl.handle.net/2027/uc1.b3252757
Public Domain in the United States, Google-digitized / http://www.hathitrust.org/access_use#pd-us-google

scapulae hinauf; im Bereiche dieser Dämpfung ist abgeschwächtes Atmen und inspiratorische Einziehung der Intercostalräume nachweisbar. Der Spitzenstoß des Herzens ist undeutlich fühlbar, die Herztöne sind leise und rein. Die Reaktion nach v. Pirquet ist negativ.

29. VI.: Temperatur = 39·3—38·5° C. Das Kind ist matt und hustet viel, der Foetor ex ore sehr stark. In der rechten Achselgrube findet sich tympanitischer Schall und amphorisches Atmen. Im Urin reichlich Eiweiß. Im Sputum fast ausschließlich gramnegative Stäbchen.

30. VI.: Temperatur = 39·1—38·7° C. Schlechter Allgemeinzustand. Erbrechen und dünnflüssige, stinkende Stühle. In der rechten Achselgrube ist tympanitischer Schall, großblasiges klingendes Rasseln und bronchiales Atmen nachweisbar.

2. VII.: Temperatur = 39·3—38·2° C. Verfall.

4. VII.: Temperatur = 39·6—39·2° C. Lungenbefund unverändert. Elastische Fasern im fötiden Sputum.

5. VII.: Exitus.

Sektionsbefund vom 6. VII. (Dr. Erdheim):

Gangräneszierende Pneumonie im Mittel- und Unterlappen der rechten Lunge; ein Fremdkörper (Kaffeebohne) im Bronchus des rechten Unterlappens.

Konfluierende Lobulärpneumonie des rechten Oberlappens.

Adhäsive Pleuritis der ganzen rechten Lunge.

Eitrige Bronchitis der linken Lunge mit Atelektasen und lobulärpneumonischen Herden im Unterlappen.

Parenchymatöse Degeneration der Leber, fettige der Nieren.

Chronischer Milztumor.

Chronischer Katarrh des Dünn- und Dickdarms.

Die Pleura der linken Seite war frei von Veränderungen, die der rechten Seite zeigte lockere, leicht zerreißliche, bindegewebige Adhäsionen.

Die rechte Lunge erschien auffallend größer als die linke.

Der linke Oberlappen zeigte keine besonderen Veränderungen, der linke Unterlappen schleimigeitriges Exsudat in den Bronchien und zahlreiche konfluierende, lobulärpneumonische Herde.

Der rechte Oberlappen war fast luftleer, seine Schnittfläche uneben; von ihr ließ sich in reichlicher Menge trübes Exsudat abstreifen.

Im Mittel- und Unterlappen der rechten Lunge — die Konsistenz dieser zwei Lappen war gegenüber der des rechten Oberlappens deutlich herabgesetzt — fanden sich zahlreiche große, kavernöse Räume, deren Wand uneben und fetzig erschien und die mit mißfarbigem, fötiden Exsudate erfüllt waren. Die schmalen Septen zwischen diesen Hohlräumen zeigten anscheinend gut erhaltenes Lungengewebe. Dieser gangräneszierende Prozeß betraf Mittel- und Unterlappen in gleicher Weise und hielt sich scharf an die Lappengrenzen; der Oberlappen war frei von Zerfallshöhlen.

Generated on 2019-10-24 09:56 GMT / http://hdl.handle.net/2027/uc1.b3252757
Public Domain in the United States, Google-digitized / http://www.hathitrust.org/access_use#pd-us-google
Digitized by Google
Original from UNIVERSITY OF CALIFORNIA

Die tracheobronchialen und bronchopulmonalen Lymphknoten der linken Seite waren klein und frei von Veränderungen, die der rechten Seite hingegen gleichmäßig stark geschwollen, blutreich und weich, aber frei von tuberkulösen Veränderungen.

Die Schleimhaut der Trachea und des linken Hauptbronchus war gerötet, ungleich stärker die des rechten Hauptbronchus.

Beim Aufschneiden des rechten Hauptbronchus an seiner hinteren Fläche kam ein ebenholzschwarzer Fremdkörper zum Vorschein, der sich bei näherer

Fig. 1.

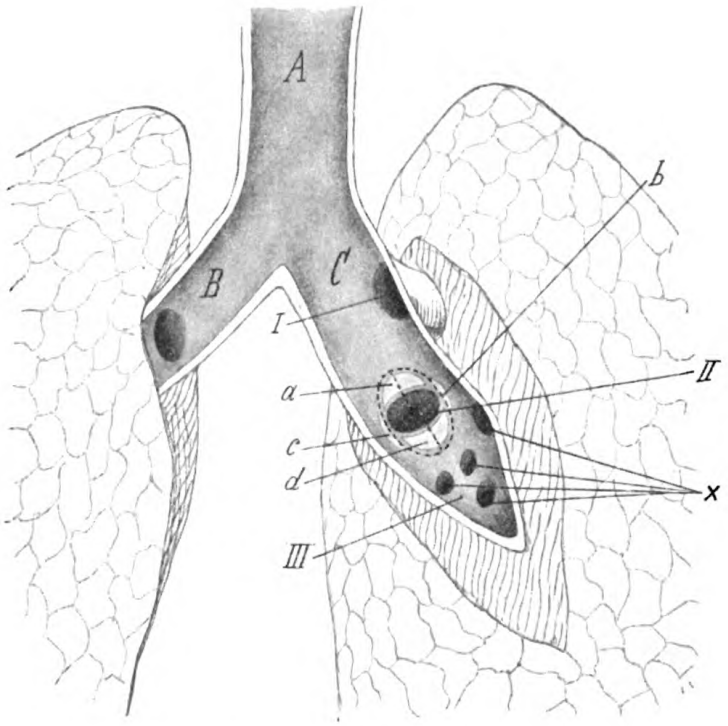

Fall I. Ansicht von hinten.
A = Trachea. — *B* = linker Hauptbronchus. — *C* = rechter Hauptbronchus. — *I* = Eingang in den Bronchus des Oberlappens. — *II* = Eingang in den Bronchus des Mittellappens. — *III* = Eingang (aufgeschnitten) in den Bronchus des Unterlappens. — *X* = Eingänge in Nebenäste des Bronchus des Unterlappens. — *a, b, c, d* = Decubitusgeschwüre der Schleimhaut: *a* = oberhalb, *d* = unterhalb, *b, c* = an den Seiten des Einganges zum Bronchus des Mittellappens.

Besichtigung als eine etwas erweichte Kaffeebohne erwies; sie hatte eine Länge von 13 *mm*, eine Breite von 9 *mm* und eine Dicke von 4·5 *mm* und lag im Lumen des Bronchus so, daß ihre konvexe Fläche nach vorne, ihre flache nach hinten sah (Fig. 1). Die Bohne verstopfte mit ihrem Querschnitt den Eingang zum Hauptbronchus des Unterlappens und verlegte gleichzeitig mit ihrer kon-

Digitized by Google
Original from UNIVERSITY OF CALIFORNIA
Generated on 2019-10-24 09:56 GMT / http://hdl.handle.net/2027/uc1.b3252757
Public Domain in the United States, Google-digitized / http://www.hathitrust.org/access_use#pd-us-google

vexen Fläche vollkommen den Eingang zum Bronchus des Mittellappens. So eingeklemmt, erzeugte der Fremdkörper an vier Stellen der Schleimhaut dekubitale Nekrose: die ausgedehnteste, etwas taschenformig vertiefte an der oberen *(a)*, die tiefste, bis an den Knorpel reichende an der unteren Peripherie *(d)* des Eingangs zum Bronchus für den Mittellappen und je eine kleine seichte zu beiden Seiten dieses Bronchuseingangs *(b, c)*. Distal vom Fremdkörper waren der Bronchus des Mittellappens und der des Unterlappens nicht erweitert, ihre Schleimhaut aber stark gerötet.

Kurz zusammengefaßt, handelt es sich also in diesem Falle um ein 4jähriges Kind, das unter Hustenreiz erkrankte und bei der Untersuchung neben zunehmendem Husten und Foetor ex ore die Erscheinungen einer Bronchusstenose zeigte, wozu sich später noch Symptome eines gangräneszierenden Lungenprozesses gesellten, ohne daß Tuberkulose nachgewiesen werden konnte. Die Obduktion bestätigte das Fehlen tuberkulöser Veränderungen und ergab eine gangräneszierende Pneumonie des Mittel- und Unterlappens der rechten Lunge nach Verschluß der beiden zugehörigen Hauptbronchien durch eine Kaffeebohne neben lobulärpneumonischen Herden im rechten Ober- und linken Unterlappen.

Wie lange der Fremdkörper im Bronchus lag, ist nicht bestimmt zu sagen; nach der Anamnese war der Foetor ex ore erst drei Wochen vor dem Tode aufgetreten. Anatomisch fehlten indurative Veränderungen der durch den Fremdkörper betroffenen Lungenlappen, ebenso Ektasien der verschlossenen Bronchien- und Schwielenbildung im Bereiche des Fremdkörpers, so daß auch daraus eine schon lange Dauer des Prozesses ausgeschlossen werden muß.

Das Vorhandensein der 4 Dekubitusgeschwürchen der Bronchialschleimhaut hatte seinen Grund in der Inkongruenz der Querschnittsform des Bronchus und der der Kaffeebohne: jede der beiden Kanten der Bohne erzeugte ein Druckgeschwür, ebenso die konvexe Fläche eins, das aber durch die Abgangsstelle des Bronchus für den Mittellappen gewissermaßen halbiert wurde, so daß nur die beiden Polteile der konvexen Fläche zum Abdruck kamen. Das dem oberen Pol entsprechende Geschwürchen war leicht taschenförmig vertieft und dürfte dadurch die Exspektoration des Fremdkörpers unmöglich gemacht haben.

Fall II.

Er betraf einen älteren Mann, der eine Tracheotomiekanüle trug und plötzlich und unerwartet während der Nacht starb.

Bei der Obduktion (Dr. Erdheim) stellte sich beim Abtragen der linken Lunge an ihrem Hilus dem Messer ein ganz ungewohntes Hindernis entgegen: die nähere Besichtigung ergab, daß das Messer beim Durchschneiden des linken Hauptbronchus auf ein Stück Gaze im Lumen des Bronchus gestoßen

Digitized by Google
Original from UNIVERSITY OF CALIFORNIA
Generated on 2019-10-24 09:56 GMT / http://hdl.handle.net/2027/uc1.b3252757
Public Domain in the United States, Google-digitized / http://www.hathitrust.org/access_use#pd-us-google

war. Die weitere Sektion der nunmehr im Zusammenhange herausgenommenen Brust- und Halsorgane zeigte, daß ein Gazetupfer — in vielfache Windungen

Fig. 2.

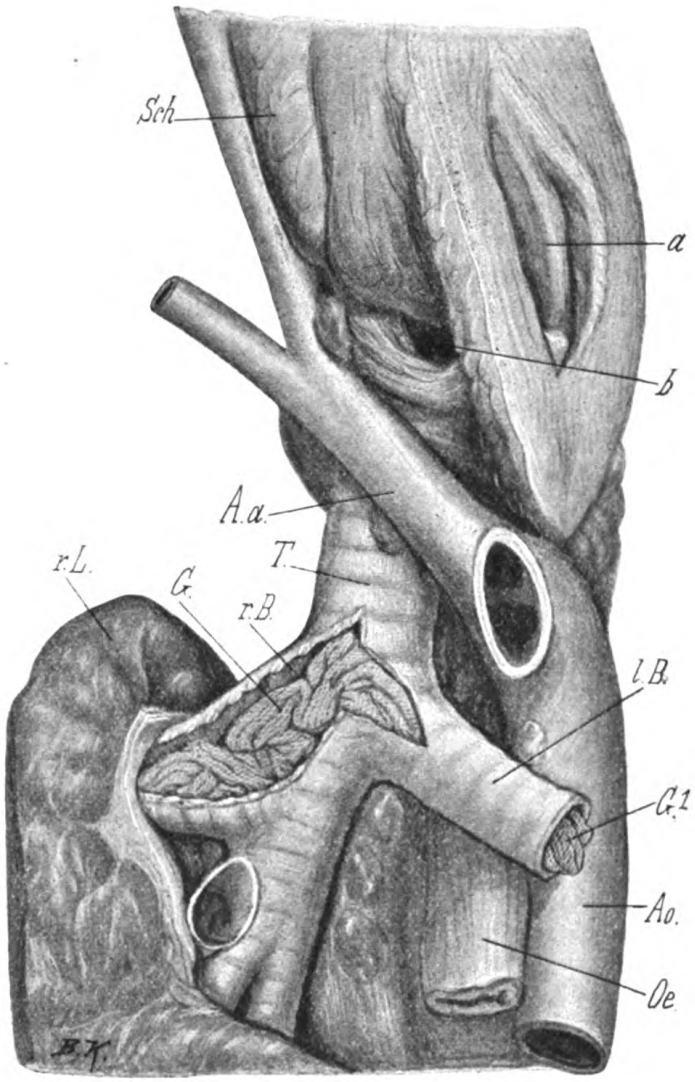

Fall II. Ansicht von vorne.

a = Tracheotomiewunde der Haut. — *b* = Öffnung der Trachea. — *T* = Trachea. — *r. B.* = aufgeschnittener rechter Hauptbronchus. — *l. B.* = linker Hauptbronchus, abgeschnitten und zum Teil aufgeschnitten. — *G* und G_1 = Gazetupfer. — *A. o.* = Aorta thoracica. — *Oe* = Oesophagus. — *A. a.* = Arteria anonyma. — *r. L.* = rechte Lunge. — *Sch* = Schilddrüse.

gelegt — das Lumen beider Hauptbronchien und der untersten Trachea komplett obturierte (Fig. 2).

Digitized by Google
Original from UNIVERSITY OF CALIFORNIA
Generated on 2019-10-24 09:56 GMT / http://hdl.handle.net/2027/uc1.b3252757
Public Domain in the United States, Google-digitized / http://www.hathitrust.org/access_use#pd-us-google

Es muß in diesem Falle wohl angenommen werden, daß der Tupfer, der wahrscheinlich zwischen Rand der Tracheotomieöffnung und Kanüle zunächst etwas hineinhing, anscheinend während der Naht durch Aspiration immer tiefer hineingeriet und schließlich durch eine kräftige Inspiration mit großer Gewalt in die beiden Hauptbronchien gezogen wurde. Der Tupfer füllte das Lumen des unteren Trachealabschnittes und das beider Hauptbronchien so vollständig aus, als wäre er mit großer Gewalt hineingestopft worden. Der dadurch rasch eingetretene Tod erklärte zur Genüge den Mangel jeglicher lokaler und anderweitiger besonderer Veränderungen.

Ähnliche Fälle dürften nicht oft beobachtet worden sein; aus der Literatur ist mir, soweit ich sie übersehen kann, kein analoger Fall bekannt. Vom praktisch klinischen Standpunkte aus mahnt der Fall zur Vorsicht beim Versorgen von Tracheotomiewunden.

Vereinsberichte.

81. Versammlung deutscher Naturforscher und Ärzte in Salzburg 20. und 21. September 1909.

Bericht über die XXIII. Abteilung: Hals- und Nasenkrankheiten.

Einführende: O. Chiari (Wien), Halbeis (Salzburg).

II. Sitzung. Dienstag, den 21. September.

Vorsitzender: Th. S. Flatau (Berlin).

Th. S. Flatau: Zur Behandlung der phlegmonösen Angina.

Sie werden wohl als erfahrenem Praktiker mir zugeben, daß in der poliklinischen und auch in der privaten Therapie der phlegmonösen Angina die Situation für uns Ärzte im Leben nicht so einfach ist, wie es nach dem chirurgischen Satz: „Ubi pus ibi evacua“ scheinen könnte. Weder ist immer die Lokalisation des phlegmonösen Prozesses an den einzelnen Stellen des lymphatischen Rachenringes so deutlich, daß Täuschungen bei der Inzision ausgeschlossen sind, noch sind die klinischen Zeichen der Differenzierung und Fluktuation immer so eindeutig, daß der berechtigten Inzision auch wirklich immer eine Entleerung des Eiters folgt. Wenn nun auch die Erwägungen mancher Lehrbücher zutreffen mögen, daß auch eine solche Inzision, um eine Entspannung herbeizuführen, willkommen sei, so wissen wir doch, daß die nicht zu unterschätzenden Qualen unserer Patienten in diesem Falle recht wenig günstig beeinflußt werden. Der Hungerzustand bleibt bestehen und zu den wütenden Schmerzen des phlegmonösen Prozesses summiert sich der Wundschmerz. Auch wird das Vertrauen zu dem Therapeuten nicht gehoben. Wenigstens habe ich häufig in meinem Ambulatorium so vorbehandelte Patienten gesehen, die aus der Behandlung ihrer Ärzte weggeblieben waren. Nicht zum wenigsten fallen unter diese Kategorie der Enttäuschten diejenigen, die gewöhnt sind, ein oder mehrmals von solchen Phlegmonen befallen zu werden. Manche Kollegen sind von der frühen Inzision ganz und gar abgekommen. Sie warten

Digitized by Google
Original from UNIVERSITY OF CALIFORNIA
Generated on 2019-10-24 09:56 GMT / http://hdl.handle.net/2027/uc1.b3252757
Public Domain in the United States, Google-digitized / http://www.hathitrust.org/access_use#pd-us-google

nach der Väter Sitte unter Verwendung von Hitze und Grütze die große Prominenz und Fluktuation ab und inzidieren spät. Aber auch diese Methode, bei der die Qual des Patienten vermehrt wird und der Inanitionszustand recht übel wirkt, hat noch eine besondere, ihr innewohnende Gefahr, die sich gerade mit der Spätinzision verbindet, das ist die Arrosion der Arterienwand. Ich habe einen solchen Fall bei einem 4jährigen Kinde in meinem Ambulatorium erlebt. Bei einer großen phlegmonösen, fluktuierenden Verschwellung, die keine besondere Pulsation zeigte, wurde die übliche Inzision gemacht mit sofortigem Exitus durch Karotisblutung. Der unglückliche Ausgang vollzog sich in weniger als einer Sekunde, ehe man an Kompression denken konnte. Von jeher war es wohl der Wunsch der Therapeuten, eine koupierende Methode der Behandlung zu besitzen, wobei schon in den Frühstadien eine Rückbildung des Prozesses bewirkt werden sollte. Eine sehr einfache Behandlungsmethode, die ich seit vielen Jahren ausübe, bezweckt, wie sich aus den folgenden Ausführungen ergeben wird, nicht der Inzision und Entleerung des Sekretes auszuweichen, aber sie machen sie in der Tat oft unnötig, weil sie einen Stillstand und eine Rückbildung des Prozesses bewirkt. Die Behandlung setzt sich aus zwei Eingriffen zusammen, von denen der eine eben jenen Stillstand durch Rückbildung des Prozesses selbst zu bewirken versucht, der andere die etwa dort notwendige Entfernung des Sekretes sicher und gefahrlos zu gestalten bestrebt ist. Jene Absicht erfüllt die dem Sonderzweck angepaßte Stauung; sie wird ausgeführt durch einen einfachen Apparat, bei dem je nach dem Sitze des Prozesses die Stellen der seitlichen Halsgegend nach oben bis zur Umgebung der Ohrmuschel, nach unten und vorne bis zum Ansatz der Kopfnicker in der Weise behandelt werden, daß eine besonders energische und langdauernde Durchströmung der Hauptpartien unter dem Stauglase erzeugt werde. Hierzu dient ein Apparat, dessen Glasteil ein oben geschlossenes Zuflußrohr enthält, das nur an einer Seite eine Öffnung besitzt. Auf ihr sitzt ein kegelförmiger Gummistopfen, der ebenfalls eine seitliche Öffnung besitzt, die diejenige des Glasrohres deckt, während der komprimierte Gummiballon aufsitzt und die Aspiration vollzieht. Wird der Gummistopf danach um seine Achse gedreht, so bildet er ein sicher schließendes Ventil und der Gummiballon kann entleert werden. Je nach der Schwere und Ausbreitung des Prozesses werden ein bis drei Stück solcher Glasballons angesetzt. Sie bleiben bis zu einer Stunde liegen. Entweicht etwas Luft, so wird immer wieder nachgesaugt. Die gesamte Applikation geschieht je nach der Schwere des Prozesses zwei- bis dreimal täglich. Neben der rückbildenden Kraft auf den Prozeß selbst ist die günstige Wirkung auf die Schmerzen und auf das Allgemeinbefinden hervorzuheben. Selbst in Fällen, die inzisionsreif erscheinen, kann während der Applikation gut geschluckt werden. Es liegt auf der Hand, wie wichtig es ist, diese im Moment eintretende Wirkung für die Nahrungsaufnahme auszunützen. In diesem Sommer, wo eine große Zahl von Phlegmonen in Berlin zur Beobachtung kamen, hatte ich zufällig an einem Tage das Geschick, viermal zu schweren phlegmonösen Fällen konsultiert zu werden. Bei allen diesen Fällen war die augenblickliche Wirkung in diesem Sinne von den behandelnden Kollegen mit Staunen und von den Patienten mit großer Befriedigung wahrgenommen worden. Das andere Hilfsmittel zur Sicherstellung der Inzision ist auch einfach und alt genug. Es ist die Probepunktion. Ein genügend langer, je nach der Lage der Schwellung passend abgebogener Troikart bleibt während des Einstiches mit der Glasspritze in Verbindung. Der Einstich selbst ist im Vergleich zur Inzision so

Digitized by Google
Original from UNIVERSITY OF CALIFORNIA
Generated on 2019-10-24 09:56 GMT / http://hdl.handle.net/2027/uc1.b3252757
Public Domain in the United States, Google-digitized / http://www.hathitrust.org/access_use#pd-us-google

wenig schmerzhaft, daß man keine Schwierigkeiten hat, ihn mehrfach an verschiedenen Stellen und Tiefen zu wiederholen. Wird nun an einer Stelle Eiter gefunden, so kann das Instrument in der Einstichstelle liegen bleiben und wie eine Sonde benützt werden. Die Inzision selbst wird dann mit einem zweischneidigen Messer und geeigneten Scheren angeschlossen. Ich möchte Ihnen nach meinen durch viele Jahre fortgesetzten Beobachtungen mein Verfahren an dieser Stelle dringend empfehlen. Ich bin gewiß, Sie und Ihre Patienten werden damit wohl zufrieden sein.

Chiari betont, daß er die Saug- und Aspirationstechnik bei Angina phlegmonosa für sehr zweckmäßig findet und nicht anstehe, sie bestens zur Erprobung zu empfehlen.

III. kombinierte Sitzung mit der Abteilung für Otologie.

Vorsitzender: L. Grünwald (Bad Reichenhall-München).

Th. S. Flatau (Berlin): Über einen neuen Apparat zur Messung der Stimmstärke. (Stimmstärkemesser nach Flatau und Wethlo.)

Der Wunsch nach einem objektiven Maß für die Stimmstärke wurde für mein Arbeitsgebiet nicht nur durch theoretische Erwägungen hervorgerufen, sondern auch durch die dringenden Erfordernisse der phonetischen Praxis. Bei der Behandlung der funktionellen Stimmstörungen ist in der Mehrzahl der Fälle auch nach der Herstellung der normalen Intonationsbewegung eine Überwachung der Patienten notwendig. Es darf zunächst noch nicht mit beliebiger Stärke und auch nicht zu lange hintereinander phonisch gearbeitet werden. Auch die Beanspruchung der Höhe erfordert noch Vorsicht. Nach allen drei Richtungen werden häufig Fehler gemacht, so wie die Patienten sich selbst überlassen sind. Oft treibt sie der Wunsch, bald zu schnell wieder zu Bühnen und Konzertleistungen zu gelangen, zu hastig vorwärts. Dann ist es gar zu verführerisch für sie, in der neu gewonnenen Klangfülle zu schwelgen, und endlich verwechseln sie auch gar häufig Tragfähigkeit und Intensität. Von den bisherigen Versuchen ist Lucaes Phonometer am bekanntesten. Bei diesem Apparate wird der Winkel gemessen, um den ein pendelnd aufgehängtes Glasplättchen durch den phonischen Luftstrom aus seiner Ruhelage abgelenkt wird: es ist also einem Anemometer ähnlich. Zwardemaaker hat bereits treffend darauf hingewiesen, daß die Verschiedenheit des Luftaufwandes bei der phonischen Arbeit den Wert dieses Systems herabsetzt. Für unseren Zweck, wo es sich oft um noch ungeübte Sänger und Redner handelt, war dieser Weg von vornherein aus diesem prinzipiellen Grunde ungangbar. Da der Kunstsänger schon verhältnismäßig früh die Fähigkeit hat, Intensitätsveränderungen vorzunehmen, bei denen weniger die transportierte Luft in Betracht kommt als die gewählte Hauptrichtung, die er durch den Typus und die Variationen seiner Kunstatmung den Schallstrahlen anweist, so versprach auch die Berechnung der Energie mit Hilfe der transportierten Luftmenge und dem subglottischen Luftdruck keinen praktisch konstruktiven Erfolg. Die neuen Versuche Stephaninis, wobei durch galvanometrische Messung mikrophonischer Ströme eine Art von Eichung der persönlichen Stimmstärke ermöglicht wird, sind bei dem Abschlusse unserer Konstruktion durch ausführliche Beschreibung erst bekannt geworden. Bei meinen persönlichen Erfahrungen, die ich gerade in den letzten Jahren bei Mikrophonen hinsichtlich einer anderen Versuchsreihe gesammelt habe, scheint mir aber die Empfindlichkeit und Inkonstanz der Mikrophone nicht

Generated on 2019-10-24 09:57 GMT / http://hdl.handle.net/2027/uc1.b3252757
Public Domain in the United States, Google-digitized / http://www.hathitrust.org/access_use#pd-us-google
Digitized by Google
Original from UNIVERSITY OF CALIFORNIA

günstig für die Herstellung eines einfachen, auch für den Gebrauch des Patienten bestimmten Apparates. Für unseren Zweck mußte auch von dem Mittel der photographischen Fixation der Membranbewegungen durchaus abgesehen werden. Dazu kommt letzthin der Einwand Zwardemaakers, der die Methode nachgeprüft hat. Er bemerkt, daß es notwendig sei, das Mikrophon vorn durch eine möglichst dünne Mikaplatte zu schützen, da sonst die unmittelbare Wirkung der Luftbewegung nicht abgehalten werden könne. Es liegt auf der Hand, daß damit die Empfindlichkeit des Apparates wieder herabgesetzt wird. An unserem Apparate, den ich mir hier zum erstenmal zu demonstrieren erlaube, verwerten wir die Veränderungen, die bei der Besingung einer Membran aus feinstem wenig gespannten Kondomgummi dadurch entstehen, daß ein außerordentlich feiner Sandstrahl auf sie fällt. Statt feinsten Seesandes, der hier verwendet ist, kann auch besonders fein gemahlenes und exakt gesiebtes Ziegelmehl benützt werden. Die Membran ist nun so gestellt, daß von dem Anfallspunkte in der Ruhe sich eine bergähnliche Sandfigur nach unten ansammelt, deren Grundfläche auf einer kleinen flachvorspringenden Metallzunge gehalten wird. Wird nun die Membran in Schwingungen versetzt, so sehen Sie, daß eine Bewegung zwischen dem Anfallspunkt und der Bergspitze sichtbar wird, wobei mit wachsender Intensität der Stimme auch die Entfernung zwischen Auffallspunkt und Bergspitze sich vergrößert. Wird diese Entfernung für einen Sonderfall bestimmt, so genügt in der Praxis bereits die einfache Anordnung, daß bei den Übungen die so bestimmte lineare Größe nicht überschritten werden darf. Die Schallwellen werden durch ein einfaches Schallrohr aufgenommen, in dessen Mitte sich, wie Sie sehen, noch eine einem Diaphragma ähnliche Einrichtung befindet. An dieser Stelle ist, wie Sie sehen, noch eine zweite Möglichkeit gegeben, durch Abblendung der externen Schallstrahlen die Einwirkungsmöglichkeit auf den Endmechanismus zu erschweren, so daß also größere Intensitäten aufgeboten werden müssen, um das gleiche lineare Maß der Entfernung vom Auffallspunkt zur Bergspitze bei der phonischen Aktion zu erhalten. Wenn der Apparat abgelaufen ist, ermöglicht ein einfacher Mechanismus, ihn sofort wieder durch eine Drehung in die Funktionsstellung zu bringen, ohne daß von dem rieselnden Material etwas verloren geht. Ebenso ist leicht ersichtlich, daß der Apparat gleichzeitig als Zeitmesser dienen kann. Man ordnet dann eben neben der Ausdehnung der zugelassenen Übungen für die Stärke, Höhe an, daß sie jedesmal für eine bestimmte Zahl von Umdrehungen zugelassen werden. Bei diesem Apparat ist für die Zwecke der Demonstration der Abschluß durch eine gewöhnliche Glasscheibe gegeben. Sie ist sonst durch eine Mattscheibe ersetzt. Die Bewegungen, auf die es ankommt, die Arbeit und Beeinflussung des Endmechanismus wird in einem Spiegel beobachtet, der während der phonischen Arbeit dem Auge bequem zugängig ist. Physikalisch wird bei unserer Kombination von den Veränderungen der Kohäsion der Sandteilchen und von denen der Adhäsion dieser Körperchen zur Membran Gebrauch gemacht. Wird der Apparat — am besten mit Verwendung einer Libelle — richtig eingestellt, so läßt sich die Konstanz seiner Arbeit leicht demonstrieren. Was die Dimensionen des Membran (30 *mm* Durchmesser) anbelangt, so hoffen wir damit für alle Fälle auszukommen. Es steht natürlich nichts im Wege, für Kinder und besondere Zwecke, namentlich für Kinderstimmen empfindlichere Sonderexemplare in kleineren Dimensionen einzustellen. (Folgt die Demonstration des Apparates.)

Digitized by Google
Original from UNIVERSITY OF CALIFORNIA
Generated on 2019-10-24 09:57 GMT / http://hdl.handle.net/2027/uc1.b3252757
Public Domain in the United States, Google-digitized / http://www.hathitrust.org/access_use#pd-us-google

L. Grünwald (Reichenhall-München): Der Recessus ethmolacrimalis.

Bei der Untersuchung des Kieferhöhlenostiums von der Lateralseite her bemerkt man sehr häufig einen vom Tränenbein und dem vordersten Teil der Papierplatte bedeckten, mitunter sehr großen Recessus. Derselbe hängt mit der Kieferhöhle oder dem Hiatus semilunaris, noch öfter mit beiden zusammen und ist entwicklungsgeschichtlich als lateralster Teil der Fissura ethmoidalis lateralis (Schönemann) aufzufassen. Oft besteht ein Zusammenhang mit „Hiatuszellen"; einmal stellte der Recessus auch einen unmittelbaren Übergang zwischen Stirn- und Kieferhöhle her, so daß an Stelle der drei Einzelhöhlen ein einziger großer Raum vom Stirnhöhlendach bis zum harten Gaumen hinunter sich erstreckte. Die im Original nachzulesenden näheren anatomischen Verhältnisse werden an den Abbildungen einer größeren Anzahl von Präparaten demonstriert. Die klinische Bedeutung des Recessus beruht darin, daß er 1. eigenes Sekret oder solches von Stirnhöhle oder Hiatuszellen in die Kieferhöhle abführt, so daß sie infiziert wird; 2. daß solches Sekret vor dem Ostium maxillare lagert, wodurch eine Erkrankung der Kieferhöhle, sogar bei direkter Untersuchung, vorgetäuscht wird; 3. erklärt sich die Schwerheilbarkeit vieler Fälle von Kieferhöhlenentzündungen durch Sekretretention in einem Rec. ethmolacr.; 4. brechen Mukokelen oder Retentionseiterungen des Rec. ethmolacr. auch nach außen, an typischer Stelle, durch (Verwechslung mit Siebbein oder Stirnhöhle zu vermeiden); 5. vermittelt der Rec. ethmolacr. die Einsprengung fremder Keime vom seitlichen Nasenspalt her. Mehrere Krankengeschichten erläutern diese verschiedenen Vorkommnisse.

L. Grünwald: Die septale Stirnhöhlenoperation.

Vor drei Jahren wies Grünwald darauf hin, daß dem Abfluß von Stirnhöhlensekret, auch in operierten Fällen, öfters ein ernstes Hindernis in großer Enge des subfrontalen Nasenabschnittes entgegenstehe, und gab zur Behebung des Hindernisses die Resektion des an die Stirnhöhle angrenzenden Septumabschnittes an. In zwei unterdessen erfolgten Fällen von Hirnabsceß, einem postoperativen Todesfall von Kofler und einem geheilten von Cargill, ist man neuerdings ebenfalls auf die Wichtigkeit der subfrontalen Enge aufmerksam geworden. Da die angegebene Operation aber unbekannt geblieben ist, gibt die endlich erfolgte Anerkennung ihrer Notwendigkeit den Anlaß zu nochmaliger Erörterung. Die Verhältnisse der Enge und die Art der Operation werden an den Abbildungen von Präparaten gezeigt. Grünwald hat sie in vier Fällen doppelseitiger und zwei einseitiger Stirnhöhleneiterungen mit gutem Erfolg ausgeführt; nur bei einem wurde eine Nachoperation wegen Siebbeinerkrankung erforderlich. Der kosmetische Effekt war zufriedenstellend.

Holinger (Chicago) spricht über Tonsillektomie und deren Bewertung bezüglich der Frage der Vornahme dieses Operationsverfahrens gegen häufig sich wiederholende Tonsillitiden. An der Hand zweier Krankengeschichten, insbesondere eines Falles, welcher einen Kollegen betraf, machte der Vortragende darauf aufmerksam, daß die vorgenommene Operation nicht den beabsichtigten Heilerfolg erzielte, sondern im Gegenteil daranschließend sich derart widerwärtige pharyngeale und sonstige rheumatoide Beschwerden hinzugesellten, an denen der Kranke noch heute zu leiden habe, so daß die Verwendung dieser Methode bei den amerikanischen Kollegen seither sehr in Mißkredit gekommen sei.

Generated on 2019-10-24 09:58 GMT / http://hdl.handle.net/2027/uc1.b3252757
Public Domain in the United States, Google-digitized / http://www.hathitrust.org/access_use#pd-us-google
Digitized by Google
Original from UNIVERSITY OF CALIFORNIA

Diskussion.

Chiari erwähnt einen Bericht von Dr. Richards im Atlantic City 1909 Juni (Sitzung der American Lar.-Rhin. and Otolog. Society), der über die Vorzüge der Tonsillektomie gegenüber der Tonsillotomie sprach. Von üblen Erfolgen erwähnte er damals nichts. Der einzige Fall auf Chiaris Klinik wurde schon angezogen; er ging letal aus, aber nicht infolge der Operation, sondern wegen Status lymphaticus und Vitium cordis.

Siebenmann (Basel) glaubt, daß die wenigen unglücklich verlaufenden Fälle diese Operation selbst nicht diskreditieren sollten, die eben doch — namentlich bei Peritonsillitis — so segensreich wirkt, wie keine andere der zu gleichem Zwecke empfohlenen Methoden.

Siebenmann spricht den Einführenden und den Sekretären der hier versammelten otologischen und laryngologischen Sektionen für ihre treffliche Mühewaltung vor und während der Versammlung den herzlichsten Dank der Anwesenden aus. (Lebhafter Beifall!)

Referate.

I. Allgemeines.

Erfahrungen bei der Behandlung von Hals-, Nasen- und Ohrenkrankheiten mit Pyocyanase. Von Trautmann (München). (Münchener med. Wochenschr., 56. Jahrg., Nr. 11.)

Verf. faßt seine dreivierteljährigen Erfahrungen über den therapeutischen Effekt der Pyocyanase, angewandt als Spray, Aus- und Auftupfungen, Injektion und Aus- und Durchspülungen bei Hals-, Nasen- und Ohrenkrankheiten dahin zusammen, daß neben der Diphtherie der Heileffekt bei Anginen vorzüglich ist. Bei akuten Entzündungen der Schleimhaut und bei akuten eitrigen Prozessen von Knochenhöhlen wird die Heilung beschleunigt. Gegenüber chronischen Prozessen, insbesondere des Mittelohres, ist Pyocyanase machtlos. Indessen wird in symptomatischer Hinsicht eine wesentliche Verbesserung des Krankheitszustandes erreicht. Reinhard.

Über Erfahrungen bei der Behandlung von Hals-, Nasen- und Ohrenkrankheiten mit Pyocyanase. Von Trautmann. (Ärztlicher Verein München, Sitzung vom 11. November 1908 [Schluß].)

Diskussion: Hoffmann teilt den Optimismus Trautmanns nicht; er berichtet insbesondere über seine Erfahrungen mit Pyocyanase bei Eiterungen des Ohres und der Nasennebenhöhlen. Grünwald warnt bezugnehmend auf einige Äußerungen des Vortragenden vor antiluetischer Behandlung zweifelhafter Munderuptionen. Die Hg-Einfuhr richte in diesen Fällen häufig Schaden an. Angesichts der auffallenden Tatsache, daß die Basisfibrome bei Jugendlichen mit Ende der Pubertät eine spontane Rückbildung zeigen, empfiehlt er, daß man sich mit palliativen Eingriffen begnügen soll, statt die radikale Exstirpation anzustreben. Trautmann (Schlußwort) wendet sich gegen die Ausführungen der Vorredner. Reinhard.

Digitized by Google
Original from UNIVERSITY OF CALIFORNIA
Generated on 2019-10-24 09:57 GMT / http://hdl.handle.net/2027/uc1.b3252757
Public Domain in the United States, Google-digitized / http://www.hathitrust.org/access_use#pd-us-google

Sollen Otologie und Laryngologie von einem Lehrer gemeinsam an den Universitäten gelehrt werden? Von Lucae (Berlin). (Münchener med. Wochenschr., 56. Jahrg., Nr. 13.)

Lucae begründet seinen Standpunkt in der Frage, ob Otologie und Laryngologie von einem Lehrer gemeinsam an den Universitäten gelehrt werden sollen, und der dahin geht, daß er für eine Trennung dieser beiden Disziplinen als Lehrfächer ist. Die Tatsache, daß es nur an 6 von den 19 deutschen Universitäten gesonderte laryngologische Institute gibt und daß die jüngeren praktischen Otologen fast ausnahmslos beide Fächer betreiben, spricht nach Lucae nicht dagegen, dies sei vielmehr begründet in dem Kampf ums Dasein. Etwas anderes sei die Frage nach der Berechtigung der nicht als Lehrer angestellten Otologen, beide Fächer gemeinsam zu treiben, was selbstverständlich niemand verwehrt werden könne. Reinhard.

Lupus pernio der oberen Luftwege. Von Prof. Dr. Siebenmann (Basel). (Archiv f. Laryngol., Bd. 19, Heft 2.)

Der Lupus pernio ist durch das Auftreten von umschriebenen oder diffusen, sich allmählich ausdehnenden und sich später blaurot färbenden, tumorartigen, derben, schmerzlosen Infiltraten der Haut, und zwar der Subcutis und der tieferen Lagen der Cutis gekennzeichnet. Im Verlaufe der Krankheit pflegen sich Knochen- und Gelenkerkrankungen der Hände und strang- oder kettenförmig angeordnete, knorpelharte Knötchen am Stamm oder an den Extremitäten einzustellen. Der von Siebenmann beobachtete Fall der seltenen Krankheit zeigte diese Veränderungen in außergewöhnlich starker Entwicklung im Gesicht, am Stamm und an den Extremitäten; er verdient indes besonderes Interesse durch die Beteiligung der oberen Luftwege an dem krankhaften Vorgange. Die gleichzeitig mit der Primäraffektion des Gesichts befallene Schleimhaut der Nase und des Kehlkopfes zeigte diffuse, die (später ergriffene) des Mundes und des Rachens scharf umschriebene Infiltrate. Ihr histologischer Bau war der denen der Cutis und Subcutis analog: fibröses und epitheloides Gewebe mit Langhansschen Riesenzellen herrscht in den Tumoren vor, kleinzelliges Infiltrat ist spärlich vertreten; Verkäsung und Nekrosenbildung mit Zerfall kommt nur ausnahmsweise und in den oberflächlichen Schichten vor. Auch der klinische Verlauf entsprach dem der gutartigen Tuberkulose. Eine interkurrente allgemeine Streptokokkeninfektion mit Erysipel des Gesichts brachte sämtliche Knoten vorübergehend zum Schwinden; nach Ablauf der Krankheit traten sie in früherer Form und Stärke von neuem auf. Behandlung mit Jodkali, mit Béranekschem Serum, mit Arsen, mit Antistreptokokkenserum, mit Denis-Tuberkulin war wirkungslos. Bei gleichzeitiger Verabfolgung von Denis-Tuberkulinserum und Röntgenbestrahlung erfolgte sehr langsames, aber deutliches Zurückgehen der Infiltrate im Gesicht; dabei nahmen die Knoten an den Armen zu, die Knochenerkrankung blieb ganz unbeeinflußt. Das Allgemeinbefinden war durchaus ungestört. Seitens der Lungen bestand

Digitized by Google
Original from UNIVERSITY OF CALIFORNIA
Generated on 2019-10-24 09:57 GMT / http://hdl.handle.net/2027/uc1.b3252757
Public Domain in the United States, Google-digitized / http://www.hathitrust.org/access_use#pd-us-google

bei Beginn der Behandlung der Verdacht einer Spitzenerkrankung, für die sich indes bei andauernder Beobachtung kein weiterer Anhaltspunkt ergab.

R. Hoffmann (Dresden).

Über die neueren Methoden chirurgischer Therapie der Lungentuberkulose. Von F. Karewski (Berlin). (Zeitschr. f. Tuberkulose, XIV, 6.)

Da ein Dauererfolg von operativer Behandlung tuberkulöser Lungenherde nur zu erwarten ist, wenn es gelingt, alles tuberkulös Erkrankte, speziell die starren Höhlenwände bei chronischen Lungenabscessen und Bronchiektasien zu entfernen, so ist damit schon gesagt, daß die chirurgische Behandlung der Lungenschwindsucht nur als letztes Hilfsmittel zu versuchen ist da, wo die medikamentös-diätetisch-hygienische Behandlung im Stich gelassen hat. Eine radikale Beseitigung des Herdes wäre nur zu erwarten bei circumscripter einseitiger Affektion ohne Allgemeinerkrankung; die Resultate (unter 10 Beobachtungen 7 Todesfälle) schrecken aber um so mehr von weiteren Versuchen ab, als gerade diese Fälle die günstigsten Chancen für die nichtoperative Behandlung bieten. Auch die Pneumotomie, das heißt die Eröffnung tuberkulöser Kavernen, und direkte Behandlung der freigelegten Höhlenwände weist eine erschreckende Mortalitätsziffer auf. Man hat deshalb auch diese Methoden der direkten Beseitigung der erkrankten Lungenpartien mehr fallen gelassen und statt dessen sich anderen zugewandt, welche entweder durch Resektion der ersten Rippe die Mobilisation der infolge früher Verknöcherung des ersten Rippenknorpels starren oberen Thoraxapertur bezweckt, oder durch totale Brustwandresektion mit Schonung der geschlossenen Pleura eine Ruhestellung und Entspannung der Lunge herbeiführen wollen; durch Volumeinengung und Schrumpfung des Organs soll ein heilender Einfluß ausgeübt werden. Beide Methoden finden eingehende kritische Besprechung; auch hier wird ein operatives Vorgehen nur dann zu empfehlen sein, wenn alle internen und klimatischen Heilversuche gescheitert sind, also bei den schwersten Formen einseitiger progredienter Phthise, wo aber noch Neigung zur Schrumpfung besteht; die Zahl der Fälle wird also eine sehr beschränkte sein. Dagegen wird Ruhigstellung durch Kollaps der Lunge auf fast ungefährlichem Wege durch den künstlichen Pneumothorax herbeigeführt, der aber nur bei voller oder annähernd voller Gesundheit der Pleura angelegt werden kann. Keller.

Zur Prophylaxe der Lungentuberkulose. Von Dr. Hart, Prosektor (Berlin). (Zeitschrift f. Tuberkulose, XIV, 5.)

Aus der großen Zahl der unter dem Begriff der Disposition zusammengefaßten Einzelerscheinungen greift der Verf. den Thorax phthisicus zu einer besonderen Besprechung heraus. Nach den neueren Untersuchungen gibt es in der Tat eine Thoraxform, durch positive anatomische Merkmale gekennzeichnet, die zur tuberkulösen Erkrankung der Lungenspitzen disponiert, mit dem bänder- und muskelschlaffen paralytischen Thorax aber nichts als das äußere Aussehen

Digitized by Google
Original from UNIVERSITY OF CALIFORNIA
Generated on 2019-10-24 09:57 GMT / http://hdl.handle.net/2027/uc1.b3252757
Public Domain in the United States, Google-digitized / http://www.hathitrust.org/access_use#pd-us-google

gemeinsam hat; sie kann angeboren oder, besonders während der Schulzeit, erworben sein. Als bestes Mittel zur Bekämpfung der hierdurch bedingten Disposition zur Tuberkulose empfiehlt Verf. systematische Atemübungen, unterstützt durch möglichst ausgiebige Zuführung von Luft und Licht, bei der armen Bevölkerung also durch sanitäre Wohnungsfürsorge. Da für die erworbene Form der Thoraxmißstaltung in erster Linie die Schule die Schuld trifft, und zwar hauptsächlich durch die fehlerhafte Haltung der Kinder infolge unpraktischer Schulbänke, so ist diesen Verhältnissen die größte Aufmerksamkeit zu schenken; neben der Beseitigung der sich hier ergebenden Mißstände empfehlen sich gymnastische Freiübungen mit lautem Gesang im Anschluß an die Schulturnstunden; die Auswahl der an diesen Übungen teilnehmenden Kinder trifft der Schularzt. Diese während der Schulzeit durchgeführten atemgymnastischen Übungen sollen auch später, im Anschluß an die obligatorischen Fortbildungsstunden, fortgesetzt werden; auch bringt Verf. in Vorschlag, der militärischen Aushebung eine Vormusterung vorangehen zu lassen, um die mit schwacher Brust befundenen Leute zum Besuche gymnastischer Turnstunden gesetzlich anzuhalten. Keller.

Über die Wohnungsdesinfektion bei Lungentuberkulose. Von Dr. Roepke, Chefarzt der Eisenheilstätte Stadtwald-Melsungen. (Zeitschr. f. Tuberkulose, XIV, 5.)

Dem kürzlich erhobenen Einwande, daß die Formaldehyddesinfektion der von Phthisikern bewohnten Räume nur eine Scheindesinfektion darstelle, vertritt Verf. energisch den bisher allgemein anerkannten Standpunkt, daß „die Verdampfung flüssigen Formalins zurzeit das billigste und wirksamste Verfahren für die Wohnungsdesinfektion ist; die Forderung der Dampfdesinfektion bei Tuberkulose ist eine unnötige, zu weit gehende Maßregel, die überflüssige Kosten verursacht". Keller.

Die Bedeutung Ägyptens in der Behandlung unserer Lungentuberkulösen. Von Chefarzt Dr. F. Köhler. (Zeitschr. f. Tuberkulose, XIV, 5.)

Auf Grund seiner eigenen in Ägypten gemachten Beobachtungen kommt Verf. zu dem Schlusse, daß Ägypten gegenüber unseren heimischen Heilstätten keine besonderen Vorzüge aufzuweisen habe, im Gegenteil letztere zu bevorzugen seien. „Man darf doch nicht vergessen, daß man bei der Heilstättenbewegung in erster Linie den Waldreichtum, welcher Schutz gegen Winde, Staub und pathogene Mikroorganismen gewährt und auch das Klima wie die Temperaturverhältnisse im speziellen günstiger gestaltet, sowie der geschützten Lage mit Recht eine maßgebende Bedeutung beigelegt hat. In Ägypten finden wir von diesen Dingen nichts. Es bleibt immerhin recht fraglich, ob dieser Mangel durch die vermehrte Sonnenscheindauer kompensiert wird." Für Fälle leichter Tuberkulose mit reichlichem Sekret und absolutem Ausschluß von Kehlkopfaffektionen mag Ägypten immerhin empfehlenswert erscheinen, Voraussetzung aber ist auch hierbei strenge Selbstbeherrschung gegenüber den

Digitized by Google
Original from UNIVERSITY OF CALIFORNIA
Generated on 2019-10-24 09:58 GMT / http://hdl.handle.net/2027/uc1.b3252757
Public Domain in the United States, Google-digitized / http://www.hathitrust.org/access_use#pd-us-google

Verlockungen, welche die geistigen Anregungen des Wunderlandes für den gebildeten Kranken und seinen Kräftezustand in sich schließen und welche „in einem Lande wie Ägypten fundamental anders geartet sind wie in einem tannenbewaldeten Kurorte unserer Heimat oder der Schweiz". Daß für den Besuch Ägyptens nur Helouan, Luxor oder Assuan in Betracht kommen, nicht aber Kairo, wird in Übereinstimmung mit allen anderen Autoren besonders hervorgehoben. Die sehr anziehend geschriebene Arbeit verdient besondere Beachtung. Keller.

II. Nase und Nebenhöhlen.

Zur Frage des normalen Zustandes der unteren Nasenmuscheln des Menschen. Von Prof. Dr. Leo Kubo (Fukurka, Japan). (Archiv f. Laryngol., Bd. 19, Heft 2.)

Verf. hat zur Bestimmung des normalen Zustandes die unteren Nasenmuscheln von 5 Neugeborenen untersucht, die von katarrhalischen Krankheiten noch nicht affiziert worden waren. Die Membrana limitans ist bei Neugeborenen noch nicht ganz ausgebildet. Verf. schließt daraus, daß die Verdickung der Grenzmembran ein Zeichen von überstandener Entzündung ist (?). Die Grenzmembran stammt vom Bindegewebe ab; sie ist mit dem Epithel fest verkittet. Drüsen sind in den Muscheln der Neugeborenen relativ reichlich vorhanden, besonders an der vertikalen Seite, weniger am unteren Rande und an der lateralen Seite. Ihre Lage ist anfangs oberflächlich, ihre Anordnung regelmäßig. Unregelmäßig angeordnete, in die Tiefe vorgerückte Drüsen lassen darauf schließen, daß die Drüsen bei Entzündung in Mitleidenschaft gezogen wurden. Das Vorkommen einer adenoiden Schicht ist ein wichtiges Merkmal für eine kranke Muschel. Richtige Markräume sind im Knochengewebe von Neugeborenen nicht vorhanden. Das Schwellgewebe ist bei Neugeborenen ziemlich gut entwickelt. Elastische Fasern finden sich gut entwickelt in den Gefäßwänden, im Periost, im Stroma und in der subepithelialen Schicht. Ihr Vorhandensein in der subepithelialen Schicht kann man nach Verf. keineswegs als ein Zeichen von Hypertrophie der Muscheln betrachten.

R. Hoffmann (Dresden).

Über die Entstehung der sogenannten „lappigen Hypertrophie" der Nasenmuscheln. Von Prof. Leo Kubo (Fukurka, Japan). (Archiv f. Laryngol., Bd. 19, Heft 2.)

Resultate der histologischen Untersuchung in 18 Fällen. Als Hauptursachen für die Lappenbildung bezeichnet Verf. Reichtum an Drüsenausführungsgängen und Wucherung der adenoiden Schicht. Die Wucherungen der elastischen Fasern in der subepithelialen Schicht erkennt Kubo nicht an. Als histologisch rationelle Bezeichnung schlägt er vor polypöse (oder polypoide) Hypertrophie und reiht die fraglichen Gebilde in die Rhinitis chronica hyperplastica ein. R. Hoffmann (Dresden).

Digitized by Google
Original from UNIVERSITY OF CALIFORNIA
Generated on 2019-10-24 09:58 GMT / http://hdl.handle.net/2027/uc1.b3252757
Public Domain in the United States, Google-digitized / http://www.hathitrust.org/access_use#pd-us-google

Indikationen bei Behandlung der Stirnhöhleneiterungen. Von Harmer. (Verein deutscher Ärzte in Prag, Sitzung vom 30. April 1909. Eigener Bericht der Münchener med. Wochenschr., 56. Jahrg., Nr. 21.)

Harmer empfiehlt als einzig richtigen Weg für die Therapie der Stirnhöhleneiterungen die konservative Behandlung; nur wenn diese nicht zum Ziele führt, kommen andere Methoden in Frage. Als Indikationen für die Killiansche Radikaloperation, der er unter den Radikaloperationen den ersten Rang einräumt, zählt er auf: schwere Komplikationen, Fistelbildung, abnorme Größe der Höhle, Veränderung der Schleimhaut. Abgesehen von der Schwere des Eingriffs, dem man die Kranken nicht unnötigerweise aussetzen soll, und von der Dauer der Nachbehandlung, erwächst den Kranken bisweilen durch die beträchtliche Entstellung ein schwerer Schaden. Reinhard.

Die Radikaloperation des chronischen Kieferhöhlenempyems. Von Aenetoots (Heiderich). (Münchener med. Wochenschr., 56. Jahrg., Nr. 16.)

Die Methode, von Prof. Dr. Dreesmann (Cöln) angegeben, ist die folgende: Oberhalb des Alveolarschleimhautrandes legt Dreesmann einen Schnitt an vom 2. Schneidezahn bis zum 2. Molarzahn bis durch das Periost. Mittelst Elevatorium werden die Weichteile bis zum Can. infraorbitalis zurückgeschoben und durch Doppelhaken hochgehalten. Mit Hammer, Meißel und Knochenzange wird die faciale Wand entfernt, und zwar lateralwärts bis kurz vor dem Ursprung des Jochbeinfortsatzes, nach unten bis zum Boden der Kieferhöhle, medialwärts bis zur nasalen Wand, nach oben bis zum Foramen infraorbitale. Mit scharfem Löffel wird nun die starke veränderte Schleimhaut beseitigt. Sodann wird mit dem Meißel die hintere Wand umgrenzt, oben nach der Orbitalwand seitlich bis vor den Proc. zygomaticus, hinten bis kurz vor den Ansatz der flügelförmigen Fortsätze, unten bis zum Boden der Kieferhöhle. Es bleibt also seitlich nur noch eine Spange stehen, die das Jochbein mit dem Oberkiefer verbindet. Jetzt wird die seitliche Nasenwand im Bereiche des vorderen unteren Nasenganges $1^1/_2$ *cm* lang entfernt. Drückt man nun mit der Kornzange die Nasenschleimhaut von der Nase aus vor, so läßt sich mit dem Messer von der Höhle her ein Schleimhautlappen bilden mit der Basis nach unten. Derselbe wird mittelst Tampon von der Nase her auf dem Boden der Kieferhöhle fixiert. Das vordere Ende der unteren Muschel wird reseziert. In der Folgezeit werden vom Pat. Nasenspülungen, vom Arzt tägliche Ausspülungen der Kieferhöhle vorgenommen. Diese obliteriert dann in ihrem oberen Teil allmählich ganz. Er verfolgt bei seiner Methode nämlich das Prinzip, die Höhle durch Wegnahme eines Tells der Wandungen zur Verödung zu bringen.

Reinhard.

Über Behandlung von nasalem Asthma mit Resektion des N. ethmoidalis. Von Neumayer. (Münchener laryngo-otologische Gesellschaft, Sitzung vom 26. April 1909. Eigener Bericht der Münchener med. Wochenschr., 56. Jahrg., Nr. 21.)

In zwei Fällen von Asthma nasale gelang es Neumayer, durch Resektion der Nn. ethmoidales die Asthmaanfälle vollkommen zu beseitigen. Ein

Digitized by Google
Original from UNIVERSITY OF CALIFORNIA
Generated on 2019-10-24 09:58 GMT / http://hdl.handle.net/2027/uc1.b3252757
Public Domain in the United States, Google-digitized / http://www.hathitrust.org/access_use#pd-us-google

dritter Fall unbestimmten Ursprungs blieb unbeeinflußt. (Erscheint in der Zeitschr. f. Laryngol.) Diskussion: Hoffmann berichtet über einen therapeutischen Versuch mit Alkoholinjektion in den N. ethmoidales. Lingg: Eine außergewöhnlich große Kieferzyste. Hecht: Ein Cylindrom des Ohres (Parotis?). Diskussion: Wanner-Hoffmann. Neumayer: zwei ausgeheilte Asthmapatienten. Hoffmann (München). Reinhard.

Über die Beeinflussung weicher Strumen und der Erscheinungen des Morbus Basedowii von der Nase her. Von Hoffmann. Münchener laryngo-otologische Gesellschaft, Sitzung vom 15. Januar 1909. (Münchener med. Wochenschr., 56. Jahrgang, Nr. 11.)

Hoffmann beobachtete nach galvanokaustischer Furchung der unteren Nasenmuschel ein Zurückgehen weicher Strumen. Bei einem Fall von Morbus Basedowii ging danach zuerst der Exophthalmus beiderseits zurück. Dann nahm die Struma um $4^1/_2$ *cm* und der Puls um 32 Schläge ab. Er erklärt den Vorgang dadurch, daß die Schilddrüse, der reine Antagonist der Nebenniere, auf sekretorischem Wege eine erschlaffende Wirkung auf die Gefäßmuskulatur und auf nervösem Wege einen tonisierenden auf die extravasale glatte Muskulatur speziell des Kopfes ausübt. Reinhard.

III. Pharynx und Mundhöhle.

Zur Kenntnis der primären Tuberkulose der Nasenrachenschleimhaut. Von Merkel (Erlangen). (Münchener med. Wochenschr., 56. Jahrg., Nr. 23.)

Da die mitoptisch sichergestellte primäre Nasenrachentuberkulose erfahrungsgemäß ein sehr seltenes Vorkommnis und auch die Kombination mit Miliartuberkulose praktisch bemerkenswert ist, fügt Verf. den bisherigen 4 Fällen, die er in der Literatur finden konnte, als 5. Fall eine eigene Sektionsbeobachtung bei, welche sowohl anatomisch wie klinisch interessant ist. Die Untersuchung der Lungen der 60jährigen Patientin ergab links hinten oben dumpferen Schall, sonst überall normale Grenzen; das Sputum enthielt stets reichlich Tuberkelbacillen. Die klinische Diagnose Lungentuberkulose wurde dann auch durch die Sektion bestätigt. Da nirgends eine Quelle für Tuberkelbacillen entdeckt werden konnte, wurde von dem eitrigen, bröckligen Schleim, der der hinteren und oberen Wand der Nasenrachenhöhle auflag, ein mikroskopisches Präparat angefertigt; dasselbe enthält einzelne Tuberkelbacillen. Bei näherer Untersuchung zeigt sich beim Einblick von der hinteren Rachenwand aus in die Choanen die Gegend des Tubenwulstes links verdeckt durch käsige Belage, welche auf den Boden der Nasenhöhle, die laterale Wand und die mittlere Muschel übergehen. Das Ganze stellt sich als ausgedehnte käsige Tuberkulose der Nasenrachenschleimhaut heraus, welche primär ist und als einzige Manifestierung der Tuberkulose festgestellt werden konnte, und zwar handelt es sich nach Merkel um eine primäre Inhalationsinfektion. Sie machte weder objektive noch subjektive Beschwerden und entging so der klinischen Beobachtung. Ein Literaturverzeichnis fügt Verf. seiner Arbeit bei. Reinhard.

Generated on 2019-10-24 09:58 GMT / http://hdl.handle.net/2027/uc1.b3252757
Public Domain in the United States, Google-digitized / http://www.hathitrust.org/access_use#pd-us-google
Digitized by Google
Original from UNIVERSITY OF CALIFORNIA

IV. Larynx.

Zur Technik der Kehlkopfbespiegelung mit Sonnenlicht. Von Lissauer (Hösel). (Münchener med. Wochenschr., 56. Jahrg., Nr. 18.)

Lissauer benutzt bei den Sonnenbespiegelungen des tuberkulösen Kehlkopfes einen Hohlspiegel, wofür er den als Hand- oder Stirnspiegel benutzten Reflektor verwandte. Aus der Konzentrierung des Sonnenlichtes im Kehlkopf ergibt sich eine weit intensivere Bestrahlung bei kürzerer Zeit. Aus der Belichtung wird infolge der Erwärmung des Kehlkopfs eine aktiv-hyperämisierende Methode. Diese gleichzeitig lokalisierte Erwärmung wird anfangs nur bis zur Schmerzgrenze angewandt, worauf der Pat. vorher aufmerksam zu machen ist. Als Sitzungsdauer gibt Verf. 5—20 Minuten einschließlich der Pausen an; nach den Sitzungen soll sich der Kranke nicht geschädigt, sondern wohler fühlen. Zum Unterschied von den Bespiegelungen mit dem Planspiegel, die die Patienten selbst vornehmen können, gehört dieser Hohlspiegel in die Hand des Arztes. Reinhard.

V. Trachea, Bronchien, Oesophagus.

Über zwei besondere Fälle von Fremdkörperaspiration. Von Bayer (Straßburg). (Münchener med. Wochenschr., 56. Jahrg., Nr. 22.)

Klinischer und pathologisch-anatomischer Bericht über zwei Fälle von Fremdkörperaspiration, wo die Natur der aspirierten Fremdkörper Bestandteile des eigenen Körpers und keinerlei Maßnahmen zur Entfernung derselben getroffen worden waren. Im ersten Falle handelte es sich um einen 9jährigen Knaben, bei welchem unter hohem Fieber eine vollständige Dämpfung der rechten Thoraxseite sich einstellte. Es wurde die Pneumotomie mit einer umfangreichen Thorakotomie vorgenommen, wobei nur wenig Eiter gefunden wurde. Dagegen hustete Pat. stark übelriechenden Eiter aus. Er überstand den Eingriff nicht und bei der Sektion fand sich als Ursache der schwerer circumscripten Lungenveränderungen im rechten Stammbronchus, unmittelbar unter der Abgangsstelle des Ramus eparterialis, ein kariöser Milchzahn, der der rechten Oberkieferhöhle entstammte. Der Zahn war offenbar locker geworden und unbemerkt, vermutlich im Schlaf, aspiriert worden. Verf. empfiehlt daher, schadhaft gewordene Zähne in der 2. Dentition der Kinder zu entfernen. Der zweite Fall betraf einen 40jährigen Luetiker mit einer Perforationsöffnung infolge von Sequesterbildung am Palatum durum, der ebenfalls bei hohem Fieber eine Dämpfung der rechten Thoraxseite aufwies. Auch hier wurde die Thorakotomie ausgeführt, auch hier erfolgte Exitus letalis. Die klinische Diagnose „Pyopneumothorax rechts, Jauchung im rechten Unterlappen, vielleicht infolge aspirierten Fremdkörpers“ wurde durch die Sektion vollkommen bestätigt. Es fand sich der rechte Stammbronchus durch ein ca. 2 *cm* langes Knochenstückchen verlegt, das hinsichtlich seiner Ausdehnung und Gestalt genau in den Defekt am harten Gaumen paßte, sich dort losgelöst hatte und aspiriert wurde. Reinhard.

Digitized by Google
Original from UNIVERSITY OF CALIFORNIA
Generated on 2019-10-24 09:58 GMT / http://hdl.handle.net/2027/uc1.b3252757
Public Domain in the United States, Google-digitized / http://www.hathitrust.org/access_use#pd-us-google

Verzeichnis der an den deutschen Universitäten im Universitätsjahre 1907/08 erschienenen rhino-laryngologischen Arbeiten. Zusammengestellt von Dr. Fritz Loeb (München).

Aigner Alfons, Ein Fall von Struma congenita. München 1908.
Anhalt Georg, Über traumatische Riechlähmungen. Leipzig 1908.
Aull Wilh., Über Septumabscesse. Würzburg 1908.
Bachmann Felix, Zur Kasuistik der postoperativen Parotitis. Kiel 1908.
Baetz Georg, Über die Erfolge der operativen Therapie bei Morbus Basedowii. München 1908.
Bastgen Franz, Über die behaarten Rachenpolypen. Gießen 1908.
Brandt Friedrich, Über Sprachstörungen nach Unfällen. Bonn 1908.
Brünings W., Zur Technik der Bronchoskopie. Tübingen 1907.
Cohn Franz, Beitrag zur Kasuistik der spontanen Oesophagusruptur. Breslau 1907.
Cuello P., Über einen Fall von primärem verkalktem Sarkom des Sinus frontalis. Berlin 1908.
Gelbke Oskar, Über einen Fall von chronischer käsiger Tuberkulose der intrathorakalen Lymphdrüsen mit sekundärer Erweichung und Perforation in den Oesophagus. München 1907.
Giffhorn Hch., Beitrag zur Ätiologie der kongenitalen Atresie des Oesophagus mit Oesophagotrachealfistel. Göttingen 1908.
Graf Anton, Über d. Behandlung traumatischer Oesophagusstenosen. München 1907.
Grimm J. E., Ein Beitrag zur Kasuistik des Sarkoma nasi. Würzburg 1907.
Henop O., Über Lupus der Mundschleimhaut mit einem kasuistischen Beitrag. München 1908.
Hesse Gustav, Die Epulis. Jena 1907.
Hinrichs Willy, Behinderung der Atmung und der Nahrungsaufnahme durch eine zu große Thymus bei einem 10 Wochen alten Kinde. Leipzig 1907.
Hirsch N., Über die Arytaenektomie und ihren Wert beim Kehlkopfpfeifen der Pferde. Leipzig 1908.
Hötzel Max, Über Oesophagustuberkulose. München 1908.
Hoffmann A., Zur Kenntnis der spindelförmigen Dilatation der Speiseröhre. München 1908.
Hohbaum Auguste, Über Sonnenlichtbehandlung bei Kehlkopftuberkulose. Leipzig 1908.
Kahl Walter, Zur Kenntnis der Sarkome des unteren Pharynxabschnittes. Greifswald 1908.
Kandler Rich., Ein Fall von Gehirnabsceß, entstanden durch Fortleitung eines Tonsillarabszesses. München 1908.
Kaul Robert, Über Papillome des Gaumens nebst einem Fall eigener Beobachtung. Leipzig 1908.
Kaulbach Franz, Zur Frage der Pseudodiphtheriebazillen. Leipzig 1908.
Kraftmeier Otto, Plastischer Ersatz bei Defekt der Nase und Deformität der Oberlippe. Kiel 1907.
Lachmann J., Untersuchungen über latente Tuberkulose der Rachenmandel mit Berücksichtigung der bisherigen Befunde und der Physiologie der Tonsillen. Leipzig 1908.
Lehnerdt Friedrich, Zur Kenntnis der Narbenstrikturen und Narbenverschlüsse nach Intubation. Leipzig 1907.
Leitritz Martin, Über Erstickungstod bei Kropf. München 1908.
Löwenstein Alfred, Ein Fall von kongenitaler Kiemengangscyste. München 1908.

Digitized by Google
Original from UNIVERSITY OF CALIFORNIA
Generated on 2019-10-24 09:58 GMT / http://hdl.handle.net/2027/uc1.b3252757
Public Domain in the United States, Google-digitized / http://www.hathitrust.org/access_use#pd-us-google

Maass Ernst, Seltene Mißbildungen im Bereiche des Stirnfortsatzes. Heidelberg 1908.
Meissner Herm., Zur operativen Behandlung der chronischen Kieferhöhlenempyeme. Leipzig 1907.
Menche Herm., Beiträge zu der Lehre vom Erysipel des Pharynx und Larynx. Göttingen 1908.
Menzerath P., Die Bedeutung der sprachlichen Geläufigkeit oder der formalen sprachlichen Beziehung für die Reproduktion. Würzburg 1908.
Meyer Artur, Ein Fall von Lungengangrän bei Typhus abdominalis nebst einer Übersicht über die Bedeutung des Eberthschen Bazillus bei komplikatorischen Erkrankungen des Respirationsapparates. Straßburg 1908.
Müller Friedrich, Die Kieferhöhlenentzündung des Pferdes mit besonderer Berücksichtigung der path.-anatom. Veränderungen. Gießen 1907.
Nagel Martin, Der physikalische Nachweis vergrößerter Bronchial- und Mediastinaldrüsen. Erlangen 1908.
Natzler Adolf, Über Aktinomykose des Kehlkopfes. Leipzig 1908.
Opificius Marie, Zusammenhang zwischen Augen- und Nasenerkrankungen mit besonderer Berücksichtigung von Rezidiven nach Behandlung der Nasenaffektionen. Freiburg i. Br. 1908.
Pitt Willy, Beiträge zum regelmäßigen Vorkommen der Rotlaufbazillen auf der Darmschleimhaut und in den Tonsillen gesunder Schweine. Gießen 1907.
Preger W., Über einen Fall von „Ecchondrosis physalifera spheno-occipitalis" s. „Chordom des Türkensattels". München 1908.
Rick Otto, Ein Fall von Osteom der linken Stirnbeinhöhle und die osteoplastische Aufmeißelung der Stirnhöhle nach Küster. Marburg 1907.
Rusche W., Zur Kasuistik der Blutgefäßgeschwülste der Augenlider und der Orbita. Gießen 1908.
Sasse Wilhelm, Über die Entfernung von Fremdkörpern aus der Speiseröhre durch Oesophagotomie. Leipzig 1907.
Seitz Adolf, Zur Kasuistik der Nasenrachenfibrome. Leipzig 1908.
Sippel Wilhelm, Das Munddach der Vögel und Sänger. Erlangen 1907.
Skopnik Amalie von, Über Epithelcysten des Oesophagus. München 1907.
Schaefer Paul, Der Plattenepithelkrebs der Glandula thyreoidea. München 1908.
Schliebs Albert, Neuere Behandlungsmethoden der Geschwülste des Nasenrachenraumes. Greifswald 1908.
Schneider Herbert, Über einen Fall von Rhinophyma. München 1907.
Schraube Konrad, Die Beziehungen der Thymusdrüse zum Morbus Basedowii. München 1908.
Schürmann Friedrich, Zur Kasuistik der Sondierungsverletzungen der Speiseröhre. Gießen 1907.
Straub G., Über einen Fall von Broncho-Oesophagealfistel, verursacht durch indirekten Druck eines Aortenaneurysmas auf den linken Stammbronchus. Heidelberg (Nachtrag) 1903.
Toepolt Fr., Zur Kenntnis der von den Nebenhöhlen ausgehenden Orbitalentzündung. Jena 1908.
Wagner Richard, Beiträge zur Pathologie des Tränensacks. Tübingen 1908.

Digitized by Google
Original from UNIVERSITY OF CALIFORNIA
Generated on 2019-10-24 09:58 GMT / http://hdl.handle.net/2027/uc1.b3252757
Public Domain in the United States, Google-digitized / http://www.hathitrust.org/access_use#pd-us-google

Otologischer Teil.

Original-Artikel.

Die Otosklerose.

Von **Theodor Heiman** in Warschau.

Referiert auf dem VIII. internationalen otologischen Kongreß (XVI. internationalen medizinischen Kongreß) in Budapest, August 1909.

Die sogenannte Otosklerose gehört bis jetzt zu den Leiden des menschlichen Organismus, gegen welche die Wissenschaft fast ganz machtlos ist. Das ist aber ganz natürlich. Ein Leiden, dessen Ursachen wir nur vermuten, dessen Wesen auf mehr oder minder glücklichen Hypothesen sich gründet, in Wirklichkeit aber nicht festgestellt ist, kann auch keine günstigen Erfolge in therapeutischer Hinsicht geben. Viel menschliches Denken, viel geistige und technische Arbeit wurde verwendet, um das Wesen dieser bedenklichen und für die Existenz des Individuums verhängnisvollen Krankheit zu erklären, aber leider ist bis heute nichts Befriedigendes angegeben worden. Verschiedene Beobachter glaubten das Wesen der Krankheit in gewissen pathologisch-anatomischen Bildern gefunden zu haben, mehrere von den aufgestellten Theorien und Hypothesen sind recht plausibel, aber ihnen allen haftet etwas Unvollkommenes an. Die einen sind unvollkommen in ätiologischer Hinsicht, die anderen wieder sind nicht genug überzeugend, daß die gefundenen anatomischen Bilder dem klinischen Verlaufe entsprechen. Man kann sich überzeugen, daß dasselbe anatomische Bild, das in gewissen Fällen pathognomonisch für das klinische Bild der Otosklerose sein soll, hie und da gefunden wurde, wo keine Symptome der Otosklerose vorhanden waren, und umgekehrt, klinisch hatten die entsprechenden Fälle den Verlauf einer Sklerose, die anatomisch gar nicht oder nur in ungenügendem Maße konstatiert wurde. Ein Moment, das sehr zur richtigen Deutung des klinischen Verlaufes nachteilig ist, ist das, daß 1. viele Fälle, wo die anatomischen Veränderungen auf Sklerose deuten, ihr klinischer Verlauf und noch mehr ihr Anfang vollständig unbekannt war; 2. der größte Teil der Fälle, dessen klinischer Verlauf auf Sklerose deutete, nicht seziert wurde, und 3. der größte Teil aller sezierten Fälle betraf hochbejahrte Leute, bei denen überhaupt degenerative Prozesse sehr häufig sind, während die wirkliche primäre Sklerose meistens eine Krankheit des jungen Alters ist. Wenn aber sogar das klinische Bild der Sektion entsprechen möchte, wäre dies leider bis jetzt für die Therapie von wenig Nutzen.

Digitized by Google
Original from UNIVERSITY OF CALIFORNIA
Generated on 2019-10-24 09:58 GMT / http://hdl.handle.net/2027/uc1.b3252757
Public Domain in the United States, Google-digitized / http://www.hathitrust.org/access_use#pd-us-google

Andeutungen über die Wichtigkeit der freien Beweglichkeit der Paukenfenster für das Gehör sind schon längst bekannt und sind in der älteren Literatur verzeichnet.

Im Jahre 1777 stellte Ph. F. Merkel (1) in Halle die These auf: Frequens et immedicabilis surditatis causa est stapedis bassus cum margine foraminis ovalis concrescentia, item incudis cum malleo ankylosis, quam observavi.

Swan (2) und Yearsley (3) waren der Meinung, da man sehr viele schwerhörige Personen antrifft, deren äußerer Gehörgang, Trommelfell gesund, deren Trommelhöhle nicht verschleimt ist, so ist man genötigt zur Annahme einer eigentümlichen Erkrankung der Schleimhaut oder der exzitomotorischen und motorischen Nerven, nämlich der Verzweigungen des N. trigeminus in der Trommelhöhle.

Kramer (4), der unermüdliche Verfechter der nervösen Schwerhörigkeit, äußerte sich folgendermaßen: Es bleibt allen Ärzten und Ohrenärzten, nach deren Ansicht der „Hörnerv" nicht oft primär und selbständig leiden könne, nichts weiter übrig, als in zweifelhaften Fällen den Sitz der Schwerhörigkeit im mittleren Ohre, in der Trommelhöhle zu suchen.

Gaal (5) schließt bei der Beschreibung des chronischen Trommelhöhlenkatarrhs seine Betrachtungen über verschiedene Krankengeschichten folgendermaßen aus: Vielleicht liegt die Ursache der Taubheit nicht im äußeren Ohre, noch in der Eustachischen Röhre, noch in der Schleimanhäufung in den Paukenhöhlen, sondern in einer Verdichtung oder anderen Veränderung im Gewebe der die Paukenhöhle bekleidenden Membrane, folglich der die Fenster verschließenden Häute. . . . Meiner Meinung nach aber sind organische Veränderungen der Bekleidehaut und die dadurch bedingte Wirkung auf die Fenster, Beinchen und die Membrana tympani allein schon hinreichend, um das Hindernis der vollkommenen Fortleitung des Schalles zu erklären.

Bonnafont (6) beschreibt vier Fälle, von denen in zweien die ersten zwei Gehörknöchelchen zerstört waren; diese Kranken hörten aber, da der Steigbügel erhalten war. In den zwei anderen Fällen aber, wo kein Gehör mehr vorhanden war, spricht Bonnafont die Vermutung aus, ob in diesen Fällen eine Ankylose der Steigbügelplatte nicht die Ursache der Taubheit war, indem keine Sklerose oder Verkalkung der Paukenhöhlenschleimhaut vorlag. Von einer Ankylosierung der Gehörknöchelchen und Verdickung der die Fenster schließenden Häute ist auch bei Valsalva, Morgagni, Van der Hoeven, Beck und Wilde erwähnt.

Toynbee (7) gebührt das Verdienst, auf die Wichtigkeit der pathologischen Veränderungen des Steigbügels und des ovalen Fensters für das Gehör zuerst hingewiesen zu haben. Nach seiner Meinung kann die Schleimhaut der Paukenhöhle einer chronischen Entzündung unterliegen, infolge von Rheumatismus oder ohne denselben, die zur Steifheit der Gehörknöchelchen führt. Im

Digitized by Google
Original from UNIVERSITY OF CALIFORNIA
Generated on 2019-10-24 09:58 GMT / http://hdl.handle.net/2027/uc1.b3252757
Public Domain in the United States, Google-digitized / http://www.hathitrust.org/access_use#pd-us-google

vorgerückten Alter kann diese Steifheit ohne jegliches entzündliche Symptom entstehen. Die Folge der Immobilität des Steigbügels übt ihren Einfluß auf das runde Fenster und auf die Labyrinthflüssigkeit aus. Bei Kindern ist diese Krankheitsform selten. Seine Untersuchungen über die Ankylose des Steigbügels im ovalen Fenster stützen sich auf 136 Fälle, die er folgendermaßen einteilt: 1. Einfache Ausdehnung des Gelenkrandes der Steigbügelplatte 49mal, 2. Ausdehnung des Gelenkrandes der Steigbügelplatte mit kalkartiger Weiße der ganzen Platte 29mal, 3. Ausdehnung der ganzen Platte und Knochenbildung, welche die beiden Gelenkflächen verband, 25mal, 4. Neugebildete Knochenmasse zwischen dem Steigbügel und dem ovalen Fenster, die beiden Gelenkflächen verbindend, 21mal, 5. Neugebildeter Knochen um das ovale Fenster herum 12mal. Außerdem beschreibt er noch 35 Präparate von teilweiser Verwachsung des Steigbügelvorhofgelenkes infolge der Starrheit der Kapselbänder. Es ist vollständig irrtümlich, die infolge dieser Störungen hervorgerufene Schwerhörigkeit von einem Leiden des Hörnerven in Abhängigkeit zu bringen. Toynbee hat bereits die Symptomatologie der Rigidität, das heißt also der heutigen Sklerose mit der der Steigbügelankylose identifiziert. Letztere unterscheidet sich nur dadurch, daß bei ihr die Symptome und die Ergebnisse der Untersuchung in gesteigertem Maße vorhanden sind. In nicht sehr vorgeschrittenen Fällen handelt es sich um verhältnismäßig geringe Hemmung der Beweglichkeit des Steigbügels, während schwere Fälle auf Synostose der Steigbügel zurückzuführen sind. Als Symptome der pathologischen Veränderungen des Steigbügelvorhofsgelenkes oder seiner Umgebung betrachtet Toynbee allmähliche Schwerhörigkeit. Charakteristisch für dieselbe ist, daß die Kranken nur die Sprache einer Person verstehen können; schwer oder fast gar nicht, wenn zwei oder mehrere Personen gleichzeitig sprechen; manchmal wieder, wenn nur langsam gesprochen wird. Laute Geräusche schaffen vorübergehende Verbesserung oder Verschlechterung des Gehörs. Diese Erscheinungen sind als Verlust des Adaptationsvermögens zu betrachten. Bisweilen tritt augenblickliche Besserung des Gehörs durch weites Gähnen, durch Stoßen des äußeren Ohres oder durch festes und schnelles Drücken des Tragus ein. Zum längeren Hören ist eine verlängerte Anstrengung der Aufmerksamkeit notwendig, die sehr bald ungemein den Kranken ermüdet. Ein Symptom, das aber auch bei anderen Ohrkrankheiten vorhanden ist, ist das Besserhören im Lärm (Paracusis Willisii), zum Beispiel während einer Reise im Waggon. Ferner wird Mangel an Ohrenschmalz erwähnt und Verengerung des äußeren Gehörganges bis zur Exostosenbildung, infolge der Kongestion dieser Teile. Das Trommelfell ist leicht getrübt in vorgeschrittenen Fällen, und zwar bei wirklicher Ankylose des Steigbügels starr. Die Tube ist gewöhnlich offen. Der Luftstrom ist breit und erzeugt ein Klappen oder rauhes Krachen infolge des Streichens der Luft an die Innenfläche des starren oder gespannten Trommel-

Digitized by Google
Original from UNIVERSITY OF CALIFORNIA
Generated on 2019-10-24 09:58 GMT / http://hdl.handle.net/2027/uc1.b3252757
Public Domain in the United States, Google-digitized / http://www.hathitrust.org/access_use#pd-us-google

fells. Prognostisch sind am ungünstigsten die Fälle, wo der Vorhof mit der Steigbügelplatte durch Knochenmasse vereinigt ist. Es gibt aber kein Mittel, um die Ankylose von der Ausdehnung der Gelenkflächen zu erkennen und zu unterscheiden.

Bei v. Tröltsch (8) findet man zuerst den Ausdruck „Sklerose" für eine bestimmte chronische Erkrankung des Gehörorgans. Er trennt dieselbe einerseits vom Tubenkatarrh mit seinen Folgezuständen in der Paukenhöhle und ferner von dem eigentlichen sekretorischen Paukenhöhlenkatarrh. Es liegt auf der Hand, daß hiermit die Toynbeesche Rigidität der Paukenhöhlenschleimhaut gemeint ist, obwohl v. Tröltsch die bahnbrechenden Arbeiten Toynbees mit keinem Worte erwähnt. Nach v. Tröltsch ist dieser interstitielle Prozeß, der als trockener Katarrh — sit venia verbo! — oder als Sklerose der Paukenhöhlengewebe bezeichnet ist, am wenigsten aufgeklärt. Der Name „Sklerose" entspricht einer mehr äußerlichen Anschauung und einer gewissen klinischen Nötigung; manche besonders trostlose Formen von Ohrenleiden, welche wir nach allem auf Veränderungen im Mittelohre beziehen müssen, von den gewöhnlichen und eigentlichen Katarrhen abzusondern. Möglich, daß eine auf vielfache anatomische Untersuchung solcher Fälle gegründete Erweiterung unserer Kenntnisse ihnen eine völlig selbständige Stellung in der Reihe der Ohrenerkrankungen verschaffen wird. Vorläufig stellen wir uns diesen Prozeß als einen pathologischen Vorgang vor, bei welchem die Paukenhöhlenschleimhaut dichter, starrer, unelastischer wird, welche Veränderung sich am Trommelfell, am Hammer-, Ambosgelenk und insbesondere an den beiden Fenstermembranen für die Vibrationsfähigkeit derselben sehr störend erweist und schließlich zu vollständiger Starrheit der Gelenke, der Gehörknöchelchen und zu gänzlicher Unbeweglichkeit des Steigbügels, infolge von Verkalkung oder Verknöcherung des Ligamentum annulare (Synostosis stapedis) auch zu gleicher Erstarrung der Membran des runden Fensters führt. Die histologischen Veränderungen, welche der sogenannten Sklerose zugrunde liegen, sind jedenfalls mannigfacher Art. . . . Und weiter sagt v. Tröltsch: „Es drängt sich die Frage auf, ob wir nicht statt einer „Sklerose der Paukenhöhlenschleimhaut" eine knöcherne Metamorphose der Knorpelelemente am Griff des Hammers und am Fußtritt des Steigbügels vor uns haben."

Diese Erwartung ist teilweise in Erfüllung gekommen. Anatomische und vor allem mikroskopische Untersuchungen, sowie der Ausbau der Lehre von der funktionellen Prüfung des Gehörorgans haben uns gelehrt, daß wahrscheinlich bestimmte Veränderungen an den Paukenfenstern besonders am Steigbügelvorhofgelenk und vielleicht auch in der Labyrinthkapsel die anatomische Grundlage bilden für jenes Leiden, welches wir nach dem Vorgange von v. Tröltsch noch bis jetzt als Sklerose zu bezeichnen gewohnt sind. Aber auch noch bis jetzt ist es nicht endgiltig erwiesen, daß die pathologisch-ana-

Generated on 2019-10-24 09:58 GMT / http://hdl.handle.net/2027/uc1.b3252757
Public Domain in the United States, Google-digitized / http://www.hathitrust.org/access_use#pd-us-google
Digitized by Google
Original from UNIVERSITY OF CALIFORNIA

tomischen Befunde dem klinischen Bilde einer primären Krankheit entsprechen, die wir Otosklerose nennen, und davon sind wir leider noch weit entfernt.

Schwartze (9) schreibt unter anderem: „Bei sehr inveterierten Katarrhen kann es außerdem zu Verkalkungen im Trommelfell und in der Membran des runden Fensters, auch zu sklerotischer Degeneration und Kalkablagerungen in der periostalen Bindegewebsschicht der Paukenschleimhaut kommen, wodurch der Übergang zur Sklerose der Paukenschleimhaut gegeben ist. Die funktionell störendsten Veränderungen finden sich an den Labyrinthfenstern mit ihren Nischen, und zwar am häufigsten wiederkehrend die abnormen Verwachsungen und Fixation des Steigbügels. Durch solche kann die Schalleitung zum Labyrinth am wesentlichsten herabgesetzt oder fast ganz aufgehoben werden." Bei der Zusammenstellung älterer Sektionen fand Schwartze (10) in 31 mit Synostosen des Steigbügels behafteten Gehörorganen das Trommelfell 19mal verändert und 12mal normal. Ferner bestand die nach seiner Ansicht für die Steigbügelankylose charakteristische Hyperämie am Promontorium 4mal. Es muß gleichzeitig bemerkt werden, daß aber auch Sektionen vorliegen mit starker Hyperämie am Promontorium und am ovalen Fenster ohne Synostose des Steigbügels (Voltolini, v. Tröltsch, Lucae).

Nach Wendt (11) ist es zweifelhaft und schwierig, mit bloßem Auge Veränderungen in der Mittelohrschleimhaut auszuschließen oder ihre Verdickungen auf das Doppelte und etwas darüber zu erkennen. Vorkommen von Verkalkung und Verknöcherungsprozessen, wie sie besonders als Ursache von Unbeweglichkeit des Steigbügels beschrieben sind, werden solange mit Vorsicht aufzunehmen sein, als nicht zugleich eine eingehende Untersuchung der Schleimhaut vorliegt. Bei jeder Art von chronischer Ernährungsstörung können Kalkablagerungen in der periostalen Schicht der Paukenschleimhaut zustande kommen und es bildet sich hier vielfach aus Verknöcherungen Ankylose des Steigbügels, gleichgiltig, ob der Prozeß durch Serum, Eiter oder als trockener Katarrh (Sklerose mancher Ohrenärzte) einherging. Auch verschiedene unmittelbare Adhäsionen der Schleimhaut, oder durch Faden und Bänder verursacht, können in ungünstigen Fällen in narbige Verdichtung, Verkalkung, Verknöcherung und in Sklerose übergehen. Diese Adhäsionen beeinträchtigen die Funktion, wenn sie derber Beschaffenheit sind und akustisch wichtige Teile in Bereich ziehen.

Steinbrügge (12) behandelt die Verdichtung der Labyrinthfenster kurz und meint, das eigentliche Wesen der schleichend und unmerklich verlaufenden sklerotischen Prozesse ist noch nicht genügend aufgeklärt. Über knöcherne Stapesankylose erschien außerdem bis zum Jahre 1890 eine Reihe von Publikationen (Erhard, Voltolini, Politzer, Lucae, Moos, Schwartze, Bertuch, Weber-Liel, Magnus, Kirchner und Bezold). Wir nehmen Abstand von einer Besprechung mehrerer von diesen Arbeiten, weil sie wenig

Digitized by Google
Original from UNIVERSITY OF CALIFORNIA
Generated on 2019-10-24 09:58 GMT / http://hdl.handle.net/2027/uc1.b3252757
Public Domain in the United States, Google-digitized / http://www.hathitrust.org/access_use#pd-us-google

Neues enthalten und zu viel Raum in Anspruch nehmen würden. Sorgfältig und genau sind sie beschrieben bei Panse: „Die Schwerhörigkeit durch Starrheit der Paukenfenster", 1897.

Die Untersuchungen der bis jetzt erwähnten Autoren schließen sozusagen die erste Periode der Arbeiten über die Otosklerose. Aus den hier kurz erwähnten Angaben ersieht man, daß die anatomo-pathologische Ursache dieses Leidens in die Schleimhaut der Paukenhöhle, in die Gehörknöchelchen verlegt wurde, vorwiegend aber wurde es erklärt durch eine Spannung, Starrheit, Verkalkung und Verknöcherung der beiden Fenster, eventuell der Steigbügelplatte, wie auch des runden Fensters. Die Feststellung des Steigbügels war bedingt entweder durch Synostose der Flußplatte mit den Rahmen des Vorhoffensters oder durch eine knöcherne Verwachsung der Schenkel mit den Wandungen der Fensternische. Bisweilen waren gleichzeitig die Platte und die Schenkel fixiert. Soweit es sich durch mikroskopische Untersuchung feststellen ließ, entstand die Stapesankylose infolge von chronischer, katarrhalischer oder eitriger Mittelohrentzündung, bisweilen aber bei ganz normalen Verhältnissen in der Paukenhöhle, durch einen primär otitischen Prozeß im Felsenbein.

Mit dem Jahre 1890 begann ein wesentlicher Fortschritt sowohl in diagnostischer als pathologisch-anatomischer Hinsicht, indem zahlreiche Fälle von knöcherner Stapesankylose zur Beobachtung kamen, welche bei der Hörprüfung die von Bezold als charakteristisch betrachteten Symptome: Hinaufrücken der unteren Tongrenze, negativer Rinne und verlängerte Knochenleitung, mehr oder weniger ausgeprägt zeigten und bei der Sektion einer genaueren histologischen Untersuchung unterworfen waren. Ungeachtet aber aller bisherigen Arbeiten und Beobachtungen, sind wir noch weit entfernt, das wirkliche Wesen und die Pathogenese der Schwerhörigkeit, welche durch die sogenannte primäre Otosklerose entsteht, zu kennen. Eine Einigung der verschiedenen Ansichten ist bis jetzt nicht erreicht worden.

Nach den jetzt herrschenden Anschauungen lassen sich drei Hauptrichtungen bemerken, und zwar: 1. Nach Katz, Habermann, Denker, Lucae, Schilling und teilweise nach Bezold ist die Stapesankylose respektive die Knochenerkrankung die Folge einer Mittelohrentzündung, eventuell ein periostitischer Vorgang in der Mittelohrauskleidung; 2. nach Politzer, Möller, Hartmann und zum Teil nach Siebenmann entsteht die Stapesankylose infolge primärer Erkrankung der knöchernen Labyrinthkapsel; 3. Siebenmann, Brühl und Alexander betrachten sie als intraembryonalen und kongenitalen Prozeß; ersterer legt das Hauptgewicht auf den Spongiosierungsprozeß im Felsenbein.

Katz (13), ähnlich wie es Toynbee für einzelne seiner Fälle getan hatte, ist geneigt, eine primäre selbständige Entzündung an der Steigbügelvorhofverbindung auf rheumatischer Grundlage anzunehmen. Auf Grund spä-

Digitized by Google
Original from UNIVERSITY OF CALIFORNIA
Generated on 2019-10-24 09:58 GMT / http://hdl.handle.net/2027/uc1.b3252757
Public Domain in the United States, Google-digitized / http://www.hathitrust.org/access_use#pd-us-google

terer Untersuchungen glaubt er, daß die Knochenaffektion bei der Stapesankylose immer von einer Periostitis in der Paukenhöhle ausgeht. Daß die Mittelohrentzündungen nicht häufiger zur Periostitis stapedio-vestibularis führen, liegt darin, daß Personen, die von der Otosklerose befallen werden, mit konstitutionellen, respektive dyskratischen Leiden belastet sind, welche die hauptsächlichsten Ursachen der Otosklerose bilden. Katz stützt seine Ansicht über die Pathogenese der Otosklerose auf zwei von ihm veröffentlichte Fälle, die zur Sektion und mikroskopischen Untersuchung gelangten.

Bezold-Scheibe (14) kam auf Grund der Untersuchung seines ersten Falles zur Ansicht, daß die hochgradige Schwerhörigkeit bei der Otosklerose infolge einer Stapesplatteankylose entstanden ist. Letztere war die Folge einer umschriebenen chronisch-entzündlichen Knochenerkrankung, die entweder vom Periost oder vom Knochen selbst der Nische des ovalen Fensters ihren Ausgang genommen hatte.

Habermann (15) beschreibt die Untersuchungsergebnisse bei 12 Schläfenbeinen von mit Otosklerose behafteten Kranken. Die Mehrzahl dieser Fälle erwies sich durch Residuen vorausgegangener Mittelohraffektionen kompliziert, die sich schon durch die otoskopische Untersuchung als solche erkennen ließen, so daß dieselben als anatomischer Befund der reinen, primären Sklerose nicht betrachtet werden können. Da aber die gefundenen histologischen Veränderungen sehr analog sind den Befunden bei der unkomplizierten Sklerose, sind sie von großem Wert für die anatomisch-pathologische Erörterung der Sklerose. Diese Fälle, glaube ich, können aber für die Erklärung der Pathogenese der reinen Sklerose nicht maßgebend sein, denn es ist, wie Politzer mit Recht behauptet, möglich, daß es in diesen Fällen sich nicht um einen Folgezustand der Mittelohrentzündung handle, sondern um das Auftreten einer Mittelohreiterung bei mit Otosklerose behafteten Individuen. Habermann war anfangs (1892) der Ansicht, daß die Stapesankylose entsteht entweder durch Kalkablagerung in das Ringband oder durch Wucherungen des Knorpelbelages, häufig aber ist sie Folge einer Ostitis des Knochens in der Umgebung der Basis des Steigbügels. Später (1901) sprach er die Meinung aus, daß die Knochenerkrankung von einer Entzündung im Mittelohr ausgehe. Er gelangte zur Überzeugung, daß die Erkrankung entlang den größeren Gefäßkanälen auf den Knochen übergreife; außerdem kommen noch die Markräume in Betracht, von denen gleichfalls die Entzündung bis zum inneren Gehörgang fortschreiten und denselben umgreifen kann. Charakteristisch für die Erkrankung ist ihr Auftreten in scharf umschriebenen Herden, die in kleinerer oder größerer Ausdehnung das Schläfenbein durchsetzen. Ihr Entstehen läßt sich ganz besonders in frischen Fällen verfolgen. An der Oberfläche des Knochens erreichen sie meist eine geringe Ausdehnung, dagegen in der Tiefe ergreift ihre Ausdehnung manchmal die ganze Knochenpartie zwischen der endostalen Auskle-

Digitized by Google
Original from UNIVERSITY OF CALIFORNIA
Generated on 2019-10-24 09:58 GMT / http://hdl.handle.net/2027/uc1.b3252757
Public Domain in the United States, Google-digitized / http://www.hathitrust.org/access_use#pd-us-google

dung des Vorhofs und der Schnecke einerseits und dem Periost der Paukenhöhle andrerseits. Nur selten dringt die Knochenerkrankung von der Labyrinthkapsel in dessen Inneres ein. Mikroskopisch zeigt der Knochen verschiedene Veränderungen an verschiedenen Stellen und man findet häufig übereinander alle Stadien der Ostitis. Im wesentlichen müssen frische und alte Veränderungen unterschieden werden. Die frischen, die Habermann nur in einem Falle konstatierte, zeigen große Ähnlichkeit mit dem Bilde der Ostitis vasculosa Volkmanns. Es wird der harte Knochen der Felsenbeinpyramide von neugebildeten Gefäßkanälen durchzogen, die dadurch entstehen, daß der alte Knochen durch die neuen, in denselben eindringenden Gefäße zum Einschmelzen gebracht wird. Die älteren Veränderungen fanden sich meist an der vorderen Umrandung des Vorhofsfensters und in der äußeren Wand der Nische des runden Fensters, die frischesten dagegen — am weitesten entfernt von der Paukenhöhle.

Später tritt Knochenneubildung ein, die neugebildeten Gefäßkanäle und Räume kommen ganz zum Schwinden und der Knochen wird vollständig sklerotisch oder die Räume bleiben bestehen und ihr Inhalt wird entweder in spärliches Fettmark umgewandelt oder er verschwindet ganz bis auf ein spärliches Bindegewebe am Rande, so daß die Räume fast leer erscheinen. In der ursächlichen Deutung der beschriebenen Veränderungen weicht Habermann von seiner früheren Ansicht, daß die Knochenerkrankungen bei der Otosklerose Folge einer akuten oder chronischen Mittelohrentzündung sei, jetzt insofern ab, als er letzterer da, wo dieselbe nachgewiesen werden kann, nur einen begünstigenden Einfluß auf die Lokalisation im Ohre zuerkennt.

Schilling (16) beschrieb einen Fall, aus welchem er schließt, daß die Spongiosierung von dem Periost der Mittelohrschleimhaut ausgegangen ist und durch Vermittlung der Gefäße gegen das Vestibulum und die Schnecke vorgerückt ist. Der in diesem Falle auf der rechten eiternden Seite vorhandene große pathologische Knochenherd, war wahrscheinlich von der Mittelohreiterung unabhängig.

Moos (17) war wohl der erste, der die Ansicht aussprach, daß es sich bei dem Fehlen jeglicher Veränderungen der Paukenhöhlenschleimhaut um einen primär ostitischen Prozeß des Felsenbeins (Fall I) oder um eine zirkumskripte Periostitis an der Labyrinthkapsel (Fall II) handelt, die als Ursache der Stapesankylose zu betrachten ist.

Im Jahre 1889 gibt Politzer (18) in der zweiten Ausgabe seines Handbuches die Abbildung und kurze Beschreibung eines mikroskopischen Schnittes durch die Stapediovestibularverbindung, welche eine Steigbügelplatteankylose mit dem Vorhofsfenster infolge von Auflagerung neugebildeter Knochensubstanz auf die Innenfläche des Stapes und die Umgebung des ovalen Fensters darstellt. Bei diesem Falle ist aber kein funktioneller Befund angegeben. Außer-

Digitized by Google
Original from UNIVERSITY OF CALIFORNIA
Generated on 2019-10-24 09:58 GMT / http://hdl.handle.net/2027/uc1.b3252757
Public Domain in the United States, Google-digitized / http://www.hathitrust.org/access_use#pd-us-google

dem gibt Politzer (19) noch 3 Fälle von Taubheit an, bei denen der Stapes durch eine Hyperostose am Promontorium im Pelvis ovalis fixiert war.

Auf Grund von 16 anatomisch untersuchten Fällen brach Politzer (20) mit den herrschenden Ansichten über die Pathogenese der Otosklerose und kam zur Überzeugung, daß die sogenannte Otosklerose ihren Anfang nicht im Mittelohre hat, sondern in der Labyrinthkapsel, und zwar in der Umgebung der Fensternischen primär sich entwickelt. Diese Erkrankung führt zur Neubildung von Knochengewebe und zu kompletter Stapesankylose. Politzer betont insbesondere den Umstand, daß die auffälligsten Veränderungen im Knochengewebe nicht in der Nähe der Mittelohrschleimhaut, sondern in den tieferen Schichten der Labyrinthkapsel konstatiert werden. Das die Umgebung des ovalen Fensters bildende Knochengewebe der Labyrinthkapsel ist eine neugebildete Knochensubstanz. Die Knochenkörperchen sind im pathologischen Gewebe zahlreicher als im normalen. Die Knochenräume sind sehr erweitert; in einigen Fällen sind sie von zellenreichem Bindegewebe und sich nach allen Richtungen kreuzenden Blutgefäßen von verschiedener Größe ausgefüllt. In frischeren Fällen sind diese Räume mit ausgedehnten Blutgefäßen erfüllt, in denen viele Blutkörperchen strotzen. In anderen Fällen waren neben den Blutgefäßen in verschiedener Menge Riesenzellen und zerstreute Osteoblasten und Osteoklasten. Politzer verwirft entschieden die Ansicht, daß die typische Form der Otosklerose von einer Erkrankung der Schleimhaut, respektive von der Periostlage ausgehe, und zwar deshalb, weil erstens in keinem Falle, bei dem der Sitz der Erkrankung die Promontorialwand war, das Fortschreiten des Prozesses von den der Periostlage näher gelegenen Teilen gegen die tieferen Schichten gesehen wurde, die Knochenerkrankung vielmehr dort, wo sie nicht als zirkumskripte Insel in der Labyrinthkapsel vorkommt, sich auf die ganze Dicke der Promontorialwand erstreckt; zweitens weil Politzer, Möller, Manasse und Lindt scharf begrenzte zirkumskripte neugebildete Knochenherde in der Labyrinthkapsel fanden, zwischen denen und dem Periost eine normale Knochenlage bestand. Drittens fand Politzer bei der histologischen Untersuchung nicht die geringsten Veränderungen in der Mittelohrschleimhaut und in deren Periostlage.

Zugleich erwähnt aber Politzer, daß analoge Veränderungen in der Labyrinthkapsel auch bei den nichteitrigen Adhäsivprozessen vorkommen können, was auch Manasse, Habermann und andere gezeigt haben. Nur muß nach Politzer noch bewiesen werden, ob sie wirklich die Folge der Mittelohrerkrankung sind oder eine unabhängige Kombination bilden, da er bei chronischer Mittelohreiterung kein einziges Mal eine solche Veränderung in der Labyrinthkapsel sah. Als Beweise für seine Ansicht teilt Politzer sieben von seinen Fällen mit und kommt zu dem positiven Schluß, daß bei einer ansehnlichen Anzahl von Fällen, die man gewohnt ist, als Otosklerose zu bezeichnen,

Digitized by Google
Original from UNIVERSITY OF CALIFORNIA
Generated on 2019-10-24 09:58 GMT / http://hdl.handle.net/2027/uc1.b3252757
Public Domain in the United States, Google-digitized / http://www.hathitrust.org/access_use#pd-us-google

die zur Ankylose führende pathologische Veränderung in der Labyrinthkapsel ihren Ausgangspunkt besitzt; denn sollten solche Veränderungen in den Knochenwänden der Trommelhöhle entstehen, so müßte häufig bei den chronischen Mittelohrkatarrhen mit Hypertrophie und Verdickung der Mittelohrschleimhaut die Labyrinthkapsel in Mitleidenschaft hineingezogen werden. Dies ist aber selten der Fall und es fragt sich noch, ob in solchen Fällen, wo man dies findet, die Knochenerkrankung nicht unabhängig entstand. Politzer fügt hinzu, daß auch andere anatomische Veränderungen im Ohre, und zwar die Verkalkung und Verknöcherung des Ligamentum stapedio-vestibulare, die Verwachsung der Steigbügelschenkel mit den Wänden der Nische des ovalen Fensters und Verdickungen des Schleimhautüberzuges der Membran des runden Fensters, unter Symptomen der progressiven Schwerhörigkeit verlaufen können. Bei solchem Befunde sollte man an den Ausspruch Steinbrügges denken, daß es stets zu berücksichtigen sei, in welcher Periode der Erkrankung die anatomische Untersuchung gemacht wurde; auch sollte man nicht vergessen an den oben gebrachten Nachweis von Wendt, daß eine Mittelohrentzündung vorausgegangen sein kann, ohne eine Spur zu hinterlassen. Es ist also nicht bewiesen, wie Grunert meint, daß der Knochenprozeß ohne jede vorhergegangene Mittelohrentzündung entstehen kann.

Der Hauptübelstand der Politzerschen wie auch aller bisherigen pathologisch-anatomischen Untersuchungen liegt darin, daß dieselben fast durchweg nur bei hochbetagten Personen vorgenommen wurden, während es zur Lösung mancher Fragen vor allem darauf ankäme, die Anfangsstadien dieser Prozesse an jüngeren Individuen durch Sektionen zu studieren.

Bevor noch Politzer seine Fälle im Jahre 1894 publizierte, hat Bezold (21) in demselben Jahre berichtet über einen im Leben diagnostizierten Fall von doppelseitiger Stapesankylose mit Sektionsbefund, manometrischer und histologischer Untersuchung. Die ganze Erkrankung hatte sich ausschließlich auf das Vorhofsfenster und seine Umrahmung beschränkt. In diesem Falle hat entschieden eine Mittelohrentzündung, jedenfalls aber im rechten Ohre bestanden, dieselbe ließ Residuen an der Paukenhöhlenschleimhaut und am Trommelfell über. Es ist dies nach meiner Ansicht ein sehr wichtiger Fall, der beweist, daß die Krankheit vom Mittelohr entstanden ist. Hier hatte die Krankheit bei einem jungen Individuum verhältnismäßig nicht lange gedauert und deshalb war nur die Stapedio-Vestibularverbindung befallen, die Labyrinthkapsel zeigte noch keine Veränderungen. Es ist sehr wahrscheinlich, daß mit der Zeit der Prozeß in der Paukenhöhle noch mehr in den Hintergrund zurücktreten würde, sich aber längs der Gefäße weiter im Labyrinth verbreiten möchte.

Möller (22) schließt sich auf Grund einer eigenen Beobachtung der Auffassung Politzers an, daß die bei der Otosklerose zugrunde liegende

Generated on 2019-10-24 09:58 GMT / http://hdl.handle.net/2027/uc1.b3252757
Public Domain in the United States, Google-digitized / http://www.hathitrust.org/access_use#pd-us-google
Digitized by Google
Original from UNIVERSITY OF CALIFORNIA

Knochenerkrankung eine Neubildung von Knochengewebe, die den gesunden Knochen verdrängt, das primäre sei, und daß sich erst daran eine sekundäre Resorption, die zur Bildung der großen Hohlräume führt, anschlösse.

Siebenmann (23) und sein Schüler Ed. Hartmann (24) betrachten die Entwicklung von Spongiosierungsherden in der Labyrinthkapsel als so etwas für die Otosklerose Eigentümliches, daß Siebenmann den ganzen Krankheitsprozeß geradezu als „Spongiosifizierung der Labyrinthkapsel" bezeichnet wissen wollte, und er betrachtet sie als die letzte Phase eines in der Schneckenkapsel selten vorkommenden Wachstumsprozesses, der zwar in anderen Knochen die Regel bildet, im Felsenbein aber im normalen Zustande nicht vorkommt.

Nach Siebenmann geht die Spongiosierung nicht vom Periost aus, noch entwickelt sie sich primär in der Labyrinthkapsel, sondern die ältesten Partien sind an der Grenze der enchondral gebildeten primären Labyrinthkapsel und dem sekundär vom Periost aus angelagerten Bindegewebsknochen zu finden. Man kann aber aus dieser Auffassung Siebenmanns, wie mit Recht Denker bemerkt, den Schluß nicht ziehen, daß es sich bei der sogenannten Otosklerose um einen rein physiologischen Vorgang handelt, denn sonst würde es zu einer anatomischen Veränderung der knöchernen Schneckenwand nicht kommen, wo ausgefressene Lakunen infolge von Riesenzellen entstanden sind und wo die osteoide Substanz bis zum Endost reichte. Auch würde bei einem physiologischen Vorgang eine derartige Umwandlung der Kompakta der Labyrinthwand nicht entstehen.

Eine Analogie für diesen chronisch-entzündlichen hyperplastischen Prozeß findet man bis jetzt nicht im Knochensystem, es drängt sich deshalb unwillkürlich die Frage auf, warum ausnahmsweise die Labyrinthkapsel befallen wird.

Katz erkennt zwar die Bedeutung der Siebenmannschen anatomischen Befunde von Markraumbildung völlig an, hält aber die Spongiosierungsherde sowie die Knochenneubildung bei der Sklerose stets für entzündlichen Ursprungs, und zwar ausgehend von einer Periostitis der Paukenhöhle. Er betrachtet die von Siebenmann gefundenen Knochenveränderungen als das Produkt einer Ostitis vascularis chronica.

Brühl (25) erklärt sich auf Grund zweier Sektionsbefunde für das Vorliegen einer reinen Knochenerkrankung. Diese schreitet besonders an der Grenze des bindegewebig und enchondral angelegten Knochens und im bindegewebig vorgebildeten Anteile der Labyrinthwand selbst vorwärts und besteht gleichzeitig aus zerstörenden und neubildenden Vorgängen. Sie entsteht infolge einer umschriebenen Periostitis in der vor dem Rande des ovalen Fensters gelegenen Labyrinthwand, vielleicht weil hier die Gefäße eigentümlich und stärker entwickelt sind. In beiden Fällen von Brühl waren die Hörnerven afficiert, die Affektion war aber späteren Ursprungs.

Digitized by Google
Original from UNIVERSITY OF CALIFORNIA
Generated on 2019-10-24 09:58 GMT / http://hdl.handle.net/2027/uc1.b3252757
Public Domain in the United States, Google-digitized / http://www.hathitrust.org/access_use#pd-us-google

Wenn man berücksichtigt, daß Siebenmann nur in einem seiner Fälle und Politzer in zweien isolierte Herde in der Schnecke fanden, welche weder mit anderen Herden in Zusammenhang standen, noch bis zur Mittelohrschleimhaut reichten, in allen übrigen aber das neugebildete Knochengewebe bis an das Periost der Paukenhöhle und den Vorhof herangereicht hatte, daß sogar bei Politzer und Siebenmann Fälle erwähnt sind, wo die Mukosa der Paukenhöhle verdickt war, daß sie hie und da normal zu sein schien, daß sie nicht überall genau mikroskopisch untersucht war und daß Siebenmann und Hartmann dem sekundären, vom Periost aus angelagerten Bindegewebsknochen eine gewisse Rolle zuschreiben, so müssen wir doch zum Schluß gelangen, daß das Periost, respektive die Trommelhöhlenschleimhaut den Ausgangspunkt der Erkrankung am wahrscheinlichsten bildet. Für Fälle, wo keinerlei Veränderungen in der Paukenhöhlenschleimhaut vorhanden sind, die als Residuen einer vorausgegangenen Entzündung zu betrachten sind, vertritt Denker die Ansicht, daß in diesen Fällen nur eine primäre Erkrankung des Periosts oder des Knochens in Betracht kommen kann; es läßt sich aber bis jetzt nicht entscheiden, ob diese primäre Affektion in der enchondral gebildeten Labyrinthkapsel, in dem aufgelagerten Bindegewebsknochen, im Periost oder an verschiedenen Punkten ihren Ausgang nimmt. Auf die Fälle Politzers (2 Fälle) und Siebenmanns (1 Fall) sich stützend, betrachtet Denker für möglich die Spongiosierung des Knochens ohne Mitwirkung des Periosts. Bei der Übersicht der von mir angegebenen Tabelle, welche, wie ich glaube, alle bisher sezierten Fälle von reiner primärer Otosklerose enthält, kann man sich überzeugen, daß fast überall Veränderungen in der Mittelohrschleimhaut angedeutet sind.

Alexander (26), der in letzterer Zeit Gelegenheit hatte, 4 Fälle von Kretinismus anatomisch zu untersuchen, und zwar 2 Fälle von kretinischer Taubheit, einen Fall von hochgradiger Schwerhörigkeit bei einem kretinösen Kinde und einen Fall von Schwerhörigkeit bei einem kretinösen Hund, fand in 2 Fällen (I und III) ostitische Knochenveränderungen, und zwar zeigte sich eine Übereinstimmung sowohl in der besonderen histologischen Form der Knochenveränderungen, als auch in der Lage dieser Knochenherde, und ihr mikroskopisches Bild stimmt vollkommen überein mit dem der Otosklerose, die mit dem Kretinismus gar nichts zu tun hat. Diese Fälle, wie auch der Fall von Lindt (27) sind nach Alexander nicht nur kongenital, sondern führen sogar noch weiter zur These, daß die pathologisch-anatomischen Veränderungen bei der Otosklerose in ihrer Grundlage kongenital sind, und Alexander ist geneigt, aus dem Resultat dieser Knochenveränderungen und den Befunden von Lindt, Manasse und Politzer die Otosklerose als eine kongenitale Erkrankung zu betrachten. Er spricht die Meinung aus, daß der Ausdruck „Spongiosierung“ für die Otosklerose nicht entspricht, denn die

Digitized by Google
Original from UNIVERSITY OF CALIFORNIA
Generated on 2019-10-24 09:58 GMT / http://hdl.handle.net/2027/uc1.b3252757
Public Domain in the United States, Google-digitized / http://www.hathitrust.org/access_use#pd-us-google

otosklerotischen Herde haben mit normaler Spongiosa nicht das mindeste gemein. Nach ihm ist die richtige Benennung der Otitis sclerotica als Ostitis vasculosa zu bezeichnen. Die Otosklerose ist eine exquisit vererbbare Erkrankung, doch stellt sich ihr klinisches Bild erst in der Zeit der Pubertät ein. Vererbbar ist nicht die Disposition zur Otosklerose und die charakteristischen Knochenveränderungen treten nicht erst zur Zeit der Pubertät auf, wie man früher annahm, sondern sind intraembryonal und kongenital. Sie bestehen symptomlos oder verursachen nur eine geringe Hörstörung, solange sie nicht die Labyrinthkapsel durchsetzen und solange sie zu keiner Fixation des Steigbügels und zu keiner Veränderung am Schneckenfenster führen. Der Otosklerotiker besitzt schon als Kind, als Neugeborener, ja, schon intraembryonal stark vaskulierte Knochenherde in seinem Felsenbein und erst zur Zeit der Pubertät und vielleicht noch später, wenn es zur Fixation des Steigbügels, zu Veränderungen am Schneckenfenster und zu sekundären degenerativen Veränderungen an den Nervenendstellen des häutigen Labyrinths kommt, welche ein klinisches Bild hervorrufen. Warum dieser Prozeß meistens in der Pubertätszeit zum Vorschein kommt, das erklärt Alexander nicht.

Die Übersicht des bisher anatomisch und mikroskopisch untersuchten Materials spricht mehr dafür, daß die Otosklerose die Folge eines entzündlichen Prozesses des Mittelohres bildet. Ohne Rücksicht aber darauf, ob es den zukünftigen Beobachtern gelingen wird, festzustellen, daß das Leiden primär im Mittelohre entsteht, von da auf die Labyrinthkapsel sich verbreitet, oder ob die Erkrankung der Labyrinthkapsel primär ist, oder endlich, ob die ganze anatomische Basis in der embryonalen Periode ihren Anfang nimmt, eine Tatsache steht fest, daß das klinische Bild, welches infolge der sogenannten Sklerose entsteht, einzig und allein die Folge der knöchernen Stapesankylose ist. Nach Panse (28) ist die Starrheit, wenn nicht die einzige, so jedenfalls die fast einzige Grundlage der Schwerhörigkeit bei der sogenannten Otosklerose. Auch ist die Beobachtung sichergestellt, daß weder die Synostose des Steigbügels, noch eine Verknöcherung des runden Fensters für sich allein zur völligen Taubheit führt, sondern daß dies erst durch gleichzeitige Vermauerung beider Fenster geschieht. Die Richtigkeit dieser Behauptung wird noch dadurch bestätigt, daß auch andere anatomische Veränderungen im Ohre, und zwar die Verkalkung und Verknöcherung des Ligamentum stapedio-vestibulare, die Verwachsung der Steigbügelschenkel mit den Wänden der Nische des ovalen Fensters und Verdickungen des Schleimhautüberzuges der Membran des runden Fensters, also alles, was die Bewegungen des Steigbügels im ovalen Fenster beeinträchtigt, unter dem Bilde der progressiven Schwerhörigkeit, eventuell des Symptomenkomplexes der Otosklerose verlaufen kann. Die Autoren, welche die Erkrankung der Labyrinthkapsel als die essentielle und primäre Basis der Otosklerose betrachten, geben an als

Digitized by Google
Original from UNIVERSITY OF CALIFORNIA
Generated on 2019-10-24 09:58 GMT / http://hdl.handle.net/2027/uc1.b3252757
Public Domain in the United States, Google-digitized / http://www.hathitrust.org/access_use#pd-us-google

anatomisch-pathologische Beweise für die Richtigkeit ihrer Behauptungen die eben von Politzer erwähnten Merkmale. Dagegen lassen sich aber nicht minder wichtige Einwände anführen, und zwar, bei der Statistik der bisher mikroskopisch und makroskopisch wie auch klinisch untersuchten Fälle hatte man es meistens mit hochbetagten und älteren Personen zu tun. Zur Lösung dieser Frage käme es also vor allem darauf an, die Anfangsstadien des fraglichen Prozesses bei jüngeren Individuen durch Sektion zu studieren. Zwar finden sich auch darunter einige jüngere Subjekte und in der von mir angegebenen Tabelle von 45 Fällen der Otosklerose, die zur Sektion gelangten, sind unter 30 Jahren 5 Fälle angegeben, darunter 2 von Alexander, die eigentlich hierher nicht gehören. In 3 Fällen (Bezold, Habermann, Scheibe [Fall II]) sind deutliche entzündliche Veränderungen der Paukenhöhlenschleimhaut verzeichnet. Diese letzten Fälle können also keinen Beweis liefern, daß die Labyrinthkapsel primär affiziert war; dieselben beweisen das Gegenteil. Es sind zwar in neuester Zeit noch einige Sektionen von Otosklerose bei jungen Individuen vorgenommen worden, da war aber die Sklerose als Folge anderer Ohrenkrankheiten, wie zum Beispiel Cholesteatom, Mittelohreiterung, gefunden. Auch wurden die Symptome, eventuell das Gehör bei Lebzeiten nicht genau beobachtet, oder dasselbe blieb vollständig unberücksichtigt. Was die Fälle Alexanders betrifft, so bemerkt er selbst, daß seine Zahlen noch endgültige Schlüsse nicht erlauben. Außerdem befanden sich noch in seinen Fällen die krankhaften Knochenherde nicht an den Stellen, wo sie bis jetzt gewöhnlich bei der Otosklerose gefunden wurden, und zwar in der Vestibulargegend, und wo immer eine Fixation des Steigbügels konstatirt wurde. Auch wissen wir nichts oder sehr wenig von der Hörfunktion der von Alexander zitierten Fälle. Da der veränderte Knochen denselben Bau zeigte wie bei der Otosklerose, so kann man noch keinen Schluß folgern lassen, daß letztere kongenital ist und daß sie nicht von einer Entzündung des Periosts entsteht. Auf dieselbe Weise konnte man zur Ansicht kommen, daß die Otosklerose immer syphilitischen Ursprungs ist, weil die Knochenveränderungen denen bei Syphilis identisch sind. Ich glaube aber, daß in den Fällen Alexanders die Taubheit eher von den nervösen Veränderungen abhängig war, als von den vereinzelten Knochenherden. Andererseits können solche Veränderungen bei alten Subjekten rein seniler, degenerativer Natur sein und die in vielen dieser Fälle verzeichnete Schwerhörigkeit konnte sich ebensogut von entzündlichen Prozessen in der Stapediovestibulargegend, die einst vorhanden waren, entwickeln und anfangs ohne Beteiligung der Labyrinthkapsel entstehen. Dies kann desto mehr vermutet werden, als in vielen von diesen Fällen die Paukenschleimhaut mikroskopisch nicht untersucht wurde, was, wie schon Wendt bewies, ungemein wichtig ist; in anderen, aber schon makroskopisch entzündlichen Veränderungen an gewissen Stellen der Paukenschleimhaut, eventuell in der Gegend des ovalen

Digitized by Google
Original from UNIVERSITY OF CALIFORNIA
Generated on 2019-10-24 09:58 GMT / http://hdl.handle.net/2027/uc1.b3252757
Public Domain in the United States, Google-digitized / http://www.hathitrust.org/access_use#pd-us-google

Fensters beobachtet wurden. Daß chronische periostitische Prozesse ohne jegliches reaktive Symptom verlaufen, das beweisen entzündliche Prozesse der Knochen anderer Gegenden. Aber auch im Mittelohre können sogar eitrige Entzündungen reaktionslos verlaufen, wie zum Beispiel bei tuberkulösen und syphilitischen Individuen. Daß hier entzündliche Vorgänge in der Stapesgegend sich abspielen, kann auch als gewisser Beweis die Hyperämie in der Promontorialgegend dienen, die in manchen Fällen intra vitam zu beobachten ist; ein Symptom, auf das zuerst Schwarze und später Panse ihre Aufmerksamkeit gelenkt haben. Auch ist es nicht bewiesen, daß beschränkte erkrankte Knochenherde das Gehör beeinträchtigen, in keinem Falle aber in solchem Grade, wie man es bei der sogenannten Sklerose begegnet. Es ist ja unmöglich, damit einverstanden zu sein, daß zum Beispiel ein Knochenherd in der Labyrinthkapsel von der Größe eines Stecknadelkopfes, wie dies im Falle Lindts stattfand, imstande sei, hochgradige Schwerhörigkeit, wie man sie bei der Otosklerose beobachtet, herbeizuführen. Vom physikalischen Standpunkte betrachtet, ist das nicht verständlich. Im Labyrinth sind keine Schallwellen mehr vorhanden, sie haben sich hier in ein biologisches Produkt umgewandelt. Wenn die Schallwelle kein Hindernis an den Fenstern findet, so wird sie bei gesundem Hörnerven und seinen Endigungen sich da aus einem akustisch-physikalischen in ein akustisch-biologisches Produkt umwandeln. Dies wird nur dann nicht stattfinden, wenn der Gehörnerv seine Funktion teilweise oder vollständig eingebüßt hat, oder vielleicht, wenn die Labyrinthkapsel in breitem Umfange ihre Striktur verloren hat, vorwiegend aber und ganz ausschließlich, wenn infolge der Unbeweglichkeit der Stapesplatte im ovalen Fenster die Schallwellen durch die Vermittlung des Stapes auf das Labyrinth, respektive auf seine Nerven nicht ihre Wirkung ausüben werden können. In höherem Maße wird dies stattfinden, wenn die Schallwellen auch durch Vermittlung des runden Fensters unaktiv bleiben. Es drängt sich also unwillkürlich die Hypothese auf, die fast zur Sicherheit gelangt, daß der Krankheitsprozeß in der Paukenhöhle, und zwar in seiner mukös periostalen Auskleidung in der Gegend des ovalen Fensters entsteht. Als etwas Spezifisches für diesen Prozeß muß angesehen werden, daß er am öftesten die Steigbügelgegend affiziert und von da auf das Labyrinth sich verbreitet. Panse (28) erklärt dies durch den Umstand, daß, wie bei jeder Entzündung, Ruhigstellung des erkrankten Teiles eine notwendige Bedingung zur Heilung ist, und da der Steigbügel und das runde Fenster, wie überhaupt das Trommelfell und die Gehörknöchelchen zu den häufigst bewegten Teilen gehören, so entwickeln sich in ihnen Folgezustände der Entzündung. Auch ist die Möglichkeit nicht ausgeschlossen, daß die ganze Paukenhöhle ausheilt und der Entzündungsprozeß hält an in den Nischen mit ihren vielfächerigen Strängen. Eine Analogie findet Panse in den isolierten Erkrankungen des oberen Paukenraumes und seiner Teile.

Digitized by Google
Original from UNIVERSITY OF CALIFORNIA
Generated on 2019-10-24 09:58 GMT / http://hdl.handle.net/2027/uc1.b3252757
Public Domain in the United States, Google-digitized / http://www.hathitrust.org/access_use#pd-us-google

Man kann zwar die Möglichkeit einer primären Erkrankung der Labyrinthkapsel mit Sicherheit nicht ausschließen, aber bis jetzt ist das noch nicht endgültig bewiesen. Sollte es aber in Wirklichkeit so sein, so muß immer die Erkrankung am ovalen oder an beiden Fenstern ihren Anfang nehmen, denn nur auf solche Weise lassen sich die Hörstörungen bei intakter Trommelhöhle und intaktem Nerven erklären. Vergessen wir nicht, daß durch Bezolds vieljährige Untersuchungen bewiesen ist, daß alle Behinderungen, welche das Gleichgewicht des Schalleitungsapparates stören, also von der einfachen Belastung des Trommelfells bis zur mehr oder minder starken Anspannung, bis zur Fixation der Steigbügelfußplatte mit dem Ligamentum annulare, ausnahmslos eine und dieselbe Funktionsstörung im Ohre zur Folge haben. Die anatomisch-pathologische Basis der Otosklerose bildet die Stapesankylose und die pathologische Veränderung des runden Fensters. Von der langsamen oder raschen Entwicklung dieser Ankylose hängt der mehr oder minder langsame klinische Verlauf der Krankheit ab. Der vollständlg normale Zustand der Paukenhöhlenschleimhaut in makroskopischer und mikroskopischer Hinsicht, der Gehörknöchelchen, wie auch des Gehörnerven und seiner Endigungen beim Vorhandensein in der Labyrinthkapsel scharf abgegrenzter Knochenherde, von denen gewisse in der Vestibulargegend die Beweglichkeit der Stapesplatte beeinträchtigen oder gänzlich vernichten, und der Befund eines solchen Falles, der intra vitam länger beobachtet wurde, kann erst den Beweis liefern, daß die Otosklerose auch vom Labyrinth ihren Ursprung nehmen kann, aber in keinem Falle, daß sie hier ausnahmslos entsteht. Es sind zwar vereinzelte Fälle verzeichnet, wie zum Beispiel: Katz bei einer tauben Katze, Lindt bei einem Taubstummen, Alexander die oben erwähnten Fälle, wo bei der Sektion keine Stapesankylose vorhanden war. Aber in allen diesen Fällen war der Nervenapparat afficiert und die Hörstörung ist auf diese Affektionen zurückzuführen.

Was die Auffassung Siebenmanns betrifft, daß die Spongiosierung die letzte Phase eines Wachstumsprozesses bildet, der zwar im Felsenbein normalerweise nicht vorkommt, dagegen in anderen Knochen die Regel bildet, so wurde oben die Unhaltbarkeit einer solchen erwähnt, wie auch der Umstand, daß überhaupt scharf begrenzte krankhafte Knochenherde der Labyrinthkapsel ohne Beteiligung der Nerven die Funktion nicht schwer beeinträchtigen, mit Ausnahme eines Falles von Siebenmann, wo die hochgradige Spongiosierung der Labyrinthkapsel ohne andere Anomalien im Labyrinth starke Herabsetzung der Knochenleitung hervorrief. Von der Herabsetzung der Funktion durch die Luftleitung wird aber auch in diesem Falle nichts erwähnt.

M. Th. Zitowitsch (Monatsschr. f. Ohrenheilk., 1908, pag. 597) betrachtet die Otosklerose als Folge einer Erkrankung der inneren Ohrmuskeln, und zwar sind dieselben nicht imstande, in genügendem Grade das Blut und die

Digitized by Google
Original from UNIVERSITY OF CALIFORNIA
Generated on 2019-10-24 09:58 GMT / http://hdl.handle.net/2027/uc1.b3252757
Public Domain in the United States, Google-digitized / http://www.hathitrust.org/access_use#pd-us-google

Lymphe vorwärts zu treiben, weshalb eine Stauung der letzteren eintritt. Auf dem Boden dieser Stauung entwickelt sich eine Entzündung, die mit Vorliebe im Ligamentum rotundum des Foramen ovale und im Steigbügelplättchen sich festsetzt, da gerade hier vor allem eine Blut- und Lymphstaunug entsteht. Aus diesem Grunde riet Zitowitsch, die Sklerose aus der Otopathologie zu streichen, da sie überall entstehen kann, wo eine Inaktivität der inneren Ohrmuskeln stattfindet. Von diesem Standpunkte ausgehend, würde die primäre Sklerose auf angeborene mangelhafte Entwicklung der Atmungsmuskeln überhaupt und der inneren Ohrmuskeln insbesondere zurückzuführen sein, und man muß deshalb annehmen, daß diese Erkrankung eine hereditäre ist.

Die ganze Auseinandersetzung Zitowitsch', die eine rein theoretisch-spekulative ist, ist durch nichts bewiesen; die zitierten Krankengeschichten sind sehr mangelhaft; mehrere von ihnen machen den Eindruck, daß man es mit Adhäsivprozessen, nicht aber mit Sklerose zu tun hatte. Anßerdem wird die Stapesankylose, wie auch die Resultate der Funktionsuntersuchungen, wie sie jetzt allgemein üblich sind, in der ganzen Arbeit nicht erwähnt. Wie es scheint, hat der Autor sich meistens nur auf ältere Arbeiten gestützt und die neueste Literatur respektive die anatomisch-pathologischen Untersuchungen nur wenig berücksichtigt.

(Fortsetzung folgt.)

Vereinsberichte.

Österreichische otologische Gesellschaft.

Sitzung vom 28. Juni 1909.

Vorsitzender: V. Urbantschitsch.
Schriftführer: Gustav Bondy.

Zu Mitgliedern der Österreichischen Otologischen Gesellschaft werden gewählt die Herren: Dr. Max Rauch (Wien) und Dr. Isidor Braun (Wien). Zu offiziellen Vertretern der Österreichischen Otologischen Gesellschaft auf dem Internationalen medizinischen Kongreß in Budapest werden nominiert die Herren: Hofrat Politzer und Prof. V. Urbantschitsch.

I. B. Gomperz stellt einen Fall von Pfählung vor. Der Knabe fiel beim Turnen an einen mit spitzen Eisenstäben umrandeten Brunnen so unglücklich auf einen vorstehenden Eisenstab, daß ihm die Spitze hinter und unter dem Warzenfortsatz eindrang und den Gehörgang durchbohrte. Gomperz sah den Fall 3 Tage nach der Verletzung. Der Gehörgang war von Granulationen ausgefüllt, das Trommelfell nicht sichtbar. 1 *cm* nach hinten und unten von der Spitze des Warzenfortsatzes zeigte sich eine ziemlich gesund aussehende, 3 *cm* lange und 5 *mm* breite Stichwunde, durch welche die Sonde leicht bis in den äußeren Gehörgang, und zwar an die Grenze zwischen knöchernen und häutigen Gehörgang eindringen konnte. Weber nach links ins verletzte Ohr, Rinne negativ, Uhr a. c. Der Fall heilte reaktionslos mit vollständiger Wiederherstellung der Funktion innerhalb eines Monates bei bloß aseptischer Tampo-

Digitized by Google
Original from UNIVERSITY OF CALIFORNIA
Generated on 2019-10-24 09:58 GMT / http://hdl.handle.net/2027/uc1.b3252757
Public Domain in the United States, Google-digitized / http://www.hathitrust.org/access_use#pd-us-google

nade mit Vioformgaze, in Zwischenräumen von einigen Tagen eingelegt, aus. Es ist nur eine periostale Verdickung am knöchernen Anteile des äußeren Gehörganges zurückgeblieben.

II. H. Frey: **Tuberkulöser Tumor des Ohrläppchens.** Die 22jährige Patientin, die in ihrer Jugend angeblich an einer Schwellung an der linken Halsseite litt, die später inzidiert wurde und 3—4 Jahre zur Heilung brauchte, bemerkte vor 4 Jahren einen Tumor am Lobulus, der damals von Dr. Kaufmann entfernt wurde. 1 Jahr später begann sich wieder ein Tumor dort zu bilden. Die Pat. erschien vor 10 Tagen bei mir und ich konstatierte einen etwas kirschengroßen Tumor von blaulivider Farbe, von dünner Hautdecke überkleidet, nicht schmerzhaft, nicht heiß anzufühlen, nicht druckempfindlich, ohne die charakteristischen Eigenschaften eines Lupus. Ich entfernte ihn in lokaler Anästhesie, wobei er wegen der außerordentlich zerreißlichen Hautdecke nicht ausgeschält werden konnte, sondern mit der Haut excidiert werden mußte. Minimale Blutung. Makroskopisch bestand der Tumor aus einem gelbbraunen, wenig resistenten Gewebe. Die histologische Untersuchung zeigte das Bild einer echten Tuberkulose mit Epitheloidtuberkeln und Riesenzellen, wie es im eingestellten Präparate ersichtlich ist.

Echte Tuberkulose des Ohrläppchens ist sehr selten und kommt eigentlich nur durch direkte Inoculation (beim Ohrenstechen) zustande. Hier ist ein solches Trauma nicht vorangegangen, man kann nur annehmen, daß bei einer zufälligen Exkoriation eine Tuberkuloseinfektion von dem Fisteleiter der Halsdrüsen erfolgte. Die interne Untersuchung zeigt bei der Pat. keinerlei Zeichen einer tuberkulösen Erkrankung.

III. F. Alt: Der 28jährige Lithograph stand seit Ende Jänner im Ambulatorium des Rudolfsspitals in Behandlung. Er litt an einer linkseitigen Mittelohreiterung mit Destruktion des Trommelfells und Attikeiterung. Pat. wurde in der üblichen Weise behandelt. Mangels subjektiver Beschwerden schob er die ihm angeratene Radikaloperation hinaus und unterzog sich derselben erst am 18. V. Ich fand einen außerordentlich eburnisierten Knochen, das Antrum, fast ausgehoben, keine Zellen. Pat. bot bis dahin keine zerebralen Symptome. 4 Tage nach der Operation leichte Parese und dann das ganze Bild der Aphasie: Amnestische, sensorische und optische Aphasie, partielle Alexie und Agraphie. Außerdem bestand eine Herabsetzung der Pulszahl auf 54. Das sprach für Absceß im linken Schläfelappen.

27. V. Operation. Bei der Radikaloperation war wegen der Eburnisation ein Teil des Tegmen antri entfernt worden. Die freiliegende, äußerlich unveränderte, nicht pulsierende Dura wurde mit einem breiten Kreuzschnitte incidiert. Der Incision des Gehirnes schickte ich zur Orientierung über die Lage des Abscesses eine Punktion voraus, die bereits mißfärbigen Eiter zutage förderte. Hierauf wurde das Gehirn incidiert und zirka 60 cm^3 übelriechenden, fäkulenten, mit schwarzen, krümligen Massen untermengten Eiters entleert. Durch wiederholtes Einführen der Kornzange und Austupfen mit Jodoformgaze, die in H_2O_2 getaucht war, wurde die Abscßhöhle gereinigt. Die bakteriologische Untersuchung ergab ein Gemisch von Stäbchen und Kokken, von denen bisher nur ein Stäbchen als prävalent isoliert werden konnte, dessen genauere Bestimmung noch nicht erfolgt ist. Die Aphasie ging langsam zurück, nach etwa 19 Tagen konnte Pat. vorgezeigte Gegenstände richtig bezeichnen. Die Paraphasie, Alexie und Agraphie waren schon nach wenigen Tagen zurückgegangen.

Digitized by Google
Original from UNIVERSITY OF CALIFORNIA
Generated on 2019-10-24 09:59 GMT / http://hdl.handle.net/2027/uc1.b3252757
Public Domain in the United States, Google-digitized / http://www.hathitrust.org/access_use#pd-us-google

Die Sekretion dauerte 10 Tage noch an. Pat., der die ganze Zeit bei ausgezeichnetem Befinden war, wurde am 23. Juni entlassen.

IV. E. Ruttin stellt einen Patienten vor, bei dem er wegen abstehender Ohrmuscheln eine Plastik vorgenommen hat. Man kann, da Pat. nur auf der einen Seite operiert worden ist, auf der anderen erst in den nächsten Tagen operiert werden wird, den Unterschied deutlich wahrnehmen (Demonstration der Photographie). Es wurde zuerst das mehr abstehende Ohr operiert. Ruttin hat nur von der Haut, aber nichts vom Knorpel entfernt, und besonderes Gewicht darauf gelegt, möglichst viel von der die Ohrmuschel rückwärts bedeckenden Haut wegzunehmen, wodurch das gute kosmetische Resultat erzielt wurde.

Diskussion.

A. Politzer hat einen jungen Mann vor einigen Jahren operiert, doch ist er nicht so weit nach oben gegangen, sondern hat sich mehr in der Nähe des Ansatzes der Ohrmuschel gehalten.

H. Frey: Trotzdem hier das kosmetische Resultat vorzüglich ist, glaube ich nicht, daß man in allen Fällen mit der Hautexcision allein auskommen wird, weil der eigentliche Grund der Difformität meist nicht nur in der veränderten Stellung liegt; die abstehenden Ohren sind meist auch zu große Ohren, und in solchen Fällen wird man auch Knorpel resezieren müssen.

Ruttin glaubt das auch und meint, daß man eben in jedem Falle zu überlegen haben wird, was man zu tun hat.

V. E. Urbantschitsch: Ich habe Ihnen diese Patienten vor 2 Monaten mit der Diagnose Lues septi nasi gezeigt. Vor 5 Tagen ist die Perforation eingetreten. Der Fall ist interessant, weil die Perforation erst $2^1/_2$ Monate nach dem Auftreten des Gummas eingetreten ist, und weil, trotzdem sofort nach Stellung der Diagnose des submukösen Gumma die antiluetische Kur eingeleitet wurde, dennoch der Durchbruch erfolgt ist. Vielleicht hat eben diese Kur den Eintritt der Perforation hinausgeschoben. Auch der Verlauf erweckt weiteres Interesse. Der schleppende Verlauf erinnert nämlich zum Teil auch an Tuberkulose und es wäre nicht ganz auszuschließen, daß vom klinischen Standpunkte aus ein tuberkulöser Prozeß vorliegt, denn es besteht eine ausgeheilte Apicitis; der Gatte ist an Lungentuberkulose gestorben und bei einem Kinde der Pat. besteht eine Lungenerkrankung. Aus dem Sitze der Affektion (knorpeliger Anteil des Nasenseptum) läßt sich eine Differentialdiagnose (Tuberkulose oder Syphilis) nicht stellen. Die Wassermannsche Reaktion spricht aber für Lues.

VI. E. Urbantschitsch: Fall von toxischer Neurasthenie otogenen Ursprungs. Pat. war bis zum 18. V. 1909 vollständig gesund. Dann erkrankte sie an einer Diplokokkenotitis. Am 1. Tage traten leichte paretische Zustände der rechten oberen Extremität auf. Pat. konnte nicht gut schreiben (Demonstration von Schriftproben), 2 Tage dauerten dann Paresen der linken oberen und unteren Extremitäten an: Die Pat. konnte einen Schemel wegen Schwäche des Armes nicht weitertragen und schleppte den linken Fuß nach. Nach 3 Tagen traten dieselben Erscheinungen rechts auf, gleichzeitig Schmerzen in der linken Seite des Brustkorbes und in den Extremitäten. Die Erscheinungen gingen nach 2—3 Tagen wieder zurück. Jetzt bestehen nur ganz leichte chloroforme Bewegungen der linken Seite. Mit Rückgang der Otitis sind die Symptome geringer geworden. Vortragender glaubt, daß man bei der Be-

Digitized by Google
Original from UNIVERSITY OF CALIFORNIA
Generated on 2019-10-24 09:59 GMT / http://hdl.handle.net/2027/uc1.b3252757
Public Domain in the United States, Google-digitized / http://www.hathitrust.org/access_use#pd-us-google

urteilung solcher Paresen einigermaßen vorsichtig sein müsse. Im Anfangsstadium könnte man verleitet werden, an intracranielle Komplikationen zu denken. Glücklicherweise sind die nervösen Symptome zumeist auf der Seite des erkrankten Ohres und außerdem hütet wohl das Unstete, Sprunghafte der Erscheinungen vor einer Fehldiagnose. Die nachgewiesene Vermehrung von Uroxanthin deutet auch auf eine toxische Ätiologie. Solche Erscheinungen von Reflexparesen wurden von vielen Seiten beobachtet und beschrieben, zusammenhängend zuerst von Viktor Urbantschitsch. Vortragender führt die nervösen Erscheinungen auf einen toxischen Ursprung zurück.

VII. Is. Braun: Über einen Fall von gleichzeitiger Erkrankung des Nervus octavus und Facialis. Der 24jährige Pat. F. R. erschien am 18. IV. in der Ohrenabteilung des Kaiser Franz Josef-Ambulatoriums mit der Angabe, seit 2 Tagen im rechten Ohre an Sausen und an Schwindel erkrankt zu sein. Seit gestern könne er das rechte Auge nicht schließen. Stat. praes.: Schlecht genährtes, degrediertes Individuum. Parese des rechten Augenastes und ausgesprochene Parese des rechten Stirnastes, angedeutete Mundfacialis. Beim Gehen und Stehen mit geschlossenen Augen Fallen und Taumeln nach rechts. Spontaner Nystagmus nach links beim Blick geradeaus, schwächer, aber noch immer deutlich beim Blick nach rechts mit einer schwach rotat. Komponente (114 Schläge in der Minute). Nach 10 Rechtsdrehungen horizontaler Nystagmus nach links, der jetzt deutlich grobwelliger und rascher ist als der früher spontane (untersucht beim Blick geradeaus mit der Brille). Nach zehn Linksdrehungen beobachtet man unter der undurchsichtigen Brille nur ganz kurz dauernden Nystagmus nach rechts, der aber bald in spontanen Nystagmus nach links übergeht. Die Prüfung ist wesentlich erschwert durch den spontanen Nystagmus. Doch erhält man unbedingt den Eindruck, daß nach der Rechtsdrehung ein wesentlich stärkerer Nachnystagmus auftritt als nach der Linksdrehung. Beim Ausspülen des rechten Ohres mit kaltem Wasser ändert sich der Charakter des spontanen Nystagmus nach links nicht. Beiderseits normale Trommelfelle. Rechtes Ohr: Cv. $2^1/_2$ *m*, Fl. 1 *m*, C 25", a_1 40", c_4 1", W nach links, S und R nicht ausführbar wegen der Lateralisation nach der gesunden Seite. Uhr a. c. negativ. Linkes Ohr normal. Am nächsten Tage ist eine komplette rechtseitige Facialislähmung aller drei Äste vorhanden. Starkes Sausen und Schwindel. Nach 5 Tagen starker Schwindel und Kopfschmerzen und Schmerzen am Ohre und Warzenfortsatz. Der spontane Nystagmus nach links besteht in der Qualität fort, hat sich aber verlangsamt (72 Schläge). 27. IV. Spontaner Nystagmus nach links in beiden Blickrichtungen. Rein horizontaler Nystagmus beim Blick nach rechts mit einer rotat. Komponente beim Blick nach links. Nach weiteren 10 Tagen zeigen sich unter der Brille nur ganz seltene Nystagmusstöße beim Blick geradeaus. Beim Blick nach links wird er deutlicher, beim Blick nach rechts tritt zum ersten Male ein schwach rotat. und horizontaler Nystagmus nach rechts auf. Die rote Prüfung ergibt nach der Linksdrehung einen horizontalen Nystagmus von 21", nach der Rechtsdrehung von 20", also keine Differenz. Ausspülung des rechten Ohres mit warmem Wasser ergibt die typische Reaktion. Die Hörweite hat sich unterdessen wesentlich verschlechtert: Fl. nur mehr am Ohr. Beim Patienten war bis nun eine indifferente Therapie angewendet worden. Als er endlich zugab eine luetische Erkrankung überstanden zu haben und Ende 1908 auf der Klinik Finger behandelt worden zu sein, wurde eine Jodkalitherapie in größeren Dosen eingeleitet. Die galvanische Untersuchung des Facialis (Dozent Schüller)

Digitized by Google
Original from UNIVERSITY OF CALIFORNIA
Generated on 2019-10-24 09:59 GMT / http://hdl.handle.net/2027/uc1.b3252757
Public Domain in the United States, Google-digitized / http://www.hathitrust.org/access_use#pd-us-google

ergab stark anodische Übererregbarkeit und träge Zuckung aller Äste. Nach einer Woche klagt Pat. noch immer über Schwindel. Gehör wesentlich besser, Cv. 3 *m*, Fl. $1^1/_4$ *m*. Schwacher, undulierender Nystagmus nach rechts beim Blick nach rechts, Nystagmus nach links beim Blick nach links. Am 5. VI. erscheint Pat. wieder. Leichte Innervationsanfänge im Facialisgebiet, Kopfschmerzen und Gehör besser, Schwindel geringer. Nur mehr ganz schwacher, horizontaler, rotat. Nystagmus in der extremen Blickrichtung. Cv. über das Zimmer Fl. 2 *m*, a_1 13", S um wenige Sekunden verkürzt. Pat. erhielt in der Zwischenzeit zwei Hg-Injektionen. 25. VI. Sehr schwacher, horizontaler Nystagmus in der Endstellung Fl. $3^1/_2$—4 *m*, a_1 5", kein Schwindel, Mundfacialis in Ordnung, Augenfacialis besser.

In diesem Falle ist demnach in relativ kurzer Zeit nach einer luetischen Infektion eine gleichzeitige Erkrankung des Akusticus- und Vestibularapparates, verbunden mit einer Affektion des Facialis derselben Seite, aufgetreten. Während die Lähmungserscheinungen des Facialis und die Gehörstörung im Beginne der Erkrankung deutlich progredient waren, zeigte sich im Vestibularisgebiete eine Verminderung der Störung insofern, als der spontane Nystagmus an Intensität abnahm und die anfangs anscheinend deutlich verminderte rotatorische und nicht hervorzurufende calorische Reaktion schon nach zirka 3 Wochen bei indifferenter Therapie deutlich hervorgerufen werden konnte. Erst im Verlaufe von 6 Wochen ergab sich eine Verbesserung der Gehörsstörung und gleichzeitiges Wiederauftreten der Innervation im Facialis. Die Anamnese des Falles, das gleichzeitige Gefallensein beider Äste des VIII und des VII, und endlich der Erfolg der antiluetischen Therapie lassen keinen Zweifel darüber entstehen, daß es sich hier um einen retrolabyrinthären Prozeß auf luetischer Grundlage handelt, vermutlich um eine circumscripte, basilare Meningitis luetica. Der Fall erscheint uns insofern einen Hinweis auf die Differentialdiagnostik der retrolabyrinthären und labyrinthären Erkrankungen zu erlauben, worüber erst in letzterer Zeit Dr. Ruttin an dieser Stelle berichtete. Das gleichzeitige Auftreten cochlearer und vestibularer Symptome spräche für einen intralabyrinthären Prozeß, das isolierte Auftreten vestibularer oder akustischer Erscheinungen für einen retrolabyrinthären Prozeß; obzwar es sich hier um ein gleichzeitiges Ergriffensein beider Äste handelt, wird der Umstand, daß die Störung in beiden Gebieten nicht parallel verlief, sondern die vestibuläre Erkrankung früher ihren Höhepunkt erreicht hatte als die des Acusticus, einen gewissen Grad von Separation erkennen lassen. Der Fall nähert sich dadurch zum Teil dem Verhalten der Tumoren des Acusticus und seiner Umgebung, mit deren mechanischen Folgen ja schließlich die circumscripte Basilarmeningitis eine gewisse Ähnlichkeit besitzt.

VIII. Emil Fröschels: Ich erlaube mir, Sie neuerdings auf das vor einem halben Jahre hier demonstrierte Symptom aufmerksam zu machen. Ich habe mir damals gestattet, zu erwähnen, daß ich bei Beobachtung von Otosklerotikern fand, daß dieselben zarte Manipulationen im äußeren Gehörgang sehr geduldig ertragen, während andere Individuen in der Mehrzahl der Fälle bei schonungsvollem Experimentieren im Meatus externus lästiges Kitzeln empfinden. Erlauben Sie mir, Ihnen heute einige Patienten vorzuführen, bei denen das Symptom mehr minder deutlich ausgeprägt ist.

Sie sahen hier Patienten, bei denen die Otosklerose auf beiden Seiten weit fortgeschritten war; dieselben empfanden den Kitzel überhaupt nicht. Sie sahen ferner solche, bei denen ein Ohr in besserem Zustande war als das an-

Generated on 2019-10-24 09:59 GMT / http://hdl.handle.net/2027/uc1.b3252757
Public Domain in the United States, Google-digitized / http://www.hathitrust.org/access_use#pd-us-google
Digitized by Google
Original from UNIVERSITY OF CALIFORNIA

dere und die entweder mit objektiv wahrnehmbaren Bewegungen auf den Kitzel im besseren Ohre reagierten oder angaben, ihn dort gut zu empfinden, während bei Berührung des schlechteren Ohres nichts empfunden wurde. Ich möchte mir noch erlauben, das im Dezember Angeführte kurz zu wiederholen. Es gibt auch physiologischerweise Individuen, die den Kitzel im Gehörgang nicht empfinden, und deshalb wird ein beiderseitiges Fehlen dieses Gefühles höchstens unterstützend für eine Diagnose zu verwerten sein. Findet man jedoch den einseitigen Kitzelreflex, dann gibt es nach meiner bisherigen Erfahrung nur zwei Möglichkeiten: entweder handelt es sich um eine bestehende oder abgelaufene Mittelohreiterung (auf die herabgesetzte Sensibilität bei dieser Krankheit hat Herr Prof. Urbantschitsch schon vor langer Zeit hingewiesen), oder es liegt Otosklerose vor. Vorausgesetzt ist dabei, daß die Gehörgänge nicht etwa durch Verunreinigungen an ihrer Empfindlichkeit gehindert werden. Ich habe sämtliche Krankheiten des Mittelohres und Labyrinthes nach der besprochenen Richtung hin geprüft und konnte das Symptom nur in Fällen finden, die für die Otosklerose typisch waren oder von vornherein den Verdacht dieser Krankheit erweckten. Akute Mittelohrerkrankungen weisen das Symptom nicht auf. Die Läsionen des inneren Ohres scheinen den Kitzel sogar sehr lebhaft zu fühlen. Ich verfüge über eine Reihe von chronischen Mittelohrkatarrhen, welche zu schweren adhäsiven Veränderungen, zu Kalkablagerungen im Trommelfell etc. führten und die alle das Symptom entbehrten. Die typische Otosklerose hingegen wies das Symptom, von einer Ausnahme abgesehen, immer auf.

IX. Fröschels stellt aus der sprachärztlichen Ambulanz des St. Anna-Kinderspitales 2 Fälle von Sigmatismus vor. Er bespricht kurz die Physiologie und Pathologie der S-Laute und zeigt seine neue Methode zur Korrigierung des Sigmatismus lateralis, addentalis, interdentalis und nasalis. Er verwendet die „Steuts"-masse, von der er ein der Größe des Mundes des betreffenden Patienten entsprechendes Stück erweicht in den Mund gibt. Der Patient beißt zusammen und man erhält auf diese Weise eine Platte, welche Zahnbögen überbrückt, Zahnlücken verstopft und die Zunge überdeckt. Dadurch werden alle Bedingungen für das physiologische S erfüllt und wie Fröschels an den beiden Patienten (einem lateralen und einem interdentalen Sigmatismus) zeigt, wird sofort nach Einführung des Stückes das richtige S gesprochen. Ein großer Vorteil dieser Methode ist, daß man das erhärtete Stück dem Pat. nach Hause geben kann, so daß er in der Lage ist, auch allein zu üben. Dadurch wird auch das häufig vorhandene falsche Klangbild des betreffenden Lautes verdrängt. Die betreffenden Patienten verbinden nämlich oft auch mit dem von anderen richtig gesprochenen S das Klangbild ihres eigenen pathologischen Lautes und erst durch häufiges Sprechen und dadurch häufiges Anhören des neu erlernten Lautes beginnt der Sigmatiker das falsche Klangbild zu korrigieren. Ferner zeigt Fröschels eine Modifikation des zahnärztlichen Zungenhalters, welchen er zur Erlernung des Sch mit Erfolg verwendet hat.

Diskussion.

V. Hammerschlag: Bei den meisten Fällen von hysterischer Hypästhesie fehlt der Kitzelreflex.

V. Urbantschitsch: Betreffs des mangelhaften Aussprechens von S- und Sch-Lauten möchte ich nur bemerken, daß diese Erscheinung auch auf dem Wege des Reflexes bei Mittelohrerkrankungen (chronischer Katarrh oder eitrige Entzündung) vorkommen kann, welche Erscheinung sich nach Ablauf

Digitized by Google
Original from UNIVERSITY OF CALIFORNIA
Generated on 2019-10-24 09:59 GMT / http://hdl.handle.net/2027/uc1.b3252757
Public Domain in the United States, Google-digitized / http://www.hathitrust.org/access_use#pd-us-google

der Erkrankung wieder verlieren oder durch Eingriffe in das Ohr momentan geändert werden kann. Zum Beispiel habe ich gefunden, daß bei Fällen, wo S und Sch nicht ausgesprochen werden konnten, durch Anästhesierung der eitrig entzündeten Paukenhöhle vorübergehend eine richtige Aussprache herbeigeführt werden kann, ferner daß durch Tamponieren der Paukenhöhle diese Erscheinung ebenfalls herbeigeführt oder verstärkt werden kann.

X. V. Urbantschitsch: Ich stelle Ihnen hier eine Patientin mit rechtseitiger Taubheit und linkseitigem guten Gehör vor, welche zeitweise Schalleinwirkungen, gleichgiltig, von welcher Seite sie kommen, gegen die taube Seite hin lokalisiert. Diese Erscheinung tritt nur anfallsweise auf, auf eine halbe bis einige Minuten, öfters des Tages, wobei die Pat. durch das Gefühl der Eingenommenheit des Kopfes auf der Seite des gesunden Ohres vorher weiß, wann diese falsche Lokalisaton erfolgen wird. Außerhalb dieser Anfälle wird der Schall immer richtig lokalisiert. Bei dieser Gelegenheit möchte ich auf einen Fall aufmerksam machen, den ich in meinem Lehrbuch der Ohrenheilkunde angeführt habe. Er betrifft eine Dame, die als Kind durch eitrige Mittelohrentzündung rechts vollständig ertaubt ist, während sie am linken Ohre gut hört. Einige Wochen nach einem starken Stoße gegen die rechte Kopfseite, den die Pat. vor 17 Jahren erlitten hatte, bemerkte sie, daß die gegen das linke gesunde Ohr gerichteten Schallwellen gegen die andere taube Seite falsch lokalisiert wurden, wobei Pat. die Empfindung hatte, als ob der Schall direkt in der Nähe des rechten Ohres einwirken würde. Es betraf dies sowohl Töne als Gespräche und Geräusche, so daß Pat. beispielsweise auf der Gasse in Gefahr geriet, daß sie beim beabsichtigten Ausweichen vor einem heranrollenden Wagen direkt gegen diesen Wagen sich hinbewegte. Diese Erscheinung erfolgte öfters des Tages, und zwar war die falsche Lokalisation häufiger als die richtige. Dann traten wieder Zeiten ein, wo der gegen das linke Ohr eindringende Schall richtig lokalisiert wurde. Bei vorübergehenden katarrhalischen Affektionen des linken Ohres hörte diese Erscheinung auf, dafür zeigte sich eine vollständige Desorientierung, so daß zum Beispiel ein gegen die linke Seite eindringender Schall weder nach links noch nach rechts lokalisiert wurde. Dies dauert nunmehr seit 17 Jahren, tritt gegenwärtig etwas seltener auf als früher, aber immer noch mehrmals täglich. Einen ähnlichen Fall erwähnt auch Münnich in Passows Beiträgen. Bekanntermaßen ist eine Verwechslung der Schallrichtung nach vorn und hinten selbst beim normalen Ohre nicht selten. Interessanterweise kann aber diese Verwechslung sich für bestimmte Töne geltend machen. So teilte mir ein Pat. mit chronischem Mittelohrkatarrh mit, daß er im Theater während des Orchesterspiels plötzlich alle tiefen Töne von rückwärts kommend hörte, während die hohen Töne vollständig richtig lokalisiert wurden. Diese Erscheinung verschwindet und tritt wieder an demselben Abende auf, ist also nicht etwa durch Resonanzerscheinungen im Theater bedingt.

Ein zweiter Fall betraf eine Frau mit beiderseits ziemlich gutem Gehör, die während des Orchesterspiels plötzlich die tiefen Töne von rückwärts her vernahm. Als sie sich verwundert umsah, woher die Töne kämen, nahm sie wahr, daß bei den Bewegungen des Kopfes auch die Änderung der Schallrichtung stattfand, indem die tiefen Töne immer gegen das Occiput verlegt wurden. Auch diese Erscheinung ging nach kurzer Zeit zurück.

Wie ich aus meinen Versuchen über Schallokalisation ersehe, findet auch beim normalen Ohre eine ungenaue Lokalisation der von oben und unten

Digitized by Google
Original from UNIVERSITY OF CALIFORNIA
Generated on 2019-10-24 09:59 GMT / http://hdl.handle.net/2027/uc1.b3252757
Public Domain in the United States, Google-digitized / http://www.hathitrust.org/access_use#pd-us-google

kommenden Schalleinwirkungen statt, so daß ein von oberhalb des Kopfes einwirkender Schall häufig nach unten verlegt wird und fast immer eine unterhalb des Kinnes stattfindende Schalleinwirkung nach oben. Es ist bekannt, daß viele Menschen ein Klavierspiel in das entgegengesetzte Stockwerk verlegen, als das Klavier steht, und so gab mir ein Kollege an, daß er durch Wochen gemeint habe, das Klavierspiel fände im unteren Stockwerke statt, während es sich herausstellte, daß über ihm musiziert wurde. Diese Erscheinung der falschen Lokalisation hat gewiß auch praktische Bedeutung. Jäger teilten mir mit, daß sie das Geräusch des Wildes in die entgegengesetzte Richtung verlegten und daher falsch anschlichen. Es dürfte diese Erscheinung auch beim Patrouillendienst nicht gleichgültig sein und es wäre darauf auch bei Zeugenaussagen Rücksicht zu nehmen.

XI. E. Ruttin: Peribulbärer Absceß mit Senkung in die seitliche Halsgegend.

I. W., 10 Jahre alt, aufgenommen am 4. VI. 1909. Im Februar begann das linke Ohr unter starken Schmerzen zu fließen. Nach 14 Tagen sistierte die Eiterung, um nach 4 Wochen abermals sogleich mit einer Schwellung hinter dem Ohre aufzutreten. Die Schwellung wurde auswärts incidiert und es floß seither Eiter aus der Wunde und aus dem Gehörgang. Seit 14 Tagen Fieber und Erbrechen bei ungehindertem Eiterabfluß. Bei der Aufnahme zeigte sich die obere Gehörgangswand stark gesenkt, der Gehörgang verengt, zwei Fisteln hinter dem Ohre, eine Schwellung an der entsprechenden Halsseite. Die Funktionsprüfung typisch für Schalleitungshindernis. Im Labyrinthe nichts besonderes.

Ruttin nahm am 5. VI. die Aufmeißelung des Warzenfortsatzes vor und entleerte einen kolossalen subperiostalen Absceß und einen um die Spitze gelegenen, bis gegen die Mitte des Halses reichenden Senkungsabsceß, bis mit der Kornzange trotz sorgfältigsten Suchens nirgends mehr Eiter gefunden werden konnte. Auch ließ sich keine Stelle in der Knochenwand entdecken, die den Durchbruch hätte erklären können. Dura und Sinus wurden nirgends freigelegt, weil sich überall harter, gesunder Knochen präsentierte. Insbesondere war die knöcherne Bedeckung des Sinus deutlich zu sehen und vollkommen gesund.

Am 7. VI. abends hohes Fieber (40·6°). Im Harne reichlich Eiweiß. Interne Diagnose: Chronische parenchymatöse Nephritis (?). Daraufhin nahm Ruttin sofort eine neuerliche Operation vor und legte den Sinus frei. Da zeigte sich, daß der Sinus in der ganzen Ausdehnung bis zum Bulbus hin gesund und nur am Bulbus unter den gesunden Knochen Granulationen und etwas flüssiger Eiter zwischen Bulbuswand und Knochen vorhanden waren. Bei Druck auf die seitliche Hals- und Nackengegend quoll peribulbär Eiter hervor. Es wurde jetzt nach Durchführung der typischen Totalaufmeißelung der Bulbus zum größten Teile freigelegt und auch fast die ganze Spange entfernt. Incision im Bulbus entleert flüssiges Blut, Tamponade, Verband.

11. VI. Verbandwechsel, reichliche Eiterung. Bei Entfernung des Tampons vom Bulbus Blutung.

14. VI. Verbandwechsel, reichliche, nicht fötide Eiterung. Bei Entfernung des Tampons vom Sinus und Bulbus keine Blutung mehr. Pat. geht der Heilung entgegen. Es handelt sich also um einen peribulbären Absceß, der in einer nicht verfolgbaren Weise, nämlich wegen Vorhandensein vollständig gesunden Knochens um den Sinus herum, sich entwickelt und durch Senkung

Digitized by Google
Original from UNIVERSITY OF CALIFORNIA
Generated on 2019-10-24 09:59 GMT / http://hdl.handle.net/2027/uc1.b3252757
Public Domain in the United States, Google-digitized / http://www.hathitrust.org/access_use#pd-us-google

zwischen knöcherner und membranöser Bulbuswand vom Bulbus aus nach unten in die seitliche Halsgegend einen Halsabsceß verursacht hatte.

XII. E. Ruttin: Ausgedehnte Resektion der Schläfebeinschuppe und des großen Keilbeinflügels, extraduraler und intraduraler Absceß mit eitrigem Lumbalpunktate. Cholesteatom des Schläfelappens.

F. W., 24 Jahre alt, wurde am 22. VI. in die Ohrenklinik gebracht. Pat. leidet seit 10—12 Jahren an sehr fötidem Ohrenfluß aus dem linken Ohr. Seit 8 Tagen heftige Kopfschmerzen und Übelkeiten, dagegen soll niemals Fieber, Schwindel oder Erbrechen bestanden haben. Bei der Aufnahme fand sich links eine Totaldestruktion des Trommelfells; die Funktionsprüfung war typisch für ein Schalleitungshindernis, Cochlear- und Vestibularapparat funktionierten gut. Temp. 39, Puls 76. Leichte Nackensteifigkeit, Schmerzhaftigkeit bei Kopfdrehungen, Augenhintergrund normal. Sonst neurologisch nichts zu finden. Lumbalpunktat in allen Portionen eitrig. Bei der von Ruttin vorgenommenen Operation zeigte der Warzenfortsatz eine außerordentlich dicke und sklerotische Corticalis, das Antrum war mit verjauchten Cholesteatommassen erfüllt. Beim Meißeln strömte die Jauche unter hohem Druck pulsierend hervor, ein Umstand, der sofort an Extraduralabsceß denken ließ. Typische Totalaufmeißelung, Freilegung der mittleren Schädelgrube durch Wegnahme des erweichten Tegmen antri. Die Dura ist mit dicken Schwarten und Granulationen bedeckt und extradural quillt fortwährend Eiter hervor. Weitere Freilegung der Dura zunächst nach oben und vorn durch Wegnahme der ganzen Schläfebeinschuppe. Die erkrankte Dura ist zum Teil mit Schwarten und Granulationen bedeckt, zum Teil grüngelb verfärbt mit deutlicher Demarkation gegenüber der normalen Dura. Nach oben wird erst in ungefähr 5 *cm* Entfernung von der oberen Wand des äußeren Gehörganges normale Dura erreicht. Nach vorn unten ist zunächst normale Dura nicht zu erreichen und quillt stets reichlich extradural Eiter hervor. Daher wird nach vorn ein Hautlappen gebildet, indem knapp über der Ohrmuschel und etwa 3 Querfinger höher je ein 4 *cm* langer Hautschnitt (beide parallel zueinander) gegen den äußeren Augenwinkel zugeführt werden. Die Schnitte werden durch das ganze Gewebe bis auf den Knochen vertieft, der Musculus temporalis zum Teil durchschnitten, zum Teil abgeschoben und mit dem ganzen Lappen nach vorn geklappt, auf diese Weise wird Platz gewonnen, noch weiter nach vorn zu operieren. Es wird fast der ganze hintere Keilbeinflügel bis zur hinteren Orbitalwand einerseits und bis zum Processus pterigoideus andrerseits abgetragen und auf diese Weise endlich nach vorn und gegen die Schädelbasis hin gesunde Dura erreicht, nachdem Ruttin wegen der ungeheuren Ausdehnung des Prozesses die Sache fast schon für inoperabel gehalten hatte. Hieraus nahm Ruttin, da die Dura sehr gespannt und das Vorhandensein eines Schläfelappenabscesses sehr wahrscheinlich war, an zwei verschiedenen Stellen zahlreiche ausgiebige Incisionen ins Gehirn vor. Bei der Spaltung der Dura kam wohl intradural Eiter hervor, doch schien ein ausgebreiteter Absceß nicht vorhanden zu sein. In dem bei der Operation intradural gewonnenen Eiter fand sich ein Gemenge von reichlichen grampositiven Kokken und gramnegativen Bacillen, im Lumbalpunktat reichlich Eiterzellen, aber keine Bakterien. Die Kultur war steril. Nach der Operation trat innerhalb 2 Tagen rasche Entfieberung ein. Irgendwelche Erscheinungen von seiten des Gehirnes waren nicht mehr vorhanden. Dagegen

Digitized by Google
Original from UNIVERSITY OF CALIFORNIA
Generated on 2019-10-24 09:59 GMT / http://hdl.handle.net/2027/uc1.b3252757
Public Domain in the United States, Google-digitized / http://www.hathitrust.org/access_use#pd-us-google

konnte Pat. wegen der Abschiebung des Musculus temporalis keine feste Nahrung zu sich nehmen.

28. VII. Bei dem heute vorgenommenen Verbandwechsel zeigte sich nun, daß die Incision der Dura klaffte, und jetzt konnte man deutlich in der Tiefe der Hirnmasse Cholesteatommassen sehen. Diese sehr reichlich, etwa 4 *cm* tief, in die Hirnmasse hineinreichenden Cholesteatommassen wurden mit dem Löffel entfernt. An der Wand der Cholesteatomhöhle bemerkte man deutlich einzelne Granulationen. Einlegen von in H_2O_2 getauchten Tampons.

Ruttin zeigt diesen Fall schon heute, damit die Herren die Ausdehnung der extraduralen Veränderung und der Operation beurteilen können. Der Fall hat nicht nur wegen der großen Ausdehnung der Erkrankung und des bis fast an die Grenze der Operabilität reichenden Eingriffes hervorragendes Interesse, sondern insbesondere auch deswegen, weil er zu denjenigen Fällen zu rechnen ist, bei denen eine intradurale Eiterung gerade noch zur rechten Zeit vor ihrer Verallgemeinerung beherrscht wurde, denn das Lumbalpunktat war, obzwar eitrig, noch steril. Interessant ist auch hier noch das Hereinwuchern des Cholesteatoms in das Gehirn. Intra operationem wurde das Cholesteatom nicht gefunden, weil die Weichheit desselben bei der Incision Hirnmasse vortäuschte und eine reichliche Eitermasse wie bei einem Absceß ja nicht vorhanden war.

XIII. E. Ruttin: Kongenitale Mißbildung beider Ohrmuscheln mit vollständiger Atresie der Gehörgänge, einseitige Operation mit Verbesserung des Hörvermögens. (Demonstration des Patienten und der Moulagen.)

I. H., 5 Jahre alt, aufgenommen am 6. V. 1909. Als die Mutter den kleinen Patienten mit dem Wunsche brachte, er möge operiert werden, konnte Ruttin, da der Pat. sehr scheu war, sich zunächst nicht orientieren, ob ein Hörrest und eine Reaktion des Vestibularapparates vorhanden seien. Ruttin nahm daher den Pat. zu diesem Zwecke auf die Klinik auf und gewöhnte ihn innerhalb zweier Wochen so sehr an sich, daß nunmehr eine Prüfung vorgenommen werden konnte. Den Anruf hörte Pat. selbst in nächster Nähe nicht, reagierte aber auf starke Geräusche und Töne (Ratsche und Trompete a. c.). Die Drehung zeigte beiderseits typische normale Reaktion des Vestibularapparates. Trotzdem Ruttin der Mutter nach diesem Resultate der Untersuchung nicht viel versprechen konnte, bestand sie auf dem Wunsche, daß Ruttin wenigstens ein Ohr operiere und insbesondere darauf, daß er wenigstens einen Gehörgang anlege, und motivierte dies damit, daß der Rabbiner erklärt habe, er würde dem Kinde schaden, wenn beide Ohren verschlossen blieben. Sie würde sich aus diesem Grunde stets ängstigen und wünsche daher dringend die Operation.

Da Ruttin nun einmal daran ging, einen Gehörgang herzustellen, so versuchte er gleichzeitig auch eventuell eine Hörverbesserung zu erreichen. Nach Abschiebung des Gehörganges zeigte sich, daß derselbe einen soliden, aus Fett und Bindegewebe bestehenden Strang darstellte, ein knöcherner Gehörgang bestand nicht; die hintere und vordere knöcherne Gehörgangswand waren miteinander verschmolzen und bildeten zugleich die hintere Kiefergelenkswand. Bei der Aufmeißelung des Warzenfortsatzes zeigte sich ein weites, von großen Zellen umgebenes Antrum, darin ein Rest von Gehörknöchelchen, bestehend aus einem Amboß mit verkürztem, langem Schenkel und dem Reste eines Hammers, der nur ein schmales, die Gelenkfläche enthaltendes Stück dar-

Digitized by Google
Original from UNIVERSITY OF CALIFORNIA
Generated on 2019-10-24 09:59 GMT / http://hdl.handle.net/2027/uc1.b3252757
Public Domain in the United States, Google-digitized / http://www.hathitrust.org/access_use#pd-us-google

stellte. Ruttin entfernte diese Gehörknöchelchenreste sowie die hintere knöcherne Gehörgangswand nach Art der Radikaloperation bis zur Brücke. Die Brücke war in diesem Falle gleichzeitig ein Stück der vorderen und hinteren Gehörgangswand und der hinteren Kiefergelenkswand. Vom Antrum aus nach vorn führte nur eine rudimentäre, blind endende, etwa erbsengroße Bucht (rudimentäre Paukenhöhle). Hierauf wurde der solide, den knorpelig membranösen Gehörgang repräsentierende Strang excidiert und durch einen Kreuzschnitt mit Naht der gebildeten Lappen eine weite, runde Gehörgangsöffnung geschaffen. Die nächsten Tage nach der Operation meldeten die am Zimmer befindlichen Patienten spontan, daß der Kleine bereits höre. Tatsächlich reagierte er jetzt auf Anruf in der Distanz des ganzen Zimmers (6—7 *m*). Der Wundverlauf ist ein glatter. Welche Dienste dem Kinde durch die Hörverbesserung gerade in diesem Alter geleistet sind, bedarf keiner besonderen Hervorhebung.

Ruttin möchte betonen, daß in solchen und ähnlichen Fällen eine Regel für das operative Vorgehen nicht gegeben werden kann, daß es aber in vielen Fällen wohl des Versuches wert wäre, das Antrum zu eröffnen und dann nach den gegebenen Verhältnissen den entsprechenden Schluß zu fassen.

XIV. E. Ruttin: Fistel im ovalen Fenster bei erhaltenem Hörvermögen und erhaltener Reaktion. Radikaloperation. Unveränderter Zustand des Labyrinths bei wiederholter Kontrolle.

K. G., 30 Jahre alt, aufgenommen am 3. V. Pat. hatte zuerst im Jahre 1893 beiderseits Ohrenfluß und Schwerhörigkeit, so daß er aus einer Kadettenschule entlassen werden mußte, dann besserte sich sein Zustand und er konnte seiner Militärpflicht durch 3 Jahre Genüge leisten. Seit 4 Jahren neuerliche Verschlechterung des Gehörs, starke, subjektive Geräusche, Schwindelanfälle, angeblich kein Ausfluß. Trommelfelle stark gerötet. Hinten oben Perforation mit Epidermismassen aus dem Antrum. Fötide Eiterung. Cv. 1 *m*. Fl. 10 *cm*, mit Lärmapparat Bárány 10 *cm*. Weber nach rechts, Rinne negativ. Kopfknochenleitung verlängert, C_1 bei mäßig starkem Anschlage gehört, c_4 erst bei Metallanschlag, geringer, spontaner Nystagmus nach rechts beim Blick nach rechts, nach links beim Blick nach links. Fistelsymptom positiv, und zwar bei Kompression große, rollende Bewegung nach links, bei Aspiration große, rollende Bewegung nach rechts (kein Nystagmus). Nach Aufhören der Fistelprobe deutliche Verstärkung des spontanen Nystagmus. Kalorische Erregbarkeit erhalten. Die detaillierte vestibulare Prüfung lasse ich hier aus, weil ich den Fall anderweitig ausführlich publizieren werde. Bei der Operation fand ich nur spärliche Granulationen im Antrum. Typische Totalaufmeißelung. Am horizontalen Bogengange fand ich die vermutete Fistel nicht und suchte nach möglichst tiefer Glättung des Facialwulstes unter Tonogenwirkung die innere Trommelhöhlenwand ab und entdeckte in der Nische des ovalen Fensters eine Granulation, an der ein Stückchen von Stapes lose hängend zu erkennen war. Dieses Stückchen wird entfernt und enthält das Köpfchen und etwa einen halben Schenkel. Ein Gazestückchen wird auf die Nische des ovalen Fensters gelegt und mit dem Löffel vorsichtig angedrückt. Es erfolgt eine undeutliche Augenbewegung von rollendem Charakter, deren Richtung nicht deutlich zu erkennen ist. Ebenso wird auch durch Druck auf die Gegend des runden Fensters versucht, eine Augenbewegung auszulösen, jedoch ohne Erfolg. Bei der Auskratzung der Trommelhöhle wird der Hammer nicht gefunden, dagegen der Amboß, dessen längerer Schenkel zum größten Teil defekt ist. Plastik. Nach der Ope-

Digitized by Google
Original from UNIVERSITY OF CALIFORNIA
Generated on 2019-10-24 09:59 GMT / http://hdl.handle.net/2027/uc1.b3252757
Public Domain in the United States, Google-digitized / http://www.hathitrust.org/access_use#pd-us-google

ration und in den nächsten Tagen bis zum ersten Verbandwechsel bei genauester Beobachtung nur etwas stärkerer Nystagmus bei Blick nach links. Sonst hat sich der vor der Operation bestandene spontane Nystagmus nicht geändert. Sehr wenig Schwindel, insbesondere nur beim Aufsetzen.

11. VI. Verbandwechsel. In der Wundhöhle wenig Sekret, retroauriculäre Wunde primär geschlossen. Hörweite unverändert. Weber nach rechts, mittlere Stimmgabel vor dem Ohre fast bis zum Ausklingen. C_1, c^4 positiv bei mäßigem Anschlage. Kalorische Reaktion (kalte Kochsalzlösung) prompt. Fistelsymptom wegen Schmerzen nicht prüfbar.

Pat. wird 2 Tage danach in ambulatorische Behandlung entlassen und seither wiederholt nachgeprüft. Es hat sich absolut nichts verändert. Das Fistelsymptom ist noch auslösbar, und zwar erfolgen dieselben Augenbewegungen, jedoch im geringeren Grade. Auch leidet der Pat. nur hie und da an leichten Schwindelanfällen. Es handelt sich also in diesem Falle um die ungewöhnliche Lokalisation der Fistel im ovalen Fenster. Wir wissen ja, daß diese Lokalisation gewöhnlich prognostisch viel ungünstiger ist als die Bogengangsfistel. Ich habe auch nach der ersten Operation das Eintreten einer diffusen Labyrinthitis erwartet und war für diesen Fall zur sofortigen Vornahme der Labyrinthoperation entschlossen. Allein es ist wider Erwarten fast jede Reaktion von seiten des Labyrinths ausgeblieben bei erhaltenem Hörvermögen und erhaltener Erregbarkeit des Vestibularapparates.

XV. E. Ruttin: Maden im Gehörgang. (Demonstration derselben sowie von Moulagen des Falles.)

Die 3jähr. H. St. wurde aus der Provinz in die Klinik gebracht. Anamnestisch war nicht festzustellen, wie lange der Ohrenfluß bestand, jedoch war eine fötide, linkseitige Otorrhoe jedenfalls längere Zeit vorhanden. Bei der Aufnahme zeigte sich der Gehörgang auf etwa Daumendicke erweitert und mit Fliegenmaden rosettenförmig ausgefüllt. Die Maden konnten weder durch Ausspritzen noch durch Aufträufeln von Alkohol aus dem Ohre entfernt werden, waren dagegen nach Auflegen eines mit Petroleum durchtränkten Wattebauschens mit der Pinzette leicht entfernbar. Es waren 26 etwa 1 *cm* lange, dicke Maden der blauen Fleischfliege Musca sarcophaga, welche, wahrscheinlich durch den fötiden Geruch angelockt, ihre Eier in den Gehörgang gelegt hatten. Das Kind wurde gegen unseren Rat nach Entfernung der Maden von der Mutter sogleich nach Hause gebracht.

Diskussion.

H. Frey zum ersten Falle: Einen extraduralen und peribulbären Absceß, der mit einem Senkungsabsceß kommunizierte, habe ich selbst vor zwei oder drei Jahren beobachtet. Die Diagnose war in diesem Falle dadurch sehr erschwert, daß der Senkungsabsceß so tief lag, daß außen am Halse keinerlei Infiltration wahrgenommen werden konnte. Unbestimmte Schmerzen und Temperatursteigerung drängten mich, die bereits vorher freigelegte Dura der hinteren Schädelgrube und den Sinus bis an den Bulbus zu verfolgen, worauf es dann endlich durch einen Eingriff in der Ausdehnung der Grunertschen Bulbusoperation nur ohne Eröffnung des Gefäßes gelang, vollständige Drainage und Heilung zu erzielen.

Zum Fistelfalle. Ich erinnere an einen ganz analogen Fall, „Fistel des ovalen Fensters“, die bei einer Radikaloperation beobachtet wurde und den

Digitized by Google
Original from UNIVERSITY OF CALIFORNIA
Generated on 2019-10-24 09:59 GMT / http://hdl.handle.net/2027/uc1.b3252757
Public Domain in the United States, Google-digitized / http://www.hathitrust.org/access_use#pd-us-google

ich vor etwa einem Jahre hier vorstellte. Das vor der Operation bestandene Fistelsymptom war nach der Operation nicht mehr nachweisbar.

R. Bárány: Ich habe zwei ähnliche Fälle beobachtet. In dem einen, bei dem nach der Operation das Fistelsymptom verschwand, zeigte der Stapes bei Berührung eine abnorme Beweglichkeit. Im zweiten Falle, der nicht ausgeheilt ist, indem jetzt noch Eiterung besteht, ist das Fistelsymptom noch auslösbar. Hier handelt es sich wohl nicht um einen Durchbruch ins Labyrinth, sondern wohl nur um eine Lockerung der Verbindung.

XVI. E. Urbantschitsch: Schußverletzung des Ohres.

Der 24jährige S. G. wurde anfangs Dezember 1908 von einem Strolch aus einer Entfernung von ungefähr 10—12 *m* mit einer Browningpistole von vermutlich $6^3/_4$ *mm* Kaliber angeschossen, und zwar drang die Kugel in der Gegend des linken Nasenbeins ein, durchquerte den Gesichtsschädel, um unter der Haut des rechten Warzenfortsatzes stecken zu bleiben, von wo sie mittelst eines kleinen Hautschnittes entfernt werden konnte. Pat. stürzte nach der Verletzung zu Boden, es trat eine heftige Blutung aus der linken Seite der Nase und aus dem rechten Ohre auf; er wurde ins Spital gebracht und erhielt einen Verband. Es wurde hier gleich eine komplette rechtseitige Facialparalyse festgestellt. Pat. mußte angeblich wegen großer Schwäche 14 Tage im Bett liegen; nach dieser Zeit erst wurde der Verband abgenommen. Hierbei zeigte sich, daß aus dem rechten Ohre Eiter floß. 3 Wochen nach der Verletzung bemerkte Pat. Granulationen aus dem rechten Ohre herauswuchern, die von einem Arzte in Lodz vor 3 Monaten entfernt wurden.

Ich erhob folgenden Befund: Die Einschußöffnung ist nur mehr durch eine ungefähr stecknadelkopfgroße Narbe an der äußeren Haut der Nase zu erkennen; die Ausschußöffnung charakterisiert sich durch eine etwas flächenhafte, eingezogene Narbe am Warzenfortsatz. An Nase und Rachen nichts besonderes. Der äußere rechte Gehörgang ist etwas deformiert. An der hinteren unteren Gehörgangswand findet sich eine gegen den Warzenfortsatz führende, eiternde Fistel. Das Mittelohr zeigt nur die Erscheinungen einer leichten acuten Entzündung. (Schwellung und Rötung des Trommelfells, keine Perforation, kein Exsudat.) Die funktionelle Untersuchung ergibt vollständige Taubheit des rechten Ohres, Fehlen des kalorischen Nystagmus, Herabsetzung des Drehnystagmus (bei Rechtsdrehung 20″, bei Linksdrehung 29″), gesteigerten Kathodenelektrotonus, stark herabgesetzten Anodenelektrotonus rechts. Links normale Verhältnisse. Die Kugel dürfte nach Perforation des Nasenbeines unter dem Boden der rechten Orbita zwischen den Processus pterigoidei in die untere Wand des Gehörganges gedrungen sein und nach Läsion des Facialis nahe dem Foramen stylomastoideum an der Innenwand des Processus mastoideus bis zu seiner Wand gelangt sein. Eine direkte Verletzung der Paukenhöhle und des inneren Ohres hat bestimmt nicht stattgefunden. Es muß daher der funktionelle Befund auffallend erscheinen. Es ist dieser nur auf die Weise zu erklären, daß durch den Anprall der Kugel an das Felsenbein eine Fissur im Felsenbein entstand, welche zu einer Läsion des Acusticus geführt hat. Diese Fissur dürfte etwa nach außen vom Grunde des Porus acusticus internus erfolgt sein, da der Nervus petrosus superficialis major noch funktioniert. Daß der Drehnystagmus noch auslösbar ist, ist daraus erklärlich, daß dieser Nystagmus auch noch vom anderen Ohre ausgelöst werden kann. Der galvanische Nystagmus ist erklärlich, da der elektrische Strom nicht allein von den Nervenendigungen, sondern auch direkt vom Nerven ausgelöst werden

Digitized by Google
Original from UNIVERSITY OF CALIFORNIA
Generated on 2019-10-24 09:59 GMT / http://hdl.handle.net/2027/uc1.b3252757
Public Domain in the United States, Google-digitized / http://www.hathitrust.org/access_use#pd-us-google

kann. Als Behandlung muß zunächst die Ausheilung der Eiterung genannt werden, dann käme die Behebung der Facialparalyse durch Nervenpfropfung in Betracht, und zwar käme in erster Linie der Hypoglossus in Frage, da die Durchschneidung des Accessorius eine wesentliche Berufsstörung für den Pat. mit sich bringen würde.

XVII. R. Bárány demonstriert einen Fall von spontaner Ausheilung einer Sinus- und Bulbusthrombose.

Pat. kam mit großem Periostalabsceß zur Aufnahme. Die Funktionsprüfung ergab ein intaktes Labyrinth. Bei der Aufmeißelung wurden zirka 3 Eßlöffel nicht fötiden Eiters aus dem Periostalabscesse entleert (grampositive Kettenkokken). Bei der Aufmeißelung des Warzenfortsatzes zeigten sich Sinus und Dura in Handtellergröße freiliegend und sehr verdickt. Im Antrum Cholesteatom bis in den Attik reichend. Der Amboß wurde entfernt. Das intakte Trommelfell und der allenthalben angewachsene Hammerkopf werden mit Rücksicht auf die bessere Ausheilung stehengelassen. Sinus und Dura werden weiter freigelegt und in der Nähe des Bulbus eine schwarz verfärbte Öffnung im Sinus gefunden. Mit der Sonde konnte man nach beiden Seiten nur ganz wenig eindringen. Der Sinus war wie ein Strang verdünnt, man hatte den Eindruck, als ob er bereits obliteriert wäre. Da er sich nach aufwärts nicht weiter verfolgen ließ und keine Erscheinungen vor der Operation bestanden, wurde auf einen weiteren Eingriff verzichtet. Es trat kein Fieber auf und Pat. fühlt sich dauernd ganz wohl.

Diskussion.

E. Urbantschitsch: Ein ähnlicher Fall von ausgeheilter Sinusthrombose mit Verwachsung der Wände wurde von mir im Oktober 1908 vorgestellt.

XVIII. Bárány: Fall von Fistel in der Ampulle des vertikalen Bogenganges.

Pat. wurde vor 3 Jahren von Bárány wegen chronischer Eiterung links radikal operiert, rechts bestand schon damals chronische Eiterung. Jetzt ist eine akute Exacerbation aufgetreten. Außerordentlich starkes Fistelsymptom. Bei der Radikaloperation fand sich Cholesteatom im Antrum, der Sinus freiliegend, von Eiter umspült. Bárány hat den Sinus weiter freigelegt, dabei kam er an das thrombosierte Emissarium. Eröffnung des Sinus in der Mitte der Einmündungsstelle des Emissarseiter. Nach beiden Seiten war der Sinus durch rote Thromben verschlossen. Nach Entfernung der Thromben von beiden Seiten Blutung. Keine Jugularisunterbindung. Bei der Freilegung der Trommelhöhle keine Fistel an der typischen Stelle des horizontalen, dagegen eine Fistel in der Ampulle des vertikalen Bogenganges. Da Pat. am linken Ohre nahezu taub ist und rechts, wo die Fistel besteht, Cv. auf 2 *m* hört, hat Bárány am Labyrinthe nichts angerührt. Das Hörvermögen ist unverändert geblieben. Das Fistelsymptom noch vorhanden. Fieber ist nicht aufgetreten.

XIX. Bárány: Berichte über 2 Fälle von durch Operation festgestellte Labyrinthfistel mit eigentümlichem Verhalten beim Gellé'schen Versuche. Beide Fälle hörten. Bei der Prüfung ergab sich, daß der Gellésche Versuch umgekehrt ausfiel als beim normalen. Bei Kompression wie bei Aspiration trat eine Verstärkung des gehörten Tones auf und ließ sich mit voller Sicherheit konstatieren. Subjektive Geräusche traten weder bei Kompression, noch bei Aspiration auf. Das spricht dafür, daß die Abdämpfung beim Gellé nicht auf einer Steigerung oder Abschwächung des Labyrinthdruckes beruht.

Generated on 2019-10-24 09:59 GMT / http://hdl.handle.net/2027/uc1.b3252757
Public Domain in the United States, Google-digitized / http://www.hathitrust.org/access_use#pd-us-google
Digitized by Google
Original from UNIVERSITY OF CALIFORNIA

Daß keine subjektiven Geräusche beim Gellé auftraten, spricht gegen die Annahme, daß eine Steigerung des Labyrinthdruckes an den subjektiven Geräuschen die Schuld trägt. Wir müssen wohl annehmen, daß der Labyrinthdruck weder mit dem Auftreten der subjektiven Geräusche, noch mit dem Ausfalle des Gelléschen Versuches zusammenhängt.

XX. Bárány demonstriert das anatomische Präparat eines Falles von ausgebreiteter Sinusthrombose.

Pat. kam mit hohem Fieber auf die Klinik. Er zeigte eine subakute Otitis mit starker Schwellung des Warzenfortsatzes. Bei der Operation fand sich zunächst kein Periostalabsceß. Nach Eröffnung des Warzenfortsatzes strömte Eiter unter hohem Druck heraus und bei Druck auf die Schwellung kam massenhaft Eiter, der die Diagnose auf einen mit diesem Abscesse kommunizierenden Schädelbasissenkungsabsceß lenkte. Bei der Operation zeigte sich die knöcherne Sinuswand intakt, der Eiter lag außen an der Schädelbasis und hatte den Warzenfortsatz durchbrochen. Bei der weiteren Freilegung des Abscesses kam ich bis in die Nähe des Bulbus und fand einen peribulbären Absceß. Bei Entfernung des erweichten Knochens sah ich eine Öffnung im thrombosierten Bulbus. Eröffnung der lateralen Bulbuswand und Entfernung der Thromben. Jugularisunterbindung. Sinusoperation. Sinuswand äußerlich nicht verändert, bei Druck entleert sich ein bleistiftdicker Eiterausguß der Sinushöhle. Freilegung des Sinus bis nahe zur Mittellinie, worauf endlich Blutung auftritt, die auf Tamponade steht. Nachher 4 Tage kein Fieber. Verbandwechsel wegen Kopfschmerzen. Jugulariswunde vollkommen reaktionslos. Beim Lockern des Verbandes Blutung, neuerliche Tamponade. Nach dem Verbandwechsel traten pyämische Symptome auf, die im Verlaufe von 10 Tagen zum Exitus führten. Mit Rücksicht darauf, daß bei dem wiederholten Verbandwechsel stets beim Versuche der Lockerung des Tampons an der Mittellinie heftige Blutung auftrat, stellte ich die Diagnose auf eitrige Phlebitis an der Mittellinie und Pyämie von der gesunden Seite aus. Diese Diagnose wurde durch die Sektion vollinhaltlich bestätigt. Es ist die Frage, ob eine Jugularisunterbindung der anderen Seite vorzunehmen gewesen wäre. In der Literatur ist nur ein Fall von Dangl (Beitr. z. klin. Chir.) beschrieben, bei dem wegen Karzinom beide Jugulare unterbunden wurden. In diesem Falle traten keine Zirkulationsstörungen auf. Es sind jedoch Fälle von einseitiger Jugularisunterbindung beschrieben, wo schwere Zirkulationsstörungen aufgetreten sind. Wir haben auf der Klinik noch keinen solchen Fall beobachtet. Ich habe die Jugularisunterbindung unterlassen, weil ich annahm, daß dann die Thrombose auf dem Wege der anderen Sinus fortschreiten würde. Wenn man die doppelseitige Jugularisunterbindung ohne Gefahr vornehmen will, würde es sich empfehlen, die Jugularis der andern Seite freizulegen, zu komprimieren und abzuwarten, ob Zirkulationsstörungen auftreten, und wenn diese sich nicht zeigen, die Unterbindung durchzuführen.

XXI. Leidler demonstriert aus der Ohrenabteilung der allgemeinen Poliklinik (Vorstand: Dozent Alexander) einen Fall von otitischer Sinusthrombose von außergewöhnlicher Ausbreitung mit Ausgang in Heilung.

Die 52 Jahre alte Patientin bekam vor zirka 8 Wochen eine akute Otitis links mit heftigen Schmerzen, jedoch ohne Ohrenfluß. 3 Wochen später Schmerzen im Warzenfortsatz, worauf anderenorts Paracentese gemacht wurde. Es trat für mehrere Tage Otorrhoe ein, die jedoch bald versiegte, so

Digitized by Google
Original from UNIVERSITY OF CALIFORNIA
Generated on 2019-10-24 09:59 GMT / http://hdl.handle.net/2027/uc1.b3252757
Public Domain in the United States, Google-digitized / http://www.hathitrust.org/access_use#pd-us-google

daß noch dreimal die Paracentese wiederholt wurde. Vor 2 Wochen kamen Schmerzen in der linken Schläfe und hinter dem Warzenfortsatze dazu. Seit damals tritt hie und da Schüttelfrost mit Fieber auf, welches zwischen 39·5 und 36·5 schwankt und manchmal 2—3 Tage vollkommen aussetzt. Kein Appetit, kein Schlaf, kein Schwindel. Pat. sucht am 12. IV. 1909 das Spital auf. Status praesens: Sehr herabgekommene Frau. Temp. 38·0. Das linke Trommelfell leicht gerötet und geschwollen, geringe Sekretion von schleimigem Eiter, vorn unten Warzenfortsatz unverändert. Hinter dem Warzenfortsatz ein Druckpunkt; die Weichteile daselbst leicht ödematös. Funktionsprüfung: mäßiges Schalleitungshindernis mit normalem Vestibularapparat. Alte, geheilte Lungenspitzenaffektion. Im Urin Eiweiß in Spuren. Blutbefund: auf das Doppelte vermehrte Lymphocyten (hauptsächlich polymorphe). Augenhintergrund normal. Die Operation (fecit Dozent Alexander) ergab: Corticalis dick. Warzenfortsatzinneres stark erweicht, von Polypen und Eiter erfüllt. Derselbe Befund im Antrum. Die Otitis reicht bis an den Sinus. Daselbst ein perisinuöser Absceß. Resektion der erkrankten Warzenfortsatzspitze. Sinus lederartig verdickt, keine Pulsation, fühlt sich hart an. Freilegung desselben in einer Länge von zirka 5 *cm*. Eröffnung desselben ergibt, daß er vollkommen von teils organisierten, teils vereiterten Thromben erfüllt ist. Typische Unterbindung der V. jugularis interna. Vene wenig gefüllt, sonst unverändert. Successive Freilegung und Eröffnung des erkrankten Sinus nach unten bis zum Bulbus, nach rückwärts bis zur Mittellinie des Schädels mit Entfernung aller Thromben und teilweisen Abtragung der lateralen Sinuswand. Erst an der vertikalen Umbiegungsstelle des Sinus in der Mittellinie des Schädels erfolgt ausgiebige Blutung. Die stark gespannte Dura der hinteren Schädelgrube wird incidiert und zeigt leichtes Hirnödem. Die Lumbalpunktion ergibt klaren, sterilen Liquor unter hohem Druck. Die bakterielle Untersuchung (Prof. Albrecht) des Eiters und aller Thromben (sowohl in der Mitte als am äußersten Ende) ergab Streptococcus capsulatus. Der Decursus war ein ausgezeichneter. In den ersten Tagen bestand noch leichtes, lytisch abfallendes Fieber ohne Schüttelfrost. Am 10. V. wurde durch Sekundärnaht die Wunde gedeckt (Dr. Seidler). Heute ist die Pat. vollkommen geheilt und wird in ihre Heimat entlassen. Im Urin kein Eiweiß.

Verhandlungen der Dänischen oto-laryngologischen Gesellschaft.

60. Sitzung vom 16. Jänner 1909.

(Gemeinschaftlich mit der Dänischen chirurgischen Gesellschaft.)

Mygind: Die otogene Meningitis mit besonderer Rücksicht auf ihre operative Behandlung.

In der Ohren- und Halsklinik des Kommunehospitals wurden während der vergangenen 3 Jahre 32 Meningitisfälle behandelt, von welchen jedoch nur 21 als otogene Meningitiden sich ergaben. 15 Fälle wurden operiert. Die Pat. waren sehr verschiedenen Alters, unter anderem nicht weniger als 7 Kinder unter 10 Jahren; 11mal war das Ohrenleiden rechtseitig, 10mal linkseitig; 11mal handelte es sich um eine akute Eiterung, 9mal um eine chronische, in einem Falle war die Art der Eiterung unsicher. Nur in wenigen Fällen waren Retentionserscheinungen vorhanden und in der Hälfte der Fälle

Digitized by Google
Original from UNIVERSITY OF CALIFORNIA
Generated on 2019-10-24 09:59 GMT / http://hdl.handle.net/2027/uc1.b3252757
Public Domain in the United States, Google-digitized / http://www.hathitrust.org/access_use#pd-us-google

bestand keine Schwellung noch Druckempfindlichkeit des Warzenfortsatzes, in 7 weiteren Fällen waren diese Erscheinungen nur in ganz geringem Grade vorhanden; nichtsdestoweniger wurde in den meisten Fällen ausgedehnte Osteitis gefunden, welche in den chronischen Fällen auch Zeichen akuter Entzündung darboten; Mygind meint deshalb, die Meningitis wird in der Mehrzahl der Fälle durch eine von akuter Osteitis des Warzenfortsatzes komplizierte Otitis verursacht. Der Weg der Infektion ins Schädelinnere war 6mal das Labyrinth, 5mal eine Osteitis des Tegmen tympani, 4mal eine Sinusphlebitis; in den übrigen Fällen konnte der Weg nicht nachgewiesen werden. Komplikationen, namentlich Sinusphlebitis, sind in den Fällen otogener Meningitis sehr häufig, 7mal wurde Thrombophlebitis gefunden, 5mal perisinuöser Absceß, 3mal epiduraler Absceß, 4mal Encephalitis beziehungsweise Schläfenlappenabsceß. — Eine letale Meningitis entsteht oftmals erst nachdem die Hirnhäute schon einige Zeit hindurch einer ständigen Zufuhr frischer Infektionsstoffe ausgesetzt waren und es besteht deshalb die Möglichkeit durch eine frühzeitige Entleerung des primären Herdes eine Meningitis zum Schwinden zu bringen. Nur in einem Falle traten schon 3 Tage nach dem Anfang der Eiterung die ersten Hirnsymptome auf, 3mal erst in der 2. Woche, 3mal in der 3., 1mal in der 4. und 3mal erst, nachdem 5 Wochen verstrichen waren. Unter den objektiven Symptomen legt Mygind auf die Nackenstarre und das Kernigsche Symptom das größte Gewicht, obschon sie keineswegs absolut konstant sind sowie auch bei anderen endokraniellen Leiden entstehen können. Stauungspapille war nur 2mal vorhanden. Die Diagnose kann bisweilen sehr schwierig sein, vor allem bei kleinen Kindern die Differentialdiagnose zwischen Meningitis und der sehr gewöhnlich vorkommenden meningealen Reizung; von Bedeutung in dieser Beziehung ist, daß die durch eine Meningitis hervorgerufenen Hirnsymptome sehr schnell an Intensität zunehmen. Oftmals kann eine Verwechslung mit einer latenten Pneumonie geschehen. Ein bedeutungsvolles Hilfsmittel hat man in der Lumbalpunktur, die in allen Fällen vorgenommen wurde; jedoch muß man erinnern, daß die Cerebrospinalflüssigkeit noch in dem ersten Stadium einer Meningitis ungetrübt sein kann; man muß deshalb, falls die Hirnsymptome zunehmen, die Lumbalpunktur wiederholen. In therapeutischer Beziehung dagegen hat Mygind von der Lumbalpunktur keinen Nutzen gesehen. Ferner hat man in der calorischen Reaktion ein vorzügliches Mittel zur Diagnose des in etwa der Hälfte der Fälle als Zwischenglied dienenden Labyrinthleidens.

Was die Frage der operativen Behandlung betrifft, liegen zwar noch in der Literatur nur wenige geheilte Fälle von wirklicher diffuser Meningitis vor, jedoch neigt man im allgemeinen mehr und mehr zum Operieren. Wie oben gesagt, wurden in der Ohrenklinik des Kommunehospitals 15 Fälle operiert; in den meisten Fällen wurde Totalaufmeißelung, Kraniotomie und Spaltung der Dura vorgenommen; gewöhnlich drängt sich das Gehirn in den Knochendefekt vor, was wohl die Ursache dazu sein dürfte, daß gewöhnlich nur sehr wenig Flüssigkeit hinausfließt. Mygind meint vorläufig, daß man in den meisten Fällen am besten tut, die Dura zu spalten, nicht um der Drainage willen, sondern weil man sonst leicht andere endokranielle Komplikationen übersehen kann. Das Verfahren, daß man in Fällen von otogener Meningitis zu verfolgen hat, ist nach Mygind möglichst frühzeitige Beseitigung des primären Herdes im Mittelohr sowie Entfernung der eventuell im Labyrinth, im Sinus und im Gehirn vorhandenen Entzündungsprodukte. Von den Operierten war einer

Digitized by Google
Original from UNIVERSITY OF CALIFORNIA
Generated on 2019-10-24 09:59 GMT / http://hdl.handle.net/2027/uc1.b3252757
Public Domain in the United States, Google-digitized / http://www.hathitrust.org/access_use#pd-us-google

scheinbar geheilt, starb aber plötzlich an einer hämorrhagischen Encephalitis; 3 wurden völlig geheilt (die Patienten wurden vorgeführt).

(Der Vortrag wird in extenso veröffentlicht.)

Diskussion:

P. Tetens Hald demonstrierte ein von einem an postoperativer Meningitis gestorbenen Pat. herrührendes Präparat; in diesem Fall zeigten sich die modernen Labyrinthuntersuchungen besonders wertvoll. Pat. wurde wegen einer chronischen Mittelohreiterung operiert; bei der Operation einige akute Osteitis am hinteren Teil des horizontalen Bogenganges. 24 Stunden später Temperatur 39, rotatorischer Nystagmus zur gesunden Seite vorhanden, ferner völlige Taubheit des operierten Ohres; keine calorische Reaktion des Vestibularapparates, während dieser vor der Operation in normaler Weise fungiert hatte. Eine neue Operation wurde vorgeschlagen, Pat. willigte aber nicht ein, und als er 24 Stunden später seine Zustimmung gab, war schon Nackenstarre und Kernig vorhanden; es wurde Labyrinthoperation und Kraniotomie vorgenommen, am folgenden Tag trat aber Exitus ein. Bezüglich der Indikationen zur Labyrinthoperation in Fällen von Meningitis ist es selbstverständlich, daß man die Operation in solchen Fällen vornimmt, wo die Funktionsprüfung eine Destruktion des Labyrinths ergibt; scheint aber vor der Operation das Labyrinth nicht destruiert zu sein und es liegen andere Komplikationen vor, z. B. Sinusthrombose, die das Entstehen der Meningitis erklären können, darf man das Labyrinth nicht rühren: in den Fällen dagegen, wo keine solche Komplikation vorliegt, muß man selbst ein normal reagierendes Labyrinth eröffnen: gegebenenfalls wird nämlich selbst ein infiziertes Labyrinth anfangs in normaler Weise reagieren können, und der Schaden, den man anstiftet, indem man vielleicht einmal ein gesundes Labyrinth operiert, bedeutet nichts gegen die Gefahr, die den Pat. bedroht, falls in einem Falle, wo das Labyrinth eine meningeale Infektion ermittelte, die Operation unterlassen wurde.

Schaldemose frägt, in welcher Weise die Operation bei der otogenen Meningitis wirkt, indem ja keine nennenswerte Drainage zustande kommt: vielleicht könnten solche Fälle auch ohne Operation ausheilen. Frägt ferner, ob Trübung der Cerebrospinalflüssigkeit immer auf eine diffuse eitrige Meningitis deutet, sie könnte vielleicht auch von einer toxischen Entzündung ohne Bakterien herrühren.

Kr. Poulsen wünscht zu wissen, in wie vielen der operierten Fälle es sich um eine reine otogene Meningitis gehandelt hat; vielfach liegen ja auch andere Komplikationen vor, so daß es nicht Wunder nehmen darf, wenn eine Operation in solchen Fällen hilft; man sieht aber auch in Fällen von reiner Meningitis Wirkung von der Operation: Poulsen glaubt, der diffusen eitrigen Leptomeningitis gegenüber sei die Therapie machtlos.

Tscherning hat seit 1895 Fälle von otogener Meningitis operiert, im ganzen 10; 2 wurden geheilt. Es kommt darauf an, sehr früh zu operieren. Wenn man nach Spaltung der Dura das Gehirn mittelst einer Spatel ein bischen hinaufhebt, strömt in Fällen von Meningitis eitrige Flüssigkeit heraus; Tscherning drainiert dann mittelst Gaze oder mittelst Drains. Wie bei der Perforationsperitonitis spielt die Art der Bakterien die größte Rolle für den Verlauf des betreffenden Falles.

Mygind: Früher sind fast alle Fälle von otogener Meningitis gestorben, jetzt werden wenigstens einige geheilt; daß es die Operation sei, die Hilfe

Digitized by Google
Original from UNIVERSITY OF CALIFORNIA
Generated on 2019-10-24 10:00 GMT / http://hdl.handle.net/2027/uc1.b3252757
Public Domain in the United States, Google-digitized / http://www.hathitrust.org/access_use#pd-us-google

bringt, darauf deutet die auffallende Besserung des Zustandes, die man oft gleich nach der Operation beobachtet. Die Drainage spielt nach der Meinung Myginds für den Erfolg keine Rolle, vielmehr glaubt er, die Drainage mittelst Gaze usw. übe einen schädlichen Einfluß auf das Gehirn, was er mehrmals zu beobachten Gelegenheit gehabt.

61. Sitzung vom 17. Februar 1909.

Vorsitzender: Dr. G. Kiär.
Schriftführer: Dr. Blegvad.

I. Gottl. Kiär: Cancer auris. Eine 63jährige Frau hat seit der Kindheit eine linkseitige Eiterung gehabt. August 1908 wurde wegen Retentionserscheinungen Totalaufmeißelung vorgenommen; Antrum nur klein, mit Granulationen gefüllt, Warzenfortsatz beträchtlich eburnisiert. Nach $1^1/_2$ Monaten entwickelten sich aus der Hinterwand des Antrum Granulationen, die sehr schnell wucherten, indem sie die schon in ziemlicher Ausdehnung vorhandene Epidermis völlig zerstörten; die Granulationen wurden energisch ausgeräumt. Anfang Dezember fing sie an über starke linkseitige Kopfschmerzen zu klagen. Mikroskopie des Gewebes ergab typische Cancroidpfropfen und reichliche Aussaat von Cancerzellen. Röntgenbehandlung ohne Erfolg. Es besteht jetzt hinter dem Ohre eine große Höhle mit beträchtlicher Knochendestruktion; das Ohr selbst haftet nur nach vorne fest. Keine Facialislähmung, kein Schwindel oder Sausen; Labyrinth ungeschädigt.

II. N. Rh. Blegvad: Vorläufige Mitteilung über die Behandlung der Kehlkopftuberkulose mittelst Radiumemanation. Die mitzuteilenden Beobachtungen sind nur als Glied einer größeren, von Dr. H. Jansen vorgenommenen Untersuchungsreihe aufzufassen. Die radioaktiven Stoffe entsenden drei Strahlengattungen, α-, β- und γ-Strahlen, von denen die beiden ersten materiell, die dritte ätherisch ist. Dia α-Strahlen haben das geringste Durchdringungsvermögen aber die kräftigste Wirkung. Indem die α-Partikelchen ausgeschleudert werden, zerfallen die Radiumatome und es bildet sich ein neuer luftförmiger Stoff, „Emanation", der aus dem Radium ausgezogen und z. B. in Wasser gelöst werden kann; die Emanation entsendet α-Strahlen und wird dadurch in verschiedener Weise weiter umgestaltet. Die Emanation hat dem Radium selbst gegenüber den Vorteil, daß sie die Schleimhaut des Kehlkopfes, der Lungen usw. direkt beeinflussen kann, also Stellen, die der direkten Bestrahlung mittelst Radiums unzugänglich sind. Die verwendete Emanation wurde mittelst des Emanators von Prytz hergestellt und in Wasser gelöst; durch den Stöpsel des Gefäßes gehen zwei Glasröhren, so daß Luft durchgepumpt werden kann: die mit Emanation gesättigte Luft wird alsdann mittelst eines gebogenen Glasrohres gegen den Aditus laryngis geleitet. In jeder Sitzung wurden 200.000 Emanationseinheiten verwendet und die Sitzungen wurden täglich oder jeden zweiten Tag wiederholt.

Die erste Pat. war ein junges Mädchen mit einem ziemlich großen Infiltrat in der Interarytänoidgegend; einmal wurden Tuberkelbacillen gefunden, nicht später, in den Lungen konnte nichts Sicheres nachgewiesen werden. Nach 3 Wochen war das Infiltrat völlig verschwunden. Obschon das klinische Bild das einer Kehlkopftuberkulose war, kann man nicht bestimmt behaupten, daß es sich in diesem Falle wirklich um eine Tuberkulose gehandelt hat.

Ferner sind 4 Pat. noch in Behandlung, und zwar mit unzweifelhaften Kehlkopftuberkulosen. In 2 Fällen besteht ein sehr verbreiteter tuberkulöser

Generated on 2019-10-24 10:00 GMT / http://hdl.handle.net/2027/uc1.b3252757
Public Domain in the United States, Google-digitized / http://www.hathitrust.org/access_use#pd-us-google
Digitized by Google
Original from UNIVERSITY OF CALIFORNIA

Prozeß; die Behandlung hat jedenfalls beträchtliche subjektive Erleichterung bewirkt, indem Schmerzen und Dysphagie abgenommen sind: in dem einen Falle haben sich die tuberkulösen Geschwüre auch gereinigt. In dem dritten Fall wurde das Leiden unter der Milchsäurebehandlung eher verschlimmert, während bei der Behandlung mittelst Emanation die tuberkulösen Infiltrate sich unzweifelhaft verkleinert haben. In dem vierten Falle endlich, wo es sich um eine anfangende Kehlkopftuberkulose handelte, ist das tuberkulöse Infiltrat fast völlig verschwunden.

Es scheinen demnach die vorläufigen Resultate zu weiteren Versuchen zu ermuntern.

Diskussion:

Möller hat die erste Pat. Blegvads später in dem Öresundshospital gesehen; es waren tatsächlich jetzt gar keine Zeichen eines Kehlkopfleidens vorhanden.

III. N. Rh. Blegvad: Fall von gestieltem Angiom der linken Stimmlippe. Ein 35jähriger Fuhrmann wurde im letzten Sommer heiser; während des Herbstes vorübergehende Besserung, später hat die Heiserkeit wieder zugenommen; 14 Tage vor der Untersuchung entleerte sich plötzlich ohne Husten oder andere Ursache etwas Blut, wonach die Stimme etwas besser wurde. Bei der Untersuchung fand man an der Grenze zwischen vorderem und mittlerem Drittel der linken Stimmlippe eine hirsekorngroße, gestielte Geschwulst, weiß, mit leicht höckeriger Oberfläche; sie wird mit der kalten Schlinge entfernt, wonach einige Blutung, die doch von selbst stand. Die Geschwulst zeigte sich aus cystischen, blutgefüllten Hohlräumen bestehend, sie war mit geschichtetem Pflasterepithel bekleidet. Interessant ist die spontane Blutung mit nachfolgender Besserung, vielleicht der Anfang einer Art Spontanheilung.

IV. P. Tetens Hald: Fall von Sinuitis frontalis cholesteatomatosa (mit Demonstration). Pat. war ein 2jähriges Kind, das im ganzen gesund war; als Pat. 1 Jahr alt war, bemerkten die Eltern in der Stirngegend einen Knoten, der sich später unverändert hielt bis 8 Tage vor der Aufnahme, als er plötzlich zu wachsen anfing; gleichzeitig wurde das Kind unruhig und bekam Erbrechen; keine cerebralen Erscheinungen. Bei der Aufnahme fand man in der Frontalgegend eine mandarinengroße, fluktuierende Geschwulst; bei seiner Basis eine erhöhte, zirkuläre knöcherne Leiste. Die Röntgenuntersuchung ergab an der betreffenden Stelle einen Defekt der knöchernen vorderen Stirnhöhlenwand. An der Stelle der beiden Stirnhöhlen fand sich bei der Operation eine einzige sehr große Höhle, deren knöcherne Vorderwand nur in der Peripherie erhalten war; nach hinten war die Dura an ein paar Stellen entblößt; die Höhle war mit Cholesteatommassen gefüllt, nach deren Ausräumung mit Jodoformgaze tamponiert wurde; Heilung in 5—6 Wochen. Die cholesteatomatösen Stirnhöhlenentzündungen sind sehr selten, falls denn nicht längere Zeit hindurch die Höhle durch eine Fistel mit der äußeren Haut in Verbindung gestanden; ferner sind in dem Alter des Pat. die Stirnhöhlen normalerweise sehr klein; es wäre deshalb vielleicht denkbar, daß es sich im vorliegenden Falle nicht um eine Stirnhöhlenentzündung handle, sondern um eine Dermoidcyste, die infiziert worden war und dann auf dem Platz der Stirnhöhle eine mit der Nasenhöhle kommunizierende Höhle gebildet hatte, weshalb das Präparat dem Prosektor Herrn Dr. Scheel zur gütigen Untersuchung übermittelt wurde. Die Untersuchung ergab folgendes: Die Epidermisschicht

Digitized by Google
Original from UNIVERSITY OF CALIFORNIA
Generated on 2019-10-24 10:00 GMT / http://hdl.handle.net/2027/uc1.b3252757
Public Domain in the United States, Google-digitized / http://www.hathitrust.org/access_use#pd-us-google

in solcher Weise geordnet, daß sie die Innenwand einer Cyste bekleidet zu haben scheint; es ist deshalb wahrscheinlich, daß es sich tatsächlich um eine Dermoidcyste gehandelt hat. Vielleicht hat eine solche auch der Weinlechnerschen Beobachtung einer „echten" cholesteatomatösen Stirnhöhlenentzündung zugrunde gelegen; jedenfalls zeigt der vorliegende Fall, welche Schwierigkeiten für die Diagnose eines Stirnhöhlenleidens entstehen können.

V. P. Tetens Hald: Otogener Schläfenlappenabsceß mit Demonstration des Präparates. Ein 44jähriger Arbeiter wurde am 1. II. 1909 in die Ohrenklinik des Kommunehospitals aufgenommen. Hat vielleicht als Kind Ohrfluß gehabt, übrigens niemals Ohrleiden; vor 14 Tagen Schmerzen im rechten Ohr und Eiterung, während der letzten Tage Schmerzen im Hinterkopf, ist außerdem auffallend träge gewesen, antwortete nur langsam auf Fragen. Als er sich am Tage der Aufnahme zum Arzt begab, wurde ihm etwas schwindlich, übrigens kein Schwindel. Bei der Untersuchung Sensorium leicht getrübt, vielleicht „slow cerebration" vorhanden; Kernig angedeutet, unbedeutende Nackenstarre, übrigens keine Hirnerscheinungen. Puls 62, Temperatur 36·8. Rechtes Ohr: Chronische stinkende Eiterung. Calorische Reaktion: Vestibulare Sensibilität unzweifelhaft erhalten. Gehör rechts nicht erloschen. Ophthalmoskopie: Ausgesprochene Neuritis optica, namentlich rechts. Befand sich am folgenden Tag besser, nachmittags sogar sehr gut, bis er um 5 Uhr Nackenschmerzen bekam; um 7 Uhr schrie er auf und wurde ganz unbändig, um 9 Uhr Sopor, um $10^1/_2$ Uhr Exitus.

Sektion: Trommelfell, Amboß und Hammer fehlen, Labyrinth makroskopisch intakt. Antrum nicht erweitert, mit Cholesteatom gefüllt. Tegmen antri makroskopisch nicht durchbrochen, auf der cerebralen Fläche aber verfärbt; dementsprechend findet man auf der kranialen Fläche der Dura Granulationen, von einer stark injizierten Zone umgeben. Dura auf der cerebralen Seite in etwa 2mal 2 *cm* Ausdehnung mit dem Temporallappen verlötet, und eine Fistel führt hier, 5 *cm* hinter der Spitze des Temporallappens, in eine mit grünlichem Eiter gefüllte Abszeßhöhle hinein, die in vertikaler Richtung 2 *cm* mißt, in frontaler 3, in sagittaler 4. An einer Stelle liegt die Höhle ganz nahe dem Cornu inferius, jedoch besteht makroskopisch keine Perforation. Auf der Unterfläche des Gehirns chronische fibrinöse Meningitis, vielleicht auch in der Nähe des Abscesses eine geringe eitrige Meningitis.

Dieser Fall hat außer in pathologisch-anatomischer Beziehung auch wegen der diagnostischen Schwierigkeiten und wegen seines schnellen Verlaufes Interesse. Es war von vornherein wahrscheinlich, daß eine endokranielle Erkrankung vorlag, was auch das Vorhandensein der Stauungspapille bestätigte; die Frage war nur, welche endokranielle Erkrankung, Meningitis, Absceß oder Tumor; für Meningitis sprachen Kernig und Nackenstarre, jedoch waren am folgenden Tag beide fast verschwunden. Der Krankheitsverlauf ebenso wie der objektive Befund ließ sich mit einem Absceß ebensowohl als mit einem Tumor sehr wohl vereinen, nur machte das Vorhandensein der Ohreiterung den Absceß wahrscheinlicher, während andrerseits die ausgesprochene Stauungspapille eher auf einen Tumor deutete. Es wurde jedoch die Diagnose Hirnabsceß für die wahrscheinlichste gehalten. In oto-chirurgischer Beziehung ist nur bedauernswert, daß der Pat. nicht zur Operation gelangte: falls der Verlauf nicht ein so außerordentlich rapider gewesen, wäre er gewiß auch operiert worden. Sehr zweifelhaft ist es jedoch, ob der Ausgang ein anderer geworden wäre; bei einem Absceß, der so nahe beim Perforieren ist, werden

Digitized by Google
Original from UNIVERSITY OF CALIFORNIA
Generated on 2019-10-24 10:00 GMT / http://hdl.handle.net/2027/uc1.b3252757
Public Domain in the United States, Google-digitized / http://www.hathitrust.org/access_use#pd-us-google

doch gewiß die Erschütterungen der Meißelschläge eine Perforation herbeiziehen, lange bevor der Absceß entleert wird. Jörgen Möller.

Bücherbesprechungen.

Atlas des menschlichen Gehörorganes mit besonderer Berücksichtigung der topographischen und chirurgischen Anatomie des Schläfenbeins. Von Prof. Dr. A. Schönemann (Bern). Mit 50 Tafeln in Lichtdruck und 47 Figuren im Text. Jena, Verlag von Gustav Fischer.

Der vorliegende Atlas stellt ein Prachtwerk topographischer Darstellungskunst dar. Was dem Werke, abgesehen von der Schönheit der Reproduktionen, noch besonderen Wert verleiht, ist der Umstand, daß die Bilder ohne Störung durch einverleibte Bezeichnungen auf den Beschauer wirken können; die Erklärung findet sich auf dem nebenstehenden Blatte, auf dem die Konturen der Abbildungen aufgezeichnet sind.

Der Einführung in die Anatomie des Gehörorganes dient der Atlas nicht: seine Hauptaufgabe stellt sich Verfasser, die Lagebeziehungen der einzelnen Teile anschaulich zur Darstellung zu bringen, die durch bedeutende Vergrößerungen (meist 3—20fache) wesentlich gewinnt. Besonders für Unterrichtszwecke dürfte dieser Atlas ganz ausgezeichnet sein.

Der Preis von 45 Mark ist bei der Fülle des Gebotenen gewiß nicht zu hoch gegriffen. Jedenfalls kann der Autor wie der Verleger auf das Werk gleich stolz sein.

Taschenbuch für Ohren-, Nasen- und Halsärzte. Von L. Jankau. 11. umgearb. und verm. Auflage, mit 1 Tabelle. Verlag von Max Gelsdorf, Eberswalde bei Berlin 1909.

Wieder ist Jankaus Taschenbuch erschienen, diesmal zu einem stattlichen Büchlein von 312 Seiten angewachsen, so daß es sich um mehr als das Fünffache seines ursprünglichen Umfanges vergrößert hat. Da sich in seinem Inhalte die neuesten Lehrbücher und Monographien verwendet finden, also auch die jüngsten Forschungen berücksichtigt wurden, kann es als gutes Nachschlagebuch dienen, das danach strebt, durch übersichtliche Tabellen rasch zu orientieren. Sehr schade ist es nur, daß die Personalien keine Aufnahme mehr gefunden haben; Referent würde dringend raten, diese in der nächsten Ausgabe wieder aufzunehmen. Die Mehrbelastung ließe sich durch Restringierung des „Allgemeinen Teiles“ einigermaßen wettmachen. Es ist ja gewiß recht interessant, z. B. die Zusammensetzung mehrerer Peptonpräparate, von Malzextrakten, Nährbieren zu erfahren, zu wissen, wieviel von Nahrungsmitteln resorbiert wird, u. v. m., doch glaubt Referent kaum, daß diese Tabellen häufig von Spezialärzten benützt werden. Aber auch der „Spezielle Teil“ könnte einige Kürzungen erfahren, so z. B. die Durchschnittsgewichte der Gehörknöchelchen bei allen Völkerstämmen, die Steigbügelgrößen bei den verschiedenen Rassen u. dgl., was mehr theoretisches Interesse bietet. — Jedenfalls kann aber das vorzüglich ausgestattete Büchlein jedem Spezialarzte wärmstens empfohlen werden.

Ernst Urbantschitsch.

Generated on 2019-10-24 10:00 GMT / http://hdl.handle.net/2027/uc1.b3252757
Public Domain in the United States, Google-digitized / http://www.hathitrust.org/access_use#pd-us-google
Digitized by Google
Original from UNIVERSITY OF CALIFORNIA

Referate.

I. Allgemeines.

Kombinierte Vibration und eine Metallmuschel in der Therapie der chronischen Schwerhörigkeit und Geräusche. Von Preobrajensky (Moskau). (Russ. Monatschr. f. Ohren-, Nasen- u. Halskrankh., 1909, H. 1.)

Auf Grund des Prinzips von Ernst Urbantschitsch (gleichzeitige Anwendung der inneren und äußeren Massage bei chronischen Ohrkatarrhen) legt Preobrajensky seine Metallmuschel vor, die mit dem Schlauche des Elektromotors verbunden und fest ans Ohr angedrückt wird. Gleichzeitig wird die entsprechende Tuba bougiert. Jedes Ohr wird besonders behandelt. Auf solche Weise kommt die kombinierte Vibrationsmassage der Tuba, der äußeren Umgebung des Ohres, des Trommelfells und der Gehörknöchelchen zustande.

L. Mekler (Ufa, Rußland).

Jahresbericht über die Tätigkeit der Ohren- und Halsklinik des Kommunalhospitals zu Kopenhagen im Jahre 1908 (Direktor Prof. Dr Holger Mygind). Von Dr. P. Tetens Hald. (Archiv f. Ohrenheilk., 79. Bd., 1. u. 2. Heft.)

Ein kurzer Bericht über die Krankenbewegung, die wissenschaftlichen Publikationen, über die wichtigsten Ohren- und Nasenkrankheiten sowie über die vorgenommenen Operationen. Es folgen sodann die Krankengeschichten und die Obduktionsbefunde von 10 letalen Fällen. Alt.

Über eine Methode, bei der Saugbehandlung der akuten Mittelohrentzündung den negativen Druck genau zu dosieren. Von Dr. Fr. Müller (Heilbronn). (Zeitschrift für Ohrenheilkunde, LVI., 4.)

M. erreicht die beabsichtigte Dosierung des negativen Druckes durch eine Verbindung des Bierschen Ohrsaugglases mit einer Wasserstrahlpumpe einerseits und einem Quecksilbermanometer andrerseits, während die Konstanz des beabsichtigten Druckes durch einen Glashahn bewerkstelligt wird; das Nähere ist im Original nachzusehen. Keller.

Zur Frage der Therapie der Schwerhörigkeit vermittelst Fibrolysins. Von Erbstein (St. Petersburg). (Russ. Monatschr. f. Ohren-, Nasen- u. Halskrankh., 1909, H. 2.)

Bei chronischen Mittelohrkatarrhen ergab Fibrolysin ziemlich befriedigende Resultate; bei Otosklerose fehlte jede Wirkung.

L. Mekler (Ufa, Rußland).

II. Äußeres Ohr und Mittelohr.

Die Behandlung von akuter Mittelohrentzündung. Von Dr. L. D. Brose (Evansville). („Medical Council", Philadelphia, Pa. Juni 1909. „Medical Fortnightly" vom 25. Februar 1909.)

Die Irrigation des Ohres wird begonnen, wenn die Entzündung einen eitrigen Charakter angenommen hat, entweder mittelst einer Quell-Syringe oder mit einer gewöhnlichen Ohrenspritze aus Gummi, welche bei genügender Kraft dem Patienten nicht allzu großen Schmerz verursacht. Die Lösung, welche Verf.

Digitized by Google
Original from UNIVERSITY OF CALIFORNIA
Generated on 2019-10-24 10:00 GMT / http://hdl.handle.net/2027/uc1.b3252757
Public Domain in the United States, Google-digitized / http://www.hathitrust.org/access_use#pd-us-google

vorzieht, ist mit Chinosol versetztes Wasser. Einer der Vorteile dieses Präparates ist, daß es das Eiweiß nicht zum Gerinnen bringt, es ist nicht sehr giftig, während es zur selben Zeit der Carbolsäure und dem Sublimat überlegen ist, indem es das Wachstum des Staphylococcus pyogenes aureus aufhält, welcher oft in Verbindung mit Mittelohrkatarrh auftritt. Wegen des häufigen Vorkommens des Staphylococcus bei Ohrenentzündung und angesichts der prompten Wirkung des Chinosols war Verf. versucht, dieses Experiment vorzunehmen. Der Bericht des Council on Pharmacy der American Medical Association bekräftigt, daß Verdünnungen bis zur Höhe von 1:200.000 noch diesen Einfluß ausüben. Verf. gebraucht gewöhnlich eine halbe Tablette Chinosol auf ein Glas warmes Wasser. (Chinosol wird zweckmäßiger in physiologischer Kochsalzlösung statt nur in Wasser gelöst angewendet, es wird in Salzlösung von den Schleimhäuten besser vertragen.) Diese starke Konzentration wird von den meisten Patienten wohl vertragen und außerdem hat das Präparat einen angenehmen Geruch.

Verzeichnis der an den deutschen Universitäten im Universitätsjahre 1907/08 erschienenen otologischen Schriften. Zusammengestellt von Dr. Fritz Loeb, München.

Becker Paul, Untersuchungen über die Otitis externa des Hundes. Gießen 1907.
Bender Otto, Die Schleimhautnerven des Facialis, Glossopharyngeus, Vagus. Studien zur Morphologie des Mittelohres und der benachbarten Kopfregion der Wirbeltiere. Heidelberg 1907.
Bouttenmüller Hermann, Der rechtliche Schutz des Gehörs. Heidelberg 1908.
Bever Gustav, Die Fortleitungswege von Mittelohreiterungen in das Gehirn bei der Entstehung von Großhirnabscessen. Erlangen 1907.
Brock Wilhelm, Untersuchungen über die Funktion des Bogengangapparates bei Normalen und Taubstummen. Erlangen 1907.
Henninger G., Die Labyrinthorgane bei Labyrinthfischen. Tübingen 1907.
Herzog Heinrich, Labyrintheiterung und Gehör. München 1907.
Isemer Fritz, Die Behandlung von Mittelohreiterungen mit Stauungshyperämie nach Bier. Halle 1907.
Levy Prosper, Über Lupus der oberen Luftwege mit besonderer Berücksichtigung der Komplikationen von seiten des Gehörorganes. Leipzig 1907.
Meitzner Max, Zur Kenntnis der Morphologie und Histologie des häutigen Labyrinthes von Gallus domesticus. Marburg 1908.
Münich Kurt, Über die Wahrnehmung der Schallrichtung. Berlin 1908.
Schwarzkopf Adolf, Beitrag zur Kenntnis der erworbenen Gehörgangsverschlüsse. Breslau 1908.
Voigt Felix, Über die Entwicklung und den feineren Bau des Ligamentum spirale in der Gehörschnecke. München.

Für den wissenschaftlichen Teil verantwortlicher Redakteur: **Dr. Ernst Urbantschitsch, Dr. Otto Kahler.**
Herausgeber, Eigentümer und Verleger: **Urban & Schwarzenberg.**

Druck von Gottlieb Gistel & Cie., Wien, III., **Münzgasse 6.**

Digitized by Google
Original from UNIVERSITY OF CALIFORNIA
Generated on 2019-10-24 10:00 GMT / http://hdl.handle.net/2027/uc1.b3252757
Public Domain in the United States, Google-digitized / http://www.hathitrust.org/access_use#pd-us-google

MONATSSCHRIFT FÜR OHRENHEILKUNDE
UND
LARYNGO-RHINOLOGIE.

XLIII. Jahrg. 1909. 11. Heft.

Nachdruck verboten.

Otologischer Teil.

Original-Artikel.

Beitrag zum Studium des galvanischen Nystagmus mit Hilfe des Nystagmographen.

Von Dr. **Buys**, Brüssel.

Der galvanische Nystagmus ist rotatorisch oder fast ausschließlich rotatorisch. A priori hätte man daher glauben können, daß er mit meinem Nystagmographen nicht geschrieben werden kann, da dieser nur geradlinige Bewegungen registriert. Da jedoch meine Versuche, den galvanischen Nystagmus zu schreiben, von Erfolg gekrönt waren, so muß man annehmen, daß entweder die geringe geradlinige Komponente, die die Rotation begleitet, genug stark ist, um einen deutlichen Ausschlag des Apparates zu geben, oder daß der Nystagmus hinter geschlossenen Augenlidern eine größere geradlinige Bewegung zeigt als bei offenen Augen. Meine Versuche betreffen vier Normale, bei welchen ich mit unipolarer Anwendung von 3 M. A. deutliche Nystagmogramme bekam, während die Ocularinspektion auch bei 10 M. A. keinen deutlichen Nystagmus ergab (bei seitlichem Blick in die Richtung der raschen Bewegung des zu erwartenden Nystagmus). Der Apparat, dessen ich mich bediene, besteht hauptsächlich aus einer Aufnahmekapsel, die auf das geschlossene Auge aufgesetzt wird, und zwar auf die innere oder äußere Hälfte des Auges, wenn ein horizontaler Nystagmus registriert werden soll, auf die obere oder untere Hälfte, wenn es sich um die Aufschreibung eines vertikalen Nystagmus handelt. Durch einen Gummischlauch steht die Kapsel in Verbindung mit dem Schreibapparat vom Typus eines Kymographions. Auf der geschriebenen Kurve erscheint die langsame Bewegung des Nystagmus als eine längere, allmählich ansteigende oder abfallende Linie, während die rasche Bewegung sich in einer kurzen, steil ansteigenden oder abfallenden ausdrückt. Befindet sich die Ampulle auf der Innenseite des linken Auges und ist der Nystagmus nach rechts gerichtet, dann erhalten wir eine Kurve, deren kurze Linie aufsteigt, und wir bezeichnen eine solche kurzerhand als „aufsteigende Kurve“. Ist der Nystagmus nach

Digitized by Google
Original from UNIVERSITY OF CALIFORNIA
Generated on 2019-10-24 10:00 GMT / http://hdl.handle.net/2027/uc1.b3252757
Public Domain in the United States, Google-digitized / http://www.hathitrust.org/access_use#pd-us-google



Fig. 1. Ampulle auf der Innenfläche des linken Auges.

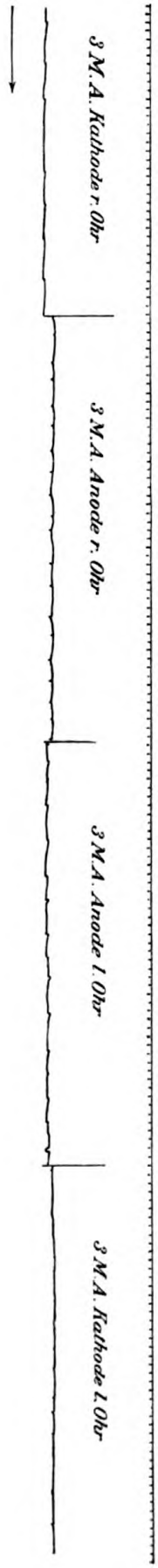

Fig. 2. Ampulle am linken Auge, innere Hälfte. 3 Milliampère.

links gerichtet, so ergibt sich eine „absteigende Kurve", bei der die rasche Bewegung sich in einer absteigenden Linie ausdrückt. Setzt man eine Ampulle auf die Innenfläche des rechten Auges, so ergeben sich gerade die umgekehrten Kurven, und benutzt man zwei Schreibapparate, so kann man gleichzeitig die beiden entgegengesetzten Kurven aufschreiben.[1])

Kurve I zeigt den Nystagmus, den man bei Drehungen in einem Drehstuhl erhält. Die Ampulle befindet sich dabei auf der Innenfläche des linken Auges. Demzufolge zeigt die aufsteigende Kurve einen Nystagmus nach rechts, die abfallende einen Nystagmus nach links an. Die acht verschiedenen auf- und absteigenden Kurven entsprechen acht Kopfwendungen um 90°. Dann folgt eine vollkommene Drehung nach rechts, die einen Nystagmus nach rechts ergibt, an dem sich beim Stehenbleiben ein entgegengesetzter Nystagmus anschließt, der aber bedeutend schwächer ist. Hierauf folgt eine Umdrehung nach links. An dem Nachnystagmus nach rechts sieht man deutlich sich einige Zuckungen nach links im Sinne eines Nachnystagmus (Bárány) anschließen.[2])

[1]) Die Methode und ihre ersten Resultate wurden auf der Versammlung der französischen Gesellschaft für Oto-Laryngologie im Mai 1909 mitgeteilt. Eine weitere Mitteilung habe ich im Juni 1909 der belgischen Gesellschaft gemacht und zuletzt beim Kongreß in Budapest, gemeinsam mit Dr. Coppez.

[2]) Die Wiedergabe meiner Kurven ist sehr mangelhaft ausgefallen; an der beigegebenen Kurve ist dies letztere nicht ersichtlich.

Digitized by Google
Original from UNIVERSITY OF CALIFORNIA
Generated on 2019-10-24 10:00 GMT / http://hdl.handle.net/2027/uc1.b3252757
Public Domain in the United States, Google-digitized / http://www.hathitrust.org/access_use#pd-us-google

Nun zur Versuchsordnung beim galvanischen Nystagmus. Die Versuchsperson saß dabei mit dem Rücken gegen das Licht, den Kopf mit einem Kopfhalter gestützt, die Ampulle war auf der Innenfläche des linken Auges aufgesetzt. Eine Elektrode von $2^1/_2$ *cm* Durchmesser befand sich vor dem Tragus des einen Ohres, die andere in der Hand der dem anderen Ohr entsprechenden Seite.

Kurve II zeigt vier Durchströmungen; zwischen je zweien wurde eine Pause von zwei Minuten gemacht. Der Strom wurde jedesmal auf 3 M. A. gesteigert und allmählich auf ∞ zurückgeführt. Die vier Durchströmungen ergaben:

a) 3 M. A. Kathode, rechtes Ohr, aufsteigende Kurve, Nystagmus nach rechts,

b) 3 M. A. Anode, rechtes Ohr, absteigende Kurve, Nystagmus nach links,

c) 3 M. A. Anode, linkes Ohr, aufsteigende Kurve, Nystagmus nach rechts.

d) 3 M. A. Kathode, linkes Ohr, absteigende Kurve, Nystagmus nach links.

Ich habe ferner den Einfluß der Fixation des Blickes auf den Nystagmus studiert. Zu diesem Zweck wurde die Ampulle auf einem Auge aufgesetzt, das andere mit einer Binde verschlossen. Der Nystagmus zeigte sich dabei in gewöhnlicher Weise, hierauf wurde die Binde abgenommen und die Versuchsperson öffnete das andere Auge; sofort wurde die bisherige Kurve in eine einfache gerade Linie umgewandelt. Auf diese Weise erscheint der hemmende Einfluß der Fixation des Blickes mit Sicherheit nachgewiesen.

Ich habe sodann den Einfluß des Stromschlusses, der länger dauernden Durchströmung und der Stromöffnung auf den Nystagmus studiert. Die Resultate, die ich dabei erhielt, scheinen auf viel kompliziertere Verhältnisse hinzudeuten, als man bisher annahm. Beispielsweise erhielt ich einmal bei länger dauernder Durchströmung eine deutliche Abnahme der Intensität des Nystagmus, ein anderes Mal veränderte sich die Intensität nicht. Die plötzliche Stromöffnung scheint nicht, wie man bisher glaubte, stets einen entgegengesetzten Nachnystagmus hervorzubringen; ich glaube bei einigen Fällen mit Sicherheit bei der Stromöffnung ein Fortdauern des Nystagmus in derselben Richtung wie während der Durchströmung konstatiert zu haben. In einem Falle, den ich wiederholt untersucht habe, konnte ich im Anfange bei kurzer Durchströmung einen Nachnystagmus im gleichen Sinne, bei länger dauernder Durchströmung einen Nachnystagmus im entgegengesetzten Sinne hervorrufen.

Auf nähere Details kann ich mich bei der Beschränkung des mir verfüglichen Raumes nicht einlassen. Ich behalte mir vor, darüber in einer ausführlichen Arbeit zu berichten.

Digitized by Google
Original from UNIVERSITY OF CALIFORNIA
Generated on 2019-10-24 10:00 GMT / http://hdl.handle.net/2027/uc1.b3252757
Public Domain in the United States, Google-digitized / http://www.hathitrust.org/access_use#pd-us-google

Die Otosklerose.

Von **Theodor Heiman** in Warschau.

Referiert auf dem VIII. internationalen otologischen Kongreß (XVI. internationalen medizinischen Kongreß) in Budapest, August 1909.

(Fortsetzung.)

Das klinische Bild der reinen Otosklerose ist wohl jedem Ohrenarzte gut bekannt. Als Otosklerose im klinischen Sinne betrachten wir nach den heutigen Begriffen eine Krankheit, die folgende Symptome darbietet: progressierende Schwerhörigkeit, begleitet von mehr oder minder starkem subjektiven Sausen, nicht oder fast nicht wahrnehmbare Veränderungen am Trommelfell, abnorm breites Einströmen ohne Geräusche der Luft in die Paukenhöhle beim Katheterismus der Eustachischen Röhre und die Hörprüfung erweist Heraufrücken der unteren Hörgrenze, Verlängerung der Knochenleitung und negativen Rinne (Trias von Bezold).

Töne der Galtonpfeife werden zuweilen bis nahe zur oberen Grenze perzipiert und man findet zuweilen Tonlücken bei der Untersuchung mit derselben. Möller fand auch häufig, daß die obere Perzeptionsgrenze perzipiert, was auch ich mehrere Male zu konstatieren Gelegenheit hatte. Der Webersche Versuch gibt nur dann bei beiderseitiger Affektion ein positives Resultat, wenn zwischen der Hörfähigkeit beider Ohren eine große Differenz besteht.

Der objektive Befund entspricht meistens den Verhältnissen, welche wir bei Erkrankungen des Labyrinths oder des Hörnerven antreffen, und wahrscheinlich wurden in der Zeit, wo noch keine exakten funktionellen Untersuchungsmethoden bekannt waren, mehrere Fälle von Otosklerose als nervöse Schwerhörigkeit diagnostiziert. Ich habe bei den von mir untersuchten 223 Fällen 26mal, das heißt in 11·66%, das deutliche Hervortreten der vorderen Falte am Trommelfell beobachtet. In den Fällen, wo ich diese Falte zu beobachten Gelegenheit hatte und die Kranken nur über leichtes Ohrensausen klagten, konnte ich bei völlig intaktem Gehör Verlängerung der Knochenleitung und negativen Rinne konstatieren. In solchen Fällen bestätigte die weitere und längere Zeit durchgeführte Beobachtung, daß man es mit der initialen Periode der Otosklerose zu tun hatte. In 8 Fällen habe ich eine Veränderung der Lage des Handgriffes des Hammers beobachtet, und zwar war er an das Trommelfell nicht mit seiner vorderen Fläche, sondern mit dem vorderen Rande sichtbar angelegt. Auch konnte ich in diesen Fällen später konstatieren, daß sich hier die Otosklerose entwickelte. Diese Veränderungen müssen gewissen Spannungsanomalien am Trommelfell zugeschrieben werden. Diese objektiven Symptome sind, wie gesagt, nur in einem Bruchteil meiner Fälle beobachtet worden und können deshalb als allgemein gültiges Symptom für die Diagnose

Digitized by Google
Original from UNIVERSITY OF CALIFORNIA
Generated on 2019-10-24 10:00 GMT / http://hdl.handle.net/2027/uc1.b3252757
Public Domain in the United States, Google-digitized / http://www.hathitrust.org/access_use#pd-us-google

der Otosklerose nicht ausgenutzt werden, aber in den Fällen, wo dieselben beobachtet werden, können sie zur Feststellung der Diagnose schon frühzeitig beitragen. Als weiteres objektives, aber auch nicht konstantes Symptom der Otosklerose wird ein rötlicher Schimmer in der Promontorialgegend betrachtet. Die Rötung ist von einer Hyperämie der Labyrinthwand der Paukenhöhle abhängig. Bisweilen ist die Rötung über das ganze Trommelfell ausgebreitet, ungleichmäßig saturiert, ihre Intensität wechselnd (Heine). Der äußere Gehörgang ist sekretlos und trocken, blaß. In mehreren Fällen ist der Gehörgang hyperostotisch verengt. Die meist langsame Zunahme der Hörstörung und ihr eigentlicher Charakter wird uns durch die anatomischen Veränderungen verständlich. Aber ich muß es hier nochmals ausdrücklich betonen, daß die Hörstörung nur eine Fixierung des Steigbügels beweist und die bloße Untersuchung des Gehörs ohne Berücksichtigung anderer Symptome den Charakter der Fixation nicht beweist, das heißt, ob die Fixation durch Entwicklung pathologischen Knochens oder durch andere pathologische Produkte entstanden ist. Die Hörstörung trägt den Charakter einer Behinderung in der Schalleitung zum Labyrinthe in ihrer reinsten Form. Durch die Untersuchungen Lucaes, Schwabachs und Bezolds sind folgende Symptome für das funktionelle Verhalten bei einer Fixation des Schalleitungsapparates festgestellt worden: negativer Ausfall des Rinneschen Versuches, das Heraufrücken der unteren Tongrenze, das Lateralisieren des Tones der mittleren und unteren und manchmal der oberen Skala beim Weberschen Versuche auf das schlechter hörende Ohr und beim Schwabachschen Versuch übertrifft die Perzeptionsdauer der Stimmgabel A beinahe ohne Ausnahme die des normalhörenden Untersuchenden. Ein stärkeres Hinabrücken der oberen Tongrenze des Galtonpfeifchens wird bei reiner Otosklerose nicht beobachtet. Der Gellésche Versuch (Pressions centripètes) fällt beim erkrankten Ohre für die Knochenleitung negativ aus, dagegen bei dem gesunden — positiv (Denker, Rohrer, Bloch, N. Stern, Brühl, Politzer) und wir besitzen in dieser Probe ein wichtiges Prüfungsmittel, um die Beweglichkeit der Stapesplatte zu erkennen. Nach Gellé jun. deutet der negative Ausfall des Rinneschen und des Gelléschen Versuches auf eine Immobilisierung des Steigbügels. Ist bei negativem Rinne Gellé positiv, so beweist dies, daß der Steigbügel noch beweglich ist. Positiver Rinne und negativer Gellé sprechen für eine Stapesfixation neben einer Labyrintherkrankung und endlich positiver Rinne und positiver Gellé sprechen bei entsprechenden Beschwerden für eine Labyrintherkrankung. Denker bewies durch seine Experimente, daß die bei dem Gelléschen Versuch durch das Zusammendrücken des Ballons veränderten Resonanzverhältnisse aufgehoben werden können.

Die Perzeption der Uhr und des Hörmessers durch die Luftleitung ist entsprechend der Hörstörung für die Sprache stark herabgesetzt. Politzer beobachtete selten eine auffallend große Hörweite für die Uhr bei vorge-

Digitized by Google
Original from UNIVERSITY OF CALIFORNIA
Generated on 2019-10-24 10:00 GMT / http://hdl.handle.net/2027/uc1.b3252757
Public Domain in the United States, Google-digitized / http://www.hathitrust.org/access_use#pd-us-google

schrittener Schwerhörigkeit für die Sprache. Auch die Kopfknochenleitung für Uhr und Hörmesser ist bei hochgradiger Hörstörung, bei negativem Rinne und verlängertem Schwabach oft herabgesetzt oder ganz aufgehoben.

Die Schwerhörigkeit hat einen progressiven Charakter; anfangs geringfügig, nimmt sie oft erst nach Jahren allmählich zu. Witterungs- und Temperaturverhältnisse üben nur einen geringen Einfluß auf die Schwerhörigkeit aus, dagegen jede Art von geistiger und physischer Ermüdung, Gemütsaffekte, Mißbrauch von Alkohol und Tabak usw. verursachen meist temporäre oder bleibende Verschlimmerung. Dasselbe gilt von der Einleitung einer nicht entsprechenden Therapie, wie auch, wenn das Leiden durch eitrige und katarrhalische Entzündungen des Mittelohrs sich kompliziert. Bei geregelter Hygiene, Diätetik und entsprechender allgemeiner Medikation bleibt nicht selten die Krankheit stationär, sogar während mehreren Jahren. In anderen, aber zum Glück nicht sehr often Fällen, hat das Leiden einen sehr raschen Verlauf und führt schon in kurzer Zeit zu hochgradiger Schwerhörigkeit. Der rapide Verlauf wird vorzugsweise bei konstitutioneller oder hereditärer Syphilis, Tuberkulose und zuweilen bei Anämie beobachtet. Auch tritt gewöhnlich bei Frauen nach jedem Puerperium eine auffällige Verschlimmerung ein. Ich habe einige Fälle beobachtet, wo während der Schwangerschaft das Gehör stationär blieb oder sogar sich bedeutend verbesserte, um dann nach der Geburt rasch zu sinken. Solange das Labyrinth nicht in Mitleidenschaft gezogen ist, werden Musik und Gesang, sogar bei vorgeschrittener Hörstörung für die Sprache, noch ziemlich gut gehört.

Das häufigste und quälendste Symptom der Otosklerose sind die subjektiven Geräusche, die fast konstant auftreten, fast stets kontinuierlich sind und erreichen eine enorme Intensität. Vorwiegend sind sie sehr lästig bei nervösen, hysterischen, anämischen und in ihrer Ernährung herabgekommenen Individuen. Oft deprimieren sie psychisch und rauben jeden Lebensgenuß. Sie werden nicht selten nicht in die Ohren, sondern im Kopf lokalisiert. Gewöhnlich sind sie proportionell zur fortschreitenden Schwerhörigkeit, manchmal verschwinden sie nicht sogar nach fast vollständiger Taubheit. Vollständige Taubheit für die Sprache ist selten und in solchen Fällen wird eine Beteiligung der Labyrinthnerven konstatiert, Schmerzen sind sehr selten. Recht oft klagen die Kranken über ein Gefühl von Verstopfung in den Ohren längs der Eustachischen Röhre. Schwere Eingenommenheit des Kopfes, Gedächtnisschwäche, verminderte und langsame Kombinationsfähigkeit, psychische Depression, anfallsweise auftretender, nicht sehr deutlich ausgesprochener Schwindel werden oft bei der Otosklerose, hauptsächlich in den späteren Stadien beobachtet. Ein öfteres Symptom ist die Paracusis Willisii, das heißt das Besserhören im Geräusche. Fängt die Krankheit ohne Ohrensausen an, so werden gewöhnlich ihre Anfänge übersehen, da die Kranken oft erst zur Kenntnis ihres Ohrenleidens gelangen,

Digitized by Google
Original from UNIVERSITY OF CALIFORNIA
Generated on 2019-10-24 10:00 GMT / http://hdl.handle.net/2027/uc1.b3252757
Public Domain in the United States, Google-digitized / http://www.hathitrust.org/access_use#pd-us-google

wenn sich die Hörstörung im gewöhnlichen Verkehre merkbar macht. Bekommt man zur Untersuchung Kranke, die nur über Ohrensausen klagen und noch ein gutes Gehör haben, so kann man sich leicht bei der Untersuchung mit der Stimmgabel überzeugen, daß die Kopfknochenleitung auf dem mit Sausen behafteten Ohre schon verlängert ist und viel deutlicher als die Luftleitung empfunden wird. Das Sausen, die verlängerte Kopfknochenleitung, wie auch das von mir erwähnte Hervortreten der vorderen Trommelfellfalte bei norm lem Trommelfell, oder die anormale Stellung des Hammergriffes, ist nach meiner Ansicht ausreichend, um die Anfangsperiode der Otosklerose bei Subjekten mit herabgekommener Ernährung zu diagnostizieren. In den späteren Stadien ist die Otosklerose recht oft mit nachfolgender Labyrinthaffektion kompliziert, was als Folge der Fixation des Steigbügels und der Vermauerung des runden Fensters unabhängig von anatomischen Veränderungen der Labyrinthkapsel zu betrachten und folgendermaßen zu erklären ist: Da Schallwellen auf die epithelialen und nervösen Elemente gar nicht, oder nur sehr ungenügend einwirken können, deshalb degenerieren diese Elemente, analog, wie man es bei allen übrigen Organen und Geweben des Organismus beobachtet, die infolge irgend einer welchen Ursache eine längere Zeit untätig bleiben. Ist die Zufuhr der Schallwellen zum Labyrinth schon frühzeitig behindert, so kann schon sehr rasch Degeneration oder Atrophie seiner weichen Elemente eintreten. In meinen 223 Fällen fand ich 46mal (24 Männer, 22 Frauen) die Otosklerose sicher mit Labyrinthleiden kompliziert.

Die Otosklerose befällt gewöhnlich beide Ohren gleichzeitig, seltener eins nach dem anderen. Wenn die Schwerhörigkeit anfangs nur ein Ohr befällt, erkrankt nach einer gewissen kürzeren oder längeren Zeit auch das andere, scheinbar bis dahin gesunde Ohr. Gewöhnlich bemerken die Kranken ihre Schwerhörigkeit auf das zweite gesunde Ohr, wenn dieselbe auf dem erkrankten Ohre einen bedeutenden Grad erreicht hatte. Vielleicht werden in allen Fällen von einseitiger Otosklerose in verschiedenem Grade gleichzeitig beide Ohren befallen, nur wird dies von den Kranken anfangs übersehen; dem Arzte, an welchen sie sich gewöhnlich schon nach einer recht starken Entwicklung der Schwerhörigkeit wenden, ist es nicht mehr möglich zu bestimmen, ob die Krankheit wirklich anfangs einseitig war, wie es die Kranken behaupten. Beim Erkranken eines Ohres nach dem anderen, übertrifft sehr oft die Schwerhörigkeit auf dem später befallenen Ohre die Funktionsstörung des früher leidenden Ohres.

In 223 von mir untersuchten Fällen fand ich das Leiden beiderseits 54mal beim männlichen Geschlecht und 104mal beim weiblichen. Auf der rechten Seite bei Männern 16mal, bei Frauen 18mal, auf der linken bei Männern 13mal, bei Frauen 18mal. Im allgemeinen habe ich die Otosklerose 83mal = 37·22% bei Männern und 140mal = 62·78% bei Frauen beobachtet; also bei

Digitized by Google
Original from UNIVERSITY OF CALIFORNIA
Generated on 2019-10-24 10:00 GMT / http://hdl.handle.net/2027/uc1.b3252757
Public Domain in the United States, Google-digitized / http://www.hathitrust.org/access_use#pd-us-google

den letzteren fast 2mal so oft als bei den ersteren, was mit den Statistiken anderer Ärzte zusammentrifft. Unter den von mir in den letzten 2 Jahren beobachteten Ohrenkranken (2961) ist die Otosklerose mit 7·53% vertreten. Was das Alter betrifft, so verteilen sich meine Fälle folgendermaßen:

Alter	Männer	Weiber
17—20 Jahre	4	16
21—30 „	21	25
31—40 „	27	45
41—50 „	19	27
51—60 „	8	10
61—70 „	3	6
71—80 „	1	2
	83	131

Bei 8 Weibern konnte ich das Alter nicht erfahren und 1 Fall betrifft ein 11jähriges Mädchen.

Ein sehr wichtiges Moment, das uns in gewisser Richtung zur Aufklärung der Otosklerose dienen kann, ist die angebliche Ätiologie dieses rätselhaften Leidens. In den von mir beobachteten Fällen konnte ich folgende ätiologische Momente mit Sicherheit konstatieren:

Anämie	32mal = 14, 35%	ausschließlich bei Frauen
Puerperium	13 „ = 6%	zirka
Arthritismus	8 „ = 3·6%	
Heredität	20 „ = 9%	
Syphilis	6 „ = 2·7%	
Vorgerücktes Alter	8 „ = 3·14%	
Neurasthenie	4 „ = 1·80%	
Typhus	4 „ = 1·80%	
Onanismus	2 „ = 0·9%	
Influenza	3 „ = 1·30%	
Tuberkulose	1 „ = 0·4%	
Diphtheritis	1 „ = 0·4%	
Erkältung	3 „ = 1·34%	

Aus dieser Tabelle ersieht man, daß in den Fällen, wo die Ätiologie erforscht ist, die sogenannte Otosklerose als Lokalisation im Gehörorgan eines Allgemeinleidens, einer Dyskrasie sich erweist; die Basis des Allgemeinleidens ist eine akute, öfter aber eine chronische Störung der allgemeinen Nutrition, eventuell eine krankhafte Veränderung des Blutes.

Die Richtigkeit einer solchen Auffassung bestätigt auch die Zwecklosigkeit einer jeglichen lokalen Therapie und ein gewisser Erfolg, den man unbestreitbar beobachten kann, wenn der allgemeine Zustand der Kranken ent-

Digitized by Google
Original from UNIVERSITY OF CALIFORNIA
Generated on 2019-10-24 10:00 GMT / http://hdl.handle.net/2027/uc1.b3252757
Public Domain in the United States, Google-digitized / http://www.hathitrust.org/access_use#pd-us-google

sprechend berücksichtigt und rationell behandelt wird. Bezold (27), der sich auf mehr als 1000 Fälle stützt, stellt zwar die Abhängigkeit der Otosklerose von Lues oder einer anderen allgemeinen Dyskrasie in Abrede. Er fügt aber gleich hinzu, „daß trotzdem kein Zweifel darüber sein kann, daß diese Erkrankungsform in der allgemeinen Konstitution des Betroffenen ihre wesentliche Grundlage hat und nicht auf rein lokale, das Ohr allein treffende Schädlichkeiten zurückzuführen ist. Das ergibt uns vor allem schon die Statistik".

Ob die Otosklerose auch durch lokale Ursachen, und zwar durch Nasen-Rachenkatarrhe, nicht entstehen kann, ist bisher nicht erwiesen, obgleich eine solche Entstehungsweise nicht ganz ausgeschlossen werden kann und Politzer sie manchmal bei Ozaena gesehen hat. Nimmt man in Erwägung, 1. wie oft schon im Kindesalter das Gehör herabgesetzt ist, was Untersuchungen der Schuljugend bestätigen, 2. daß das Gehör schon recht stark leiden kann, ohne die Aufmerksamkeit von erwachsenen Personen auf sich zu lenken, was in noch höherem Grade bei Kindern der Fall ist, und 3. daß klinisch analog verlaufende Prozesse, wie zum Beispiel die Adhäsivprozesse im Mittelohr, die am öftersten durch pathologische Prozesse im Nasen-Rachenraum entstehen, in den späteren Stadien Offenstehen der Tuben infolge von Atrophie ihres submukösen Gewebes und der Schleimhaut selbst hervorrufen, was der hineingetriebenen Luft in breitem Strom passieren läßt, so drängt sich unwillkürlich die Frage auf, ob nicht doch in mehreren Fällen die Stapesankylose die Folge gewisser pathologischer Prozesse im Nasenrachenraum schon im frühen oder im frühesten Alter sei, aber infolge eines noch recht guten Gehörs von den entsprechenden Personen und, wie gesagt, von Kindern unberücksichtigt bleibt. Der Impuls, eventuell das Leiden im Nasenrachenraum kann vielleicht sogar schwinden, aber seine Folgen können auf das Gehörorgan weiter einwirken. Um diese Tatsachen zu bestätigen, wäre es unentbehrlich, das Gehör und den Nasenrachenraum bei Kindern schon im frühesten Alter genau zu untersuchen, dieselben von Zeit zu Zeit zu kontrollieren, die objektiven Symptome genau zu verfolgen, um sich in den späteren Jahren der betreffenden Subjekte zu überzeugen, ob wirklich die Otosklerose auch auf solche Weise nicht entsteht.

Unter den ätiologischen Momenten verdienen einige eine etwas nähere Besprechung, und zwar die Heredität und die Syphilis. Daß die Otosklerose eine hereditäre Krankheit ist, kann niemand in Abrede stellen, aber das ist auch sicher, daß sie nicht ihre einzige Ursache ist. Unter allen Arten der progressiven Schwerhörigkeit kann die Heredität nur bei Otosklerose bestätigt werden, obgleich sie von Politzer auch bei den Adhäsivprozessen erwähnt wird. Bezold fand sie bei 52%, Denker bei 40·5%, Lucae bei 37%, Siebenmann bei 35%, Guranowski bei 33% aller Sklerotiker, ich konnte sie nur in 9% konstatieren, obgleich jeder von mir beobachtete Fall in dieser Richtung genau untersucht wurde. Der große Unterschied zwischen den von mir und

Digitized by Google
Original from UNIVERSITY OF CALIFORNIA
Generated on 2019-10-24 10:00 GMT / http://hdl.handle.net/2027/uc1.b3252757
Public Domain in the United States, Google-digitized / http://www.hathitrust.org/access_use#pd-us-google

anderen Autoren gefundenen Ziffern kann vielleicht dadurch bedingt sein, daß ich von den Kranken unverläßliche Angaben erhielt, oder daß es reiner Zufall war, daß ich nur so wenig Kranke mit hereditärer Belastung zur Untersuchung bekam. Die Bemerkung Körners, daß, um die Heredität der Otosklerose zu beweisen, man sich im gegebenen Falle nicht beschränken soll auf die nächsten Verwandten des von Otosklerose befallenen Subjekts, sondern man muß sich bestreben, vollständige genealogische Bäume zu erhalten, ist sehr richtig, läßt sich aber in der Praxis fast niemals durchführen, da man in der Mehrzahl der Fälle über die Aszendenten der Kranken nichts oder nur sehr unsichere Tatsachen ermitteln kann. Hammerschlag (29) ist es gelungen, die Stammbäume von 4 Familien von „Otosklerose" und Körner, 3 neue aus eigener Beobachtung hinzuzufügen. Hammerschlag ist aber später zur Erkenntnis gelangt, daß diese und ähnliche Beobachtungen weiter nichts als das mehr oder minder gehäufte Auftreten einer Erkrankung des Gehörorgans, die wir Otosklerose nennen, in manchen Familien durch mehrere Generationen hindurch auftreten. Ich kenne einen Arzt mit Otosklerose am linken Ohre und chronischem Defekt des rechten Trommelfells als Folgezustand einer chronischen eitrigen Mittelohrentzündung, dessen Vater schon otosklerotisch war, außerdem eine seiner Schwestern, zwei Söhne, eine Tochter, zwei Töchter einer zweiten Schwester und ein Enkel an Otosklerose leiden. Körner geht aber zu weit, wenn er auf Grund der Weismannschen Determinantentheorie die Otosklerose im allgemeinen auf hereditäre Disposition zurückführt und daß dieselbe im strengen wissenschaftlichen Sinne keine Krankheit darstellt. Nach Körner erklärt die Determinantentheorie sehr einfach die latente Heredität, und zwar daß die Determinante in mehreren Generationen unwirksam bleiben kann. Die Otosklerose entsteht nach Körner, Siebenmann und Brühl infolge unnormalen Wachstums des Felsenbeins infolge hereditärer Belastung und deshalb spielen alle übrigen ätiologischen Momente nur die Rolle von okkasionellen Ursachen, die die Entwicklung der Otosklerose beschleunigen. Die Ansicht Körners, daß man als prophylaktisches Mittel gegen die Verbreitung der Otosklerose solchen Personen und speziell Frauen, die von Otosklerotikern herstammen, das Heiraten abraten, ja sogar verbieten soll, indem jede Gravidität eine latente Determinante der Otosklerose hervorrufen kann, muß einstweilen für sehr verfrüht betrachtet werden. Aus der theoretisch und scharfsinnig dargestellten Weismannschen Determinantentheorie, die einstweilen eine noch nicht festgestellte Hypothese darstellt, kann man keine solchen praktischen Konsequenzen folgen lassen, wie das Erlauben oder Verbieten der Heirat, die in das ganze Leben des Individuums, in seine ganze Zukunft eingreifen können.

Syphilis als Ursache der Otosklerose wurde von mir im ganzen in 6 Fällen beobachtet. Im allgemeinen habe ich konstatieren können, daß Syphilis, und zwar seine späteren Formen, eher Labyrintherkrankungen als

Digitized by Google
Original from UNIVERSITY OF CALIFORNIA
Generated on 2019-10-24 10:00 GMT / http://hdl.handle.net/2027/uc1.b3252757
Public Domain in the United States, Google-digitized / http://www.hathitrust.org/access_use#pd-us-google

Otosklerose hervorrufen. Die Otosklerose entwickelt sich häufiger bei Individuen, welche die Syphilis durchgemacht haben, als bei solchen, bei denen letztere noch deutliche Symptome zeigt. Habermann betrachtet als die eigentliche und öfteste Ursache der Otosklerose die Syphilis, und zwar in ihrer erworbenen und hereditären Form. Habermann kam zu dieser Überzeugung insbesondere durch den Vergleich der histologischen Befunde bei Sklerose und bei Syphilis. Das Fehlen gummösen Gewebes, das seltene Vorkommen von Karies und Nekrose und das Fehlen anderweitiger syphilitischer Veränderungen im Körper, spricht nicht gegen Syphilis und das Knochensystem allein kann der Sitz derselben sein. Habermann stützt seine Meinung auf Grund einer eigenen und vier fremder pathologisch-anatomischer Untersuchungen, und zwar je einer von Schwabach, Voltolini, Downie, wo Syphilis entschieden nachgewiesen wurde, und auf einen Fall von Schwartze, wo Syphilis wahrscheinlich vorhanden war. Betrachtet man die vier anatomo-pathologisch untersuchten Fälle etwas genauer, so überzeugt man sich, wie Lucae mit Recht bemerkt, daß nur der Downiesche Fall vollkommen einwandsfrei erscheint und nur hier hereditäre Syphilis konstatiert wurde. Voltolinis Kranker, ein Potator, der an Leberzirrhose starb, wurde schwerhörig 6 Wochen nach der Syphilisinfektion. Bei der Autopsie dieses Falles wurden außerdem pathologische Veränderungen in der Paukenhöhlenschleimhaut konstatiert. Im Falle Schwabachs starb die Kranke, die seit einem Jahre schwerhörig war, infolge von Leukämie. Schwabach bemerkt, daß trotz der fehlenden anamnestischen Anhaltspunkte aus dem Obduktionsbefunde, „Lues“ wohl mit ziemlicher Sicherheit vorhanden war, aber die Befunde im Mittelohr und in der Labyrinthkapsel boten keine spezifischen Veränderungen. Und selbst im Habermannschen Fall fehlt der bestimmte Nachweis auf Syphilis.

Angeblich seines Falles sagt Schwartze: „Allein es handelt sich darum, zu untersuchen und zu unterscheiden, ob die im Verlaufe von konstitutioneller Syphilis auftretenden Gehöraffektionen bestimmt charakterisierte, immer wiederkehrende anatomische und klinische Eigentümlichkeiten zeigen.“

Die klinischen Fälle Habermanns sind aber auch nicht beweisführend für die Häufigkeit der Syphilis als ätiologischen Moments der Otosklerose. In seiner ersten Krankenserie, die 24 Fälle von Schwerhörigkeit auf 116 Syphilitiker verzeichnet, ist man nicht sicher, ob diese 24 Fälle, ungeachtet der genauen Untersuchung und der Behauptung Habermanns, zur reinen Otosklerose gerechnet werden können; hier könnten ja auch Schalleitungshindernisse anderer Herkunft vorhanden sein. Aus der zweiten Serie, wo 20 Otosklerotiker mit Syphilis behaftet waren, kann man auch keine sicheren Schlüsse ziehen, da die Zahl aller Otosklerotiker nicht angegeben ist, weshalb ein Verhältnis zwischen Otosklerotiker infolge von Syphilis oder infolge anderer Ursachen sich nicht durchführen läßt. Ebenso bei der Hörprüfung, die das Bild

Digitized by Google
Original from UNIVERSITY OF CALIFORNIA
Generated on 2019-10-24 10:00 GMT / http://hdl.handle.net/2027/uc1.b3252757
Public Domain in the United States, Google-digitized / http://www.hathitrust.org/access_use#pd-us-google

einer hochgradigen Behinderung des Schalleitungsapparates bestätigte, die ihn als Ursache der Hörstörung, luetische Veränderungen an der medialen Paukenhöhlenwand und in den beiden Fensternischen anzunehmen nötigte, ist nicht stichhaltig. Solche Momente, wie, daß die Sklerose während des Militärdienstes begann, oder bei einer Bediensteten in einem kleinen Gasthause, oder bei einer Ledigen, die eine Tochter hatte, daß die Otosklerose in einer Altersperiode entsteht, wo Syphilis am häufigsten ist, das sind keine Beweise, daß in diesen Fällen die Sklerose wirklich infolge von Lues entstand.

Der Umstand, daß die Otosklerose nicht selten im Puerperium beginnt, was davon abhängen soll, daß mit der Schwängerung auch eine (mehr latent verlaufende) syphilitische Infektion erfolgt, oder daß Lues hereditaria gerade während und infolge der Schwangerschaft ihren krankmachenden Einfluß auf das Gehörorgan äußert, ist rein hypothetisch und durch nichts bewiesen. Auch Körner hält es für unstatthaft, Syphilis als konstante Ursache der Otosklerose zu bezeichnen. Ob es sich, wie Gradenigo meint, um eine Äußerung der Syphilis hereditaria tarda (parasyphilitische Affektion im Sinne Fourniers) handelt, wofür manche klinische Tatsachen sprechen sollen, wie die in mancher Hinsicht anatomische Übereinstimmung mit der Syphilis der übrigen Schädelknochen, muß zurzeit noch unentschieden bleiben. Jedenfalls stellt aber der klinische Verlauf, die Zwecklosigkeit der spezifischen Therapie, die gründlichste Nachforschung der Anamnese, die bisherige Statistik, der Umstand, daß bei der ungemeinen Verbreitung der Syphilis die Steigbügelankylose viel häufiger als Sekundäraffektion entgegentreten müßte, wie auch, daß Männer viel öfter von Syphilis behaftet sind als Weiber, während die Otosklerose entschieden viel häufiger bei den letzteren vorkommt, wenig Wahrscheinlichkeit, daß der Lues der Charakter eines häufig in Betracht kommenden ätiologischen Moments für die Otosklerose zugesprochen werden darf.

Auf alle Fälle kommt Habermann das Verdienst zu, auf die Möglichkeit eines kausalen Zusammenhanges zwischen Syphilis und Otosklerose und insbesondere auf die bei beiden Erkrankungen ähnlichen Knochenveränderungen ausdrücklich hingewiesen zu haben.

Ein sehr häufiges ätiologisches Moment für die Entstehung der Otosklerose bildet die Anämie und Chlorose und in meiner Statistik ist sie als öfteste Ursache der Otosklerose verzeichnet. Es ist einstweilen unerklärlich, weshalb die Anämie auf die Entstehung der Otosklerose bei Männern keinen oder nur einen geringen Einfluß ausübt. Vielleicht spielen hier eine gewisse Rolle die Menstrua, welche die vorhandene Blutarmut temporär steigern und so die gefallene allgemeine Nutrition verschlimmern, oder, daß die Menstrua oft Blutkongestionen zum Kopf hervorrufen, die nachteilig auf die Zirkulation in der Paukenhöhle, eventuell der Promontorialgegend einwirken; vielleicht aber bilden meine Befunde nur etwas Zufälliges. Daß aber Blutarmut und fehlerhafte Blut-

Digitized by Google
Original from UNIVERSITY OF CALIFORNIA
Generated on 2019-10-24 10:00 GMT / http://hdl.handle.net/2027/uc1.b3252757
Public Domain in the United States, Google-digitized / http://www.hathitrust.org/access_use#pd-us-google

mischung die Otosklerose begünstigt und die bestehende verschlimmert, unterliegt keinem Zweifel, was auch von anderen Beobachtern betont wird.

Ein nicht zu unterschätzendes begünstigendes Moment der Otosklerose bildet die Schwangerschaft. Ich habe sie in 6% meiner Kranken bestätigt. Mehrere Kranke behaupteten auf das entschiedenste, daß sie nach dem Puerperium Ohrensausen bekamen und ihr Gehör fing an, gleichzeitig oder nach einer gewissen Zeit sich zu verschlechtern. Sogar in den Fällen, wo die Kranken nur über Ohrensausen klagten, konnte ich eine bedeutende Verlängerung der Kopfknochenleitung und negativen Rinne auf dem erkrankten Ohre konstatieren. Das Heraufrücken der unteren Tongrenze ließ sich in dieser Periode noch nicht konstatieren. Auch hier ist die Otosklerose Folge einer veränderten, näher nicht bekannten Blutmischung, die speziell einen deletären Einfluß auf das Gehörorgan ausübt.

Die Otosklerose im vorgerückten Alter kann als ein rein seniler, degenerativer Prozeß betrachtet werden, der am Stapediovestibulargelenk, in der Labyrinthkapsel, wie an anderen Stellen des Organismus sich manifestiert. Oder sie ist die Folge einer chronischen Entzündung dieser Gegend, die in den jüngeren Jahren ihren Anfang nahm und später zur vollständigen knöchernen Stapesankylose mit pathologischen Veränderungen in der Labyrinthkapsel führte.

Daß Rheumatismus, vorwiegend aber Arthritismus eine gewisse Rolle bei der Entstehung der Otosklerose spielen kann, ist wahrscheinlich. Ich glaube aber, daß diese Diathese analog wie in anderen Körperteilen öfter zu Kalkablagerungen in den Ligamenten, in die Gehörknöchelchen, Knorpeln und Gelenkkapseln führt, als zur knöchernen Ankylose. Wie schon oben bemerkt wurde, geben alle pathologischen Prozesse, die zur Synostose des Steigbügels führen, ein ähnliches klinisches Bild.

Die Äußerung Katz', daß neuroparalytische oder trophoneurotische Anlage hier eine gewisse Rolle spielt, verdient, entsprechende Untersuchungen über diesen Gegenstand durchzuführen.

Nach Escat (30) ist die Otosklerose eine degenerative Störung infolge chronischer Selbstvergiftung, die ihre Wirkung auf die trophischen Zentren des Gehörorgans ausübt.

P. Cornet (31) fand bei 18 von ihm untersuchten Sklerotikern, daß die gastro-intestinale Selbstvergiftung die häufigste Ursache der Otosklerose bildet. Er erklärt durch diese Autointoxikation, eventuell Modifikation der Nutrition, das häufige Erscheinen der Otosklerose in der Schwangerschaft. Auch der Arthritismus und Rheumatismus bilden nach ihm eine gewisse Selbstvergiftung, die zur Otosklerose disponiert. Sogar die Heredität der Otosklerose erklärt er durch Toxämie, die vererblich ist, und deren Produkte — die Toxine — leicht auf ein Gehörorgan einwirken, das schon bei den Ascendenten infolge derselben Ursache vulnerabel geworden ist.

Digitized by Google
Original from UNIVERSITY OF CALIFORNIA
Generated on 2019-10-24 10:00 GMT / http://hdl.handle.net/2027/uc1.b3252757
Public Domain in the United States, Google-digitized / http://www.hathitrust.org/access_use#pd-us-google

Die Erkältung spielt eine untergeordnete Rolle bei der Entstehung der Otosklerose. Ganz in Abrede kann sie aber nicht gestellt werden. Ich habe einige Fälle beobachtet, wo die Kranken mit aller Bestimmtheit behaupteten, daß sie Ohrensausen nach dem Durchnässen der Füße oder nach dem Entblößen des erschwitzten Kopfes oder nach dem Hinausschauen durch das geöffnete Fenster bei kalter Witterung bekämen. Die Hörprüfung bei Mangel objektiver Veränderungen mußte in diesen Fällen zur Annahme der beginnenden Otosklerose veranlassen. Die Erkältung braucht in solchen Fällen nicht für die eigentliche Ursache der Otosklerose betrachtet zu werden, sondern als disponierender Faktor. Vielleicht entsteht in diesen Fällen eine rheumatische Erkrankung des Stapediovestibulargelenkes, ähnlich wie sie nach Erkältung in anderen Gelenken sich entwickeln kann. Daß plötzliche Temperaturveränderungen eine, wenn auch nicht bedeutende Verschlimmerung der bestehenden Otosklerose hervorrufen können und hervorrufen, unterliegt keinem Zweifel. Dasselbe gilt von verschiedenen Gemütsaffektionen, wie Kummer, Gram, Sorge usw., wie auch von physischer und geistiger Überanstrengung. Die kausale Beziehung der Otosklerose mit Typhus, Influenza, Diphtheritis, Onanismus und Neurasthenie, die in vereinzelten Fällen in der von mir gesammelten Ätiologie angegeben ist, ist auch, wie ich glaube, vorwiegend in einer Veränderung der Blutmischung oder vielleicht in trophoneurotischen Veränderungen, welche die erwähnten Krankheiten hervorrufen, zu suchen. Politzer hat einen Fall von Otosklerose nach Trauma beobachtet.

Man muß aber im allgemeinen zugestehen, daß bis jetzt noch kein vollständig klares Bild über die Ätiologie der Otosklerose besteht, und hier haben noch weitere sehr zahlreiche klinische und anatomisch-pathologische Untersuchungen und Forschungen vieles aus dem herrschenden Dunkel zu ziehen. Ein Punkt scheint aber in dieser Richtung schon jetzt festgestellt zu sein, und zwar, daß Beeinträchtigung der allgemeinen Nutrition, ohne Rücksicht auf ihre Quelle, das Entstehen der Otosklerose sehr begünstigt.

Die klinische Diagnose der reinen, primären Otosklerose ist nicht schwer zu stellen, wenn man den meist negativen objektiven Befund, die Hörprüfung wie auch die Anamnese, wo eine solche sich eruieren läßt, berücksichtigt. Wenn neben einem vollkommen oder annähernd normalen Befund am Trommelfell und in den Mittelohrräumen, mit oder ohne durchschimmernde Rötung der inneren Trommelhöhlenwand bei Durchgängigkeit der Eustachschen Röhre und vollständig negativem Erfolge der Luftdusche durch den Katheter oder mittelst des Politzerschen Verfahrens, die Gehörsuntersuchung ergibt: Verlängerung der Kopfknochenleitung über das normale Maß für die Stimmgabel A, negativen Ausfall des Rinneschen Versuches mit Stimmgabel A und Ausfall des Gehörs für einen beträchtlichen Teil der Tonskala an ihrem unteren Ende in Luftleitung, wie auch positiver Ausfall des Gelléschen Versuches, so kann

Digitized by Google
Original from UNIVERSITY OF CALIFORNIA
Generated on 2019-10-24 10:00 GMT / http://hdl.handle.net/2027/uc1.b3252757
Public Domain in the United States, Google-digitized / http://www.hathitrust.org/access_use#pd-us-google

die Diagnose auf Otosklerose (Steigbügelankylose) gestellt werden. Außerdem tönt beim Weberschen Versuch die Stimmgabel A ausschließlich in das schlechte oder schlechtere Ohr und bei dem Schwabachschen Versuch übertrifft die Perzeptionsdauer der Stimmgabel A beinahe ohne Ausnahme die des normalhörenden Untersuchenden. Gesichert wird die Diagnose durch gleichzeitiges Vorhandensein von Geräuschen, Schwindelerscheinungen und Paracusis Willisi. Wenn bei einem noch normal oder fast normal hörenden Individuum Geräusche auf einem oder auf beiden Ohren auftreten, die Gehörprüfung eine Verlängerung der Kopfknochenleitung ergibt und am Trommelfell die vordere Falte deutlich oder Seitenstellung des langen Hammerfortsatzes zum Vorschein kommt, so hat man es am wahrscheinlichsten mit der ersten Periode der Stapesankylose zu tun. Sind aber nur Geräusche vorhanden und die Hörstörung noch eine geringfügige, ist es oft schwer, in diesem Stadium zu unterscheiden zwischen Otosklerose und nervöser Hörstörung. Gewisse Anhaltspunkte kann manchmal in solchen Fällen die Anamnese geben.

Schwieriger ist es, eine richtige Diagnose zu stellen, wenn der progressive osteo-pathologische Prozeß auf die Schneckenkapsel übergreift und in den Modiolus eindringt. In solchen Fällen sprechen die funktionellen Untersuchungsergebnisse weder für eine unkomplizierte Affektion des Schalleitungsapparates, noch für eine reine Erkrankung des inneren Ohres; die untere Tongrenze ist zwar heraufgerückt wie bei Mittelohraffektionen, die Knochenleitung ist aber nicht verlängert oder sogar verkürzt und auch Rinne ist verkürzt oder sogar normal positiv. Um sich in solchen Fällen zu überzeugen, ob eine rein nervöse Schwerhörigkeit vorliegt, oder ob sie mit Stapesankylose kompliziert ist, riet Denker, die Prüfung der Hördauer der Stimmgabel im Verlaufe der Tonskala zu benutzen. Untersuchungen auf diesem Gebiete sind, wie bekannt, von A. Hartmann, Gradenigo, Alderton und Werchowsky unternommen worden. Bei der Otosklerose nimmt die Hörfähigkeit bei ärotympanaler Leitung in der Tonskala von unten nach oben allmählich zu und überragt die Knochenleitung, besonders für die tieferen Töne. Dagegen nimmt bei der nervösen Schwerhörigkeit die Hörfähigkeit bei Luftleitung bezüglich der Hördauer von unten nach oben allmählich ab und die Knochenleitung ist herabgesetzt, besonders bei den höheren Tönen.

Wie bekannt, ist die Sklerose recht oft und vorwiegend in den späteren Stadien mit einer Labyrinthaffektion kompliziert, worauf schon Siebenmann im Jahre 1892 aufmerksam machte. Man ist berechtigt, eine solche anzunehmen, wenn während des Verlaufes ein allmähliches Erlöschen der Knochenperzeption für die Uhr, den Hörmesser und die Stimmgabelprüfung neben negativem Rinne verkürzte Kopfknochenleitung ergibt. Wir können fast vollständig sicher die Stelle der Krankheit lokalisieren, wenn wir durch die verschiedenen Oktaven hindurch die Hördauer bei einer Reihe von Stimmgabeln

Digitized by Google
Original from UNIVERSITY OF CALIFORNIA
Generated on 2019-10-24 10:00 GMT / http://hdl.handle.net/2027/uc1.b3252757
Public Domain in the United States, Google-digitized / http://www.hathitrust.org/access_use#pd-us-google

feststellen und wenn man den Gelléschen Versuch für die Kopfknochenleitung in Anwendung bringt. Eine nur annähernd regelmäßig ansteigende Kurve bei der Prüfung der Hördauer der verschieden hohen Stimmgabeln und negativer Gellé beweisen fast ohne Zweifel, daß es sich neben Schädigung des nervösen Apparates um Stapesankylose handelt.

Die Unterscheidung einer primären Erkrankung des Hörnervenapparates von der Otosklerose stützt sich auf die Verwertung gewisser Symptome und auf das Ergebnis der Funktionsprüfung. Das Hauptgewicht muß auf diese gelegt werden, weil bei negativem Ohrspiegelbefunde und normaler Wegsamkeit des Tubenkanals, nur die Funktionsprüfung für die Diagnose einer Akustikuserkrankung entscheidend ist. Bei der primären Erkrankung des Hörnervenapparates wird eine stärker tickende Uhr oder der Hörmesser durch die Kopfknochen nur schwach oder gar nicht perzipiert; die Untersuchung mit den Stimmgabeln C und c ergibt, daß häufig selbst bei hochgradiger Hörstörung die untere Tongrenze weniger eingeengt ist, als bei analogen Hörstörungen infolge der Otosklerose oder eines anderen Schalleitungshindernisses. Zuweilen findet man einen vollständigen Ausfall der Perzeption hoher Töne, welcher im Zusammenhang mit der Perzeption tiefer Töne ein wichtiges diagnostisches Mittel bildet. Oft genug werden aber auch neben der Perzeption tiefer Töne auch hohe Töne bis nahe zur oberen Grenze der Skala noch perzipiert. Der Webersche Versuch erweist Lateralisation gegen das gesunde Ohr bei einseitiger Erkrankung. Der Rinnesche Versuch ist positiv bei stark herabgesezter Hörfähigkeit für die Sprache. Auffällig verkürzt ist die Dauer der Perzeption der Stimmgabel c und Gellé fällt negativ aus. Bei der nervösen Schwerhörigkeit ist das Hinaufrücken der unteren Grenze sehr selten.

Bei der differentiellen Diagnose zwischen Otosklerose und primärer Hörnervenaffektion müssen noch folgende Momente berücksichtigt werden: die nervöse Schwerhörigkeit wird öfter im späteren Alter beobachtet, während die Otosklerose am öftesten zwischen dem 20.--40. Lebensjahre vorkommt. Die Paracusis Willisi ist bei nervöser Schwerhörigkeit, seltener als bei Stapesfixation. Auch ist erbliche Belastung bei der ersteren seltener. Dagegen kommen Gleichgewichtsstörungen bei Otosklerose seltener als bei Labyrintherkrankung vor. Die Art der Beschäftigung, wie zum Beispiel in geräuschvoller Umgebung, vorausgegangene Krankheiten und hauptsächlich Lues, das Geschlecht etc. können gewisse Anhaltspunkte für die Differentialdiagnose geben.

Die Unterscheidung der Otosklerose von den Adhäsivprozessen des Mittelohrs ist nicht schwierig. Das Hauptmerkmal zur Unterscheidung bilden die otoskopischen Bilder am Trommelfell und die Luftdusche durch den Katheter. Das Trommelfell ist, wie bekannt, bei den Adhäsivprozessen teilweise oder total trüb, oft sehnig mit Kalkablagerungen und nicht selten atrophisch oder verdickt und eingezogen. Der Hammergriff ist verwachsen, scheinbar

Digitized by Google
Original from UNIVERSITY OF CALIFORNIA
Generated on 2019-10-24 10:00 GMT / http://hdl.handle.net/2027/uc1.b3252757
Public Domain in the United States, Google-digitized / http://www.hathitrust.org/access_use#pd-us-google

verbreitet, manchmal durch Injektion eines Gefäßes gerötet. Recht deutlich ist die hintere Trommelfellfalte. Oft ist der Hammergriff zu stark nach hinten eingezogen, so daß nur der kurze Fortsatz sichtbar ist. Bei der Luftdusche hört man entweder ein sehr schwaches, trockenes und dünnes, bald wieder ein hohes, manchmal pfeifendes Geräusch. In vorgerückten Fällen ist das Geräusch fast das einer normalen Tuba und man erhält dasselbe Resultat wie bei der Otosklerose. Die Verschiedenheit der Geräusche ist vom Zustande des submukösen Bindegewebes der Tuba abhängig. Die subjektiven Symptome, die Untersuchung des Gehörs, die Komplikation mit Labyrinthaffektion und sogar in gewisser Richtung die Ätiologie, geben wenig Anhaltspunkte für die differentielle Diagnose zwischen Otosklerose und Adhäsivprozesse des Mittelohrs. Gewisse Anhaltspunkte sprechen ceteris paribus für Adhäsivprozesse, und zwar kommt die Paracusis Willisi bei letzteren seltener vor, als bei der Otosklerose. Die Abnahme der Hörfunktion ist bei den Adhäsivprozessen nicht eine gleichmäßige wie bei der Otosklerose, aber auch dieser Typus ist nicht selten. Gewöhnlich tritt die Hörstörung bei den Adhäsivprozessen allmählich mit stoßweisen Verschlimmerungen hervor. Gemeinsam für beide Affektionen sind oft die Resultate der Hörprüfung, und zwar negativer Rinne bei gleichzeitigem Ausfall der tiefen Töne und verlängerter Dauer der Stimmgabelperzeption durch die Kopfknochen (Schwabach). Ist der Krankheitsprozeß mit Labyrinthaffektion kompliziert, so liefert Rinne kein bestimmtes Resultat, da die Stimmgabel oft ebenso rasch in der Luft- wie in der Knochenleitung abklingt. Hohe Töne werden wie bei der Otosklerose relativ besser gehört als tiefe, ebenso ist die Perzeptionsfähigkeit für die höchsten Töne oft herabgesetzt.

In einer ansehnlichen Zahl von Fällen bestehen beide Krankeitsprozesse gleichzeitig. Die pathologischen Veränderungen am Trommelfell und verminderte Wegsamkeit des Tubenkanals lassen auf Adhäsivprozesse schließen, dagegen der progressive Verlauf, gewisse subjektive Symptome und das Hörprüfungsresultat mit denen der typischen Otosklerose übereinstimmen. In solchen Fällen kann nur eine Wahrscheinlichkeitsdiagnose gestellt werden. Die exakte Diagnose ist in solchen Fällen noch dadurch erschwert, daß auch Adhäsivprozesse, wie wir gesehen haben, oft fast dieselben subjektiven Symptome und dieselben Hörprüfungsresultate geben. Einen gewissen Anhaltspunkt kann in solchen Fällen eine während einer kurzen Zeit durchgeführte Lokaltherapie und in erster Reihe die Luftdusche geben; sie ist bei der Otosklerose ganz wirkungslos, oder sie ruft sogar Verschlimmerung des Gehörs hervor; dagegen erzielt man bei den reinen Adhäsivprozessen durch dieselbe ein gewisses positives Resultat.

Die Prognose der Otosklerose ist eine ungünstige. Da aber einerseits das Leiden gewöhnlich sogar mehrere Dezennien fortschreitet, sehr oft die Gehörsstörung nur langsam progrediert, eine absolute Taubheit selten vor-

Digitized by Google
Original from UNIVERSITY OF CALIFORNIA
Generated on 2019-10-24 10:00 GMT / http://hdl.handle.net/2027/uc1.b3252757
Public Domain in the United States, Google-digitized / http://www.hathitrust.org/access_use#pd-us-google

kommt, die Krankheit nicht selten spontan, oft aber bei entsprechender Therapie und entsprechendem hygienischen und diätetischen Verhalten relativ stationär während einer längeren Zeit bleiben kann, andrerseits Fälle mit raschem Verlauf und rapider Entwicklung der Hörstörung wieder nicht alltägliche Erscheinungen sind, so muß jedenfalls die Prognose nicht für unbedingt ungünstig im allgemeinen betrachtet werden. Als solche wird sie sich nur für gewisse spezielle Fälle, die jedesmal genau analysiert werden müssen, erweisen. Ungünstige soziale Bedingungen, die das entsprechende Verhalten erschweren oder sogar unmöglich machen, Vernachlässigung entsprechender Hygiene verschlimmern ceteris paribus die Prognose. Ungünstige Momente bilden bis zu einem gewissen Grade Lues in konstitutioneller und hereditärer Form, Heredität, Gravidität, Anämie und vorgerücktes Alter.

Die Zwecklosigkeit jeder lokalen Therapie gegen die Otosklerose, eventuell durch dieselbe hervorgerufene Schwerhörigkeit, ein Umstand, der leider von allen Ohrenärzten ohne Ausnahme bestätigt wurde, scheint die von mir ausgesprochene Ansicht, daß die Otosklerose die Lokalisation im Gehörorgan eines Allgemeinleidens ist, zu bekräftigen. Alle Maßnahmen, von der einfachen Luftdusche bis zur Extraktion des Stapes, respektive bis zur gänzlichen Ausscheidung des fixierten Steigbügels und bis zur Öffnung der medialen Paukenhöhlenwand (Passow), haben wenig ermutigende Resultate geliefert. Manche wollten eine mehr oder minder deutliche Hörverbesserung durch gewisse von diesen Mitteln erzielt haben; ich glaube aber, daß hier Selbsttäuschung vorlag, oder wenn wirklich eine temporäre, mehr oder minder deutliche Hörverbesserung eintrat, dieselbe auch ohne diese Maßnahmen eingetreten wäre. Manche von diesen Mitteln haben aber in unerfahrenen Händen und bei schablonenmäßiger Anwendung viel Schlimmes angetan. Ich will nicht behaupten, daß, indem wir bis jetzt durch die lokale Therapie keine günstigen Resultate zu verzeichnen haben, man dieselbe vollständig aufgeben soll; im Gegenteil, man muß noch immer neue Mittel suchen, um Herr dieses Leidens zu werden: nur muß man sehr vorsichtig verfahren und vor voreiligem Optimismus sich hüten.

Obgleich wir gegen die Schwerhörigkeit mit der lokalen Therapie nichts, oder nur sehr wenig und nur vorübergehend etwas Positives ausrichten können, sind wir nicht so machtlos gegen ein anderes sehr belästigendes Symptom der Otosklerose, das heißt gegen die Geräusche. Zwar in beschränktem Maße, aber doch läßt sich hier etwas erreichen durch eine entsprechende lokale Therapie. Injektionen in die Tuba Eustachii verschiedener erwärmter Medikamente, Bougierung der Ohrtrompete, Vibrationsmassage von Seite des äußeren Gehörorgans oder, gleichzeitig mit Massage durch die Tuba vereinigt, Derivantien auf dem Warzenfortsatz, manchmal auch der galvanische Strom, können, wenn nicht ein vollständiges Schwinden, jedenfalls eine Linderung der Geräusche her-

Digitized by Google
Original from UNIVERSITY OF CALIFORNIA
Generated on 2019-10-24 10:00 GMT / http://hdl.handle.net/2027/uc1.b3252757
Public Domain in the United States, Google-digitized / http://www.hathitrust.org/access_use#pd-us-google

vorrufen. Diese lokale Therapie erweist sich aber oft erst dann nützlich, wenn sie mit einer allgemeinen Behandlung gleichzeitig verbunden ist.

Das größte Gewicht lege ich bei der Otosklerose auf die allgemeine Behandlung. Freilich werden wir durch dieselbe keine Heilung erzielen, und das ist auch sehr natürlich, wenn wir uns an die anatomische Basis des Leidens erinnern, die auf Bildung pathologischen Knochens beruht. Aber es unterliegt keinem Zweifel, daß mit wenigen Ausnahmen, wo die Krankheit schon von Anfang einen bösartigen Charakter zeigt oder schon frühzeitig mit einer Labyrynthaffektion kompliziert ist, man nicht geringe günstige Resultate durch eine rationell durchgeführte allgemeine Therapie erreichen kann. Das ätiologische Moment und der allgemeine Gesundheitszustand der Kranken gibt uns wichtige Anhaltspunkte, welche Therapie im gegebenen Falle zu wählen ist. Eine rationelle Therapie trägt nicht nur dazu bei, daß der Krankheitsprozeß für eine gewisse Zeit stationär bleibt, sondern daß durch Besserung der allgmeinen Nutrition, durch Versetzung des Organismus in bessere hygienische Bedingungen manchmal eine gewisse, wenn auch vorübergehende Besserung der Hörschärfe sich erzielen läßt. Eisen allein oder verbunden mit Arsenik, Phosphor in Form von Phytin, Protylin oder in anderer Form, endlich Kalijodatum mit Kali bromatum und Extum nuc. vomicae durch längere Zeit systematisch mit zweiwöchentlichen Intervallen verabreicht, haben mir entschieden einen günstigen Einfluß auf den Verlauf der Otosklerose erwiesen. Fast ohne Ausnahme erklären die Kranken, daß sie bei längerem Gebrauch dieser Mittel allgemein sich wohler fühlen, ihr Kopf ist nicht so benommen wie vorher, sie hören entschieden besser und ihr Geräusch wie auch etwaiger Schwindel haben sich bedeutend vermindert. Jeder einzelne Fall muß individualisiert werden und ein jeder hat seine Indikationen, welches Medikament angewandt werden soll. Ein ungemein wichtiges und kräftigendes Heilmittel haben wir in dem Luftwechsel und Losreißung von den alltäglichen aufreibenden physischen und geistigen Beschäftigungen, wie auch in der vernünftigen Regulierung der Hygiene und Diätetik. Näher einzugehen auf diesen Gegenstand verzichte ich, da dies allgemein bekannte Dinge sind. Hier sei nebenbei bemerkt, daß ich den längeren Gebrauch von Phosphor, der zum erstenmal von Siebenmann aus theoretischen Erwägungen empfohlen wurde, für günstig betrachte als stärkendes und die allgemeine Nutrition hebendes, weniger aber als die Spongiosierung des Knochens verhinderndes Mittel, obgleich Mirva und Stötzner letzteres experimentell im Röhrenknochen bewiesen haben wollen. Gute Resultate haben durch Phosphorgebrauch Siebenmann, Denker und E. Hartmann zu verzeichnen.

(Fortsetzung folgt.)

Digitized by Google
Original from UNIVERSITY OF CALIFORNIA
Generated on 2019-10-24 10:00 GMT / http://hdl.handle.net/2027/uc1.b3252757
Public Domain in the United States, Google-digitized / http://www.hathitrust.org/access_use#pd-us-google

Vereinsberichte.

Österreichische Otologische Gesellschaft.

Sitzung vom 25. Oktober 1909.

Vorsitzender: V. Urbantschitsch; Schriftführer: Bondy.

Zu Mitgliedern werden gewählt: Hofrat Jürgens (Warschau), Dozent Dr. Otto Mayer (Wien), Dr. Oskar Bénésy (Wien), Dr. Marcellos (Smyrna), Dr. Hugo Stern und Dr. Oskar Beck (Wien).

I. G. Bondy: Totalaufmeißelung mit Erhaltung von Trommelfell- und Gehörknöchelchen.

Im November vorigen Jahres habe ich einen einschlägigen Fall, den ich mit gutem Erfolge operiert habe, hier vorgestellt. Ich erlaube mir heute einen weiteren Fall vorzustellen, bei dem ich ebenfalls ein sehr gutes Resultat erzielt habe.

Ein Mädchen mit chronischer Eiterung, Perforation in der Shrapnellschen Membran. Trommelfell intakt. Vor der Operatipn Cv. durch das Zimmer, Fl. $3^1/_2$ *m*. Am 24. Juli habe ich die Operation ausgeführt. Die Heilung erfolgte in 5 Wochen. Status am 18. September: Fl. durch 10 *m*. Trommelfell intakt, kleine Narbe im hinteren unteren Quadranten (die auch schon vor der Operation bestand); Attik und Antrum vollständig zu übersehen. Im Attik, der von einer zarten Narbe bedeckte Hammer-Amboßkörper: auch das hintere Amboßband deutlich differenzierbar.

In einem zweiten Falle von Attikeiterung bestand vor der Operation eine Hörweite von 3 *m* Cv., $^1/_2$ *m* Fl. Bei der Operation, die nach derselben Methode ausgeführt wurde, waren Hammer-Amboßkörper nicht zu konstatieren (eine genaue Untersuchung wurde wegen der Gefahr einer eventuellen Luxation unterlassen). Im Laufe der Nachbehandlung wurde konstatiert, daß Hammer-Amboßkörper tatsächlich fehlen. Es ist also eigentlich ein Fall, der für diese Operation nicht indiziert war. Ich stelle ihn vor, weil die Verhältnisse, wie sie nach der Operation resultieren, hier besonders gut sichtbar sind. Trommelfell mit Hammergriff und kurzem Fortsatz deutlich, Attik und Antrum freiliegend, epidermisiert, Hammer-Amboßkörper jedoch fehlend. Die eingetretene geringe Hörverbesserung ist wohl auf die Sistierung der Eiterung zurückzuführen.

II. R. Bárány berichtet über zwei interessante Fälle. Der erste betrifft einen tuberkulösen Patienten, der wegen chronischer Eiterung und Warzenfortsatzkomplikation aufgenommen wurde. Die Funktionsprüfung ergab hochgradige Herabsetzung des Gehörs und Fehlen der calorischen Reaktion. Bei der Totalaufmeißelung wurde die calorische Reaktion in Narkose geprüft, da infolge des Verschlusses des Gehörganges durch Polypen der Ausfall der calorischen Prüfung vor der Operation als nicht verläßlich angesehen werden konnte. Es ergab sich typische Verdrehung der Augen bei Ausspritzen mit kaltem und heißem Wasser. Der Befund bei der Operation ergab einen bimssteinartig porösen Knochen mit schlaffen Granulationen. Beim Versuche des Auskratzens der Tube fällt der scharfe Löffel in eine große Höhle. Es zeigt sich, daß durch Zerstörung der unteren Wand der Tube und der vorderen und seitlichen Wand des carotischen Kanals die Carotis

Digitized by Google
Original from UNIVERSITY OF CALIFORNIA
Generated on 2019-10-24 10:00 GMT / http://hdl.handle.net/2027/uc1.b3252757
Public Domain in the United States, Google-digitized / http://www.hathitrust.org/access_use#pd-us-google

freiliegt. Bei der Nachbehandlung schloß sich die Höhle sehr bald und der Fall ist jetzt in voller Heilung begriffen.

Im zweiten Falle handelt es sich um einen Patienten mit Cholesteatom und chronischer Eiterung. Die Funktionsprüfung ergab totale Taubheit, Fehlen der calorischen Reaktion. Wegen des Verschlusses des Gehörganges durch Cholesteatommassen wurde nach der Operation die calorische Prüfung vorgenommen, bei der sich jedoch kein sicheres Resultat für das Fehlen oder Erhaltensein der Funktion ergab. Da Patient (Potator) nicht in dem leichten Stadium der Narkose gehalten werden konnte, das für diese Prüfung erforderlich ist (er war zu tief oder zu wenig narkotisiert), wurde die Labyrinthoperation vorderhand unterlassen und beschlossen, beim Auftreten geringster Symptome diese Operation vorzunehmen. Eine granulierende Stelle an der vorderen Gehörgangswand wurde intra operationem ausgekrazt. Am nächsten Tage Fieber bis 39·5. Verbandwechsel. Die calorische Reaktion war negativ. Es bestand jedoch kein spontaner Nystagmus, kein Kopfschmerz, kein Symptom für beginnende Meningitis, dagegen war sehr starke Sekretion aus der Wunde vorhanden und insbesondere kam bei Druck auf den Hals unterhalb des Ohres dicker Eiter in großer Menge hervor. Patient verweigerte einen neuerlichen Eingriff. Im Verlaufe der folgenden Tage ging das Fieber wieder zurück. 18 Tage nach der Operation plötzlich Fieber über 40°, starke Schwellung unterhalb des Ohres. Die Umgebung der Wunde und die Ohrmuscheln waren erysipelatös geschwollen, doch war eine sichere Diagnose auf Erysipel nicht zu stellen. Sehr starke Sekretion aus dem Ohre. An der vorderen Gehörgangswand sieht man eine Öffnung, aus der auf Druck unter dem Ohre dicker Eiter hervorquillt.

Neuerliche Operation: Eröffnung der retroaurikulären Wunde. Beim Sondieren der Öffnung an der vorderen Gehörgangswand dringt die Sonde zirka 12 *cm* tief gegen den Rachen ein, zwischen aufsteigendem Unterkieferast und Facialis. Die Einführung eines scharfen Löffels ergibt eine sehr enge Stelle 2 *cm* von der Gehörgangswand, in der Tiefe eine große Höhle. Drückt man mit dem in den Mund eingeführten Finger auf die seitliche Rachenwand hinter dem Gaumensegel, so entleert sich aus der Fistel reichlich dickrahmiger Eiter. Eine Vorwölbung der Tonsillarwand nicht zu sehen. Um diesen Absceß drainieren zu können, wird zunächst die Spitze des Warzenfortsatzes abgetragen, doch ist der Zugang nicht besser. Es wird sodann der Facialis in seinem Knochenbette freigelegt, um aus demselben herausgehoben und zur Seite geschoben werden zu können. Dann wird der Schnitt 3 *cm* nach abwärts von der Warzenfortsatzspitze verlängert und der Kanal nach abwärts vom Unterkiefer mit dem Skalpell erweitert. Dabei tritt eine außerordentlich starke arterielle Blutung aus einem Aste der Maxillaris interna auf. Es ist unmöglich, das blutende Gefäß in der Tiefe zu fassen, jedoch steht die Blutung auf Kompression mit dem Finger. Doppelte Unterbindung der Carotis communis in der Höhe des Schildknorpels. Die Blutung steht fast gänzlich. Es gelingt jetzt, das wenig blutende Gefäß zu fassen und zu umstechen. Hierauf wird der Zugang zum Absceß an der hinteren Rachenwand noch mehr erweitert, es erweist sich als notwendig, den Facialis am Ausgange aus dem Foramen stylomast. zu durchtrennen. Tags darauf Verbandwechsel. Beim Sprechen hebt sich der Musc. levator palati mollis. Nun wurde das Erysipel deutlich und nahm typischen Verlauf. Das Fieber klingt langsam ab und heute ist Patient fieberfrei. Die Wundhöhle verkleinert sich bereits. Die Carotis-

Digitized by Google
Original from UNIVERSITY OF CALIFORNIA
Generated on 2019-10-24 10:00 GMT / http://hdl.handle.net/2027/uc1.b3252757
Public Domain in the United States, Google-digitized / http://www.hathitrust.org/access_use#pd-us-google

wunde war lange Zeit reaktionslos, bis zirka 2 Wochen nach der Unterbindung einmal einige Tropfen Eiter aus der Wunde sich entleerten (offenbar vom retropharyngealen Abceß her).

Diskussion:

G. Alexander: Zum ersten Falle Báránys bemerke ich, daß ich über mehrere Fälle verfüge, wo ich die vordere Gehörgangswand mehr weniger in Form eines Sequesters entfernt habe. Vor 8 Monaten habe ich übrigens zum erstenmal bei Radikaloperationen die vordere Wand des knöchernen Tubeneinganges mit Absicht weggenommen, um einen guten Tubenverschluß zu erhalten. Die Resultate sind gut und es ist zweifellos, daß wir durch Abtragung der vorderen Knochenwand des Tubeneinganges einen narbigen Tubenverschluß erhalten. Das Kurettieren der Tube liefert ja leider keine regelmäßig guten Resultate, wenn sie auch seit Verwendung meiner Tubenkuretten besser sind als früher.

Ad 2: Ich sehe ganz von den besonderen Umständen des Falles ab und gestehe gerne zu, daß unter dem Eindrucke der plötzlichen Blutung nichts anderes übrig blieb. Im übrigen aber empfehle ich, in einem solchen Falle bei überstrecktem Kopfe zu operieren, man kommt bequem bis an die Schädelbasis heran, ohne den Facialis bloßzulegen oder zu verletzen, und ohne in Kollision mit der Parotis zu geraten, deren Kapsel nicht eröffnet wird. Hierbei ist aber auch eine Verletzung der Maxillaris interna nicht zu befürchten. Endlich ist bei diesen Tubenabscessen immer von vornherein eine Eröffnung vom Mundhöhlenboden oder der lateralen Pharynxwand her nötig. Interessant, wenn auch nicht überraschend, ist die Mitteilung Báránys einer spontanen Entleerung gegen den Hals. Sie zeigt am besten, daß der von Bárány eingeschlagene chirurgische Weg nicht entsprechend gewesen ist. Der Eiter hat sich offenbar entlang der Facienscheide gesenkt. Ich habe vor einem Jahre einen einschlägigen Fall operiert. Er kam allerdings nach langer Zeit zur Heilung. Selbstverständlich waren der Facialis und die Parotiskapsel intakt.

G. Bondy: Auch ein vollständiger Verschluß der Tube, wofern er nach der Operation erreicht wird, gibt keine absolute Sicherheit vor Rezidiven. In einem Falle von Totalaufmeißelung trat bald nach erfolgter Heilung, bei der auch vollständiger Tubenschluß sich einstellte, neuerlicher Schmerz auf. Bei der Untersuchung fand sich eine starke Vorwölbung in der Gegend des Tubenostiums. Am nächsten Tage spontaner Durchbruch mit nachfolgender Tubeneiterung. In einem zweiten Falle traten dieselben Erscheinungen etwa 3 bis 4 Jahre nach erfolgter Heilung auf. Pat. war bis dahin vollständig rezidivfrei gebieben.

Ernst Urbantschitsch: Ich halte den vollständigen Tubenverschluß erstens für nicht notwendig und zweitens für zuweilen schädlich; nicht notwendig, weil sich eine genügende Tubenverengerung ganz leicht mit der von mir angegebenen Methode herbeiführen läßt, für schädlich, weil manchmal durch vollständigen Tubenverschluß ein ungünstiger Einfluß auf das Hörvermögen ausgeübt werden kann. Ich werde mir gestatten, in der nächsten Sitzung die Methode meiner Tubenbehandlung zu demonstrieren.

Politzer: Ich schließe mich Alexander an. Man bleibt immer in der Gefahr, daß vom Nasen-Rachenraum ein Rezidiv eintritt. Ist die Tube nach der Radikaloperation vollständig verschlossen, so hat sie keine Funktion mehr.

Digitized by Google
Original from UNIVERSITY OF CALIFORNIA
Generated on 2019-10-24 10:00 GMT / http://hdl.handle.net/2027/uc1.b3252757
Public Domain in the United States, Google-digitized / http://www.hathitrust.org/access_use#pd-us-google

Die Epidermisierung ist dann erleichtert. Was Bondy angeführt hat, daß nämlich der Tubenverschluß keine Garantie gegen Rezidive gebe, so ist dies deshalb, weil sich Septa gebildet haben, also kein vollständiger Tubenverschluß bestand. Ein solcher ist erst dann anzunehmen, wenn eine längere Strecke der Tube verschlossen ist.

Alexander: Ich bin gleichfalls der Ansicht, daß in den von Bondy erwähnten Fällen nur ein Tubenseptum, jedoch kein narbiger Tubenverschluß bestanden hat. In den durch Epithelisierung ausgeheilten Fällen von Radikaloperation ist die Tube sicher funktionslos, nur in Fällen, die mit Wiederersatz des Trommelfells angeheilt sind, kann nach der Radikaloperation der Tube noch eine physiologische Funktion zuerkannt werden. In diesen Fällen bleibt merkwürdigerweise die Tube ohnehin stets durchgängig.

Bárány: Es genügt das Anrauhen der Knochen mit scharfer Kurette oder dünnem Meißel. Ich habe dies wiederholt bei chronischer Tubeneiterung gemacht und immer guten Verschluß bekommen. Was den zweiten Fall betrifft, so habe ich eine Gegenöffnung im Pharynx nicht angelegt, weil der Abscess in der Tubengegend saß und die Tonsillargegend nicht vorgewölbt war.

Politzer: Das Anrauhen des Knochens kann nur für die äußere Wand gelten, für die innere wegen der Gefahr der Carotisverletzung nicht.

Alexander: Durch die Wegnahme der vorderen Tubenwand erziele ich, daß ich der Tube eher Gelegenheit gebe, sich narbig zu verschließen, dadurch, daß ich das starre Knochenrohr in seiner vorderen Hälfte in ein Weichteilrohr verwandle. Ich habe mit dem Anrauhen keine zufriedenstellenden Resultate bekommen.

III. E. Ruttin: Chronische Mittelohreiterung, Totalaufmeißelung, Halsphlegmone, metastatischer Abscess im Perineum. Operation, Heilung.

Der 50jährige Pat. leidet seit 5 Jahren an linkseitiger Otorrhoe. Seit 2 Wochen akute Exacerbation. Ohrenbefund: Trommelfell gerötet, geschwollen, Perforation im vorderen oberen Quadranten. Die Funktionsprüfung ergibt ein reines Schalleitungshindernis.

28. VIII. Totalaufmeißelung. Nur hinter der Facialis eine mit Eiter und Granulationen bedeckte Rinne, die gründlich ausgekratzt wird; sonst nichts Besonderes. Tags darauf 38·8°, keine Schmerzen. Wir mußten damals wegen des Kongresses Wien verlassen, ein jüngerer diensthabender Arzt machte am zweiten Tage eine Incision unterhalb des Warzenfortsatzes, da sich dort eine Schwellung mit Fluktuation entwickelt hatte. Bei meiner Rückkehr am 2. IX. fand ich eine Halsphlegmone, die sich nach abwärts bis zur Clavicula erstreckte. Ich spaltete die ganze linke Halsseite bis zur Clavicula herab und mußte sogar unter dieselbe ein Drainrohr einführen. Die Gefahr einer Mediastinitis war sehr groß, doch gelang es, wie Sie sehen, den Pat. durchzubringen. Im Laufe der Zeit entwickelte sich ein Abscess im Perineum, der von Professor Zuckerkandl inzidiert wurde und bereits geheilt ist. Trotzdem leider die bakteriologische Untersuchung des Eiters nicht vorgenommen wurde, ist der Zusammenhang zwischen Ohreiterung, Halsphlegmone und Perinealabscess ein offenkundiger. Der Fall zeigt, daß selbst die sonst recht harmlosen Senkungen im unteren Wundwinkel unter Umständen zu schweren Komplikationen führen können.

Digitized by Google
Original from UNIVERSITY OF CALIFORNIA
Generated on 2019-10-24 10:00 GMT / http://hdl.handle.net/2027/uc1.b3252757
Public Domain in the United States, Google-digitized / http://www.hathitrust.org/access_use#pd-us-google

IV. Aufmeißelung mit Wegnahme der hinteren Gehörgangswand bei akuter Mastoiditis und Indikationsstellung für diese Operation.

Der 36jährige Hilfsarbeiter erkrankte vor 3 Wochen im Anschlusse an eine Influenza an akuter linkseitiger Otitis. Bei der Aufnahme zeigte sich eine große Schwellung hinter dem Ohre, nach vorn bis zum Jochfortsatz, nach unten bis zum Halse reichend. Temperatur 39·3°. Ich eröffnete den Proc. mast. und das Antrum. Dura und Sinus der mittleren Schädelgrube lagen frei und waren mit reichlichen Granulationen besetzt. In der hinteren Gehörgangswand am lateralen Ende der äußeren Attikwand war eine Fistel, so daß ich die hintere Gehörgangswand bis zur Brücke entfernen mußte, wodurch die Fistel mitgenommen wurde. Der Fall ist glatt ausgeheilt.

Es ist wohl nicht die erste solche Operation. Meines Wissens hat schon Wolkowitsch und später Neumann so operiert. Aber da man diese Operation doch nicht allgemein für die akute Mastoiditis akzeptieren kann, so glaube ich, die Indikation vor allem für Fälle aufstellen zu müssen, in denen eine Fistel in der hinteren knöchernen Gehörgangswand besteht, besonders, wenn sie, wie dies in Fällen von weit nach rückwärts reichendem Antrum vorkommt, näher dem inneren Drittel der Gehörgangswand liegt.

V. Akute Otitis, Operation; perisinuöser und Extraduralabsceß, Erkrankung des Jochfortsatzes mit Fistelbildung, Operation, Heilung.

Der 30jährige Glaser erkrankte vor 5 Wochen an akuter Otitis linkerseits. Bei der Aufnahme eine große Schwellung hinter dem Ohre. Funktioneller Befund: Reines Schalleitungshindernis. Bei der Operation zeigte sich eine Fistel in der Corticalis. Das Innere des Proc. mast. zum großen Teil zerstört, Dura beider Schädelgruben und Sinus freiliegend, mit Granulationen bedeckt. Überall wird gesunde Dura erreicht. Am 5. X. (19 Tage nach der Operation) wird Pat. zur ambulatorischen Behandlung entlassen.

Am 13. X. abends kam Pat. mit einer erst seit einem Tage bestehenden Schwellung der ganzen linken Gesichtshälfte auf die Klinik. Die Schwellung reichte nach oben weit in die behaarte Kopfhaut, nach vorne bis zum Auge. Anscheinend tiefe Fluktuation. Außerdem besteht Ödem beider Lider. Ich nahm die Operation vor. Da ich eine Erkrankung in der Nähe des Jochfortsatzes oder im vorderen Teile der mittleren Schädelgrube vermutete, so ging ich in der Weise vor, wie ich dies behufs Freilegung der vorderen Teile der mittleren Schädelgrube bereits zweimal getan und Ihnen berichtet habe. Der Schnitt wurde knapp über dem oberen Ansatz der Ohrmuschel quer nach vorn bis zum äußeren Augenwinkel geführt und die Weichteile abgehoben. Es zeigte sich nun vor der Wurzel des Proc. zygom. eine etwa linsengroße Fistel in der Schuppe, die in einen Extraduralabsceß führte. Von der bei der ersten Operation erreichten normalen Dura war diese Fistel durch einen mehr als 2 *cm* breiten gesunden Knochenstreifen getrennt, nach dessen Abtragung die Dura auch bis nahe an die Fistel sich als normal erwies. Dagegen breitete sich der Extraduralabsceß noch nach vorne und unten in etwa Fünfkronenstückgröße aus. Ich mußte daher den Knochen nach vorne und unten bis in den Keilbeinflügel resezieren, um so ins Gesunde zu kommen.

Bemerkenswert ist an dem Falle, daß neben dem großen perisinuösen und extraduralen Absceß noch ein durch gesunden Knochen und gesunde Dura

Digitized by Google
Original from UNIVERSITY OF CALIFORNIA
Generated on 2019-10-24 10:00 GMT / http://hdl.handle.net/2027/uc1.b3252757
Public Domain in the United States, Google-digitized / http://www.hathitrust.org/access_use#pd-us-google

getrennter Extraduralabsceß weit vorne in der mittleren Schädelgrube sich entwickelt hatte und wahrscheinlich erst einen Monat später durch die Schuppe durchgebrochen war und eine Schwellung verursachte, wie sie gewöhnlich bei bis in die Nähe des Jochfortsatzes gehenden Eiterungen zustande kommt, jedoch hier in auffallend stärkerem Grade.

Diskussion.

Politzer: Solche Fälle von Fistelbildung haben wir auch an der Klinik gehabt und sind nur dann zur Entfernung geschritten, wenn der größte Teil des Gehörganges kariös oder nekrotisch war. Sonst haben wir regelrecht operiert und sind auch die Fisteln ganz schön geheilt. Ich gebe übrigens zu, daß es Fälle gibt, wo die hintere Gehörgangswand entfernt werden muß.

VI. H. Frey: Fall von Akustikus- oder Kleinhirntumor (?)

Frey demonstriert eine 24jährige Pat., die seit 2 Jahren an Kopfschmerzen, gelegentlichem Schwindelgefühl und Übelkeiten leidet und über Sehstörungen klagt. Bei der Augenspiegeluntersuchung wurde eine beiderseitige Stauungspapille, bei der neurologischen Untersuchung eine rechtseitige Anästhesie der Conjunctiva und Cornea, eine fragliche Differenz in der Innervation der beiden Faciales zu ungunsten des rechten und eine beiderseitige Anosmie konstatiert. Außerdem besteht auf der rechten Seite bei sonst normalem Ohrbefund folgendes eigentümliche Verhalten: Der Vestibularapparat ist vollständig unerregbar, sowohl für Rotation als für thermische und galvanische Reize. Es besteht eine hochgradige Herabsetzung des Gehörs für tiefere Töne bis hinauf in die erste gestrichene Oktave. Von hier nach aufwärts ergibt sich nur eine ganz minimale Verkürzung in der Stimmgabelperzeption. Dabei ist die Hördistanz für Cv. über 10 *m*, für Fl. über 6 *m*, auch hört die Pat. Uhr und Akumeter in normaler Entfernung. Ein Nystagmus, der sowohl eine horizontale als eine vertikale und rotatorische Komponente enthält, ist spontan nach beiden Richtungen vorhanden und verstärkt sich etwas bei plötzlicher Änderung der Kopfhaltung. Beim Stehen und Gehen mit geschlossenen Augen Fallneigung zur erkrankten Seite.

Aus diesen Symptomen ergibt sich die Diagnose eines retrolabyrinthären Prozesses, unter dem der Vestibularis komplett, der Cochlearis nur teilweise seine Funktion eingebüßt hat. Die gleichzeitige Affektion des Trigeminus sowie die anderen Erscheinungen machen es zweifellos, daß es sich um einen Prozeß in der hinteren Schädelgrube handelt, wobei die Frage offen bleibt, ob Acusticustumor oder Kleinhirntumor.

Die ganz eigentümliche partielle Schädigung der Hörfunktion würde wohl mehr dafür sprechen, daß die zweitgenannte Möglichkeit vorliegt und diese Annahme wird dadurch unterstützt, daß im Röntgenbilde sich nicht nur die allgemeinen Zeichen einer Drucksteigerung zeigen (verstärkte Impressiones digitatae), sondern auch eine Destruktion der Proc. clin. ant., eine Aushöhlung der Sella und eine Aushöhlung der Sattellehne nach rückwärts zu sich findet, während man bei Tumor des Acusticus selbst in der Regel ein Vorrücken der Sattellehne nach vorne konstatieren kann.

Hochinteressant ist die Störung der Hörfunktion, weil man hier einen nahezu kompletten Ausfall des unteren Tonbereiches bei intakter Hörweite für die Sprache findet, ein Verhalten, welches in hohem Maße geeignet ist,

Digitized by Google
Original from UNIVERSITY OF CALIFORNIA
Generated on 2019-10-24 10:00 GMT / http://hdl.handle.net/2027/uc1.b3252757
Public Domain in the United States, Google-digitized / http://www.hathitrust.org/access_use#pd-us-google

die Bezoldsche Annahme der bekannten Sprachoktave zu unterstützen, eine Annahme, die bisher eigentlich nur auf den Befunden an Taubstummen basiert. Eine eingehende Würdigung des Falles wird noch an anderer Stelle erfolgen.

VII. Ernst Urbantschitsch: Labyrinthitis serosa und Facialparese einen Tag nach der Totalaufmeißelung.

Die 14jährige B. S. erkrankte vor 2 Jahren an Typhus und litt seither an Otorrhoe und zeitweilig auftretendem Schwindel. Am 5. X. Totalaufmeißelung. Nachher kein Schwindel, kein spontaner Nystagmus, Facialis intakt.

Im Laufe von 24 Stunden entwickelte sich eine Facialparese und die Symptome einer serösen Labyrinthitis. Das gleichzeitige Auftreten läßt den Schluß zu, daß ähnliche Prozesse wie im Labyrinth auch im Facialkanal um das Perineurium oder im Nerven selbst (seröse Exsudation) entstehen können und daß man bei der postoperativen Entwicklung einer Facialparese nicht immer das Freiliegen des Nerven annehmen muß.

VIII. Otitis media purul. chron., Labyrinthitis circumscripta acuta, Fistel im Promontorium, postoperatives Auftreten einer zweiten Labyrinthfistel im horizontalen Bogengang, Heilung.

Der 24jährige B. R. leidet seit 12 Jahren an Mittelohreiterung, doch hörte die Eiterung nach je zirka 8monatlichem Bestande für 1 bis $1^1/_2$ Jahre auf. Es bestanden zwei ungefähr stecknadelkopfgroße Perforationen im Trommelfell; nie Kopfschmerz oder Schwindel. Am 15. IX. 1909 trat Stechen in der Schläfengegend auf, Ausbreitung der Schmerzen über die ganze Gesichtshälfte und Ausstrahlen in die linke Schulter. Vom 16. bis 20. rasende Schmerzen, schlaflose Nächte, intensive Druckempfindlichkeit in der Ohrgegend. Mit Nachlassen der Schmerzen traten Schwindel und Übelkeiten auf, bei raschen Bewegungen „reißt es Pat. herum". Die letzte Eiterungsperiode hatte Ende Juli 1909 begonnen. 22. IX. Aufnahme auf die Klinik. Fistelsymptom positiv, umgekehrt (bei Kompression gegen die gesunde Seite gerichtet). Calorische Reaktion positiv.

23. IX. Totalaufmeißelung. Cholesteatom im Antrum. Knochen cariös. Horizontaler Bogengang vollständig intakt. Am Promontorium unterhalb des ovalen Fensters eine verfärbte Stelle, mit Granulationen besetzt. Die Sonde dringt hier ein. Bei Druck auf diese Stelle tritt wiederholt und prompt eine Augapfelbewegung auf, und zwar erfolgt extreme Bulbusstellung zur kranken Seite. Langsam kehrt der Augapfel in die frühere Stellung zurück. Nachmittags Wohlbefinden, kein wesentlicher Nystagmus, Faciales intakt.

24. IX. Pat. ist, allerdings ohne Erlaubnis, außer Bett. Wohlbefinden, kein Nystagmus, kein Schwindel. Hört mit Lärmapparat trotz Verbandes.

25. IX. Wohlbefinden, Facialis vollständig intakt. Spontaner Nystagmus nach beiden Seiten, schwach.

26. IX. Wohlbefinden, kein Schwindel, Facialis beiderseits ziemlich gleich, Tränensekretion links mehr als rechts. Abends erfolgt vollständiger Verschluß des linken Auges etwas langsamer als der des rechten.

27. IX. Wohlbefinden, kein Schwindel, keine Übelkeiten. Facialisparese ausgeprägter, daher Verbandwechsel: kein freier Eiter, gute Wundheilung. Am horizontalen Bogengang eine deutlich sichtbare stecknadelkopfgroße Labyrinthfistel. Hörprüfungsresultat unverändert. Calorische Reaktion positiv. Weiterer

Generated on 2019-10-24 10:00 GMT / http://hdl.handle.net/2027/uc1.b3252757
Public Domain in the United States, Google-digitized / http://www.hathitrust.org/access_use#pd-us-google
Digitized by Google
Original from UNIVERSITY OF CALIFORNIA

Verlauf vollständig normal. Interessant ist 1. das verkehrt gerichtete Fistelsymptom bei nachweisbarer Fistel im Promontorium, 2. die prompte Augenbewegung in der Narkose bei Berührung dieser Fistel gegen das gesunde Ohr und 3. die postoperative Bildung einer zweiten Labyrinthfistel im Laufe von 4 Tagen.

IX. Bárány: Scheinbares Schalleitungshindernis bei einseitiger Erkrankung des inneren Ohres.

Verbinde ich meine beiden Ohren mittelst Otoskopschläuchen mit den Ohren eines Normalhörenden und setze die Stimmgabel auf den Warzenfortsatz der einen Seite, so höre ich in der Regel von beiden Seiten des Untersuchten den Ton in gleicher Stärke zu meinen Ohren dringen. Die einzelnen Punkte des Warzenfortsatzes verhalten sich allerdings verschieden. Es gibt solche, von denen aus der Ton beiderseits gleich ist, andere, bei welchen er auf der Seite der Stimmgabel etwas stärker erscheint, und schließlich solche, bei denen auf der entgegengesetzten Seite der Ton stärker zu hören ist. Voraussetzung für die richtige Anordnung des Versuches ist, daß die Oliven in beiden Ohren mit demselben Drucke sitzen, die Knorpelleitung also auf beiden Seiten in gleicher Weise beteiligt ist. Dieser Versuch zeigt, daß der Ton von dem einen Warzenfortsatz durch den Knochen hindurch zu beiden Ohren in gleicher Weise zugeleitet wird und daß auch vom Knochen der Knorpel in gleicher Weise beiderseits zur Schwingung angeregt wird. Haben wir es, wie bei diesem ersten Versuche, mit einem Normalhörenden zu tun, dann entsprechen die Wahrnehmungen des Untersuchers den Angaben des Untersuchten. Die Verhältnisse ändern sich jedoch, wenn man einen Patienten mit einseitiger Taubheit in Betracht zieht. Setzen wir die Stimmgabel auf den Warzenfortsatz der tauben Seite und verbinden unser Ohr mit dem kranken Ohr, so wird der Patient den Ton kürzer hören als der Arzt, also eine Verkürzung der Knochenleitung angeben. Nun haben wir aber eben gehört, daß der Ton am Warzenfortsatz auch dem anderen Ohr in gleicher Weise zugeleitet wird wie dem Ohr, auf dessen Warzenfortsatz die Stimmgabel gesetzt wird. Wie ist es zu erklären, daß, trotzdem der Ton auch dem gesunden Ohre zugeleitet wird, der Patient dennoch den Ton kürzer hört als der Untersucher? Wie meine Untersuchungen ergeben haben, hört der Untersucher bei Auskultation mit dem Otoskop den Ton einer auf den Warzenfortsatz eines Normalhörenden gesetzten Stimmgabel ebenso lange wie der Untersuchte. Der Verschluß des Ohres mittelst des eingeführten Otoskops bewirkt — richtige Otoskoplänge vorausgesetzt —, daß die Knochenleitung auf dem untersuchten Ohr ihr Maximum erreicht. Nehmen wir nun den Fall, daß der Untersuchte auf dem einen Ohr vollständig taub ist. Für den Untersucher hat sich durch die Taubheit des Patienten nichts geändert. Er hört den Ton wieder in gleicher Dauer erklingen. Der Patient hört aber den Ton lediglich mit dem gesunden Ohr. Dieses ist unverschlossen und er kann daher den Ton nur so lange hören, als er ihn bei offenem gesunden Ohr hört. Verschließt der Untersuchte jedoch jetzt das gesunde Ohr mit dem Finger oder besser einem gleich langen Otoskop, so hört er den Ton wieder, und zwar eben so lange wie der Untersucher. Bei verschlossenem gesunden Ohr ist also eine Verkürzung der Knochenleitung bei einseitiger Taubheit nicht nachzuweisen. (Vorausgesetzt ist, daß die Stimmgabel sich auf einem solchen Punkt des Warzenfortsatzes befindet, der für beide Seiten gleiche Tonstärke liefert und daß die Knorpelleitung auf der ge-

Digitized by Google
Original from UNIVERSITY OF CALIFORNIA
Generated on 2019-10-24 10:00 GMT / http://hdl.handle.net/2027/uc1.b3252757
Public Domain in the United States, Google-digitized / http://www.hathitrust.org/access_use#pd-us-google

sunden Seite nicht durch zu starkes Hineindrücken der Olive oder des Fingers beeinträchtigt wird. Wird der Ton der kranken Seite stärker zugeleitet, dann kann auch die Prüfung bei beiderseits verschlossenem Ohr den Befund einer Laesio auris internae ergeben.) In gleicher Weise wie der Verschluß des gesunden Ohres muß eine Erkrankung des Mittelohres dieser Seite wirken. Hier wird sich die einseitige Läsion des inneren Ohres bei Prüfung der Knochenleitung der Diagnose vollständig entziehen. Da nun bei einseitiger Taubheit die Luftleitung Null ist, die Knochenleitung ein scheinbares Gehör ergibt, so täuschen diese Fälle ein Schalleitungshindernis vor. In noch höherem Maße wie Fälle mit einseitiger totaler Taubheit führen solche mit einseitiger hochgradiger Läsion des inneren Ohres zu diagnostischen Irrtümern. Auch hier kann die Verkürzung der Knochenleitung bei Prüfung mit dem Otoskopschlauch nicht mehr betragen, als mit gesundem offenen Ohr gehört wird. Auch hier wird also neben der Erkrankung des inneren Ohres ein Schalleitungshindernis vorgetäuscht werden. Gegen diese Täuschung können wir uns bis zu einem gewissen Grade durch die Prüfung des Gehörs für die tiefen und hohen Töne schützen, ferner durch die Untersuchung, ob Verschluß des kranken Ohres bei Aufsetzen der Stimmgabel auf den Warzenfortsatz eine Tonverstärkung ergibt oder nicht (Bing). Bei reiner Läsion wird die Verstärkung vorhanden sein, bei gleichzeitiger Erkrankung des mittleren Ohres wird sie fehlen. Außerdem gibt folgender Versuch einen gewissen Wahrscheinlichkeitsbeweis, daß wir es mit einem bloß scheinbaren Schalleitungshindernis (plus einer Läsion des inneren Ohres) zu tun haben. Wir stellen zuerst mit dem Otoskop auf dem kranken Ohre die Verkürzung der Knochenleitung fest. Sie betrage 12 Sekunden. Nun setzen wir die Stimmgabel wieder auf denselben Punkt, ohne jedoch unser Ohr mit dem Ohr des Patienten zu verbinden. Im Moment, wo der Patient den Ton nicht mehr hört, verschließen wir das gesunde Ohr und messen die Zeit, die verstreicht, bis der Ton wieder verschwindet. Beträgt diese Zeit mehr als 12 Sekunden, dann liegt die Kombination eines Schalleitungshindernisses mit einer Läsion des inneren Ohres vor, wenn die Prüfung der Knorpel-Knochenleitung ein solches ergeben hat. Beträgt sie jedoch ebensoviel, dann ist wahrscheinlich bloß eine Läsion des inneren Ohres der kranken Seite vorhanden. In praktischer Beziehung ist folgendes zu bemerken: 1. Haben wir es mit einem Falle von totaler einseitiger Taubheit für Luftleitung zu tun, so können wir aus dem Hören der Stimmgabel vom Knochen aus keinen Schluß auf Schalleitungshindernis ziehen. 2. Handelt es sich um einen Patienten, der bei Prüfung der Knorpel-Knochenleitung auf einer Seite ein Schalleitungshindernis und eine Verkürzung der Knochenleitung aufweist, so kann *a)* ein Schalleitungshindernis wirklich bestehen, *b)* nur durch das gesunde Ohr vorgetäuscht sein. Die Differentialdiagnose wird durch die oben angeführten Versuche angebahnt.

Diskussion.

Frey: Diese gegenseitige Beeinflussung beider Ohren bei der Knochenleitung ist ein häufig zu beobachtendes Symptom. Ich habe gefunden, daß in jedem Falle von Laesio auris. int. oder Mittelohrerkrankung, wenn das eine Ohr gesund ist, das andere Ohr bei der gewöhnlichen Stimmgabelprüfung stets eine entsprechende Abweichung der Knochenleitung nach unten oder oben aufweist. Es besteht kein Zweifel, daß wir bei der Untersuchung eines Ohres das zweite immer mituntersuchen.

Digitized by Google
Original from UNIVERSITY OF CALIFORNIA
Generated on 2019-10-24 10:00 GMT / http://hdl.handle.net/2027/uc1.b3252757
Public Domain in the United States, Google-digitized / http://www.hathitrust.org/access_use#pd-us-google

X. Ernst Urbantschitsch: Mastoiditis purulenta subacuta bei nicht perforiertem Trommelfell.

Die 36jährige Josefa E. T. war bis Mai 1909 angeblich stets ohrgesund. Im Mai traten nach starkem Halsweh Ohrenschmerzen auf, die 14 Tage andauerten, worauf das Ohr durch 2 Wochen eiterte. Seither war das Ohr trocken, doch spürte Patientin mitunter Stechen im Ohre. Das Gehör war schlechter, wechselnd; Ohrensausen. Seit Ende September retroauriculäre Geschwulst und Druckempfindlichkeit des Proc. mast., allmählich zunehmend. Kein Erbrechen, kein Schwindel, kein Fieber.

19. X. Trepanation des Warzenfortsatzes. Es fand sich Durchbruch der inneren Wand des Warzenfortsatzes und ein Senkungsabszeß unterhalb des Bodens der Paukenhöhle. Entleerung von ungefähr einem Eßlöffel dickrahmigen Eiters. Granulationen im Antrum. Bakteriologer Befund (Prof. Ghon): Grampositive Kokken, rundlich oder länglich, zu weit und in kurzen Ketten, aber ohne Kapsel, morphologisch dem Streptococcus mucosus entsprechend. Der Fall zeigt wieder deutlich den schleichenden, heimtückischen Charakter des Mucosus, andrerseits mahnt er wieder, mit der Diagnose einer primären Mastoiditis vorsichtig zu sein.

XI. Labyrinthitis serosa, Facialparese zwei Tage nach der Totalaufmeißelung.

Pat. I. I., 24 Jahre alt, seit Kindheit an Mittelohreiterung leidend, zeigt deutliches Fistelsymptom. Bei der Totalaufmeißelung fand sich eine stecknadelkopfgroße Fistel im horizontalen Bogengang. Zwei Tage später Erscheinungen einer Labyrinthitis serosa und Facialparese, die bald wieder zurückgingen. Der Fall wird infolge seiner Ähnlichkeit mit Fall VI demonstriert.

XII. E. Ruttin demonstriert einen Patienten, den er nach seiner in der vorigen Sitzung geschilderten Methode der Korrektur abstehender Ohrmuschel mit tadellosem kosmetischen Effekt operiert hat. Ruttin teilt gleichzeitig mit, daß er diese Methode jetzt mit einer geringen Modifikation zur Deckung retroauriculärer Öffnungen verwendet. (Wird ausführlich in dieser Monatsschrift publiziert.)

XIII. E. Ruttin: Sarkom der Ohrmuschel, Amputation der Ohrmuschel mit Auslösung des Gehörganges und Ausräumung der Halslymphdrüsen.

Der 62jährige Patient bemerkte vor ungefähr 5 Wochen beim Waschen eine stecknadelkopfgroße Geschwulst der Ohrmuschel, die er für einen kleinen Furunkel hielt. Da er keine Schmerzen hatte, legte er derselben keine Bedeutung bei. Da das Neoplasma innerhalb 5 Wochen Apfelgröße erreichte, suchte Pat. die Klinik auf. Der Tumor, der der Cymba conchae breit aufsitzt, oberflächlich excoriiert ist, setzt sich zapfenförmig in den Meatus fort, ohne mit demselben verwachsen zu sein. Da die von Ruttin vorgenommene histologische Untersuchung eines zu diesem Zwecke exzidierten Tumorstückchens ein polymorphzelliges Spindelzellensarkom ergab, führte er die im Titel genannte Operation aus.

XIV. Sodann stellt Ruttin einen Patienten mit ähnlichem Befunde vor. Der Pat. zeigt eine seit einem Jahre bestehende, in der letzten Zeit etwas

Generated on 2019-10-24 10:00 GMT / http://hdl.handle.net/2027/uc1.b3252757
Public Domain in the United States, Google-digitized / http://www.hathitrust.org/access_use#pd-us-google
Digitized by Google
Original from UNIVERSITY OF CALIFORNIA

rascher gewachsene, jetzt zirka haselnußgroße Geschwulst hinter dem linken Ohrläppchen. Dabei besteht totale linkseitige Faciallähmung, welche sich angeblich erst vor 5 Wochen zu entwickeln begann. Trommelfell vollständig normal. Die Härte und die höckerige Oberfläche der Geschwulst und ihre Lokalisation lassen im Zusammenhange mit der Faciallähmung an ein den Facialis an seinem Austritte aus dem knöchernen Kanale drückendes Chondrom oder Chondrosarkom denken. (Über den Fall wird später berichtet werden.)

XV. H. Neumann demonstriert histologische Präparate der Pyramide eines asphyktisch geborenen, nicht wiederbelebten Kindes, bei dem die zufällig vorgenommene Untersuchung eine intakte Pars superior, hingegen die Pars inferior derart verändert erwies, wie wir das bei Taubstummen zu sehen pflegen. Die Veränderung besteht in einer Verklebung der Reißnerschen Membran mit dem Cortischen Organ. An manchen Schnitten ist eine Cortische Membran noch erkennbar, an anderen nicht. In der Papille selbst sind die Stützelemente sehr deutlich, hingegen die Nervenelemente fast gar nicht zu erkennen.

XVI. Emil Fröschels: Über einen Fall von mangelhaftem Sprachverständnis bei gutem Tongehör.

Fröschels stellt einen 13jährigen Knaben vor, bei dem eine auffallende Differenz zwischen Stimmgabel- und Sprachgehör vorliegt. Der Patient wurde von verschiedenen Ohrenärzten für einen Simulanten gehalten. Eine genaue Untersuchung des Sprachverständnisses klärte den Fall als eine durch Mangel an Sprachverständnis gekennzeichnete Sprachstörung auf. (Erscheint ausführlich in dieser Monatsschrift.)

XVII. Fröschels demonstriert ferner eine neue Methode, welche geeignet ist, die Indikationsstellung von Nasenoperationen bei Fällen von Näseln eindeutig zu begrenzen. Man unterscheidet drei Hauptformen des Näselns, das offene (Rhinolalia aperta), das geschlossene (Rhinolalia clausa) und das gemischte (Rhinolalia mixta). Bei der normalen Sprache wird der Mund von der Nasenhöhle durch den weichen Gaumen abgeschlossen, nur bei *m*, *i*, *u*, *ng* bleibt die natürliche Kommunikation bestehen, da diese Laute in der Nase gebildet werden. Deshalb fühlt man auch, wenn man einen dieser Laute spricht, ein Vibrieren der Nasenflügel. Ist nun das Gaumensegel schlaff, so strömt die Luft auch bei den übrigen Lauten in die Nase und es entsteht das offene Näseln. Ist infolge von adenoiden Vegetationen oder anderen Verengerungen des Nasenraumes die Nase ganz oder teilweise verlegt, so kann die Luft auch bei den drei physiologischen Nasenlauten nicht oder nicht genügend in die Nase gehen und es entsteht das geschlossene Näseln, jene Sprache, wie sie auch bei stärkerem Schnupfen bekannt ist. Schon das deutet darauf hin, daß zur Rhinolalia clausa keineswegs ein totaler Verschluß der Nase nötig ist. Es genügt auch tatsächlich das Zuhalten einer Nasenhälfte, um diese verstopfte Sprache zu erzielen. Diese Tatsache ist wichtig und wird später noch verwertet werden. Die Rhinolalia mixta entsteht, wenn bei Schwäche des Gaumensegels die Luft pathologisch durch die Nase streicht, jedoch dortselbst auf Verengerungen stößt. Es gibt nun noch eine Entstehungsursache des geschlossenen Näselns, das ist ein kontinuierlicher Krampf des Gaumensegels, durch welche die Nase bei

Digitized by Google
Original from UNIVERSITY OF CALIFORNIA
Generated on 2019-10-24 10:00 GMT / http://hdl.handle.net/2027/uc1.b3252757
Public Domain in the United States, Google-digitized / http://www.hathitrust.org/access_use#pd-us-google

jedem Laute vom Munde abgeschlossen wird. Die Kenntnis dieser letzteren Form ist nicht genügend verbreitet. Darauf beruht die Tatsache, daß die Diagnose bisher eigentlich nur per exclusionem gemacht werden konnte, also wenn entweder keinerlei, auch nicht die kleinsten Verengerungen in der Nase bestehen oder aber nach operativer Entfernung von Verengerungen keine Besserung der Sprache auftrat, ist es zurückzuführen, daß häufig überflüssig und vergeblich operiert wurde. Dies ist für den betreffenden Arzt sicher unangenehm, da sich seine Diagnose vor den Ohren des Patienten und seiner Umgebung als falsch und der Eingriff als nicht berechtigt erweist. Ich behandle derzeit einen Patienten, dem zweimal die Adenoiden entfernt wurden, wobei er sich schon bei der ersten Operation als Bluter erwies. Diesem Umstand ist es zu verdanken, daß ein dritter konsultierter Arzt von der proponierten Septumoperation und Abtragung einer Muschel abstand. Derartige verschiedene Eingriffe sind keineswegs unnötig, wenn es sich um jene Form der Rhinolalia clausa handelt, welche nicht durch Gaumensegelkrampf bedingt ist, da, wie früher erwähnt, auch kleine Hindernisse zum verstopften Näseln führen können, also auch eine Devation des Septums oder eine hypertrophische Muschel. Es erscheint nach all dem wünschenswert, die Differentialdiagnose zwischen Rhinolalia clausa nasalis und Rhinolalia clausa palatina (F. möchte diese neuen Ausdrücke empfehlen) präzise sofort stellen zu können. Dies geht nun nach folgender neuen Methode. Führt man bei Rhinolalia clausa einen Nasenkatheter oder eine massive ähnlich geformte Sonde durch die Nase bis auf den weichen Gaumen und läßt z. B. das Wort „zwanzig“ sprechen, indem man abwechselnd mit dem Katheter einen kräftigen Druck auf das Gaumensegel ausführt und dann nachläßt, so wird die Sprache abwechselnd heller werden und wieder ihren gewöhnlichen dumpfen Klang annehmen, wenn es sich nämlich um Gaumensegelkrampf handelt. Der Druck mit der Sonde wird bei bestehendem Krampf des weichen Gaumens, also bei Rhinolalia clausa palatina, den Krampf überwinden und die Luft in die Nase kommen lassen, wodurch die Sprache klangvoller wird. Bei Rhinolalia clausa nasalis wird dieses Experiment keinerlei Änderung des Klanges ergeben. Nach Stellung der Diagnose wird man bei letzterer Form die Nase von Hindernissen befreien, bei ersterer durch längere Sprachübungen das Gaumensegel schlaffer und gefügiger machen. Der hier anwesende Patient kann über den Klangunterschied informieren, den man bei Rhinolalia clausa palatina durch Druck auf den weichen Gaumen erzielt.

Diskussion.

Frey fragt, ob Fröschels nicht glaube, daß im vorgestellten Falle die Innervationsstörung eine Folge der hochgradigen Schwerhörigkeit des Pat. sei.

Fröschels: Es ist dies möglich, aber bei solchen Kranken besteht meist offenes Näseln.

H. Stern: Bei dem ersten Falle müßte man näher in die Anamnese eingehen; ad 2: Wir haben schon Hilfsmittel zur exakten Bestimmung der verschiedenen Formen des Näseln, und zwar die von Hartmann seinerzeit angegebene und die von Gutzmann vorgeschlagene Methode.

Fröschels: Ich habe meine Methode demonstriert, weil nach meiner Ansicht die Hartmannsche Methode eine etwas zu komplizierte ist.

Digitized by Google
Original from UNIVERSITY OF CALIFORNIA
Generated on 2019-10-24 10:00 GMT / http://hdl.handle.net/2027/uc1.b3252757
Public Domain in the United States, Google-digitized / http://www.hathitrust.org/access_use#pd-us-google

Verhandlungen der Dänischen oto-laryngologischen Gesellschaft.

62. Sitzung vom 31. März 1909.

Vorsitzender: Prof. Mygind.
Schriftführer: Dr. Blegvad.

Prof. Dr. Freer (Chicago) wurde einstimmig als korrespondierendes Mitglied aufgenommen.

1. Jörgen Möller: Einige Fälle von Rhino- bzw. Oto-Lithiasis.

Fall I. 51jährige Frau, wegen einer anderen Krankheit im Öresundshospital in Behandlung, verbreitete im Krankenzimmer einen scheußlichen Geruch und wurde deshalb zur spezialistischen Untersuchung überwiesen; selbst legt sie auf ihr Nasenleiden kein besonderes Gewicht; über seinen Ursprung weiß sie nicht viel, nur gibt sie an, daß einmal vor Jahren kleine Knochensplitter aus der Nase gekommen seien. Nach Ausräumung einiger entsetzlich stinkender Borken sieht man in beiden Nasenhälften große, graugrüne, steinharte Massen, die aber nicht zwei gesonderte Rhinolithen bilden, sondern einen einzigen, hemdknopfförmigen, indem die beiden Hälften mittelst eines durch eine Septumperforation gehenden Stieles miteinander verbunden sind. Der linke Teil ist der größte, wird auf etwa 3 *cm* Länge und $1^1/_2$ *cm* Höhe geschätzt, der rechte ist etwas kleiner; das Verbindungsstück ist verhältnismäßig dünn, kaum mehr als 1 *cm*, jedoch ist das ganze Gebilde von so harter Konsistenz, daß man in 3 verschiedenen Sitzungen sich vergeblich bemühte, das Zwischenstück zu zerbrechen, um nachher die beiden Seitenhälften zu extrahieren; nachher erschien Patientin nicht mehr in der Klinik.

Dieser Fall steht, soviel aus der Literatur ersichtlich ist, als ziemlich einzig da; es sind verschiedene Rhinolithen beschrieben, welche durch eine Septumperforation hindurch die beiden Nasenhälften mehr oder weniger erfüllten, jedoch scheint es sich immer nur um einen einzigen Rhinolithen zu handeln, welcher das Septum zerstört und dann auf die andere Nasenhälfte übergreift; die Hemdknopfform habe ich nirgends beschrieben gefunden. Die Perforation hat hier wahrscheinlich schon vorher bestanden und ist vielleicht durch eine luetische Destruktion des Knochens herbeigeführt.

Fall II. 25jähriger Mann, wegen einer Lungenphthise im Öresundhospital in Behandlung, trug auch seit Jahren eine stinkende Naseneiterung, über deren Ursprung ihm nichts bekannt war. Rechts annähernd natürliche Verhältnisse, links Atrophie und stinkende Borken, nach deren Entfernung man ein etwas mehr als haselnußgroßes Konkrement gewahrt, das erst nach teilweisem Zerbrechen extrahiert werden konnte. Während es in dem vorigen Falle die Gestalt war, die erheblich von dem Gewöhnlichen abwich, war es hier die chemische Zusammensetzung. Die Analyse ergab: Wasser 2·90%, organische Stoffe 28·50%, SO_3 2·65%, CaO 11·95%, P_2O_5 14·50%, Fe_2O_3 35·84%, MgO 2·85%. Während die Rhinolithen gewöhnlich größtenteils aus Kalksalzen bestehen und nur geringere Mengen organischer Stoffe, gewöhnlich nicht über 20%, enthalten, sowie nur Spuren von Eisen, findet man hier einen auffallend hohen Gehalt an organischen Stoffen und an Eisen; eine ähnliche chemische Zusammensetzung ist mir nur in einem Falle von Creswell Baber bekannt: es liegt nahe, die organischen Stoffe und das Eisen miteinander in Verbindung

Digitized by Google
Original from UNIVERSITY OF CALIFORNIA
Generated on 2019-10-24 10:00 GMT / http://hdl.handle.net/2027/uc1.b3252757
Public Domain in the United States, Google-digitized / http://www.hathitrust.org/access_use#pd-us-google

zu setzen und beide auf von dem Blute herrührende organische Eisenverbindungen zurückzuführen, die sich zwischen den Kalksalzen gelagert haben.

Fall III ist nur durch die sonderbare Weise, in der das Konkrement entdeckt wurde, bemerkenswert. Eine Frau war in Frederiksbergs Poliklinik wegen Tubenstenose in Behandlung; durch die am ersten Tage vorgenommene Rhinoskopie wurde nichts Besonderes beobachtet außer leichter Schwellung der Schleimhaut; die Tubenkatheterisation ging ohne Schwierigkeiten von statten; als aber eines Tages mein Assistent die Behandlung vornahm, sträubte sie sich und sagte, es täte furchtbar weh, auch schien eine Hinderung vorhanden zu sein, die jedoch plötzlich nachließ, worauf Patientin einen in den Schlund gefallenen haselnußgroßen Rhinolithen ausspuckte; bei der nachherigen genauen Untersuchung der Nase wurde nichts Besonderes gefunden; es war nicht aufzufinden, wo der Stein gelegen hatte.

Fall IV. Konkrementbildung im Ohre wird in der Literatur nicht viel erwähnt und ein neuer Fall mag deshalb vielleicht nicht ohne Interesse sein. Ein 8jähriges Mädchen kam im Oeresundhospital wegen chronischer Ohreiterung zur Behandlung; im Gehörgang stinkender Eiter, in der Tiefe aber wird ein fester Körper gefunden, der die Lichtung des Gehörganges fast völlig ausfüllte; der Körper mußte in Narkose extrahiert werden; er bildete ein ziemlich großes Konkrement von Kalksalzen, das als Kern ein dünnes, zusammengebogenes Metallblatt hatte.

Blegvad demonstriert zwei in der Ohrenklinik des Kommunehospitals entfernte Rhinolithen. Fall I: 17jähriger Mann, bei dem seit einigen Monaten fötide Sekretion bestand; der sehr bröckelige Rhinolith wurde mit einiger Schwierigkeit entfernt, war 25 × 13 *mm* groß, im hinteren Teil zweiteilig. Fall II: 22jähriges Mädchen, bei dem während des letzten Jahres große Mengen von schleimigem Eiter aus dem Nasenrachenraume gekommen waren: bei der Untersuchung wurden geringe Mengen adenoider Vegetationen gefunden, übrigens natürliche Verhältnisse; in der linken Nasenhälfte dagegen wurde ein Rhinolith aufgefunden, der leicht entfernt wurde; er war scheibenförmig, etwa 12 *mm* im Querschnitt, 6 *mm* dick. In dem vorderen Ende der unteren Muschel, der Lage des Rhinolithen entsprechend, fand man eine Vertiefung, indem sowohl die Schleimhaut als der Knochen an der betreffenden Stelle atrophisch war. Wahrscheinlich ist das Konkrement schon lange Zeit in der Nase vorhanden gewesen, so daß die Atrophie durch eine Wachstumshemmung erklärt werden kann; erst während des letzten Jahres aber hat es krankhafte Erscheinungen verursacht, und zwar nicht von seiten der Nase, sondern von seiten des Nasenrachens; nach der Entfernung sind alle krankhaften Erscheinungen verschwunden.

2. Holger Mygind: Sekundäre Naht nach einfacher Aufmeißelung des Warzenfortsatzes.

Vor einem Jahre fing Mygind an, die sekundäre Naht zu verwenden, das heißt, Verschließen der Wundhöhle einige Zeit nach der Aufmeißelung. In dem ersten Falle bestand eine sehr große Höhle, wo der in großer Ausdehnung entblößte Sinus mit Granulationen bekleidet war; die Wundränder wurden blutig gemacht, wonach man die ganze Höhle sich mit Blut füllen ließ und alsdann mittelst Michelschen Klammern verschloß. Nach 4 Tagen war die Wunde geheilt und Pat. wurde 16 Tage nach der Operation entlassen. Die Methode wurde später in einer Reihe von Fällen versucht. Der typische Vor-

Digitized by Google
Original from UNIVERSITY OF CALIFORNIA
Generated on 2019-10-24 10:00 GMT / http://hdl.handle.net/2027/uc1.b3252757
Public Domain in the United States, Google-digitized / http://www.hathitrust.org/access_use#pd-us-google

gang ist der, daß man die lose oberflächliche Schichte von Granulationen mit dem scharfen Löffel entfernt, so daß ein dicker Polster festerer Granulationen zurücksteht, dann werden die Hautränder ein bißchen losdissekiert und vernäht. Der besprochene Vorgang wurde ohne vorherige Kenntnis der Passowschen Methode versucht, welche übrigens auch an verschiedenen Punkten von ihm abweicht. Um die sekundäre Naht zu begünstigen, wird bei der Aufmeißelung die Schnittführung von Heath verwendet mit Bildung eines Periostlappens. Die Schwellung muß bei dem Ausführen der sekundären Naht völlig zurückgegangen sein, ferner muß die Eiterung aus dem Gehörgange entweder ganz aufgehört haben oder wenigstens sehr gering sein.

Die sekundäre Naht wurde in 18 Fällen angelegt, davon 11mal bei Kindern, 7mal bei Erwachsenen. In 6 Fällen vereiterte das Gerinnsel, in 6 trat völlig ideelle Heilung ein, in 2 Fällen vereiterte der zentrale Teil des Gerinnsels, so daß eine in das Antrum hineinführende Fistel sich bildete, welche durch Granulationsbildung verschlossen wurde: in 4 Fällen wurden die Epidermisränder auseinandergesprengt, so daß eine ganz oberflächliche Granulationsbildung entstand: selbst in den Fällen aber, wo keine Heilung per primam erzielt wurde, wurde jedenfalls der Wundverlauf beträchtlich abgekürzt.

Diskussion.

Jörgen Möller, Waller.

3. E. Schmiegelow: Fall von tuberkulöser Meningitis, durch akute Mittelohreiterung kompliziert.

Ein 10jähriges Mädchen wurde am 2. März ins St. Josephs-Spital aufgenommen und ist daselbst am 13. März gestorben. Vor 3 Wochen Schmerzen im rechten Ohre mit Kopfschmerzen und Fieber, durch Paracentese wurde Eiter entleert. Eine Woche später bekam sie einen Krampfanfall mit Bewußtlosigkeit; später mehrmals Erbrechen, fortwährend Kopfweh und Fieber, nicht benommen. Es wurde ein otogenes Hirnleiden befürchtet, weshalb das Kind in das Hospital eingeliefert wurde. Sie ist nicht benommen, keine Druckempfindlichkeit, keine Nackenstarre oder Strabismus. Kein Nystagmus. Im rechten Gehörgang kein Eiter, Trommelfell etwas gerötet, mit spaltförmiger Perforation nach hinten. Ophthalmoskopie normal. Widal. Seit dem 7. März zunehmender Sopor. Lumbalpunktur: 40 cm^3, klare Flüssigkeit, vorwiegend mononucleäre Lymphocyten enthaltend, keine Mikroorganismen. Sektion: Ausgesprochene miliäre tuberkulöse Meningitis und Hydrocephalus acutus: nichts Abnormes von seiten der Schläfenbeine. Man mußte im vorliegenden Falle im ersten Augenblick an eine endokranielle otogene Erkrankung glauben, jedoch waren bei der otoskopischen Untersuchung keine Retentionserscheinungen vorhanden und man neigte mehr und mehr zu der Annahme einer zufällig gleichzeitig auftretenden tuberkulösen Meningitis, welche Diagnose auch durch den cytologischen Befund und später durch die Sektion bestätigt wurde. Vor 7 Jahren hatte Schmiegelow ein 4jähriges Mädchen behandelt, welches im Anschluß an eine 2 Monate alte Mittelohreiterung 4 Tage vor der Aufnahme erkrankt war: es waren cerebrale Druckerscheinungen vorhanden und gleichzeitig Schwellung und Druckempfindlichkeit des Warzenfortsatzes, so daß ein Hirnabsceß angenommen wurde. Bei der Operation wurde ein großer mastoidaler Absceß entleert, jedoch keine endokraniellen Entzündungsherde aufgefunden. Am 4. Tage ist das Kind an einer tuberkulösen Meningitis gestorben. Was

Digitized by Google
Original from UNIVERSITY OF CALIFORNIA
Generated on 2019-10-24 10:00 GMT / http://hdl.handle.net/2027/uc1.b3252757
Public Domain in the United States, Google-digitized / http://www.hathitrust.org/access_use#pd-us-google

den Ursprung dieser tuberkulösen Hirnleiden betrifft, meint Schmiegelow, er sei unzweifelhaft in der Mittelohrerkrankung zu suchen, sei es, daß diese von vornherein eine tuberkulöse war oder einer sekundären Infektion unterlegen hat, ersteres ist doch das Wahrscheinlichste, indem Schmiegelow in einer Anzahl von Fällen akuter Eiterungen bei Kindern durch den bakterioskopischen Befund den tuberkulösen Charakter des Leidens hat nachweisen können. Schmiegelow hat in seinen Fällen von tuberkulöser Meningitis bei der Lumbalpunktur immer klare Flüssigkeit erhalten und hat keine Tuberkelbacillen nachweisen können. In keinem der betreffenden Fälle konnten bei der Ophthalmoskopie krankhafte Veränderungen nachgewiesen werden.

Diskussion.

P. Tetens Hald: Man kann dessen nicht sicher sein, daß eine tuberkulöse Meningitis bei gleichzeitig vorhandener tuberkulöser Mittelohreiterung von letzterer ausgegangen sei; es können beide gemeinschaftlich aus einem anderweitigen tuberkulösen Herde hervorgegangen sein.

Mygind hat verschiedene Fälle tuberkulöser Meningitis gesehen, welche eine otogene Meningitis vortäuschte, und hat 4 solche Fälle operiert. Sowohl bei der tuberkulösen als bei der epidemischen Meningitis findet man oftmals eine sekundäre, von der Meningitis induzierte Otitis; auch hat Mygind häufig bei Cerebrospinalmeningitis beträchtliche durchscheinende Rötung am Trommelfell beobachtet.

Schmiegelow repliziert.

4. E. Schmiegelow: Fall von Diverticulum oesophagi.

Schmiegelow demonstriert das Präparat eines sehr schönen Falles von Diverticulum Zenckeri oesophagi bei einer 74jährigen Frau, die durch 15 Jahre an zunehmenden Schluckbeschwerden gelitten hatte. Während der letzten Zeit regurgitierte fast alles Essen und sie war aufs äußerste abgemagert. Die Röntgenuntersuchung ergab ein mächtiges Divertikel, dessen unterer Rand in der Höhe des 5. Dorsalwirbels lag. Eine Divertikeloperation wäre bei dem schlechten Zustand der Patientin aussichtslos gewesen und eine Sonde konnte nicht durchgeführt werden: es wurde ihr deshalb eine Gastrostomie vorgeschlagen: schon 4 Tage nach der Operation ist sie jedoch an einer Pneumonie gestorben. Bei der Sektion fand man ein gänseeigroßes Divertikel, das von der hinteren Schlundwand ausging und bis an den Arcus aortae hinabreichte. Der Eingang in die Speiseröhre war sehr stark zusammengedrückt und lag ganz nach vorne, vor dem Divertikel; die Speiseröhre selbst atrophisch, abgeplattet, zwischen dem Divertikel und der Trachea komprimiert.

Diskussion.

Gottlieb Kiär berichtete über einen Fall von Ectasia et diverticulum oesophagi bei einer 60jährigen Frau. Längere Zeit hindurch hatte sie Schluckbeschwerden gehabt, indem das Essen in der Höhe des Kehlkopfes stecken blieb: etwas passierte zwar sofort hinab, anderes wurde aber vorläufig zurückgehalten und passierte erst später hinab. Kiär untersuche Patientin 7 Stunden nach einer Mahlzeit; während der Laryngoskopie öffnete sich plötzlich der Oesophagusmund und eine weiße, schleimige Flüssigkeit quoll hervor und füllte

Digitized by Google
Original from UNIVERSITY OF CALIFORNIA
Generated on 2019-10-24 10:01 GMT / http://hdl.handle.net/2027/uc1.b3252757
Public Domain in the United States, Google-digitized / http://www.hathitrust.org/access_use#pd-us-google

die Sinus pyriformes; nach Entfernung der Flüssigkeit quollen bei erneuter Laryngoskopie noch immer neue Speisereste hervor. Bei der Oesophagoskopie fand man im oberen Teil der Speiseröhre eine ziemlich große Erweiterung, an deren Hinterwand ein 1 *cm* breiter Querspalt sichtbar war: er führte in ein Divertikel hinein, aus dem ebensowohl wie aus der Ektasie die besprochene Flüssigkeit ausgedrückt werden konnte. Im übrigen Teil der Speiseröhre nichts Abnormes. Behandlung: Ausspülung der Ektasie.

5. E. Schmiegelow: Fall von Cancer sinus sphenoidalis.

Eine 74jährige Frau hatte seit 1—2 Jahren Schmerzen in der rechten Oberkiefergegend; gleichzeitig Verstopfung und Eiterung der rechten Nasenhälfte; während der letzten paar Wochen Doppelsehen. Abducensparese vorhanden, keine Druckempfindlichkeit, keine Drüsenschwellungen, Mundhöhle natürlich. Im hinteren Teil der rechten Nasenhälfte sieht man eine unebene, blaßrote Geschwulst, welche auch durch Exploration des Nasenrachenraumes gefühlt wird. Es wird Decorticatio faciei vorgenommen; die vordere Kieferhöhlenwand, der Proc. nasalis sowie die untere und mittlere Muschel werden entfernt und man sieht jetzt die Geschwulst, welche von der lateralen Nasenwand ausgeht, sich aber durch die vordere Keilbeinhöhlenwand hinein fortsetzt und die Keilbeinhöhle vollständig ausfüllt. Mikroskopie: Carcinoma simplex. Wird 14 Tage nach der Operation entlassen, ist subjektiv bedeutend erleichtert.

Jörgen Möller.

Bücherbesprechung.

Die Stauungshyperämie nach Bier in der Ohrenheilkunde. Von Eschweiler. Mit 2 Kurven. Leipzig 1909, Verlag von F. C. W. Vogel.

Das dem Schöpfer der Stauungstherapie, Bier, gewidmete Buch bringt in dankenswerter Weise auf Grund der bisher vorliegenden Literatur und reicher eigener Erfahrung des Autors eine genaue Anleitung zur Verwendung der Stauungstherapie in der Ohrenheilkunde und eine Würdigung der bisher erreichten Resultate. Referenten fehlt die wichtigste Bedingung, größere, eigene Erfahrung auf diesem Gebiete zu sammeln, nämlich die Möglichkeit, Patienten mit akuter Otitis oder Mastoiditis zu länger dauerndem Aufenthalt auf die Klinik aufzunehmen. Bei dem reichen Material der Wiener Klinik (Professor Urbantschitsch) kommt doch ein Vorteil der chirurgischen Eröffnung sehr in Betracht, die Möglichkeit, den Patienten wenige Tage nach der Eröffnung von seinen Beschwerden befreit in ambulatorische Nachbehandlung zu übernehmen, oder sogar seinem Hausarzt die nicht allzu komplizierte Nachbehandlung der einfachen Trepanation zu übergeben. Deshalb ist Referent nicht imstande zu sagen, ob der Autor nicht doch, im Bestreben der Stauungsbehandlung das Wort zu sprechen, etwas zu weit geht; so wenigstens muß es scheinen, wenn er Fälle Fleischmanns als indiskutabel erklärt, weil sie nicht während der ganzen Stauungsbehandlung an die Klinik aufgenommen wurden, gleichzeitig aber Spiras emphatisches Lob der Stauungshyperämie in ganzer Breite abdruckt, trotzdem sich dieser Autor nur auf ambulatorisch behandelte Fälle berufen kann.

Eschweiler teilt in Rücksicht auf die Eignung zur Stauungsbehandlung die Mastoiditiden in drei Gruppen ein:

Digitized by Google
Original from UNIVERSITY OF CALIFORNIA
Generated on 2019-10-24 10:01 GMT / http://hdl.handle.net/2027/uc1.b3252757
Public Domain in the United States, Google-digitized / http://www.hathitrust.org/access_use#pd-us-google

„1. Mastoiditiden, welche mit oder ohne Einschmelzung der Corticalis zur Abszedierung oder zur Infiltration der Weichteile über dem Warzenfortsatz geführt haben; 2. solche, wo nach Durchbruch des Warzenfortsatzes an der Spitze oder in der Fossa digastrica eine Infiltration resp. Abszedierung in den Weichteilen unterhalb des Processus mastoideus eingetreten ist (Bezoldsche Mastoiditis); 3. die Mastoiditis, bei der die äußeren Bedeckungen des Warzenfortsatzes nicht verändert sind."

Am geeignetsten zur Stauungsbehandlung ist die erste Form, weniger geeignet die Bezoldsche Mastoiditis, und am wenigsten geeignet die dritte Gruppe.

Ungeeignet zur Stauungstherapie sind „alle Mastoiditiden, welche mit einer intrakraniellen Komplikation einhergehen", die „mit Labyrintheiterung kombinierten Mastoiditiden", diejenigen Mastoiditiden, wo sich an eine ohne Eiterung oder mit kurzdauernder Eiterung verlaufende Otitis media das Warzenempyem angeschlossen hat, und wo es nicht zu einer Absceßbildung über dem Processus mastoideus gekommen ist, ferner die „akuten Exazerbationen einer chronischen Mastoiditis" und die Fälle mit Sequestern.

Wichtig und sehr dankenswert genaue präzise Beschreibung des Verfahrens: Zuerst wird die Paracentese gemacht (wenn reichliche Eiterung da ist, ist dieselbe selbstverständlich nicht nötig), sodann wird, wenn Fluktuation nachweisbar ist, an der Stelle deutlichster Fluktuation mit dem Messer ein 1—1½ *cm* langer Einstich gemacht, der bis auf den Knochen dringt. Wenn die Fluktuation undeutlich ist, so macht man die Stichincision 1 *cm* von der Mitte des Ohrmuschelansatzes nach rückwärts. Die Längsrichtung des Schnittes verläuft parallel dem Ohrmuschelansatz.

Die Öffnung in den Weichteilen wird nicht tamponiert und drainiert. Auf das Ohr und seine Umgebung kommt nur ein aufsaugender Verband von steriler Gaze. Damit es aus dem frischen Stich nicht zu sehr blute, wird erst 2—3 Stunden nachher die Bindenstauung begonnen. Außer der ödematösen Schwellung und der Verfärbung, wie wir sie stets bei der Kopfstauung beobachten, tritt bei Mastoiditiskranken mit Absceß vielfach ein besonders starkes Ödem über dem erkrankten Warzenfortsatz ein; dasselbe kann bis in das Augenlid der betreffenden Seite reichen und nach unten bis an die Binde, über der die Haut vorquillt.

Im allgemeinen soll starke Reaktion auf die Stauung nicht von der Weiterführung abschrecken, falls das subjektive Befinden des Patienten gut bleibt.

Die Binde bleibt in der Regel 22 Stunden liegen, dann folgen 2 Stunden Stauungspause, während deren das Ödem abfließen soll. Ist infolge reichlicher Durchtränkung der Abfluß in dieser Zeit noch nicht vollzogen, so soll die Pause etwas länger ausgedehnt werden.

Der Verband bleibt 24 Stunden liegen. Bei der Abnahme wird nicht nur das Ohr wieder gereinigt und kontrolliert, sondern auch die Stichincision mit der Sonde geöffnet, wenn sie — was häufig geschieht — verklebt sein sollte.

Endlich möchten wir noch auf die recht interessanten bakteriologischen Befunde zurückkommen. Eschweiler gibt folgende Zusammenstellung:

Diplokokkenfälle 15; davon operiert 9, geheilt 6 (d. h. durch Stauung).

Streptokokkenfälle 12; davon operiert 4, geheilt 8.

Staphylokokkenfälle 10; davon operiert 0, geheilt 10.

Allerdings sagt er: „daß wir nicht berechtigt sind, in der Pneumokokken- oder Mukosusinfektion eine Gegenanzeige der Hyperämiebehandlung zu sehen.

Digitized by Google
Original from UNIVERSITY OF CALIFORNIA
Generated on 2019-10-24 10:01 GMT / http://hdl.handle.net/2027/uc1.b3252757
Public Domain in the United States, Google-digitized / http://www.hathitrust.org/access_use#pd-us-google

Wenn er aber auf Grund seiner Erfahrung den Pneumococcus und Streptococcus mucosus besonders fürchten gelernt hat, nach den angeführten Zahlen, die der Literatur entnommen sind, auch die Erfahrungen anderer Autoren ähnlich sind und Eschweiler an anderer Stelle noch sagt, daß die larvierten Mastoiditiden (die, wie Referent wiederholt betont hat, größtenteils Kapselkokkenotitiden, also Pneumococcus und Streptococcus mucosus-Otitiden sind), so sollte uns doch scheinen, daß für diese Otitisformen bei der Stauungstherapie zu besonderer Vorsicht zu mahnen ist. Ruttin.

Referate.

I. Allgemeines.

Zur Kenntnis der hereditärdegenerativen Taubstummheit. VI. Über einen mutmaßlichen Zusammenhang zwischen „Hereditärer Taubheit" und „Hereditärer Ataxie". Von Doz. Dr. V. Hammerschlag (Wien). (Zeitschrift für Ohrenheilkunde, LVI, 2.)

H. beobachtete einen Fall von kongenitaler Taubheit bei einem 12jährigen Knaben, welchen er als hereditären ansprechen möchte, trotzdem die Anamnese keinen Anhalt dafür ergibt, und zwar auf Grund prägnanter Begleiterscheinungen, nämlich kongenitalem, partiellem Albinismus der Behaarung und der Augen (der Fundus ist in mäßigem Grade albinotisch), sowie ebenfalls kongenitaler hochgradiger Herabsetzung des Intellektes, einem bei hereditärer Taubheit häufigem Befunde. — Eine erhöhte Bedeutung gewinnt nun der Fall nach Hs. Ansicht dadurch, daß neben der Taubheit noch Ataxie der oberen und unteren Extremitäten, sowie hochgradige Abschwächung der Patellarreflexe bestand. H. ist geneigt, das Zusammentreffen beider Krankheitszustände nicht als einen Zufall anzusehen, sondern eine gewisse Zusammengehörigkeit beider anzunehmen: er begründet diese Annahme durch gleiche Beziehungen beider Affektionen zu gewissen Augenerkrankungen und anderen pathologischen Zuständen, so besonders, wie auch im vorliegenden Falle, mit kongenitaler Imbezillität. Der Autor hält es deshalb für geraten, künftighin bei der Untersuchung der Taubstummen methodisch auf etwaige Koordinationsstörungen der oberen Extremitäten, des Kopfes und Rumpfes zu achten und ebenso das Verhalten der Sehnenreflexe zu prüfen, um „auf diese Weise vielleicht einerseits zur Kenntnis neuer charakteristischer Begleitsymptomen der hereditär-degenerativen Taubheit zu gelangen, andrerseits manchen neuen Einblick in das Wesen der bei Taubstummen vorkommenden Gleichgewichtsstörungen zu gewinnen."

Keller.

Über die Wahrnehmung der Schallrichtung. Von Dr. Kurt Münnich. (Archiv f. Ohrenheilk., 79. Bd., 1. u. 2. Heft.)

Die Resultate, zu denen Verf. auf Grund zahlreicher Versuche gelangt, sind, daß die Schallokalisation nicht durch ein eigens dazu bestimmtes Organ

Generated on 2019-10-24 10:01 GMT / http://hdl.handle.net/2027/uc1.b3252757
Public Domain in the United States, Google-digitized / http://www.hathitrust.org/access_use#pd-us-google
Digitized by Google
Original from UNIVERSITY OF CALIFORNIA

vermittelt wird, sondern das Produkt mehrerer Faktoren ist, die durch Zusammenwirken oder gegenseitiges Vikariieren die Bestimmung der Schallrichtung herbeiführen. Diese Faktoren sind unmittelbare; 1. Intensitätsabschätzung, 2. sensitive Empfindungen, und mittelbare: 1. Kopfbewegungen zwecks Ermittlung des Intensitätsmaximums, 2. Gesichtssinn, 3. Erfahrung. Bondy.

II. Labyrinth und Hörnerv.

Funktionelle Acusticuslähmung. Von C. G. Stübss, Chicago. (Laryngoscope, Januar 1909, pag. 4.)

Der Verfasser betrachtet diese unter drei Titeln: 1. angioneurotische, 2. rheumatische, 3. hysterische. Die angioneurotische Form ist vielleicht durch vasomotorische Störungen im Sympathicusgebiet und Spasmen der Gefäße des Hörzentrums bedingt und tritt auch in Form eines oder mehrerer plötzlicher Anfälle mit Blässe des Gesichts, Geräusche, Schwindel, Üblichkeit, Erbrechen und Schwerhörigkeit auf. Galvanisierung ist die indizierte Therapie. Die rheumatische Form ist durch Kälte oder Hitze bedingt oder weist andere rheumatische Zeichen auf. Sie kann den Acusticus allein befallen oder auch den Facialis und Trigeminus. Wenn die Cochlea allein affiziert ist, so entstehen Geräusche und primäre nervöse Taubheit; wenn aber auch das Vestibulum mitinbegriffen ist, so finden wir Schwindel, Gleichgewichtsstörungen, Üblichkeiten und manchmal Erbrechen. Elektrizität und Allgemeinbehandlung des Rheumatismus sind dabei indiziert. Die hysterische Form erscheint unter Hyperästhesie oder Anästhesie einer Körperhälfte oder nur des Ohres. Geräusche und Schwindel werden dabei nicht beobachtet. Nach des Verfassers Erfahrung kann Taubheit, die meist einseitig ist, plötzlich oder allmählich eintreten, was sich auch bei der Wiederherstellung des normalen Gehörs ereignet. Die Luftleitung ist besser als die Knochenleitung und es besteht eine auffallende Dissonanz zwischen der Perception von Stimmgabeltönen und der Sprache, indem die Abschwächung des Gehörs für die Stimmgabel nicht Schritt hält mit der nur geringen Hörverschlechterung für die Sprache. Elektrizität wird empfohlen und der Verfasser stellt fest, daß Hypnose in einigen Fällen gute Resultate ergeben hat. Law.

Ein Fall von Lues des Ohrlabyrinths. Von Reinking. Demonstration auf dem klinischen Abend der medizinischen Sektion der Schlesischen Gesellschaft für vaterländische Kultur vom 12. März 1909. (Allg. med. Zentral-Zeitung, 1909, Nr. 17.)

Der Vortragende bringt zuerst eine Darstellung des Falles, betont im Anschlusse an die Demonstration die Bedeutung einer frühzeitig gestellten Diagnose und weist zum Schlusse darauf hin, daß eine sofort eingeleitete antiluetische Behandlung in den meisten Fällen das Gehör zu erhalten beziehungsweise zu verbessern vermag, während die Krankheit unbehandelt oft schnell zu kompletter Taubheit führt.

Generated on 2019-10-24 10:01 GMT / http://hdl.handle.net/2027/uc1.b3252757
Public Domain in the United States, Google-digitized / http://www.hathitrust.org/access_use#pd-us-google
Digitized by Google
Original from UNIVERSITY OF CALIFORNIA

Beitrag zur Kenntnis der nach Kopfverletzungen auftretenden Veränderungen im inneren Ohr. Von Prof. Dr. Stenger (Königsberg i. Pr.). (Archiv f. Ohrenheilk., 79. Bd., 1. u. 2. Heft.)

Der Autor wollte feststellen, ob bei sogenannten Gehirnerschütterungen ohne gröbere anatomische Veränderungen Läsionen des Labyrinths vorkommen. Er hat bei weißen Ratten leichte Schläge beziehungsweise kräftigere Schläge gegen den Kopf ausgeführt. Bei den leicht verletzten Tieren waren hauptsächlich Blutungen in der Gegend des runden Fensters und der unteren Schneckenwindung zu finden, während Vestibulum und Bogengänge frei blieben. Bei den schwerer verletzten Ratten fanden sich stärkere Blutungen bis in die Spitze der Schnecke, hauptsächlich in der Scala tympani, stärkere Blutanhäufungen am runden Fenster, ferner leichte Blutungen innerhalb des Nervus cochlearis und vereinzelt auch Blutungen in den Ampullen. Alt.

III. Otochirurgie.

Zur Klinik und Behandlung der labyrinthogenen Meningitis. (Aus der Ohrenabteilung der Allgemeinen Poliklinik in Wien). Von Privatdozent Dr. G. Alexander. (Zeitschrift für Ohrenheilkunde, LVI, 3.)

Der um den Ausbau der Lehre von der otogenen Meningitis und ihre operative Behandlung verdienstvolle Autor behandelt in vorliegender Arbeit speziell die Klinik und Behandlung der labyrinthogenen Meningitis, welcher er gegenüber der im Verlaufe von Sinusthrombose, Hirnabscessen, Extraduralabscessen auftretenden Meningitis vom Standpunkte der Otochirurgie eine Sonderstellung einräumt. Daß dieselbe weit häufiger sich einstellt, als es der Fall zu sein scheint, findet zum Teil eine Erklärung in den anatomischen Verhältnissen, insofern das Labyrinth durch den Aquaeductus cochleae und den inneren Gehörgang mit den intraduralen Räumen in direkter Verbindung steht, dann aber noch häufig durch hirnwärts führende Labyrinthfisteln dieser Zusammenhang noch wesentlich gesteigert wird. Die labyrinthogene Meningitis kann eine seröse oder auch eine eitrige sein, ist meist auf die hintere Schädelgrube, mitunter nur der ohrkranken Seite beschränkt und zeigt stets eine enge, topographische Beziehung zum kranken Labyrinth. „In operativer Hinsicht ist die Sonderstellung dieser Meningitisform dadurch gegeben, daß durch die Ausschaltung des Eiterherdes am Ohr (Mittelohr, Labyrinth) und ausgiebige Incision der Dura eine hinreichende Drainage des intraduralen Raumes möglich und damit in einer nicht geringen Anzahl von Fällen Heilung erzielt wird." Weniger günstig ist die Prognose der Meningitis in Fällen von akuter eitriger Labyrinthentzündung, bei welchen nicht bloß die Gefahr der allgemeinen eitrigen Meningitis besteht, sondern auch eine Ohroperation, besonders wenn dieselbe auf das Mittelohr beschränkt bleibt, oft schon nach wenigen Stunden eine foudroyante eitrige Meningitis im Gefolge hat. — Drei einschlägige Fälle eigener Beobachtung werden mitgeteilt. Keller.

Generated on 2019-10-24 10:01 GMT / http://hdl.handle.net/2027/uc1.b3252757
Public Domain in the United States, Google-digitized / http://www.hathitrust.org/access_use#pd-us-google
Digitized by Google
Original from UNIVERSITY OF CALIFORNIA

Laryngo-Rhinologischer Teil.

Original-Artikel.

Rhino-laryngologische Mitteilungen.

Von Prof. **A. Onodi** (Budapest).

(Mit 5 Figuren.)

1. Die Kieferhöhle ausfüllende Alveolarcysten.

Ein operierter Fall einer die Kieferhöhle ausfüllenden Alveolarcyste und vier Präparate bilden das Material unserer Beobachtungen.

Man pflegt die Alveolarcysten nach der Ätiologie ihrer Entstehung in zwei Gruppen zu teilen; man unterscheidet nämlich follikuläre Cysten und periostale Cysten. Die follikulären Cysten sind mit der Entwicklung der Zähne, die periostalen Cysten mit pathologischen Veränderungen in Zusammenhang gebracht worden. Magitot erklärt die Entstehung der Cysten mit der pathologischen Veränderung der Wurzelhaut und der Knochenhaut, während Malassez dieselbe mit der Entwicklung der Zähne in Zusammenhang bringt. Die Zahnkeime oder die abgetrennten Reste der Zahnkeime bilden die Grundlage der Entwicklung der Alveolarcysten, was auch mit dem die Alveolarcyste auskleidenden flachen Epithel vereinbar ist. Andrerseits können pathologische Veränderungen die Ursache der Entstehung der Cysten bilden, was auch die kranke Zahnwurzel und der von ihr infizierte Cysteninhalt beweist. Die Alveolarcysten können also in beider Weise entstehen, ferner können auch die mit der Zahnentwicklung zusammenhängenden Cysten sekundäre pathologische Veränderungen zeigen. Diesbezüglich zeigen unsere Beobachtungen lehrreiche Beispiele. Bezüglich einer infolge der kranken Knochenhaut und Wurzelhaut entstandenen Cyste bringt Malassez das auskleidende Flachepithel mit den zerstreuten Epithelinseln der Zahnwurzel in Zusammenhang.

Gegenüber den auf entzündlichem Wege entstandenen periostalen Cysten stehen die aus embryonalen Höhlen, aus Zahnkeimen hervorgegangenen Cysten. In den letzteren Cysten sind auch verschiedene embryonale Zahnkeime gefunden worden.

Wir haben Gelegenheit gehabt, eine Alveolarcyste bei normalem Oberkiefer, Alveolarfortsatz und Kieferhöhle zu beobachten. Die glattwandige Cyste war 20 *mm* breit, 13 *mm* hoch und 8 *mm* lang, die gesunde Wurzel des zweiten Prämolaren ragte 3 *mm* in die Cyste hinein.

Ein Präparat zeigt einen selteneren Befund, da die Alveolarcyste entzündlichen Ursprunges in die Kieferhöhle durchgebrochen ist und ein sekundäres Empyem verursachte. Die Kieferhöhle ist 36 *mm* lang, 26 *mm* breit und 22 *mm*

Digitized by Google
Original from UNIVERSITY OF CALIFORNIA
Generated on 2019-10-24 10:01 GMT / http://hdl.handle.net/2027/uc1.b3252757
Public Domain in the United States, Google-digitized / http://www.hathitrust.org/access_use#pd-us-google

hoch, am Boden der Kieferhöhle ist eine $2^1/_2$ *mm* runde Öffnung zu sehen, welche in eine 16 *mm* lange, 14 *mm* breite und 15 *mm* hohe Alveolarcyste führt. Der Boden der Alveolarcyste hängt mit der cariösen Zahnwurzel der zweiten Prämolaren zusammen, die Zahnwurzel des ersten Molaren ragt 3 *mm* in die Cyste hinein. Beide Höhlen waren mit Eiter gefüllt. Es ist ein lehrreicher

Fig. 1.

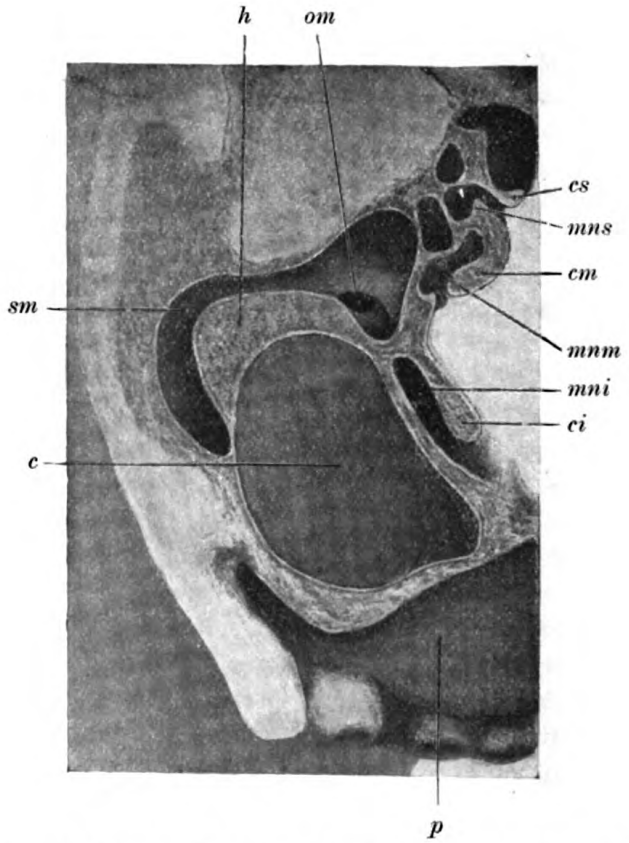

ci Concha inferior, *p* Palatum, *c* Alveolarcyste, *h* Hyperostose, *mni* Meatus narium inferior, *cm* mittlere Muschel, *mnm* mittlerer Nasengang, *sm* Kieferhöhle, *om* Ostium maxillare, *mns* oberer Nasengang, *cs* obere Nasenmuschel.

und seltener Fall eines durch eine eitrige Alveolarcyste verursachten Kieferhöhlenempyemes.

Figur 1 illustriert eine große Alveolarcyste in natürlicher Größe.

Die Cystenhöhle verengt bedeutend die Kieferhöhle, die Kieferhöhlenmündung ist normal, ebenso die Kieferhöhlenschleimhaut, die Höhle ist 38 *mm* lang und breit, 35 *mm* hoch. Am Dache der Cyste ist gegen die Kieferhöhle

Generated on 2019-10-24 10:01 GMT / http://hdl.handle.net/2027/uc1.b3252757
Public Domain in the United States, Google-digitized / http://www.hathitrust.org/access_use#pd-us-google
Digitized by Google
Original from UNIVERSITY OF CALIFORNIA

eine 8 *mm* starke Hyperostose vorhanden, die Cyste wird medial von der Wand des unteren Nasenganges, unten vom harten Gaumen und Alveolarfortsatz begrenzt.

Die cariöse Zahnwurzel des ersten Prämolaren hängt mit der Alveolarcyste zusammen. Die Alveolarcyste ist 28 *mm* lang, 23 *mm* breit, 46 *mm* hoch, mit Eiter gefüllt und die Schleimhaut entzündlich nekrotisiert.

In diesem Falle hatte den Inhalt der großen Alveolarcyste ein cariöser Zahn infiziert, die eitrige Alveolarcyste ließ die Kieferhöhle intakt, aber führte zu einem ostitischen Prozeß, zu einer ungewöhnlichen, 8 *mm* starken Hyperostose.

Unser vierter Fall zeigt eine sehr seltene Alveolarcyste, welche die Kieferhöhle ausfüllte.

Die die Kieferhöhle gänzlich ausfüllende multilokuläre Cyste bestand aus 40 kleinen, bis erbsengroßen, mit Kubikepithel bekleideten und mit Colloid gefüllten Cysten. Die multilokuläre Cyste war teilweise mit der Kieferhöhle und mit der lateralen Nasenwand verwachsen, diese bestand zumeist aus lichtem Bindegewebe und kleinen Cysten. Die Entstehung dieser ungewöhnlich multilokulären Cyste ist auf die Entwicklungsperiode der Zähne zurückzuführen, wofür das die einzelnen Cysten auskleidende Flächenepithel und jener Umstand spricht, daß die einzelnen Cysten trennende Septa größtenteils aus embryonalem Bindegewebe bestehen.

Unser radikal operierten Fall ist folgender:

B. B., 53jährige Wäscherin, beobachtete im Februar 1908, daß in der Nähe des rechten Nasenloches eine Geschwulst wächst, welche im Juli von außen eröffnet wurde. Die Wunde verheilte, die Geschwulst ist aber geblieben und wuchs. Im März 1909 kam sie zu mir in folgendem Zustande: In der rechten Gesichtshälfte unter dem Auge bis zum rechten Nasenloch erstreckt sich eine mit der Haut nicht zusammenhängende, fluktuierende Geschwulst, welche auch im unteren Nasengange und in einer Ausbreitung von 2 *cm* am harten Gaumen zu konstatieren ist. An den bezeichneten Stellen ist ein Knochendefekt vorhanden. Wir hatten es mit einer Alveolarcyste von einer außergewöhnlichen Ausbreitung zu tun und entfernten sie radikal nach dem Caldwell-Luc'schen Verfahren. Es stellte sich heraus, daß die vordere Kieferhöhlenwand vom Margo infraorbitalis bis zum Alveolarfortsatz und bis zum Nasenflügel fehlte Die gänseeigroße Alveolarcyste, welche bloß den hintersten Teil der Kieferhöhle frei ließ, sonst dieselbe ausfüllte, wurde abgetrennt und entfernt, der hinterste Teil der Kieferhöhle war normal. Der vorhandene Knochendefekt im vordersten Teil des unteren Nasenganges wurde vergrößert. Der Inhalt der Alveolarcyste bestand aus dünnem, gelblichgrauem Schleim. Die ganze Höhle wurde mit Jodoformgaze ausgefüllt und die Schnittwunde in der Labialfalte vernäht. Heilung per primam. Nach Entfernung des Tampons sind durch die nasale Öffnung Ausspülungen mif Borsäure und 5%igen Perhydrollösungen vorgenommen worden.

Interessant macht den Fall die große Ausbreitung der Alveolarcyste, die die Kieferhöhle fast ganz ausfüllte und die Knochenwand der Fossa canina,

Digitized by Google
Original from UNIVERSITY OF CALIFORNIA
Generated on 2019-10-24 10:01 GMT / http://hdl.handle.net/2027/uc1.b3252757
Public Domain in the United States, Google-digitized / http://www.hathitrust.org/access_use#pd-us-google

einen Teil des unteren Nasenganges und des Palatum usurierte. Es ist natürlich, daß die einfache Incision von keinem Heilerfolg begleitet war. Die histologische Untersuchung zeigte ein mehrschichtiges Plattenepithel in der Cystenschleimhaut. Der Inhalt der Alveolarcysten ist gewöhnlich ein rein flüssiger oder schleimiger mit Cholestearinkrystallen. Die Cysten können auch Eiter enthalten, ferner einfach oder multilokulär sein. In kleinerer Form können sie auch unbeachtet vorhanden sein. Gerber hat betont, daß sie öfters im unteren Nasengang als fluktuierende Hervorwölbungen zu erkennen sind. Diese Tatsache können wir nur bestätigen. Bei größerer Ausbreitung ist gewöhnlich die Hervorwölbung und die Fluktuation der Fossa canina zu beobachten, es kann auch eine Perforation der Fossa canina und der Kieferhöhle vorkommen. Bei mit Fisteln versehenen Alveolarcysten kann die Sondierung und die Ausspülung eine geschlossene Cyste oder eine Kommunikation mit der Kieferhöhle feststellen. In dubiösen Fällen sichert die histologische Untersuchung des exzidierten Cystenteiles die Diagnose, mit der radikalen Entfernung der Cyste ist die Größe der verengten Kieferhöhle, ihre Erkrankung oder ihr Intaktsein festzustellen. Mit der größeren Ausbreitung der Alveolarcyste ist die Verdünnung der Knochenwand in der Fossa canina und ihre Usurierung verbunden, in diesen Fällen ist bei der Betastung die Crepitation und die Fluktuation zu beobachten. Ein so großer Knochendefekt des Oberkiefers, wie in unserem Falle, kommt seltener vor. Was die Behandlung der Alveolarcysten betrifft, kann es sich nur um die radikale Entfernung handeln. Die Erfahrung hat gezeigt, daß die Eröffnung und Entleerung solcher Cysten nicht zum Ziele führt. Das Offenhalten der Cyste zur Vermeidung der Rezidiven ist auch versucht worden. Die von Jaques empfohlene Operation entspricht im Wesen dem Caldwell-Luc schen Verfahren. In unserem Falle haben wir auch dieses Verfahren mit gutem Erfolge gebraucht und empfehlen in ähnlichen Fällen diesen radikalen Eingriff.

2. Durch Mediastinaltumor verursachte Kehlkopf- und Augenstörungen.

R. B., 36jähriger Ingenieur, suchte mit Symptomen von Atembeschwerden und einer mediastinalen Geschwulst die II. interne Klinik auf, wo die Geschwulst einen Erstickungstod verursachte. Zwei Symptome waren es, welche die Aufmerksamkeit auf sich lenkten, die Lähmung des rechten Stimmbandes und seine in respiratorischer Stellung befindliche Lage, ferner die Erweiterung der rechten Pupille, dieselbe reagierte kaum auf Licht und Akkommodation. Die Sektion konstatierte ein Sarkom, welches das Mediastinum ausfüllte und den Stamm des rechten Recurrens auch berührte. Die histologische Untersuchung der unteren Kehlkopfnerven führte gütigst Herr Broekart aus und fand den Stamm des linken Recurrens ganz normal, die Achsenzylinder der Nervenfasern im Stamme des rechten Recurrens waren ebenfalls intakt, nur die Markscheide der Nervenfasern zeigte einen beginnenden Zerfall.

Digitized by Google
Original from UNIVERSITY OF CALIFORNIA
Generated on 2019-10-24 10:01 GMT / http://hdl.handle.net/2027/uc1.b3252757
Public Domain in the United States, Google-digitized / http://www.hathitrust.org/access_use#pd-us-google

Selten und interessant erscheint der Fall durch das gleichzeitige Auftreten der einseitigen Kehlkopf- und Augenstörungen, welche in kausalem Zusammenhange stehen mit dem vom mediastinalen Tumor bedingten Drucke. Das rechte Stimmband zeigte sich gelähmt, unbeweglich bei der Atmung und Phonation, die Sektion konstatierte den Druck der Geschwulst auf den Stamm des rechten Recurrens, aber dieser Druck war nur ein schwacher, beginnender, weshalb auch, wie die histologische Untersuchung zeigte, die Achsenzylinder der Nervenfasern intakt geblieben sind, und es war nur der beginnende Zerfall des Myelins, der Markscheide zu konstatieren. Es ist also die Unbeweglichkeit des rechten Stimmbandes in der respiratorischen Stellung als keine Lähmung des rechten Recurrens und des rechten Posticus zu betrachten, sondern als durch den Druck der Posticusfasern bedingter Reizungszustand, als Kontraktur des Posticus aufzufassen. Ebenso können wir die ständige Erweiterung der rechten Pupille, durch Reizung der die Pupille erweiternden Fasern entstanden, als Kontraktur des Dilatator pupillae auffassen. In Zusammenhang mit einer Recurrenslähmung beobachtete Broekart in zwei Fällen die Lähmung des Dilatator pupillae. Es ist bekannt, daß die Erweitererfasern der Pupille das Rückenmark im Ursprungsgebiete des letzten Halsnerven und des ersten Rückennerven verlassen und dann in den Grenzstrang des Halssympathicus tretend auf dem Wege des Kopfsympathicus zum Dilatator pupillae gelangen. Die Erweitererfasern der Pupille können in ihrem peripherischen Verlaufe Läsionen ausgesetzt sein, welche zur Lähmung oder zur Kontraktur des Dilatator pupillae führen können. Unsere früheren Untersuchungsergebnisse haben gezeigt, daß die das Rückenmark verlassende Faserbündel in einem gewissen Systeme in den Grenzstrang des Sympathicus eintreten, um durch ihre Vermittlung zu ihrem entfernteren peripherischen Bestimmungsorte zu gelangen. Wir haben gefunden, daß am Halse und am oberen Teile des Brustkorbes der größere Teil der cerebrospinalen Faserbündel im Grenzstrange des Sympathicus nach oben und nur ein kleiner Teil nach unten seinen Weg nimmt; dieses Formverhältnis zeigt eine entgegengesetzte Verlaufsrichtung in der Brust- und Bauchhöhle. Die das Rückenmark im bezeichneten Gebiet verlassenden Erweitererfasern der Pupille treten mit den cerebrospinalen Faserbündeln in den Grenzstrang des Halssympathicus ein, um ihren Bestimmungsort zu erreichen. In meiner Monographie über die Kehlkopfnerven habe ich meine Beobachtungen bezüglich der Verbindungen zwischen Kehlkopfnerven und Sympathicus beschrieben und besonders hervorgehoben eine seltene Beobachtung Lenhosseks, wonach der Recurrens eigentlich aus einem cervicalen Sympathicusganglion entsprungen ist und nur mit einem kleinen Bündel mit dem Nervus vagus in Zusammenhang stand. Diese seltene Anomalie, die Verbindung des Sympathicus mit dem Recurrens, ferner der eventuelle anomale Verlauf der Erweitererfasern der Pupille kann das gleichzeitige Auftreten

Digitized by Google
Original from UNIVERSITY OF CALIFORNIA
Generated on 2019-10-24 10:01 GMT / http://hdl.handle.net/2027/uc1.b3252757
Public Domain in the United States, Google-digitized / http://www.hathitrust.org/access_use#pd-us-google

von Kehlkopf- und Augenstörungen erklären. Pathologische Veränderungen am unteren Teile des Halses und am oberen Teile des Brustkorbes können eine Läsion sowohl des Recurrensstammes als der im Sympathicus verlaufenden Erweitererfasern der Pupille verursachen. In unserem Falle hat auf Grund des Gesagten der vom Mediastinaltumor bedingte Druck zur Kontraktur des Posticus und des Dilatator pupillae geführt, woraus die Pupillenerweiterung und die Unbeweglichkeit des Stimmbandes in der respiratorischen Stellung resultierte.

3. Die Anästhesie des Kehlkopfeinganges bei Recurrenslähmungen.

Die Ätiologie der Sensibilitätsstörungen des Kehlkopfes bildet noch eine unaufgeklärte Streitfrage, die ihre definitive Lösung noch nicht gefunden hat. Bekanntlich kommen bei Läsionen, Durchschneidungen der Kehlkopfnerven, ferner bei Tabes, Bulbärparalysis, Diphtherie, Cholera und Hysterie partielle und totale Anästhesie des Kehlkopfes vor.

In den Fällen von Trautmann und Avellis ist der Stamm des Hypoglossus und des Vagoaccessorius durch Stichverwundung durchschnitten worden, was eine halbseitige Lähmung der Zunge, des Musculus sternocleidomastoideus und des Musculus cucullaris, des Gaumensegels und des Stimmbandes neben ungestörter Sensibilität des Kehlkopfes verursachte. Aus diesen Fällen ist der Schluß gezogen worden, daß die sensiblen Fasern des oberen Kehlkopfnerven intakt geblieben sind. Avellis hat in einer späteren Publikation diese Schlußfolgerung zurückgezogen. „Zur Beantwortung der Frage nach der Verteilung der sensiblen Fasern im Larynx: 1. inwieweit der eine Lar. sup. die Gegenseite mitversorgt, und 2. inwieweit der Recurrens an der sensiblen Versorgung teilnimmt, sind weitere Forschungen und Beobachtungen sehr wünschenswert, auch um fernere falsche Schlußfolgerungen aus klinischen Beobachtungen - denen ich selbst unterlag — mit besserer Einsicht zu verhüten." Er beobachtete einen Fall, wo die halbseitige Anästhesie des Kehlkopfes mit der Lähmung des Stimmbandes kombiniert war, die letztere war von einer peripheren Lähmung des Recurrens bedingt und blieb unverändert, während die Hemianästhesie des Kehlkopfes durch Suggestion zu beseitigen war. Diese Kombination war eine zufällige, ohne jeden kausalen Zusammenhang, eine Hypästhesie ist aber zurückgeblieben.

Massei beobachtete bei linkseitiger Recurrenslähmung zumeist Anästhesie, bei rechtseitiger Recurrenslähmung Hypästhesie, und zwar allgemein und nicht halbseitig. Massei betrachtet die Anästhesie als ein fast ständiges Begleitsymptom bei Recurrenslähmung, ja sie kann auch vor der Lähmung konstatiert werden. Avellis ist der Ansicht, daß die Hemianästhesie des Kehlkopfes nur bei Hysterie vorkommt, andere Nervenstörungen können im Ge-

Generated on 2019-10-24 10:01 GMT / http://hdl.handle.net/2027/uc1.b3252757
Public Domain in the United States, Google-digitized / http://www.hathitrust.org/access_use#pd-us-google
Digitized by Google
Original from UNIVERSITY OF CALIFORNIA

biete des oberen und unteren Kehlkopfnerven totale Sensibilitätsstörungen hervorrufen, aber keineswegs einseitige Anästhesie.

J. Gordon Wilson hat gefunden, daß die sensiblen Nerven sich auf der entsprechenden Seite verteilen, mehrere Fasern aber die Mittellinie überschreiten und sich auf der anderen Seite ausbreiten. Wenn man den einen oberen Kehlkopfnerven durchschneidet, dann kann man auch die Degeneration der Nervenfasern auf der anderen Seite verfolgen. Auf Grund dieser Befunde sagt Avellis: „Wir müssen auch hierin eine Stütze für die Behauptung finden, daß die Annahme, jede Kehlkopfseite würde ausschließlich von den ihr zugehörigen Nerven sensibilisiert, von jetzt ab als irrtümlich aufgegeben werde." Massei versucht diese fragliche Anästhesie auf Grund der zwischen den oberen und unteren Kehlkopfnerven befindlichen Verbindungen durch die Annahme einer Neuritis communicans zu erklären.

Maragliano hat bei Hunden auf Druck des Recurrensstammes im Kehlkopfeingange Anästhesie beobachtet.

In Fällen von Recurrenslähmungen haben Kuttner und Meyer im Kehlkopfeingange nie Anästhesie gefunden, und in einem Falle bei Durchschneidung des oberen Kehlkopfnerven war auf derselben Seite im Kehlkopf die Reflexreizbarkeit erloschen.

Glas fand bei Durchschneidung des in der Plica nervi laryngei verlaufenden Superiorstückes bei Exstirpation einer großen Larynxcyste starke Hypästhesie des Larynx. Ferner untersuchte er 95 Fälle von Recurrensparesen und Paralysen mit den verschiedensten Ursachen, ohne in einem dieser Fälle Anästhesie des Aditus wahrgenommen zu haben. Auch der Hinweis auf den Freyschen Versuch, durch percutane Injektion von Cocainadrenalin an der Durchtrittsstelle des Laryngeus superior völlige Anästhesie zu erzeugen, spricht gegen eine Sensibilisierung des Aditus durch Recurrensfasern.

Weiterhin wird betont, daß beim Menschen im Recurrens sensible Nervenfasern bisher nicht nachgewiesen werden konnten. Mancioli bestätigt mit seinen klinischen Beobachtungen Masseis Befund. Bei Hunden konnte er sich auch experimentell davon überzeugen: nach Durchschneidung oder Kompression des Recurrensstammes fand er in 5—15 Tagen den Kehlkopfeingang anästhetisch. Er erklärte diesen Befund mit einer im Ganglion plexiforme aufsteigenden und im oberen Kehlkopfnerven absteigenden Neuritis.

In unseren Fällen, wo die Recurrenslähmung eine periphere und durch Druck bedingte war, haben wir uns nie überzeugen können von der Anästhesie des Kehlkopfeinganges. Mehrmals haben wir unseren Hörern das Entgegengesetzte demonstrieren können, besonders in Fällen von linkseitigen Drucklähmungen des Recurrens, wo nach Massei die Anästhesie im Kehlkopfeingange eine vollständige ist. Wir haben eine Beobachtung, welche sich auf einen Selbstmordversuch bezieht. Zwischen Zungenbein und Kehlkopf war das

Digitized by Google
Original from UNIVERSITY OF CALIFORNIA
Generated on 2019-10-24 10:01 GMT / http://hdl.handle.net/2027/uc1.b3252757
Public Domain in the United States, Google-digitized / http://www.hathitrust.org/access_use#pd-us-google

mittlere und das laterale Ligamentum hyothyreoideum ganz durchschnitten, knapp am oberen Rande der Schildknorpel war das Kehlkopfinnere frei zu sehen und die inneren Zweige des oberen Kehlkopfnerven fielen in die Schnittlinie. Der Kranke wurde gesund, die durch die Trachealkanüle eingeführte Sonde löst bei Berührung des subglottischen Raumes Husten aus und der Patient spürt die Berührung ebenso im supraglottischen Raum. Die Berührung der Epiglottis und der Arytänoidknorpeln fühlt der Kranke jedoch schwächer. Unsere klinischen Beobachtungen stehen in Einklang mit unseren früheren Beobachtungen, wonach der Kehlkopf durch die Kreuzung der sensiblen Nervenbündeln doppelt versorgt wird. Mandelstamm beobachtete an Meerschweinchen, daß an der hinteren Kehlkopfwand in der Schleimhaut ein-

Fig. 2.

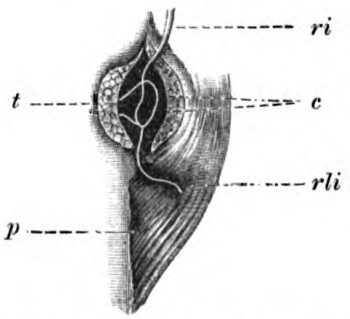

Mensch. *ri* innerer Zweig des oberen Kehlkopfnerven, *rli* Zweig des unteren Kehlkopfnerven, *c* Verbindung zwischen oberen und unteren Kehlkopfnerven, *t* Musculus arytaenoideus transversus, *p* Musculus cricoarytaenoideus posticus.

Fig. 3.

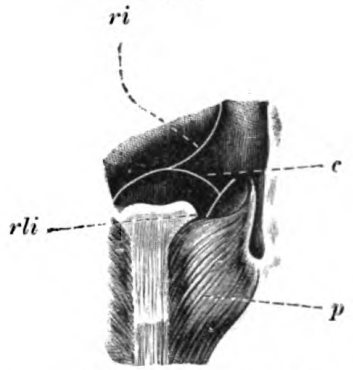

Mensch. *ri* Zweig des oberen Kehlkopfnerven, *p* Musculus cricoarytaenoideus posticus, *c* Verbindung zwischen den oberen und unteren Kehlkopfnerven, *rli* Zweig des unteren Kehlkopfnerven.

zelne Fasern die Mittellinie überschreiten. Weinstein sah beim Menschen unter dem Mikroskope die Kreuzung der Fasern in der Mittellinie und die Innervierung der Schleimhaut vom oberen und vom unteren Kehlkopfnerven. Unsere Beobachtungen am Menschen haben gezeigt, daß im Gebiete des Musculus arytaenoideus transversus mehrere Verbindungen bestehen zwischen den inneren Zweigen des oberen Kehlkopfnerven und zwischen dem für den M. arythenoideus transversus bestimmten Zweig des unteren Kehlkopfnerven. Die Figur 2 zeigt eine Verbindung *(c)* zwischen dem inneren Zweig des oberen Kehlkopfnerven *(ri)* und dem Zweige des unteren Kehlkopfnerven *(rli)*.

Die Figur 3 zeigt ebenfalls in der Kehlkopfschleimhaut diese Verbindung *(c)* zwischen dem oberen *(ri)* und unteren *(rh)* Kehlkopfnerv.

Die Figur 4 zeigt in der Kehlkopfschleimhaut, wie die Bündel des inneren Zweiges des oberen Kehlkopfnerven die Mittellinie überschreiten und sich nach der Kreuzung wieder verbinden.

Generated on 2019-10-24 10:01 GMT / http://hdl.handle.net/2027/uc1.b3252757
Public Domain in the United States, Google-digitized / http://www.hathitrust.org/access_use#pd-us-google
Digitized by Google
Original from UNIVERSITY OF CALIFORNIA

Diese von mir anatomisch beim Menschen nachgewiesenen Tatsachen werden auch komparativ anatomisch und phylogenetisch bekräftigt und beleuchtet. Bei tiefer stehenden Wirbeltieren stehen die oberen und unteren Kehlkopfnerven auf derselben und auf der entgegengesetzten Seite miteinander in Verbindung und zeigen das Bild einer doppelten Innervation. Auf Grund dieser komparativ morphologischen Tatsachen ist die nachgewiesene gekreuzte und doppelte sensible Innervation des Kehlkopfes beim Menschen nicht auffallend. Die Aufklärung der feineren Verhältnisse bezüglich des Ursprunges und des Verlaufes der sensiblen Nervenbündel ist noch weiteren Forschungen vorbehalten, aber auch diese Tatsachen geben auf anatomischer Grundlage die Erklärung unserer klinischen Beobachtungen, daß die Läsion und der Druck

Fig. 4.

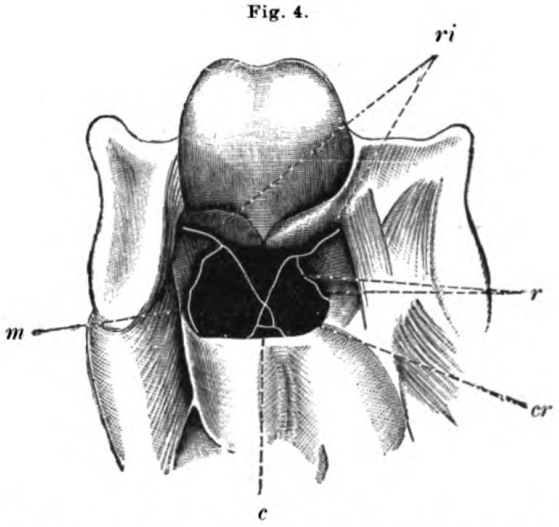

Mensch. *ri* Bündel des inneren Zweiges des oberen Kehlkopfnerven, *r* Schleimhautzweige, *m* Schleimhaut, *cr* Kreuzung der Bündel, *c* Verbindung.

des Recurrens keine Anästhesie des Kehlkopfeinganges nach sich ziehen kann und daher der von Massei aufgestellte Satz auf Grund des Gesagten fallen gelassen werden muß.

4. Eröffnung der Stirnhöhle, Neurektomie des Nervus supraorbitalis.

Bekanntlich sind in einzelnen Fällen Symptome einer Stirnhöhlenerkrankung vorhanden und der operative Eingriff zeigt eine normale Stirnhöhle. Es ist auch vorgekommen, wie es die Veröffentlichungen zeigen, daß bei anscheinend kranken Stirnhöhlen operative Eingriffe vorgenommen wurden und bei der Operation das Fehlen der Stirnhöhle konstatiert und die Schädelhöhle eröffnet wurde. Den Irrtum können verursachen: große Kopfschmerzen und

Digitized by Google
Original from UNIVERSITY OF CALIFORNIA
Generated on 2019-10-24 10:01 GMT / http://hdl.handle.net/2027/uc1.b3252757
Public Domain in the United States, Google-digitized / http://www.hathitrust.org/access_use#pd-us-google

Neuralgien, welche auch Supraorbitalneuralgie bei normaler Stirnhöhle hervorrufen können; das Vorhandensein des Eiters im mittleren Nasengange, welcher aber nicht von der Stirnhöhle, sondern von Siebbeinzellen oder von der Kieferhöhle herrührt; die Schmerzhaftigkeit des Stirnhöhlengebietes und die Druckempfindlichkeit, welche aber nicht mit der gesunden Stirnhöhle zusammenhängt, und schließlich der elektrische und radiographische Stirnhöhlenbefund, welcher für eine kranke Stirnhöhle spricht, wo in der Tat die Stirnhöhle normal ist oder fehlt. Einige sehr instruktive Fälle sind veröffentlicht worden, die wir mit zwei Beobachtungen ergänzen, welche sich auf die Probeeröffnung der Stirnhöhle beziehen. In beiden Fällen zeigte der Röntgenbefund das Vorhandensein der Stirnhöhle, und zwar in dem einen Falle erkrankt, in dem anderen Falle gesund.

1. Fall. B. M., 17jähriges Mädchen, litt an einem linkseitigen Kieferhöhlenempyem, Eiterfluß vorhanden, im mittleren Nasengang Eiter, unangenehme Ausstrahlungen in der oberen Zahnreihe, sich steigernde Kopfschmerzen in der linken Stirngegend, Druckempfindlichkeit und Schmerzhaftigkeit im Gebiete der vorderen und unteren Stirnhöhlenwand und Schmerz auf Druck des Nervus supraorbitalis. Bei elektrischer Durchleuchtung ist die linke Kieferhöhle dunkel und die subjektive Lichtempfindung fehlt, die linke Stirnhöhle ist dunkel. Wir haben angenommen die Erkrankung der linken Kieferhöhle und Stirnhöhle. Auf endonasale Eröffnung der Kieferhöhle im unteren Nasengange und Ausspülung der Kieferhöhle besserte sich schon die Kieferhöhle, so daß auf dem Röntgenbilde kaum mehr ein Unterschied der beiden Kieferhöhlen zu bemerken war; aber die Stirnhöhle zeigte auf der Röntgenplatte eine ausgesprochene Verschleierung und dabei haben sich die Kopfschmerzen, ferner die Schmerzen und Druckempfindlichkeit an der linken Stirn gesteigert. Aus diesem Grunde beschlossen wir die Probeeröffnung der linken Stirnhöhle, im Falle ihrer Erkrankung ihre radikale Ausräumung, sonst die Neurektomie des Supraorbitalis. In der Narkose wurde die Stirnhöhle eröffnet und gesund gefunden, nach der Probeeröffnung der Stirnhöhle haben wir den Stamm des Nervus supraorbitalis herausgezogen und einige Zentimeter lang entfernt. Die Kopfschmerzen hörten auf.

In diesem Falle konnte man mit großer Wahrscheinlichkeit auf die Erkrankung der Stirnhöhle denken, was der Röntgenbefund zu unterstützen schien. Aber auch in diesem Falle wie in anderen Fällen zeigte sich, daß der Röntgenbefund keinen absoluten Wert besitzt bezüglich der Diagnostik der Stirnhöhlenerkrankung. Die entschiedene Verschleierung an der Röntgenplatte ist mit der größeren Dicke der vorderen Stirnhöhlenwand zu erklären. Die Fig. 5 zeigt diese Verschleierung der linken Stirnhöhle.

2. Fall. H. M., 28jährige Patientin, litt an einem akuten Stirnhöhlenempyem, alle klinischen Symptome: Kopfschmerz, Schmerz, Druckempfindlichkeit an der vorderen und unteren Stirnhöhlenwand, Eiterfluß, Eiter im vordersten obersten Teil des mittleren Nasenganges, welcher nach dem Abtupfen wieder erschien; bei elektrischer Durchleuchtung Verdunkelung der Stirnhöhle. Nach Resektion der mittleren Muschel und

Generated on 2019-10-24 10:01 GMT / http://hdl.handle.net/2027/uc1.b3252757
Public Domain in the United States, Google-digitized / http://www.hathitrust.org/access_use#pd-us-google
Digitized by Google
Original from UNIVERSITY OF CALIFORNIA

Ausspülung der Stirnhöhle wurde die Kranke geheilt. Zwei Monate später erscheint die Kranke wieder mit heftigen Kopfschmerzen, Eiter war in der Nasenhöhle nicht zu konstatieren, bei elektrischer und radiographischer Durchleuchtung war die Stirnhöhle normal. Die Patientin ließ sich ins St. Johann-Spital aufnehmen, wo Dozent Manninger die Neurektomie des Supraorbitalis ausführte und gleichzeitig eine Probeeröffnung der Stirnhöhle vornahm, welche den Röntgenbefund bestätigte; die Stirnhöhle war gesund und die von uns vorgenommene endonasale Behandlung führte gänzlich zum Ziel. Beide Fälle sind instruktiv, einerseits wird der diagnostische Wert des Röntgenbefundes vermindert, andrerseits sprechen sie für die Probeeröffnung der Stirnhöhle in zweifelhaften oder wahrscheinlichen Fällen.

Fig. 5.



Röntgenaufnahme. Natürliche Größe.

In diesem letzteren Fall wird der Befund entscheiden, entweder eine Neurektomie oder eine radikale Ausräumung der Stirnhöhle. Ist die Probeeröffnung auch negativ, so macht die Probeeröffnung und der Hautschnitt in der Augenbraue keine kosmetische Störung.

5. Angioma uvulae.

An der Uvula kommt selten das Angiom vor. In unserem Falle haben wir die haselnußgroße Geschwulst wegen den steigenden Störungen entfernt. L. S., 33jähriger Beamter, gibt an, daß man schon vor 7 Jahren an seinem Gaumenzäpfchen erweiterte Gefäße konstatiert hatte. Er selbst beobachtete auch, daß sein Zäpfchen sich verlängert und verdickt. Anfangs störte ihn nur

Digitized by Google
Original from UNIVERSITY OF CALIFORNIA
Generated on 2019-10-24 10:01 GMT / http://hdl.handle.net/2027/uc1.b3252757
Public Domain in the United States, Google-digitized / http://www.hathitrust.org/access_use#pd-us-google

das Gefühl des Fremdkörpers, später plagten ihn Brech- und Hustenreize, dann wurde er plötzlich im Schlafe gestört, Hustenanfälle traten auf, an welche sich Atembeschwerden anschlossen. Ich entfernte daher die Geschwulst, welche den Zungengrund berührte und das klinische Bild eines Angioms zeigte. Nach Bepinselung mit Adrenalin und Cocain und nach einer submucösen Injektion ($^1/_4$%iges Novocain und $^1/_2$ *mg* Adrenalin) des weichen Gaumens wurde **1** *cm* weit von der Uvula an den erweiterten Gefäßen eine Ligatur angelegt und die Uvula vom weichen Gaumen mit dem Thermokauter abgelöst. Die histologische Untersuchung der Geschwulst zeigte das Bild eines Angioms.

6. Mucocele der mittleren Nasenmuschel.

Ich veröffentlichte (Archiv f. Laryng.) einen Mucocelefall, welcher von der mittleren Muschel ausging, im inneren Augenwinkel eine Hervorragung und einen Exophthalmus verursachte. Nach der endonasalen Exstirpation war der Kranke geheilt. M. S., 21jähriges Mädchen, litt seit 4 Jahren an Verstopfung der Nase, zu der sich ausstrahlende Schmerzen in der Schläfengegend und Trockenheit im Rachen gesellten. Die Untersuchung zeigt eine dichte, nußgroße Geschwulst, welche dem Gebiete der mittleren Muschel entsprach, das Bild einer Knochenblase zeigte und sich an die Scheidewand und an die untere Muschel anlegte. Nach Entfernung des vorderen Teiles der Geschwulst erwies sich dieselbe als eine Knochenblase, als eine Mucocele der mittleren Muschel, sie enthielt graugelblichen Schleim, die 4 *cm* weite Kammer war von einer glatten, vascularisierten Schleimhaut bekleidet. Die Schleimhaut der mittleren Muschel zeigt eine polypöse Hypertrophie. Nach unseren Beobachtungen entspricht die Knochenblase der mittleren Muschel einer Siebbeinzelle und wir haben die Bezeichnung einer Muschelzelle empfohlen. Wir haben die Muschelzelle 9mal in der mittleren Muschel und 2mal in der oberen Muschel gefunden. Mit Ausnahme eines Präparates mündeten alle im oberen Nasengange. In unseren Fällen schwankte die Länge der mittleren Muschelzelle zwischen 8 und 20 *mm*, die Breite zwischen 5 und 14 *mm* und die Höhe zwischen 7 und 16 *mm*; die obere Muschelzelle war in einem Falle 14 *mm* lang und breit und 9 *mm* hoch, in dem anderen Falle war sie 19 *mm* breit, 23 *mm* lang und 13 *mm* hoch und bildete die untere Wand des Canalis opticus.

Diese Muschelzellen können Luft, Schleim oder Eiter enthalten, sie können infolge pathologischer Veränderungen wachsen und die ganze Nasenhöhle ausfüllen; außer der gestörten Nasenatmung können sie Drucksymptome, Reflexerscheinungen, Exophthalmus, Sehstörungen verursachen. Alle diese Symptome verschwinden nach ihrer endonasalen Entfernung. Meistens enthalten sie Luft, seltener kommen pathologische Veränderungen in Form von Mucocele und Pyocele zur Beobachtung. Die zumeist hohe Lage der Mündung der Muschelzelle am Dache der Blase im oberen Nasengang erschwert oder ver-

Digitized by Google
Original from UNIVERSITY OF CALIFORNIA
Generated on 2019-10-24 10:01 GMT / http://hdl.handle.net/2027/uc1.b3252757
Public Domain in the United States, Google-digitized / http://www.hathitrust.org/access_use#pd-us-google

hindert die Entleerung des angesammelten Sekretes, der Verschluß der Mündung führt zum pathologischen Wachstum mit der Bildung verschieden dicker Knochenwand. Außer dem vom Druck bedingten Exophthalmus und den Sehstörungen kann auch eine Neuritis retrobulbaris und Atrophie des Sehnerven entstehen, in einem solchen Falle bildet, wie wir beobachtet haben, die obere Muschelzelle die untere Wand des Canalis opticus. Die endonasale Entfernung geschieht nach der Dicke der Knochenwand mit der Schere, mit der Schlinge, mit der Knochenzange oder mit dem Meißel.

Wir wollen noch einige Bemerkungen machen, welche sich auf die Schwierigkeiten der Feststellung des Ausgangspunktes einer Mucocele beziehen. Außer den präformierten Höhlen, den Nebenhöhlen, sind es einzelne Teile des Siebbeinlabyrinthes, die Muschelzelle, die Bulla frontalis und die Bulla ethmoidalis, welche den Sitz der Mucocele bilden können, und öfters ist es schwer festzustellen, inwiefern die Stirnhöhle beteiligt ist. Die operative Freilegung gibt natürlich vollkommenen Aufschluß. In einem Falle beobachtete ich eine 2 *mm* hohe und breite, selten große Kammer der Bulla ethmoidalis. Wenn in einer solchen präformierten Höhle eine Mucocele entsteht, so kann sie in ihrem weiteren Wachstum sich sowohl gegen die Nasenhöhle als gegen die Stirnhöhle und Augenhöhle ausbreiten und leicht die Feststellung des Ausgangspunktes der Mucocele erschweren. Aber auch in solchen Fällen, wo die in der Stirnhöhle oder im Gebiete der Stirn sich befindliche Bulla frontalis den Ausgangspunkt der Mucocele bildet, ist es manchmal schwer oder ohne Freilegung unmöglich, festzustellen, ob die Mucocele in der Stirnhöhle oder in einer Bulla frontalis sitzt. Nach unseren Untersuchungen kann die Bulla frontalis in verschiedenem Maße den Raum der Stirnhöhle verengern und auch mit den Wänden der Stirnhöhle verwachsen sein. In einem Falle waren im Gebiete der Stirn zwei große Bullae frontales vorhanden, dort, wo gewöhnlich die Stirnhöhlen sich befinden, und nur hinter ihnen waren die eigentlichen Stirnhöhlen vorhanden. Die aus der Bulla frontalis, daher aus einer Siebbeinzelle ausgehende Mucocele kann leicht mit der Mucocele der Stirnhöhle verwechselt werden.

7. Durch Stirnhöhlenentzündung bedingte Sehstörungen.

1. Fall. J. B., 34jähriger Mann, mit Exophthalmus und Diplopie, Kopfschmerz, Sehstörung am rechten Auge, er sieht nur in einer Entfernung von einem halben Meter. Die vordere und untere Stirnhöhlenwand ist auf Druck schmerzhaft, im rechten mittleren Nasengang am Mündungsgebiet der Stirnhöhle Eiter. Adrenalin- und Cocainbepinselung, Ausspülung der Stirnhöhle brachte eine kleine Besserung; nach der Resektion des vorderen Endes der mittleren Muschel und Ausspülung der Stirnhöhle mit Borsäure und Perhydrollösung vermindert sich allmählich die Sekretion, die Sehstörung, der Exophthalmus schwindet und der Kranke sieht nach acht Wochen wieder gut.

Digitized by Google
Original from UNIVERSITY OF CALIFORNIA
Generated on 2019-10-24 10:01 GMT / http://hdl.handle.net/2027/uc1.b3252757
Public Domain in the United States, Google-digitized / http://www.hathitrust.org/access_use#pd-us-google

2. Fall. F. B., 25jähriges Mädchen, kam mit der Klage ins Spital, daß sie seit einigen Tagen schlecht sehe, nur die knapp vor ihr befindlichen Objekte; jetzt, nach 5 Tagen, hat sich ihr Sehen ganz verschlimmert. Die Augenuntersuchung stellte eine Amaurose des linken Auges fest. Die Untersuchung der Nase zeigt im linken mittleren Nasengange schleimiges Sekret, welches abgetupft am Mündungsgebiete der Stirnhöhle wieder erscheint; die untere Wand der Stirnhöhle ist auf Druck empfindlich. Auf Adrenalin-Cocainbepinselung und auf Ausspülung der Stirnhöhle vermindert sich die Sekretion, schwindet die Schmerzhaftigkeit der Stirngegend und bessert sich das Sehvermögen bis zur Genesung.

8. Akute Stirnhöhlenentzündung mit meningealen Symptomen.

Zu den ernsten Komplikationen der akuten und chronischen Stirnhöhlenempyeme gehören die sekundären Erkrankungen der Gehirnhäute. Unter den pathologischen Faktoren ist bekannt die direkte Infektion, der Infektionsweg in der Kontinuität der Gewebe, ferner auf dem Wege der Gefäße und der Anastomosen. Mit dieser Frage befassen wir uns an anderer Stelle, hier erwähne ich nur einen interessanten und glatt verlaufenen Fall, eine akute Stirnhöhlenentzündung mit meningealen Begleiterscheinungen.

H. K., 24jähriger Mann, bekam einen heftigen Schnupfen, dazu gesellten sich starke Kopfschmerzen, aus der rechten Nasenhälfte floß gelbliches Sekret. Am anderen Tage bekam der Kranke Krampfanfälle und öfters Schwindel, einmal fiel er in Ohnmacht und wurde darauf ins Spital gebracht. Das Gebiet der rechten Stirnhöhle war auf die geringste Berührung sehr schmerzhaft, im rechten mittleren Nasengang am Mündungsgebiet der Stirnhöhle gelbliches Sekret, große Kopfschmerzen, Schwindel, gesteigerter Kniereflex, Trousseaulinien, Erbrechen, 39° Fieber. Diese Symptome dauerten 3 Tage, dann hörte das Fieber auf, aber der Kopfschmerz hielt noch an. Einen Tag später läßt der Kopfschmerz allmählich nach, die Stirnhöhlengegend ist nicht mehr schmerzhaft, nur die untere Stirnhöhlenwand ist noch auf Druck empfindlich. Die innere Behandlung, ferner die Adrenalinkokainbepinselung und Ausspülung der Stirnhöhle erzielten das Verschwinden aller Symptome und der Kranke verließ gesund das Spital. Eine Komplikation der Stirnhöhlenerkrankungen, die sekundäre Meningitis serosa wurde in 5 Fällen beschrieben, infolge eines Siebbeinempyems wurde sie einmal, infolge eines Keilbeinhöhlenempyems zweimal beobachtet. Unter diesen Fällen heilten 6.

9. Intermittierende Geruchsstörungen.

Auf Grund unserer Beobachtungen und Untersuchungen haben wir drei Formen der Anosmie unterschieden, und zwar die essentielle Anosmie, die mechanische oder respiratorische Anosmie und die funktionelle Anosmie. Die ausführlichen Ergebnisse unserer Untersuchungen sind im Archiv für Laryngologie, Bd. 15, veröffentlicht. Bei dieser Gelegenheit erwähnen wir seltenere

Generated on 2019-10-24 10:01 GMT / http://hdl.handle.net/2027/uc1.b3252757
Public Domain in the United States, Google-digitized / http://www.hathitrust.org/access_use#pd-us-google
Digitized by Google
Original from UNIVERSITY OF CALIFORNIA

Formen der intermittierenden Anosmie, Hyposmie, Hyperosmie und Parosmie. Diese intermittierenden Geruchsstörungen sind zumeist an nervösen Individuen, in Fällen von Hysterie und Neurasthenie zu beobachten, wo die Ursache, die objektive Grundlage nicht festzustellen ist. Wir haben bei nervösen Individuen, in Fällen von Hysterie und Neurasthenie totale und partielle Anosmie und Kakosmie mit längerer und kürzerer Dauer beobachtet, welche mit der Behandlung des Grundleidens sich besserten und schwanden. Wir haben einseitige und doppelseitige Anosmie und Hyposmie beobachtet. Bei einem 17jährigen Mädchen war auf hysterischer Grundlage linkseitige Hemiplegie, linke Gesichtsfeldverengung, linkseitige Anästhesie der Haut, der Zunge, des Rachens, der Epiglottis, der Nasenhälfte und der Cornea, ferner linkseitige totale Anosmie vorhanden, während auf der rechten Seite das Riechvermögen vollständig normal war. Auf die seltene Form der intermittierenden Geruchsstörung hat Zwaardemaker die Aufmerksamkeit gelenkt mit der Veröffentlichung einer geheilten intermittierenden Anosmie.

Bei einer 50jährigen Dame, die von einer milderen Basedowschen Krankheit geheilt wurde, beobachteten wir die Anosmia intermittens. Ohne besonderen feststellbaren Grund verlor die Patientin auf einige Tage vollständig ihr Geruchsvermögen, welches dann wieder zurückkehrte. Ein anderes Mal verlor sie auf einige Wochen ihr Geruchsvermögen, welches dann wieder eintrat.

Bei einer 30jährigen Frau erscheinen abwechselnd unangenehme Gerüche, welche in ihrer Umgebung nicht existieren und welche dann wieder auf eine Zeit verschwinden. Inzwischen tritt wieder auf ein, zwei Tage totale Anosmie auf, welche wieder verschwindet und die Kranke hat nachher keine Geruchsstörungen.

Bei einem 45jährigen Manne besteht tage- und wochenlang eine Anosmie, dann riecht er wieder monatelang gut, sogar zu fein. Seine Anosmie ist so stark, daß er 5000 Riecheinheiten von Ätherbisulfid nicht verpüren kann. Die Anosmie folgt seinem Kopfschmerz, wird auch von einem Nasenkatarrh verursacht, erscheint auch bei körperlicher und geistiger Ermüdung, während er an klimatischen Orten, bei einer ausspannenden, kräftigenden Kur sich sehr wohl fühlt und gut riecht. Es ist charakteristisch für dieses nervöse Krankheitsbild, daß auf die Anosmie eine Hyperosmie folgt. Wir haben es in diesem Falle mit einer interessanten Form der Anosmia intermittens und der Hyperosmia intermittens zu tun.

In diesen Fällen ist das Grundleiden, die Nervosität, Hysterie, Neurasthenie, Anämie zu behandeln und dieselbe mit entsprechender Nasenbehandlung zu verknüpfen, wenn eventuell in der Nasenhöhle Veränderungen vorhanden sind.

Digitized by Google
Original from UNIVERSITY OF CALIFORNIA
Generated on 2019-10-24 10:01 GMT / http://hdl.handle.net/2027/uc1.b3252757
Public Domain in the United States, Google-digitized / http://www.hathitrust.org/access_use#pd-us-google

Über Inhalationen im Altertum und die mannigfachen Methoden derselben zur Heilung der verschiedenen Krankheiten mit zwei Abbildungen eines antiken gläsernen Inhalationsgefäßes.

Vortrag, gehalten auf dem 16. internationalen Ärztekongreß in Budapest 29. August bis 4. September 1909 von Dr. **Dimitrios Styl. Dimitriadis**, Privatdozent der Athener Universität.

(Mit 2 Figuren.)

Die Therapie mannigfacher Krankheiten durch Dämpfe ist sehr alt: das bezeugen uns die verschiedenen aus dem Altertum erhaltenen medizinischen Werke.

Zuerst finden wir in solchen Werken der Inder (Grundriß der indoarischen Philologie und Altertumskunde von Georg Buehler [Medizin], Straßburg 1901, pag. 28, 91, 109, 115, 117, 118) die Worte Dhuma und Dhumapanna, unter denen wir Rauch und Rauchtrinken zu verstehen haben, also Inhalationen; letztere geschahen in die Nase und den Mund. Nach Caraka werden die zu verwendenden Arzneistoffe pulverisiert und zu einem Teig zusammengeknetet, der über einen Rohrhalm geklebt wird. Wenn der Teig trocken ist, zieht man den Halm heraus, steckt die so entstandene Teigröhre in eine andere von Metall, Holz oder Elfenbein, zündet sie an und steckt das andere Ende der letzteren in den Mund oder die Nase.

Nach Susruta gibt es 5 Arten von Dhuma. Nach Astangahrdaga ist Dhuma bei Kopf- und Halsleiden indiziert, auch um der Entstehung solcher Leiden vorzubeugen.

Nach Caraka, Susruta und Astrangasamgraha auch bei Schlafsucht, Mattigkeit, Bleichsucht, Vergiftungen, Blutungen, Tollheit usw. Lokale Anwendung von Rauch durch Röhren bei Geschwüren, Hautkrankheiten u. dgl. heißt Dhupana, Räucherung. Besonderer Erwähnung geschieht derselben bei Kehlkopfkrankheiten, Geschwüren, Ohrenkrankheiten, Nasenleiden und Zahnweh.

Bei den alten Griechen erwähnt zuerst Hippokrates Inhalationen. Er wandte zur Herstellung der Dämpfe mancherlei Methoden an. Wir unterlassen es, die verschiedenen von ihm angewandten Medikamente hier anzuführen, und begnügen uns mit der Beschreibung der Gefäße und deren Zubehör.

Hippokrates (Littré, Bd. 6, Paris 1849, pag. 344) empfiehlt bald ein Gefäß, das an seiner Öffnung mit der Hälfte einer Coloquinte, die ihres Inhalts entleert wurde, verschlossen ist. In den oberen Teil der Coloquinte wird ein Loch gemacht, durch welches dann die Dämpfe der in dem Gefäße kochenden Flüssigkeiten und Arzneimittel aufsteigen: natürlich wird dieser antike Inhalationsapparat über einer Feuerstelle genügend erwärmt.

Digitized by Google
Original from UNIVERSITY OF CALIFORNIA
Generated on 2019-10-24 10:01 GMT / http://hdl.handle.net/2027/uc1.b3252757
Public Domain in the United States, Google-digitized / http://www.hathitrust.org/access_use#pd-us-google

Bald rät Hippokrates (Littré, Bd. 7, Paris 1851, pag. 422, Bd. 8, Paris 1853, pag. 52, 280, 398, 424) ferner, ein neues, noch ungebrauchtes Gefäß zu benützen, in dasselbe die zum Inhalieren bestimmten Medikamente zu tun und in den Deckel des Gefäßes ein Loch zu machen, in das dann ein Rohrhalm fest eingefügt werde. Um ein Entweichen der Dämpfe an den Rändern des Deckels und des Gefäßes zu verhindern, werden diese mit Lehm verstrichen.

Auch in das erste Gefäß, das mit einer ausgehöhlten Coloquintenhälfte verschlossen ist und bei dem die Dämpfe durch das Loch in derselben auf-

Fig. 1. Fig. 2.



$^1/_4$ der natürlichen Größe.

steigen, kann man, wie ebenfalls Hippokrates (Littré, Bd. 8, pag. 438) anrät, einen Rohrhalm fest einfügen, aus dessen freiem Ende dann die Dämpfe aufsteigen. Die Einfügung eines langen Rohrhalms hat als Hauptzweck, die größtmöglichste Entfernung des leidenden Organs des Menschen, auf das die Dämpfe strömen sollen, von der zur Erwärmung des Gefäßes bestimmten Feuerstelle zu erwirken.

Hippokrates empfiehlt auch die Anwendung eines Gefäßes mit weiter Öffnung, in das die zur Inhalation bestimmten flüssigen Medikamente getan werden. Die Patientin setzt sich dann auf einen Stuhl, dessen Sitzfläche durchlöchert ist, und unter dem Stuhl befindet sich das über einer Feuerstelle er-

Digitized by Google
Original from UNIVERSITY OF CALIFORNIA
Generated on 2019-10-24 10:01 GMT / http://hdl.handle.net/2027/uc1.b3252757
Public Domain in the United States, Google-digitized / http://www.hathitrust.org/access_use#pd-us-google

wärmte Gefäß, aus dem die Dämpfe direkt in die Geschlechtsteile strömen (Hipp., Littré, Bd. 7, pag. 422, Bd. 8, pag. 352, 362).

Auch verordnete er, man solle den ganzen Körper und den Kopf des Patienten (Hipp., Littré, Bd. 8, pag. 162) mit einem Laken bedecken und das Gefäß darunter stellen, dann werde der Patient von den Dämpfen umgeben und er inhaliere sie.

Noch einfacher ist folgende, von Hippokrates angegebene Methode: Ein gewöhnliches Gefäß mit den erwärmten Inhalationsmedikamenten wird mit einem Tuch zugedeckt, dieses an den Rändern des Gefäßes festgebunden und die Patientin hockt sich über das Gefäß hin, worauf die Dämpfe in die Geschlechtsteile aufsteigen (Hipp., Littré, Bd. 8, pag. 438).

Noch eine andere Methode finden wir bei ihm: Man gräbt ein Loch in die Erde, tut heiße Kohlenasche in dasselbe und in das so erwärmte Loch die zur Inhalation bestimmten Arzneistoffe. Die Patientin hockt dann auch mit geöffneten Schenkeln über dem Loche und die Dämpfe steigen in die Geschlechtsteile hinauf (Hipp., Littré, Bd. 8, pag. 438).

Archigenes (Galeni opera omina, Kuehn, Bd. 12, Lipsiae 1862, pag. 628) empfiehlt, die Flüssigkeit, deren Dämpfe inhaliert werden sollen, in ein Gefäß mit enger Öffnung zu tun, diese mit einem Tuche zuzubinden und dann die Öffnung des Gefäßes dem leidenden Ohr zum Beispiel zu nähern.

Apollonius (Galen, Kuehn, Bd. 12, pag. 651, Bd. 14, pag. 333) folgt dem Hippokrates; er verordnet die Inhalation durch einen Rohrhalm sowie durch eine Coloquinte (Galen, Kuehn, Bd. 12, pag. 653), ferner die Inhalation durch einen durchlöcherten Rohrhalm, der fest in ein Loch in den Deckel eines Gefäßes eingelassen ist. Als letzte Methode finden wir dann bei ihm folgende: Man gibt die flüssigen Arzneimittel in ein unbenütztes, enghalsiges Gefäß, erwärmt diese durch hineingeworfene, genügend erwärmte Tonscherben, worauf der Patient das leidende Ohr über die Öffnung des Gefäßes hält, um so die dem Gefäß entströmenden Dämpfe in das Ohr aufzunehmen, dabei muß aber das Ohr gegen die heißen Dämpfe durch ein Tuch geschützt werden.

Celsus verordnet Inhalationen bei Nasenleiden (Celse, Traité de la Médicine par M. des Etances, Paris 1859, pag. 97, 99, 187, 188, 189, 213 e 247), Angina, Zahnschmerzen, Mandelanschwellungen und Augenleiden. Er verwendet dazu ein mit Wasser gefülltes Becken, in dem sich die pharmazeutischen Substanzen befinden. Dieses Becken soll man dem sitzenden Patienten, der Kopf und Körper gut verhüllt haben muß, nähern. Sie werden durch Einlegen heißer Steine erzeugt.

Dioscouridis (Pedacii Dioscourid Anazarbei Omnia von Joanni Antonii Saraceni, Lugdunum 1598, Parabilium, Libr. 1, pag. 15) sagt, man müsse das Gefäß mit einem Deckel verschließen und die Ränder mit Lehm verstreichen.

Digitized by Google
Original from UNIVERSITY OF CALIFORNIA
Generated on 2019-10-24 10:01 GMT / http://hdl.handle.net/2027/uc1.b3252757
Public Domain in the United States, Google-digitized / http://www.hathitrust.org/access_use#pd-us-google

dann in der Mitte des Deckels ein Loch machen, in das man einen Rohrhalm einfüge, durch den man die Dämpfe aufsteigen lasse und sie dann auf das leidende Organ dirigiere.

Oribasius (Oeuvres de Oribase par Bussemaker et Daremberg, Paris 1854, Bd. 2, pag. 424) verordnet, die zur Inhalation bestimmten Medikamente in ein neues, ungebrauchtes Gefäß zu tun, dasselbe mit hölzernem, in der Mitte durchlochtem Deckel zu schließen und die Ränder desselben mit Lehm zu verkleben. In das Loch des Deckels füge man dann einen ganz durchbohrten Rohrhalm und in dessen äußeres Ende eine Bleiröhre mit glattem Rande an der Öffnung, um dasselbe in den Uterusmund einzuführen und durch ihn die Dämpfe.

Aetius (Aetius Amidenus von Aldus, 1534, Bd. 3, pag. 163) verordnet gleichfalls das Gefäß mit dem Deckel, in dessen Mitte ein Rohrhalm eingefügt ist, auf dessen freies Ende ein kleines ausgeblasenes Ei gesteckt ist, das man am oberen Ende durchlöchert. Dies hält der Patient an den Mund, um die durch das Loch des Eies ausströmenden Dämpfe zu inhalieren. Das Ei wendet er an, damit sich der Patient mit dem heiß gewordenen Ende des Rohrhalms nicht den Mund verbrennt.

Auch Alexander Trallianus (Alex. Trall. Medicus Lutetiae, 1548, pag. 59) verordnet das gleiche Gefäß mit in den Deckel eingefügtem Rohrhalm.

Bei einem Besuch des Zentralmuseums in Athen fanden wir im großen Saal der Vasen ein Gefäß aus Glas von seltsamer Form. Auf unsere Anfrage beim Direktor des Museums, wofür man das Gefäß halte, bekamen wir die Antwort, es sei bis jetzt noch keine Erklärung hierfür gefunden. Das Gefäß ist unter der Nummer 11.694 im Katalog aufgeführt, wurde auf der Insel Kreta gefunden und dem Museum geschenkt. Der Direktor des Museums, Herr Dr. Stais, hatte die Güte, uns zu gestatten, das Gefäß von zwei Seiten zu photographieren und über dasselbe zu berichten, und teilte uns noch mit, daß es aus römischer Zeit stamme. Wir sind nun der Ansicht, daß der früheste Zeitpunkt für die Herstellung des Gefäßes das Ende des 1. Jahrhunderts v. Chr. sei, und zwar deshalb, weil die Anwendung des Blasens im Glasgewerbe erst zur Zeit des Pompejus erfunden wurde. Das im 1. Jahrhundert n. Chr. erzeugte Glas war fein und durchsichtig, das im 2. Jahrhundert n. Chr. vollkommen wasserhell („Das Glas im Altertum" von Anton Kisa, Leipzig 1908, W. Hiersemann) und farblos, dasselbe irisiert nur wenig, nimmt aber dagegen eine leichte Trübung an. Diese Eigenschaften hat nun unser Glas, wir können es also in dieses Jahrhundert setzen. Wozu war es nun bestimmt? Diese Frage können wir sehr wohl beantworten, wenn wir in Betracht ziehen, wie die oben angeführten alten Schriftsteller die Inhalationen ausführen ließen. Vor allen führen uns Archigenes und Apollonius auf die Antwort, denn sie verordnen für die Inhalationen ein Gefäß mit engem Hals: über den Stoff, aus dem dieses

Digitized by Google
Original from UNIVERSITY OF CALIFORNIA
Generated on 2019-10-24 10:01 GMT / http://hdl.handle.net/2027/uc1.b3252757
Public Domain in the United States, Google-digitized / http://www.hathitrust.org/access_use#pd-us-google

hergestellt war, sagen sie nichts, es kann also sehr wohl aus Glas gewesen sein. So können wir wohl auch das hier abgebildete Gefäß für ein zur Inhalation benütztes halten, denn sowohl seine Größe als seine Form berechtigen zu dieser Annahme und wir werden darin noch bestärkt durch den Umstand, daß die Archäologen keine Erklärung für dessen Verwendung finden konnten.

Aus der k. k. Univ.-Ohrenklinik in Wien (Vorstand Prof. Urbantschitsch).

Zur Eröffnung der Kieferhöhle vom unteren Nasengang.

Von **Dr. Erich Ruttin**, Assistenten der Klinik.

(Mit 4 Figuren.)

Sowohl die konservative wie operative Behandlung des chronischen Kieferhöhlenempyems hat zahlreiche Anhänger. Ich will mich in Gegenwärtigem nicht mit dieser Frage beschäftigen, die ja bereits eine überreiche Literatur aufweist.

Für diejenigen Fälle, für die aus dem einen oder anderen Grunde eine konservative Behandlung wünschenswert erscheint, hatten die meisten Methoden den Nachteil, daß sie einen Teil der Muschel opferten. Es hat sich daher das Bestreben gezeigt, Operationsmethoden mit Erhaltung der unteren Muschel einzuführen. (Heermann, Cordes, Hirsch.)

Heermann schildert seine Methode: „Nach gründlicher Anästhesierung des unteren Nasenganges durchtrenne ich mit der Schere den vorderen aufsteigenden Schenkel der unteren Muschel dicht an ihrem Ansatz; dann führe ich die große Killiansche Septumzange geschlossen in den unteren Nasengang, so daß die eine Branche gegen den Nasenboden, die andere gegen den freien Rand der unteren Muschel gerichtet ist. Durch Öffnen der Zange breche ich die untere Muschel in ihrem hinteren absteigenden Schenkel durch und klappe sie nach oben um.“ [1])

Cordes[2]) empfiehlt die Denkersche Methode, aber mit Erhaltung der unteren Muschel.

Hirsch[3]) legt nach temporärer Resektion der vorderen Hälfte der unteren Muschel eine dauernde Öffnung im unteren Nasengang an und näht hierauf die Muschel an Ort und Stelle an.

Ich glaube nun, daß die vollständige Erhaltung der Muschel in folgender Weise vorgenommen werden kann. Tatsächlich habe ich mit dieser Methode bisher gute Resultate erzielt.

---

[1]) Münchener med. Wochenschrift, 1906, S. 1162.

[2]) Monatsschrift für Ohrenheilkunde, 1906, Nr. 11.

[3]) Wiener med. Wochenschrift, 1908, Nr. 27, S. 1550.

Digitized by Google
Original from UNIVERSITY OF CALIFORNIA
Generated on 2019-10-24 10:01 GMT / http://hdl.handle.net/2027/uc1.b3252757
Public Domain in the United States, Google-digitized / http://www.hathitrust.org/access_use#pd-us-google

Nach Injektion einer Mischung von $^1/_2$ % Cocain mit einigen Tropfen Adrenalin in die untere Muschel, die laterale Wand des unteren Nasenganges und vor dem Ansatz der unteren Muschel (man braucht etwa 2—3 Pravazsche Spritzen dieser Lösung), schneide ich den vorderen Ansatz der unteren Muschel mit einem Skalpell ein (Fig. 1). Sodann meißle ich den ganzen Ansatz der unteren Muschel so durch, daß die Muschel nur an der ihre obere Fläche überziehenden Schleimhaut hängt (Fig. 2). Dabei ist es wichtig, daß die Wärterin

Fig. 1.

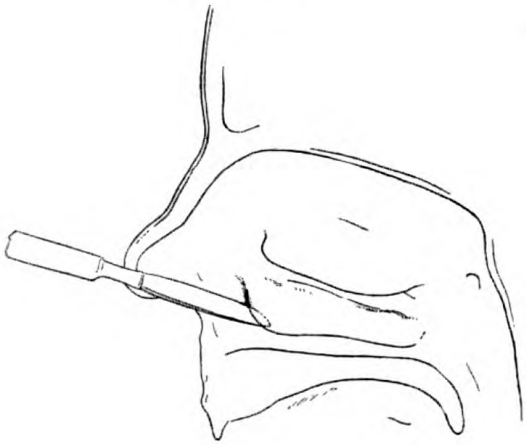

Fig. 2.

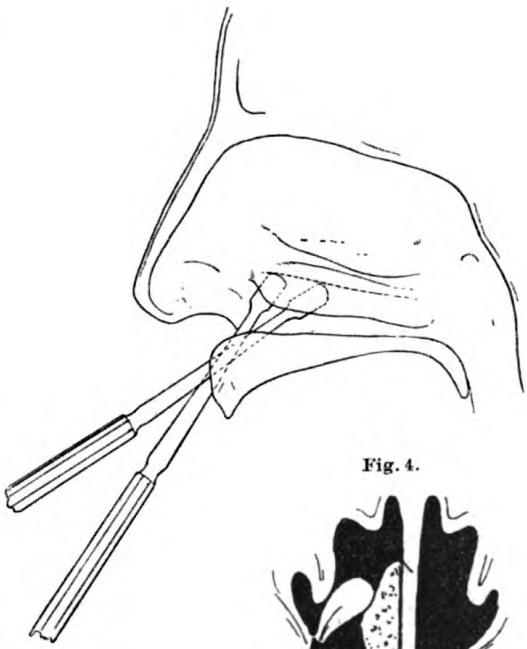

Fig. 3.

Fig. 4.

die Haken hält und man beide Hände frei hat, die linke führt den Meißel, die rechte den Hammer. Hierauf wird die Muschel nach oben geschlagen. Es geht dies natürlich mit jeder Nasenpinzette; angenehmer ist folgendes dazu konstruierte Instrument (Fig. 3). Die hohle Branche stemmt sich an den Nasenboden, die runde schlägt die Muschel nach oben. In der nach oben geschlagenen Lage wird sie durch einen Brüningschen, an einem Faden befestigten Gummischwammtampon erhalten (Fig. 4). Der Faden wird an der Wange mittelst Heftpflaster befestigt und dient dazu, den Tampon gegen ein unvorsichtiges

Digitized by Google
Original from UNIVERSITY OF CALIFORNIA
Generated on 2019-10-24 10:01 GMT / http://hdl.handle.net/2027/uc1.b3252757
Public Domain in the United States, Google-digitized / http://www.hathitrust.org/access_use#pd-us-google

Hineinstoßen gegen den Rachen zu schützen. Jetzt hat man genügend Platz, die Kieferhöhle vom unteren Nasengang zu eröffnen. Nach erfolgter Operation schlägt man nach Entfernung des Brüningschen Gummischwammtampons die Muschel wieder in normale Lage und erhält sie durch untergeschobene Tampons bis zur Anheilung in dieser Lage. In leichten Fällen, wo ich glaube, mit der konservativen Behandlung auszukommen, verfahre ich in der angegebenen Weise. In schweren Fällen operiere ich nach Luc-Cadwell oder Denker, nachdem ich vorher die Muschel von der Nase aus in der angegebenen Weise nach oben geschlagen habe.

Vereinsberichte.

Aus verschiedenen Vereinen.

Gesellschaft für Natur- und Heilkunde in Dresden.

Sitzung am 21. November 1908.

(Deutsche med. Wochenschrift, 1909, Nr. 9.)

Auf Grund seiner Beobachtungen kommt Herr Petzner zu folgenden Resultaten: „Bei cerebraler Apoplexie ist der weiche Gaumen zeltförmig auf die kranke Seite verzogen. Diese Gaumenverziehung kann oft das einzige Residuum eines sonst symptomlos geheilten apoplektischen Insultes sein.

Ärztlicher Verein in München.

Sitzung am 25. November 1908.

(Deutsche med. Wochenschrift, 1909, Nr. 9.)

Herr v. Malaifé demonstriert *a)* einen Mann mit Halsrippe am 7. Halswirbel. Durch Druck der Rippe auf den Plexus brachialis ist eine Funktionsschwächung des rechten Extensor indicis proprius und Extensor digitorum communis bedingt;

b) ein Trauma der linken Halsseite beim Abladen von Bierflaschen: im Bereich des dritten Cervicalsegmentes Anästhesie und Hypalgesie des linken Trigeminus. Auch hier war eine Halsrippe vorhanden.

Herr Mader berichtet über ein Rezidiv eines Kehlkopfcarcinoms. Dasselbe wurde mittelst eines zu diesem Zwecke hergestellten Apparates direkt bestrahlt und zum Schwinden gebracht. Vorläufige Heilungsdauer beträgt 2 Jahre.

Herr Trautmann berichtet über seine günstigen Erfolge mit der Pyocyanasebehandlung bei Kieferhöhleneiterungen bei Diphtherie, bei Ozaena und Pharyngitis. Bei chronischen Prozessen der Höhlen waren die Resultate ungünstig.

Sitzung am 16. Dezember 1908.

(Deutsche med. Wochenschr., 1909, Nr. 16.)

Herr Uffenheimer bespricht die Frage: „Weshalb versagt das Behringsche Diphtherieserum in gewissen Fällen?“ Vortragender regt Versuche auf diesem Gebiete an, da die Frage noch ungeklärt sei.

Generated on 2019-10-24 10:01 GMT / http://hdl.handle.net/2027/uc1.b3252757
Public Domain in the United States, Google-digitized / http://www.hathitrust.org/access_use#pd-us-google
Digitized by Google
Original from UNIVERSITY OF CALIFORNIA

Medizinische Gesellschaft in Leipzig.

Sitzung am 10. November 1908.

(Deutsche med. Wochenschr., 1909, Nr. 12.)

Herr Viereck demonstriert einen Fall von Tuberkulose des Taschenbandes, der durch lokale Behandlung (Kauterisation) vollständig geheilt ist, sowie einen ähnlichen, bereits früher vorgestellten Patienten.

Ärztlicher Verein in Stuttgart.

Sitzung am 2. November 1908.

(Deutsche med. Wochenschr., 1909, Nr. 12.)

Herr Hofmeister demonstriert einen substernalen Ringkropf nach Exstirpation des ganzen linken und von 3 Vierteln des rechten Lappens. Der Fall ist deswegen interessant als Beispiel eines Morbus Basedowi ohne Kropf, da palpatorisch nur der rechte obere Pol der Schilddrüse nachweisbar und der substernale Kropf nur durch Röntgenphotographie sicherzustellen war. Nach der ausgedehnten Kropfexcision gingen die Basedowsymptome in wenigen Tagen zurück.

Berliner Otologische Gesellschaft.

Sitzung am 4. Dezember 1908.

(Deutsche med. Wochenschr., 1909, Nr. 13.)

Herr Wagener demonstriert ein Instrument zur Naht der Gaumenbogen bei Blutung nach Tonsillotomie.

Sitzung am 15. Jänner 1909.

(Deutsche med. Wochenschr., 1909, Nr. 24.)

Herr Beyer berichtet über einen Fall von Sehnervenaffektion im Anschlusse an Erkrankungen des Siebbeins.

Herr Haenlein berichtet über Infektion nach Adenotomie auf dem Wege: Plexus pharyngeus, V. nasalis, V. facialis ant., V. ophthalmica, V. centralis retinae. Heilung.

Herr Wolf berichtet von Schwellung der ganzen linken Gesichtshälfte im Anschlusse an Adenotomie.

XXX. Versammlung der balneologischen Gesellschaft in Berlin.

März 1909.

(Deutsche med. Wochenschr., 1909, Nr. 13.)

Herr Otto Günzel: Das Asthma bronchiale ist oft durch Druckpunkte in der Nase bedingt, ist dies aber nicht der Fall und ist das Asthma auf einen Herzfehler, Arteriosklerose, Pleuritis, Lungeninfiltration und Atelektasen nicht zurückzuführen, empfiehlt Verf. die Elektrisierung der Atmungsnerven (Vagus, Accessorius, Phrenicus, Sympathicus) mit hochfrequentem, unterbrochenem Gleichstrom.

(Deutsche med. Wochenschr., 1909, Nr. 14.)

Herr Gutzmann spricht über die Behandlung der Neurosen der Stimme und Sprache. Für die Einatmung bei gewissen Stimmstörungen gebraucht er

Generated on 2019-10-24 10:01 GMT / http://hdl.handle.net/2027/uc1.b3252757
Public Domain in the United States, Google-digitized / http://www.hathitrust.org/access_use#pd-us-google
Digitized by Google
Original from UNIVERSITY OF CALIFORNIA

das Druckdifferenzverfahren von Brot, für die Einübung der richtigen Stimmbewegungen einen Satz von elektrischen Stimmgabeln, die ihre Vibration mittelst Pelotte auf den Hals übertragen.

Berliner medizinische Gesellschaft.

Sitzung am 24. März 1909.

(Deutsche med. Wochenschr., 1909, Nr. 14.)

Herr Holländer spricht über die Indikation zu plastischen Operationen und stellt eine Reihe von ihm ausgeführter Rhinoplastiken wegen lupösen Defektes der Nase vor. Vortragender verwirft die Anwendung von Prothesen.

Sitzung am 9. Juni 1909.

(Deutsche med. Wochenschr., 1909, Nr. 25.)

a) Herr Edmund Meyer: Beim vorgestellten Patienten wurde wegen Carcinom der Kehlkopf und ein Teil des Pharynx entfernt. Vorzügliche Heilung. Atmung durch die eingenähte Trachea. Stimmbildung nicht gut ohne Gluckschen Kehlkopf.

b) Narbenverschluß der Trachea gegen den Larynx bei einem 17jährigen Mädchen. Vor 9 Jahren Tracheotomie wegen Diphtherie. Entfernung der Narbe, Dekanülement ermöglicht.

c) Demonstration eines festen Wasserstoffsuperoxydpräparates.

Medizinische Gesellschaft in Zwickau.

Sitzung am 15. Dezember 1908.

(Deutsche med. Wochenschr., 1909, Nr. 16.)

Herr Risel demonstriert eine aspirierte Haselnußschale im linken Hauptbronchus, das Lumen zum größten Teil verschließend. Der Fremdkörper wurde vom Kinde 6 Wochen vor dem Tode aspiriert. Der Tod war durch multiple gangränöse Herde in der linken Lunge mit chronischen pneumonischen Veränderungen in deren Umgebung verursacht.

Schlesische Gesellschaft für vaterländische Kultur in Breslau.

Sitzung am 11. Dezember 1908.

(Deutsche med. Wochenschr., 1909, Nr. 17.)

Herr Zieler demonstriert chronischen Malleus der Nase und Oberlippe. Infektion durch ein Pferd. Diagnose durch Tierversuche und Hautimpfung mit Mallein. Therapie: Röntgenbestrahlung.

Kongreß für innere Medizin in Wiesbaden.

April 1909.

(Deutsche med. Wochenschr., 1909, Nr. 18.)

Herr Paessler berichtet über eine Reihe von Fällen allgemeiner Sepsis und einer hämorrhagischen Nephritis, sämtlich in wenigen Tagen geheilt durch Beseitigung des Grundleidens i. e. Eiterung an den Tonsillen, an den Zähnen etc. etc. Störung des Allgemeinbefindens (Kopfschmerzen, subfebrile

Digitized by Google
Original from UNIVERSITY OF CALIFORNIA
Generated on 2019-10-24 10:02 GMT / http://hdl.handle.net/2027/uc1.b3252757
Public Domain in the United States, Google-digitized / http://www.hathitrust.org/access_use#pd-us-google

Temperaturen) und arteriosklerotische Herzveränderungen können zuweilen auf Tonsillarerkrankungen zurückgeführt werden.

Kongreß der Deutschen Gesellschaft für Chirurgie.

Berlin, April 1909.

(Deutsche med. Wochenschr., 1909, Nr. 19.)

Herr Tilmann (Köln) hat vor 4 Jahren den Hypoglossus, wo der Ramus descendens abgeht, an das periphere Ende des Facialis an seiner Austrittsstelle an der Schädelbasis angenäht. Erst nach $2^1/_2$ Jahren hat Patient einigermaßen umgelernt, so daß jetzt aktive Bewegungen im Facialisgebiet erfolgen.

Gesellschaft für innere Medizin und Kinderheilkunde in Wien.

Sitzung am 3. Dezember 1908.

(Deutsche med. Wochenschr., 1909, Nr. 20.)

Schlesinger stellt einen Patienten mit hysterischem Spasmus palatinus vor.

Sitzung am 10. Dezember 1908.

Goldreich stellt ein 7jähriges Mädchen mit beiderseitigen Rippen am 7. Halswirbel vor. Keine Beschwerden.

Wissenschaftlicher Verein der Militärärzte der Garnison Wien

Sitzung am 5. Dezember 1908.

(Deutsche med. Wochenschr., 1909, Nr. 21.)

Fein bespricht die Diagnostik und Therapie der Kieferhöhleneiterungen.

Verein deutscher Ärzte in Prag.

Sitzung am 8. Januar 1909.

(Deutsche med. Wochenschr., 1909, Nr. 22.)

Herr Imhofer spricht über Phonasthenie bei Sängern.

Verein deutscher Ärzte Düsseldorfs.

Sitzung am 18. Januar 1909.

(Deutsche med. Wochenschr., 1909, Nr. 27.)

Herr Kenner berichtet über die Entfernung eines Knochens aus dem Oesophagus (24 *cm* hinter der oberen Zahnreihe) mittelst des Oesophagoskops.

Sitzung am 8. Februar 1909.

(Deutsche med. Wochenschr., 1909, Nr. 32.)

Herr Schmidt: Operation eines adenomatösen Nasenrachenfibroms.

Digitized by Google
Original from UNIVERSITY OF CALIFORNIA
Generated on 2019-10-24 10:03 GMT / http://hdl.handle.net/2027/uc1.b3252757
Public Domain in the United States, Google-digitized / http://www.hathitrust.org/access_use#pd-us-google

Freie Vereinigung der Chirurgen Berlins.

Sitzung am 8. Februar 1909.

(Deutsche med. Wochenschr., 1909, Nr. 30.)

Herr Brentano berichtet über eine von ihm mit günstigem Heilerfolge exstirpierte Struma intratrachealis bei einem 19jährigen Mädchen. Der Tumor war kirschengroß und stand mit der Thyreoidea nicht in Zusammenhang.

Naturforschende Gesellschaft in Freiburg.

Sitzung am 29. Juli 1909.

(Deutsche med. Wochenschr., 1909, Nr. 33.)

Herr Aschoff demonstriert drei Fälle von Tracheopathia osteoplastica (multiple Exostosenbildung in der Schleimhaut der Trachea).

F. Neumann.

Bücherbesprechungen.

Verhandlungen des Vereines deutscher Laryngologen 1909. Herausgegeben vom Schriftführer Dr. med. Felix Blumenfeld, Wiesbaden, Würzburg. Kurt Kabitzsch. A. Stubers Verlag. 1909.

Mit dankenswerter Schnelligkeit hat der rührige Schriftführer des schon über 400 Mitglieder zählenden Vereines die Verhandlungen erscheinen lassen. Die 237 Seiten starke, mit zahlreichen Illustrationen ausgestattete Broschüre bringt ein Bild von dem reichen wissenschaftlichen Erfolg der diesjährigen Versammlung. Da die Vorträge in diesem Blatte schon referiert wurden, sei hier nicht mehr näher auf den Inhalt eingegangen. O. Kahler.

Über die Wirkungsweise der Gaumen- und Schlundmuskulatur bei angeborener Gaumenspalte. Von Hofrat Dr. med. C. Röse. Berlin 1909. Julius Springer.

Verf. empfiehlt in Fällen von angeborener Gaumenspalte, bei denen der operative Verschluß im frühen Kindesalter versäumt wurde, im Hinweise auf den trotz tadellos gelungener Operation oft ausbleibenden günstigen Sprecherfolg die Prothesenbehandlung. Nach einer Beschreibung der verschiedenen gebräuchlichen Obturatoren und deren Anfertigung bespricht er die Anatomie und die Wirkungsweise der außerordentlich verwickelten Gaumen- und Rachenmuskulatur.

Verf. widerlegt die alte Passavant-Suersensche Ansicht, daß der M. constrictor pharyngis superior allein als Sprachmuskel bei gespaltenem Gaumen ausschlaggebend sei, und sagt, daß dessen oberster Teilmuskel, der M. pterygo-pharyngeus in Fällen von zu kurzem Gaumensegel die Sprachbildung durch Näherbringen der hinteren Rachenwand nach vorn wohl unterstütze, daß dem M. constrictor pharyngis sup. aber keinerlei Einfluß auf die Tätigkeit des Gaumensegels selbst zukomme, daß das für die Erziehung einer regelrechten Aussprache nötige feine Spiel der Gaumenmuskulatur im wesentlichen auf der vereinigten Wirkung der beiderseitigen Antagonisten, des

Digitized by Google
Original from UNIVERSITY OF CALIFORNIA
Generated on 2019-10-24 10:03 GMT / http://hdl.handle.net/2027/uc1.b3252757
Public Domain in the United States, Google-digitized / http://www.hathitrust.org/access_use#pd-us-google

M. palato-pharyngeus und M. levator veli beruhe und daher diese beiden Gaumenmuskeln für die Sprachbildung der Obturatorpatienten in erster Linie in Frage kommen. Sywek.

Erste ärztliche Hilfe. Leitfaden für Ärzte. Herausgegeben von Dr. Heinrich Charas. Wien und Leipzig 1909, Wilh. Braumüller.

In dem vom Chefarzte der Wiener freiwilligen Rettungsgesellschaft herausgegebenen Buche sind die einzelnen Kapitel von Spezialärzten bearbeitet. Die Namen Chiari und Politzer bürgen dafür, daß unsere Spezialität nicht zu kurz gekommen ist.

Chiari bringt zunächst eine Zusammenstellung der zur ersten Hilfeleistung nötigen Instrumente, bespricht dann die Verletzungen der Nase und ihre Behandlung, erörtert ausführlich das Kapitel „Blutungen aus der Nase".

Hervorzuheben wäre die von Chiari angegebene Befestigungsart des Bellocqschen Tampons, die durch Knüpfen der Fäden über einen vor die Nase gelegten Tampon erreicht wird, eine Methode, die der vielfach geübten Heftpflasterbefestigung der Seidenfäden vorzuziehen ist.

Es folgt eine Beschreibung der dringlichen Pharynxerkrankungen und ihrer Therapie sowie der Kehlkopfstenosen mit besonderer Berücksichtigung der Tracheotomie. Die Schilderung des Verhaltens des Arztes bei Fremdkörpern der Luftwege und Speiseröhre bildet den Schluß des übersichtlichen Kapitels des kleinen Werkes.

Der von Politzer bearbeitete otologische Teil des Buches enthält die Verletzungen des Gehörganges, eingeteilt in Verletzungen des äußeren Ohres, des äußeren Gehörganges, des Trommelfells, des Warzenfortsatzes, Blutungen aus dem Ohr und Fremdkörper. Bei der bekannten klaren und präzisen Ausdrucksweise Politzers wird sich jeder praktische Arzt rasch zurechtfinden und gegebenenfalls nicht in Verlegenheit sein. O. Kahler.

Referate.

I. Allgemeines.

Über psychisch bedingte Erscheinungen im Bereich der oberen Luftwege. Von Grünwald (München). (Münchener med. Wochenschr., 56. Jahrg., Nr. 33.)

Die Tatsache, daß bei ungeübten oder ängstlichen Personen, wenn man sie z. B. zum ersten Mal mit dem Kehlkopfspiegel untersuchen will, absolut kein Einblick in das Kehlkopfinnere zu gewinnen ist, weil der Kehldeckel anhaltend heruntergepreßt wird, faßt Grünwald nicht als einfache quantitative Steigerung der Beschäftigungsneurose auf, er erklärt sie auch nicht, wie Semon, als Koordinationsstörung, entstanden durch fehlerhaften Gebrauch des Exspirationsapparates zu Phonationszwecken, der allmählich zu einem Reizzustande verschiedener corticaler Zentra führt, sondern er ist der Ansicht, daß hierbei die automatische Innervation durch das Dazwischentreten der Aufmerksamkeit gestört wird, und definiert alle diese Erscheinungen als Aufmerksamkeitsneurose. Er betont aufs schärfste, daß es funktionell sensorische Störungen

Digitized by Google
Original from UNIVERSITY OF CALIFORNIA
Generated on 2019-10-24 10:03 GMT / http://hdl.handle.net/2027/uc1.b3252757
Public Domain in the United States, Google-digitized / http://www.hathitrust.org/access_use#pd-us-google

gibt, die weder auf Systemerkrankungen noch bekannten allgemeinen Neurosen beruhen, auch nicht auf Hysterie, sondern im wesentlichen isoliert psychogen sind. Aus dieser Erkenntnis ergibt sich als therapeutische Folgerung, den Störungen mit seelischer Behandlung, mit Suggestion, eventuell in Hypnose, zu begegnen. Doch darf darüber nicht die Rücksicht auf etwa zugrunde liegende organische Abweichungen leiden. Sorgfältigste und umfassendste Untersuchung und Erhebung der Anamnese müssen dies verhüten. An den Vortrag schloß sich eine interessante Diskussion an. Reinhard.

Erfahrungen mit der I.-K.- (Immunkörper-) Behandlung nach C. Spengler. Von Dr. G. Simon, Assistenzarzt am Augusta Viktoria-Stift zu Lippspringe. (Zeitschr. f. Tuberkulose, XV, 1.)

Simon möchte, übereinstimmend mit anderen Autoren, davor warnen, an die Anwendung des Spenglerschen Mittels zu große Hoffnungen zu knüpfen, wenngleich dasselbe eine gewisse spezifische Wirksamkeit zu haben scheine. Bei schweren Fällen sei die I.-K.-Behandlung völlig wirkungslos; ob bei leichten und mittelschweren Fällen Heilung zu erzielen sei, konnte Simon zurzeit noch nicht entscheiden. Keller.

Über die Brustmaße bei Menschen mit hohem, spitzbogigem Gaumen. Von Dr. G. Zickgraf, leitendem Arzt der Landesversorgungsanstalt in Groß-Hansdorf. (Zeitschr. f. Tuberkulose, XV, 2.)

Zickgraf lenkt aufs neue die Aufmerksamkeit auf den Zusammenhang von hohem Gaumen, meist durch Enge der Nase entstanden, mit einer erheblichen Verminderung der Brustmaße und den hieraus resultierenden Folgerungen für eine zweckmäßige Behandlung, wie solche durch Freilegung der Nase und nachfolgende Gymnastik gegeben ist. Keller.

Neue Ziele der spezifischen Tuberkulosebekämpfung. Von Dr. W. Zeuner (Berlin). (Zeitschr. f. Tuberkulose, XV, 2.)

Prosperol nennt der Autor ein nach seiner Angabe hergestelltes spezifisches Präparat, welches gewonnen wird, indem eine wässerige Lösung von ölsaurem Natrium tagelang bei 37° C mit Tuberkelbazillen geschüttelt, dann gründlich erhitzt, wieder tagelang im heizbaren Schüttelapparat bei 37° C geschüttelt, zentrifugiert und filtriert wird. Wie Noguchi, hatte auch Zeuner nämlich gefunden, daß das ölsaure Natrium infolge seiner physikalischen Fähigkeit, die Fettwachshülle der Tuberkelbazillen gut zu durchdringen, zur Aufschließung, Abtötung und Verseifung der Tuberkelbazillen besonders geeignet sei. Nach Experimenten an Meerschweinchen kommt diesem Präparate eine so günstige Wirkung zu, daß es nunmehr nach Ansicht des Autors an der Zeit sein dürfte, dasselbe auch bei tuberkulösen Kranken zu versuchen. Über die theoretische Grundlage der Prosperolbehandlung sowie die neuen Ziele in

Generated on 2019-10-24 10:03 GMT / http://hdl.handle.net/2027/uc1.b3252757
Public Domain in the United States, Google-digitized / http://www.hathitrust.org/access_use#pd-us-google
Digitized by Google
Original from UNIVERSITY OF CALIFORNIA

der Tuberkulosebekämpfung, welche durch jene Behandlung erstrebt werden sollen, ist die Originalarbeit nachzulesen. Keller.

Über die Komplikationen der Lungentuberkulose von seiten der oberen Luftwege. Von Dr. Zickgraf, leitender Arzt der Landesversorgungsanstalt in Groß-Hansdorf. (Zeitschr. f. Tuberkulose, XIV, 6.)

Zickgraf stellte bei etwa 1000 tuberkulösen Pfleglingen Untersuchungen über die Beschaffenheit der oberen Luftwege an, welche, weil von anderen Gesichtspunkten ausgehend, zwar einen wesentlich geringeren Prozentsatz gegenüber den Angaben anderer Autoren ergaben, jedoch in Übereinstimmung mit früheren Untersuchungen ein absteigendes Verhältnis zwischen den die Lungentuberkulose komplizierenden Nasen-, Rachen- und Kehlkopfaffektionen erkennen lassen, so zwar, daß auf die Nasenerkrankungen 16·4%, die Rachenerkrankungen 14·7% und die Kehlkopfaffektionen 9·5% entfallen. Bezüglich letzterer vertritt Zickgraf den Standpunkt, bei der Auswahl der Patienten zwecks Aufnahme in eine Heilstätte nicht allzu ängstlich jeden Fall von Kehlkopferkrankung als ungeeignet auszuschließen. Keller.

Vergleichende Untersuchungen über den Wert der Bordetschen und Pirquetschen Reaktion. Von Dr. P. Berenbach (Köln). (Zeitschr. f. Tuberkulose, XIV, 6.)

Als Schlußsätze der Arbeit seien hervorgehoben: der Methode der Komplementbindung ist an sich ein diagnostischer oder prognostischer Wert nicht beizumessen und von der Vereinigung der Pirquetschen und der Bordetschen Reaktion ist in prognostischer Hinsicht ebenfalls nichts zu erwarten.

Keller.

Über neuere Medikamente und Nährmittel für die Behandlung der Tuberkulose. Von Dr. G. Schröder, leitender Arzt der Lungenheilstation Schöneberg. (Zeitschr. f. Tuberkulose, XIV, 6.)

Die Arbeit eignet sich nicht zum Referate, doch sei hervorgehoben, daß Schröder sich sehr entschieden gegen eine ambulante Tuberkulinbehandlung ausspricht, die vielmehr in jeder Form lediglich Sache der stationären Abteilungen der Krankenhäuser und der Sanatorien sei. Keller.

II. Nase und Nebenhöhlen.

Über Endotheliome der inneren Nase und der Nebenhöhlen. Von Dr. Ernst Althoff (Straßburg i. E.) (Archiv f. Laryngol., Bd. 19, Heft 2.)

Verf. geht auf die allgemeine Lehre von den Endotheliomen ein und beschreibt dann 3 einschlägige bösartige Fälle eigener Beobachtung, welche die Nase und deren Nebenhöhlen betrafen. Sie nahmen ihren Ursprung von Lymphgefäßen beziehungsweise Saftspalten. Die Geschwulstzellen, von ovaler Form mit gut färbbarem Kern, zeigten die für die fragliche Geschwulstart typische netzförmige, plexiforme Anordnung, in welcher der Verlauf der Lymphgefäße zum Ausdruck kommt. R. Hoffmann (Dresden).

Digitized by Google
Original from UNIVERSITY OF CALIFORNIA
Generated on 2019-10-24 10:02 GMT / http://hdl.handle.net/2027/uc1.b3252757
Public Domain in the United States, Google-digitized / http://www.hathitrust.org/access_use#pd-us-google

Altes und Neues zur Nasentuberkulose. Von Dr. Georg Cohn (Königsberg i. P.). (Archiv f. Laryngol., Bd. 19, Heft 2.)

Nach den Erfahrungen der Gerberschen Klinik vertritt Verf. den Standpunkt, daß der primäre Schleimhautlupus ebenso häufig wie der Hautlupus gefunden werden würde, wenn die Patienten rechtzeitig zur Behandlung kämen. Als Locus electus des primären Schleimhautlupus bezeichnet er in Übereinstimmung mit den meisten Autoren das Septum narium. Zur Eruierung des Ausgangspunktes des primären Hautlupus weist Verf. auf den vorderen Winkel in der Nasenöffnung, wo die Lupusknötchen, unter Borken verborgen, das Bild eines einfachen Eczema vestibuli vortäuschen können. Zur Untersuchung dieser Gegend hat Gerber einen besonderen Spiegel angegeben. Das damit geübte Verfahren nennt Verf. Rhinendoskopie. Cohn unterscheidet schließlich bei den Erkrankungen der Nasenhöhle den mit Vorliebe am Septum in Form von Granulationen bei sonst anscheinend gesunden Personen auftretenden Lupus von der Tuberkulose im engeren Sinne, die durch Ulcerationen gekennzeichnet sei und fast immer sekundär bei hochgradig dekrepiden Personen mit vorgeschrittener Tuberkulose der Lungen und des Kehlkopfes, oft auch des Rachens gefunden werde. R. Hoffmann (Dresden).

Gehirnläsion durch die Nase. Von Oberstabsarzt Dr. Hans Daae (Christiania). (Archiv f. Laryngol., Bd. 19, Heft 2.)

Verletzung durch eine in die linke Nasenöffnung eingedrungene Schirmspitze. Wie aus dem Sektionsbefund ersichtlich, hatte der verletzende Gegenstand die linke Nasenhöhle zwischen Septum und den Muscheln passiert und war durch das Nasendach in den linken Stirnlappen eingedrungen, hier eine kanalförmige, 4—5 *cm* lange, in den linken Seitenventrikel mündende Wunde verursachend. Anfangs keine erheblichen subjektiven oder objektiven Krankheitserscheinungen, am 3.—4. Tage allmählich einsetzende Zeichen stattgefundener Infektion, am 11.—12. Tage Tod durch Encephalitis und Meningitis. Der rhinoskopische Befund war außer einigen kleinen Blutkrusten auf dem vorderen Teile der Concha inferior negativ. R. Hoffmann (Dresden).

Zur Kasuistik der Stirnhöhlenentzündung. Von Dr. E. N. Maljutin (Moskau). (Archiv f. Laryngol., Bd. 19, Heft 2.)

Bei einer wegen manifester rechter Stirnhöhleneiterung mit Durchbruch der vorderen Wand ausgeführten Freilegung der Stirnhöhle fand sich an der hinteren Wand ein Defekt von der Gestalt eines 2 *cm* langen und 1 *cm* breiten Ovals mit vollständig glatten, abgerundeten Rändern. Keinerlei Anzeichen für die cariöse Natur des Defektes. In seine Öffnung wölbte sich der normal aussehende Sinus sagittalis vor. Als Ursache der Stirnhöhleneiterung nimmt Verf. luetische Periostitis an. — Ein weiterer Fall von Stirnhöhleneiterung ebenfalls mit Durchbruch der vorderen Wand. Die Operation — Resektion der vorderen

Digitized by Google
Original from UNIVERSITY OF CALIFORNIA
Generated on 2019-10-24 10:03 GMT / http://hdl.handle.net/2027/uc1.b3252757
Public Domain in the United States, Google-digitized / http://www.hathitrust.org/access_use#pd-us-google

Wand — war kompliziert durch ein die Stirn bedeckendes angeborenes Angiom. Nach 4 Tage lang vor der Operation erfolgter Verabreichung von Chlorkalium kam es nur zu einer schwachen Blutung. R. Hoffmann (Dresden).

Bemerkungen zur pathologischen Anatomie der Nase und ihrer Nebenhöhlen. Von Dr. Max Görke (Breslau). (Archiv f. Laryngol., Bd. 19, Heft 2.)

Die kürzlich erschienene Arbeit Oppikofers (Archiv f. Laryngol., Bd. 19, Heft 1) bestätigt nach Verf. bezüglich der Pathogenese der autoptisch nachweisbaren Nebenhöhlenerkrankungen die Auffassung, welche in den aus der Briegerschen Anstalt stammenden Veröffentlichungen vertreten wurde. Den von Oppikofer in normaler Schleimhaut beschriebenen intraepithelialen Drüsen werde in der Literatur eine zu große Bedeutung beigemessen; Görke habe sie schon vor 9 Jahren in normaler Schleimhaut konstatiert. Gegenüber Oppikofer hält Görke an dem Vorkommen „intraepithelialer Leukozytenhaufen" oder „Lymphlachen" fest. R. Hoffmann (Dresden).

Über eine neue Nasenschiene. Von Zenker (Magdeburg). (Münchener med. Wochenschrift, 56. Jahrg., Nr. 38.)

Um nach Eingriffen in der Nasenhöhle Synechien und Granulationen zu vermeiden, die den Erfolg des Eingriffes zunichte machen, konstruierte Verf. eine Nasenschiene aus Neusilber, welche aus zwei winkelförmig zusammenhängenden, elastisch nach außen federnden Schenkeln besteht. Das winkelförmige Ende ist für den hinteren Teil des unteren Nasenganges bestimmt, das andere für den vorderen. Der Patient ist imstande, nach Einführung der Schiene durch die kranke Seite zu atmen, der Arzt, bei liegender Schiene das Naseninnere zu besichtigen und zu tamponieren. Zum Einführen und zum Herausnehmen dient eine kleine Ausbiegung am freien Ende eines Schenkels, der der Nasenseitenwand anliegt. (Siehe Figur.) Reinhard.

Über eine durch cutane Kälteeinwirkung auf die Nackengegend periodisch zu erzeugende Ischämie der kongestionierten Nasenschleimhaut. Von Muck (Essen). Ein prophylaktisch-therapeutischer Vorschlag für nasale Reflexneurosen (Asthma bronchiale und Rhinitis vasomotoria). (Münchener med. Wochenschrift, 56. Jahrg., Nr. 29.)

Verf. beobachtete an sich, als er an einem Schwellungskatarrh der Nase litt, folgendes: Wenn er morgens, unmittelbar nach dem Verlassen des Bettes, also wo die Nasenverstopfung am stärksten zu sein pflegt, kaltes Wasser über den Nacken strömen ließ, wurde die Nase bedeutend freier; er erklärt dies dadurch, daß die kongestionierte Nasenschleimhaut durch Kontraktion ihrer Gefäße eine beträchtliche Dickenabnahme erfahren hatte, indem das in der Medulla oblongata gelegene Vasomotorenzentrum für die Gefäße der Nasenschleimhaut durch den thermischen Reiz auf die Nackenhaut zu einer energischen Reflextätigkeit angeregt wird. Diesen Kaltwasserreiz, der also zwei Innervations-

Digitized by Google
Original from UNIVERSITY OF CALIFORNIA
Generated on 2019-10-24 10:03 GMT / http://hdl.handle.net/2027/uc1.b3252757
Public Domain in the United States, Google-digitized / http://www.hathitrust.org/access_use#pd-us-google

zentra, das Vasomotoren- und das Atmungszentrum fast unmittelbar trifft, machte Muck therapeutisch nutzbar bei dem Asthma bronchiale nasalen Ursprungs, bei welchem die vasomotorische Schwellung der Nasenschleimhaut eine große Rolle spielt. Er berichtet über einen solchen Fall, in welchem er die Nackendusche mit Erfolg anwandte, so daß bei der betreffenden Patientin, die seit zwei Jahren an Asthma bronchiale nasaler Natur litt, seit länger als einem Vierteljahr die sonst regelmäßig alle 14 Tage einsetzenden Anfälle nicht mehr auftraten, seitdem sie sich 3—4mal täglich den Nackenguß machen ließ.

Reinhard.

Kälteapplikation auf den Nacken bei Nasenblutungen. Von Jurasz (Lemberg). (Münchener med. Wochenschr., 56. Jahrg., Nr. 35.)

Im Anschluß an Mucks Arbeit über eine durch cutane Kälteeinwirkung auf die Nackengegend periodisch zu erzeugende Ischämie der kongestionierten Nasenschleimhaut veröffentlicht Jurasz einen Fall, der ein weiterer Beweis dafür ist, daß die auf den Nacken applizierte Kälte einen Einfluß auf die Blutgefäße der Nasenschleimhaut ausübt. Ein 60jähriger korpulenter Gutsbesitzer erkrankte an Epistaxis, die nach Anwendung eines vom Hotelkellner empfohlenen Mittels jedesmal rasch beseitigt wurde; das Mittel bestand in Auflegen eines in Eiswasser eingetauchten und ausgedrückten Handtuches auf den Nacken. Es handelte sich dabei um eine mäßige, aber häufige diffuse capilläre Blutung der stark hyperämischen Nasenschleimhaut, nicht um Zerreißung eines größeren Gefäßes.

Reinhard.

Die therapeutische Anwendung lokaler Kälteapplikationen auf den Nacken. Von Marcuse (Partenkirchen). (Münchener med. Wochenschr., 56. Jahrg., Nr. 40.)

Angeregt durch die Veröffentlichungen Mucks und Jurasz' über lokale Kälteapplikation auf den Nacken bei Nasenblutungen, berichtet Verf. über die Einwirkung derselben auf das Atmungszentrum. Diese besteht in einer Vertiefung der Respiration, und das veranlaßte ihn, die Nackendusche bei asthmatischen Zuständen therapeutisch anzuwenden, und zwar mit zufriedenstellendem Erfolg. Es gelang ihm in vielen Fällen, sowohl den akuten Anfall zum Schwinden zu bringen, als auch die Fortdauer des latenten Krampfzustandes im Sinne einer freieren Atmung zu beeinflussen. Die Anwendung erfolgte in der Weise, daß Wasser von 8—10° R mittelst einer 4—5 Liter fassenden Gießkanne mit weitem Rohr und ohne Brauseansatz oder mittelst Schlauches — Entfernung des Wasserstrahls vom Körper 60 *cm* — Dauer des Gusses im Durchschnitt 30 Sekunden — auf den Nacken des nach vorn gebeugt stehenden Patienten gegossen wurde. Bei akuten Anfällen wurde die Dauer der Anwendung oft auf 1, ja selbst auf $1^1/_2$ Minuten ausgedehnt. Die Applikation erfolgt während der Behandlungsdauer täglich, in schweren Fällen sogar zwei-

Digitized by Google
Original from UNIVERSITY OF CALIFORNIA
Generated on 2019-10-24 10:03 GMT / http://hdl.handle.net/2027/uc1.b3252757
Public Domain in the United States, Google-digitized / http://www.hathitrust.org/access_use#pd-us-google

bis dreimal pro Tag, bzw. wechselnd mit den von Strümpell empfohlenen Glühlichtbädern oder auch im direkten Anschluß an diese letzteren als Nachprozedur. Reinhard.

Über Helgoland und Heufieber. Von Liebermann. (Münchener med. Wochenschrift, 56. Jahrg., Nr. 25.)

Verf. wendet sich gegen die Veröffentlichung des „Heufieberbundes von Helgoland", in denen die Insel an erster Stelle als Zufluchtsort vor den Angriffen der Krankheit genannt wird. Als er nämlich im Juni 1908 nach Helgoland kam, hatten sämtliche von den ca. 50—60 auf der Insel weilenden Patienten bis auf einen unter den schwersten Anfällen zu leiden. Er führt dies darauf zurück, daß zu dieser Zeit noch nirgends dort gemäht war; als verschlimmernd kam nach seiner Meinung der Landwind hinzu, so daß die ganze Luft mit Pollen geschwängert war. „Die Erleichterungen, die man auf Helgoland finden kann, sind nicht so groß, daß sie in einem annehmbaren Verhältnis stehen zu den Unkosten von Reise und Aufenthalt dort, der recht teuer ist." Liebermann verspricht sich für Heufieberkranke denselben Erfolg, wenn sie zu Hause bleiben, sich im Hause halten, was man in dem Sommer 1908 auch auf Helgoland tun mußte. Es liegt ihm fern, den Heufieberbund als solchen anzugreifen, nur glaubt er, daß seine Berichte über Helgoland zu weit gehen. Reinhard.

Über die Bedeutung Helgolands für die Behandlung des Heufiebers (Pollenkrankheit). Von Wolff-Eisner (Berlin). (Münchener med. Wochenschrift, 56. Jahrg., Nr. 28).

Widerlegung, bzw. Richtigstellung des gleichnamigen Aufsatzes von Liebermann in Nr. 25, Jahrg. 1909 dieser Zeitschrift. Wenn Heufieberkranke bei ungünstigem Wind zwar auch auf Helgoland an Heufiebererscheinungen erkranken können, so ist nach Verf. Ansicht doch das, was sie auf Helgoland durchmachen, nur ein schwacher Abglanz des Leidens, das sie zu ertragen hätten, wenn sie unter allen Kautelen auf dem Festland geblieben wären. Denn der Helgoländer Landwind hat, wenn er 28 *km* über See gestrichen ist, zum mindesten den größten Teil der Pollen abgegeben. Dort erkranken nur diejenigen, welche einen sehr hohen Grad von Pollenempfindlichkeit aufweisen. In leichteren Fällen empfiehlt Verf. auch, dem Patienten das teuere Remedium der Klimatotherapie zu ersparen. Die von Liebermann angeführte meteorologische Statistik hat er in seiner 1906 im Verlag von Lehmann-München erschienenen Monographie bereits angeführt. Reinhard.

Über die diametral gegenüberstehenden Folgeerscheinungen zweier Fremdkörper in der Nase. Von Mühlenkamp. (Münchener med. Wochenschrift, 56. Jahrg., Nr. 25.)

Kasuistische Mitteilungen. Der erste Fall betraf ein Kind, das seit 1½ Jahren an einer Eiterung des rechten Nasenganges litt. Als Ursache stellt

Digitized by Google
Original from UNIVERSITY OF CALIFORNIA
Generated on 2019-10-24 10:03 GMT / http://hdl.handle.net/2027/uc1.b3252757
Public Domain in the United States, Google-digitized / http://www.hathitrust.org/access_use#pd-us-google

Verf. durch die Sonde einen Fremdkörper fest, einen metallischen, mit einer Öse versehenen runden Knopf. Nach Entfernung desselben sistierte die Eiterung. — Heilung. Im zweiten Falle handelte es sich um einen zufälligen Befund bei einem 25jährigen Patienten, bestehend in einer kleinen Kugel von einer Rechenmaschine, welche, wie Patient sich nachträglich entsann, vor 19 Jahren in die Nase gedrungen war. Während dieser langen Zeit hatte der Patient dieselbe mit sich herumgetragen ohne die minimalsten Beschwerden. Verf. empfiehlt, bei einseitiger Naseneiterung immer an Fremdkörper zu denken; bei obigem Kinde wären dann jene üblen Folgen nicht aufgetreten. Reinhard.

III. Pharynx und Mundhöhle.

Über das Vorkommen aktinomycesähnlicher Körnchen in den Gaumenmandeln. Von Felix Miodowski (Breslau). (Archiv f. Laryngol., Bd. 19, Heft 2.)

Bei einer Gesamtzahl von 194 untersuchten Gaumenmandeln fanden sich 17mal die fraglichen Gebilde. Im mikroskopischen Bilde handelte es sich dabei um Haarpilzkomplexe mit ausgesprochener strahlenförmiger Anordnung der Fäden, im Gegensatz zu den echten Aktinomyzesdrusen, bei denen das strahlenförmige Bild durch radiäre Anordnung der Keulen zustande kommt, während die Fäden sich wirr untereinander verflechten. Die Pilzdrüsen sind in hohem Grade inoffensive Kryptenbewohner. R. Hoffmann (Dresden).

Kritisches zur Physiologie der Tonsillen. Von Dr. Max Görke (Breslau). (Archiv f. Laryngol., Bd. 19, Heft 2.)

Verf. verweist auf die zahlreichen, zur Lösung der vorliegenden Frage eingeschlagenen Wege. Es seien manchmal Hypothesen auf Grund „genialer" Eingebungen und phantastischer Ideen, ohne Anstellung systematischer Untersuchungen, aufgestellt worden. Die aus methodischem Vorgehen gezogenen Rückschlüsse gründen sich auf: 1. klinisch-pathologische Beobachtungen, 2. Experimente, 3. anatomisch-histologische Untersuchung. Kölliker betrachtete das lymphatische Gewebe als Füllmaterial, Bosworth, Rossbach, Hingston Fox, Scanes Spirer brachten es in Beziehung zur Verdauung. Harrison Allen, Kayser, Pluder legten ihm eine hämatopoetische Funktion bei, womit ihm eine spezifische Bedeutung in Anbetracht der anderen, demselben Zweck dienenden Organe, Thymus, Milz und Lymphdrüsen abgesprochen wird. Die Hypothese von der „inneren Sekretion" der Tonsillen stammt wiederum von Harrison Allen und wurde von Masini zu stützen versucht. Während alle diese Theorien sich nicht haben halten können, wogt heute der Kampf der Meinungen zwischen der Annahme, daß die Tonsillen den Organismus vor gewissen Gefahren schützen — die Abwehrtheorie — und der Ansicht, die sie als Eingangspforten für die Infektionen, also als eine Gefahr für den Organismus auffaßt — die Infektionstheorie. Beide Theorien knüpfen an die Stöhrsche

Digitized by Google
Original from UNIVERSITY OF CALIFORNIA
Generated on 2019-10-24 10:03 GMT / http://hdl.handle.net/2027/uc1.b3252757
Public Domain in the United States, Google-digitized / http://www.hathitrust.org/access_use#pd-us-google

Entdeckung an, daß durch das Epithel der Tonsillen ein beständiger Leukocytenstrom hindurchwandert. Diese Beobachtungen verwerten Gulland und Romane für die Abwehrtheorie, indem sie den Leukocyten phagocytische Eigenschaften zuschreiben. Hingegen spielen nach Brieger die corpusculären Elemente bei dem beobachteten Vorgang nur eine passive Rolle. Zunächst emigrieren nicht Leukocyten, sondern Lymphocyten, denen die Fähigkeit der Phagocytose und der Ortsbewegung nicht zukommt. Abwehrend wirksam sei vielmehr der nach der Oberfläche gerichtete Lymphstrom, der durch mechanische Wirkung das Eindringen von Mikroorganismen erschwere und bakterizide Eigenschaften habe. Stöhr selbst sieht in dem Durchtritt der Lymphocyten eine Gelegenheit zur Infektion, indem dadurch der Zusammenhang der einzelnen Zellenelemente gewaltsam gelockert wird und unzählige Lücken geschaffen werden. Wenn man dagegen bedenkt, daß die scheinbaren Lücken in Wirklichkeit beständig von einem nach außen gerichteten Lymphstrom ausgefüllt und durchströmt werden, so erscheint nach Verf. die Stöhrsche Argumentation hinfällig. Auch eine andere anatomische Besonderheit der Mandeln, die Kryptenbildung, beweist nach Görke nur, daß der durch den Saftstrom repräsentierte Schutzwall hier am leichtesten überwunden wird. Die strittige Frage durch das Experiment zu lösen, hat zunächst Mangouby versucht. Daß seine tonsillotomierten und in Kästen mit faulenden tierischen Substanzen verbrachten Hunde an Durchfall und Erbrechen erkrankten, kann für die Abwehrtheorie nicht verwertet werden. Dieselben Erscheinungen hätten eintreten können, wenn die Wunden an anderen Teilen des Rachens gesetzt worden wären. Nach Hodenpyl findet keine Resorption des Mundinhaltes durch die Tonsillen statt. Godale und Hendelson stellten allerdings nach Bestäubung der Mandeln mit Ruß das Vorhandensein von Rußpartikeln im subepithelen Gewebe fest. Verf. konnte das Gleiche nicht konstatieren, allerdings hat er nicht wie Hendelson 4 Tage hindurch energisch Kohlenstaub aufgestäubt, ein Verfahren, das dem natürlichen Infektionsmodus nicht analog ist. Lexer bepinselte die Mandeln mit Bakterienaufschwemmungen oder träufelte diese n die Mundhöhle. Bei Verwendung von hochvirulenten Streptokokken trat bald tödliche Allgemeininfektion ein. In diesen Fällen ist nach Görke die Infektion durch die Rachenschleimhaut nicht auszuschließen, eine Annahme, die durch Menzers Untersuchungen gestützt wird. Was die klinischen Beobachtungen betrifft, so scheint die Häufigkeit der tatsächlich durch die Mandeln erfolgenden Infektionen für die Infektionstheorie zu sprechen. Demgegenüber gibt Görke zwar zu, daß der Abwehrmechanismus geschädigt werden könne, zum Beispiel durch Trauma, Erkältung, betont aber, daß ohne die Existenz des adenoiden Gewebes an einer der gefährdetsten Stellen des Körpers, am Anfang von Luft- und Speisewegen, Infektionen noch viel häufiger, als es geschieht, vom Munde und Rachen ihren Ausgang nehmen würden. Zudem kann

Digitized by Google
Original from UNIVERSITY OF CALIFORNIA
Generated on 2019-10-24 10:03 GMT / http://hdl.handle.net/2027/uc1.b3252757
Public Domain in the United States, Google-digitized / http://www.hathitrust.org/access_use#pd-us-google

nach Menzer und Fränkel die Infektion durch das umgebende Gewebe stattfinden und die Tonsillen können dann sekundär erkranken. Das gehäufte Vorkommen von Infektionskrankheiten im Kindesalter, in dem die Tonsillen häufig hypertrophisch sind, spricht nicht für Infektion durch die Tonsillen, sondern die Hypertrophie ist eine Folge des zu dieser Zeit gesteigerten Abwehrbedürfnisses. Umgekehrt beginnt mit eintretender Immunität die Involution der Mandeln: Mandeln mit zahlreichen Krypten und Cysten sind allerdings ein Locus minoris resistentiae, aber nicht, weil es ihnen am Abwehrmechanismus mangelt, sondern weil er bei ihnen nicht so wirksam funktionieren kann. Die Abwehrtheorie hält also nach Ansicht des Verfs. der dreifachen Analyse der Anatomie, des Experiments und der klinischen Pathologie stand. Sie stützt sich auf den nach der Oberfläche gerichteten Lymphstrom, dessen Bewegung durch die Differenz des Druckes verursacht wird, der einerseits in den zuführenden Lymphgefäßen, andrerseits an der freien Oberfläche der Mandeln herrscht. Durch die Schutzhypothese will Verf. keineswegs das Ziel unseres therapeutischen Handelns verschieben; alle Tonsillen, die durch ihre Hyperplasie zu Störungen der Atmung, von seiten der Ohren, der Sprache usw. führen, müssen entfernt werden.

R. Hoffmann (Dresden).

Traumatische Angina, akutes Exanthem, Wundscharlach. Von Dr. Franz Kobrak (Breslau). (Archiv f. Laryngol., Bd. 19, Heft 2.)

Die nach Rachenmandelexcision zwar nur sehr selten, aber immerhin doch vorkommenden Fälle von Allgemeininfektion, deren 2 Verf. näher beschreibt, haben ihn veranlaßt, dem Abhängigkeitsverhältnis von operativem Trauma und Infektion nachzugehen. Die bakteriologische Mikroflora des Nasenrachenraums vor und nach der Operation ergab in der Regel eine Abnahme der Keimzahl wie der Keimvirulenz. Kobrak vertritt die Ansicht, daß durch das operative Trauma die schon latent bestehende Infektion ausgelöst werde. Der nach traumatischen Anginen auftretende Wundscharlach zeichnet sich nach Kobrak nicht durch den milden Verlauf aus, wie er der an anderen Körperstellen vorkommenden scarlatinösen Wundinfektion eigentümlich ist.

R. Hoffmann (Dresden).

Zur Abtragung der Rachenmandel. Von Fein (Wien). (Münchener med. Wochenschrift, 56. Jahrg., Nr. 37.)

Um bei der Abtragung der Rachenmandel dem Instrument eine genügend freie Bewegung des Stieles vorn in der Mittellinie zu gestatten und das für die ausgiebige Senkung des Griffes unüberwindliche Hindernis, welches der Unterkiefer darstellt, zu umgehen, änderte Fein die geradschaftigen Curetten dahin um, daß er den Stiel rechtwinkelig und lateralwärts abbog. Diese Krümmung behielt er bei der beschriebenen Änderung bei, jedoch weist der Stiel des neuen Instrumentes dem alten Modell gegenüber eine wesentlich verkürzte Form auf; sodann wurde der Winkel zwischen der Handgriffachse und dem

Digitized by Google
Original from UNIVERSITY OF CALIFORNIA
Generated on 2019-10-24 10:03 GMT / http://hdl.handle.net/2027/uc1.b3252757
Public Domain in the United States, Google-digitized / http://www.hathitrust.org/access_use#pd-us-google

quergelegenen Abschnitt des Stiels sehr stumpf genommen und endlich der Handgriff noch massiger und ganz nach der Gestaltung der Hohlhand geformt. Eine Gebrauchsanweisung und Abbildung ist beigefügt. Reinhard.

Ein neues Pharynxtonsillotom. Von Dr. Ernst Barth (Berlin). (Archiv f. Laryngol., Bd. 19, Heft 2.)

An Stelle des breiten Halses des Schützschen Tonsillotoms verschmälert sich das Barthsche unmittelbar unterhalb des Rahmens, in dem sich das Messer bewegt, auf die Dünne des Stiels. R. Hoffmann (Dresden).

IV. Larynx.

Über Larynxcysten. Von Dr. Emil Glas (Wien). (Archiv f. Laryngol., Bd. 19, Heft 2.)

Glas unterscheidet nach den in den letzten Jahren an der Chiarischen Klinik gemachten Beobachtungen folgende Cystenarten: 1. Retentionscysten: Sie finden sich vornehmlich an den Orten stärkerer Anhäufung von Drüsen, wie sie schon Luschka als Glandulae aggregatae anteriores — hauptsächlich im Gebiete des Petiolus epiglottidis —, als Gl. aggr. posteriores im hinteren Anteil des Kehlkopfeinganges und als Gl. aggr. laterales im Gebiete der aryepiglottischen Falte, des Taschenbandes und besonders des Santorinischen Knorpels beschrieben hat. An den Stimmbändern hingegen finden sich nur spärlich Ausführungsgänge; die hier vorkommenden Cysten verdanken nach Chiari ihre Entstehung erweiterten Lymphdrüsen (1 und 4). In 2 Fällen konnte mikroskopisch die Entstehung aus intraepithelialen Drüsen nachgewiesen werden. 2. Kongenitale Cysten: Sie sind den Teratomen nahestehende Tumoren und entstehen an der Berührungsstelle verschiedener Keimblätter. 3. Traumatische Cysten: Eine hierhin gerechnete Cyste wird geschildert, deren Entstehung auf Versenkung von Epithelkeimen nach Operation — Laryngofissur — und den danach durch lange Bolzenbehandlung ausgeübten, konstanten Druck zurückgeführt wird. 4. Lymphcysten und submucöse Erweichungscysten: Sie sind selten selbständige Gebilde, vielmehr stellen sie meist Hohlräume in Polypen dar. Sie finden sich an den Orten reichlicher Anhäufung adenoiden Gewebes (Sinus Morgagni, hintere Kehldeckelfläche). Von den der Arbeit zugrunde liegenden 16 Fällen gehören 6 der 1., 5 der 2., 1 der 3. und 4 der 4. Gruppe an. R. Hoffmann (Dresden).

Beitrag zur Kenntnis der Koordinationsstörungen des Kehlkopfes. Von Doktor K. Steppetas (Kreuznach). (Archiv f. Laryngol., Bd. 19, Heft 2.)

Schilderung eines Falles hochgradigster Dyspnoe bei einem 19jährigen Manne, die nach Spiegelbefund und Anamnese zunächst auf postdiphtheritische Posticuslähmung zurückgeführt wurde. Kurz vor Eintritt der behufs Vornahme der Tracheotomie eingeleiteten Narkose wurde die Atmung freier, beim Schwinden der narkotischen Wirkung jedoch trat erneute bedrohliche Dyspnoe auf,

Digitized by Google
Original from UNIVERSITY OF CALIFORNIA
Generated on 2019-10-24 10:03 GMT / http://hdl.handle.net/2027/uc1.b3252757
Public Domain in the United States, Google-digitized / http://www.hathitrust.org/access_use#pd-us-google

so daß die Tracheotomie unvermeidlich wurde. Auch bei Atmung durch die Kanüle zeigte sich während der nächsten 4 Tage dasselbe laryngoskopische Bild: Stimmbänder in Medianstellung, nur während der Exspiration etwas auseinandergehend. Später normale Atmung, jedoch noch mehrmals 3—4 Stunden anhaltende Rückfälle, bis die Atmung schließlich dauernd — 2 Jahre lang — frei blieb. Es handelte sich somit um einen reinen inspiratorischen funktionellen Stimmritzenkrampf. Als pathogenetisches Moment nimmt Verf. einen Reizzustand in den bulbären Zentren der Verengerer auf dem Boden der Neurasthenie oder Hysterie an, als differentialdiagnostisches, für funktionellen Stimmritzenkrampf sprechendes Symptom des Auseinanderschwellens der Stimmbänder am Ende einer exzessiv langen Phonation.

R. Hoffmann (Dresden).

Doppelseitige Exfoliation des Aryknorpels. Von Dr. Felix Miodowski (Breslau). (Archiv f. Laryngol., Bd. 19, Heft 2.)

An einem anatomischen Kehlkopfpräparate, über dessen Herkunft kein klinischer Bericht vorhanden ist, fand sich beiderseits an Stelle des Gießbeckenknorpels eine Absceßhöhle mit Absceßmembran, der Effekt einer eitrigen Perichondritis. Da es sich um ein Individuum mit Lungentuberkulose handelte, so ist die eitrige Perichondritis als Folgezustand einer durch ein tuberkulöses Ulcus zustande gekommenen Mischinfektion anzusehen. Ob die Infektion des Perichondriums vom Kehlkopf aus, der ja gerade in der Gegend der Proc. vocales häufig Sitz tuberkulöser Prozesse ist, oder auf dem Blutwege von einem anderwärts gelegenen Herde entstanden ist, bleibt unentschieden. Gegen die erste Annahme spricht das Fehlen weiterer tuberkulöser Veränderungen im Kehlkopf, für die zweite die frappante Gleichförmigkeit der Defekte.

R. Hoffmann (Dresden).

Über Hypopharyngoskopie. Von Privatdozent Dr. C. v. Eicken (Freiburg i. B.). (Archiv f. Laryngol., Bd. 19, Heft 2.)

Ein kehlkopfsondenähnliches Instrument wird durch die Stimmritze bis in die Höhe des Ringknorpels eingeführt. Sodann wird der Kehlkopf mittelst des Instruments, des „Larynxhebels", nach vorn gedrängt, das dabei ein Widerlager an der oberen Zahnreihe findet. Auf diese Weise gelingt es, den Kehlkopf auf $1^1/_2$—2 *cm* von der hinteren Rachenwand zu entfernen, einen Einblick in den Hypopharynx zu erhalten und eventuell Tumoren und Fremdkörper dieser Gegend zu erkennen.

R. Hoffmann (Dresden).

Pharyngo-Laryngoskopie. Von Prof. Dr. Gerber (Königsberg i. P.). (Archiv f. Laryngol., Bd. 19, Heft 2.)

Ein doppelt stumpfwinklig gebogenes, einem verlängerten Zungenspatel ähnliches Instrument wird an der hinteren Rachenwand entlang abwärts hinter die hintere Kehlkopfwand geführt. Mittelst eines langsamen, aber stetigen

Digitized by Google
Original from UNIVERSITY OF CALIFORNIA
Generated on 2019-10-24 10:03 GMT / http://hdl.handle.net/2027/uc1.b3252757
Public Domain in the United States, Google-digitized / http://www.hathitrust.org/access_use#pd-us-google

Zuges gelingt es dann, die hintere Kehlkopf- von der hinteren Rachenwand zu lösen und beide der Besichtigung zugänglich zu machen.

R. Hoffmann (Dresden).

Über primäre Larynxtuberkulose. Von Prof. Dr. Paul Manasse (Straßburg i. E.). (Archiv f. Laryngol., Bd. 19, Heft 2.)

Den vier bekannten, als sicher anerkannten Fällen fügt Verf. einen weiteren hinzu. Eine 55jährige Frau erkrankte akut an einer Larynxstenose, die laryngoskopisch durch eine einseitige Schwellung der subglottischen Partien bedingt ist. Wenige Tage nach der notwendig gewordenen Tracheotomie Exitus letalis an doppelseitiger Pneumonie. Bei der Autopsie fand sich makroskopisch nichts Pathologisches im Kehlkopf, mikroskopisch hingegen circumscripte Tuberkulose an der Stelle der subglottischen Schwellung. Alle übrigen Teile des Körpers erwiesen sich frei von tuberkulösen Veränderungen.

R. Hoffmann (Dresden).

Funktionsstörungen des Kehlkopfes bei Halswunden. Von Prof. Dr. C. Poli (Genua). (Archiv f. Laryngol., Bd. 19, Heft 2.)

Der anatomischen Lage der IX.—XII. Hirnnervenpaare entsprechend, wird die Symptomatologie der durch Halswunden verursachten nervösen Ausfallserscheinungen immer einfacher, je tiefer die Halsverletzung gelegen ist. Bei einer vom Verf. geschilderten, durch Selbstmordversuch veranlaßten Verletzung, die sich an der rechten Halsseite $3^1/_2$ *cm* vom Warzenfortsatz und 2 *cm* vom Unterkieferwinkel befand, bestand eine isolierte Lähmung des rechten Stimmbandes. Die Wundstelle läßt eher an eine Verletzung des Vagusstammes als des N. recurrens denken. Die Herztätigkeit blieb unbeeinflußt. Den Umstand, daß die Verletzung des Vagus ohne Durchschneidung der großen Halsgefäße stattfinden konnte, erklärt Verf. durch die Annahme einer starken Neigung des Kopfes nach der entgegengesetzten Seite während der Verwundung. Zur Erklärung der Fälle von mangelnder Sensibilitätsstörung bei Verletzung des Vagusstammes oberhalb der Abgangsstelle des N. laryngeus superior verweist Poli auf die Avellissche Annahme der sensiblen Innervation durch die Gegenseite.

R. Hoffmann (Dresden).

V. Trachea, Bronchien, Oesophagus.

Einige Fremdkörperfälle. Von Prof. Dr. Paul Manasse (Straßburg). (Archiv f. Laryngol., Bd. 19, Heft 2.)

1. Killiansche Bronchoskopie in Chloroformnarkose bei einem 6jährigen Mädchen. Nach Einstellung des durch die Stimmritze geführten Rohres auf den weißen, scheibenförmigen Fremdkörper wurde dieser - - 2 Stückchen Eierschale — durch einen Hustenreiz durch das Rohr nach außen geschleudert 2. Der laryngoskopisch in der Gegend des rechten Ventriculus Morgagni sichtbare Körper wurde bei dem Versuch, den 8jährigen Knaben nach Cocainisie-

Digitized by Google
Original from UNIVERSITY OF CALIFORNIA
Generated on 2019-10-24 10:03 GMT / http://hdl.handle.net/2027/uc1.b3252757
Public Domain in the United States, Google-digitized / http://www.hathitrust.org/access_use#pd-us-google

rung auf die Sonde einzuüben, durch Zufall entfernt: die Sonde war gerade zwischen zwei Drahtbalken des Hakens, als welcher sich der Fremdkörper erwies, eingedrungen; ihr Knopf hatte sich hier festgesetzt. 3. In der Annahme einer Fraktur der vorderen und unteren Stirnhöhlenwand und Dislokation der Fraktursstücke operative Freilegung der Stirnhöhlenwände. Diese erwiesen sich dabei als intakt; im orbitalen Gewebe fanden sich ein ca. 3 cm^2 großes Stück Glas und 8 kleinere Glassplitter. R. Hoffmann (Dresden).

Fremdkörper im Sinus piriformis, spontaner Abgang. Von Dozent Dr. Egmont Baumgarten. (Budapesti Orvosi Ujság [Gégészet], 1909, Nr. 14.)

Schwellung und Ödem der linken aryepiglottischen Falte plötzlich aufgetreten; Kehlkopf innen normal. Nach Scarification Erleichterung beim Schlucken, im Sinus scheinbar gelbliches Sekret; nach weiterer Abschwellung der Falte wird nach 5 Tagen ein würfelförmiger Kalbsknochen ausgehustet. Patientin hatte keine Ahnung, daß sie einen Fremdkörper aspiriert hatte. B.

Ein Beitrag zur Kasuistik und Symptomatologie der Oesophagusdivertikel. Von Dr. S. Isaak (Wiesbaden). (Med. Klinik, 1909, Nr. 13.)

Verf. erwähnt einen Fall von Oesophagusdivertikel am Übergang in den Pharynx, der mit Ptosis, Myosis und Exophthalmus des rechten Auges einherging, ein Symptomenkomplex, der bisher nur bei Carcinomen des Oesophagus beschrieben wurde. F. Neumann.

Über Oesophagoskopie und Bronchoskopie. Von Heermann (Essen). (Münchener med. Wochenschr., 56. Jahrg., Nr. 38.)

Verf. teilt eine Anzahl von Fällen mit, wo es ihm gelang, auf oesophagoskopischem Wege verschluckte Fremdkörper mit und ohne Narkose zu entfernen. Daneben hat die Oesophagoskopie die Bedeutung, daß man durch sie vermittelst direkter Besichtigung pathologische Zustände klarstellen kann. Dasselbe gilt von der Bronchoskopie; hier bilden die postdiphtherischen Larynx- und Trachealstenosen sowie die Stenosen, verursacht durch Strumen und vergrößerte Thymusdrüsen, ein wichtiges Objekt. Auch die Kehlkopfpapillome sind einer energischeren Behandlung zugänglich. Zum Schluß berichtet Heermann noch über eine gelungene Fremdkörperextraktion aus dem rechten Bronchus eines 10jährigen Knaben; es war der Einsatz einer Pfeife, in dem der Luftstrom die Zunge zum Tönen brachte, so laut, daß man es auf einige Schritte weit hörte. Reinhard.

Für den wissenschaftlichen Teil verantwortlicher Redakteur: Dr. Ernst Urbantschitsch, Dr. Otto Kahler.
Herausgeber, Eigentümer und Verleger: Urban & Schwarzenberg.

Druck von Gottlieb Gistel & Cie., Wien, III., Münzgasse 6.

Digitized by Google
Original from UNIVERSITY OF CALIFORNIA
Generated on 2019-10-24 10:03 GMT / http://hdl.handle.net/2027/uc1.b3252757
Public Domain in the United States, Google-digitized / http://www.hathitrust.org/access_use#pd-us-google

MONATSSCHRIFT FÜR OHRENHEILKUNDE
UND
LARYNGO-RHINOLOGIE.

XLIII. Jahrg. 1909. 12. Heft.

Nachdruck verboten.

Laryngo-Rhinologischer Teil.

Original-Artikel.

Zur Behandlung der Tonsillitis lacunaris.

Von Dr. med. **W. Lamann** (St. Petersburg), Konsultant an der Maximilianan stalt des Roten Kreuzes.

In den letzten Jahren übe ich bei der lacunären Tonsillitis eine Behandlungsweise aus, welche mir recht gute Dienste leistet und welche ich daher den Laryngologen zur Nachprüfung empfehlen möchte, weniger den Therapeuten, welche diese Krankheitsform ebenfalls oft zu behandeln haben, weil für sie die Behandlungsmethode doch zu umständlich wäre.

Die Tonsillitis lacunaris ist wohl mit Recht als eine Erkrankung des Gesamtorganismus, als eine Infektionskrankheit anzusehen; dafür spricht die plötzliche Erkrankung, meist hohes Fieber mit vorausgehendem Frösteln, Gliederschmerzen, namentlich in den Beinen, und nicht wenig die oft große Hinfälligkeit der Erkrankten — alles Erscheinungen, welche die lacunäre Form mit der folliculären gemein hat. Doch kann man nicht anders, als den Lokalherd in den Tonsillen zu suchen, und zwar in den Lacunen; dieselben sind entzündet, mit eitrigem Sekret bis zum Überlaufen gefüllt etc.

Die Idee meiner Behandlung liegt in einer gründlichen Desinfektion dieser Brutstätten. Bilden die Lacunen für die Fortbildung des lokalen Prozesses keinen passenden Boden, so muß sich der Prozeß schneller erschöpfen, d. h. die Erkrankung muß bedeutend abgekürzt, ja — früh genug angewandt — wohl auch koupiert werden können.

Zur Desinfektion der Lacunen verwende ich an der Luft flüssig gewordene Chromsäure. Bei genügender Beleuchtung taste ich zunächst auf beiden Tonsillen die Lacunen ab, wobei — nach dem Hinweise von Moritz Schmidt — namentlich die an der Kuppe sitzenden Lacunen nicht zu vergessen sind. Zu diesem Zwecke benutze ich einen unter einem geraden Winkel abgebogenen, mit einem Knopfe versehenen Haken, ein in der Laryngologie schwer zu missendes Instrument, welches, wenn ich nicht irre, als „Lacunenschlitzer“

Digitized by Google
Original from UNIVERSITY OF CALIFORNIA
Generated on 2019-10-24 10:03 GMT / http://hdl.handle.net/2027/uc1.b3252757
Public Domain in the United States, Google-digitized / http://www.hathitrust.org/access_use#pd-us-google

ebenfalls von Moritz Schmidt stammt. Nachdem ich mich nun über die Lage und die Zahl der Lacunen mit Hilfe dieses Hakens genau informiert habe, wobei ich die Gelegenheit benutze, die Lacunen etwas auszudrücken, gehe ich auf folgende Weise vor:

Ich nehme ein anderes Instrument, welches in seinem Äußern dem genannten Haken nachgebildet, nur daß das vordere Drittel mit dem Haken von Feinsilber ist. Der abgebogene Teil ist nicht mit einem Knopfe, sondern seiner ganzen Länge nach mit einem groben Schraubengewinde versehen. Dicke dieses Hakens nicht über 1·5 *mm*, Länge des abgebogenen Endes 1 *cm*. Dieser Haken wird nun in die verflüssigte Chromsäure getaucht und vorsichtig, damit man die Nachbarschaft (Uvula) nicht anätze, in die Lacune gebracht. Beim Einführen des Hakens durch den Mund muß das Instrument mit der Spitze nach unten gehalten werden, damit sich hier die Säure am meisten ansammle. Nach der Einführung des Hakens in die Lacune mache ich noch einige hebelartige Bewegungen, ziehe auch den Haken etwa bis zur Hälfte wieder heraus, um ihn wieder hineinzustecken — alles zum Zwecke, möglichst alle Wandungen der Lacune mit der Chromsäure in Berührung zu bringen. Dann ziehe ich den Haken heraus und lasse den Kranken sofort mit reinem Wasser sorgfältig gurgeln.

Auf diese Weise bearbeite ich jede Lacune einzeln an beiden Tonsillen. Ist dies besorgt, gebe ich dem Kranken ein halbes Glas Sodalösung in die Hand. Zwei Drittel seines Inhalts werden zu ergiebigem Gurgeln benutzt, den Rest lasse ich den Kranken langsam und schluckweise hinuntertrinken. Wirft man jetzt einen Blick in den Rachen, so sieht man um eine jede Lacune einen leicht angeätzten Rand. Sitzen die Lacunen dicht beieinander, so erscheint weitaus die größte Fläche der Tonsille angeätzt, was nichts weiter zu sagen hat; nur versäume ich nie, den Kranken auf diese künstliche Verfärbung der Tonsillen aufmerksam zu machen, sonst kommen ängstliche Personen leicht auf den Gedanken einer Diphtherieerkrankung, wenn sie zu Hause ihren Hals im Spiegel untersuchen und die Flecke nicht fortwischen können.

Die theoretische Erwägung, daß nach einer so gründlichen Desinfektion der Lokalherde ein milderer, abgekürzter Verlauf der Erkrankung zu erwarten sei, hat sich in meinen Fällen — einmal in meiner eigenen Familie — wie ich anzunehmen geneigt bin, voll bestätigt.

Diese Manipulation wird überhaupt nur einmal vorgenommen. Dem Kranken gebe ich gern Natrium salicylicum nicht unter 2·0 pro die und das noch von den Großvätern stammende Decoctum Quercus aluminatum, welches nicht gerade fein schmeckt, aber recht zusammenziehend wirkt, nach Hause. Bemittelteren Personen kann man durch folgenden Zusatz den Geschmack um ein Bedeutendes verbessern und auch möglicherweise die Wirkung des Decocts verstärken: 250·0 des Decocts setze ich Trae. Opii simpl., Trae. Myrrhae und

Generated on 2019-10-24 10:03 GMT / http://hdl.handle.net/2027/uc1.b3252757
Public Domain in the United States, Google-digitized / http://www.hathitrust.org/access_use#pd-us-google
Digitized by Google
Original from UNIVERSITY OF CALIFORNIA

Trae. Menthae aa. 4·0 hinzu. Salicyl habe ich bei verschiedenen fieberhaften Anginen stets gegeben; jetzt tue ich es aber grundsätzlich, nachdem ich selbst im Anschlusse an eine anginöse Erkrankung akuten Gelenkrheumatismus durchgemacht habe.

Wer einmal eine Angina phlegmonosa überstanden, neigt, wie bekannt, in den nächsten Jahren sehr zu Rezidiven, oft zweimal jährlich, meist im Frühling und im Herbst. Solche Kranke glaube ich vor Rezidiven geschützt zu haben, indem ich darauf drang, daß sie bei den ersten wärmeren Tagen zu Ende des Winters und den ersten Temperaturabfällen im Spätherbste zu mir kamen, um sich prophylaktisch auf beschriebene Weise die Tonsillen desinfizieren zu lassen. Wie bekannt, verliert sich nach einigen Jahren die Neigung zu Rezidiven, wenn es geglückt ist, über einige kritische Jahreszeiten hinwegzukommen.

Eine durchreisende Dame, welche in den letzten Jahren bereits 8 Pharynxabscesse hinter sich hatte, kam mit einer frischen Angina catarrhalis zu mir. Die Gefahr einer neuen Eiterbildung lag also sehr nahe. Ich wandte die Chromsäure an und bat sie, mich zu benachrichtigen, welchen Verlauf die Erkrankung nehmen würde. Sie schrieb mir bald darauf, daß es doch zum Absceß gekommen war, daß jedoch der Verlauf dieses Mal ein entschieden milderer gewesen sei als in allen vorhergegangenen Fällen.

Zum Schlusse möchte ich noch kurz bemerken, daß die Chromsäure in meiner Lokaltherapie überhaupt eine hervorragende Rolle spielt. Ich wende sie in diverser Stärke bei den verschiedenartigsten Krankheitsformen an. An einer Silbersonde angeschmolzen — auf eine von meinem Kollegen Herrn Dr. Sacher in der Monatschr. f. Ohrenheilk. 1905, Heft XI, S. 518, beschriebene Weise — brauche ich die Chromsäure in jenen Fällen, wo sie ihre stärkste Wirkung entfalten soll, also zum Ätzen. Seit Jahrzehnten ist die Chromsäure neben der Galvanokaustik nahezu das einzige von mir angewandte Ätzmittel. Sie leistet mir unter anderem bei Lupus der Schleimhäute hervorragende Dienste. Ich verfüge in dieser Richtung über ein bedeutendes Beobachtungsmaterial, weil mir früher aus der Finsen-Abteilung des kaiserlichen Instituts für experimentelle Medizin — bis dieselbe funktionierte — und gegenwärtig aus der Militärmedizinischen Akademie Lupuskranke mit Schleimhautaffektionen überwiesen werden. Selbstverständlich ist hier eine konsequente monatelange Behandlung erforderlich.

Ich kenne kein besseres blutstillendes Mittel als die Chromsäure: man kann die angeschmolzene Chromperle fest an die blutende Stelle drücken, ohne daß das Mittel fortgeschwemmt wird. Vor Jahren gelang es mir auf diese Weise, eine furchtbare Blutung nach einer Tonsillotomie bei einem Knaben von 14—15 Jahren zu stillen. Es war eine arterielle Blutung und der Kranke entleerte gleich im ersten Augenblicke eine kolossale Blutmenge. Ich

Digitized by Google
Original from UNIVERSITY OF CALIFORNIA
Generated on 2019-10-24 10:03 GMT / http://hdl.handle.net/2027/uc1.b3252757
Public Domain in the United States, Google-digitized / http://www.hathitrust.org/access_use#pd-us-google

drückte einen trockenen Wattetampon auf die blutende Stelle und konnte auf diese Weise die Blutung solange zum Stehen bringen, bis die Chromperle angefertigt wurde. Im Moment des Abhebens der Watte sah ich das Lumen der Arterie klaffen und es glückte mir im nächsten Augenblick, ehe noch der Blutstrahl hervorstürzte, dieses Lumen mit der Chromperle sozusagen zu verschließen. Die Blutung stand unmittelbar.

Ich benutze die an der Luft verflüssigte Chromsäure, wo ich eine mehr diffuse oder weniger tiefe Ätzwirkung erzielen will, also bei den Tonsillenlacunen, bei Ätzung blutender Stellen an der Regio Kieselbachii, bei Aphthen etc. Eine Lösung von 0·2 auf 30·0 — dreimal täglich angewandt — benutze ich mehr zur Selbstbehandlung der Kranken, z. B. zum Bepinseln luetischer Plaques an den Lippen. Eine Lösung von 0·2 auf 250·0 zu Spülungen, auch dreimal täglich angewandt, bei diffusen luetischen Erkrankungen der Mundschleimhaut und sonstigen hauptsächlich infektiösen Formen. Bei Spülungen mit Chromsäure erhält die Zunge eine schwarzbraune Färbung.

Eine Neutralisierung nach Ätzungen brauche ich nur in der Mund- und Rachenhöhle, wo die Gefahr eines unmittelbaren Verschluckens naheliegt. In der Nase neutralisiere ich nie, selbst nicht bei sehr diffuser Anwendung der Chromperle, sondern begnüge mich mit zweimaligem Abtupfen mit Wattebäuschchen. Vergiftungserscheinungen habe ich nie beobachtet.

Über die Kuhnsche perorale Tubage.[1])

(Mitteilung von der Oto-Laryngologischen Abteilung des St. Josefs-Hospitals (Prof. Dr. E. Schmiegelow).

Von **L. Mahler** (Kopenhagen).

Auf der oto-laryngologischen Abteilung des St. Josefs-Hospitals ist die Kuhnsche perorale Tubage in 25 Fällen angewendet.

In 15 von diesen Fällen wurde die Operation wegen Nasennebenhöhlenleiden vorgenommen. Die perorale Tubage ist uns hierbei von großem Nutzen gewesen, besonders wegen der durch sie ermöglichten guten und ruhigen Narkose, die nicht wie sonst bei diesen operativen Eingriffen beständig unterbrochen zu werden brauchte.

Es ist von großem Vorteil, daß der Operateur seine Aufmerksamkeit nicht auf die Narkose zu richten nötig hat und der Schwierigkeit überhoben ist, die Luftwege von der starken Blutung freizuhalten. Der Unterschied von

---

[1]) F. Kuhn, Perorale Tubage mit und ohne Druck. Monatsschr. f. Ohrenheilk., 1905, pag. 367.

Digitized by Google
Original from UNIVERSITY OF CALIFORNIA
Generated on 2019-10-24 10:03 GMT / http://hdl.handle.net/2027/uc1.b3252757
Public Domain in the United States, Google-digitized / http://www.hathitrust.org/access_use#pd-us-google

den früher angewendeten Methoden, die Narkose zu leiten (zum Beispiel mit Junckers Apparat, wo man eine Leitungsröhre in den Mund legen muß, u. a.), ist so bedeutend, daß wir kein Bedenken getragen haben, die Kuhnsche Intubation stets da anzuwenden, wo es sich um eine in der Narkose auszuführende Operation der Nasennebenhöhlen handelte.

Die Vorteile bestanden vor allem darin, daß wir Zeit gewannen und die nötige Ruhe fanden zu arbeiten, und daß die Narkose bei weitem nicht so tief zu sein brauchte. Jeder, der Nasennebenhöhlenleiden operiert, mit der Unruhe der Halbnarkose und dem häufigen Schlucken und Erbrechen zu kämpfen gehabt hat und der weiß, wie mitgenommen der Patient nach der Operation ist, wird diese neue Methode mit Freuden begrüßen können. Die Eingriffe in die Nebenhöhlen sind ja oft recht bedeutend und schwierig und erfordern häufig viel Zeit, besonders wenn man, was oft der Fall ist, mit kombinierten Leiden zu tun hat, und es ist schon viel gewonnen, wenn man Zeit gewinnen und möglichst wenig Narkotikum anwenden kann. In 2 Fällen operierten wir gleichzeitig wegen Empyem im Sinus maxillaris, in den Cellulae ethmoidales und im Sinus frontalis. Die Operation dauerte $1^1/_2$ Stunden und wir gebrauchten 10 cm^3 Chloroform. Es erfolgte während der Operation kein Erbrechen, die Blutung war geringer, die Narkose verlief ruhig und der Kranke fühlte sich nachher wenig angegriffen. In drei anderen Fällen operierten wir beide Kieferhöhlen wegen Empyem ad modum Luc, eine Operation, die, wenn sie sich nur auf die eine Kieferhöhle beschränkt, den Kranken oft schon sehr mitnimmt, verlief hier, wo es doch beide Kieferhöhlen betraf, mit Hilfe der Kuhnschen Intubation viel gelinder. Auch bei Operationen von bösartigen Neubildungen im Nasenrachenraum und im Oberkiefer hat uns diese Methode sehr gute Dienste geleistet. Operative Eingriffe an diesen Stellen haben sowohl für den Operateur wie für den Zuschauer etwas unbedingt Unangenehmes und Unästhetisches an sich; auch sind die Schwierigkeiten bei der Narkose und den Blutungen recht bedeutend. Man operiert oft bei einer durch die schwierigen Umstände bedingten Halbnarkose, und die Cyanose bei eventueller Anwendung des „hängenden Kopfes“ hat für jeden etwas Abschreckendes, und das ganze ist für den Operateur schwierig. Die Operation wird oft schnell ausgeführt und man kann sich des Gefühls nicht erwehren, daß es an der nötigen Gründlichkeit und Sicherheit fehlt, zum Beispiel bei der Exstirpation der Tumoren in diesen Gegenden, da wiederholte Revisionen des Operationsfeldes wegen der ungenügenden Narkose schwierig sind. Diese Übelstände fallen bei Kuhns peroraler Tubage weg; hier kann man die Operation bei guter Narkose und geringerer Blutung in Ruhe vornehmen und das Operationsfeld revidieren.

Bei diesen Operationen haben wir uns fünfmal dieser Methode bedient. In 4 von diesen Fällen handelte es sich um Sarkome im Oberkiefer und es wurden in 2 Fällen Decorticatio faciei, Entfernung der vorderen Wand der Kiefer-

Digitized by Google
Original from UNIVERSITY OF CALIFORNIA
Generated on 2019-10-24 10:03 GMT / http://hdl.handle.net/2027/uc1.b3252757
Public Domain in the United States, Google-digitized / http://www.hathitrust.org/access_use#pd-us-google

höhle, partielle Resektion des Proc. nasalis vorgenommen, um den Zugang zu den angegriffenen Regionen zu ermöglichen. Besonders in einem Falle war der Vorteil der Kuhnschen Methode frappierend. Es handelte sich um eine 74jährige Frau. Die Operation dauerte $1^1/_2$ Stunden und es wurden 10 cm^3 Chloroform gebraucht. Die Blutung war äußerst gering und die Narkose verlief ohne die geringste Unterbrechung. Im 5. Falle hatten wir es mit einem Epitheliom in der Regio nasopharyngis zu tun. Es wurde Decorticatio faciei vorgenommen, wobei die vordere Wand des Sin. max. und Proc. nasalis entfernt wurde, und man drang bis zum Sinus sphenoidalis vor, wohin sich die Neubildung den Weg gebahnt hatte.

Die Blutung war in diesen 5 Fällen wegen der ruhigen Narkose und weil kein Erbrechen erfolgte, viel geringer als gewöhnlich, und die Patienten waren viel weniger mitgenommen, als sie sonst nach ähnlichen Eingriffen wegen Neubildungen in diesen Gegenden zu sein pflegten.

Bei Operationen im Munde und im Rachen haben wir die Kuhnsche Intubation ebenfalls mit Erfolg angewendet. Durch die genaue und feste Tamponade, die man um den und über dem Larynx anlegen kann, wird es möglich, die ganze Mundhöhle und den Rachen abzuschließen, wodurch der Zugang zum Munde viel leichter wird, weil der Mund weit aufgesperrt und das Operationsfeld gewissermaßen dem Operateur näher gebracht werden kann, ohne daß die Atmung behindert wird. Die Methode ist bei diesen Operationen 5mal in Anwendung gekommen. Zweimal wurde wegen eines Krebses bis zu zwei Drittel der Zunge entfernt und gleichzeitig umfangreiche Entfernung der regionären Drüsen vorgenommen, und 1mal mußte mittelst temporärer Resektion des Unterkiefers ein Sarkom aus den Tonsillen entfernt werden.

Wie man sieht, sind die Resultate, welche wir bei Operationen in den erwähnten Gegenden erzielt haben, als unbedingt günstig zu bezeichnen. Was am meisten in die Augen springt, ist die gute Narkose, welche die Intubation ermöglicht. Der Narkotiseur ist vollständig unabhängig vom Operateur und ist imstande, den Kranken durch kleine Dosen in einer ruhigen und ununterbrochenen Narkose zu halten. Die Übelstände, die mit einer Halbnarkose verbunden sind, werden vermieden, und der Operateur kann arbeiten, ohne genötigt zu sein, seine Aufmerksamkeit auf die Narkose zu richten. Die Blutungen sind wegen der ruhigen Respiration und weil der Kranke nicht von Husten, Schlucken und Erbrechen heimgesucht wird, geringer. Eine Asphyxie braucht man nicht zu befürchten, da der Larynx vollständig geschlossen ist, so daß weder Blut noch Sekret in die Lungen gelangen kann. Also auch für den Patienten hat die Methode große Vorteile, und oft hat er keine Ahnung davon, daß er einer Operation im Larynx ausgesetzt gewesen ist. Krankhafte Erscheinungen, wie Heiserkeit und Schlingbeschwerden, die auf die Intubation zurückgeführt werden könnten, haben wir nicht beobachtet, und ebenso wenig

Generated on 2019-10-24 10:03 GMT / http://hdl.handle.net/2027/uc1.b3252757
Public Domain in the United States, Google-digitized / http://www.hathitrust.org/access_use#pd-us-google
Digitized by Google
Original from UNIVERSITY OF CALIFORNIA

haben wir Bronchialkatarrh und Pneumonie als Folge der Operation sich entwickeln sehen.

Zum Schlusse sei noch erwähnt, daß Albert Dirk[1]) von Prof. Rotters Abteilung 7 Fälle mitgeteilt hat, in denen die Methode angewendet wurde und gute Resultate ergab. Auf der 79. Versammlung der Deutschen Naturforscher und Ärzte in Dresden (1907) sprachen sich Habs (Marburg) und Müller (Rostock) ebenfalls zugunsten der peroralen Intubation aus; und von Schmieden teilte mit, daß Bier sie häufig anwendet und die ruhige Narkose hervorhebt.

Technische Mitteilungen.

Von **E. Bergh**, Malmö.

(Mit 1 Figur.)

I.

Ein Fremdkörperhäkchen für die Nase.

In Katalogen von verschiedenen in- und ausländischen Instrumentenfirmen, die mir zugänglich waren, ist es mir nicht gelungen, ein zweckmäßiges Instrument zur Entfernung von Fremdkörpern aus der Nase zu finden. Auch ist es mir nicht gelungen, in der mir zur Verfügung stehenden rhinologischen Literatur die Beschreibung von einem solchen zu finden. In Ermangelung an einem zweckmäßigen Fremdkörperinstrument für die Nase habe ich versucht, nach den Vorschriften in dem Handbuche von Heymann und in einigen rhinologischen Lehrbüchern bei Fällen von Corpora aliena nasi den Fremdkörper mit umgebogenen Sonden, Ohrlöffeln, Ohrkathetern oder dergleichen aus der Nase herauszuhebeln. Mit diesen Instrumenten, mit welchen ich in der Regel gut ausgekommen bin, sind aber meiner Erfahrung nach gewisse Nachteile verknüpft. Erstens wird das Gesichtsfeld dadurch mehr oder weniger verdeckt, daß diese Instrumente nicht winkelig abgebogen sind oder einen winkelig abgebogenen Griff besitzen. Zweitens rutschen dieselben sehr leicht ab, besonders wenn es sich um glatte oder runde Fremdkörper handelt. Drittens ist es nicht immer möglich, die bei der Extraktion notwendige Kraft zu entfalten. In einem Falle, wo es sich um ein Glaskügelchen in der Nase handelte, war es mir aber nicht möglich, mit den oben genannten Instrumenten auszukommen. Ein Versuch, den Fremdkörper mit dem Langeschen Haken und mit dem Tonsillenschützer von Moritz Schmidt zu entfernen, gelang auch nicht. Erst durch Anlegung sowohl von dem letztgenannten Instrumente, als auch von dem „resistenteren“ Haken von Hajek konnte ich die Glaskugel aus der Nase extrahieren. Durch diesen Fall wurde ich veranlaßt, den Haken von Hajek

[1]) Über die Kuhnsche Tubage. Deutsche med. Wochenschr., 1906, Nr. 40.

Digitized by Google
Original from UNIVERSITY OF CALIFORNIA
Generated on 2019-10-24 10:03 GMT / http://hdl.handle.net/2027/uc1.b3252757
Public Domain in the United States, Google-digitized / http://www.hathitrust.org/access_use#pd-us-google

bei ein paar anderen Gelegenheiten zu versuchen. Dieses Instrument zeigte sich aber auch nicht ganz zweckmäßig. Dadurch, daß die dünnen Kanten nach vorne und hinten, die breiten Flächen seitwärts gerichtet sind, rutschte das Instrument sehr leicht ab. Da dasselbe mir durch seinen zarten und soliden Bau und besonders durch seine Befestigung in dem Griffe sehr gut erschien, meinte ich, daß ich ein brauchbares Fremdkörperinstrument bekommen sollte wenn ich einige Änderungen in der Konstruktion des Hakens vornähme, wodurch derselbe besser fassen könnte und nicht leicht abrutschen sollte.

Das Fremdkörperhäkchen, das ich konstruiert habe, hat denselben schlanken Bau und dieselbe Länge wie die Haken von Hajek und paßt in dem Griffe von diesem Autor. Durch diese Anordnung wird erstens das deutliche Sehen beim Gebrauche des Instrumentes nicht verhindert und zweitens kann man dem Häkchen die jedesmal gewünschte Stellung geben. Da man den Griff mit der vollen Hand fassen kann, ist man imstande, kräftige Traktionen damit auszuführen. Das vordere Ende von dem Fremdkörperinstrumente ist umgebogen und etwas verbreitert, die breiten Flächen sehen nach vorne und hinten; die konkave Fläche ist mit queren Rillen versehen (siehe Figur), damit das Instrument besser fassen und nicht abrutschen soll. Die Kanten sind gut abgerundet, so daß die Möglichkeit, Läsionen der Nasenschleimhaut zuzufügen, auf ein Minimum reduziert ist.

Das Häkchen, das ich in mehreren Fällen von Fremdkörpern benutzt habe, hat stets gut funktioniert, auch bei dem Entfernen von glatten und harten Gegenständen, wie Glaskugeln, Zwetschenkernen, Maiskörnern, Steinen u. dgl. Das kleine Instrument wird von der Firma H. Pfau in Berlin verfertigt.

II.

Lackierte galvanokaustische Brenner und Schlingenröhren.

Die gewöhnlichen galvanokaustischen Brenner und Schlingenröhren sind mit Seide umsponnen und lassen sich meiner Erfahrung nach schwer reinigen oder mit chemischen Desinfektionsmitteln desinfizieren. Die seidene Umspinnung ist nicht besonders haltbar, da dieselbe sich an den Enden sehr leicht aufrollt oder an den Kanten bricht. Nach kurzem Gebrauche sehen die Instrumente nicht besonders elegant aus. Durch ein sehr einfaches Verfahren aber ist es möglich, diese Nachteile, die den Brennern und Schlingenröhren anhaften, zu eliminieren. Wenn man das mit Seide umsponnene Stück der Instrumente mit Asphaltlack anstreicht, erhält dasselbe eine glatte, wasserdichte Umhüllung, wodurch die Instrumente teils ein eleganteres Aussehen bekommen, teils haltbarer werden. Blut und Schleim haften wenig an den glatten Flächen und lassen

Digitized by Google
Original from UNIVERSITY OF CALIFORNIA
Generated on 2019-10-24 10:03 GMT / http://hdl.handle.net/2027/uc1.b3252757
Public Domain in the United States, Google-digitized / http://www.hathitrust.org/access_use#pd-us-google

sich sehr leicht abwischen. Die mit Asphaltlack behandelten Brenner lassen sich gut mit Sublimat-, Carbol-, Lysol- und Creolinlösungen desinfizieren. Bei dem Lackieren von den Brennern und Schlingenröhren verfährt man am zweckmäßigsten so, daß man dieselben mehrere Male mit einer dünnflüssigen Asphaltlösung anstreicht und dieselben zwischen jedem Anstrich gut trocken läßt. Wenn die Lackierung aus irgend einer Ursache beschädigt werden sollte, ist in der Regel nur ein einmaliger Anstrich mit der Asphaltlösung nötig. Ich besitze mit Asphaltlack behandelte Brenner und Schlingenröhren, die ich seit fünf Jahre benutze und die fast wie neu aussehen und tadellos fungieren.

Vereinsberichte.

Münchener Laryngo-otologische Gesellschaft.

44. Sitzung.

Demonstrationen von Dr. Böhm. 1. Radikal operierter Fall mit hysterischen Erscheinungen. Ich habe den Pat. seit ca. 2 Jahren in verschiedenen Zwischenräumen wegen chronischer Mittelohreiterung beiderseits behandelt, neuerdings wieder seit Ende Oktober vorigen Jahres. Er klagte damals über Schmerzen hauptsächlich im Hinterkopf, der Warzenfortsatz war beiderseits etwas druckempfindlich, rechts mehr wie links. Beim Ausspritzen der Ohren, aus denen sich fötides Sekret in mäßiger Menge mit Epithelfetzen entleerte, trat schon bei ganz geringem Druck ziemlich bedeutender Schwindel auf. Die Hörweite für Flüstersprache war rechts ca. 0·1, links 0·3 *m*. Der Ernährungszustand und die Körperkräfte waren gegen früher merklich reduziert, der Schlaf hochgradig gestört. Ich entschloß mich daher, nachdem ich den Pat. auch Herrn Prof. Haug vorgestellt hatte, zur Radikaloperation rechts, die ich am 27. November im Roten Kreuz ausführte. Ich hatte ein ausgedehntes Cholesteatom zu finden erwartet, fand aber bei der Operation nur das ziemlich kleine Antrum und den Recessus epitympanicus mit Cholesteatommassen ausgefüllt. Der freigelegte horizontale Bogengang war von ziemlich weißer Farbe ohne sichtbare Fistel. Ich nahm daher von einer Labyrintheröffnung Abstand, schon um das Hörvermögen nicht noch weiter zu schädigen. Gleich nach der Operation traten nun bei dem im übrigen fieberfreien Pat. eigenartige Erscheinungen auf. Pat. war vollständig apathisch, weinte fortwährend und klagte über heftige Kopfschmerzen. In der Nacht stand er auf und machte Suicidversuche. Ein Nervenarzt, den ich beizog, erklärte den Symptomenkomplex als hysterischen Dämmerzustand. Nach einiger Zeit besserten sich die psychischen Affektionen, es trat aber beim Aufstehen heftiger Schwindel auf und beim Gehen deutliches Taumeln nach rechts, so daß Pat. sich beständig an der Mauer anhalten mußte, um nicht hinzufallen. Nystagmus bestand nicht. Die Wunde zeigte einen normalen Heilverlauf und die Höhle ist jetzt nach 7 Wochen zum größten Teil epidermisiert. Seit ca. 2 Wochen hat sich der taumelnde Gang fast ganz verloren und es besteht nur mehr mäßiger Schwindel. Pat. klagt jetzt hauptsächlich über linkseitige Kopfschmerzen. Fl. rechts fast 0, links 0·3 *m*.

Digitized by Google
Original from UNIVERSITY OF CALIFORNIA
Generated on 2019-10-24 10:03 GMT / http://hdl.handle.net/2027/uc1.b3252757
Public Domain in the United States, Google-digitized / http://www.hathitrust.org/access_use#pd-us-google

Ich denke mir die Sache so, daß schon vor der Operation eine Labyrinthhyperämie leichteren Grades bestand, die sich durch die Operation vorübergehend verschlimmerte. Auch Jacobsohn führt in seinem Lehrbuch ähnliche Beobachtungen an.

Diskussion.

Dr. Herzog: Bezüglich des Falles „Radikaloperation mit Labyrintherscheinungen" kann ich die Auffassung des Kollegen Böhm nicht in allen Punkten teilen. Da auf Gleichgewichtsstörungen nicht untersucht wurde, so bleibt uns zur Beurteilung nur die Prüfung des Hörvermögens. Dies ist nach meinen Erfahrungen ein absolut zuverlässiges Prüfungsmittel: In allen Fällen, in denen eine Gehörfunktion nachweisbar ist, kann eine entzündliche Labyrintherkrankung mit Sicherheit ausgeschlossen werden. Da vor der Operation ein immerhin beträchtliches Hörvermögen festgestellt war, konnte die Eröffnung der Labyrinthräume überhaupt nicht in Frage kommen. Jedenfalls darf die Tatsache, daß beim Ausspritzen des Gehörganges Schwindel beobachtet wurde, nicht für die Diagnose Labyrinthitis verwertet werden. Wir wissen ja, daß in Fällen mit ausgedehnten Zerstörungen der Mittelohrgebilde nicht selten schon geringe Temperaturdifferenzen der Spülflüssigkeit mit der Körpertemperatur hinreichend sind, eine Reizung des Vestibularapparates auszulösen. Der Eintritt von Schwindel deutet aber auf ein normales, nicht auf ein erkranktes Labyrinth hin. Auch jetzt besitzt das operierte Ohr des Pat. noch ein geringes Hörvermögen, allerdings etwas reduziert im Vergleich zu dem vor der Operation; eine ungezwungene Erklärung hierfür liegt meiner Ansicht in dem durch die Operation bedingten Verlust eines Teiles der Schalleitungskette: als Ursache hierfür eine vorübergehende Labyrinthitis anzunehmen, halte ich nicht für genügend begründet. Nach einer Labyrinthitis kehrt nur in den seltensten Fällen die Hörfunktion wieder. Die geschilderten Gleichgewichtsstörungen scheinen mir zu wenig charakteristisch für eine vestibulare Erkrankung, um so weniger, als gleichzeitig von neurologischer Seite ein hysterischer Dämmerzustand festgestellt ist. Es ist wohl naheliegender, für jene Gleichgewichtsstörungen ebenfalls die Hysterie verantwortlich zu machen. Von vestibularen Gleichgewichtsstörungen darf nur dann gesprochen werden, wenn gleichzeitig mit ihnen Nystagmus besteht und der Einfluß der Kopfstellung auf die Richtung der Gleichgewichtsstörungen nachgewiesen werden kann.

Was den zweiten kursorisch vorgeführten Fall betrifft, so möchte ich den Standpunkt des Kollegen Wanner nicht einnehmen. Angenommen, es handelt sich wirklich um eine tuberkulöse Otitis — vielleicht lassen sich hierfür noch klinische Anhaltspunkte finden — so würde ich gerade aus diesem Grunde dringend zur Operation raten. Tuberkulöse Otitiden, welche trotz wochenlangen Bestehens keine erheblichen Zerstörungen im Mittelohre setzen, sind erfahrungsgemäß verhältnismäßig gutartig und geben bei operativem Vorgehen eine günstige Prognose; es sind in letzter Zeit eine Reihe von derartigen Erkrankungen beschrieben worden, welche durch die Operation definitiv geheilt wurden. Für den Fall, daß es sich nicht um eine spezifische Erkrankung handelt, ist meiner Ansicht die Grenze einer zuwartenden Therapie erreicht.

2. Ein interessanter Mastoiditis-Fall. Der Pat. steht seit 6. November in meiner Behandlung. Vorher war er ca. 8 Tage von einem praktischen Arzt behandelt worden und hatte, als er in meine Behandlung trat, eine Otitis

Digitized by Google
Original from UNIVERSITY OF CALIFORNIA
Generated on 2019-10-24 10:03 GMT / http://hdl.handle.net/2027/uc1.b3252757
Public Domain in the United States, Google-digitized / http://www.hathitrust.org/access_use#pd-us-google

med. mit ziemlich profuser Eiterung. Der Warzenfortsatz war von Anfang an stark druckempfindlich, die Temperatur subfebril. Die Eiterung nahm rasch ab und bereits nach 3 Wochen war die Perforation des Trommelfelles geschlossen. Trotzdem war der Warzenfortsatz noch stark druckempfindlich und es bestand eine deutliche Schwellung des Periosts. Ich riet daher zur Operation. Pat. weigerte sich aber damals, weil er glaubte, die Beschwerden würden sich von selbst verlieren. Es wurde daher noch zugewartet.

Da trat am 10. Dezember 1906 abermals eine ganz akute Otitis med. auf. Der Durchbruch erfolgte spontan über Nacht. Das Exsudat war anfangs blutig-serös und dann eitrig. Als die Eiterung wieder etwas abgenommen hatte, machte ich am 16. Dezember eine Eröffnung des Warzenfortsatzes, es fand sich eine ziemlich ausgedehnte Karies mit eitergefüllten großen Terminalzellen. Die Wunde nahm einen normalen Heilverlauf und die Eiterung aus dem Ohr hörte schon nach ca. 14 Tagen vollständig auf, die Perforation scheint geschlossen. Das Hörvermögen, das nach der ersten Attacke ca. 3—4 *m* für Flüstersprache betrug, hat sich aber nur sehr langsam wieder eingestellt und beträgt jetzt ungefähr 0·5 *m*. Ich glaube sicher annehmen zu können, daß Entzündungserreger von dem kariösen Warzenfortsatz wieder in die schon abgeheilte Paukenhöhle gelangten und eine neue Otitis med. hervorriefen. Davon unabhängig waren die psychischen Affektionen, die auf Rechnung der Hysterie zu setzen sind. Beweisend dafür ist mir, daß diese gleich nach der Entlassung aus dem Krankenhaus fast vollständig verschwanden, der Schwindel und taumelnde Gang aber noch weiter bestanden.

3. Ein Fall von subakuter Mittelohreiterung. Pat. leidet seit ca. $3^1/_2$ Monaten an einer linkseitigen Mittelohreiterung. Zuerst in der Poliklinik, dann, nachdem er kurze Zeit gearbeitet hatte, bei einem praktischen Arzt in Behandlung, wurde er mir am 17. Dezember überwiesen. Es fand sich eine zitzenförmige Vorwölbung des hinteren unteren Trommelfellquadranten mit Granulationen an der Spitze, der Warzenfortsatz war ziemlich stark druckempfindlich. Fl. 0·1 am kranken Ohr, kein Fieber. Ich entfernte mit der Schlinge die Granulationen und machte häufig das Politzersche Verfahren. In der Folge nahm die Druckempfindlichkeit ab, das Gehör besserte sich auf 0·3 *m*. Trotzdem ist aber der Schlaf noch immer ziemlich gestört. Pat. empfindet das Pulsieren des Eiters aus der kleinen Öffnung schmerzhaft. Auch die Gegend der Shrapnellschen Membran ist vorgewölbt. Es ist zu befürchten, daß bei Wiederaufnahme der Arbeit sich die Beschwerden wieder verschlimmern (Pat. ist Tiefbau-Arbeiter), weshalb ich glaube, daß ein operativer Eingriff vorgenommen werden muß.

4. Fall von Tracheitis sicca mit Borkenbildung. Die Nase ist nicht atrophisch, die Muscheln sogar leicht entzündlich geschwellt, eine Nebenhöhleneiterung konnte ich nicht nachweisen. Das geringe eitrige Sekret riecht nicht. Im Rachen zeigten sich nur in der Gegend der Bursa eitrige Borken. Der Kehlkopf leicht gerötet, etwas atrophisch. Die Trachea ist, so weit sichtbar, mit einer grünlichen, eitrigen, membranartigen Masse austapeziert, die, ausgehustet, einen typischen Ozaena-Geruch hat. Die Affektion hat bereits durch die Behandlung abgenommen, so daß nur mehr kleinere isolierte Sekretinseln auf der entzündeten Trachealschleimhaut aufsitzen. Ich verordnete Emser Salz und Mentholölinhalationen und machte täglich Mentholölinhalationen in die Trachea.

Digitized by Google
Original from UNIVERSITY OF CALIFORNIA
Generated on 2019-10-24 10:03 GMT / http://hdl.handle.net/2027/uc1.b3252757
Public Domain in the United States, Google-digitized / http://www.hathitrust.org/access_use#pd-us-google

Es dürfte dies einer der weniger beobachteten Fälle von isolierter Ozaena der Trachea sein. Ätiologisch kommt jedenfalls der Beruf des Pat. als Schlosser in Betracht.

Dr. Hecht demonstriert 1. einen Pat. mit seit Jahren abgeheilter chronischer Mittelohreiterung und persistierender Perforation, bei dem sich am Hammergriff und in der Paukenhöhle eine multiple Exostosenbildung von stellenweise stalaktitenartiger Form zeigt. 2. Das von Rommel modifizierte Escatsche Mouche bébé, das sich zur Aussaugung der Nase kleiner Kinder in der Hand der Angehörigen sehr gut bewährt hat.

Zwölfter Kongreß für Natur- und Heilkunde zu Utrecht.

17. April 1909.

(Twaalfde Natuur- en Geneeskundig Congres.)

Sektion für Heilkunde. Abteilung B.

Vorsitzender: Dr. van der Weyden.

I. Die Beziehung zwischen Affektionen des Augennerven und der hinteren Nebenhöhlen der Nase.

Über diesen Gegenstand wurden zwei Referate gehalten von Professor H. Snellen und T. H. Quix.

Snellen gibt eine historische Übersicht. Birch-Hirschfeld fand unter 684 Affektionen der Augenhöhle 409mal die Ursache in den Nebenhöhlen der Nase. 31·6% Sin. front.; 21·7% Antr. Highm.; 20·5% Ethmoidalhöhlen; 6·1% Sin. sphen.; 14·7% verschiedene Höhlen, zusammen 5·4% nicht differenzierbar. Die Erfahrung von S. ist anders: In 15 Fällen 7mal Sin. front., 1mal Sin. ethm., 1mal Antr. Highm. Bei Sin. front. und Antr. Highm. sah er niemals eine davon abhängige Sehstörung.

Im Dezember 1906 sah er einen Bauer, der plötzlich krank geworden war, mit Kopfschmerz, Erbrechen und Gesichtsabnahme. Das rechte Auge war blind. Gesichtsschärfe $^6/_{60}$ mit temporaler Hemianopsie, Parese des Abducens und Occulomotorius und Fieber. Bei Rhinosc. ant. nichts abnormes, bei Rhinosc. post. ein wenig Eiter am oberen Rand der Choanen.

Eröffnung der linken Keilbeinhöhle (Quix), viel Eiter; nächsten Tag rechts, wenig Eiter. Nach 6 Wochen: Das rechte Auge war blind geblieben, linkes Auge Sehschärfe $^6/_{10}$ (nachher $^5/_6$). Die Paralysen waren verschwunden. Weiter hat S. noch 11 Fälle von Qu. operieren lassen. Einer war dabei mit intrakranieller Ausbreitung und doppelseitiger temporaler Hemianopsie. Drei gaben sich kund unter dem Bilde von retrobulbärer Neuritis optica, 3 Fälle von Papillitis (2mal doppelseitig), 3mal Retinitis haemorrhagica (Thrombosis venae centr. retin.), 1mal Atrophie der Papille. Durch diese systematische Eröffnung der Nebenhöhlen ist die Abweichung von B.-Hs. Statistik erklärt.

Diskussion.

Struycken meint, daß die Eröffnung der Nebenhöhlen nicht immer so leicht geht als die Referenten denken. Man soll die Operation nicht ohne be-

Digitized by Google
Original from UNIVERSITY OF CALIFORNIA
Generated on 2019-10-24 10:03 GMT / http://hdl.handle.net/2027/uc1.b3252757
Public Domain in the United States, Google-digitized / http://www.hathitrust.org/access_use#pd-us-google

stimmte Anweisung ausführen lassen. Er bedauert, daß S. und Qu. die Resultate der Behandlung nicht mitgeteilt haben. Er selbst sah keine günstigen funktionellen Resultate.

Burger lobt die Referate. Er würdigt es, daß Snellen die Eröffnung der Keilbeinhöhlen durchgeführt hat, auch als die Nase scheinbar normal war. B. behandelte selbst 4 Fälle. 1. Ein zentrales Skotom bei Entzündung der Highmorshöhle, 2. ein zentrales Skotom bei Erkrankung der Highm.- und Ethm.-Höhle, 3. einen Fall von Blindheit des einen Auges und zunehmende Erblindung des anderen. Eröffnung der Keilbeinhöhle machte den Sehstörungen einen Halt. 4. Ein Fall von doppelseitiger Hemianopsie für Farben und starke Abnahme der Sehschärfe (o. s. $^1/_{60}$ cd. $^1/_6$) mit Schwellungskatarrhen der Nase. Nach Eröffnung der Keilbeinhöhle eine überraschende Besserung der Sehschärfe (beide Seiten $^5/_{60}$). B. meint, daß die Operationen des Sin. frontalis auch in die Hände des Nasenarztes gehört. Snellen hatte in seinem Referat die Eröffnung des Sin. front. in das Gebiet des Augenarztes verlegt.

S. sagt, er wollte eben die Augenärzte darauf aufmerksam machen, daß die Operation zur Spezialität der Nasenärzte gehört.

Quix gesteht Struycken, daß es gewiß Schwierigkeiten bei der Operation gibt, aber meistenteils gelingt es ohne zu viel Mühe. Auch sagt er, daß noch nicht alles aufgeklärt ist.

II. Die Indikationen für die Entfernung der adenoiden Vegetationen bei Kindern.

Referate von den Herren Struycken und Haverschmidt.

S. gibt eine Statistik von 5000 operierten Fällen. Er operiert in Chloroformnarkose. S. nennt dann die verschiedenen Störungen, die bei Kindern sich darbieten, unter Mitteilung von Heilungen für jede Krankenerscheinung gesondert.

Haverschmidt betrachtet den Gegenstand als Kinderarzt. Mandelerkrankungen spielen eine große Rolle bei den unaufgeklärten Temperatursteigerungen des Kindesalters. Das sogenannte Drüsenfieber ist für die Mehrzahl als eine akute Pharyngitis retronasalis und Amygdalitis pharyngea erkannt, mit in den Vordergrund tretender regionärer Lymphdrüsenschwellung.

Bei chronischer Adenoiditis mit langdauernder Temperaturerhöhung heilt die Adenotomie manchmal, aber nicht immer.

Es kommt bei Säuglingen eine deutliche lobuläre Masse im Nasopharynx vor. Manchmal sieht man, obschon die Störungen erst geringfügig waren, später bei solchen Kindern Pseudokrupp, Ohrenentzündung, Temperaturerhöhung, akute Adenoiditis, Konvulsionen, Laryngospasmus. Öfters sind die Adenoiden Zeichen einer allgemeinen „lymphatischen Diathese“. Asthmatisch-bronchitische Zustände trifft man bei Kindern mit Tonsillarhypertrophien. Die Anfälle sind meistenteils kombiniert mit akuten Entzündungen in den ersten Luftwegen und öfters schon früh mit Vergrößerungen der Mandel. Die Tonsillen- und Adenoidoperation läßt hier manchmal im Stiche. Eine Anzahl entfernter Erscheinungen: Enuresis, Asthma, Epilepsie usw. verschwinden nur selten nach der Adenotomie.

Diskussion.

Braat ist Gegner der Chloroformbetäubung bei Adenoidoperation. Sie bringt neue Gefahren. Auch will er nicht mit der Adenotomie auch noch eine Nasenoperation machen, die gewöhnlich unnötig ist. Eventuell kann man sie

Generated on 2019-10-24 10:03 GMT / http://hdl.handle.net/2027/uc1.b3252757
Public Domain in the United States, Google-digitized / http://www.hathitrust.org/access_use#pd-us-google
Digitized by Google
Original from UNIVERSITY OF CALIFORNIA

später ausführen. Das Tamponieren der Nase mit ihrem Stauung erregenden Einfluß ist unerwünscht.

Quix würdigt die Belehrung, die vom Referat des Kinderarztes ausgeht. Auch er verwirft die Narkose. Nasenoperationen sollen bei Kindern überhaupt erst nach Ablauf der zweiten Dentition ausgeführt werden.

Burger bringt seine Beschwerden ein gegen die zahlreichen Ziffern, die nur als Schätzungen zu betrachten sein können. Es ist doch nicht möglich, alle Kinder nach längerer Zeit wieder zu untersuchen.

Zwaardemaker meint, daß eine Umarbeitung dieser Statistik nötig ist. Krankheitsbilder und einfache Symptome sind durcheinander gemischt.

Struycken erklärt die großen Zahlen seiner Statistik hierdurch, daß er von Anfang seiner Praxis an genau Notizen gemacht hat. Die Zahlen der Fälle sind genau; diejenigen der Heilungen sind wirklich einigermaßen Schätzungen, da ihm für sein Referat nur wenig Zeit zugemessen worden war. Die ersten Jahre hat er ohne Narkose gearbeitet, fand dabei die Rezidiven zahlreich und eine zweite Operation schwer. Dann hat er Versuche mit Bromäthyl und mit Chloräthyl gemacht, die ihm nicht genügten. Schließlich nahm er Chloroform, womit er sehr zufrieden ist. Er findet es in vielen Fällen erwünscht, auch die Nase zu gleicher Zeit geräumig zu machen, da die Mißbildung des Gesichtes und des Gaumens sich dann viel rascher bessern. Das Septum operiert er erst nach der zweiten Dentition. Tamponade nach Nasenoperationen bei Kindern ist nicht nötig; es gibt bei ihnen gewöhnlich keine Nasenblutung.

A. Sikkel.

---

66. Jahresversammlung der British Medical Association.

Juli 1908 in Sheffield.

Diskussion über die Behandlung chronisch-entzündlicher Affektionen im Mesopharynx. Chronisch-entzündliche Affektionen der Tonsillen wurden mitberücksichtigt, ebenso solche des Pharynx. In der Diskussion, welche folgte, wurde die Frage erörtert, ob es notwendig wäre, bei Entfernung von Adenoiden das hintere Ende der unteren Muschel mit zu entfernen.

Unter anderen Mitteilungen befand sich eine über den Gebrauch von Bougies zur Dilatation des Infundibulum des Sinus frontalis seitens James Grant. Dr. Grant erwähnte Fälle, bei denen die Notwendigkeit einer Eröffnung des Sinus frontalis von außen dadurch vermieden worden ist, daß man eine Serie von Bougies einführte und auf diese Weise das Infundibulum dilatierte.

Mr. J. H. Reale aus New-Zealand verlas einen Vortrag über die Anatomie der Tonsille und eine Methode der Enucleation mit Hilfe einer Schlinge nach Ablösung von den Gaumenbögen.

Ferner wurden von Dr. Brown-Kelly aus Glasgow und Mr. Ernest Wagett aus London Berichte verlesen über die jüngsten Erfahrungen bei direkter Laryngoskopie, Bronchoskopie und Oesophagoskopie mit den Instrumenten von Rosenheim, Killian und Brünings.

Dr. St. Clair Thomson eröffnete eine Diskussion über die Behandlungsmethoden bei Eiterung des Sinus maxillaris. Er führte aus, daß es folgende empfehlenswerte Methoden gäbe: 1. Spontane Heilung; 2. Spülung von der Nase aus; 3. Spülung vom Munde aus; 4. operative Entfernung der Wände

Digitized by Google
Original from UNIVERSITY OF CALIFORNIA
Generated on 2019-10-24 10:03 GMT / http://hdl.handle.net/2027/uc1.b3252757
Public Domain in the United States, Google-digitized / http://www.hathitrust.org/access_use#pd-us-google

des Sinus. Die Wahl der einzuschlagenden Methode hängt davon ab, ob 1. die Eiterung akut oder frisch, 2. chronisch und unkompliziert, 3. durch Eiterung anderer Nebenhöhlen kompliziert ist. Die Mehrzahl der akuten oder subakuten Fälle heilt spontan. Das kann sogar eintreten, nachdem der Zustand einige Wochen oder selbst Monate gedauert hat. In chronischen unkomplizierten Fällen ist als erste Behandlung die Spülung von der Nase aus indiziert, und wenn diese nicht zum Ziele führt, soll die Operation mit Entfernung der Sinuswand unternommen werden. Finden sich Eiterungen in anderen Nebenhöhlen, muß zunächst entschieden werden, ob der Sinus maxillaris nur ein Behälter für Eiter ist, der anderswo sezerniert wird, oder ob seine eigene Schleimhaut ihn produziert. Die Wichtigkeit, vor Ausführung chirurgischer Maßnahmen eine vollständige Diagnose zu stellen, wurde betont, und zwar stellt manchmal die Drainage von der Alveole aus, wenn sie ausführbar ist, die Diagnose sicher und vermindert zugleich die septische Kraft des zurückgebliebenen Inhalts. Eine Radikaloperation des Sinus frontalis sollte immer der des Sinus maxillaris vorausgehen, wenn nicht beide Nebenhöhlen gleichzeitig operiert werden. Wo mehr als ein Sinus erkrankt ist, ist Urteilskraft und Geduld erforderlich, und in manchen Fallen, in welchen nachweislich eine Eiterung sämtlicher Nebenhöhlen auf einer oder beiden Seiten besteht, kann nach erfolgreicher Behandlung einiger Nebenhöhlen das Leiden in den übrigen verschwinden.

Dr. Logan Turner machte dieselben Erfahrungen bei der Behandlung nicht komplizierter Fälle von Nebenhöhleneiterung, welche er an 180 von ihm beobachteten Fällen gesammelt hat. Die übliche Behandlungsart, bei all diesen Fällen an erster Stelle Spülungen vorzunehmen, endigt manchmal mit einem Mißerfolg nach einigen Monaten der Behandlung. Wo die auskleidende Schleimhaut ödematös und geschwollen und an einigen Stellen polypös degeneriert ist, ist es höchst unwahrscheinlich, daß Spülungen allein Heilung erzielen werden. Andrerseits wurden 10 seiner Fälle von Kieferhöhleneiterung, welche durch Nasenpolypen kompliziert waren, mit Spülungen geheilt. Er glaubt, daß Nasenpolypen auf Siebbeineiterung hinweisen, und daß ihre Anwesenheit in Verbindung mit Kieferhöhleneiterung eine Indikation für sofortige Vornahme der Radikaloperation abgibt. Eine bakteriologische Untersuchung ist mitunter eine große Hilfe zur Feststellung der Ätiologie des Zustandes. Er ist zu dem Schluß gekommen, daß Spülungen, wenn man sich für sie entschieden hat, von der Nase aus vorgenommen werden sollen.

Es folgte eine Diskussion, in welcher verschiedene Stimmen hinsichtlich der besten Methoden bei akuten und chronischen Fällen laut wurden.

Mr. Walter Downie (Glasgow) gab einen Bericht über Dauerresultate bei Formverbesserung der Nase mittelst Paraffininjektionen. Dr. Downie wandte warme Paraffininjektionen an und hat bei seinen Fällen nie beobachtet, daß das Paraffin über die Grenzen der Nase hinauswandert.

Mr. Alexander Tweedie (Nottingham): Einige Beobachtungen über die Resultate bei der Vornahme der Bárányschen Prüfung bei Taubstummen. Er fand, daß die thermische und rotatorische Prüfung die zuverlässigste zu sein schien und speziell bei tauben Kindern sehr leicht vorzunehmen war.

Ferner wurde von Mr. Charles A. Parker vom Spital für Halskranke Golden Square eine Mitteilung über lufthaltige Hohlräume im Septum nasi gemacht. Dieselben wurden im Verlaufe einer submukösen Resektion entdeckt. Bei der Untersuchung von 500 Schädeln fand er in einigen Fällen, daß die

Digitized by Google
Original from UNIVERSITY OF CALIFORNIA
Generated on 2019-10-24 10:03 GMT / http://hdl.handle.net/2027/uc1.b3252757
Public Domain in the United States, Google-digitized / http://www.hathitrust.org/access_use#pd-us-google

Keilbeinhöhle sich erweitert hätte und das Rostrum sphenoidale weit vorsprang, und daß dieses seinerseits die Alae vomeris voneinander entfernte. In anderen Fällen jedoch schien es, als ob der Sinus selber bis in die Substanz des Vomer reichte. Er nennt diese Aushöhlung des Vomer Bulla spheno-vomerina. Ohne Zweifel erstreckt sich eine Keilbeinhöhle, gewöhnlich die linke, häufiger bis in den Vomer als beide.

Mr. Watson Williams demonstrierte an einem Modell eine Operationsmethode bei Pansinuisitis und zeigte einen Patienten, bei welchem die Operation gemacht worden ist. Die Hauptsache bei dieser Operation ist, den Sinus frontalis freizulegen, um ihn zur Verödung zu bringen, indem man den Ductus nasofrontalis öffnet und sich den Siebbeinzellen von der Stirn her nähert, so daß alles ohne ernstliche Gefährdung des Orbitalinhalts entfernt werden kann. Dies bewerkstelligt man mit Hilfe eines osteoplastischen Lappens, welcher den Processus nasalis des Oberkiefers enthält und zum Schluß wieder an seine Stelle gebracht wird.

Verhandlungen der Royal Society of Medicine, Laryngologische Sektion.

Januar 1909.

In einer Sitzung der Laryngologischen Gesellschaft, welche am 4. Dezember 1908 stattfand, zeigte Mr. G. Seccombe Hett Septumpräparate von verschiedenen Tieren, einschließlich des Hundes, der Katze, des Schafes und Kaninchens. Die Septa zeigten auf beiden Seiten Auswüchse, speziell beim Hunde. Bei diesem Tiere erhob sich der Gipfel hinten längs des knorpeligen und knöchernen Septums und vereinigte sich an letzterem Punkt mit einem knöchernen Vorsprung des Gaumenbeins in Höhe der unteren Muschel. Mr. Hett nimmt an, daß Fällen von Obstruktion der Choanen beim Menschen Verhältnisse zugrunde liegen können, welche denen im hinteren Teil der Nasenhöhle des Hundes gefundenen ähnlich sind. Diese Annahme gewann an Wahrscheinlichkeit, als festgestellt wurde, daß in einigen Fällen eine Synechie zwischen Septum und hinterem Ende der unteren Muschel bestand, die mitunter sogar knöchern war.

In der sich daran anknüpfenden Diskussion erwähnte Dr. Mackenzie, daß die Tatsache, daß Septumdeviationen und Spinen häufiger bei der weißen als bei farbigen Rassen vorkommen, der Annahme widerspricht, daß diese Spinen möglicherweise rudimentäre Gebilde sind, welche für gewöhnlich bei einigen niederen Tieren vorkommen.

Hierauf erwiderte Mr. Hett, auch er wäre der Ansicht, daß Deviationen häufiger bei den weißen Rassen vorkämen, jedoch rufen Leisten besonders bei Leuten mit weiter Nase oft keine Symptome hervor und sind vermutlich deshalb immer weniger imstande sie hervorzurufen, wenn gleichzeitig weite Nasenhöhlen wie bei den negerartigen Rassen bestehen.

Februar 1909.

In einer Sitzung der Laryngologischen Gesellschaft, welche am 9. Januar 1909 stattfand, eröffnete Dr. W. A. Lieven aus Aix-la-Chapelle eine Diskussion über die moderne Behandlung der Syphilis, speziell bei Erkrankung der oberen

Digitized by Google
Original from UNIVERSITY OF CALIFORNIA
Generated on 2019-10-24 10:03 GMT / http://hdl.handle.net/2027/uc1.b3252757
Public Domain in the United States, Google-digitized / http://www.hathitrust.org/access_use#pd-us-google

Luftwege. Im Verlaufe seiner Bemerkungen über die Allgemeinbehandlung der Krankheit hob Dr. Lieven hervor, daß die Verabreichung kleiner Dosen von Quecksilber per os nicht gegen sekundäre oder tertiäre Syphilis schütze. In manchen Fällen von Syphilis der Nase, des Mundes oder Halses genügte eine Allgemeinbehandlung mit prophylaktischer Behandlung von Schankern etc., aber gewöhnlich sind sekundäre Rückfälle an den Schleimhäuten hartnäckiger. Er beobachtete, daß das nützlichste Heilmittel für kleine Erosionen oder Ulzerationen die Anwendung einer konzentrierten Chromsäurelösung war. Die Fälle von Syphilis, die der Laryngologe zu sehen bekommt, sind meistenteils im dritten Stadium. Hierbei empfehlen sich tägliche Dosen von 30 Gran eines Jodsalzes. Ist eine Ulceration vorhanden, so verordnet Dr. Lieven nur Jodkali für 4—5 Tage und beginnt erst mit den Inunktionen, bis das Ulcus die Tendenz zur Heilung zeigt. In schweren und malignen Fällen sind Injektionen von Calomel anzuraten, doch dürfen sie nicht gleichzeitig mit Jod verabreicht werden. Lokal empfiehlt er Emplastrum mercuriale bei Ulcerationen an der Lippe und äußeren Nase, sowie für solche im Innern der Nase Tampons mit einer 10%igen Europhensalbe. Sequester soll man in Ruhe lassen, bis sie lose werden, und Verwachsungen des weichen Gaumens mit der hinteren Pharynxwand soll man nur dann lösen, wenn genug Muskelgewebe geblieben ist, um einen Verschluß des Nasopharynx beim Schlucken zu gewährleisten. Tertiäre Prozesse im Larynx erfordern energische Allgemeinbehandlung. Dabei besteht eine deutliche Tendenz zu Narbenstenosen im Larynx. Bei Verschluß betont er die Wichtigkeit, die geschwollenen Drüsen in der Nachbarschaft zu behandeln.

In der sich anschließenden Diskussion sagte Colonel Lombkin, R.A.M.C., er wäre überzeugt, daß der richtige Weg für die Einführung von Quecksilber nur die Haut wäre. Er hätte schon seit langem die innerliche Verabreichung verlassen und wende intramuskuläre Injektionen nur aushilfsweise an. Er fand, daß die Krankheit öfter nach Gebrauch von Calomel als von metallischem Quecksilber wieder auftritt. Bei Läsionen des Pharynx, der Zunge und der Mundschleimhaut gebrauchte er eine Chromsäurelösung von 20 Gran auf 1 Unze, und wenn diese nicht bald half, kurettierte er.

Sir Felix Semon sagte, daß seine Erfahrung hinsichtlich der prophylaktischen Unwirksamkeit kleiner Quecksilberdosen per os mit der des Herrn Dr. Lieven übereinstimme.

Major French teilte mit, daß nach seiner Erfahrung die Inunktionskur wirksam sei, aber wenn man die Einreibungen nicht gründlich vornimmt und lange genug gibt, so schaden sie eher als sie nützen.

Mr. T. P. Reddoes war der Meinung, daß in der Mehrzahl der Fälle eine fortdauernde Behandlung per os das beste sei; wo jedoch diese Methode nicht indiziert ist, sind Inunktionen zweckdienlich, und wenn von der Behandlung per os keine Wirkung zu sehen war, sollte so bald als möglich mit intramuskulären Injektionen begonnen werden. Die löslichen Quecksilbersalze wirken meist schnell, und unter ihnen hält er die Verbindung mit salicylsaurem Arsen für die beste. Jedoch ist es notwendig, daß Einspritzungen von löslichen Salzen mindestens zweimal wöchentlich gegeben werden. Wo dies unmöglich ist, sind Calomelinjektionen angezeigt.

Mr. H. Barwell sagte, daß die meisten Redner die Krankheit unter bestimmten Bedingungen zu behandeln gehabt hätten, so in der Armee und in Aix-la-Chapelle. In seiner Praxis haben sich intramuskuläre Injektionen von

Digitized by Google
Original from UNIVERSITY OF CALIFORNIA
Generated on 2019-10-24 10:03 GMT / http://hdl.handle.net/2027/uc1.b3252757
Public Domain in the United States, Google-digitized / http://www.hathitrust.org/access_use#pd-us-google

löslichen Quecksilberpräparaten sehr bewährt, und er fand, daß Hydrargyrum benzoicum die wenigsten Beschwerden verursache.

Dr. Donclan sprach die Meinung aus, daß in den weitaus meisten Fällen Inunktionen die einzige Methode von wirklichem Wert bei Frühstadien sind. Er erinnert sich keines Falles, wo sie nicht geholfen hätten, wenn 10 bis 14 Tage verflossen waren. Sublimatsprays waren bei Syphilis des Nasopharynx und des Larynx von großem Wert.

Mr. Stuart-Low sagte, er hätte erst kürzlich Fälle gesehen, welche den Beweis erbrächten, wie wichtig es ist, die Behandlungsmethoden zu wechseln und zu variieren. Es schien, daß in einigen Fällen Arsenikpräparate nach Schmierkuren sehr guten Erfolg hatten.

Dr. St. Clair Thomson führte aus, daß in manchen Fällen die Tracheotomie unvermeidlich sei, in manchen Fällen jedoch vermieden werden könnte, wenn der Patient im Bett gehalten und geschmiert wird. Setzt man die Quecksilbereinreibungen nach der Tracheotomie fleißig fort, so bessert sich der Larynx viel schneller als vor Eröffnung der Trachea.

Dr. Scanes Spitzer ist überzeugt, daß die Fortschritte in der Behandlung der Syphilis in England während der letzten 25 Jahre der Sitte zuzuschreiben sind, Quecksilber per os zu verordnen. Er berichtete über die systematische Anwendung von Calomelräucherungen bei spezifischen Ulcerationen des Mundes und der Nase sowie bei Nasenverschluß.

Dr. Mackenzie lenkte die Aufmerksamkeit darauf, wie schwierig es sei, die Wirksamkeit irgend einer Behandlungsmethode zu erweisen, da ein und derselbe Arzt selten Gelegenheit hätte, einen Patienten im Verlaufe der verschiedenen Stadien zu behandeln.

Dr. Lieven antwortete auf eine Fragestellung, daß eine Serodiagnose der Syphilis möglich sei, da das Blut eines Syphilitischen Körper enthalte, welche imstande sind, sich bei Anwesenheit von Leberextrakt eines syphilitischen Fötus mit einem Komplement zu verbinden. Er ist der Ansicht, daß eine positive Reaktion nur dann erhalten wird, wenn eine Infektion mit Syphilis zu irgend einer Zeit stattgefunden hat.

Die Ansicht von der Unwirksamkeit der internen Behandlung, die hier ausgesprochen worden, sei unter den Ärzten des Kontinents eine allgemeine. Die Indikationen für die Tracheotomie seien 1. die Indicatio vitalis, welche bei akutem Ödem infolge Perichondritis vorhanden sein kann, und 2. die Notwendigkeit, dilatierende Operationen bei einem sehr engen Larynx vorzunehmen.

Law-Muskat.

Bücherbesprechungen.

Moritz Schmidt, Die Krankheiten der oberen Luftwege. Vierte, umgearbeitete Auflage von Prof. Dr. Edmund Meyer. Berlin 1909, Verlag von J. Springer.

Das bekannte Schmidtsche Lehrbuch liegt in neuer Bearbeitung vor. Der verstorbene Altmeister hat mit sicherem Blick den richtigen Mann zur Neugestaltung seines Werkes gewählt. Edmund Meyer verfügt nicht nur über vorzügliche theoretische Vorbildung, er hat an dem großen Materiale der Fränkelschen Klinik auch reiche praktische Erfahrungen gesammelt. „Aus der Praxis für die Praxis", wie das Buch von Schmidt gedacht, so ist es auch geblieben. Es hat in der Neubearbeitung an Übersichtlichkeit gewonnen,

Digitized by Google
Original from UNIVERSITY OF CALIFORNIA
Generated on 2019-10-24 10:03 GMT / http://hdl.handle.net/2027/uc1.b3252757
Public Domain in the United States, Google-digitized / http://www.hathitrust.org/access_use#pd-us-google

es wird für den Spezialisten und den praktischen Arzt ein unentbehrliches Nachschlagewerk sein. Vor allem fehlt der neuen Auflage der therapeutische Optimismus, der uns aus dem Schmidtschen Werke entgegenweht. Um das Buch handlicher zu gestalten, hat Meyer längere Kapitel in Unterabteilungen zerlegt und den einzelnen Abschnitten besonders in die Augen springende Überschriften gegeben; demselben Zwecke dient auch die Vermehrung der künstlerisch ausgeführten Abbildungen. Der Wert des Buches hat auch dadurch eine Steigerung erfahren, daß der Verfasser die Meinung verschiedener Autoren berücksichtigt, wenn es sich um noch ungeklärte Gebiete handelt. Der Entwurf des Werkes ist im ganzen unverändert geblieben, Meyer hat nur ein Kapitel „Die allgemeine Symptomatologie" beigefügt. In den übrigen Kapiteln sind die neueren Erfahrungen und Methoden berücksichtigt, dies gilt besonders bei der Diagnostik der Nebenhöhlenaffektionen durch Röntgenstrahlen, bei der Serodiagnose der Syphilis, bei der Konjunktivalreaktion bei Tuberkulose etc.

In richtiger Würdigung der Ansicht, daß die Rhino-Laryngologie mehr und mehr eine Zweigdisziplin der Chirurgie wird, hat der Verfasser der Besprechung der Operationsmethoden mehr Raum gewährt und dafür die Kasuistik der präziseren Form wegen etwas mehr eingeschränkt. Man kann sagen, Meyer hat das Schmidtsche Werk modernisiert.

Besonderen Wert hat der Verfasser auf die Anfertigung eines möglichst ausführlichen Registers gelegt, ein Umstand, der uns veranlaßt, obgenanntes Buch sowohl dem praktischen Arzte als auch dem Spezialisten als äußerst praktisches und inhaltsreiches Nachschlagewerk zu empfehlen. F. Neumann.

Referate.

I. Allgemeines, Grenzgebiete.

Weitere Erfahrungen über die Jod- und Quecksilberbehandlung der Tuberkulose in den oberen Luftwegen. (Aus der Universitäts-Ohren- und Kehlkopfklinik zu Rostock; Direktor Prof. Dr. Körner.) Von Privatdozent Dr. K. Grünberg. (Zeitschr. f. Ohrenheilk., Bd. LIX, 2. u. 3. Heft.)

Bericht über drei weitere Fälle von Tuberkulose der oberen Luftwege, die auf obiger Klinik in letzter Zeit mit IK und Hg behandelt worden waren. Verf. bemerkt zum Schlusse, daß durchaus nicht immer und allein die IK- und Hg-Medikation für die günstige Wirkung verantwortlich gemacht werden muß, diese vielmehr häufig nur als ein wirksames Adjuvans betrachtet werden mußte, und daß es ferner auch Versager gab. E. Urbantschitsch.

Über die operative Behandlung des Morbus Basedowi. Von Schaldemose (Kopenhagen). (Hospitalstidende, 1909, Nr. 40.)

Mitteilung von 20 operierten Fällen von Morbus Basedowi. Von diesen starben drei. Der eine hatte schwere Basedowkachexie, große Struma mit Stenose, die zwei anderen hatten stark dilatierte Cordes. Nach einer kurzen Verschlimmerung der Basedowfälle kommt in der Regel eine schnelle Besserung. Verf. meint, daß man immer die medizinische Behandlung erst versuchen und dann, wenn man keine Hilfe davon bekommt, zur Operation schreiten soll.

L. Mahler.

Digitized by Google
Original from UNIVERSITY OF CALIFORNIA
Generated on 2019-10-24 10:03 GMT / http://hdl.handle.net/2027/uc1.b3252757
Public Domain in the United States, Google-digitized / http://www.hathitrust.org/access_use#pd-us-google

Behandlung des chronischen Katarrhs der oberen Luftwege. Von Prof. Dr. Artur Hartmann (Berlin). (Deutsche med. Wochenschr., Nr. 9.)

Übersichtliche Zusammenstellung der Therapie. (Nichts Neues.)

F. Neumann.

Über die Verwendung von Protargol in der Rhino-Laryngologie. Von Dr. A. Müller (Teplitz). (Zentralbl. f. d. gesamte Therapie, 1908, Nr. 9.)

Auf Grund von 180 mit Protargol behandelten Fällen von Ozaena simplex kommt Verf. zur Überzeugung, daß die Methode der Behandlung mit Protargol allen seither üblichen überlegen ist, ja, daß dieselbe auch bei den allerschwersten Fällen von Ozaena simplex nicht im Stiche ließ. Kofler.

Oto-laryngologische Eindrücke aus Amerika. Von N. Rh. Blegvad. (Ågeskrift for Leger, 1909, Nr. 7 u. 8.)

Als Vortrag im Dänischen oto-laryngologischen Verein mitgeteilt.

L. Mahler.

Eine neue Speicheltasche bei Mund-, Hals- und Nasenoperationen. Von Löwenstein (Elberfeld). (Münchener med. Wochenschr., 56. Jahrg., Nr. 33.)

Verf. ließ aus wasserdichtem Papier eine Tasche anfertigen, die insbesondere bei Entfernung der Gaumenmandeln und adenoiden Vegetationen sich bewährte. Da der Preis derselben sehr billig ist, 12 Pfennig pro Stück, so kann die Tasche sofort nach dem Gebrauch mit dem Inhalt vernichtet werden. Auch in der zahnärztlichen Tätigkeit werden sie sich als zweckdienlich erweisen. Sie sind bei der Firma Hermann Müller Fritz Sohn, Elberfeld, Herzogstraße zu haben. Muster stehen unentgeltlich zur Verfügung. Reinhard.

Erfahrungen mit Estonpräparaten. Von Dr. Karl Kassel (Posen). (Therapeutische Rundschau, 1909, Nr. 32.)

Empfehlung der essigsauren Tonerde in Form des Estons in Kombination mit Schwefel zur Behandlung des Erythems und der Acne der Nase. Kassel verwendet folgende Paste: Vasel. alb. americ. 70·0, Eston 20·0, Sulfur. praecip. 10·0. Auch mit dem Estonschnupfpulver hatte Verf. günstige Erfolge. 10% Formeston ist ein treffliches Mittel bei chronischer Mittelohreiterung.

Kahler.

II. Nase und Nebenhöhlen.

Einige Bemerkungen über Operation der adenoiden Vegetationen mit Angabe eines Ringmessers mit Fangapparat. Von V. Lange (Kopenhagen). (Hospitalstidende; 1909, Nr. 31.)

Der Apparat ist Gottsteins Ringmesser ähnlich, mit zwei Rippen an der konkaven Seite versehen, um die adenoiden Vegetationen zu fangen.

L. Mahler.

Ein Fall von Choanalatresie mit Demonstration. Von W. Uffenorde (Göttingen). (Zeitschr. f. Laryngol., Bd. I, 4. Heft.)

Einseitige, marginale, knöcherne Atresie bei einem 11jährigen Patienten. Gaumen gleichmäßig und normal flach gewölbt. Keinerlei Gesichtsasymmetrie. Verf. empfiehlt als Operationsmethode die Killiansche Septumoperation, nach derselben wird es leichter sein, die Verschlußplatte zu resezieren.

Kahler.

Generated on 2019-10-24 10:03 GMT / http://hdl.handle.net/2027/uc1.b3252757
Public Domain in the United States, Google-digitized / http://www.hathitrust.org/access_use#pd-us-google
Digitized by Google
Original from UNIVERSITY OF CALIFORNIA

Ein neuer Fall von einseitigem knöchernen Choanalverschluß. Operationsversuch vom Gaumen aus. (Aus der Ohren- und Kehlkopfklinik der Universität Rostock; Direktor Prof. Dr. Körner.) Von Dr. A. Brunk, I. Assistent. (Zeitschr. f. Ohrenheilk., Bd. LIX, 2. u. 3. Heft.)

Ein weiterer Fall von kongenitalem Choanalverschluß, bei dem der Operationsweg durch den harten Gaumen eingeschlagen wurde. Die Ursache des Mißerfolges war in der ganz abnormen Knochendicke des Gaumens und Diaphragma zu suchen. Es dürfte sich empfehlen, vor jedem derartigen Eingriff sich über die Stärke des Diaphragmas nach der Kahlerschen Methode zu orientieren. E. Urbantschitsch.

Choanalatresie und Gaumenform. Von Dr. A. Brunck, II. Assistent der Klinik Körner. (Zeitschr. f. Ohrenheilk., 1909, Bd. LIX, 1. Heft.)

Verf. bespricht die bisher publizierten Fälle, denen er zwei neue hinzufügt, und verficht die Anschauung, daß es zur Bildung eines hohen Gaumens kommt, wenn ausgesprochene Mundatmung genügend lange besteht.

E. Urbantschitsch.

Adenoider Schlundring und endothoracale Drüsen. Von Dr. F. Blumenfeld (Wiesbaden). (Zeitschr. f. Laryngol., Bd. I, 4. Heft.)

Die Katarrhe der tieferen Luftwege bei Kindern, die nach Entfernung der adenoiden Vegetationen nicht ausheilen, sind häufig auf eine Erkrankung der endothoracalen Lymphdrüsen zurückzuführen, eine Erkrankung, die mittelst des Röntgenverfahrens leicht zu diagnostizieren ist. Blumenfeld konnte bei 17 unter 19 Fällen von Bronchialdrüsentuberkulose gleichzeitig adenoide Wucherungen konstatieren und nimmt ein ursächliches Verhältnis im Sinne der Infektion der Drüsen auf dem Lymphwege von dem adenoiden Schlundring aus an. Die Thoraxform, welche als Begleiterscheinung der adenoiden Wucherung beschrieben wird, ist seines Erachtens nicht so sehr auf ein den oberen Luftwegen angehörendes Atmungshindernis zurückzuführen, sondern in erster Linie auf die respiratorischen und trophischen Störungen, welche eine gleichzeitige Vergrößerung der endothoracalen Lymphdrüsen bedingt. Kahler.

Ursachen und Symptome der Thrombose des Sinus cavernosus. Von Dr. St. Claire Thomson (London). (Zeitschr. f. Laryngol., Bd. I, 4. Heft.)

Außer bei Ohrerkrankung kommt Thrombose des Sinus cavernosus auch bei Erkrankungen der Keilbeinhöhle vor. Die Symptome dieser Erkrankung zeigen sich als Veränderungen von seiten des Auges, papilläres Ödem, Chemosis, Exophthalmus, häufig Lähmungen der Augenmuskel, manchmal auch Veränderungen am Augenhintergrund. Kahler.

Zur pathologischen Anatomie und Klinik der malignen Nebenhöhlengeschwülste. Von Prof. Dr. Paul Manasse (Straßburg). (Zeitschr. f. Laryngol., Bd. I, 5. Heft.)

Genaue klinische und pathologische Beschreibung von 6 Fällen: drei gemeine Plattenepithelcarcinome, ein Fall, bei dem die Diagnose zwischen Carcinom und Endotheliom schwankte, ein Endotheliom, kombiniert mit Tuber-

Digitized by Google
Original from UNIVERSITY OF CALIFORNIA
Generated on 2019-10-24 10:03 GMT / http://hdl.handle.net/2027/uc1.b3252757
Public Domain in the United States, Google-digitized / http://www.hathitrust.org/access_use#pd-us-google

kulose, und eine Mischgeschwulst, die aus einem gutartigen epithelialen Tumor, Cholesteatom und einer bösartigen, bindegewebigen Neubildung, Sarkom, zusammengesetzt ist. Kahler.

Operationen an der Nasenscheidewand im jugendlichen Alter. Von Prof. Dr. L. Réthi (Wien). (Med. Klinik, 1909, Nr. 31.)

Verf. berichtet über 4 Fälle von jugendlicher Nasenscheidenwandresektion. Nach der Operation senkte sich der Nasenrücken. Es ist daher geraten, bei Jugendlichen möglichst viel vom Septum zu erhalten und die Indikationsgrenzen bei Septumoperationen im jugendlichen Alter noch enger zu ziehen als bei Erwachsenen. F. Neumann.

Zur Kenntnis der einfachen nichttuberkulösen Kollapsinduration der rechten Lungenspitze bei chronisch behinderter Nasenatmung. Von Dr. Georg Richter (Wölfelsgrund). (Deutsche med. Wochenschr., Nr. 18.)

An der Hand von 8 Krankengeschichten führt Verf. obiges Thema aus und weist darauf hin, wie wichtig es für den praktischen Arzt ist, dieses Krankheitsbild zu kennen und von der Tuberkulose zu differenzieren.
F. Neumann.

Kompendiöser quantitativer Olfaktometer zu klinischen Zwecken. Von Dr. Wilhelm Sternberg (Berlin). (Deutsche med. Wochenschr., Nr. 38.)

Zur kurzen Wiedergabe ungeeignet. F. Neumann.

Die Diagnostik der Nebenhöhlenerkrankungen der Nase und das Röntgenverfahren. Von Dr. Julius Herzfeld (Berlin). (Passow und Schäfers Beiträge etc., Bd. II, 3.—4. Heft.)

Kritische Beleuchtung der über diesen Gegenstand vorliegenden Publikationen. Herzfeld kann den X-Strahlen für die Diagnostik der Nebenhöhlenerkrankung eine wesentliche Rolle nicht zuerkennen. Sie können, wie die Diaphanoskopie bei Stirnhöhlen- und Kieferhöhlenerkrankungen nur einen unterstützenden Wert beanspruchen und sind bei Ausnutzung aller klinischen Untersuchungsmethoden, auf die das Hauptgewicht zu legen ist, entbehrlich.
Bondy.

Hypsistaphylia, Der Hochgaumen — zur Frage von der morphologischen Wirkung der Adenoiden. (Aus dem Kabinett der normalen Anatomie des Prof. Dr. J. E. Schawlowsky in der kaiserl. med. Militärakademie zu St. Petersburg.) Von B. Bogowslowsky. (Westnik uschnych bol. [russ.], September 1909.)

Auf Grund der Untersuchung eines großen kraniologischen Materials bekämpft Verf. die Behauptung Siebenmanns von dem Zusammenhang der angeborenen Hypsistaphylie mit der allgemeinen Formation des Schmalgesichtes, da nach Verf. Untersuchungen die Hypsistaphylie mit der Formation des Hochgesichtes (Hypsiprosopia nach Töröck resp. Dolichoprosopia nach Ranke (verbunden ist. Auch die Behauptung Siebenmanns von der besonderen Schmäle der Nasenflügel bei den Hypsistaphylinen muß unbedingt verworfen werden, da die vordere und die hintere Nasenöffnung bei den Hypsistaphylinen im Gegenteil viel breiter als bei den Platystaphylinen ist. Ein ganz anderes Bild

Digitized by Google
Original from UNIVERSITY OF CALIFORNIA
Generated on 2019-10-24 10:03 GMT / http://hdl.handle.net/2027/uc1.b3252757
Public Domain in the United States, Google-digitized / http://www.hathitrust.org/access_use#pd-us-google

der anatomischen Verhältnisse zeigt uns die Adenoidenhypsistaphylie, die von einer allgemeinen Formation des Schmalgesichtes begleitet wird. Dieser tiefe anatomische Unterschied in den Verhältnissen zum Gesichtsskelett der klinischen Adenoidenhypsistaphylie von der angeborenen Hypsistaphylie, die in den anatomischen Museen beobachtet wird, soll nach Verf. von der morphologischen Wirkung der Mundatmung hervorgerufen werden. Dieselbe äußert sich in der funktionellen Atrophie der Nase, in dem vermehrten Luftdruck auf den Gaumen und endlich in der zusammenpressenden Kraft des auseinander gezogenen und dadurch elastisch anprallenden M. buccinator.

L. Mekler (Uda, Rußland).

Die Beziehungen der Nasen- zu den Augenerkrankungen. Von L. Swerjewsky (Charkow). (Russische Monatsschr. f. Ohren-, Nasen- und Halskrankh., 1909, Nr. 8 und 9.)

Verf. teilt die Wege der Verbreitung der Erkrankungen aus dem Nasenraum auf das Augengebiet in zwei Gruppen ein: *a)* unmittelbare, vermittelst der angeborenen und erworbenen Defekte in den Knochen, durch den Tränen-Nasenkanal und die Kanälchen der Gefäße und der Nerven; *b)* mittelbare, vermittelst der Lymph- und Blutgefäße, vermittelst der Reflexe oder durch Druck auf die benachbarten Teile. Die angeborenen Knochendefekte werden am häufigsten an der Lamina papyracea in der Gegend der vorderen und mittleren Siebbeinzellen beobachtet. Veränderungen des Nasenseptums spielen eine bedeutende Rolle in der Wirkungssphäre auf das Auge. Osteomyelitische Prozesse der Nasenhöhlenwände, besonders der Stirnhöhle, rufen stürmische Erscheinungen seitens des Auges hervor und gehören zu den schwersten Fällen, da sie oft letal enden. Bei den Erkrankungen der Keilbeinhöhle hängen die Veränderungen im Auge entweder von der Thrombophlebitis des Sinus cavernosus und der Orbitalvenen oder von der Erkrankung des N. opticus und des N. oculomotorius, manchmal aber auch von einer Orbitalphlegmone ab. Unter den Symptomen der Erkrankung der Keilbeinhöhle und der hinteren Siebbeinzelle erscheint die einseitige retrobulbäre Neuritis als das wichtigste und beständigste (De Lapersonnes Symptom). L. Mekler (Ufa, Rußland).

Eine interessante Stichverletzung. Von Dr. Schuhmacher. (Korrespondenzbl. f. Schweizer Ärzte, 1909, Nr. 12.)

Es handelt sich um einen Italiener, der im Raufhandel einen Stich in das Gesicht erhalten hatte: das Messer streifte den linken Augenbrauenbogen und das obere Lid, drang dann durch die untere Umschlagfalte der Conjunctiva in die Orbita und den mittleren Nasengang, verlief in diesem schräg nach hinten und durchbohrte zuletzt den harten Gaumen. Tränenapparat und Bulbus waren intakt geblieben. Da die Mobilisierung der Klinge mißlang, wurde die linke knöcherne Nasenhälfte temporär aufgeklappt und sodann die Klinge extrahiert. Schonemann (Bern).

Digitized by Google
Original from UNIVERSITY OF CALIFORNIA
Generated on 2019-10-24 10:03 GMT / http://hdl.handle.net/2027/uc1.b3252757
Public Domain in the United States, Google-digitized / http://www.hathitrust.org/access_use#pd-us-google

Beitrag zur Lehre von den Endotheliomen der äußeren Nase. Von Dr. E. Theodore. (Zeitschr. f. Laryng., Bd. I, 5. Heft.)

Mitteilungen von 4 Fällen von Endotheliomen der äußeren Nase mit genauer pathologisch-histologischer Beschreibung und Besprechung der Differentialdiagnose gegenüber Karzinom. Diese Geschwülste sind sehr selten, außer den vom Verf. beobachteten finden sich nur 12 in der Literatur.

Kahler.

Plastische Operation bei Verwachsungen des Nasenrachenraumes. Von Privatdozent Alex. Iwanoff. (Zeitschr. f. Laryng., Bd. I, 5. Heft.)

Bei einer durch hereditäre Syphilis entstandenen Verwachsung des weichen Gaumens mit der hinteren Rachenwand erzielte Verf. durch Lappenbildung aus der normalen Schleimhaut der erhaltenen Uvula ein günstiges Resultat. Kahler.

Deux cas de syphilis héréditaire du nasopharynx simulant des végetations adenoides. Par Dr. C. Trapenond (de Menton). (Revue hebdom. de laryngol., janv. 1909.)

Verf. berichtet über zwei Fälle von hereditär-luetischer Affektion des Nasenrachenraumes bei Kindern, die er beobachtet hat, und führt mehrere ähnliche Fälle aus der Literatur an. Es scheint daher diese Affektion nicht so überaus selten zu sein und ist deshalb zu berücksichtigen, da sie wegen der Behinderung der Nasenatmung adenoide Vegetation vortäuschen kann.

Blanluet.

Quelques cas de tertiarisme des fosses nasales traités et guéris par une cure thermosulfurée combinée à la médication specifique. Par H. Pelon. (Revue hebdom. de laryng., janv. 1909.)

Sieben Fälle von tertiär-luetischer Nasenaffektion, bei denen nach Quecksilberbehandlung keine Besserung eingetreten war, heilten prompt nach lokaler und allgemeiner Schwefelbehandlung, Aufblasung von Pulvern und Spülungen sowie Bäder und Duschen. Außerdem noch energische spezifische Behandlung (Quecksilberinjektionen und Jodkali intern). Blanluet.

Récidive des végetations adénoides. Par Rabé (de Paris). (Bull. de laryng., janv. 1909.)

Wahres Rezidiv der adenoiden Vegetation, das heißt Regeneration von adenoidem Gewebe ist äußerst selten, es kommt nur bei Rindern von lymphatischer Konstitution vor, die in den ersten Lebensmonaten mit der Zange operiert wurden.

Viel häufiger ist das Pseudorezidiv bedingt durch ungenügende Operation, bei der Teile der Adenoide zurückgelassen wurden, sei es am Rachendach, am Ansatz des Vomers oder auch, wie Lermoyez nachgewiesen hat, in den Gruben seitlich vom Vomer. Verf. empfiehlt zur Vermeidung des Pseudorezidivs Digitaluntersuchung vor der Operation zur Feststellung der Konfiguration des Nasenrachenraumes, nach der Operation, um sich über die Totalentfernung der Wucherungen zu vergewissern. Blanluet.

Generated on 2019-10-24 10:03 GMT / http://hdl.handle.net/2027/uc1.b3252757
Public Domain in the United States, Google-digitized / http://www.hathitrust.org/access_use#pd-us-google
Digitized by Google
Original from UNIVERSITY OF CALIFORNIA

III. Pharynx und Mundhöhle.

Scharlachähnliche Exantheme bei akuten Halsentzündungen. Von Dr. F. Reiche (Hamburg-Eppendorf). (Med. Klinik, 1909, Nr. 29.)

Es handelt sich um einen Fall von akuter pseudomembranöser Rachenentzündung; das übrige besagt der Titel. F. Neumann.

Über eine Diphtherieepidemie. Von Thune Jacobsen. (Hospitalstidende, 1909, Nr. 9.)

Bei 818 Personen wurden präventive Einspritzungen von Antidiphtherieserum vorgenommen. 18 von diesen bekamen später Diphtherie. Jacobsen konkludiert aus seinem Materiale, daß präventive Serumeinspritzungen auf die Ausbreitung einer Diphtherieepidemie sehr lähmend wirken und den Verlauf der Krankheit mildern. Als notwendiges Glied einer effektiven Bekämpfung der Diphtherieepidemie hält Jacobsen die Isolation der angegriffenen Individuen bis zur Bacillenfreiheit. L. Mahler.

Syphilis papulo-erosiva in der Mundrachenhöhle mit Nachweis von Spirochaeta pallida zirka 9 Jahre nach der Infektion. Von L. Nielsen. (Ågeskrift for Leger, 1909, Nr. 3.)

Das Vorkommen von Papeln auf denselben Stellen wie vorher nach $8^1/_2$ Jahren. Verlauf läßt vermuten, daß Spirochaeta pallida sich während der vielen vergangenen Jahre in latentem Zustand verborgen hat. L. Mahler.

Kirchners und Pertiks Pharynxdivertikel und ihre klinische Bedeutung. Von med. prakt. Friedrich Peters. (Zeitschr. f. Ohrenheilk., 1909, Bd. LVIII, 3. und 4. Heft.)

Nach Körners Ansicht kommt dem Kirchnerschen Divertikel eine Bedeutung für die Entstehung der submucösen Emphyseme beim Katheterisieren zu. Mitteilung von 3 instruktiven Fällen Körners. Besprechung der klinischen Symptome. Die Rosenmüllersche Grube ist öfters Sitz von Entzündungen; um so mehr sind für pathologische Prozesse divertikelartig vertiefte Gruben prädestiniert. E. Urbantschitsch.

Extraktion eines durch Hypopharyngoskopie festgestellten Fremdkörpers. Von Sanitätsrat Dr. Reuter (Altenburg). (Zeitschr. f. Ohrenheilk., 1909, Bd. LVIII, 3. u. 4. Heft.)

Beschreibung des Falles, in dem eine Stecknadel die hintere Wand des Kehlkopfes durchbohrt hatte. E. Urbantschitsch.

Über Erweiterung der Speicheldrüsenausführungsgänge bei Bläsern. Von Dr. Dorendorf, Oberstabsarzt in Freiburg i. Br. (Zeitschr. f. Ohrenheilk., 1909, Bd. LIX, 1. Heft.)

Den Beobachtungen von Pneumatocele des Ductus Stenonianus fügt Verf. einen selbst beobachteten Fall hinzu, der einen Artilleristen betraf: dieser war früher Glasbläser. Gelegentlich seiner Übersetzung zur Regimentskapelle als Bläser traten die charakteristischen Beschwerden auf. Bei anderen Musikern fanden sich aber keine analogen Erscheinungen. E. Urbantschitsch.

Digitized by Google
Original from UNIVERSITY OF CALIFORNIA
Generated on 2019-10-24 10:03 GMT / http://hdl.handle.net/2027/uc1.b3252757
Public Domain in the United States, Google-digitized / http://www.hathitrust.org/access_use#pd-us-google

Lipom des Gaumensegels. Von H. Gaudin (de Lille). (Bull. de laryng., janv. 1909.)

Verf. beobachtete ein auffallend großes Lipom des weichen Gaumens (30 *g* schwer) und bespricht an der Hand dieses Falles und der bisher in der Literatur vorhandenen 4 Fälle (Ollin, Richet, Ryault, Boud) diese Affektion.

In seinem Falle handelte es sich um einen regelmäßigen, ovalen, wie cystisch sich anfühlenden, nicht schmerzhaften Tumor, der am weichen Gaumen inserierte. Er war langsam gewachsen, hatte endlich Schluckbeschwerden und Veränderung der Stimme veranlaßt. Differentialdiagnostisch kämen Cysten und Angiome in Betracht. Die Exstirpation gestaltete sich sehr einfach unter Cocainanästhesie. Verf. empfiehlt nach der Exstirpation sorgfältige Catgutnaht der Schleimhaut. Blanluet.

IV. Larynx.

Neuere Beiträge zur Anatomie des Kehlkopfes. Von Privatdozent Dr. Paul Bartels (Berlin). (Passow und Schäfers Beiträge etc., Bd. II, 3.—4. Heft.)

Zusammenfassender Bericht über die seit dem Erscheinen des Merkelschen Werkes (v. Bardeleben's Handb. d. Anatomie, 1902) verfaßten Arbeiten zu kurzem Referat nicht geeignet. Bondy.

Eine Larynxzange von C. Nyrop und Viktor Lange (Kopenhagen). (Hospitalstidende, 1909, Nr. 31.)

Beschreibt eine neue Zange. L. Mahler.

Septische Blutungen in die Scheiden der Rami recurr. vagi als Ursache einer doppelseitigen Posticuslähmung und septische Blutungen im Modiolus der Schnecke und den Scheiden des Nervus acusticus. (Aus der Universitäts-Ohren- und Kehlkopfklinik zu Rostock; Direktor Prof. Dr. Körner.) Von Privatdozent Dr. Karl Grünberg. (Zeitschr. f. Ohrenheilk., Bd. LIX, 2. u. Heft.)

Im Verlaufe einer Staphylokokkensepsis kam es in einem Fall zu doppelseitiger Posticuslähmung. Durch Gramsche Färbung ließen sich im Bereiche der Blutungen in beiden Nervi recurrentes Staphylokokkenhaufen nachweisen. Bei sonst normalem mittleren und inneren Ohr fanden sich auch im Modiolus der Schnecke ausgedehnte Hämorrhagien. E. Urbantschitsch.

Daueranalgesie im tuberkulösen Kehlkopf. (Aus der königl. laryngologischen Poliklinik der Universität München; Vorstand Prof. Dr. Neumayer.) Weitere Mitteilungen von Dr. Rudolf Hoffmann, 1. Assistent. (Zeitschr. f. Ohrenheilk., Bd. LIX, 2. u. 3. Heft.)

Wenn der tuberkulöse Prozeß bei Larynxphthise auf das Perichondrium übergreift, kann der Schmerz durch Irradiation in den Ramus auricularis vagi im Ohr empfunden werden und dabei eine solche Intensität erreichen, daß der Patient lieber hungert als schluckt. Eine ausgezeichnete Methode der Schmerzlinderung soll in Alkoholinjektionen in den inneren Ast des oberen Kehlkopfnerven bestehen, deren Technik ausführlicher angegeben wird. Zur Verwendung kommt 85%iger Alkohol, der auf 45° erwärmt wird. E. Urbantschitsch.

Digitized by Google
Original from UNIVERSITY OF CALIFORNIA
Generated on 2019-10-24 10:03 GMT / http://hdl.handle.net/2027/uc1.b3252757
Public Domain in the United States, Google-digitized / http://www.hathitrust.org/access_use#pd-us-google

Behandlung der Larynxtuberkulose mit Marmoreks Antituberkuloseserum. Von Dr. B. Jereslaw (Loslau). (Deutsche med. Wochenschr., Nr. 15.)

Da Verf. beobachtet hat, daß bei Tuberkulösen, die mit Marmoreks Serum behandelt wurden, der Lungenprozeß zwar nicht beeinflußt wurde, die gleichzeitig bestehende Tuberkulose des Larynx aber zur Ausheilung kam, stellte er in dieser Richtung Versuche an. Aus 12 publizierten Krankengeschichten ersieht man die günstige Wirkung des Serums. Appliziert wurde das Serum in 4 Serien, eine Serie bestand aus 10 Injektionen à 5 cm^3 (subcutan oder rektal) jeden zweiten Tag. Zwischen den einzelnen Serien wurde eine Pause von 2—3 Wochen gemacht. F. Neumann.

Zur Therapie der Kehlkopftuberkulose mit besonderer Berücksichtigung der Sonnenlichtbehandlung. Ein neuer praktischer Sonnenspiegel. Von Dr. Theodor Janssen (Davos). (Deutsche med. Wochenschr., Nr. 19.)

Zur kurzen Wiedergabe ungeeignet. F. Neumann.

Über Sonnenlichtbehandlung und übrige phototherapeutische Methoden bei Larynxtuberkulose. Von John Tillmann. (Hygiea, 1909, Nr. 4.)

Tillmann berichtet über 4 Fälle von Larynxtuberkulose, die mit Sonnenlicht nach Kunwald und Sorgos Methode behandelt wurden, und nimmt an, daß die Heliotherapie eine für den Patienten unschädliche und schnell gelernte Methode ist und gute Resultate geben kann, sogar vollständige und fortdauernde Genesung. Die Methode hat keine unangenehmen Nebenwirkungen, und wo die allgemeine Behandlung sich praktizieren läßt, ist sie eine wertvolle Hilfsbehandlung. Tillmann empfiehlt Sonnenlichtbehandlung bei Larynxtuberkulose wie eine konservative Methode; in Anstalten und Sanatorien dürfte sie versucht werden. L. Mahler.

Altes und Neues über den Heilwert der Tracheotomie bei Kehlkopftuberkulose. Von Dr. Landwehrmann. (Zeitschr. f. Ohrenheilk., 1909, Bd. LVIII, 3. u. 4. Heft.)

Mitteilung der Befunde (nach $4^1/_2$—$8^1/_2$ Jahren) der 4 Henricischen Fälle (Tracheotomie wegen Kehlkopftuberkulose). Das Geheimnis des Erfolges liegt bei der kurativen Tracheotomie wegen Kehlkopftuberkulose in der sorgfältig individualisierenden Auswahl der Fälle. E. Urbantschisch.

Un cas de paralysie du récurrent gauche chez une femme du 49 ans, survenue le lendemain d'une injection de 20 cent.³ de sérum de Roux pour une angine suspecte. Par Dr. Sims (de Vichy). (Revue hebdom. de laryng., janv. 1909.)

Behandlung mit extralaryngealer Vibrationsmassage. Heilung nach zehn Tagen. Blanluet.

Regeneration d'une corde vocale après exstirpation pour cancer. Par Lannois et Durand (de Lyon). (Revue hebdom. de laryng., otol. et rhin., janv. 1909.)

Bei einem 64jährigen Manne fand sich im vorderen Anteil der rechten Stimmlippe ein circumscripter, exulzerierter Tumor, der auf die Taschenfalte und die Glottis intercartilaginea nicht übergriff und sich histologisch als Epitheliom erwies. Exstirpation der Stimmlippe mittelst Thyreotomie. Obwohl die ganze Stimmlippe entfernt worden war, konnte Patient schon 8—10 Tage nach

Generated on 2019-10-24 10:03 GMT / http://hdl.handle.net/2027/uc1.b3252757
Public Domain in the United States, Google-digitized / http://www.hathitrust.org/access_use#pd-us-google
Digitized by Google
Original from UNIVERSITY OF CALIFORNIA

der Operation sprechen und man konnte die Regeneration der Stimmlippe sukzessive verfolgen. 2 Monate nach dem operativen Eingriff war die Stimmlippe vollständig regeneriert, hatte das Aussehen einer normalen, nur etwas kleiner und schmäler als die Stimmlippe der gesunden Seite, jedoch gut funktionierend bei Respiration und Phonation. B. Fränkel hat bereits früher über die vollständige Regeneration der Stimmlippe nach Exstirpation in zwei Fällen berichtet. Blanluet.

Laryngectomie partielle par voie latérale. Par A. Castex. (Bull. de laryng., janv. 1909.)

Unter diesem Namen beschreibt Castex ein neues (?) Verfahren, das er zur Entfernung eines Epithelioms der linken Aryknorpelgegend anwendete. Schiefschnitt beginnend zwei Querfinger über dem Sternalende bis zum Kieferwinkel, über die laterale Fläche des Schildknorpels ziehend. Skelettierung des Larynx, Resektion des oberen Schildknorpelhorns, senkrechter Schnitt durch die seitliche Pharynxwand, wodurch die hintere Fläche des Kehlkopfs freigelegt wird. Etagennaht des Pharynx, des umschnürten und des subcutanen Gewebes. Drainage nach außen. Blanluet.

V. Trachea, Bronchien, Oesophagus.

Ein Fall von Corpus alienum pulmonis, durch Bronchoskopie entfernt. Von E. Schmiegelow (Kopenhagen). (Hospitalstidende, 1909, Nr. 36.)

In Chloroformnarkose wurde ein Stück Kohle aus dem linken Bronchus — $3^1/_2$ *cm* von der Bifurkation — entfernt durch Bronchoscopia superior. Patient war zwei Jahre alt. Heilung. L. Mahler.

Diverticulum oesophagi. Von E. Schmiegelow (Kopenhagen). (Hospitalstidende, 1909, Nr. 36.)

Verf. teilt drei Fälle von Zenkers Divertikel mit, von denen zwei mittelst Excision des Sackes operiert wurden. Alle drei wurden durch Oesophagoskopie diagnostiziert. L. Mahler.

Corpus alienum oesophagi, durch Oesophagoskopie entfernt. Von E. Schmiegelow (Kopenhagen). (Hospitalstidende, 1909, Nr. 36.)

Durch Oesophagoskopie wurde ein Kragenknopf, der dicht hinter dem Larynx saß und die Tracheotomie notwendig machte, entfernt. Patient war ein Jahr alt. Heilung. L. Mahler.

Seltener Fall von kombiniertem Fremdkörper der Speiseröhre und der Trachea. Von Dr. H. Heschelin (Odessa). (Deutsche med. Wochenschr., Nr. 32.)

Ein Kind hatte einen Reißnagel verschluckt. Der Reißnagel steckte in der vorderen Wand des Oesophagus, die Spitze ragte in das Lumen der Trachea. Fünf Tage nach dem Unfall wird der Oesophagus von der Incisura jugularis aus freigelegt, ein $1^1/_2$ *cm* langer Schnitt in die Vorderwand des Oesophagus gemacht, ein Finger eingeführt zur Mobilisierung des Nagels und derselbe mittelst gebogener Kornzange per os extrahiert. F. Neumann.

Generated on 2019-10-24 10:03 GMT / http://hdl.handle.net/2027/uc1.b3252757
Public Domain in the United States, Google-digitized / http://www.hathitrust.org/access_use#pd-us-google
Digitized by Google
Original from UNIVERSITY OF CALIFORNIA

Otologischer Teil.

Original-Artikel.

Die Otosklerose.

Von **Theodor Heiman** in Warschau.

Referiert auf dem VIII. internationalen otologischen Kongreß (XVI. internationalen medizinischen Kongreß) in Budapest, August 1909.

(Schluß.)

Es erübrigt noch, die Frage zu lösen, ob der Ausdruck „Otosklerose" überhaupt nicht zu verlassen sei, um durch eine andere Benennung, die mehr dem Wesen der Krankheit entspricht, zu vertreten. Wie aus dieser Arbeit zu ersehen ist, ist auch bis jetzt die Frage der Pathogenese dieser Krankheit nicht befriedigend gelöst. Weder die Anhänger eines primären Knochenprozesses in der Labyrinthkapsel, noch die einer Entzündung im Mittelohr, die auf die Labyrinthkapsel sich verbreitet, noch diejenigen, welche die Otosklerose für ein kongenitales, intraembryonales Produkt halten, haben mit voller Sicherheit ihre Thesen bewiesen. Das ist aber sicher, daß es sich hier um einen sklerotischen Prozeß im pathologisch-anatomischen Sinne nicht handelt. Die klinische Untersuchung hat es bewiesen, daß der Krankheitsprozeß, den man „Otosklerose" zu nennen gewöhnt ist, immer von einer organischen Fixation des Steigbügels im ovalen Fenster abhängig ist, deren anatomische Basis verschiedenartig sein kann. Auch aus ätiologischen Rücksichten ist der Ausdruck „Otosklerose" nicht mehr haltbar, indem die verschiedensten bekannten und unbekannten Ursachen ihn hervorrufen können. Auch der größte Teil der Ohrenärzte findet diese Benennung nicht rationell, worüber man sich leicht aus ihren wissenschaftlichen Arbeiten überzeugen kann. Selbst v. Tröltsch hat ihn aus Mangel eines anderen Ausdrucks in die Ohrenheilkunde eingeführt. Wenn nun diese Benennung bis jetzt noch im Gebrauche ist, so glaube ich, daß dies vielleicht aus Pietät für v. Tröltsch geschieht, hauptsächlich aber aus diesem einzigen Grunde, daß man für diese Krankheit, die bis jetzt noch keine sichere anatomische Basis besitzt, sich mit der alten Nomenklatur befriedigt, um nicht durch Einführung einer anderen Benennung, die der Wirklichkeit ebenso wie „Otosklerose" nicht entsprechen wird, noch eine größere Verwirrung herbeizuführen. Berücksichtigt man den Umstand, daß, abgesehen von einer primären oder sekundären Erkrankung der Stapediovestibulargegend, das klinische Bild infolge von pathologischer, wahrscheinlich entzündlicher

Digitized by Google
Original from UNIVERSITY OF CALIFORNIA
Generated on 2019-10-24 10:03 GMT / http://hdl.handle.net/2027/uc1.b3252757
Public Domain in the United States, Google-digitized / http://www.hathitrust.org/access_use#pd-us-google

Vorgänge dieser Gegend entsteht, so glaube ich, daß statt des nichtssagenden Ausdrucks „Otosklerose“ man diese Krankheit als „Periostitis ossificans stapedio-vestibularis“ bezeichnen soll. Ich gebrauche den Ausdruck Periostitis deshalb, weil nach dem größten Teil aller bisherigen anatomischen Untersuchungen der Krankheitsprozeß doch von der Mittelohrschleimhaut, eventuell von deren Periost ihren Anfang nimmt und weil mehrere Gründe, die oben angegeben wurden, gegen eine primäre Erkrankung der Labyrinthkapsel, oder ihre kongenitale Veränderung, die zu solchen funktionellen Störungen führt, sprechen.

Resumiert man nun das, was über den jetzigen Zustand der Frage über die Otosklerose bekannt ist, so können folgende Schlüsse gemacht werden:

1. Die anatomische Grundlage der sogenannten „Otosklerose“ besteht in einer knöchernen Ankylose des Stapediovestibulargelenks, bei der in ihren weiteren Stadien oder schon vom Anfang das Schneckenfenster in Mitleidenschaft gezogen wird.

2. Nach den bisherigen anatomisch-pathologischen Untersuchungen ist es mehr als wahrscheinlich, daß die Fixation des Steigbügels durch einen Entzündungsprozeß sui generis, der vielleicht anfangs die ganze oder einen größeren Teil der Mittelohrschleimhaut befällt, sich aber speziell in der Gegend der Labyrinthfenster lokalisiert, bedingt ist.

3. Obgleich ein primäres Knochenleiden der Labyrinthkapsel, das auf die Stapediovestibulargegend sich später ausbreitet, nach den bisherigen Beobachtungen nicht ausgeschlossen ist, sind die bisherigen Tatsachen für eine solche Ansicht nicht genug beweisführend. Sie erklären in keinem Falle die hochgradige und progredierende Hörstörung ohne Beteiligung des Stapediovestibulargelenks oder der Nervenelemente des Labyrinths.

4. Die einzige und wichtigste Ursache der Hörstörung und der übrigen Symptome bei der sogenannten Otosklerose ist die Fixation des Steigbügels im Vorhofsfenster, ohne Unterschied, auf welche Weise diese zustande kommt, das heißt, ob vom Mittelohr, von der Labyrinthkapsel oder kongenital.

5. Als Hauptursache der Otosklerose muß die Störung der allgemeinen Nutrition betrachtet werden, ohne Unterschied, welchen Ursprungs sie sei.

6. Die bisherigen Erfahrungen zeigen, daß Heredität, Anämie, Syphilis, Schwangerschaft, Arthritismus, gewisses Alter und das weibliche Geschlecht vorwiegend zu dieser Krankheit disponieren, daß aber in gewissen Fällen ihre Ursache unerklärt bleibt.

7. Es müssen noch genaue und langdauernde Untersuchungen stattfinden, um sich zu überzeugen, ob dieses Leiden nicht durch lokale Ursachen, und

Generated on 2019-10-24 10:04 GMT / http://hdl.handle.net/2027/uc1.b3252757
Public Domain in the United States, Google-digitized / http://www.hathitrust.org/access_use#pd-us-google
Digitized by Google
Original from UNIVERSITY OF CALIFORNIA

zwar durch Krankheit des oberen Respirationstractus und speziell durch Nasen- und Rachenleiden entstehen kann.

8. Die Otosklerose ist als eine Lokalisation im Gehörorgane eines allgemeinen, die Nutrition beeinträchtigenden Leidens zu betrachten.

9. Das klinische Bild der Otosklerose stellt in gewissen Fällen große Ähnlichkeit mit den der Adhäsivprozesse dar, die von Fixation des Steigbügelvorhofsgelenkes begleitet sind.

10. Einen gewissen therapeutischen Effekt kann man nur bei entsprechender allgemeiner Behandlung erzielen. Jegliche lokale Therapie ist bei der reinen primären Otosklerose zwecklos.

11. Der Ausdruck „Otosklerose", der weder dem anatomischen, noch dem klinischen Bilde des Leidens entspricht und nur Anlaß zu Verwirrungen gibt, sollte ebenso wie die Benennung „trockener Mittelohrkatarrh" endgültig aufgegeben und an seiner Stelle „Periostitis ossificans stapedio-vestibularis" eingeführt werden.

12. Sollten die weiteren Untersuchungen bestätigen, daß das Leiden primär in der Labyrinthkapsel sich entwickelt und entzündlicher Natur ist, wäre für dasselbe die entsprechendste Benennung: „Ostitis vascularis stapedio-vestibularis."

Literatur: 1. A. f. O. V, 257. — 2. On diseases of the nerves, 1834, pag. 270. — 3. Contributions to aural surgery, IV, pag. 13, 23. — 4. Die Erkenntnis und Heilung der Ohrenkrankheiten, 2. Auflage, 1849, pag. 647. — 5. Lehrbuch, 1894, pag. 191, 192. — 6. Traité théorique et pratique des maladies de l'oreille, 2. Ausg., 1873, pag. 539. — 7. Maladies de l'oreille, traduction française, 1874, pag. 274. — 8. Lehrbuch d. Ohrenhk., 7. Aufl., 1881, pag. 299. — 9. Die chirurgischen Krankheiten des Ohres, 1885. — 10. Archiv f. Ohrenkrankh., Bd. 5. — 11. Archiv f. Heilk., 1873, Bd. 14. — 12. In Orth, Lehrbuch d. pathol. Anat., Berlin 1891. — 13. Deutsche med. Wochenschrift, 1890, 40. — 14. Zeitschr. f. Ohrenheilk., 1893, Bd. 24. — 15. Arch. f. Ohrenheilkunde, Bd. 53, pag. 68; Bd. 60, pag. 37, auch bei Denker, pag. 30, 55, 57. — 16. A. f. O., 1906, Bd. 68. — 17. Archiv f. Ohrenheilk., 1867, Bd. 2, pag. 190. — 18. Lehrbuch, 3. Aufl., pag. 233. — 19. Lehrbuch, 3. Aufl., 1893, pag. 239. — 20. Über primäre Erkrankung der Labyrinthkapsel. Zeitschr. f. Ohrenheilk., 1894, Bd. 25. — 21. Zeitschr. f. Ohrenheilk., 1894, Bd. 26. — 22. Nord. med. ark. Afd., I, 2, Nr. 12, 1905. — 23. Zeitschr. f. Ohrenheilk., Bd. 34 u. 36. — 24. Ebenda, 1905, Bd. 50. — 25. Ebenda, Bd. 33. — 26. A. f. O., Bd. 78, pag. 54—128. — 27. Deutsches Archiv f. klin. Med., Bd. 86, pag. 45. — 28. Die Schwerhörigkeit durch die Starrheit der Paukenfenster. 1897, pag. 163. — 29. Monatsschr. f. Ohrenheilk., 1906, pag. 443. — 30. Migraine otique. Communication au 7 Congrès international d'Otologie. — 31. Bulletins et mémoires de la Société française d'oto-rhino-laryngologie 1908, pag. 536.

Digitized by Google
Original from UNIVERSITY OF CALIFORNIA
Generated on 2019-10-24 10:04 GMT / http://hdl.handle.net/2027/uc1.b3252757
Public Domain in the United States, Google-digitized / http://www.hathitrust.org/access_use#pd-us-google

Tabelle der anatomisch und vorwiegend auch

Nr.	Autor, wo angegeben	Alter	Geschlecht	Seite	Ursache	Äußeres Ohr	Trommelfell	Paukenhöhle
1	Voltolini, 1859, Deutsche Klinik 1859	47	w.	r.	Schuß vor 20 Jahren	Erweitert, ganz trocken ohne Cerumen u. Härchen	Normal	Tube frei, Pauke zahlreiche falsche Membranen; hintere Paukenwand hyperostotisch
2	v. Tröltsch, V. A. XVII, p. 22	47	w.	—	—	—	Verkalkungen	Langer Schenkel des Amboß beiderseits mit dem Trommelfell verwachsen
3	v. Tröltsch, V. A. XXVII, p. 163	33	m.	l.	Potator, Lues. Bald nach Infektion Schwerhörigkeit und Sausen	—	Sehr zart	Tube frei, viel Pseudomembranen in der Pauke, ihre Schleimhaut gerötet
4	v. Tröltsch, V. A. XVII, p. 60, Bertuch, p. 28	74	w.	r.	—	Cerumenpropf	Weißlich	Viel Pseudomembranen

Digitized by Google
Original from UNIVERSITY OF CALIFORNIA
Generated on 2019-10-24 10:04 GMT / http://hdl.handle.net/2027/uc1.b3252757
Public Domain in the United States, Google-digitized / http://www.hathitrust.org/access_use#pd-us-google

mikroskopisch untersuchten Fälle von Otosklerose.

Gehör und sonstige Symptome	Stapes, Fenster und Labyrinthkapsel	Schnecke und Nerv	Bemerkungen
Lautes Schreien gehört	Kopfgel: erschlafft, Schenkel dicker, Platte wenig beweglich, im Vorhof weiß. Das runde Fenster verlegt	—	—
Schwerhörig	Allseitig durch Adhäsionen fixiert, aber noch beweglich	—	Otosklerose (?) H.
Uhr 2″	Fast völlige Ankylose, Spur von Beweglichkeit nur mit Lupe. Um die Fenestra ovalis in den Canalis horizont. hinein starke Rötung und Verdickung des Periostes. Den vorderen Rand der F. ov. im Vorhof umgibt verdickte Knochenmasse	Verdickte Knochenmasse bis in den Eingang der Schnecke, Nerv normal	
Stocktaub	Allseitig von verschiedenen festen Bändern umgeben, Platte fest mit dem Knochen verwachsen	—	—

Digitized by Google
Original from UNIVERSITY OF CALIFORNIA
Generated on 2019-10-24 10:04 GMT / http://hdl.handle.net/2027/uc1.b3252757
Public Domain in the United States, Google-digitized / http://www.hathitrust.org/access_use#pd-us-google

Nr.	Autor, wo angegeben	Alter	Geschlecht	Seite	Ursache	Äußeres Ohr	Trommelfell	Paukenhöhle
5	Schwartze, A. f. O. I, p. 210	40	m.	r.	Eimer kaltes Wasser. Plötzlich schwerhörig, besser Hören bei gutem Wetter	—	Zarte, weiße Randsichel	
	Schwartze, l. c.	40	m.	l.	—	—	Breiter	Schleimhaut wenig verdickt: Hammer am Tegmen fixiert
6	Lucae, V. A. XXIX, p. 6, 1864	70	m.	r. l.	Fall vor 32 Jahren; allmählich schlechter hörend	Weit, trocken	Matt, glänzend, leicht opak. Lichtkegel verwischt	H.-A. schwer beweglich, Tuben frei, Schleimhaut trocken, verdickt, Muskeln fettig degeneriert
7	Lucae, V. A. XXIX, p. 79	70	m.	r.	Sturz vom Pferde	Weit, trocken	Konkav, getrübt, einige kleine Verkalkungen	Schleimhaut weiß, wenig verdickt, ganz trocken, keine Gefäße sichtbar, H.-A. beweglich
8	Toynbee, Catalogue, p. 573	77	m.	l.	Erkältung. Schlechter bei Erkältung	—	Konkav	—
9	Toynbee, Catalogue, p. 577	79	m.	r.	Nach Seeschlacht 6 Wochen, taub vor 32 Jahren	—	Teilweise opak	—

Generated on 2019-10-24 10:04 GMT / http://hdl.handle.net/2027/uc1.b3252757
Public Domain in the United States, Google-digitized / http://www.hathitrust.org/access_use#pd-us-google
Digitized by Google
Original from UNIVERSITY OF CALIFORNIA

Gehör und sonstige Symptome	Stapes, Fenster und Labyrinthkapsel	Schnecke und Nerv	Bemerkungen
Mittellaute Sprache in der Nähe gut. Spindeluhr 1″	Besser beweglich als links	—	Gestorben an Phthise; Cyste am Rachendach
Spindeluhr $^1/_2$″, Ankeruhr nicht vom Knochen	Nur mit Lupe beweglich erkannt	—	—
Rechts. Uhr $^1/_2$″, laute Sprache; beim Zudrücken des Ohres keine Veränderung. Links. Uhr beim Andrücken, laute Sprache, beim Zudrücken d. Ohres keine Veränderung	Stapes unbeweglich infolge Verdichtung und Verdickung des Ringbandes. Fenster: rot, weißlich, grau durchscheinend	—	Tod an Vereiterung des Kniegelenkes. Otosklerose?
Taschenuhr = 0, Sprache 1′, Knochenleitung erhalten; beim Zudrücken schwindet der Ton. Klingen	Sehr wenig beweglich. Fenster: rot, mit Bindegewebe ausgefüllt	—	—
Schreien gehört	Teil der Vorhofswand bricht mit aus	—	—
Schreien gehört	Verborgen, knöchern, ankylotisch ins Vestibül vorspringend, dessen Rand ebenso	—	—

Generated on 2019-10-24 10:04 GMT / http://hdl.handle.net/2027/uc1.b3252757
Public Domain in the United States, Google-digitized / http://www.hathitrust.org/access_use#pd-us-google
Digitized by Google
Original from UNIVERSITY OF CALIFORNIA

Nr.	Autor, wo angegeben	Alter	Geschlecht	Seite	Ursache	Äußeres Ohr	Trommelfell	Paukenhöhle
10	Toynbee, Lehrbuch, p. 294, franz. Ausg.	60	m.	r.	Potator, hereditär. Seit 24 Jahren allmählich	—	Trüb	Zahlreiche Bänder, Knöchelchen gesund
11	Toynbee, l. c. p. 292	90	m.	l. r.	Arthritismus, Rheumatismus. Seit 50 Jahren allmählich taub	Exostose	Konkav, trüb, starr	Vereinzeltes Band
12	Moos, A. f. O. II, p. 194	64	m.	r. l.	Erkältung	Eng	Normal	Tube frei
13	Schwartze, A. f. O. V, p. 258	34	m.	r. l.	Häufige Erkältung	—	Zart durchscheinend A.-Schenkel sichtbar, Rötung des Promont.	Tube frei, breites Blasen; H.-A. beweglich, am Promontorium gefülltes Gefäßnetz
14	Schwartze, A. f. O. V. p. 261	56	w.	r.	—	—	Grauweiße Randtrübung; vorn oben ovale Atrophie. Einsenkung über dem Pr. brev.	Viele Adhäsionen, Schleimhaut nicht verdichtet, sparsam injiziert, Tensor fettig degeneriert

Generated on 2019-10-24 10:04 GMT / http://hdl.handle.net/2027/uc1.b3252757
Public Domain in the United States, Google-digitized / http://www.hathitrust.org/access_use#pd-us-google
Digitized by Google
Original from UNIVERSITY OF CALIFORNIA

Gehör und sonstige Symptome	Stapes, Fenster und Labyrinthkapsel	Schnecke und Nerv	Bemerkungen
Total taub	Die Schenkel fehlen. Die Platte schließt das ovale Fenster. Im Vorhofsraum weiße knöcherne Masse, umfassend $^2/_3$ des Fensters	—	—
Laute Stimme dicht am Ohre	Fest fixiert, Basis ausgedehnt und völlig mit dem Fenster verwachsen. Die Platte kalkartig. Membran des runden Fensters hypertrophisch	—	—
Schriftliche Unterhaltung nötig	Rechts knöcherne Ankylose der Platte, Hyperostose des Canalis facialis; Knochenwulst auf der hinteren $^2/_3$ rechten Vestibularfläche der Platte. Hyperostose des ganzen Felsenbeins. Links ebenso, mit Ausnahme des Knochenwulstes	Dickes Schneckengehäuse	Pachymeningitis chronica
Laute Worte mit beiden Ohren 2′; a′ vom Schädel deutlich. Schwindel, quälendes Sausen	Rechts vorderer Schenkel knöchern verwachsen, Basis in den Vorhof. Links beide Schenkel und Fußplatte knöchern verwachsen. Verengte Fenest. rotunda	—	Nase häufig verstopft
Anscheinend gehörlos	Fußplatte verwachsen, Schenkel atrophisch im Stap. mit viel Bindegewebe	—	Linkes Ohr? Otosklerose?

Generated on 2019-10-24 10:04 GMT / http://hdl.handle.net/2027/uc1.b3252757
Public Domain in the United States, Google-digitized / http://www.hathitrust.org/access_use#pd-us-google
Digitized by Google
Original from UNIVERSITY OF CALIFORNIA

Nr.	Autor, wo angegeben	Alter	Geschlecht	Seite	Ursache	Äußeres Ohr	Trommelfell	Paukenhöhle
15	Voltolini, M. f. O., 1876, p. 150	37	m.	r. l.	Erkältung. Seit 1 Jahre stark verschlimmert	Normal	L. normal; R. zerstört	Normal
16	L. Katz, Deutsche med. Wochenschrift, 1890, XL, Otosklerose Denker, p. 29	39	w.	r. l.	Vater 67 Jahre alt, sehr schwerhörig. Primäre rheum. Gelenksentzündung. Seit 13 Jahren progressive Schwerhörigkeit	—	Leicht getrübt	—
17	Habermann, 1892, Sammelwerk von Schwartze, p. 249 u. 250, Bd. II, A. f. O. LX, p. 47	58	m.	—	Syphilis. Seit Jahren progressive Schwerhörigkeit ohne Entzündungssymptome	—	Mäßig verdickt, eingezogen	Auskleidung etwas verdickt, stellenweise Kalkkrümel
18	Bezold-Scheibe, Z. f. O. XXIV, 1893	65	w.	r. l.	Typhus, Vater und Schwester schwerhörig. Seit 38 Jahren Hörverschlechterung; in den letzten 9 Jahren bedeutend schlechter	—	R. Hammergriff mehr horizontal, Griff nach hinten. L. Trübung der hinteren Hälfte	Promontorium injiziert; akute Schleimansammlung

Digitized by Google
Original from UNIVERSITY OF CALIFORNIA
Generated on 2019-10-24 10:04 GMT / http://hdl.handle.net/2027/uc1.b3252757
Public Domain in the United States, Google-digitized / http://www.hathitrust.org/access_use#pd-us-google

Gehör und sonstige Symptome	Stapes, Fenster und Labyrinthkapsel	Schnecke und Nerv	Bemerkungen
Rechts taub. Links Schreien verstanden. Getöse im Kopf	Platte und Schenkel knöchern verwachsen	—	Selbstmord wegen der Geräusche
Tiefe Stimmgabel von Knochen verlängert, Rinne —; hört laut ins Ohr Gesprochenes	Fußplatte mindestens 4-fach verdickt, bildet mit dem benachbarten Knochen der Fenest. ovalis und dem Lig. annulare eine einzige Masse. Die Knochenmasse enthält reichliche neugebildete Markräume, osteoide Substanz und auf beiden Seiten der Platte verdicktes Periost	Normal, Cort. Org. intakt	Katz hält den Prozeß für noch nicht ganz abgelaufen; wahrscheinlich würden sich am Stapes hyperostotische und exostotische Veränderungen entwickeln
Trotz Ankylose der Steigbügel Stimme rechts 1 *m*, links $^1/_2$ *m*; Flüstersprache rechts 2 *cm*. Manchmal Sausen	Stapesplatte stark verdickt und ging ohne scharfe Abgrenzung in den veränderten Rand des Vorhofsfensters über. Die Ostitis hatte herangereicht bis an die Nervendigungen der Crista acustica. Exostosenbildung in der Nische des runden Fensters und in der basalen Schneckenwindung	Die Ganglienzellen in der rechten Basalwindung vermindert	Die Stapesankylose entstand durch Kalkablagerung in das Ringband oder durch Wucherungen des Knorpelbelages, häufig ist sie aber eine wahre Synostose, infolge einer Ostitis des Knochens in der Umgebung der Basis
Alle Zahlen außer 3. Gewöhnliche Sprache am Ohr, Rinne 15, untere Tongrenze h, Galton 6, 4	Rechts: an den Schenkeln durchsichtige Membranen. Platte von neugebildeten Knochen umfaßt und verwachsen. Links: Fußplatte höckerig, verwachsen. Membran über die Nische und Schleim in der linken Nische. Knöcherne Verwachsung zwischen Pelvis ovalis und Stapesplatte durch Entzündung des Knochens bedingt	—	Keine Tonlücke. Der pathologisch veränderte Knochen bestand zum größten Teil aus jung. osteoiden Gewebe m. zellenreichen Markräumen u. Riesenzellen. Zum geringen Teil ist an der Stelle der Compacta spongiöse Substanz hervorgetreten. Die osteoide Substanz fand sich besonders auf d. Labyrinthseite, die spongiöse auf der Paukenhöhlenseite

Generated on 2019-10-24 10:04 GMT / http://hdl.handle.net/2027/uc1.b3252757
Public Domain in the United States, Google-digitized / http://www.hathitrust.org/access_use#pd-us-google
Digitized by Google
Original from UNIVERSITY OF CALIFORNIA

Nr.	Autor, wo angegeben	Alter	Geschlecht	Seite	Ursache	Äußeres Ohr	Trommelfell	Paukenhöhle
19	Bezold, Z. f. O. XXVI, 1894	24	m.	—	Sklerose. Seit 6 Jahren progressive Schwerhörigkeit	—	R. unten atrophische Narbe. L. normal	Rechts Schleimhaut blaß, etwas verdickt. Links Schleimhaut normal
20	Moos, A. f. O. II, 1867	47	m.	—	Seit 18 Jahren schwerhörig, nach Erysipel und Gefängnis starke Verschlimmerung	—	—	Normal
21	Politzer, Z. f. O. XXV, 1894	77	w.	—	Seit langer Zeit progressive Schwerhörigkeit	—	—	Am Schleimhautüberzuge der Promontorialwand und in der Periostlage derselben keine merklichen Veränderungen. Mikroskopisch?
22	Politzer, l. c.	86	w.	—	Seit vielen Jahren schwerhörig	—	Normal	Normal, Schleimhaut im Pelvis ovalis mäßig verdickt

Generated on 2019-10-24 10:04 GMT / http://hdl.handle.net/2027/uc1.b3252757
Public Domain in the United States, Google-digitized / http://www.hathitrust.org/access_use#pd-us-google
Digitized by Google
Original from UNIVERSITY OF CALIFORNIA

Gehör und sonstige Symptome	Stapes, Fenster und Labyrinthkapsel	Schnecke und Nerv	Bemerkungen
Flüstersprache rechts 6 *cm*, links 25 *cm*, Rinne a', rechts 10", links 3". Die unteren Stimmgabeln bis F' hinauf wurden nicht gehört	Rechts Schenkel brachen leicht ab. Platte knöchern verwachsen, vorn und oben Exostose am ovalen Fenster. Links Knochen am unteren Ende der Fen. ovalis, Platte knöchern verwachsen	—	Der hyperplastische Knochen, der an die Stelle der normalen Fußplatte getreten war, bestand aus spongiöser Substanz, welche zahlreiche Markräume, z. T. mit einzelnen Riesenzellen enthielt
Linkes Ohr total taub; am rechten Sprache nur durch Hörrohr möglich. 7 Jahre nach der Untersuchung Tod	Links Stapes unbeweglich, umwuchert von Knochensubstanz. Rechts Stapes knöchern verwachsen mit dem Rahmen des ovalen Fensters	Porus acusticus internus beiderseits durch Hyperostose schlitzförmig verengt	—
Versteht unmittelbar in das Ohr gesprochene Worte. Hörmesser durch die Knochen = 0; tiefe Töne = 0; hohe Töne bis nahe zur oberen Grenze	Partielle Ankylose des Stapes in der Fenestra ovalis. Das Ligam. annulare war im neugebildeten Knochen z. T. untergegangen. Der vordere Abschnitt, die Fen. oval. begrenzende Labyrinthkapsel, war durch scharf umgrenzte Knochenneubildung ersetzt	—	—
Schwerhörig	Der Steigbügel des rechten Ohres war im Vorhofsfenster unbeweglich fixiert. Neugebildete Knochenmasse, die von der Labyrinthkapsel gegen den Stapes proliferiert	—	—

Generated on 2019-10-24 10:04 GMT / http://hdl.handle.net/2027/uc1.b3252757
Public Domain in the United States, Google-digitized / http://www.hathitrust.org/access_use#pd-us-google
Digitized by Google
Original from UNIVERSITY OF CALIFORNIA

Nr.	Autor, wo angegeben	Alter	Geschlecht	Seite	Ursache	Äußeres Ohr	Trommelfell	Paukenhöhle
23	Politzer, l. c.	75	w.	l. r.	Seit mehreren Jahren taub	—	—	Am vorderen Abschnitte des Promontoriums eine rötlichgelbe protuberierende Knochenmasse, die vom übrigen Teile des Promontoriums stark absticht. Mucosa normal. Links mehr ausgeprägt. (Nicht mikroskopisch untersucht)
24	Politzer, l. c.	75	w.	—	Seit mehreren Jahren taub nach progressiver Schwerhörigkeit	—	Normal	Die Schleimhaut der Trommelhöhle sowie die Periostlage zeigen keine Abweichung von der Norm. (Mikroskopisch nicht untersucht)
25	Politzer, l. c.	50	w.	—	Sklerose. Vor 14 Jahren Ohrensausen und Schwerhörigkeit. Ein Jahr vor dem Tode vollständig taub	—	—	Normal. (Mikroskopisch nicht untersucht)
26	Politzer, l. c.	86	m.	—	Typhus. Vor 51 Jahren schwerhörig, dann 40 Jahre vollständig taub	—	Stark getrübt	Keine auffallende Veränderung. (Mikroskopisch nicht untersucht)

Digitized by Google
Original from UNIVERSITY OF CALIFORNIA
Generated on 2019-10-24 10:04 GMT / http://hdl.handle.net/2027/uc1.b3252757
Public Domain in the United States, Google-digitized / http://www.hathitrust.org/access_use#pd-us-google

Gehör und sonstige Symptome	Stapes, Fenster und Labyrinthkapsel	Schnecke und Nerv	Bemerkungen
Taub	Die Stapesplatte ist verdickt und in ihrer Struktur verändert. Lig. annulare verschwunden. In der das ovale Fenster begrenzenden Partie der Labyrinthkapsel scharf umschriebene Knochenbildung mit Massenzunahme des Durchmessers der Labyrinthwand	—	—
Taub seit mehreren Jahren	Steigbügel beiderseits durch Hyperostose der Wände des Pelvis ovalis ankylosiert. Am vorderen und hinteren, das ovale Fenster begrenzenden Abschnitt der Labyrinthkapsel scharf begrenzte Knocheninsel, die das Stapedio-Vestibulargelenk verdrängt hat	—	—
Total taub	Beiderseits Ankylose des Stapes mit dem ovalen Fenster. Stapesplatte um das 4—5fache verdickt durch Knochenneubildung. Links war das Lig. annulare nur an einzelnen Stellen von der Knochenneubildung verdrängt. Die Knochenneubildung der Labyrinthkapsel dehnt sich nach hinten auf eine große Strecke aus	—	Das neugebildete, die Stapesplatte ersetzende Knochengewebe besteht aus erweiterten Knochenräumen, in denen sich neugebildete Gefäße, zahlreiche Riesenzellen und Osteoblasten befinden
Taub, keine Schallempfindung. Kopfknochenleitung = 0	Der ganze Stapes ist in Knochenwucherung untergegangen. Beide Fenster durch Knochenmasse ausgefüllt. Der größte Teil der knöchernen Labyrinthkapsel erkrankt	Atrophie des N. acusticus im inneren Gehörgang. Die Knochenwucherung erstreckt sich bis zur unteren Fläche der Lamina spiralis	—

Generated on 2019-10-24 10:04 GMT / http://hdl.handle.net/2027/uc1.b3252757
Public Domain in the United States, Google-digitized / http://www.hathitrust.org/access_use#pd-us-google
Digitized by Google
Original from UNIVERSITY OF CALIFORNIA

Nr.	Autor, wo angegeben	Alter	Geschlecht	Seite	Ursache	Äußeres Ohr	Trommelfell	Paukenhöhle
27	Politzer, l. c.	73	w.	—	Seit mehreren Jahren progressiv schwerhörig und schließlich taub	—	Etwas getrübt	Schleimhautüberzug der Gelenksverbindung, A.-H. etwas verdickt. A.-H. beweglich. Promontorialwand injiziert. (Mikroskopisch nicht untersucht)
28	Ed. Hartmann (Siebenmanns Klinik), 1898	47	m.	r. l.	Links seit dem 15., rechts seit dem 19. Lebensjahre progressiv schwerhörig	Normal	Normal	Das Mittelohr zeigte bei der Inspektion keine gröbere Abweichung vom Normalen. Die Mucosa war anscheinend nicht verdickt und dem Knochen glatt anliegend
29	Ed. Hartmann (Siebenmanns Klinik), 1898	60	m.	r. l.	? Seit vielen Jahren progressive Schwerhörigkeit. In den letzten Lebensjahren fast vollständig taub	—	Normal	Die Schleimhaut beider Paukenhöhlen beträchtlich verdickt ohne Rundzelleninfiltration

Digitized by Google
Original from UNIVERSITY OF CALIFORNIA
Generated on 2019-10-24 10:04 GMT / http://hdl.handle.net/2027/uc1.b3252757
Public Domain in the United States, Google-digitized / http://www.hathitrust.org/access_use#pd-us-google

Gehör und sonstige Symptome	Stapes, Fenster und Labyrinthkapsel	Schnecke und Nerv	Bemerkungen
Taub, Rinne links negativ, rechts unbestimmbar, Sprache = 0. Heftige subjektive Geräusche	Stapes unbeweglich, der innere Abschnitt der Stapesschenkel von harter Knochenmasse umgeben. Die Vorhofsfenster durch eine dicke neugebildete Knochenmasse verschlossen, die in die pathologisch veränderte Knochenkapsel überging	Die Knochenveränderung erstreckte sich bis zum Anfangsteil des Modiolus. Die Einzelheiten des linken Cortischen Organes waren in der ersten Schneckenwindung nicht mehr zu erkennen	Tod im Alter von 88 Jahren
22 Jahre vor dem Tode fast vollständige doppelseitige Taubheit	Steigbügel auf beiden Seiten in der Fensternische gänzlich unbeweglich. Links war die Fußplatte mit der Nischenwand zu einer nicht abgrenzbaren, fein spongiösen Knochenmasse verschmolzen. Rechts, zwischen der Fußplatte und Pelvis ovalis eine gleichmäßige, spongiöse Scheidewand. Dem Mittelohre zugewandte Hälfte der Labyrinthkapsel war in ihrer ganzen Dicke spongiosiert	Die Kuppel und die mittlere Schneckenwindung war von spongiöser Substanz eingeschlossen. Das Cortische Organ normal	Bei diesen Kranken wurde noch von v. Tröltsch die Diagnose nervöse Schwerhörigkeit gestellt
—	Links ist Abgrenzung zwischen Stapesplatte und Fensterrahmen nicht möglich. Rechts war die Stapesplatte um das 5- bis 10fache verdickt. Zwei knöcherne Verwachsungen zwischen Fußplatte und dem Fensterrahmen. Rechts ein krankhafter Herd im Knochen in der Umgebung der Labyrinthkapsel. Die Knochenveränderung erstreckt sich bis zum Fazialiskanal. Links dieselben Verhältnisse. Hier schickte der pathologische Knochenherd Ausläufer bis zur Schnecke	Der pathologische Knochen bildete links die knöcherne Wand der Basalwindung	Riesenzellen fehlten. Die Knochenkörperchen waren überall in dem veränderten Knochen sehr weit, plump angeordnet und an der Grenze des gesunden Knochens sehr zahlreich und dicht. Der Knorpel war an den ankylosierten Stellen geschwunden. Hanau betrachtet das veränderte Knochengewebe, als neugebildeter metaplastischer Bindegewebsknochen

Generated on 2019-10-24 10:04 GMT / http://hdl.handle.net/2027/uc1.b3252757
Public Domain in the United States, Google-digitized / http://www.hathitrust.org/access_use#pd-us-google
Digitized by Google
Original from UNIVERSITY OF CALIFORNIA

Nr.	Autor, wo angegeben	Alter	Geschlecht	Seite	Ursache	Äußeres Ohr	Trommelfell	Paukenhöhle
30	Siebenmann, Z. f. O. 1890	52	w.	r. l.	? Progressive Schwerhörigkeit	Normal	Normal	Normal; mikroskopisch anscheinend ganz normale Verhältnisse
31	Siebenmann (Naturforscherversammlung in München), 1891	64	w.	r. l.	? Progressive Schwerhörigkeit mit langsamem Verlauf	—	Normal	Anscheinend normal, am hinteren unteren Teil der Fensternische verdickt. (Mikroskopisch?)
32	Scheibe, Deutsche Otologische Gesellschaft, Breslau 1901	8½	—	—	Fall 2, Scharlach	—	—	Frische Entzündung in der Paukenhöhle

Generated on 2019-10-24 10:04 GMT / http://hdl.handle.net/2027/uc1.b3252757
Public Domain in the United States, Google-digitized / http://www.hathitrust.org/access_use#pd-us-google
Digitized by Google
Original from UNIVERSITY OF CALIFORNIA

Gehör und sonstige Symptome	Stapes, Fenster und Labyrinthkapsel	Schnecke und Nerv	Bemerkungen
Flüstersprache rechts 4 *cm*, links 150 *cm*. Stimmgabel a' wird vom Scheitel links lateralisiert. Rinne a' beiderseits positiv	Rechts ein spongiöser Herd in der Stapesplatte, multiple Spongiosierung der Labyrinthkapsel	Rechts zwei spongiöse Herde in der Schneckenkapsel. Links waren die Knochenkanäle sämtlicher Bogengänge durch einen spongiösen Herd begrenzt	Die spongiösen Räume sind nirgends so groß, daß von einem osteoporotischen Prozesse gesprochen werden konnte. Siebenmann betrachtet diesen Prozeß als die letzte Phase eines Wachstumprozesses, welcher normal im Felsenbeine nicht vorkommt, dagegen in anderen Knochen die Regel bildet
Sieben Jahre vor d. Tode Hörweite rechts 4 *cm*, links 5 *cm*. Kopfknochenleitung für A und a' verlängert. Rinne a' rechts 6, links 0; untere Tongrenze beiderseits a'. 1898, kurz vor dem Tode, Hörweite für Sprache wie früher, Weber, Schwabach, Rinne mit a' = 0, untere Tongrenze g'', obere nicht bestimmbar	Zwischen Stapesplatte und Fensterrahmen zwei Brücken von osteoidem, wenig verknöchertem Gewebe. Die Stapesplatte war am oberen Rande in das Vestibulum vorgedrückt. Ein einziger Spongiosaherd, der den oberen Umfang und die vordere Hälfte der Vorhofsfensternische einnahm; er erstreckte sich in den Knochen zwischen Vorhof und Schnecke und reichte lateralwärts bis an die Mucosa der Paukenhöhle	Unwesentliche Veränderungen im Endost der Schnecke. Interstitielle Neuritis des Akustikusstammes war nach S. Folge der Krebskachexie der Patientin	Die plumpen großen Knochenkörperchen waren nicht zahlreich vorhanden; die neugebildeten Markräume kernarm, relativ klein. Die größeren zentralen Räume enthielten zartwandige, breite Blutgefäße, wenig areolares Bindegewebe und wirkliches Fettmark
Stummheit	Stapes? Ostitische Herde in der Labyrinthkapsel mit der gleichen Beschaffenheit wie in den meisten Fällen von Sklerose, aber außerdem entzündliche Veränderungen	—	2 Fälle nach Mittelohreiterung. Im ersten Osteoporose der Labyrinthkapsel, in den spongiösen und pneumatischen Räumen Otosklerose. Im zweiten Ostitis der Labyrinthkapsel, entzündliche Veränderungen, Neubildung kompakten Knochens

Generated on 2019-10-24 10:04 GMT / http://hdl.handle.net/2027/uc1.b3252757
Public Domain in the United States, Google-digitized / http://www.hathitrust.org/access_use#pd-us-google
Digitized by Google
Original from UNIVERSITY OF CALIFORNIA

Nr.	Autor, wo angegeben	Alter	Geschlecht	Seite	Ursache	Äußeres Ohr	Trommelfell	Paukenhöhle
33	Habermann, daselbst 1901	28	w.	—	—	—	—	Mucosa verdickt, Bindegewebe in den Knochenzellen der unteren inneren Wand
34	Katz. 1901. A. f. O. LIII. p. 68	—	—	—	—	Teilweise Spongiosierung der knöchernen Wände	Intaktes Trommelfell	Trockene Paukenhöhle. Spongiosierung des H.-A., Zeichen einer abgelaufenen chronischen, katarrhalischen Mittelohrentzündung
35	Habermann, A. f. O. LX, p. 37	63	m.	r. l.	Unbekannt links, rechts vorausgegangene Ohreneiterung. Seit 20 Jahren schwerhörig	—	Narbe am rechten Trommelfell. Links dünn und atrophisch	Starke Bindegewebeverdickung der an den kranken Knochen angrenzenden Periostschicht der Schleimhaut der Paukenhöhle und an den ostitischen Herd grenzenden Endostes des Vorhofs

Generated on 2019-10-24 10:05 GMT / http://hdl.handle.net/2027/uc1.b3252757
Public Domain in the United States, Google-digitized / http://www.hathitrust.org/access_use#pd-us-google
Digitized by Google
Original from UNIVERSITY OF CALIFORNIA

Gehör und sonstige Symptome	Stapes, Fenster und Labyrinthkapsel	Schnecke und Nerv	Bemerkungen
—	Rechts ein Erkrankungsherd im Knochen in der äußeren Wand der Schneckenfensternische und links in der oberen Wand der Vorhofsfensternische	—	Nach H. gehe die Knochenerkrankung von einer Entzündung im Mittelohre hervor
—	Beeinträchtigung der Beweglichkeit des Steigbügels durch ein Osteophyt am Promontorium, welcher die Nische des Vorhofsfensters verengte; knöcherne Synostose nicht vorhanden. Mehrere spongiosierte Stellen an der Labyrinthkapsel, bis in die Umrandung des Porus acusticus internus	Atrophie des N. cochleae innerhalb der Lamina spiralis ossea in der unteren Schneckenwindung. Cortisches Organ verändert. Ganglienzellen intakt	Nach K. ist die Knochenerkrankung bei der Otosklerose entzündlichen Ursprungs. Das zur Untersuchung gelangte Schläfenbein stammte von einem Geisteskranken, der vor mehreren Jahren starb. Das Präparat befand sich während dieser Zeit in Müllerscher Flüssigkeit
—	Ankylose des Stapes. Geheilte Osteitis der Steigbügelbasis. An der vorderen Peripherie des ovalen Fensters neben deutlicher Sklerosierung des Knochens Kalkablagerungen. Knochen porös von weiten Gefäßräumen und fettmarkhaltigen Kanälen durchzogen	Nervenatrophie in der Schnecke beiderseits	Im erkrankten Knochen waren die Haversschen Kanäle bedeutend und die Blutgefäße erweitert. An manchen Stellen osteoblastenähnliche Zellen. In der vorderen Hälfte der linken Steigbügelnische fibröses Bindegewebe, das den vorderen Schenkel umhüllte

Generated on 2019-10-24 10:05 GMT / http://hdl.handle.net/2027/uc1.b3252757
Public Domain in the United States, Google-digitized / http://www.hathitrust.org/access_use#pd-us-google
Digitized by Google
Original from UNIVERSITY OF CALIFORNIA

Nr.	Autor, wo angegeben	Alter	Geschlecht	Seite	Ursache	Äußeres Ohr	Trommelfell	Paukenhöhle
36	Habermann, ibidem, p. 39	61	w.	—	Überanstrengung. Seit 15 Jahren progressive Schwerhörigkeit	—	Dünn	Schleimhaut der Paukenhöhle und Antrum nicht verändert. Am Promontorium etwas verdickt. Dicke periostale Schicht aus sklerotischem Bindegewebe
37	Habermann, ibidem, p. 64	76	w.	r. l.	? Seit 20 Jahren taub	—	Rechtes Trommelfell trüb und eingezogen. Linkes verdickt	Paukenhöhlenschleimhaut an der medialen Wand verdickt. Rechts A.-H. haben erweiterte Markräume und Gefäßkanäle. Links normal
38	Brühl G., Z. f. O. 1905. p. 274	80	w.	r. l.	?	—	Normal	Schleimhaut auffallend zart H.-A.-S.-Gelenk normal. Schleimhaut am vorderen und seitlichen Rand der Fensternische verdickt; leichte Verdickung der tiefsten periostalen Schicht

Digitized by Google
Original from UNIVERSITY OF CALIFORNIA
Generated on 2019-10-24 10:05 GMT / http://hdl.handle.net/2027/uc1.b3252757
Public Domain in the United States, Google-digitized / http://www.hathitrust.org/access_use#pd-us-google

Gehör und sonstige Symptome	Stapes, Fenster und Labyrinthkapsel	Schnecke und Nerv	Bemerkungen
Hineinschreien ins rechte Ohr wurde gehört; links total taub; Geräusche, Schwindel, Kopfweh	Rechts Steigbügel im ovalen Fenster unbeweglich. Der vordere Teil des Fensters durch Hyperostose des erkrankten Knochens verengt. Die Nische ist im vorderen Teil des runden Fensters zum Teil durch Exostosen des erkrankten Knochens, zum Teil durch fibröses Bindegewebe abgeschlossen. Links Knochen um den Steigbügel erkrankt. Drei erkrankte Knochenherde rechts; mehrere links	Der Entzündungsherd im Knochen reicht bis zum Periost der basalen Schneckenwindung und bis zum Ligamentum spirale	Folgen einer abgelaufenen Entzündung in der Mittelohrauskleidung und im Knochen (chronische Ostitis und Osteomyelitis). Der Knochen ist teilweise rarefiziert
Links die Stimmgabel $c'—c^3$ gehört in Kopfknochenleitung	Das Vorhofsfenster von unten verwachsen, das Schneckenfenster gänzlich verwachsen. Der hintere Teil der Stapesplatte mit dem umgebenden Knochen verwachsen. Der größte Teil der die Bogengänge umgebenden Knochenpartien ist erkrankt	Nerven und Ganglienzellen der basalen Windung bedeutend vermindert	Am Rande war der Knochen stark sklerotisch, an anderen Stellen war er spongiös. Neben frisch erkrankten Partien fanden sich alte, schon abgelaufene Veränderungen
Taub	Steigbügel bei Sondenberührung unbeweglich. Knochenherd von der Nische des Vorhofsfensters bis zum Fazialiskanal; er übergeht nach hinten in die Steigbügelbasis. In den Lakunen des Knochens Osteoklasten und Osteoblasten. Zahlreiche Interglobularräume	Endost der Schnecke verdickt. Partieller Schwund der Nervenfasern	Die Beteiligung des Steigbügelgelenkes erwies sich als nicht abhängig vom Alter; konnte jenes nicht als primärer Ausgangspunkt betrachtet werden. Der Knochenprozeß besteht aus zerstörenden und neubildenden Vorgängen. Die Ursache nach B. ist umschriebene Periostitis der Labyrinthwand vor dem Rande des ovalen Fensters

Digitized by Google
Original from UNIVERSITY OF CALIFORNIA
Generated on 2019-10-24 10:05 GMT / http://hdl.handle.net/2027/uc1.b3252757
Public Domain in the United States, Google-digitized / http://www.hathitrust.org/access_use#pd-us-google

Nr.	Autor, wo angegeben	Alter	Geschlecht	Seite	Ursache	Äußeres Ohr	Trommelfell	Paukenhöhle
39	Brühl G., ibidem	35	m.	r. l.	? Seit 15 Jahren schwerhörig	—	Normal	Schleimhaut auffallend zart, normal
40	Schilling R. A. f. O., LXVIII, p. 209	37	w.	l.	Influenza. Seit 18 Jahren linksseitige progressive Schwerhörigkeit	—	Normal	Zarte blasse Schleimhaut, an der Labyrinthwand verdickt
41	Keller, M. f. O. 1891, p. 25	50	m.	—	Tabes. Taubheit in den letzten Jahren vor dem Tode	—	—	Schleimhaut stark verdünnt
42	Schwabach, Z. f. O. XXXI, p. 122	32	w.	—	Leukämie. Syphilis? Seit vielen Jahren schwerhörig	—	—	—

Digitized by Google
Original from UNIVERSITY OF CALIFORNIA
Generated on 2019-10-24 10:05 GMT / http://hdl.handle.net/2027/uc1.b3252757
Public Domain in the United States, Google-digitized / http://www.hathitrust.org/access_use#pd-us-google

Gehör und sonstige Symptome	Stapes, Fenster und Labyrinthkapsel	Schnecke und Nerv	Bemerkungen
Flüstersprache rechts 10 *cm*, links dicht am Ohr; für C, c, c′ absolut negativ, Weber median; Kopfknochenleitung verkürzt. Die obere Tongrenze ist bis Teilstrich 4 Galton herabgesetzt	Steigbügel bei Sondendruck unbeweglich. Seine Basis ist völlig in eine spongiöse Knochenmasse in der Gegend des Vorhofsfensters aufgegangen. Seine Schenkel bestehen aus kompakten Knochen. Die Basis ist teilweise verdünnt. Der spongiöse Knochen grenzt sich scharf vom kompakten Knochen der Umgebung ab. In der Labyrinthkapsel massenhaft Interglobularräume; sie fehlen im spongiosierten Bezirk	Beginnender degenerativer Prozeß der Hörnerven infolge von Nephritis	Der spongiöse Knochen enthält zahlreiche und große Räume in der Steigbügelbasis von zellgefäßreichem Gewebe ausgefüllt. Auch Osteoklasten u. Osteoblasten
Uhr ad concham gehört. Sehr laute Sprache am Ohr. Obere Grenze für Galton-Edelmann e^7 (3·7), untere a^6 (4·8) Weber links	Steigbügelplatte am Rande wallartig verdickt und unbeweglich. Zwischen den Schenkeln eine Schleimhautfalte. Die Platte ist in der oberen Partie ganz im erkrankten Knochenherde aufgegangen. In der linken Labyrinthkapsel 3 erkrankte Knochenherde; in der rechten umrahmt ein Herd das runde Fenster. Zahlreiche Interglobularräume. Das Endost des häutigen Labyrinthes ist verdickt	Eitrige Infiltration des Nerven infolge der Meningitis, die vom Eiterungsprozeß im rechten Mittelohre entstand. Atrophie der Nervenelemente im Ramus cochlearis	Der Spongiosierungsprozeß ist von der periostalen Schicht der Schleimhaut ausgegangen und durch Vermittlung der Gefäße wie ein Keil gegen das Vestibulum vorgerückt. Die spongiosaähnliche Struktur der Herde unterscheidet sich von der gewöhnlichen Spongiosa durch das Fehlen der feineren Knochenstruktur; zahlreichere und unregelmäßig gestaltete Knochenkörperchen und die Marksubstanz ist reicher an Kernen und Bindegewebsfasern
—	Umgebung des ovalen Fensters hyperostotisch; vollständige knöcherne Ankylose beider Steigbügel. Bogengänge, Schneckenräume und Vorhof durch Hyperostose verkleinert	In der Lamina spiralis membranöse Knocheneinlagerungen. Nerven scheinen normal gewesen zu sein	—
Flüstersprache auf das linke Ohr	Ankylose des Steigbügels durch Knochenbildung im ovalen Fenster. Knochenbildung in der Labyrinthkapsel an den beiden Fensternischen	Leukämische Labyrinthbefunde. Knochenbildung im Anfangsteil der unteren Schneckenwindung. An Stelle des kompakten Knochens überall in seinen tiefern Schichten neugebildete Knochensubstanz	Infiltration der Arachnoidalscheide des Acusticus mit Lymphocyten; auch zwischen den Ganglienzellen im Rosenthalschen Kanal und der Intumescentia ganglioformis Scarpae

Digitized by Google
Original from UNIVERSITY OF CALIFORNIA
Generated on 2019-10-24 10:05 GMT / http://hdl.handle.net/2027/uc1.b3252757
Public Domain in the United States, Google-digitized / http://www.hathitrust.org/access_use#pd-us-google

Nr.	Autor, wo angegeben	Alter	Geschlecht	Seite	Ursache	Äußeres Ohr	Trommelfell	Paukenhöhle
43	Aleksander, A. f. O. LXXVIII, p. 67	1	—	—	Kretinöser Hund, endemischer Kretinismus	—	Normal	Stark durchfeuchtete, verdickte, gering injizierte Schleimhaut
44	Aleksander, A. f. O. LXXVIII, p. 86	23	m.	—	Kretinismus, angeborene Taubstummheit	—	Normal	Paukenhöhlenschleimhaut myxomatös verdickt
45	Katz, A. f. O. LXVIII, 1906	—	—	—	Taub gewordene Katze	—	—	—

NB. Möllers Fall war mir nur im Referat zugänglich, deshalb ist er in dieser

Digitized by Google
Original from UNIVERSITY OF CALIFORNIA
Generated on 2019-10-24 10:05 GMT / http://hdl.handle.net/2027/uc1.b3252757
Public Domain in the United States, Google-digitized / http://www.hathitrust.org/access_use#pd-us-google

Gehör und sonstige Symptome	Stapes, Fenster und Labyrinthkapsel	Schnecke und Nerv	Bemerkungen
Reagiert auf starke Schallreize, am besten auf tieftönende Trompeten. Hohe Töne. bis zur oberen Grenze reichende, Galtonpfeife reaktionslos. C'—c' bewirkt ungleichmäßige Reaktion	Vom Stapes nur das Köpfchen frei zu sehen, Bindegewebefüllung der Fensternischen. Reichliche Knorpelreste im Felsenbein. Otosklerotischer Knochenherd im Dach des inneren Gehörganges	Atrophie und Verkleinerung der Macula sacculi. Verdickung der Membr. basilaris. Partielle Verödung des häutigen Schneckenkanals. Partielle Atrophie der Papilla basilaris; umschriebene der Cortischen Membran und der Crista spiralis. Corpora amylacea im Ductus cochlearis. Verschmälung der Stria vascularis	—
Reagierte nicht auf Schalleindrücke. Hörreste waren vielleicht vorhanden	Die Nische des runden Fensters ist gegen die Paukenhöhle durch Binde- und Fettgewebe gefüllt. Am Promontorium und an den Labyrinthfenstern normaler Knochen. Im Bereiche der Schnecke 3 ausgedehnte Knochenherde, haben denselben Bau wie bei der Otosklerose. Die Knochenherde sind abgegrenzt durch normalen Knochen und durch ihr topographisches Verhalten	Degenerative Atrophie der Macula sacculi, utriculi und Cristae ampullares des Ligamentum spirale und der Crista spiralis, der Stria vascularis u. des Nervus octavus. Verödung des axialen Winkels des häutigen Schneckenkanals, Hypoplasie des Ganglion spirale und der Vestibularganglien. Fehlen der Sinneszellen. Perilymphatische Gewebe substanzarm	Operiert wegen rechtseitiger Struma. Starb kurze Zeit nach der Operation. Nach A. haben die pathologischen Knochenherde in der Labyrinthkapsel sicher nicht vom Periost der Mittelohrräume oder vom Endost der Labyrinthkapsel ihren Anfang genommen
—	Keine Stapesankylose. Ausgedehnte Spongiosierung des Schläfenbeins	Partielle Atrophie und Degeneration des N. cochleae, des Cortischen Organs in der unteren Schneckenwindung. Schwund der Ganglienzellen in der unteren und mittleren Schneckenwindung	—

Tabelle nicht angegeben.

Generated on 2019-10-24 10:05 GMT / http://hdl.handle.net/2027/uc1.b3252757
Public Domain in the United States, Google-digitized / http://www.hathitrust.org/access_use#pd-us-google
Digitized by Google
Original from UNIVERSITY OF CALIFORNIA

Vereinsberichte.

XVIII. Versammlung der Deutschen Otologischen Gesellschaft am 28. und 29. Mai 1909 in Basel.

I. Herr J. Hegener-Heidelberg: Klinik, Pathologie und Therapie der subjektiven Gehörsempfindungen.

II. Herr Karl Schäfer: Die subjektiven Töne und Geräusche, physiologisch-theoretisch betrachtet.

Diese beiden ausführlichen Referate eignen sich nicht für eine kurze Wiedergabe.

Diskussion: Ernst Urbantschitsch, Panse, Frey, Neumann, Schwabach, Kümmel, Ruttin, E. Urbantschitsch, Mann, Winkler, v. Wild, Siebenmann, Beyer, Scheibe, Schäfer, Hegener.

III. Herr Denker-Erlangen: Schilddrüse und Gehörorgan. Denker hat bei thyreoidektomierten Hunden, die auf Grund einer genauen funktionellen Prüfung als total taub bezeichnet werden mußten, das Gehörorgan histologisch untersucht. Bei den bisher untersuchten Tieren fand sich keine myxomatöse Veränderung in der Auskleidung der Mittelohrräume, kein degenerativer Prozeß am Nervenstamm oder in der Schnecke. Das Wurzel- und Kerngebiet des Acusticus, seine Bahnen bis zur Vierhügelgegend zeigten histologisch keine Veränderungen, welche die Taubheit erklären ließen. Der Referent kommt daher zu dem Schluß, daß das Fehlen der Reaktion auf Schallreize bei seinen Versuchshunden durch Störungen im Zentralnervensystem bedingt sei, welches durch die mit der Entfernung der Schilddrüse in Zusammenhang stehenden Stoffwechselprodukte geschädigt wäre.

Diskussion: Friedrich, Siebenmann, Schönemann.

IV. Herr v. Eiken-Freiburg i. Br. widerlegt die Hypothese, in der Kette der Gehörknöchelchen einen Dämpfungsapparat zu sehen. Er entfernte Meerschweinchen auf einer Seite den Amboß und ließ Orgelpfeifen C und g längere Zeit auf sie einwirken. Bei den mit C angepfiffenen Tieren fanden sich keine Veränderungen im Gehörorgan, während die mit g behandelten Tiere typische Veränderungen im Cortischen Organ auf der Seite mit intaktem Mittelohr zeigten. Diese Veränderungen fehlten auf der einen Seite mit defekter Kette.

Diskussion: Marx, Hegener, Kümmel.

V. Herr Wittmaak-Jena referierte über Versuche von Überreizung des Vestibularapparates. Meerschweinchen wurden $^1/_2$ bis $^3/_4$ Minuten mit einer Umdrehungsgeschwindigkeit von 2000 Drehungen in der Minute gedreht. Bei den Versuchstieren fehlten die sonst üblichen Schwindelerscheinungen und jede Spur von Nystagmus. Die anatomische Untersuchung ergab regelmäßig eine Ablösung der Otolithenmembran der Macula des Sacculus und Utriculus, die Cristen der Bogengänge und ihre Ampullen waren stets unverändert. Aus diesen Untersuchungen und dem Ergebnis des anatomischen Substrates kommt Wittmaak zu dem Schlusse, daß die Maculae des Vestibularapparates der Übermittlung von Bewegungsempfindungen dienen, die Cristen der Bogengänge die Lageempfindung übermitteln.

Diskussion: Marx, Bárány, Wittmaak.

Digitized by Google
Original from UNIVERSITY OF CALIFORNIA
Generated on 2019-10-24 10:05 GMT / http://hdl.handle.net/2027/uc1.b3252757
Public Domain in the United States, Google-digitized / http://www.hathitrust.org/access_use#pd-us-google

VI. Herr Bárány-Wien: Vestibularapparat und Gleichgewicht. Was die Erhaltung des Gleichgewichtes betrifft, so kann der Vestibularapparat in zweierlei Weise wirksam sein: entweder seine Erregungen verrichten Signaldienste, die über jede Veränderung in der Stellung des Körpers berichten, oder sie führen auf reflektorischem Wege zu Ausgleichsbewegungen. Die vom Vestibularapparat gelieferten Erregungen sind jedoch erfahrungsgemäß derartig unbestimmt und schwach, daß sie vollkommen ungeeignet erscheinen, irgendwelche Signaldienste zu verrichten. Auch die vom Vestibularapparat ausgelösten Reaktionsbewegungen sind nicht geeignet, zur Erhaltung des Körpergleichgewichtes beizutragen. Denn reflektorische Bewegungen, die wir zur Erhaltung unseres Gleichgewichtes ausführen, müssen sehr rasch sein, da sie durch entsprechende Innervation der Körpermuskulatur das durch irgendwelche äußere Umstände gestörte Gleichgewicht wieder herstellen müssen. Die vom Vestibularapparat ausgelösten Reaktionsbewegungen zeichnen sich durch ihre Langsamkeit aus und können deshalb nicht geeignet erscheinen, bei plötzlicher Veränderung des Gleichgewichtes einen Ausgleich desselben herbeizuführen.

Eine weitere Frage wäre nur, ob bei doppelseitiger Zerstörung des Vestibularapparates Gleichgewichtsstörungen auftreten? Personen, bei denen sich trotz kräftigem Nystagmus geringe Reaktionsbewegungen einstellen, werden auch bei doppelseitiger Zerstörung keine Ausfallserscheinungen zeigen. Menschen aber, die bei starkem Nystagmus auch starke Reaktionsbewegungen haben und bei denen man im gewöhnlichen Leben eine vestibulare Innervation der Antagonisten annehmen muß, können bei doppelseitiger Zerstörung Ausfallserscheinungen aufweisen. War also der betreffende Patient im normalen Leben gewohnt, die vestibuläre Innervation bei der Ausführung seiner Kopf- und Körperbewegungen in den unbewußten Calcul einzubeziehen, so können natürlich durch den Wegfall dieser Innervation Störungen im Ablauf der willkürlichen Bewegungen auftreten, die zu Gleichgewichtsstörungen führen.

VII. Herr Ruttin-Wien: Zur Differentialdiagnose der Erkrankungen des vestibularen Endapparates, des Vestibularnerven und seiner zentralen Bahnen. Nach den bisherigen Untersuchungsmethoden war es R. möglich festzustellen, ob ein Labyrinth erregbar sei oder nicht, also, ob es auf Drehreiz oder calorisch reagiere. Diese beiden Reize wirken auf den vestibularen Endapparat und sind nach Ruttin adäquate Reize, während der galvanische Reiz vom Nerven aus perzipiert wird und als inadäquater Reiz aufzufassen wäre. Um nun feine Unterschiede in der Erregbarkeit der peripheren Endorgane nachweisen zu können, konstruierte Ruttin einen Apparat, der es ermöglicht, beide Labyrinthe durch gleichzeitige, gleichartige, doppelseitige Spülung zu reizen. Eine gleiche Reizzuleitung zum Labyrinth kann man bei normalem Trommelfell und bei Abwesenheit eines nachweisbaren Schalleitungshindernisses in der Trommelhöhle annehmen. In diesen Fällen hängt die Übertragung des calorischen Reizes auf den Nerven nur von der Beschaffenheit (Beweglichkeit?) der Lymphe ab, ähnlich wie die Übertragung des Lichtreizes auf den Opticus von der Durchsichtigkeit und brechenden Kraft der brechenden Medien des Auges. Eine Differenz in dem Reizzustande beider Labyrinthe wird durch einen Nystagmus angezeigt, und zwar muß der Nystagmus, wenn eine Seite calorisch geringer erregbar, zu dieser Seite, wenn sie höher erregbar, zur entgegengesetzten Seite gerichtet sein. (Bei Spülung mit Wasser unter Körpertemperatur.) Bei dieser Art der Untersuchung hat sich das merk-

Digitized by Google
Original from UNIVERSITY OF CALIFORNIA
Generated on 2019-10-24 10:05 GMT / http://hdl.handle.net/2027/uc1.b3252757
Public Domain in the United States, Google-digitized / http://www.hathitrust.org/access_use#pd-us-google

würdige Resultat ergeben, daß eine ganze Reihe von Fällen mit Fistelsymptom und einige Fälle mit vorausgegangener seröser Labyrinthitis entgegen der bisher gangbaren Ansicht eine geringere Erregbarkeit der kranken Seite zeigten, wobei nach dem otoskopischen Befund sicher angenommen werden kann, daß die Reizzuleitung auf der kranken Seite nicht schlechter war als auf der gesunden. Bei einer Reihe von Fällen aber, die sich auf Grund der Anamnese und der objektiven Symptome zweifellos als Labyrintherkrankungen manifestierten, zeigte sich kein Nystagmus bei der doppelseitigen Spülung. Hier dürfte es sich um Erkrankungen des Nerven, der Nervenendstellen, also um retrolabyrinthären Sitz der Veränderungen handeln. Tatsächlich zeigten auch diese Fälle Differenzen in der galvanischen Erregbarkeit. Analog der doppelseitigen, gleichartigen, calorischen Reizung hat nun Ruttin den galvanischen Strom beiderseits gleichzeitig angewendet, ausgehend von dem Gedanken, daß zwei gleich erregbare Nerven bei doppelseitiger gleicher Reizung keinen Nystagmus erzeugen werden. Bei der von Ruttin angegebenen Technik fand sich bei den oben erwähnten Fällen Kathodennystagmus zur kranken Seite und Anodennystagmus zur gesunden (Übererregbarkeit der erkrankten Seite) oder umgekehrt (Untererregbarkeit der kranken Seite). Diese verfeinerte Untersuchungsmethode wird geringe Differenzen in der Erregbarkeit der Endorgane und der Nerven erkennen lassen.

Eine tabellarische Übersicht der diagnostischen Gesichtspunkte gibt folgende Tabelle (s. S. 939).

Nach Ruttin sollen Fasern bestehen, die den Vestibulariskern und das Kleinhirn verbinden und hemmenden Charakter haben. Fallen durch irgendwelche Krankheitsprozesse (Hirntumor, Hirnabszeß) diese hemmenden Fasern weg, so muß bei der doppelseitigen Spülung der von der kranken Seite ausgehende Reiz überwiegen: der Nystagmus schlägt zur gesunden Seite. Auf Grund dieser Theorie lassen sich auch Neumanns und Báránys Beobachtungen erklären, daß bei Kleinhirnabszessen der Nystagmus zur kranken Seite gerichtet ist. Denn jedes Labyrinth hat die Intention, zu seiner Seite Nystagmus zu machen, also gleich stark erregbare Labyrinthe gleichen den Nystagmus aus, id est: die Augen sind in Ruhe. Wird ein Labyrinth plötzlich ausgeschaltet, überwiegt der Nystagmus des anderen Labyrinthes (Nystagmus zur gesunden Seite). Fallen aber auf der kranken Seite die hemmenden Fasern weg, so sind die Impulse der affizierten Seite stärker, id est: Nystagmus zur kranken Seite. Die Theorie der hemmenden Fasern wird noch durch die Tatsache gestärkt, daß bei zentralen Erkrankungen der Nystagmus niemals verschwindet (Bárány) und daß Tauben, denen Labyrinth und Kleinhirn exstirpiert wurde, ihre Störungen niemals verlieren.

VIII. Bárány-Wien teilt einige neue Tatsachen aus der Akustik mit, die auf Interferenzerscheinungen des Trommelfelles und der Gehörknöchelchen beruhen („Mikroakustik"). Ferner demonstriert Vortragender seine neuen Methoden der Funktionsprüfung mittelst Stimmgabel und dreigeteiltem Otoskop.

Diskussion: Voss, Bárány, Kretschmann, Frey.

Herr O. Voss-Frankfurt a. M. meint auf Grund eines von ihm operierten Falles, welcher nach überstandenem Scharlach eine beiderseitige Labyrinthnekrose erlitt, daß doppelseitiger Verlust des Labyrinthes keine Gleichgewichtsstörungen verursache. Bestehen dennoch solche bei Kindern mit beiderseitiger Taubheit und unerregbaren Labyrinthen, so handelt es sich um cerebellare Veränderungen, was schon Bárány behauptet hat.

Digitized by Google
Original from UNIVERSITY OF CALIFORNIA
Generated on 2019-10-24 10:05 GMT / http://hdl.handle.net/2027/uc1.b3252757
Public Domain in the United States, Google-digitized / http://www.hathitrust.org/access_use#pd-us-google

Nr.	Gesundes Ohr	Prüfung	Krankes Ohr	Diagnose
I.	0 0 0	calorisch Kathode Anode	0 0 0	Vestibularapparat normal
II.	0 r. N. z. g. O. —	calorisch Kathode Anode	0 — r. N. z. k. O.	Vestibularer Endapparat normal. Vestibularnerv untererregbar
III.	0 — r. N. z. g. O.	calorisch Kathode Anode	0 r. N. z. k. O. —	Vestibularer Endapparat normal. Vestibularnerv übererregbar
IV.	— 0 0	calorisch Kathode Anode	r. N. z. k. O. 0 0	Vestibularer Endapparat untererregbar. Vestibularnerv normal
V.	— r. N. z. g. O. —	calorisch Kathode Anode	r. N. z. k. O. — r. N. z. k. O.	Vestibularer Endapparat untererregbar. Vestibularnerv untererregbar
VI.	— — r. N. z. g. O.	calorisch Kathode Anode	r. N. z. k. O. r. N. z. k. O. —	Vestibularer Endapparat untererregbar. Vestibularnerv übererregbar
VII.	r. N. z. g. O. — r. N. z. g. O.	calorisch Kathode Anode	— r. N. z. k. O. —	Vestibularer Endapparat übererregbar. Vestibularnerv übererregbar

Anmerkung: r. N. z. g. O. = rotator. Nystagm. zum gesunden Ohr.
r. N. z. k. O. = rotator. Nystagm. zum kranken Ohr.

IX. Herr Spalteholz-Leipzig: Außerordentlich instruktive und prachtvolle Metallausgüsse menschlicher Ohrlabyrinthe in durchsichtig gemachten Schläfebeinen.

Diskussion: Siebenmann.

X. Herr K. Wilberg-Bremen hat bei Menschen zwischen dem 9. und 60. Lebensjahre Untersuchungen über die Lage der oberen Tongrenze angestellt. Diese schwankt vom oberen Ende der 6-gestrichenen (14.000 D. S.) bis in die 9-gestrichene Oktave (66.000). Bei Kindern, besonders wenn sie keine Vermehrung des adenoiden Gewebes in den oberen Luftwegen zeigen, liegt die obere Tongrenze viel höher als bei ohrgesunden Menschen, die das 30. Jahr überschritten haben, es sei denn, daß diese ihr Gehör systematisch geübt haben. Eine große Rolle für die Höhe der oberen Tongrenze spielt die Tonstärke. Erkrankungen des Mittelohres und der Tube wirken sehr ungünstig.

Diese Arbeit wird im Archiv für Ohrenheilkunde erscheinen.

Diskussion: Schäfer, Wanner, Hegener, Wilberg.

Digitized by Google
Original from UNIVERSITY OF CALIFORNIA
Generated on 2019-10-24 10:05 GMT / http://hdl.handle.net/2027/uc1.b3252757
Public Domain in the United States, Google-digitized / http://www.hathitrust.org/access_use#pd-us-google

XI. Herr Gutzmann-Berlin: Demonstration eines elektrisch betriebenen Stimmgabelapparates, mittelst welchem Gutzmann die Stimme Taubstummer korrigieren will. Der Apparat ist auch für die Therapie subjektiver Ohrgeräusche gut verwendbar.

Diskussion: Bárány.

XII. Herr Preysing-Köln (Einheitliches und objektives Hörmaß) demonstriert einen Apparat zum Zwecke von Hörprüfungen, welcher von enorm lauten bis zu den allerleisesten Tönen einstellbar ist und $^1/_{100000}$ Unterschied in der Tonstärke hervorrufen kann.

Diskussion: Hartmann, Kümmel, E. Urbantschitsch.

XIII. Herr Wanner-München: Ein Fall von Labyrintheiterung mit Sequesterbildung bei Otitis media purulenta acuta mit funktionellem Befund.

Diskussion: Ruttin, Winkler, Bárány, Voss, Vossen, Herzog, Scheibe, Wanner.

XIV. Herr A. Scheibe-München: Wie ist die im Verlaufe der akuten Mittelohreiterung eintretende frische Labyrintheiterung zu behandeln? In welchem Zeitpunkt erfolgt das Übergreifen auf das Labyrinth? Scheibe berichtet über einen Fall, der am 10. Tage nach Beginn einer akuten Otitis an Meningitis starb, welche sich als Folge einer Labyrinthitis etablierte. Letztere entstand durch Einschmelzung des Ligam. annulare. Die Labyrinthitis setzte am 4. Tag nach Beginn der Influenzaotitis ein. Der Vortr. spricht der konservativen Behandlung das Wort auf Grund 4 selbst beobachteter Fälle, 3 mit glücklichem Ausgang. Seine Kranken durften durch 3 Wochen den Kopf nicht bewegen. Der Vortr. bittet diejenigen Herren, welche bei ganz frischen Fällen operiert haben, um Mitteilung ihrer Ansicht und Erfahrungen.

Diskussion: Bárány, v. Wild, Winkler, Neumann, Ruttin, Hinsberg, Voss, Panse, Scheibe.

XV. Herr Manasse-Straßburg: Über die sogenannte Otosklerose. Demonstration von 15 Felsenbeinen mit typischen Veränderungen am Knochen. Bei allen Fällen fanden sich atrophisch-degenerative Prozesse im häutigen Labyrinth, bei 3 Fällen Stapesankylose, sonst nur ein kleiner Knochenherd am ovalen Fenster. Bei hereditärer Sklerose ergab sich auf dem schlechter hörenden Ohre Labyrinthatrophie, auf der funktionell besseren Seite ein Spongiosaherd. Der Autor verlegt den Schwerpunkt auf die Veränderungen im häutigen Labyrinth.

XVI. Herr Marx-Heidelberg: Über Knochenveränderung bei der Otitis der Meerschweinchen. Nach eitrigen Otitiden fanden sich beim Meerschweinchen Veränderungen der knöchernen Labyrinthkapsel. Es ist entweder ein Abbau oder ein Anbau in Form feiner, spongiöser Bälkchen. Das Endresultat sind einzelne umschriebene Spongiosaherde in der Compacta der Labyrinthkapsel.

XVII. Herr Herzog-München (Zur Pathologie der Labyrinthitis) bespricht die Erfahrungen bei experimentell erzeugter Labyrinthitis. Resultate: 1. Möglichkeit einer Labyrintheutzündung ohne Durchbruch ins Labyrinth: 2. Entzündungen, die von der Schnecke oder vom Vorhof ausgehen, verbreiten sich besonders rasch über das ganze Labyrinth; 3. der Nachweis von circumscripten entzündlichen Residuen beweist nicht eine überstandene circumscripte Eiterung.

Diskussion: Panse, Nürnberg, Herzog.

XVIII. Herr Rudolf Panse bespricht die Entstehung des Hyalins im Labyrinth.

Digitized by Google
Original from UNIVERSITY OF CALIFORNIA
Generated on 2019-10-24 10:05 GMT / http://hdl.handle.net/2027/uc1.b3252757
Public Domain in the United States, Google-digitized / http://www.hathitrust.org/access_use#pd-us-google

Diskussion: Wittmaak, Herzog, Manasse, Neumann, Ruttin, Panse.

XIX. Herr E. Winkler-Bremen: Die Behandlung einiger Affektionen der Gaumentonsillen. Empfehlung totaler Ausschälung.

Diskussion: Hopmann, Siebenmann, Winkler.

XX. Herr Kümmel-Heidelberg: Taubheit nach ausschließlicher Verletzung des Sacculus endolymphaticus. Kümmel incidierte bei einem 16jährigen Patienten, der auf Kleinhirnabsceß verdächtig war, die Dura an der Stelle des Sacculus endolymphaticus. Das Labyrinth war vor der Operation calorisch erregbar, das Hörvermögen schwach, aber sicher vorhanden. Obwohl das Labyrinth durch die Operation sicher nicht geschädigt wurde, war Patient hernach zeitweise total taub. Das taube Ohr jetzt wieder calorisch zu prüfen, wäre zu gefährlich gewesen. 5 Monate nach der Operation hörte Patient besser denn je.

Da bei Fällen von Stapesfixation die Freilegung des Sacculus in Frage gezogen werden könnte, wären Erfahrungen über den Zusammenhang von Eröffnung des Sacculus und Gehörs sehr erwünscht.

Diskussion: Scheibe, Ruttin, Bárány, Kümmel.

XXI. Herr Haymann-Breslau: Experimentelle Untersuchungen über die Lehre von der otogenen Pyämie. An 20 Hunden und 6 Affen hat der Autor den Sinus in verschiedener Weise infiziert und so Thrombosen erzeugt. Die sicherste Infektion entstand durch Auflegen eines infizierten Tampons auf die Sinuswand. Es können demnach auch durch die intakte Wand Bakterien direkt in den Kreislauf gelangen. Außerdem zeigten die Versuche, daß Thrombosen in der verschiedensten Art entstehen können und daß wandständige Thrombosen nicht als Vermittler einer allgemeinen Pyämie angesehen werden müssen. Außerdem hat Ref. chirurgische Eingriffe vom Sinus vorgenommen: starke Kompression, aseptische Eröffnung hat keine nachteiligen Folgen. Nur wenn sich Eitererreger hinzugesellen, bildet sich ein infektiöser Thrombus. Wird aber erst das Blut infiziert und hernach irgend ein Eingriff am Sinus vorgenommen, so sind ein infizierter Thrombus und Einschmelzung der Sinuswand sichere Folgen.

XXII. Herr Friedrich Müller-Heilbronn: Ein Fall von otogener Toxinämie. Eine 28jährige Frau erkrankt nach Influenza an Ohrenschmerzen, hohem Fieber, Druckempfindlichkeit am Processus mastoid., Milztumor. Daher Indikation zur Operation. Trotz gründlicher Ausräumung des Warzenfortsatzes zeigt das Fieber pyämischen Charakter. (Sinus gesund.) Milztumor besteht weiter, Puls stets beschleunigt. Nach 5 Wochen subperiostaler Absceß in der Schläfegegend. Temperatur über 40°. Nach ausgiebiger Spaltung sinkt bald das Fieber, Puls und Milz kehren ad normam zurück.

XXIII. Herr Ernst Urbantschitsch-Wien: Tubeneiterungen. Die Arbeit ist im 7. Heft (Juli 1909) dieser Monatsschrift ausführlich erschienen.

XXIV. Herr O. Voss-Frankfurt a. M.: Operativ geheilter Fall von frischer Schädelbasisfraktur mit Beteiligung von Mittelohr und Labyrinth. Der von 5 *m* Höhe herabgestürzte Patient erlitt rechts eine Zerreißung des Trommelfells mit konsekutiver Eiterung und zeigte alle Symptome einer plötzlichen Ausschaltung des rechten Labyrinthes. Bei der wegen Gefahr einer eintretenden Meningitis ausgeführten Labyrinthoperation konnten das Vestibulum und die Bogengänge als Sequester extrahiert werden. Dieser Fall zeigt wieder die Notwendigkeit einer otiatrischen Untersuchung bei Schädeltraumen.

Generated on 2019-10-24 10:05 GMT / http://hdl.handle.net/2027/uc1.b3252757
Public Domain in the United States, Google-digitized / http://www.hathitrust.org/access_use#pd-us-google
Digitized by Google
Original from UNIVERSITY OF CALIFORNIA

XXV. Herr F. Grassmann-Berlin: Bei der Totalaufmeißelung stieß Ref. auf die Bruchlinie einer vor 14 Jahren erlittenen Schädelbasisfraktur. Die Bruchlinie war teils bindegewebig, teils knöchern geheilt, im Schläfelappen fand sich eine Cyste.

XXVI. Herr Siebenmann-Basel: Demonstration von mikroskopischen Präparaten mit dem Skioptikon. Oskar Beck-Wien.

Bücherbesprechung.

Die Anatomie der Taubstummheit. Herausgegeben im Auftrage der Deutschen Otologischen Gesellschaft von Dr. Alfred Denker, o. ö. Prof. und Direktor der königl. Universitätsklinik und -Poliklinik für Ohren-, Nasen- und Kehlkopfkrankheiten in Erlangen. Verlag von J. F. Bergmann, Wiesbaden.

5. Lieferung (14 Mark 60 Pf.). Denker: Weitere Beiträge zur Anatomie der Taubstummheit. (Untersuchung von acht Taubstummenschläfenbeinen). Mit 19 Figuren auf 5 Tafeln.

6. Lieferung (15 Mark 60 Pf.). I. G. Alexander und H. Neumann: Beiträge zur Anatomie der Taubstummheit. (Mit 28 Figuren auf 5 Tafeln und 2 Textfiguren.) II. Alfred Linck: Ein Fall von kongenitaler Taubstummheit. (Mit 7 Figuren auf 1 Tafel.) III. Rudolf Panse (Dresden-Neustadt): Ein Fall von erworbener Taubstummheit. (Mit 13 Figuren und Zeichnungen des Verf. auf 2 Tafeln.)

Bei der Fülle anatomischer Details ist es selbstverständlich unmöglich, auf die Einzelheiten der betreffenden Fälle kurz näher einzugehen, zumal ja das ganze, großzügig angelegte Werk daraufhin ausgeht, durch viele Details ein großes Ganze zu schaffen. Tatsächlich finden sich in den vorliegenden beiden Lieferungen durchwegs wertvolle Bausteine, die mit unendlicher Mühe und peinlichster Genauigkeit geschaffen und hier zusammengetragen wurden. Die Abbildungen sind Meisterwerke der Kunst.

Ernst Urbantschitsch.

Referate.

I. Allgemeines.

Zur Anästhesierung des Trommelfells und der Paukenhöhle. Von Tiefenthal (Freiburg i. B.). (Münchener med. Wochenschr., 56. Jahrg., Nr. 13.)

Das Verfahren ist folgendes: Zunächst werden dem Pat. für 15 Minuten 4 Tropfen einer 20%igen Cocainlösung, der 1 Tropfen einer 1‰ Suprareninlösung zugefügt wird, auf das Trommelfell gebracht. Nun werden mittelst einer schmalen Spritze 2—4 Tropfen einer 5—10%igen Cocain-Adrenalinlösung durch das Trommelfell hindurch in die Paukenhöhle gebracht. Als Einstichstelle wählt man am besten die untersten Teile der Membran, um Verletzungen des Promontoriums zu vermeiden. Nach wenigen Sekunden tritt eine hochgradige Anämie des Trommelfells ein; die Anästhesie ist eine nahezu vollkommene; die Paracentese läßt sich ohne jeden Schmerz und ohne Blutung ausführen.

Digitized by Google
Original from UNIVERSITY OF CALIFORNIA
Generated on 2019-10-24 10:05 GMT / http://hdl.handle.net/2027/uc1.b3252757
Public Domain in the United States, Google-digitized / http://www.hathitrust.org/access_use#pd-us-google

Als Vorteile dieser Methode hebt Verf. hervor:

1. Die Anästhesie ist vollkommen, da auch die Paukenschleimhaut unempfindlich wird.

2. Es fehlt die oft so störende Blutung. Unterstützt wird die Wirkung der Paracentese noch durch die Abschwellung der Paukenschleimhaut, die den Abfluß des Sekrets erleichtert.

3. Das Verfahren eignet sich auch zu verschiedenen endotympanalen Eingriffen; zum Beispiel Curettement des Atticus bei enger Perforation der Membr. Shrapnelli nach Injektion in den Rec. epitymp.

Als Vorbereitung für die Extraktion der Gehörknöchelchen empfiehlt Tiefenthal, zunächst die Pauke und dann den Kuppelraum mittelst einer besonderen Injektion durch die Membr. flaccida zu anästhesieren. Einen derartigen Fall, in dem das Verfahren mit vollem Erfolge angewandt wurde, führt Verf. kurz an. Reinhard.

II. Äußeres Ohr und Mittelohr.

Resultados obtenidos con la thiosinamina en los procesos adhesivos no esclerosos. (Resultate der Thiosinaminbehandlung in den adhäsiven nicht sklerotischen Prozessen.) Von E. Gallardo. (Boletin de la Laringologia, otologia y rinologia, Mai—Juni 1904.)

Verf. hat die Michelsche Lösung gebraucht (Thiosinamin 15, Aqua destill. 100 und Antipyrin). Bei Patienten mit Adhäsionen nach Otorrhöen träufelte Verf. 4 bis 6 Tropfen der Lösung ein, die 10 Minuten im Gehörgange verblieben; die Behandlung wurde täglich gemacht. Die Resultate waren glänzend und dauerhaft. Nur in fünf Fällen verursachte das Thyosinamin Eiterungen und Schmerzen.

Bei Patienten mit Adhäsionen ohne Trommelfellperforation gab solche Behandlung mit Bädern kein Resultat; das Trommelfell scheint für das Präparat undurchgängig zu sein. Die Instillationen durch den Katheter und die Tube gaben zu unangenehmen Komplikationen Veranlassung (Schmerzen, Hämorrhagie des Trommelfells). Um solche Fälle mit Thiosinamin behandeln zu können, sollte man die Menge der Lösung genau ermitteln, die in die Paukenhöhle fließt. Wenn man zu dieser Kenntnis gelangen könnte, würde man sicherlich befriedigende Erfolge zu verzeichnen haben. Menier.

Ein Fall von Noma des Ohres mit Ausgang in Heilung. Von Otto Homuth (Oschersleben). (Deutsche med. Wochenschr., Nr. 29.)

Bei einem $1^1/_4$ Jahr alten Kind mit chronischer Eiterung fand sich drei Wochen nach überstandenen Masern ein vom äußeren Gehörgang ausgehendes stinkendes Geschwür, das allmählich die ganze Ohrmuschel und Tragus, aber auch Trommelfell, Gehörknöchelchen und Mittelohr ergriff. Durch mehrzeitige Exzidierung des kranken Gewebes wurde der Prozeß zum Stillstand gebracht. Differentialdiagnostisch konnte nur Lues und Tuberkulose in Frage kommen, die aber beide sicher auszuschließen waren. Der Fall ist wegen der außer-

Digitized by Google
Original from UNIVERSITY OF CALIFORNIA
Generated on 2019-10-24 10:05 GMT / http://hdl.handle.net/2027/uc1.b3252757
Public Domain in the United States, Google-digitized / http://www.hathitrust.org/access_use#pd-us-google

ordentlichen Seltenheit interessant und wahrscheinlich der einzige, der in den letzten drei Dezennien zur Beobachtung kam. Beck (Wien).

III. Otochirurgie.

Vollständige sensorische Aphasie bei Läsion der rechten ersten Schläfenwindung. Von Wilhelm Meyer (Kassel). (Deutsche med. Wochenschr., Nr. 29, 1909.)

Der Verf. berichtet über einen 26jährigen Arbeiter, der mit ausgesprochener sensorischer Aphasie und einer leichten, rechtseitigen Facialisparese, bei der eine Beteiligung der Stirnäste nicht sicher festzustellen war, das Spital aufsuchte. Der Otolog wurde gerufen, als sich nicht nur Otorrhöe, sondern auch vollständige Verschwellung des Gehörganges eingestellt hatte. Temp. 38°. Die Diagnose schwankte zwischen Hirnabszeß und Bluterguß, wobei es zweifelhaft blieb, ob der Herd rechts oder links sitze. Die am rechten Trommelfell durch Katheterismus nachgewiesene Perforation konnte von einer alten Eiterung herrühren, doch auch sekundär nach traumatischer Ruptur sein. Deshalb und wegen des undeutlichen Befallenseins der Stirnäste blieb es ungewiß, ob die Facialisparese zentral links oder peripher rechts bedingt sei. Für ersteres sprach die sensorische Aphasie.

Bei der am rechten Warzenfortsatz ausgeführten Trepanation fand sich ein 4 *cm* langes und breites Hämatom der Dura. Nach 14 Tagen Wiederkehr der Sprache. Eine ganz genaue Beobachtung zeigte, daß Patient sicher kein Linkshänder war. Allerdings kann man nicht sicher ausschließen, ob nicht außer dem Prozeß rechts eine Blutung links bestanden, die sich resorbierte.

Nach Analogie von abnormer Lagerung von Herz und Appendix meint Verf., in diesem Falle bei einem Rechtshänder die rechte 1. Schläfenwindung als sensorisches Sprachzentrum ansprechen zu können. Beck (Wien).

Personalien.

Jubiläum: Hofrat Prof. Dr. A. Politzer in Wien feierte am 9. Dezember 1909 sein 50jähriges Doktorjubiläum.

Ernannt: Zum Professor für Oto-Laryngologie Dr. A. D. Mc. Conachie in Baltimore.

Verliehen: Der Titel eines Professors der Ohrenheilkunde (Universität Wien) den Privat-Dozenten Dr. Ferdinand Alt und Dr. Gustav Alexander. Das Ritterkreuz des Franz Josefs-Ordens dem Ohrenarzte Dr. Halbeis in Salzburg.

Habilitiert: Für Oto-Laryngologie Dr. L. Rugani in Turin.

Errichtet: An der Ohrenklinik der königl. Charité in Berlin eine Abteilung für Stimmkrankheiten und die damit verbundenen Ohrenleiden unter Leitung des Privat-Dozenten Dr. Katzenstein.

Für den wissenschaftlichen Teil verantwortlicher Redakteur: **Dr. Ernst Urbantschitsch, Dr. Otto Kahler.**
Herausgeber, Eigentümer und Verleger: **Urban & Schwarzenberg.**

Druck von Gottlieb Gistel & Cie., Wien, III., Münzgasse 6.

Generated on 2019-10-24 10:05 GMT / http://hdl.handle.net/2027/uc1.b3252757
Public Domain in the United States, Google-digitized / http://www.hathitrust.org/access_use#pd-us-google
Digitized by Google
Original from UNIVERSITY OF CALIFORNIA

Generated on 2019-10-24 10:05 GMT / http://hdl.handle.net/2027/uc1.b3252757
Public Domain in the United States, Google-digitized / http://www.hathitrust.org/access_use#pd-us-google

Digitized by Google

Original from
UNIVERSITY OF CALIFORNIA

Generated on 2019-10-24 10:05 GMT / http://hdl.handle.net/2027/uc1.b3252757
Public Domain in the United States, Google-digitized / http://www.hathitrust.org/access_use#pd-us-google

Digitized by Google

Original from
UNIVERSITY OF CALIFORNIA

Generated on 2019-10-24 10:05 GMT / http://hdl.handle.net/2027/uc1.b3252757
Public Domain in the United States, Google-digitized / http://www.hathitrust.org/access_use#pd-us-google

Digitized by Google

Original from
UNIVERSITY OF CALIFORNIA

Digitized by Google
Original from UNIVERSITY OF CALIFORNIA
Generated on 2019-10-24 10:05 GMT / http://hdl.handle.net/2027/uc1.b3252757
Public Domain in the United States, Google-digitized / http://www.hathitrust.org/access_use#pd-us-google



Generated on 2019-10-24 10:05 GMT / http://hdl.handle.net/2027/uc1.b3252757
Public Domain in the United States, Google-digitized / http://www.hathitrust.org/access_use#pd-us-google
Digitized by Google
Digitized from UNIVERSITY OF CALIFORNIA

Digitized by Google
Original from
UNIVERSITY OF CALIFORNIA
Generated on 2019-10-24 10:05 GMT / http://hdl.handle.net/2027/uc1.b3252757
Public Domain in the United States, Google-digitized / http://www.hathitrust.org/access_use#pd-us-google



Digitized by Google
Digitized from
UNIVERSITY OF CALIFORNIA
Generated on 2019-10-24 10:05 GMT / http://hdl.handle.net/2027/uc1.b3252757
Public Domain in the United States, Google-digitized / http://www.hathitrust.org/access_use#pd-us-google

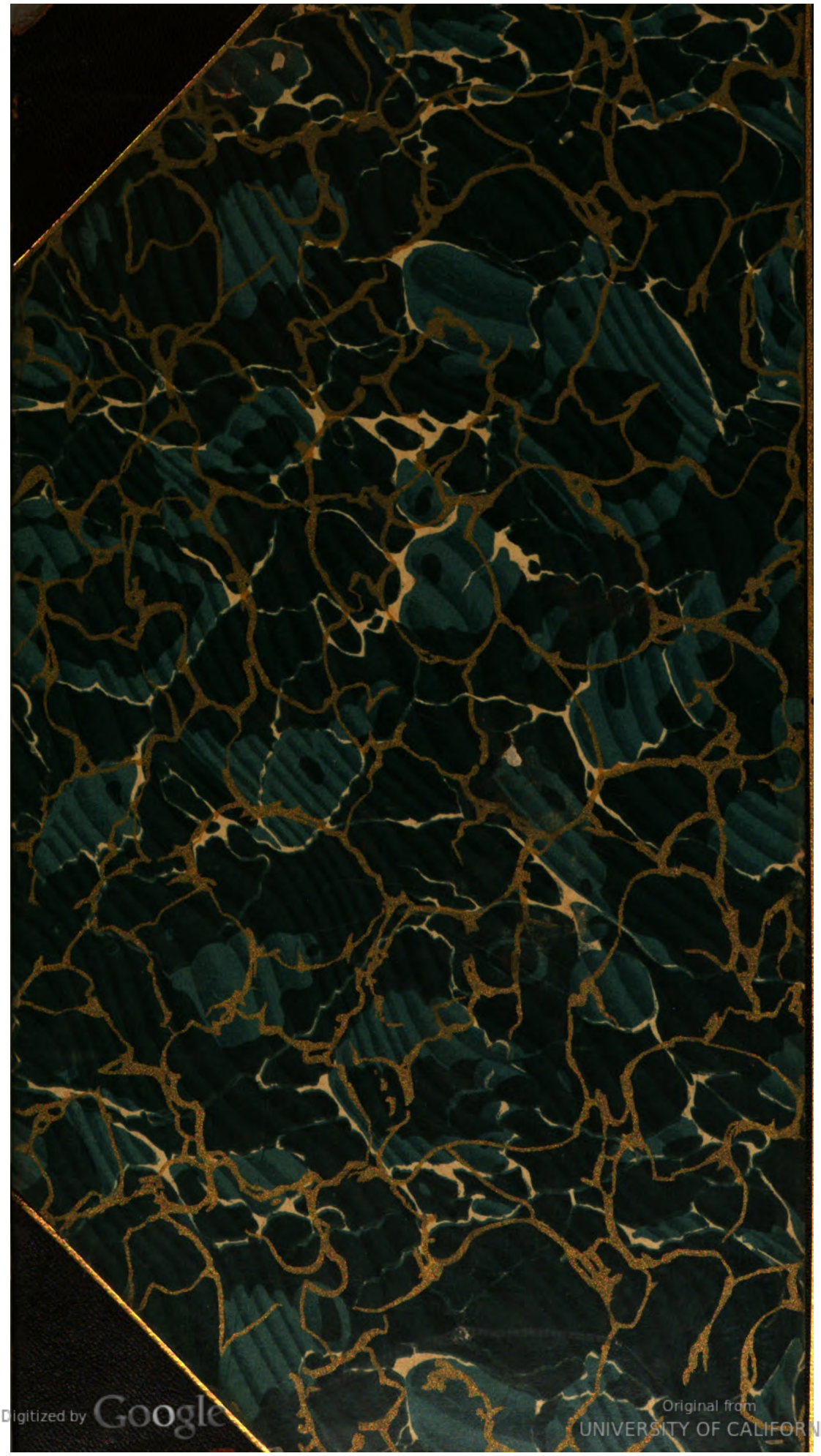

Digitized by Google
Original from UNIVERSITY OF CALIFORNIA
Generated on 2019-10-24 10:05 GMT / http://hdl.handle.net/2027/uc1.b3252757
Public Domain in the United States, Google-digitized / http://www.hathitrust.org/access_use#pd-us-google